

MINISTRE DE L'ENSEIGNEMENT SUPÉRIEUR ET DE LA RECHERCHE  
SCIENTIFIQUE  
UNIVERSITE SAAD DAHLAB – BLIDA

No



FACULTÉ DE MÉDECINE DE  
DÉPARTEMENT DE MÉDECINE

BLIDA  
DENTAIRE

Mémoire de fin d'étude pour  
L'obtention du  
DIPLOME de DOCTEUR EN MÉDECINE DENTAIRE  
INTITULÉ

# La Radiologie En Endodontie

- Hidjoul Touati.

- Khelloufi Ahmed.

Promotrice : Dr. Zaidi Amel.

Jury composé de:

Président : Dr. Charif

Examineur : Dr. Sahi

A decorative border with intricate floral and scrollwork patterns, framing the text. The border is symmetrical and features a central floral motif at the top and bottom.

# *Dédicaces*

*A chaque fois qu'on achève une étape importante de notre vie, on fait une pose pour regarder en arrière et se rappeler toutes ces personnes qui ont partagés avec nous tous les bons moments de notre existence, mais aussi les mauvais quarts d'heure.*

*Ces personnes qui nous ont aidés, soutenus sans réserve, aimés sans compter; ces personnes à qui notre bonheur devient le leur, à qui un malheur en nous, en eux, se transforme en pleure.*

*Spécialement à nos chers parents, et à toute nos familles.*

*A nos amis et amies.*

*A toutes ces âmes; sans les citer; nous dédions ce travail en signe de reconnaissance et de respect*

## **REMERCIEMENTS :**

### **Au président du jury, Dr Charif.**

Permettez-nous de vous remercier de l'honneur que vous nous faites en consentant à présider ce jury de thèse.

### **A notre promotrice de thèse,**

Dr Zaidi,

C'est un grand honneur d'avoir été sous votre direction pour la réalisation de cette thèse.

Nous vous sommes particulièrement reconnaissants pour votre patience, votre sens pédagogique et vos qualités humaines.

Voyez en ce travail l'expression de nos remerciements les plus sincères et de notre profond respect.

### **A notre examinateur de thèse, Dr Sahi**

Nous vous remercions d'avoir accepté de siéger à notre jury de thèse.

Nous espérons que notre travail aura suscité votre intérêt.

Nous sommes très honorés de votre présence.

# Table des matières

Introduction :	1
1 - Définitions :	3
1.1- Définition de la radiologie :	3
1.2- Définition de l'endodontie :	3
2- Notions de radiologie et équipement :	4
2.1- Production de rayons X :	4
2.1.1-Tube à rayons X :	4
2.1.2- Alimentation électrique :	7
2.1.3- Minuteur :	7
2.2- Le film radiographique :	7
2.2.1- Le film argentique :	7
2.2.1.1- Le développement :	8
2.2.2- Le film numérique :	9
2.2.2.1- Principe de fonctionnement:	9
2.2.2.2- Imagerie numérique:	10
2.2.2.3- Argentique ou numérique : Les raisons d'un choix :	12
3- Importance et limite de la radiographie:	13
3.1- Importance de la radiographie :	13
3.1.1- Identification des maladies et diagnostic :	13
3.1.2- Evaluation de l'obturation :	13
3.1.3- Evaluation de la cicatrisation :	13
3.2- Limite de la radiographie :	13
1- Techniques radiographiques a visé endodontique	16
1.1- Radiographie Rétro-alvéolaire :	16
1.1.1- Technique du parallélisme :	16
1.1.2- TECHNIQUE DE LA BISSECTRICE DES ANGLES.....	23
1.1.3- INDICATIONS DE LA RADIOGRAPIE RÉTROALVEOLAIRE:.....	24
1.2- Radiographie Panoramique Dentaire :	25
1.2.1- Définition:	25
1.2.2- Principes fondamentaux de la radiographie panoramique:	25
1.2.3- Technique :	26
1.2.4- Objectif et utilisation:.....	27
1.2.5- Inconvénients :	27
1.3- La Cone Beam CBCT :	28
1.3.1- Présentation du CBCT: .....	28
1.3.2- Principe général de fonctionnement:.....	28



1.3.3- L'apport du Cone Beam à l'endodontie :	34
1.4- Radiovisiographie RVG :	36
2- Introduction à l'interprétation radiologique:	37
2.1- Exigences essentielles pour l'interprétation :	37
2.3 - Anatomie radiographique :	38
2.3.1 - Zones radio-opaques (ZRO):	38
2.3.2 - Zones radio-claires (ZRC):	38
2.4- Évaluation critique de la qualité radiographique :	40
2.4.1- Technique :	41
2.4.2- Les facteurs d'exposition	41
2.4.3- En traitement	41
2.5- Connaissance détaillée de l'anatomie normale :	41
2.6- Connaissance détaillée des pathologies :	42
2.7- Approche systématique :	42
2.8- La totalité de la radiographie :	42
2.9- Lésions spécifiques :	42
2.10- Comparaison avec les films précédents :	42
3- Affections endodontique à manifestation radiologique :	43
3.1- La carie :	43
3.1.1-Caries interproximales :	43
3.1.2- Carie de surface occlusale :	44
3.1.3- Carie faces vestibulaire et linguale :	45
3.1.4- Carie de surface de radiculaire (cervicales) :	46
3.2- Hypercémentose:	47
3.3- Les lésions d'origine endodontique "LOE" :	48
3.3.1- Granulome apical :	48
3.3.2- Kyste périapical, radiculodentaire ou apical :	48
3.3.3-Granulome latéral :	49
3.3.4- Résorption interne :	50
4- Radiologie et traumatismes:	51
4.1- Les caractéristiques radiographiques de la fracture des dents:	51
4.2- Intrusion :	51
4.3- Luxation :	52
4.4- Avulsion:	53
5- Place de la radiographie dans les traitements endodontiques :	54
5.1- Comme un examen complémentaire du diagnostic clinique:	54
5.1.1- Radiographie panoramique:	54
5.1.2- Radiographie rétroalvéolaire:	55

5.1.3- La Radio-Visio-Graphie:.....	55
5.1.4- Le cone beam: .....	56
5.2- La radiographie au cours du traitement endodontique:.....	56
5.2.1- Le ou les clichés préopératoires: .....	57
5.2.2- Le ou les clichés per-opératoires:.....	58
5.2.3- Le cliché post-opératoire:.....	59
5.2.3- Le cliché du contrôle:.....	63
1- Dosimétrie et Radioprotection .....	65
1.1- La dose et dosimétrie : .....	65
1.1.1- Unité de dose absorbée : .....	65
1.1.2- Unité de dose efficace : .....	65
1.2- Propriétés des rayons X : .....	66
1.2.1- Invisibilité : .....	66
1.2.2- Propriétés photochimique : .....	66
1.2.3- Pouvoir pénétration et filtration : .....	66
1.3-Les effets biologiques et risques associés aux Rayons X : .....	66
1.3.1- Effet directe et indirecte :.....	66
1.3.2- Effets déterministes et stochastiques : .....	67
1.4- Radioprotection :.....	68
1.4.1- Radioprotection du praticien :.....	69
1.4.2- Radioprotection du patient :.....	71
Conclusion :.....	74
List des Abréviations :.....	76
Table des illustrations:.....	77



## **Introduction :**

La radiographie est un examen très courant et absolument indispensable en odontologie conservatrice et principalement en endodontie (95% environ des examens complémentaires prescrits). C'est une pièce maitresse dans l'élaboration d'un diagnostic et d'un plan de traitement. C'est aussi le reflet photographique d'un objet, enregistré sur un cliché radiologique obtenu par le passage de rayons X au travers de cet objet. Cette image radiologique doit fournir le maximum de renseignement sur les tissus traversés par le rayonnement et pour ce faire elle doit être de très bonne qualité. (1)

Il faut toutefois savoir que la radiographie seule ne peut permettre de poser un diagnostic positif, le praticien est tenu, avant d'interpréter un cliché radiologique afférent à son patient, de procéder à un examen clinique complet de ce dernier. (1)

En effet, la radiologie fait partie intégrante de la sémiologie. Elle est un des éléments de contrôle du diagnostic et du suivi thérapeutique.

# Chapitre 1



## 1 - Définitions :

### 1.1- Définition de la radiologie :

La radiologie, au sens large, désigne les applications médicales recourant aux rayonnements, principalement les rayons X utilisés dans le diagnostic ou le traitement des maladies.

Pour permettre la visualisation des différentes structures dentaire, deux types d'image sont à notre disposition (2):

- L'imagerie argentique, qui reste encore l'élément de référence. Cette image fixe, mais d'une très grande finesse quant à sa précision, nous présente un aspect d'ensemble des structures dentaires et péri-dentaires, simplement limitée par le format utilisé.
- L'imagerie numérique qui tend à se rapprocher de la qualité de la radiologie conventionnelle. On obtient une image brute sur laquelle on va pouvoir appliquer une série de traitements d'image qui amèneront à l'œil humain la région d'intérêt sur laquelle nous recherchons une pathologie ou une guérison.

De plus, on distingue deux types d'examen radiologiques (2):

- **La radiologie bidimensionnelle**, la plus ancienne est encore la plus utilisée, qui est la projection d'un volume sur un plan, (radiographie rétroalvéolaire, orthopantomographie).
- **La radiologie tridimensionnelle**, qui provient de l'acquisition de coupes scanner X (chaque coupe est une image bidimensionnelle) et à partir desquelles peut être réalisée une reconstruction tridimensionnelle.

### 1.2- Définition de l'endodontie :

L'endodontie est la partie de l'odonto-stomatologie qui intéresse plus spécialement l'endodonte dans ses aspects clinique, pathologique et thérapeutique.

Selon le dictionnaire des termes odonto-stomatologiques l'endodonte est la partie de l'organe dentaire principalement constitué par la chambre pulpaire et les canaux radiculaires sans préjuger d'une part, la présence ou de l'absence du tissu conjonctif remplissant normalement cet espace, et d'autre part, du siège dentinaire des prolongements cytoplasmiques des odontoblastes (3).

## **2- Notions de radiologie et équipement :**

La radiographie utilise les rayons X qui donnent le meilleur rapport qualité/prix. Ces rayons sont une forme d'énergie qui, comme la lumière, se propage selon un mouvement ondulatoire : rayonnements électromagnétiques (REM) de grande énergie résultant de la combinaison d'un champ magnétique et d'un champ électrique perpendiculaire l'un à l'autre. Le fait que leur longueur d'onde soit très courte, de l'ordre de 1/10.000 de celle de la lumière, leur confère la possibilité de traverser de manière plus ou moins importante les matériaux. Ils ont la capacité d'impressionner les films photographiques en produisant une image latente que l'on peut révéler grâce au développement. (1)

### **2.1- Production de rayons X :**

Le professeur WILHEIM KONRAD ROENTGEN découvre, en novembre 1895, une nouvelle radiation pénétrante produite par des décharges électriques dans un tube électronique à vide. Il observe le squelette de sa main sur un écran fluorescent et enregistre cette image sur une plaque photographique. Pour cette découverte fondamentale pour la médecine, il reçoit le prix Nobel en 1901. Dès l'année suivante, des entreprises vendent des générateurs de rayons X, des écrans de visualisation et des générateurs électriques à haute tension. (7)

Le générateur de rayons X se compose d'un tube à rayons X d'une Alimentation électrique et d'un minuteur:

#### **2.1.1-Tube à rayons X :**

La production de rayonnement utilisé en radiologie s'effectue par l'intermédiaire d'un générateur. Ce générateur électrique est constitué d'un tube radiogène. Les tubes radiogènes utilisés sont des tubes de Coolidge. Ils sont constitués d'un tube en verre hermétiquement scellé (vide très poussé) dans lequel sont logées la cathode et l'anode fixe placée au centre du tube. (7)

La cathode (électrode négative) est un filament de tungstène en spirale d'environ 3m de diamètre et 12,5mm de longueur placé dans la concavité d'une cupule de molybdène et chauffée par un courant électrique de basse tension. Il existe des tubes munis de 2 foyers équipés de deux filaments pouvant être superposés ou juxtaposés. Elle devient émettrice d'électrons qui seront focalisés et orientés dans une direction déterminée. (1)

L'anode (électrode positive) est constituée d'une cible de tungstène sertie dans un cylindre de cuivre. L'extrémité de ce cylindre est reliée à un radiateur, ou à tout autre système de refroidissement, tel un bain d'huile qui sert par ailleurs (1):

- A l'isolation électrique (courant haute tension).
- Et à la filtration des rayons X accessoirement.

La pente de l'anode est également un facteur important. Elle permet d'orienter le faisceau des rayons efficaces, elle est estimée entre 15 à 20°.

Ce foyer : l'anode (voir Fig2.1 )est la source de rayon X : plus le foyer est fin, plus l'image est fine. C'est le foyer qui supporte l'énergie totale du tube et qui se réchauffe très rapidement, c'est également lui qui s'use lorsque le tube vieillit.



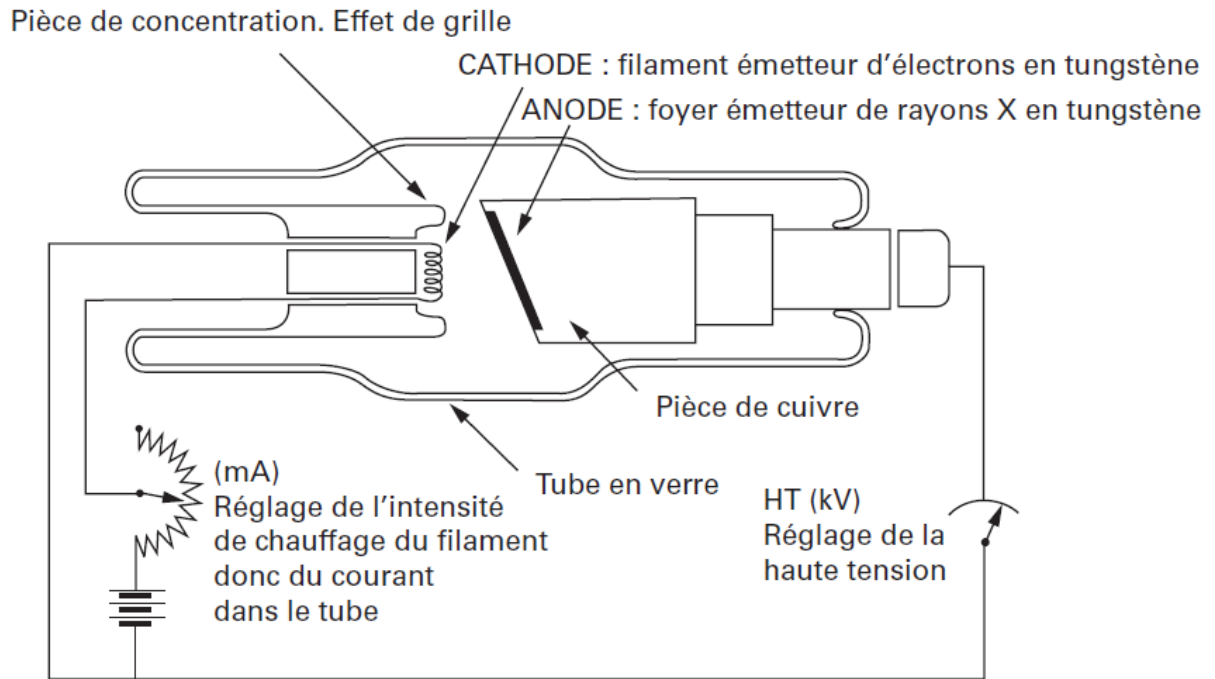


fig 1. 1:Schéma du tube de rayons X à anode tungstène fixe utilisé en radiodiagnostic dentaire. Le spectre X polychromatique est produit par freinage et fluorescence de thermo électrons issus du filament de chauffage, en tungstène également.

En effet, lorsqu'un courant passe entre les deux électrodes du tube radiogène, la température du filament de tungstène de la spirale s'élève jusqu'à 2000° et il se forme à ce niveau un nuage d'électrons. Lorsqu'on établit une différence de potentiel, les électrons sont mis en mouvement et accélérés vers l'anode. Leur vitesse de déplacement dépend de la tension en KV établie entre les deux électrodes. C'est ainsi que lorsqu'on augmente la tension, il y a accélération des électrons qui vont frapper les atomes de tungstène constituant le matériau de freinage. Des réactions nées sur l'anode de freinage naissent des photons sur rayons X de différentes longueurs d'ondes, et d'énergie plus ou moins importante d'où leur pouvoir de pénétration différents: les électrons qui viennent frapper la cible voient leur énergie cinétique transformée en photon de rayons X. (1)

Le filtrage des rayons est obtenu par la mise en place sur la trajectoire du rayonnement d'un filtre en aluminium qui a pour rôle d'arrêter les rayons de grande longueur d'onde. (1)

Afin de limiter la surface d'action du faisceau et par la même l'irradiation inutiles des tissus, les appareils de radiologie ont été dotés d'un diaphragme constitué de plomb. C'est ainsi que les appareils dentaire ne permettent de réaliser que des radiographie ne dépassant pas 6cm de diamètre. (1)

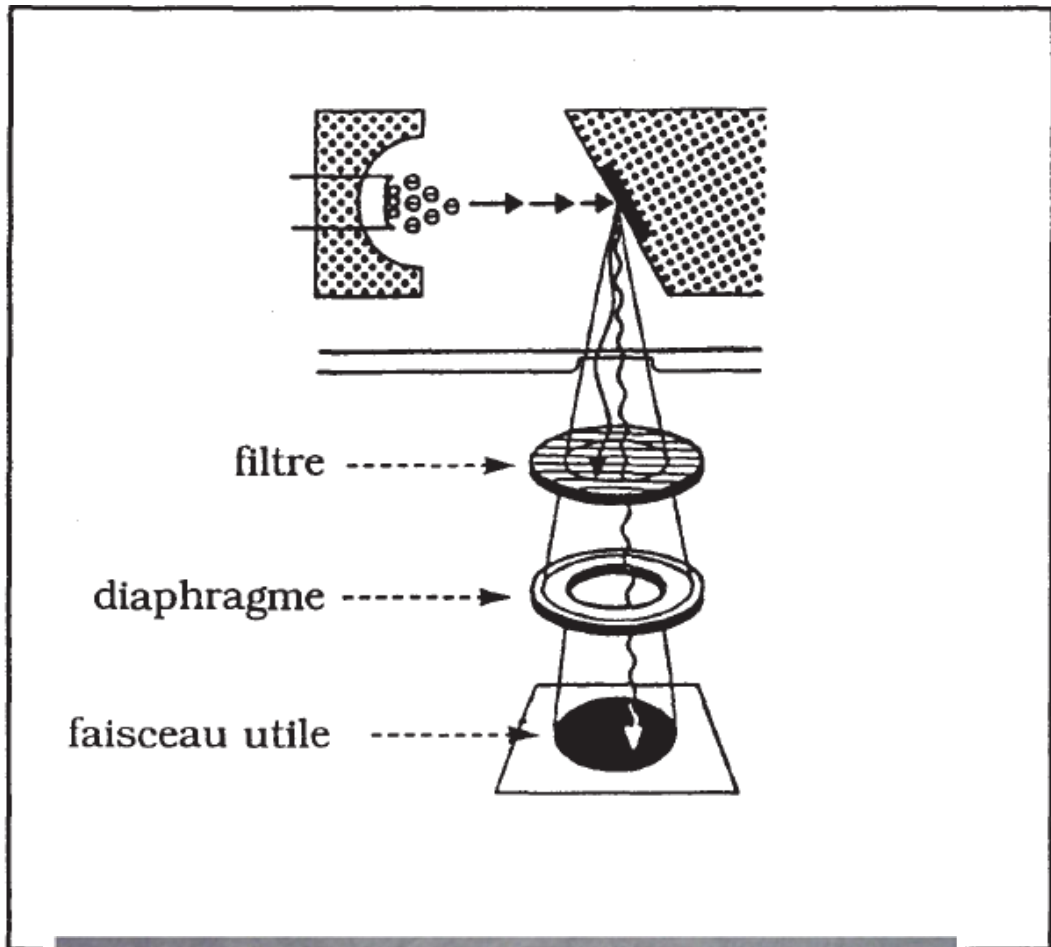


fig 1. 2: Grace au diaphragme situé sur le boîtier du tube il est possible de limiter la quantité de tissus exposés.



fig 1. 3: Tube de Coolidge exploité en radiologie dentaire (Fabrication Trophy® radiologie).

### 2.1.2- Alimentation électrique :

La première fonction de l'alimentation électrique d'un générateur de rayons X est de fournir du courant faible voltage (courant alternatif de 10V) pour chauffer le filament à l'aide d'un transformateur et de produire une importante différence de potentiel qui se mesure en kilovolts (les générateurs modernes utilisent généralement une tension de 70 kV) entre l'anode et la cathode grâce à un transformateur haute tension. L'ensemble baigne dans un isolant, la plupart du temps constitué par un bain d'huile. (8)

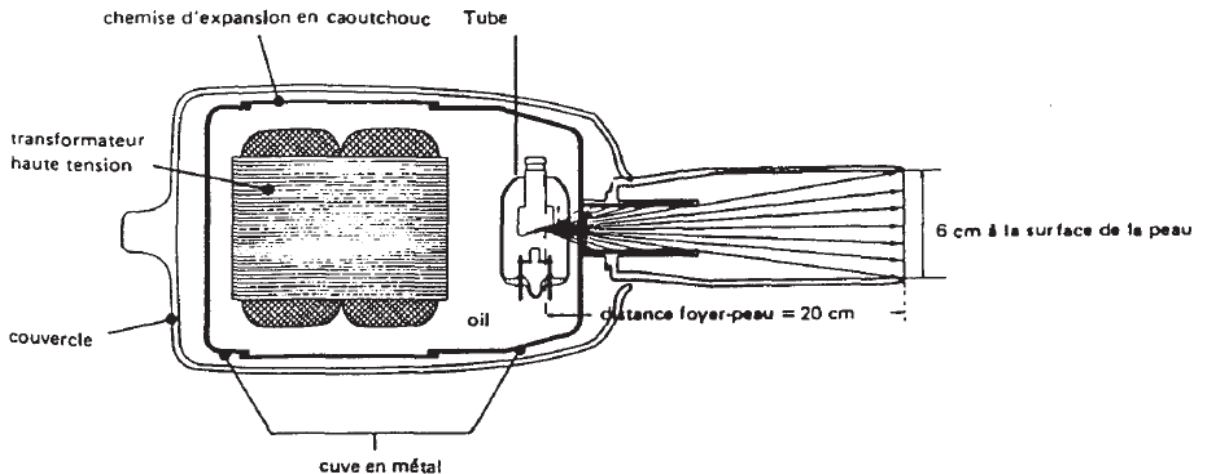


fig 1. 4: Tube radiogène avec transformateur au centre.

### 2.1.3- Minuteur :

On désigne par ce terme un sens de circuit électronique qui lance et interrompt le courant du tube à rayons X pendant la radiographie. Le minuteur permet de contrôler le temps d'exposition. Le générateur de rayons X doit rester allumé en permanence pour que le filament reste à la bonne température. Le temps d'exposition se mesure soit en millisecondes, soit en impulsions.

La minuterie commence à compter le temps prévu pour qu'à son achèvement, il y ait une interruption de l'émission : la fin de la prise de la radiographie.

## 2.2- Le film radiographique :

### 2.2.1- Le film argentique :

Les films dentaires sont présentés selon les marques et le format, dans une enveloppe en papier opaque et étanche ou en plastique qui contient le film enveloppé de papier noir, le protégeant de la lumière et de l'humidité. Dans l'emballage on trouve incorporée, une feuille de plomb qui sert notamment à diminuer l'irradiation des tissus situés derrière le film et éviter l'effet nocif engendré sur le film et le patient par le rayonnement secondaire.

En effet, le film argentique est longtemps resté la référence en imagerie dentaire, grâce à la précision de l'image pouvant être obtenue et à la quantité d'informations disponibles. Cette qualité est cependant directement liée à la façon d'utiliser et surtout de traiter ces clichés.




fig 1. 5: Le film dentaire est entouré de papier noir, et du côté opposé au tube, d'une feuille de plomb. Le tout est placé dans un sachet en plastique imperméable à la lumière.

### **2.2.1.1- Le développement :**

Le développement est un processus physico-chimique qui permet d'amplifier l'effet photolytique et de rendre visible l'image latente par la réduction de la totalité des ions  $Ag^+$  en atomes Ag dans les cristaux qui participent à l'image latente. Le développement permet donc suite à l'immersion du film dans un bain révélateur contenant des substances réductrices (génol, hydroquinone, carbonate de soude, sulfite de sodium, bromure de potassium), la dissociation de l'halogénure (bromure d'argent par exemple) en Br et en Ag. Le Br est éliminé dans le bain de développement.

Le développement est en principe obtenu lorsque les détails de l'image apparaissent nets sur le cliché. C'est à ce moment-là que l'on doit retirer le film du révélateur et le rincer dans l'eau pendant 1 min afin de la débarrasser au maximum de toute trace de révélateur (alcalin). Puis il est immergé durant 10 à 15 mn dans le second bain qu'est le fixateur (acide) dont le rôle est d'éliminer la totalité des cristaux d'halogénure d'argent non exposés au rayonnement X.

Dans le cadre général, on peut dire que tout ce système de développement et de fixage peut se faire en manuel, en semi-automatique ou en automatique.

Il faut néanmoins ne pas omettre de signaler le procédé du monobain, qui utilise en chambre noire, des révélateurs spéciaux et permet le développement rapides des films (3min 30 s à 20°C) cependant il ne donne pas toutes les qualités que l'on souhaiterait avoir au niveau d'un cliché. Ainsi que les développeuses automatiques et les clichés auto développant. (1)



fig 1. 7: développeuse automatique de films radiographiques dentaires



fig 1. 6: Développeuse semi-automatique de films radiographiques dentaires

### 2.2.2-

Le

#### film numérique :

L'imagerie numérique intrabuccale est née en France en 1987 avec la mise au point de la RadioVisioGraphie (RVG) par un Français, le Dr Francis Mouyen. Les rayons X, au lieu d'être réceptionnés sur un film argentique, sont récupérés sur un capteur numérique. Les structures électroniques composant ce capteur transforment l'énergie du rayon X réceptionné en un courant électrique, lui-même matérialisé sur un écran par un pixel d'un niveau de gris dépendant de la quantité d'énergie générée. L'ensemble de ces pixel fournit une image interprétable sur un écran (ou sur un support papier, comme c'était le cas pour la première génération d'appareils). (7)

#### 2.2.2.1- Principe de fonctionnement:

« La fonction principale de l'imagerie est de porter une information » (Eric Bonnet). Si l'imagerie argentique procède du traitement chimique d'une plaque photosensible impressionnée par un faisceau de rayons X modulé qui en révèle l'image latente, l'image numérique est la traduction visuelle du codage informatique de chaque point élémentaire constitutif de l'image (ou pixel). Si l'information est analogique car elle transmet des données sous forme de variation continue d'une grandeur physique, la numérisation est l'expression sous forme numérique d'une information analogique. Cette information répond à la définition du signal qui est une « grandeur physique, de nature quelconque porteuse d'information » et qui correspond à la quantité de photons X ayant traversé une structure anatomique. Grâce à Francis Mouyen. Par l'invention de la **RadioVisioGraphie ou RVG**. L'image numérisée est entrée au cabinet dentaire et permet un contrôle thérapeutique immédiat (endodontique) pour une moindre irradiation. L'appareillage utilise un tube dentaire classique. Le film radiographique est remplacé par un dispositif numérique placé en bouche.

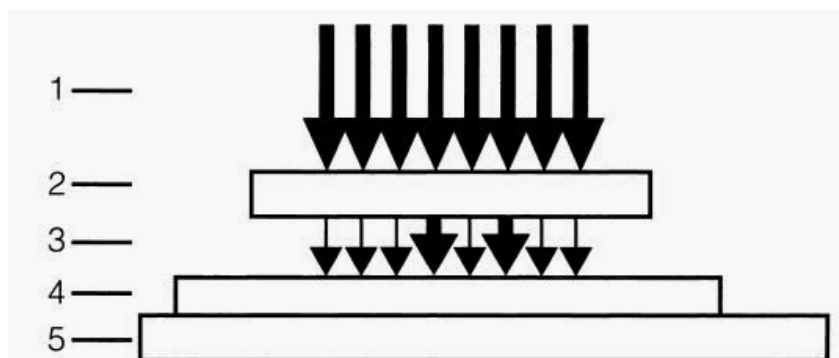




fig 1. 8: Principe du capteur CCD. 1) Photons X incidents, 2) Scintillateur (transformation des photons X en photons X en lumineux), 3) photons lumineux (avec quelques photons X); 4) CCD; 5) circuit imprimé. (Dessin L. Bléger-Hommel.)

**2.2.2.2- numérique:**

**Imagerie**

Deux technologies différentes se partagent le marché :

**2.2.2.2.1- Numérisation directe par capteur solide (CCD ou CMOS)**

La plus répandue; elle utilise des capteurs solides CCD («charge couple device») ou DTC («dispositif à transfert de charge»), CMOS (•Le faisceau émergent de rayons X tombe sur le scintillateur du capteur qui transforme les photons X en photons lumineux. Ces derniers atteignent le CCD, directement soit par l'intermédiaire de fibres optiques.

Le signal photonique est transformé en signal électrique par les transducteurs. Un convertisseur analogique-numérique élabore le signal numérique qui sera traité par l'ordinateur. Les capteurs n'ont pas de possibilité de stockage et les informations sont transmises à l'ordinateur, la plupart du temps par câble.

L'image numérique apparaît en temps réel sur l'écran : cette caractéristique est très appréciée par le praticien. Les capteurs solides ont une zone de sensibilité réduite qui impose de travailler entre 60 et 70 kV pour un résultat d'image optimum.

Avec une tension plus élevée on peut observer un phénomène de « blooming » (fluorescence) par saturation des pixels qui débordent sur les pixels voisins, brûlant ainsi l'image au point de faire disparaître certaines structures fines surtout dans les zones de fort contraste.

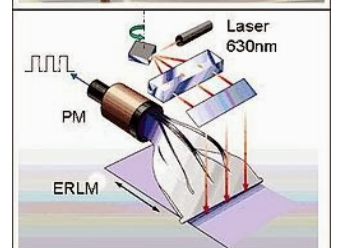
Les capteurs, par leurs dimensions, même s'ils vont vers la réduction, et leur rigidité se révèlent d'un maniement délicat dans les zones de changement de courbure au niveau mandibulaire, en cas de palais plat et de manière générale pour une étude étendue des arcades.

On rapproche de ce procédé le système à détecteur linéaire électronique, composé d'une barre verticale constituée d'un grand nombre de photodiodes alignées et recouvertes d'un scintillateur. Le tube à rayons X et le détecteur tournent simultanément autour de l'objet à radiographier, en produisant des bandes de signaux (colonnes de pixels) permettant d'obtenir une vue «panoramique». Ce type de technique est utilisé pour la réalisation de clichés panoramiques dentaires.

**2.2.2.2.2- Numérisation indirecte par capteur écran radio-luminescent à mémoire (ERLM) :**

Le film dentaire ou le couple film-écran des cassettes est remplacé par une plaque phosphore à mémoire. L'image est révélée dans un lecteur où le balayage d'un faisceau laser libère l'énergie photonique accumulée, qui sera travaillée par un photomultiplicateur, transformée en signal électrique traité par l'ordinateur. La lecture sur écran se fait avec un certain temps de latence qui tend à se réduire.

En imagerie dentaire intra-buccale, le modèle le plus répandu



est le Digora de Soredex mais d'autres produits existent, comme le Denoptix de Gendex.

En imagerie extra-buccale, il suffit de changer les écrans traditionnels des cassettes par un écran radio-luminescent à mémoire.

**Remarque:** Les capteurs ERLM sont plus souples mais fragiles, avec une résolution inférieure à celle des capteurs solides.

En revanche, ils présentent un atout majeur car ils n'ont pas de lien direct avec l'ordinateur et leur zone de sensibilité est beaucoup plus large qu'en imagerie numérique directe, comparable à celle du film argentique. Le traitement de l'image entraîne une attente qui tend à se réduire.

Quelle que soit la méthode de numérisation, la notion «d'image brute de qualité» reste indispensable pour l'application correcte d'un traitement d'image (Eric Bonnet). La dose d'irradiation est abaissée car toute image est théoriquement exploitable. Pour ce qui est du cliché pris individuellement, il faut savoir qu'une diminution de la dose de rayonnement de 30 % par rapport au film argentique correspond au maximum possible, compatible avec une qualité satisfaisante (notion de rapport signal/bruit). Cette valeur diminue actuellement avec l'évolution de capteurs de plus en plus sensibles.

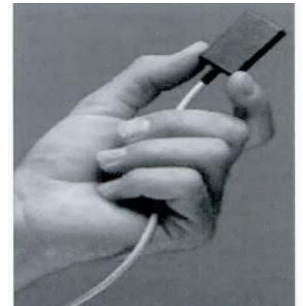


fig 1. 9: Capteur CCD Trophy-Codak RVG

Les utilisateurs de l'imagerie dentaire numérique sont essentiellement les cliniciens qui se voient ainsi dégagés des contraintes matérielles de la «chambre noire», du délai nécessaire au développement du film dentaire qui semble toujours trop long alors même que le patient assis sur le fauteuil est en cours de soins.

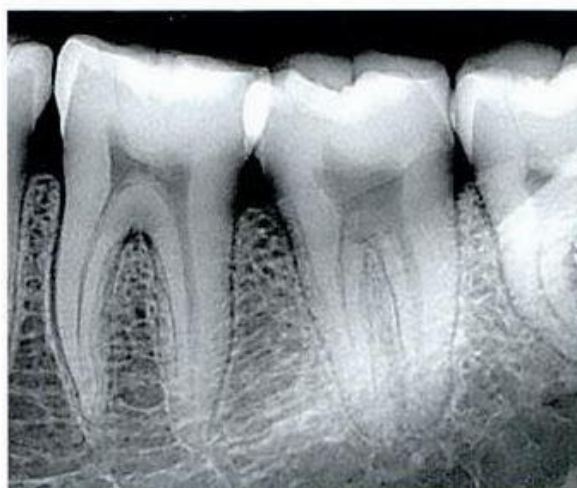D'autre part, la visualisation sur écran favorise le dialogue praticien-patient et assure une meilleure collaboration de ce dernier elle peut être agrandie, rehaussée, comparée à d'autres images ou encore imprimée. Par contre, le format d'acquisition nécessite un apprentissage, tant par le positionnement du capteur, que par la lecture des images numérisées. La tentation de multiplier les images, donc l'exposition du patient, est le premier piège de l'imagerie numérique.

Le stockage magnétique (disque dur de l'ordinateur, CD et/ou DVD) garantit un gain de place et de temps de recherche très appréciable dans la gestion du fichier des malades et dans le cas d'une éventuelle transmission par Internet ou autres moyens.

### 2.2.2.3- Argentique ou numérique : Les raisons d'un choix :

Le passage de l'image argentique à l'imagerie numérique dentaire, par les praticiens, a été conditionné par des considérations économiques et ergonomiques et l'intégration à un système de gestion informatique de son activité.

Pourtant, le film est historiquement performant de avec une très l'image, supérieure par millimètre... Les derniers



dentaire sans écran, l'instrument le plus l'imagerie diagnostique, haute définition de à 20 paires de lignes capteurs numériques

atteignent aujourd'hui une définition comparable.

fig 1. 10: RVG des 36 et 37.

Pour le chirurgien-dentiste, les inconvénients pratiques sont nombreux et la numérisation le dégage de contraintes parfois lourdes (coût des films, des produits de développement qu'il faut stocker, nécessité d'une chambre noire, temps de développement de plusieurs minutes, images statiques définitives, séchage et marquage des films. gestion des déchets, comparaisons dosimétriques en faveur de la numérisation...)



### **3- Importance et limite de la radiographie:**

#### **3.1- Importance de la radiographie :**

La radiographie est essentielle dans trois domaines : le diagnostic, le traitement et l'évaluation postopératoire ou le suivi. Chacun de ces domaines a des limitations qui demandent une approche particulière. L'image d'un radiogramme est la représentation d'une Figure volumique spatiale(FVS) en deux dimensions pour obtenir le maximum d'information, il faut déployer un effort pour interpréter l'image dans l'espace. L'avènement des techniques radiographiques en trois dimensions éclaire ce concept (4).

##### **3.1.1- Identification des maladies et diagnostic :**

Les radiographies doivent être minutieusement étudiées par un personnel doté d'une connaissance approfondie des modifications qui signifient la présence de lésions pulpaire, péri-apicale, parodontales ou d'autres lésions osseuses. Beaucoup d'images anormales sont nettes ; mais d'autres sont plus subtiles. Le diagnostic radiographique comprend non seulement l'identification de la présence et de la nature d'une pathologie, mais aussi la délimitation des contours de l'anatomie des racines et de la cavité pulpaire, de même que la caractérisation et la différenciation des autres structures anatomiques normales (4).

##### **3.1.2- Evaluation de l'obturation :**

Les radiographies postopératoires fournissent des informations considérables sur la préparation et l'obturation des canaux. La distance entre l'extrémité de l'obturation et l'apex, la forme de la préparation, la préservation de la forme originelle du canal, et la qualité de l'obturation de chaque canal sont évalués à partir des radiogrammes (4).

##### **3.1.3- Evaluation de la cicatrisation :**

Quand le traitement a réussi, la régénération (cicatrisation des lésions) des structures anormales doit être nette sur les radiogrammes de rappel. (4)

#### **3.2- Limite de la radiographie :**

Le diagnostic endodontique moderne s'appuie beaucoup sur l'examen radiographique. Le résultat de la radiographie permet souvent le diagnostic à lui seul. Il n'en faut que davantage se rappeler que l'image radiographique n'est pas pathognomonique. Une image radioclaire à l'apex d'une dent est généralement le signe d'une parodontite apicale (PA), mais elle peut aussi objectiver un cémentome, un granulome réparateur, divers kystes, une métastase et bien d'autres lésions, et même une structure normale. Les résultats de la radiographie ne doivent donc être interprétés qu'à la lumière de ceux de l'examen clinique. (5)

L'endodontie correspond essentiellement au traitement de la dent par obturation des canaux. Le praticien pourra s'aider de clichés rétroalvéolaires faits dans son cabinet pour déterminer la morphologie des racines et pour contrôler son traitement quand il persiste un doute sur l'anatomie des racines ou en cas de complication du traitement canalair, l'imagerie sera alors nécessaire ; le panoramique dentaire, les clichés rétroalvéolaire et surtout l'examen tomodensitométrique sont les examens utiles. L'imagerie détermine des anomalies inhabituelles en nombre ou en morphologie des

racines permettant une reprise d'obturation canalaire (les incisives et les canines ont généralement une racine, les prémolaires deux racines, les molaires trois racines) ; une obturation incomplète entraîne le plus souvent une lésion osseuse périapicale. On recherchera également d'autres complications de traitement endodontique telles qu'une fissuration de racine ou un dépassement de pâte dentaire. Le dépassement de pâte dentaire a des conséquences pathologiques lorsqu'il fuse dans le sinus maxillaire pour le maxillaire, et quand il rentre dans le canal mandibulaire pour la mandibule. (6) La technique du long cône est préférable pour l'étude des lésions apicales parce qu'il évite assez bien les distorsions et fausses projections des images dentaires et parodontales. De plus un porte-film doit être utilisé, surtout lorsqu'il ya lieu de surveiller une lésion, parce qu'il permet de faire des radiographies comparables même à long intervalles. (6) La radiographie occlusale (RO) est parfois intéressante pour le diagnostic endodontique. Elle fournit une vue plus étendue de l'os particulièrement au maxillaire, et elle est d'un grand intérêt pour apprécier l'extension bucco linguale des grosses lésions périapicales. La RO peut être particulièrement utile chez les patients qui ont subi un traumatisme des dents et des structures qui les supportent. (6)

La radiographie trouve aussi son indication en cas de perforation du plancher pulpaire avec une fraise lors de la préparation de la cavité d'accès. Cela se produit généralement lorsque l'opérateur n'a pas étudié les dimensions ni la forme de la couronne et de la chambre pulpaire, ni la direction des racines. Une bonne radiographie prise selon la technique du long cône est donc de la plus grande utilité. Notamment les perforations radiculaires surviennent lors de l'alésage du canal. Elle siège en générale au tiers apical des racines courbes, du côté extérieur de la courbure. (5)

L'obstruction d'un canal radiculaire est une éventualité banale et tout à fait contrariante pour l'endodontiste. On l'observe essentiellement chez les personnes âgées ; sinon elle est la séquelle d'une inflammation pulpaire de longue durée ou de lésions traumatiques des dents. Dans les cas de dents luxées l'oblitération se fait dans un délai imprévisible et de façon irrégulière ; elle résulte de la formation d'un tissu conjonctif revascularisé. Dans d'autres cas, le canal se ferme par apposition de tissu dur sur ses parois, qui laisse généralement un fin cordon de tissu pulpaire au centre du canal. Il faut bien savoir que ce cordon pulpaire peut être assez mince pour que la radiographie ne puisse en fournir une image (le canal à radiographiquement disparu) (5). On peut dire qu'il y a excès d'obturation radiculaire lorsque le matériau pour obturation du canal déborde dans les tissus parodontaux périapicaux. Les matériaux qui se répandent dans les tissus ont des formes irrégulières et provoquent mécaniquement une réaction inflammatoire. (5)

# Chapitre 2

# 1- Techniques radiographiques a visé endodontique

## 1.1- Radiographie Rétro-alvéolaire :

En principe il ya deux technique pour prendre les clichés rétro alvéolaires. Ces techniques sont:

- Technique du parallélisme
- Technique de la bissectrice des angles.

### 1.1.1- Technique du parallélisme :

Technique du parallélisme (fig 2.1) aussi nommée technique long cone, technique d'angle droit ou Fitzgerald technique au nom du Dr Gordon Fitzgerald qui était le responsable de développement de cette technique (7). C'est la technique de choix où le film est introduit en bouche grâce à un porte-film. Dans cette technique, le film est placé dans la bouche parallèlement au grand axe de la dent et le faisceau des rayons X central est dirigé perpendiculairement au grand axe de la dent et du film dans la mesure du possible. Le patient ferme délicatement la bouche, maintenant ainsi le porte-film en place dans la bonne position. (5)

Le tube radiographique est alors placé perpendiculairement au film et à la dent, en utilisant le guide du porte-film comme repère spatial et comme un aide à l'orientation du rayon X.

Le film est exposé en fonction de la région à explorer avec des paramètres prédéfinis par le constructeur mais toujours modifiables par le praticien lui-même sur la console de l'appareil. Dans la technique des plans parallèles (ou technique long cone), l'alignement film-objet-source de rayons X minimise la distorsion géométrique et participe à la définition et à la qualité de l'image. (5)

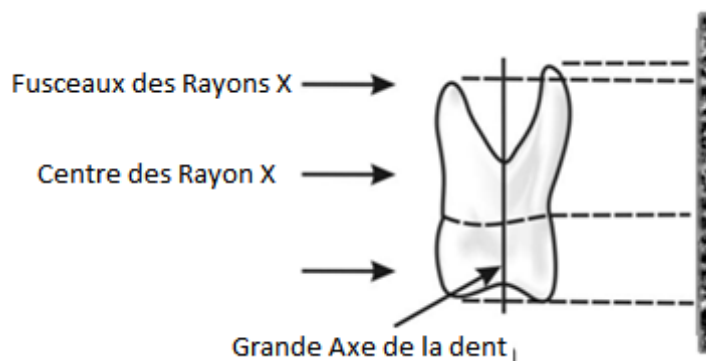


fig 2. 1: Diagramme représentant la technique de parallélisme (8)

Cette technique fait intervenir différents porte-films qui seront choisis en fonction des habitudes du praticien.

Il convient de toujours garder à l'esprit que l'image obtenue est une projection bidimensionnelle d'un volume, (4) et que les structures se projettent toutes sur le même film en se superposant d'où la nécessité des clichés excentrés avec le décalage cone-image (fig 2.2). (5)

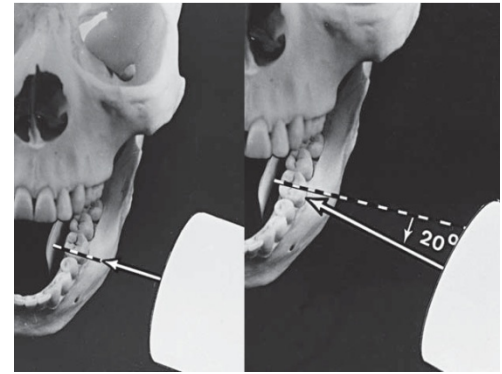


fig 2. 2: Cliché centré VS cliché excentré (4)

**1.1.1.1- Cone Shift technique ou Décalage Cone-image (Image excentrique):**

Cone shift technique, c'est de prendre une deuxième image radiographique avec une mésialisation ou distalisation du cone par rapport à la première projection (fig 2.4). Ce décalage cone-image peut être aussi dans le sens vertical (fig 2. 3)

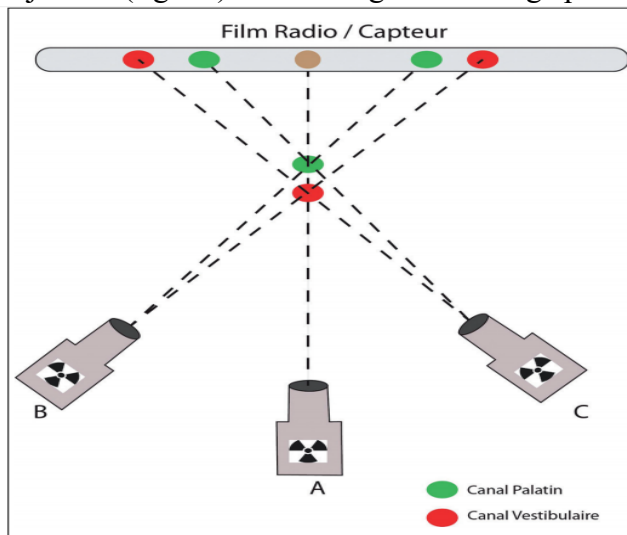


fig 2. 4: Règle de l'objet vestibulaire : l'objet le plus éloigné du film se déplace en fonction de l'incidence du rayon principal (5)

dans une certaine mesure et sous réserve de bonnes connaissances des structures traversées, de dissocier certaines superpositions de structure, d'éviter certaines structures radio-opaques, de faciliter l'interprétation des images obtenues et de reconstituer mentalement les structures anatomiques observées.

**1.1.1.2- Règle de Clark :**

Lorsque le tube est mésiale (environ 20°), la racine la plus distale sur le cliché est la racine la plus vestibulaire en réalité.

**1.1.1.3- Règle de Walton :**

Lorsque le tube est distale (environ 20°), la racine la plus distale sur le cliché est la racine la plus palatine en réalité.

**1.1.1.4- Règle générale "SLOB: Same Lingual Opposite Buccal" :**

La règle de SLOB (Object moves in the Same direction of cone's movement is lingual, the one with the opposite direction is buccal)

Cette règle veut dire que lorsqu' il ya deux objets superposés dans le 1er cliché radiographique l'un vestibulaire et l'autre est lingual; dans la deuxième prise du cliché radiographique et avec un

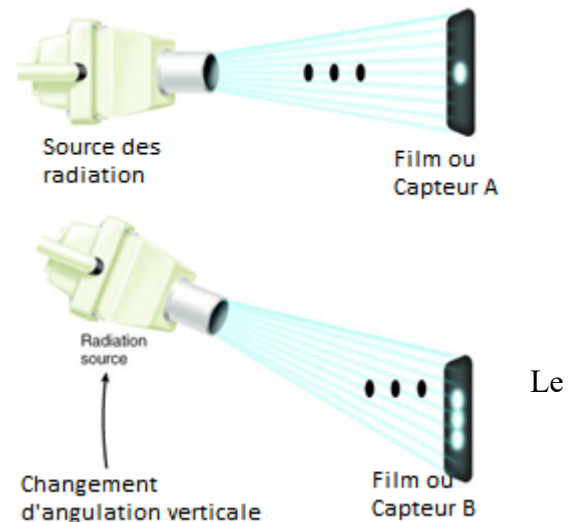


fig 2. 3: Décalage de cône-image dans le sens vertical.

fait de prendre des clichés excentrés permet,

dans une certaine mesure et sous réserve de bonnes connaissances des structures traversées, de dissocier certaines superpositions de structure, d'éviter certaines structures radio-opaques, de faciliter l'interprétation des images obtenues et de reconstituer mentalement les structures anatomiques observées.

décalage du Cone-image soit en mouvement vertical ou horizontal, l'objet le plus proche vers le vestibule se déplace dans la même direction du cone. Alors que l'objet le plus lingual ou buccal se déplace dans la direction opposé. (4)

Dans tous les cas, sur une radio dissociée, la structure qui se déplace le plus est toujours la structure la plus éloignée du film c'est-à-dire la structure vestibulaire, on dit parfois que les rayons X "soufflent" les racines vestibulaires, on peut aussi dire que la racine palatine ou linguale est du cote du déplacement du générateur.

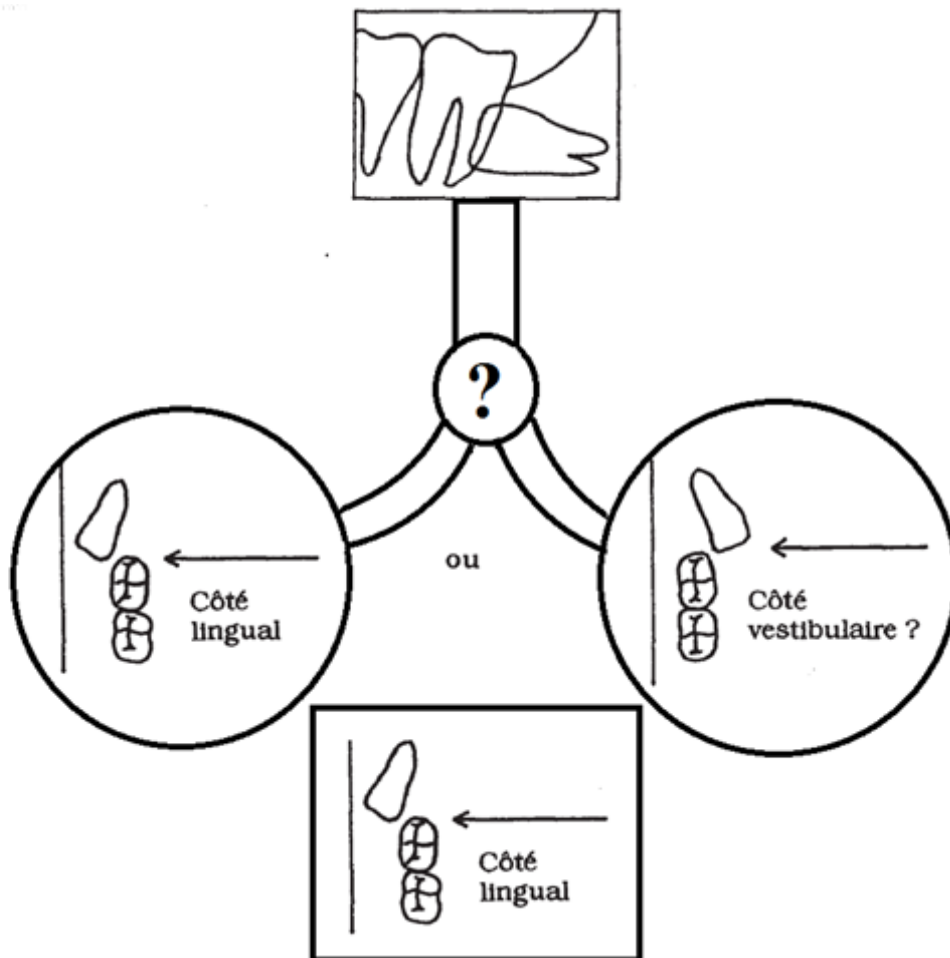
L'avantage de cette technique est que les erreurs dues au placement erroné du film sont minimisés et que le grandissement de l'image est négligeable ou absent du tout.

La technique de parallélisme ne peut pas être réalisée pour les patients édentés, ceux qui présentent un palais peu profond, ou un planché buccal peu profond c'est là où la technique de bissectrice trouve son indication. (8)

**1.1.1.5- Exemple d'application de la Règle SLOB :**

(9)

Localisation d'une dent de sagesse inférieur: La dent de sagesse est-elle vestibulaire ou lingual par rapport au 7 ?



**Si la 8 est lingual donc :  
Selon la règle **SLOB**:**

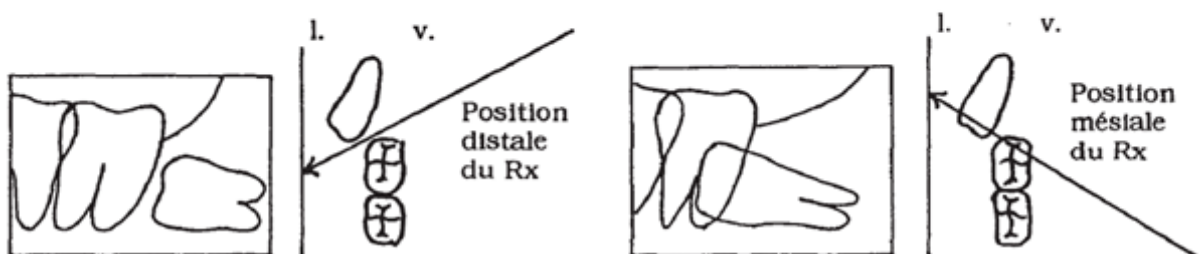


fig 2. 5: Exemple d'application de la règle SLOB - (9) modifié

Les incidence centrique lors de prise des clichés rétroalvéolaire:

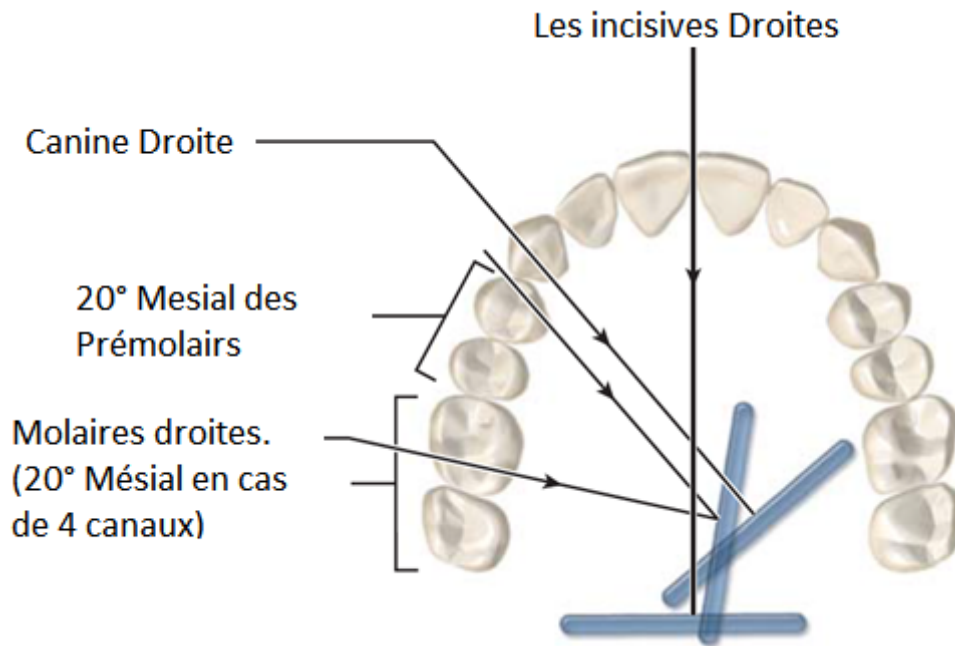


fig 2. 6: Position et angulation du film dans la technique de parallélisme dans l'arcade maxillaire (4)

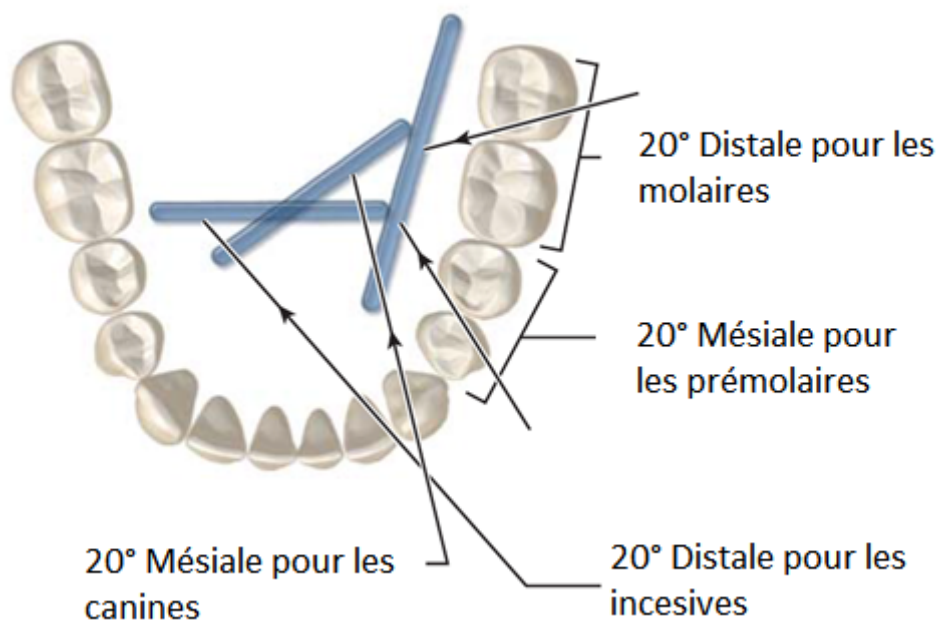


fig 2. 7: Position et angulation du film dans la technique de parallélisme dans l'arcade mandibulaire (4)



### 1.1.1.6- Avantages et Indications du Cone shift technique :

- ✓ **Séparation et identification des canaux superposés** : La séparation et l'identification des canaux superposés sont nécessaires dans toutes les dents qui présentent deux canaux situés dans un plan vestibulo-lingual. Toutes les dents présentent probablement au moins une racine dans cette configuration, à l'exception des dents maxillaires antérieures qui ne présentent qu'un seul canal, sauf dans de rares situations. (4)
- ✓ **Séparation et identification des structures superposées**: Parfois, une structure radio-opaque superpose et masque une racine. C'est le cas de l'arcade zygomatique qui dissimule les apex des molaires maxillaires, d'où la nécessité d'une projection excentrée. (dans ce cas, on mésialise avec un abaissement du cône pour pousser l'arcade zygomatique vers le haut).

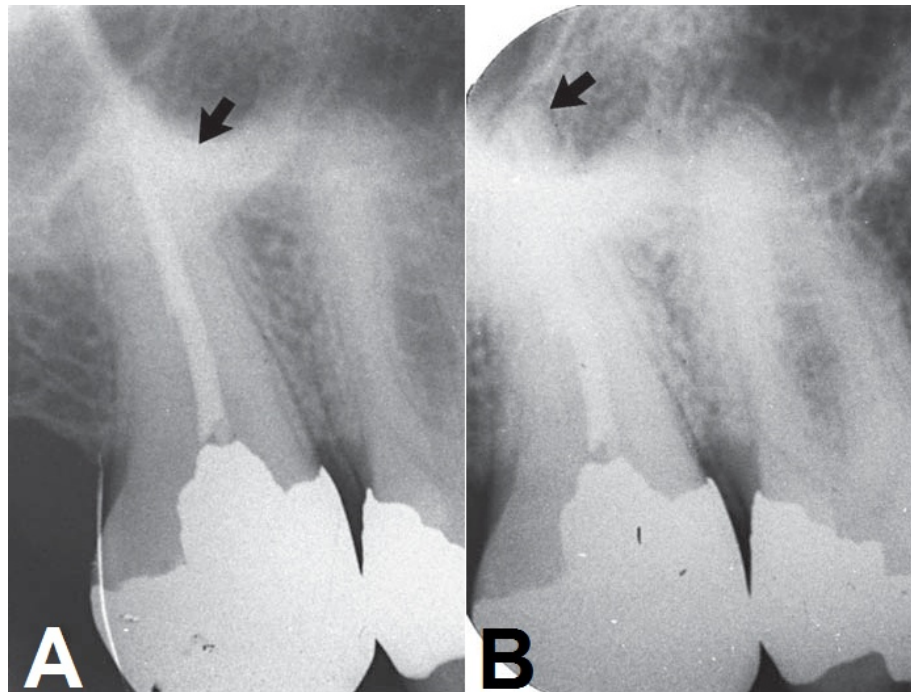


fig 2. 8: A) L'arcade zygomatique masque l'apex de la 25. B) L'arcade zygomatique est dégagé avec un décalage de la cône-image

- ✓ **Délinéament et détection des courbures**: La règle SLOB permet le délinéament des courbures. Selon la direction du mouvement relatif de la courbure, il est possible de savoir si celle-ci est vestibulaire ou linguale. Il est aussi possible d'en déterminer la sévérité.

- ✓ **Mesure de la longueur de travail:** Une bonne visualisation de chaque apex avec dissociation des canaux, rend la mesure de la longueur de travail pour chaque canal possible .

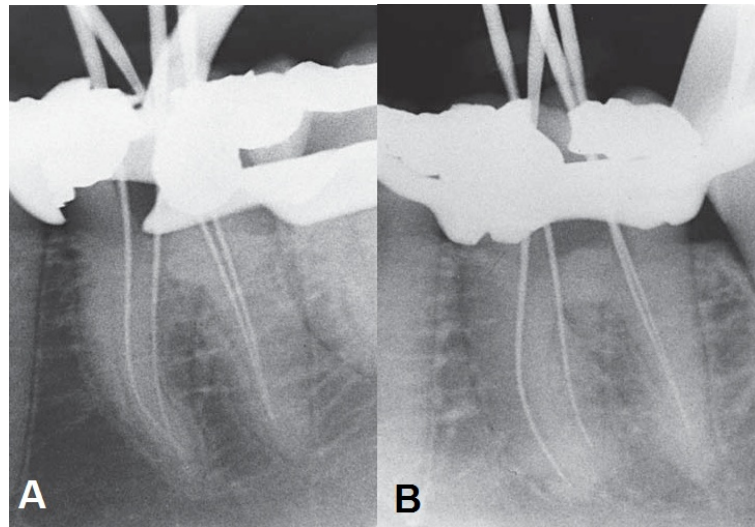


fig 2. 9: A) Une projection mesial ne donne pas des données suffisantes a propos de la relation spatial entre les deux canaux Mesiaux superposés B) Distal projection: les canaux mesiaux sont aisement visible sur toute leur longueur.

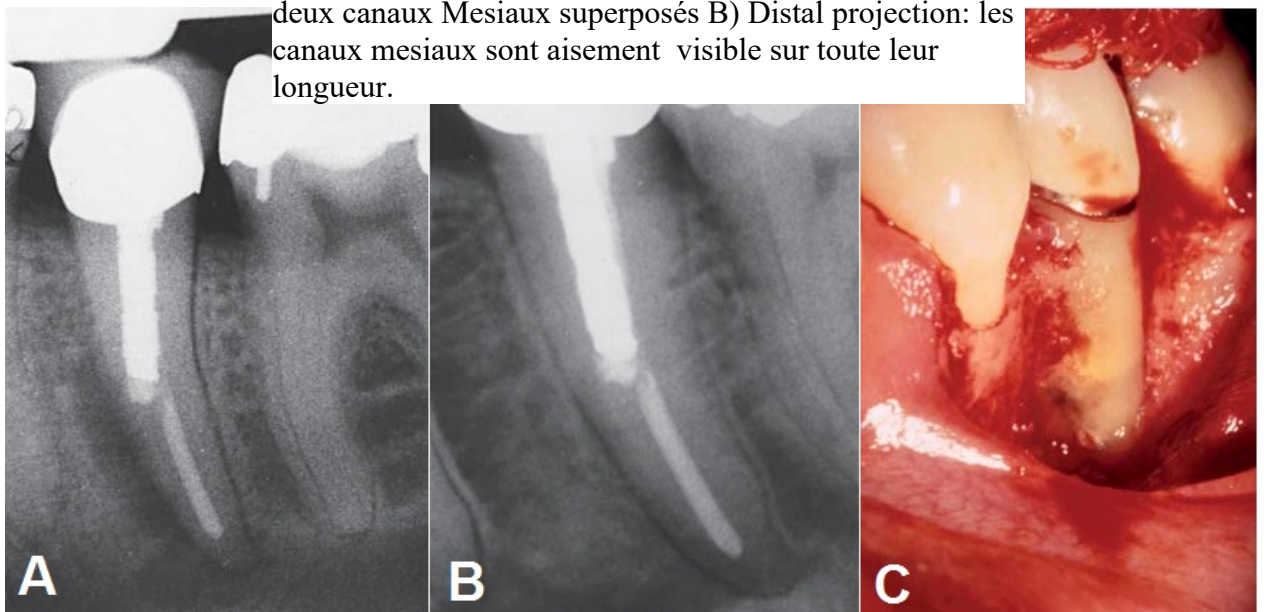


fig 2. 10:A) Une lesion mésial due au perforation après une preparation d'un tenon radicaire. B) l'extrimité du tenon est déplacé distalement dans cette projection mesial, donc la lésion se situe vestibulairement (SLOB règle). C) site de perforation –flèche- (4)

- ✓ **Localisation d'objets dans le plan Vestibulo Lingual**

–la profondeur ou la 3ème dimension- : La règle SLOB permet de localiser dans le plan vestibulo-lingual un objet qui peut être une perforation ou une résorption externe. Avec cette règle, on peut avoir une idée sur l'étendue et la localisation de la lésion dans le sens vestibulo-lingual.

### 1.1.2- TECHNIQUE DE LA BISSECTRICE DES ANGLES

Aussi nommée technique de bissectrice ou technique du cone court. Cette technique est basée sur la règle du Cieszynski de l'isométrie qui dit que deux triangles sont égaux s'ils ont deux angles égaux avec un côté commun. Cette règle a été aussi proposée par Weston A. Price (fig 2.11). (8) Cette technique est réalisée en maintenant le film le plus proche possible des dents. Le faisceau de rayons X est perpendiculairement dirigé vers la bissectrice imaginaire de l'angle formé par le grand axe de la dent et du film.

La bissectrice imaginaire crée deux angles égaux et fait fournir un côté commun pour les deux triangles imaginaires égaux. Les deux triangles imaginaires sont des angles droits et sont identiques. Les deux hypoténuses des triangles imaginaires sont représentées par le long axe de la dent et le plan vertical du film.

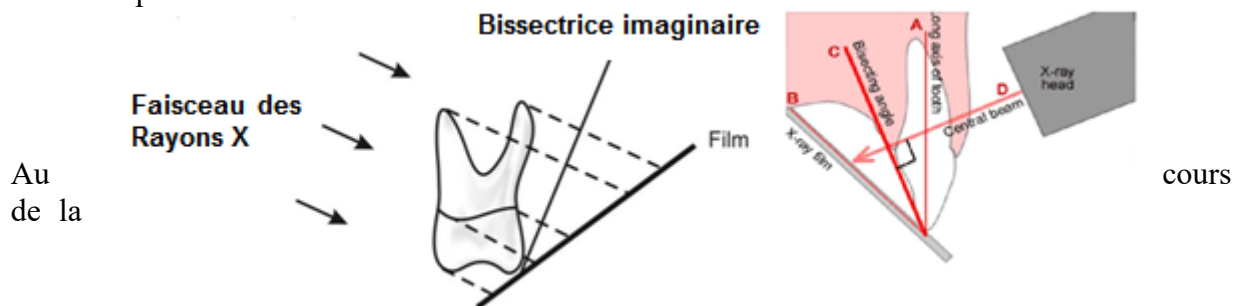


fig 2. 11: Diagramme représentant la technique du bissectrice. (4)

réalisation de cette technique, l'alignement de la tête et des angulations verticales sont spécifiques et nécessaires. Le faisceau central de rayons X doit être perpendiculaire à la bissectrice imaginaire de l'angle formé par le grand axe de la dent et du film. L'angulation horizontale est réglée de telle sorte que le faisceau de rayons X est centré à travers la zone de contact inter-dentaire.

Les porte-films ne sont pas nécessaires pour la réalisation de cette technique. Les films peuvent être maintenus au doigt seulement. Mais, comme une mesure de protection, il est souhaitable d'utiliser un porte-films. (5)

Les différentes angulations verticales à suivre pour cette technique sont données dans le tableau suivant : (8)

Dent	Angulation vertical des maxillaires	Angulation vertical du mandibule
<b>Incisives</b>	+50	-20
<b>Canine</b>	+45	-15
<b>Prémolaire</b>	+30	-10
<b>Molaire</b>	+25	-5: pour les 1ers et 2èmes molaires 0 : pour les 3èmes molaire
*Angulation en degrés.		

### 1.1.3- INDICATIONS DE LA RADIOGRAPIE RÉTROALVEOLAIRE:

Les indications pour les radiographies rétroalvéolaire sont les suivants (8):

- Visualisation de la région périapicale.
- Diagnostic des pathologies périapicales.
- Étudier la longueur de la couronne et de la racine ainsi que le rapport couronne \ racine.
- Déterminer la morphologie des racines.
- Sélection les cas de traitement endodontique.
- Avant, pendant et après le traitement endodontique 'Diagnostic, traitement et contrôle'.
- L'évaluation de la fracture des dents.
- Dans le cadre d'un examen radiologique de routine.
- Évaluer la formation de l'apex des racines.
- Étudier le stade de l'éruption.
- Identifier les dents touchées, les dents surnuméraires et les germes radiculaires.
- Evaluation et suivi après traumatisme.
- Évaluation et suivi après traitement endodontique.

**NB:** En cas d'un trismus ou d'un reflexe nauséux excessif on peut faire une radio rétro-alvéolaire extra buccale (4)

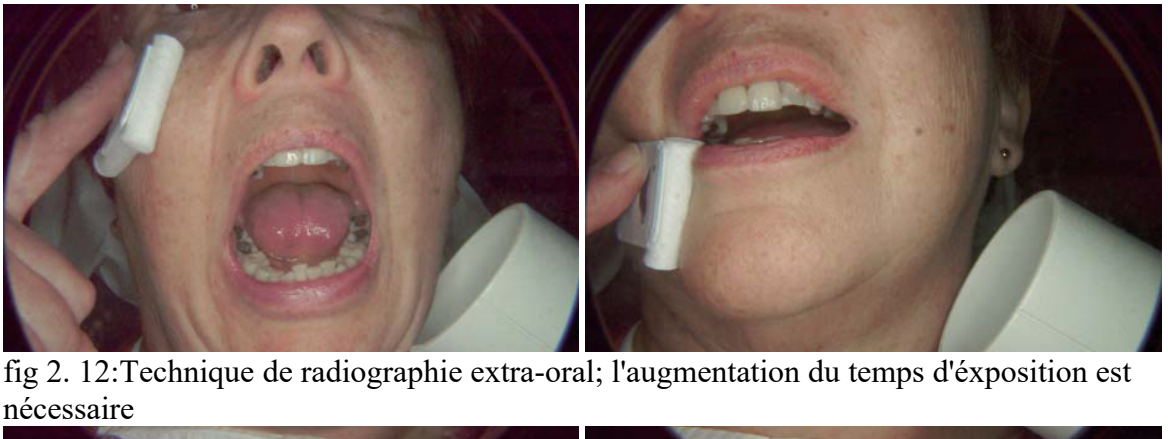


fig 2. 12: Technique de radiographie extra-oral; l'augmentation du temps d'exposition est nécessaire

## 1.2- Radiographie Panoramique Dentaire :

### 1.2.1- Définition:

Egalement appelée pantomographie ou radiographie rotationnelle. La radiographie panoramique dentaire est une technique radiographique extra-orale spécialisée utilisée pour examiner les maxillaires supérieures et inférieure en un seul film.

Dans cette technique, le film et la tête de tube (source de rayons X) tournent autour du patient et produisent successivement une série d'images individuelles en un seul film. Comme ces images sont combinées en un seul film, on obtient une vue d'ensemble du maxillaires, de la mandibule et des structures adjacents. (7) (8)

### 1.2.2- Principes fondamentaux de la radiographie panoramique:

La radiographie panoramique repose sur le principe de la tomographie et de la scannographie. (8)

#### 1.2.2.1- La tomographie:

Elle est définie comme une vue dégagée d'une structure dans des directions différentes sans interférence des structures au-dessus ou en dessous de ce plan. En d'autres termes, la tomographie est une technique radiographique qui permet l'imagerie d'une couche ou d'une partie du corps tout en flouant les images à partir des structures dans d'autres plans .

#### 1.2.2.2- La

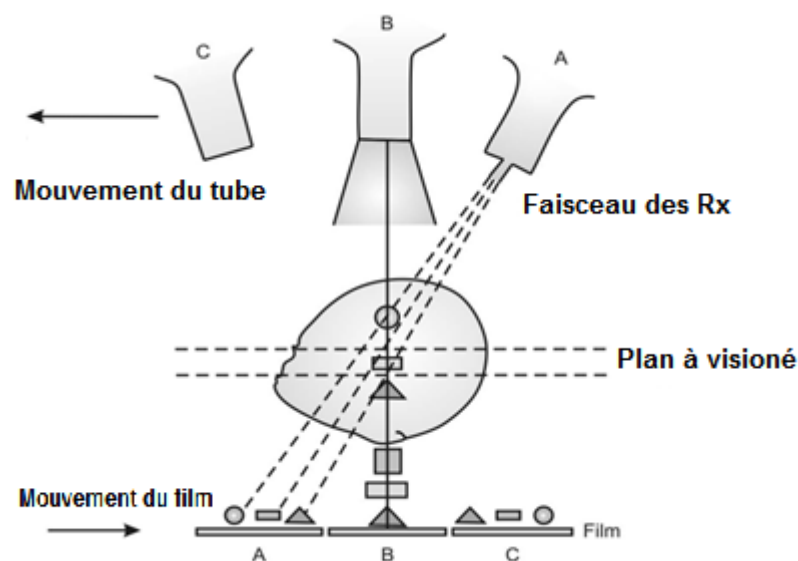


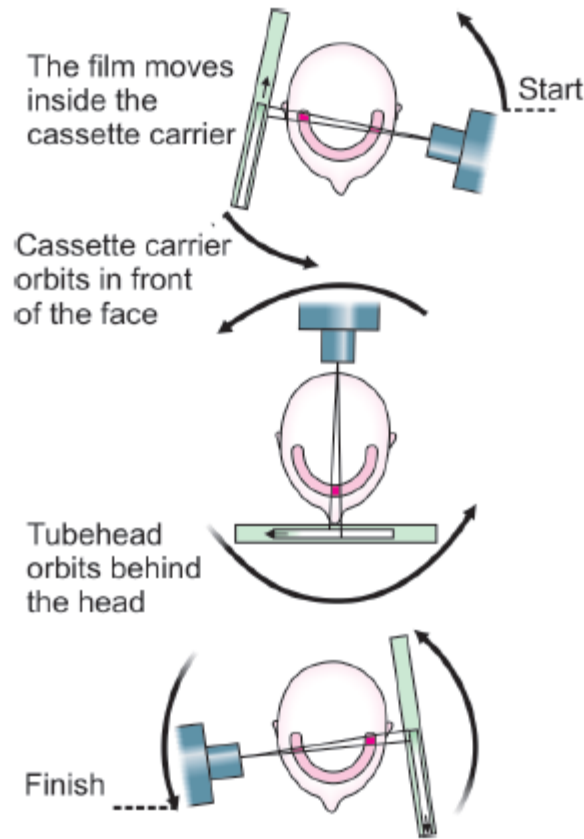
fig 2. 13:Diagramme représentatif de la tomographie

#### Scannographie:

ou la radiographie à faisceau étroit de rayonnement fait référence à un faisceau étroit de rayonnement qui fait le balayage successif de différentes zones des tissus du patient pour montrer l'image dans un seul film. Dans cette technique, le support de cassette et la tête de tube à rayons X sont connectés et tournent autour du patient pendant l'exposition de façon coordonnée. Lorsque le support de cassette tourne autour du patient, il tourne également de manière à jeter de l'image d'une extrémité du film à l'autre. L'axe ou le point de pivotement autour duquel le support de cassette et la tête de tube à rayons X tournent est le "centre de rotation"



Fonctionnellement, la tête de tube à rayons X panoramique est semblable à la tête de tube à rayons X intra-orale sauf qu'il ne permet qu'un étroit faisceau seulement de passer. L'appareil contient un positionneur de tête. Une cassette flexible est utilisée pour l'adaptation au support de cassette courbe. La cassette doit être marquée «D» et «G» pour orienter le film. Dans certaines machines, on utilise des cassettes rigides.



### 1.2.3- Technique :

(7)

On demande au patient de se tenir debout. La colonne vertébrale doit être droite pour éviter toute superposition sur l'image radiographique. Et le patient doit mordre sur une bague à dents supérieures et inférieures en position de bout à bout, perpendiculaire au sol. La tête du patient ne doit pas être courbée ni inclinée. Une ligne imaginaire du bord sous-orbitaire au centre du conduit auditif externe doit être parallèle au sol. Et la langue doit toucher le palais pendant l'exposition. Le patient doit rester immobile pendant l'exposition. Le traitement du film est similaire aux autres films radiographiques.

fig 2. 14:Diagramme représentatif de la scanographie

patient de se tenir debout. La colonne vertébrale doit être droite pour éviter toute superposition sur l'image radiographique. Et le patient doit mordre sur une bague à dents supérieures et inférieures en position de bout à bout, perpendiculaire au sol. La tête du patient ne doit pas être courbée ni inclinée. Une ligne imaginaire du bord sous-orbitaire au centre du conduit auditif externe doit être parallèle au sol. Et la langue doit toucher le palais pendant l'exposition. Le patient doit rester immobile pendant l'exposition. Le traitement du film est similaire aux autres films radiographiques.

Malgré qu'il ne s'agit pas vraiment d'un examen systématique en endodontie mais il permet d'avoir une vision globale de la cavité buccale, de noter les rapports des dents avec les structures anatomiques (canal dentaire, sinus, fosses nasales, etc.), de délimiter les lésions de grande étendue dont la taille est supérieure à celle d'un film rétroalvéolaire et d'anticiper les problèmes en cas de traumatisme (fracture des maxillaires, des articulations temporo-mandibulaires, etc.) C'est un excellent document pour la première consultation et la présentation du plan de traitement au patient.

### 1.2.4- Objectif et utilisation:

(5) (7) (8)

- Pour visualiser le maxillaire et la mandibule en un seul film.
- A visée éducative (éducation des patients).
- Évaluer les dents atteintes des pathologies carieuses.
- Dans l'évaluation de plusieurs dents surnuméraires non irrégulières.

- Évaluer la séquence et le modèle d'éruption, la croissance et le développement.
- Détecter toute pathologie impliquant les maxillaires.
- Examiner l'étendue d'une grande lésion.
- Évaluer les traumatismes.
- Pour l'examen radiographique des patients dont l'ouverture de la bouche est limitée.

### **1.2.5- Inconvénients :**

(7) (8)

Il ya quelques inconvénients évidents d'une vue panoramique malgré son utilisation précieuse qui sont les suivantes:

- Les images dans un film panoramique ne sont pas aussi nettes que dans un film intra-orale ou la résolution est très faible.
- La radiographie panoramique ne peut pas être utilisée pour le diagnostic de caries
- La radiographie panoramique ne peut pas être utilisée dans l'évaluation de la perte osseuse due à la maladie parodontale
- Une image radiographique panoramique montre une superposition, en particulier dans la région prémolaire.
- Les structures de la région antérieure peuvent ne pas être bien définies.

Donc, La radiographie panoramique ne peut pas être utilisée comme substitut à la radiographie intra-orale.

### **1.3- La Cone Beam CBCT :**

La tomographie volumique à faisceau conique est un procédé radiologique dédié à l'analyse 3D des tissus durs (os et dents). Cette technique radiologique qui fit son apparition peu avant les années 2000 connaît actuellement un succès dans l'imagerie dento-maxillaire, où elle est reconnue comme le mode d'imagerie sectionnaire numérisée de référence. (10)

Cette technique a connu beaucoup de nomenclatures : La tomographie volumique numérisée à faisceau conique abrégée comme TVFC, tomodensitométrie à faisceau conique ; mais la nomenclature Anglaise est la plus répandue : CONE BEAM Computerized Tomography CBCT ou seulement Cone Beam.

#### **1.3.1- Présentation du CBCT:**

L'appareil de CBCT est constitué d'un ensemble solidaire: tube à rayons X – capteur plan ou convexe. Le générateur de rayons X émet un faisceau de forme conique qui traverse l'objet à explorer avant d'être analysé par le capteur numérique. L'évolution a consisté en l'introduction de détecteurs matriciels de grandes dimensions permettant avec ce faisceau ouvert, l'exploration de tout un volume au cours d'une seule rotation du système d'acquisition. (11)

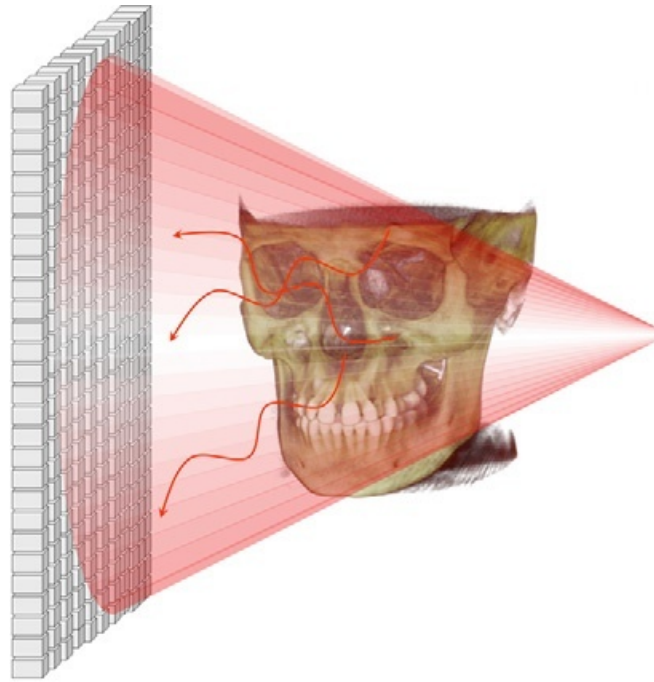
Le tube rayons X et l'aire des détecteurs sont solidaires et alignés. Ils réalisent autour de l'objet à explorer une rotation de 180 à 360° (12), permettant d'acquérir des données numériques d'un nombre fini de projections 2D dans les différents plans de l'espace qui seront combinés par un logiciel informatique afin de reconstruire en trois dimensions le volume selon ses voxels . Le Cone Beam restitue ainsi directement le volume par calcul informatique à partir des projections multi-angulaires 2D. (13)

La technique de cone beam est définie par les études dosimétriques comme la moins irradiante des techniques sectionnelles. Les doses d'exposition du Cone Beam sont 1.5 à 12 fois plus faibles par rapport au scanner médical conventionnel. Elle reste cependant de 4 à 42 fois plus fortes que les clichés panoramiques. (14) (15)

### 1.3.2- Principe général de fonctionnement:

#### 1.3.2.1- Système d'acquisition :

L'appareil CBCT est composé d'une source de rayons X solidaire et alignée à l'aide d'un bras au capteur numérique. Cet ensemble tourne autour du patient lors de l'acquisition radiologique. (11) Le générateur de CBCT émet un nombre fini de rayons X d'une forme conique. Ces rayons X sont émis sous différents angles de vue successifs tout le long de la rotation de l'ensemble (cône de rayons X, capteur numérique). Ils sont captés et comptabilisés par le détecteur numérique après avoir traversé la structure anatomique à explorer qui les atténue.



#### 1.3.2.2-

Les disposition détecteur la matriciel, des photons. charge et signal à électrique

fig 2. 15: CBCT : source des rayonnements et capteur numérique.

#### Détection de l'image:

détecteurs ont une matricielle. Chaque élémentaire, rentrant dans composition du capteur enregistre les incidences Il collecte une certaine émet l'information en un l'ordinateur. Ce signal sera proportionnel et

mesurable par rapport à l'énergie reçue des photons. Les détecteurs convertissent donc les scintillations en signal électrique. (16)

Deux types de détecteurs d'images sont utilisés comme capteurs dans les unités CBCT modernes. Un CBCT aura soit un dispositif à charge couplé avec un amplificateur d'image à fibre optique, soit un détecteur à écran plat en silicium amorphe. Les deux types sont présentés par la (fig 2.16). Au cours de l'introduction initiale de CBCT, la plupart des unités ont été construites avec les gros détecteurs intensificateurs d'images volumineux. Dans la deuxième moitié de la première décennie de développement du CBCT commercial, presque tous les scanners CBCT utilisent les FPD (Flat Panel Detector: les détecteurs plat). (17)

Les détecteurs avec intensificateur d'image sont plus grands et rendent les dimensions globales des CBCT plus grandes, ce qui peut être critique pour certaines conceptions ergonomique de la clinique. En plus d'être plus sensibles à la distorsion des champs magnétiques, les affichages d'image à partir de ces détecteurs démontrent également une distorsion plus grande des dimensions de la grille lorsqu'ils s'éloignent du centre du détecteur (fig 2.17), ce qui réduit finalement la précision de mesure de la reconstruction. (17) (13)

En raison de leur sensibilité aux champs magnétiques, les détecteurs intensificateurs d'image nécessitent un contrôle plus fréquent. En outre, les luminophores dans les intensificateurs d'image perdent leur sensibilité avec le temps et l'utilisation, et l'ensemble de l'unité d'intensification d'image peut avoir besoin d'être remplacé pour maintenir la qualité d'image. En dépit des



inconvenients, dans certains cas, l'ensembles des données provenant de ces détecteurs sont plus compatibles avec le «pontage» de certains ensembles de données utilisés dans la technologie de conception assistée par ordinateur et de fabrication (CAD / CAM), et donc restent utiles.

Les détecteurs à panneau plat FPD sont des panneaux minces de transistor de silicium amorphe avec un scintillateur à iodure de césium. Le scintillateur est la partie du détecteur utilisée pour amplifier le signal électrique de l'atténuation des rayons X. En plus d'être plus petits et moins encombrants, les panneaux plats présentent une distorsion minimale des dimensions d'image à la périphérie d'un affichage d'image (fig 6.14); Par conséquent, ces unités sont considérées comme générant de meilleurs ensembles de données. Cette fonctionnalité seule avait rendu le détecteur à écran plat plus populaire. (18)

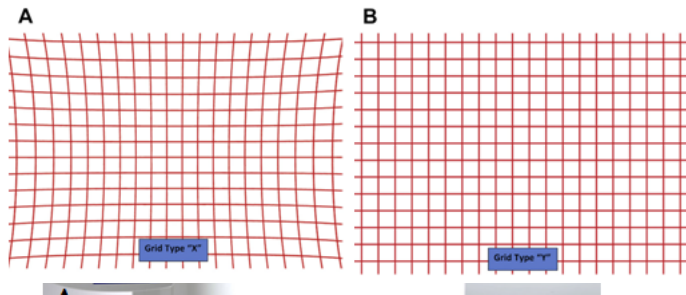


fig 2. 17: Matrice "grille" A) matrice dans les génération ancienne des capteur. B) matrice dans les FPD. (25)

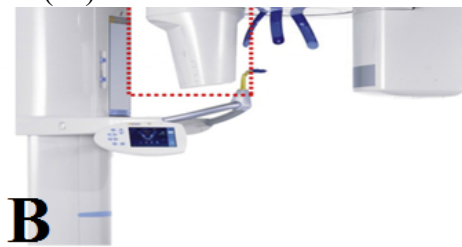

fig 2. 16: A) CBCT munie d'un capteur couplé avec un amplificateur d'image à fibre optique. B) Détecteur PLaN FDP

La surface du détecteur-élémentaire (diminution de la résolution spatiale mais amélioration du rapport signal sur bruit), soit une augmentation du nombre de détecteur-élémentaires permettant ainsi de préserver une bonne résolution spatiale mais entraînant un coût plus important et un temps de reconstruction informatique plus long (rapport signal sur bruit inférieur). (fig 2.19)

Les champs de vue réduits (ou petit champ), avec un volume d'acquisition inférieur à 15cm, permettent une exploration de quelques dents à un secteur entier. Un champ de vue réduit permet une meilleure résolution spatiale et a l'avantage de diminuer l'irradiation du patient. (13) (18) (19)

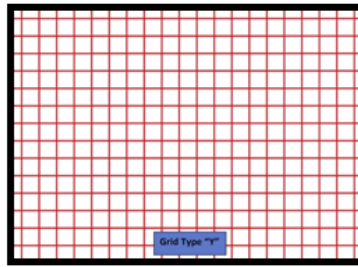
### 1.3.2.3- Le Champs de Vue (in Eng: Field Of View FOV):

Le volume anatomique étudié dépend de la taille du détecteur et de la projection du faisceau de rayons X, on parle de "champ de vue" ou "field of view" (FOV). Il existe plusieurs types d'appareils Cone Beam

dont les applications sont diverses, permettant d'explorer des volumes de la face de tailles différentes afin de répondre à l'ensemble des indications (fig 2.18). Les champs de vue larges (ou grands champs) ont un volume d'acquisition supérieur à 15 cm, permettant une exploration complète des maxillaires ainsi que des ATM (jusqu'à l'ensemble du massif facial). Afin d'acquérir un volume de grande taille, ces appareils disposent d'un détecteur de plus grande surface . Cela implique soit une augmentation de la

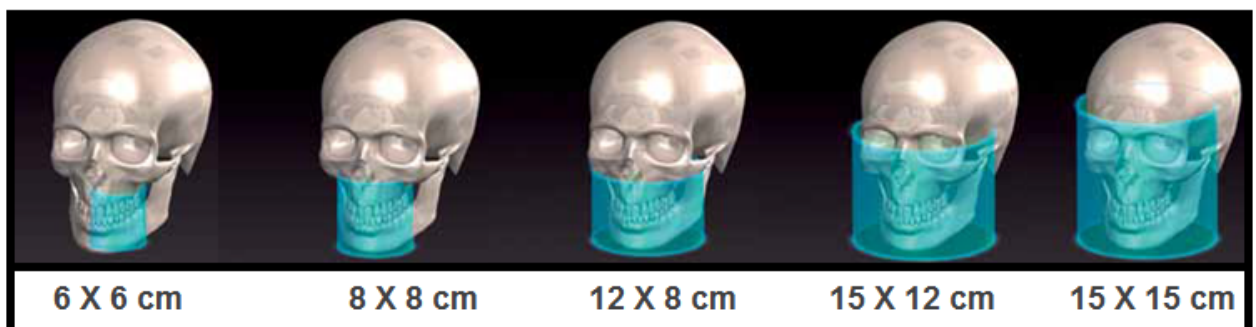

fig 2. 18: Les différent FOV "champs de vue" disponible dans les appareils de CBCT actuelles. (38)



Pour élargir le FOV:

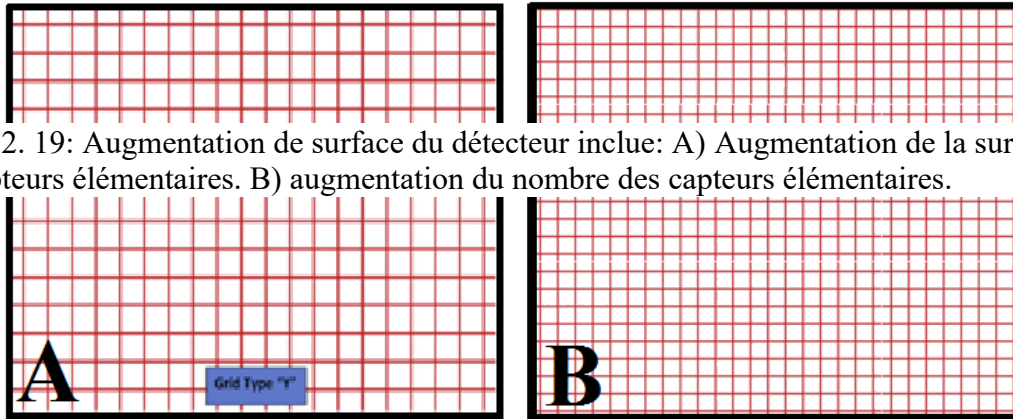


fig 2. 19: Augmentation de surface du détecteur incluse: A) Augmentation de la surface des capteurs élémentaires. B) augmentation du nombre des capteurs élémentaires.

Trois

contraintes antagonistes influent sur les caractéristiques du volume exploré :

- Taille du cylindre FOV.
- Taille des voxels.
- Temps de reconstruction informatique

Pour un temps de reconstruction donné, la taille des voxels augmente avec le volume exploré, entraînant une diminution de la résolution spatiale. La résolution spatiale est intrinsèquement liée à la notion de champs de vue. Ceux-ci peuvent être classés en trois grandes catégories.

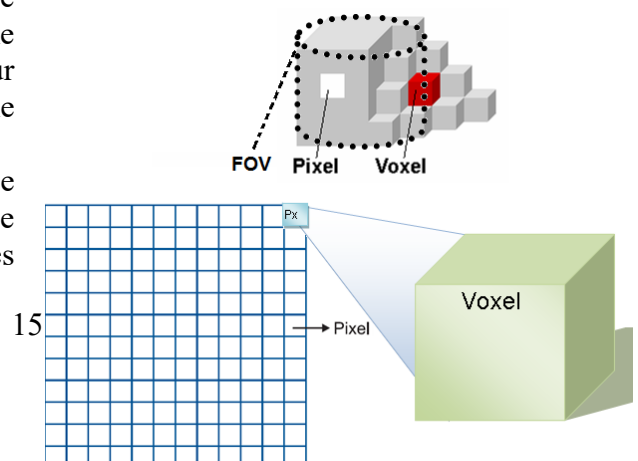
(19) (20)

	Grand champ	Moyen champ	Petit champ
<b>Définition</b>	250 à 300 $\mu\text{m}$	200 $\mu\text{m}$	80 $\mu\text{m}$
<b>Volume englobé</b>	Deux arcades dentaires, massif facial et base du crâne (supérieur à 15 cm)	Deux arcades dentaires (entre 10 et 15 cm)	Groupe de dents (inférieur à 10 cm)
<b>Application</b>	ATM, orthodontie, CMF, exploration sinusienne, reconstructions 3D de la face, foyers infectieux...	Recherche foyers infectieux, études de prévalence, implantologie...	Implantologie, parodontologie, endodontie+++...

### 1.3.2.4- Principes de reconstruction du volume:

À partir des projections issues de l'acquisition, l'ordinateur va reconstruire et simuler, à l'aide des algorithmes de reconstruction, l'anatomie explorée FOV au sein d'une matrice ou volume numérique de forme cylindrique. À l'intérieur du cylindre numérique, chaque unité de volume est appelée voxel.

Le Pixel (ou Picture Element) est le composant élémentaire d'une image bidimensionnelle (unité de surface). Plus les



pixels sont petits, meilleure sera la résolution spatiale. La reconstruction volumique entraîne une troisième dimension, le pixel prend alors une épaisseur et devient Voxel (VOLUME ELement) (13) (17). (fig 2.20)

Le voxel représente l'unité de volume. Il a une forme cubique pour le Cone Beam : ses dimensions sont égales dans les trois directions, ainsi il est dit isotropique. Cette particularité lui accorde un avantage de fidélité dimensionnelle du volume anatomique examiné et confère aux coupes une résolution spatiale identique quelle que soit l'orientation des coupes dans le volume. Cela permet au Cone Beam de s'affranchir du respect du parallélisme au plan de référence.

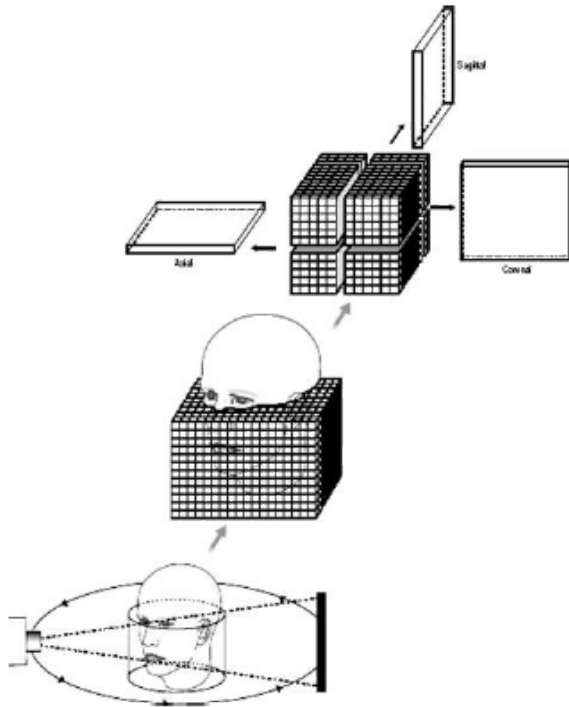


fig 2. 21: Un faisceau conique de rayons X effectue une rotation autour du patient, afin d'obtenir les informations dans un volume cylindrique. Le squelette maxillo-facial du patient est positionné à l'intérieur de ce cylindre, et est divisé en cubes ou voxels isométrique.

### 1.3.2.5- Visualisation du volume:

À partir du volume reconstruit, il est possible d'obtenir sur la console secondaire des reconstructions 2D multiplanaires ou MPR (Multi Planar Reformation) dans les trois plans de l'espace: frontal, transversal et sagittal. Il est

possible également de faire pivoter ces plans de reconstruction afin d'obtenir des coupes obliques passant par un axe particulier comme l'axe d'une structure anatomique. D'autres algorithmes de visualisation permettent aussi d'obtenir des représentations 3D du volume exploré : 3D de volume ou 3D de surface (même si leur lecture ne peut se concevoir indépendamment de celle de reconstructions 2D dont elles sont le complément) (21) (fig 2.22)

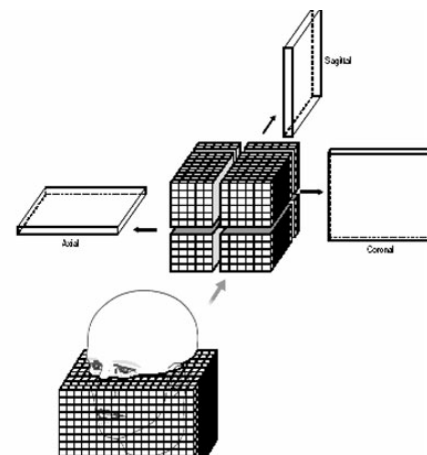


fig 2. 22: Les données traitées sont traduites en objet de 3D, des coupes dans les trois plan " Sagittal, Frontal, Transversal".

### 1.3.3- L'apport du Cone Beam à l'endodontie :

La radiographie conventionnelle numérique utilisée couramment au cabinet dentaire ne peut montrer qu'une image en deux dimensions d'une structure trois dimensionnelles d'où leur insuffisance pour réaliser une analyse plus précise, du fait de la distorsion de l'image et la superposition des structures anatomiques.

Par l'apport de la 3ème dimension d'exploration, les techniques tomographiques permettent de palier les inconvénients des techniques conventionnelles 2D et le CBCT semble être une bonne alternative à la tomodensitométrie (TDM ou scanner) en odontologie

#### 1.3.3.1- Comparaison entre l'imagerie 2D (conventionnelle) et 3D (CBCT):

Caractère	2D Image	CBCT
<b>La Profondeur de l'image (La 3ème Dimension)</b>	— — —	+++
<b>L'agrandissement de l'image</b>	— — —	+++
<b>Connectivité et/ou scan optique</b>	—	+++
<b>L'accessibilité</b>	+++	+ <b>(avec amélioration)</b>
<b>La dose de radiation</b>	—	— —

#### 1.3.3.2- Les avantages de la tomographie tridimensionnelle :

L'imagerie tridimensionnelle montre son intérêt quand les informations recueillies par la clinique et la radiologie conventionnelle ne sont pas suffisantes pour établir un diagnostic. L'utilisation d'une image tridimensionnelle est ainsi recommandée depuis 2009 par la HAS pour plusieurs indications en endodontie:

- ✓ la recherche et la localisation d'un canal radiculaire supplémentaire ;
- ✓ le bilan péri-apical pré-chirurgical (évaluation de la proximité des structures anatomiques avec les lésions péri-apicales),
- ✓ le bilan d'une pathologie radiculaire de type fracture, résorption et/ou périapicale (présence, localisation, étendue des lésions péri-apicales).

#### 1.3.3.3- Les avantages du cone beam comparés au scanner sont les suivants :

(22) (23) (24)

- ✓ Le cone beam permet une acquisition rapide en une seule rotation autour du patient.
- ✓ Il permet une irradiation ionisante du patient pouvant être jusqu'à 6 fois plus faible pour un même examen réalisé par TDM.
- ✓ Le cone beam produit des voxels isotopiques de 500µm à 75 µm ce qui permet un fort pouvoir de résolution spatiale dans les différents plans de l'espace et permet une analyse fine des structures osseuses et dentaire.
- ✓ Les artefacts au voisinage des structures métalliques sont moins importants pour le cone beam que pour le scanner.

#### 1.3.3.4- Les inconvénients du cone beam comparés au scanner sont les suivants :

(22) (23) (24)

- ✓ Le CBCT présente une faible résolution en densité par rapport au scanner. Du fait d'une faible irradiation, l'échelle de densité est beaucoup moins large et ne permet pas une qualité d'image suffisante pour l'analyse des tissus mous.
- ✓ Lors de l'acquisition par CBCT le patient est en position debout, il est difficile de conserver une immobilité le temps de la rotation de l'appareil pouvant alors entraîner des artefacts cinétiques.
- ✓ Le rapport signal sur bruit, dont dépend la qualité de l'image, est inférieur par rapport aux scanners.

Selon le rapport de la Haute Autorité de Santé (HAS), le CBCT a une résolution spatiale et une fiabilité qui semblent comparable à celles du scanner, pour explorer des structures minéralisées telles que l'os ou les dents.

Le CBCT permet également d'analyser l'anatomie canalaire, la morphologie, le nombre de racines, les canaux radiculaires. Suite à la mise en évidence d'une pathologie, les images cone-beam aident au diagnostic des échecs, la présence de canaux non traités, la présence de fausses routes ou de calcifications, des complications et pronostic. Lors de traumatismes, les appareils CBCT permettent d'évaluer avec précision l'importance des luxations ou des extrusions.

Le recours à la tomodensitométrie tridimensionnelle semble devenir un outil précieux. Elle permet à la fois d'affiner le diagnostic, d'anticiper les complications d'un traitement et donc de réaliser une meilleure thérapeutique. Le cone-beam apparait donc comme un outil intéressant en endodontie mais cette technique d'imagerie demeure un examen radiographique complémentaire intervenant uniquement que dans les cas où l'imagerie conventionnelle et les informations fournies par la clinique ne sont pas suffisamment contributives au diagnostic

En effet la méthode "cone beam", même si elle est définie par les études dosimétriques comme la moins irradiante des techniques sectionnelles, reste une technique irradiante qui répond à l'obligation légale de respecter:

- le principe de justification (le bénéfice doit être supérieur au risque potentiel),
- le principe d'optimisation par lequel l'exposition des personnes aux rayonnements ionisants doit être maintenue au niveau le plus faible qu'il est raisonnablement possible d'atteindre pour un même résultat. (25)

#### **1.4- Radiovisiographie RVG :**

La radiovisiographie ou le RVG fait référence à un système d'imagerie numérique rapide à faible dose utilisant un petit capteur intraoral au lieu d'un film radiographique en utilisant un dispositif à charge couplée. Il présente la possibilité d'une réduction de l'exposition du patient et d'une distorsion minimale, bien que la résolution et la latitude soient inférieures à la radiographie dentaire standard.

la différence principale entre la radiographie rétroalveolaire et le RVG est le film; hors de ça, toutes les règles qui s'appliquent aux radiographies rétroalveolaires s'appliquent aussi aux radiovisiographies.

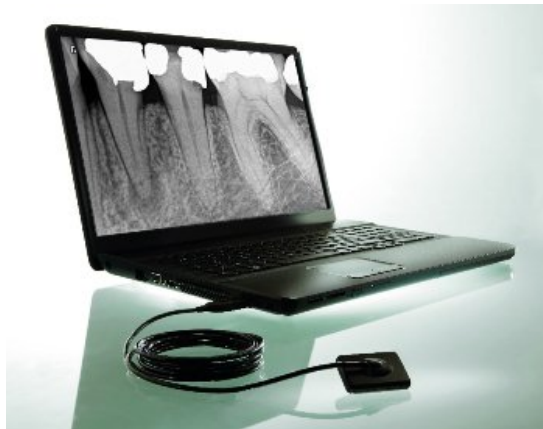

fig 2. 23: appareil RVG

## **2- Introduction à l'interprétation radiologique:**

L'interprétation des radiographies peut être considérée comme un processus de démêlage - découvrant toute l'information contenue dans les images radiographiques noires, blanches et grises. Les principaux objectifs sont les suivants:

- Identifier la présence ou l'absence d'une pathologie.
- Fournir des informations sur la nature et l'étendue de la pathologie.
- Permettre la formation d'un diagnostic différentiel.

Pour atteindre ces objectifs et maximiser le rendement diagnostique, l'interprétation doit être effectuée dans des conditions spécifiques, suivant des instructions systématiques et ordonnées. Malheureusement, l'interprétation est souvent limitée à un coup d'œil rapide dans des conditions totalement inappropriées. Les cliniciens sont souvent victimes des problèmes et des écueils produits par le diagnostic local. Sachant que dans la plupart des cas les radiographies sont leurs principales aides diagnostiques. Ce titre présente une approche préliminaire de la façon dont les radiographies doivent être interprétées, en précisant les conditions d'observation requises et en proposant des lignes directrices systématiques.

### **2.1- Exigences essentielles pour l'interprétation :**

Les exigences essentielles pour l'interprétation des radiographies dentaires peuvent être résumées comme suit:

- Conditions de vision optimales
- Comprendre la nature et les limites de l'image radiographique noire, blanche et grise
- Connaissance de ce à quoi ressemblent les radiographies utilisées en dentisterie, de sorte qu'une évaluation critique de la qualité de chaque film peut être faite
- Connaissance approfondie de l'aspect normale des structures anatomiques en radiographie
- Accès aux films précédents à fin de faire une comparaison.

### **2.2- Conditions de vision optimales :**

Ceux-ci inclus :

- Un écran uniforme et lumineux (de préférence d'intensité variable pour permettre la visualisation de films de différentes densités)
- Une salle de vision calme et obscurcie
- La zone autour de la radiographie doit être masquée par un cadre sombre afin que la lumière ne passe que par le film
- Utilisation d'une loupe pour permettre de voir plus précisément les détails sur les films intra-buccaux
- Les radiographies doivent être sèches.

### **2.3 - Anatomie radiographique :**

L'image radiographique normale d'une dent ou d'une région dépend de l'incidence utilisée et doit refléter la forme anatomique isométrique de la dent ou de la région radiographiée. Cette image représente une superposition de l'image de la dent à l'image des tissus mous, de l'os alvéolaire et des corticales osseuses. Les différentes valeurs densitométrique des constituants de la dent font que celle-ci apparaisse sur le cliché avec des zones allant de la radio-opacité franche à la radioclarité (1).

### **2.3.1 - Zones radio-opaques (ZRO):**

La plus importante opacité siège au niveau de la couronne dentaire. L'émail recouvre toute la partie dentinaire coronaire jusqu'au collet ou il se termine en lame de couteau à la limite ciment-émail.

Le ciment et la dentine radulaire qu'il recouvre ont chacun une radio-opacité tellement similaire qu'on n'arrive pas à les différencier. (1)

### **2.3.2 - Zones radio-claires (ZRC):**

Ce sont des zones sombres, c'est le cas de la pulpe coronaire et radulaire ainsi que du LAD. La pulpe camérale a une forme qui varie avec la nature de la dent, avec l'âge du sujet et avec l'incidence choisie.

L'image de la pulpe radulaire et les canaux qui la contiennent varie de la même manière que la pulpe camérale. La forme est différente selon que l'on choisisse telle ou telle incidence. Il en est de même de leur nombre ou souvent, il est nécessaire de faire appel à des incidences particulières.

L'image des canaux radulaires ou ce que nous appelons aussi la lumière canalaire peut mieux être mise en évidence quand on prend plusieurs incidence. Sachant que les canaux radulaires sont larges chez les jeunes et qu'ils sont par contre étroits à totalement calcifiés chez les personnes âgées.

Le LAD est matérialisé sur un bon cliché par une ligne radioclaire uniforme régulière qui entoure la racine.



L'image radiologique d'un os alvéolaire est variable selon que les rayons sont centrés ou excentrés. Au niveau du maxillaire supérieur, os chargé de tissu spongieux, l'image est en général radioclaire traversée par des mailles serrées radio-opaques. Au maxillaire inférieur, selon la zone radiographiée nous pouvons rencontrer (1):

- Du tissu spongieux au niveau de la zone alvéolaire représentée radiologiquement par des mailles fines ou moins serrées.
- Du tissu franchement radio-opaque dans la région antérieure, la région angulaire et la branche montante.

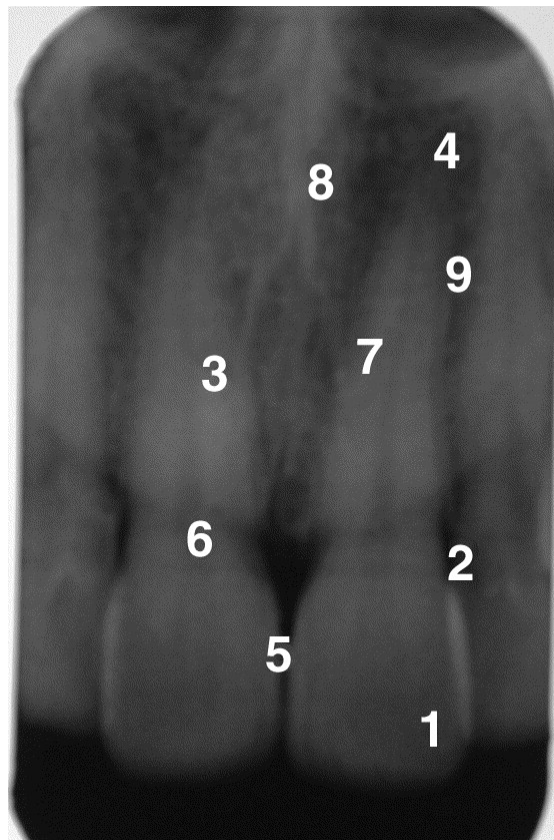


fig 2. 24: Anatomie normale de la dent.

- 1 Couronne;
- 2 collet;
- 3 racine;
- 4 apex;
- 5 émail;
- 6 pulpe;
- 7 dentine;
- 8 os alvéolaire;
- 9 LAD

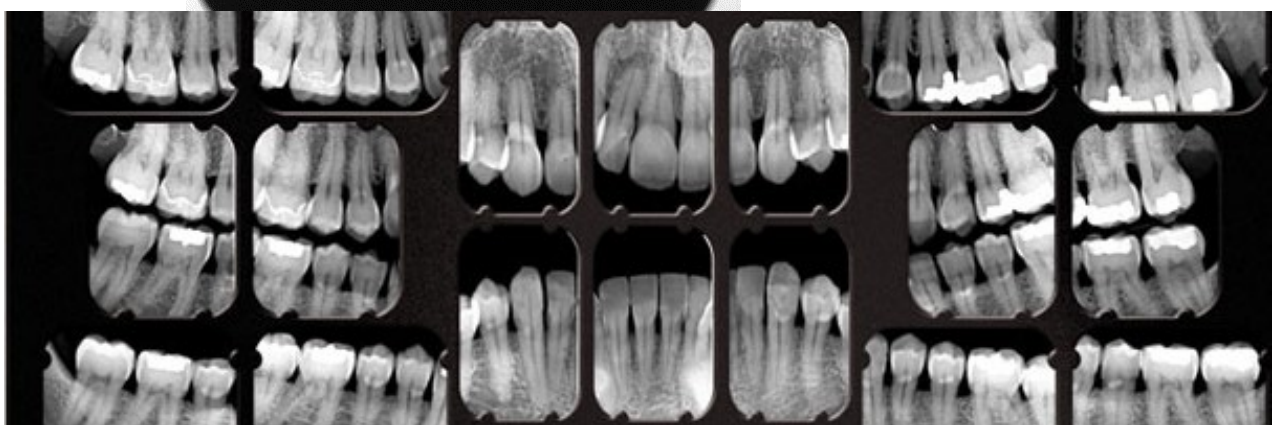
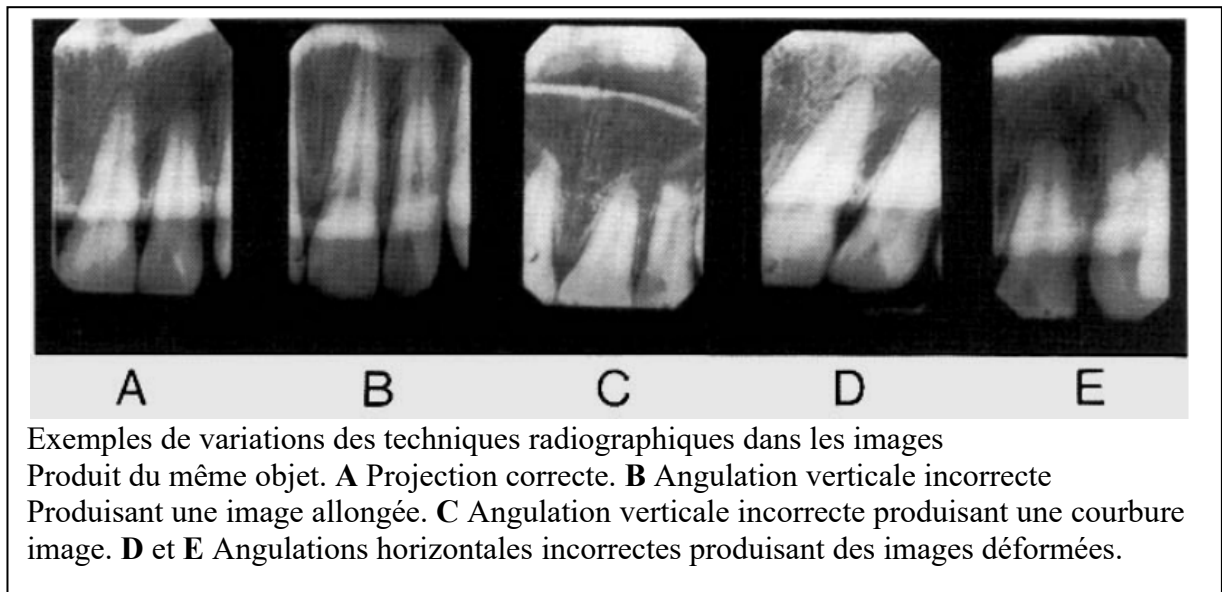


fig 2. 25: Anatomie endodontique (cône beam)

## 2.4- Évaluation critique de la qualité radiographique :

Pour pouvoir évaluer et interpréter correctement toutes les radiographies, les cliniciens doivent savoir à quoi ressemble cette radiographie et quelles structures devraient être représentées. Et doivent répondre à ces questions :

1. Pourquoi chaque projection a été prise ?
2. Comment les projections ont été prises ?
3. Qu'est-ce que les radiographies résultantes devraient ressembler et quelles caractéristiques anatomiques elles ont montré ?



Grâce à cette connaissance pratique de la radiographie, les cliniciens sont en mesure de faire une évaluation critique globale des films individuels.

Les facteurs pratiques qui peuvent influencer sur la qualité incluaient:

- L'équipement de radiographie
- Le récepteur d'image - film ou combinaison film / écran
- Le traitement –Développement-
- Le patient.
- L'opérateur et la technique radiographique.

Une évaluation critique des radiographies peut être faite en combinant ces facteurs et en posant une série de questions sur l'image finale. Ces Questions se rapportent à :

- Technique radiographique
- Facteurs d'exposition et densité du film
- Et traitement.

Voici quelques exemples typiques:

### **2.4.1- Technique :**

- Quelle technique a été utilisée ?
- Comment le patient, le film et la tête de tube à rayons X ont-ils été positionnés ?
- Est-ce un bon exemple de cette projection radiographique particulière ?
- Quelle distorsion existe-t-il ?
- L'image est-elle raccourcie ou allongée ?
- Y a-t-il une rotation ou une asymétrie ?
- Quelle est la résolution et la netteté de l'image ?
- Le film a-t-il été brouillé ?
- Quelles sont les ombres artéfactuelles présentes ?
- Comment ces variables techniques modifient-elles l'image radiographique finale ?

### **2.4.2- Les facteurs d'exposition**

- La radiographie est-elle correctement exposée pour la raison spécifique pour laquelle elle a été demandée ?
- Est-elle trop sombre et peut-être surexposée ?
- Est-elle trop pâle et peut-être sous-exposée ?
- Quel est le contraste ?

### **2.4.3- En traitement**

- La radiographie est-elle correctement traitée ?
- Est-elle trop sombre et peut-être trop développée ?
- Est-elle trop pâle et donc peut-être sous-développée ?
- Est-elle sale avec l'émulsion encore présente et donc sous-fixée ?
- Le film est-il humide ou sec ?

Avec l'expérience, cette évaluation critique de la qualité n'est pas une longue procédure, mais elle ne doit jamais être négligée. Une radiographie de mauvaise qualité est une mauvaise aide au diagnostic et peut parfois ne pas avoir de valeur diagnostique du tout.

### **2.5- Connaissance détaillée de l'anatomie normale :**

Une connaissance approfondie des aspects radiographiques des structures anatomiques normales est nécessaire si les cliniciens doivent être en mesure de reconnaître les apparences anormales des nombreuses pathologies qui affectent la denture. Non seulement une connaissance approfondie de l'anatomie des tissus durs et mous est nécessaire mais aussi une connaissance :

- Du type de radiographie à interpréter (par exemple, radiographie ou tomographie conventionnelle)
- La position du patient, du film et de la tête de tube à rayons X.

Ce n'est qu'avec toute cette information que les cliniciens peuvent apprécier comment les différentes structures anatomiques normales, à travers lesquelles le faisceau de rayons X passé, apparaîtra sur n'importe quelle radiographie particulière.

### **2.6- Connaissance détaillée des pathologies :**

L'interprétation radiologique dépend de la reconnaissance des caractéristiques typiques et de l'apparence des différentes pathologies ex : aspect radiologique des kystes, des granulomes.

## 2.7- Approche systématique :

Une approche systématique de la visualisation des radiographies est nécessaire pour s'assurer qu'aucune information nécessaire n'est manquée. Cette approche systématique devrait s'appliquer à :

- Toute la radiographie
- Lésions spécifiques.

## 2.8- La totalité de la radiographie :

Toute approche systématique sera suffisante pourvu qu'elle soit logique, ordonnée et approfondie. A titre d'exemple, une approche systématique suggérée de l'interprétation générale des tomographies panoramiques dentaires. Ce type de visualisation séquentielle ordonnée de radiographies nécessite une discipline de la part de l'observateur. Il est facile d'être détourné en remarquant quelque chose d'inhabituel ou d'anormal, oubliant ainsi le reste de la radiographie.

## 2.9- Lésions spécifiques :

Une description systématique d'une lésion doit inclure:

- Emplacement ou position anatomique
- Taille
- Forme
- Contour / bord ou périphérie
- Radiodensité relative et structure interne
- Effet sur les structures environnantes adjacentes
- Heure actuelle, si elle est connue.

L'établissement d'un diagnostic différentiel radiologique dépend de cette approche systématique.

## 2.10- Comparaison avec les films précédents :

La disponibilité des films précédents à fin de comparaison est une aide précieuse à l'interprétation radiographique. La présence, l'étendue et les caractéristiques des lésions peuvent être comparées pour déterminer la vitesse de développement et de croissance, ou le degré de guérison.

Note: Il faut veiller à ce que les vues utilisées pour la comparaison aient été prises avec une technique comparable et soient de densité comparable.

L'interprétation réussie des radiographies, quelle que soit la qualité, repose en fin de compte sur les cliniciens qui comprennent l'image radiographique, qui sont capables de reconnaître l'étendue des apparences normales ainsi que de connaître les caractéristiques saillantes des états pathologiques pertinents. (26).

## 3- Affections endodontique à manifestation radiologique :

### 3.1- La carie :

La radiographie est un précieux complément à l'examen clinique des dents pour détecter la carie. Les radiographies peuvent révéler des lésions carieuses à la fois dans les surfaces occlusales et proximales qui seraient autrement impossibles à détecter par examen clinique.

Les caries dentaires peuvent être classées en fonction de l'emplacement de la carie sur la surface de la dent. Il s'agit de caries interproximale, occlusale, buccale, linguale et radiculaire ou cervicale.

#### 3.1.1-Caries interproximales :

Lorsque la carie se trouve entre les deux surfaces adjacentes des dents est appelée caries interproximales. Les

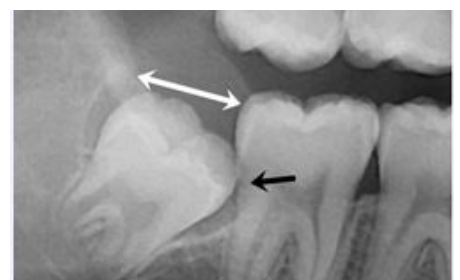

fig 2. 26: une carie proximale débutante sur la 37 détectée avec CBCT.

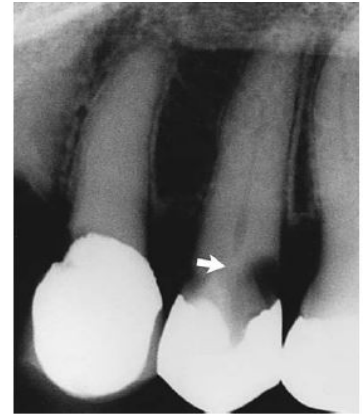
caries des surfaces proximales se trouvent le plus souvent dans la zone, entre le point de contact et la marge gingivale libre. Les lésions confinées à l'émail ne se manifestent peut-être que radiographiquement jusqu'à ce que 30 à 40% de la déminéralisation ait eu lieu. La profondeur réelle de pénétration d'une lésion carieuse est souvent plus profonde que radiographiquement.

**3.1.1.1- Carie interproximale débutante :**

Uniquement dans l'émail et il est difficile d'être détecté par radiographie. Cette carie s'étend à moins de la moitié de l'épaisseur de l'émail. Si la lésion s'étend dans la dentine elle peut être plus facile à détecter radiographiquement.

**3.1.1.2- Caries interproximale avancée :**

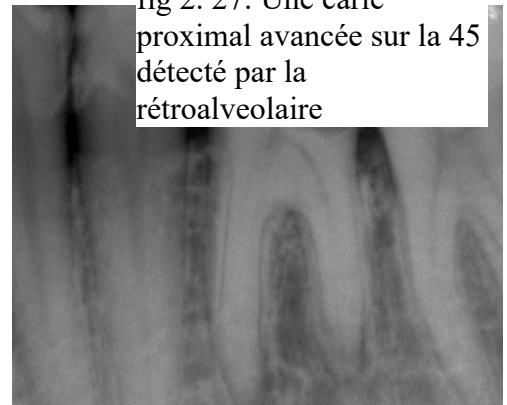
La lésion affecte à la fois l'émail et la dentine. La carie s'étend à travers la JED et dans la dentine mais ne s'étend pas plus de la moitié de la distance vers la pulpe. La lésion qui s'étend dans la dentine à plus de la moitié de la pulpe devient plus facile à détecter radiographiquement.



**3.1.1.3-Caries interproximales sévères :**

Cette lésion implique à la fois l'émail et la dentine et apparaît comme des cavitations radioclaire sur la surface de la dent plus proche à la pulpe.

fig 2. 27: Une carie proximal avancée sur la 45 détecté par la rétroalveolaire



**3.1.2- Carie de surface occlusale :**

Signifie les surfaces de mastication des dents. Les lésions carieuses des surfaces occlusales plus fréquentes sur les dents postérieures. La carie occlusale est difficile à voir sur une radiographie en raison de la superposition des cuspides. La carie occlusale n'est pas visible sur une radiographie tant que la JED n'est pas impliquée. Ce type de carie peut être classé en débutant, modéré et sévère.

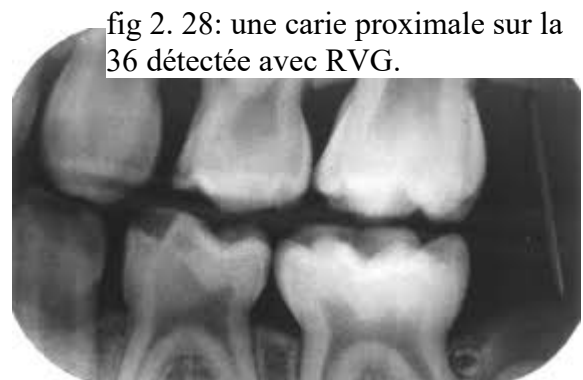


fig 2. 29: une carie occlusale sur la 46 détectée par un cliché rétrocoronaire.

### 3.1.2.1- Caries occlusale débutante :

Cette carie doit être détectée cliniquement à l'aide d'une sonde car les caries initiales ne peuvent être visibles sur une radiographie. Comme le processus carieux progresse profondément, une ligne radiolucente s'étend le long de la JED.

### 3.1.2.2- Caries occlusale modérée :

Une radiotransparence mince apparaît sur les radiographies, la carie s'étend dans la dentine sous l'émail de la surface occlusale de la dent.

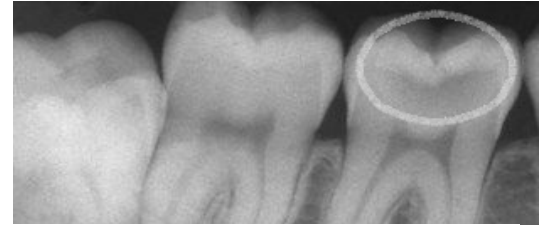


fig 2. 30: une carie occlusale modérée sur la 36 détectée avec RVG.

### 3.1.2.3- Caries occlusale sévère :

L'aspect radiographique classique dans les caries occlusales sévères s'étendent dans la dentine est une zone radiotransparente de large base souvent, sous la fissure avec peu ou pas de changements apparents dans l'émail. Plus la lésion occlusale est profonde, plus il est facile de détecter sur la radiographie.

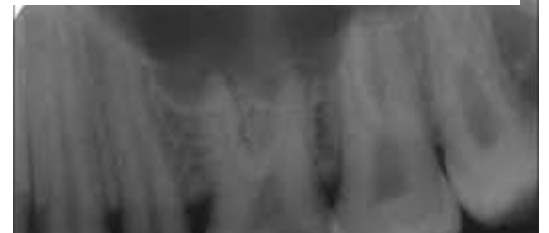

fig 2. 31: une carie occlusale sévère sur la 36 détectée par CBCT.

### 3.1.3- Carie faces vestibulaire et linguale :

Il est difficile de différencier les caries buccale et linguale sur une radiographie en raison de la superposition des densités de la structure dentaire normale. Les caries buccale et linguale se produisent souvent dans les fosses d'émail et la fissure des dents. Lorsqu'elles sont petites, ces caries sont généralement rondes, à mesure qu'elles s'élargissent, elles deviennent elliptiques ou semilunaires. Sur la radiographie, ces caries apparaissent comme des frontières nettes et bien définies.

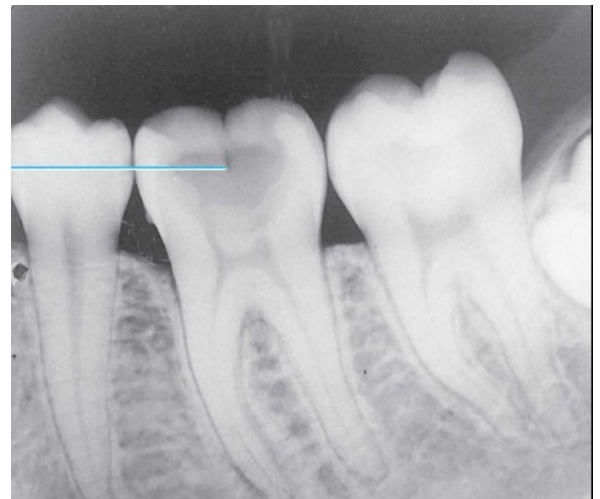

fig 2. 32: Carie vestibulaire sur la 36 avec CBCT.

### 3.1.4- Carie de surface de radiculaire (cervicales) :

Les caries superficielles impliquent à la fois le cément et la dentine situés juste en dessous de la région cervicale de la dent et sont habituellement associés à une récession gingivale.

Les endroits les plus touchés sont les racines exposées des prémolaires mandibulaires et des zones molaires. La carie superficielle des racines apparaît sur une radiographie sous la forme d'une radiotransparence en forme de crâne ou en forme de crête juste au-dessous de la jonction cémento-amélaire (CEJ).

Un piège dans la détection des caries radiculaires est qu'une surface peut sembler être caries en raison du phénomène d'épuisement cervical. (8)



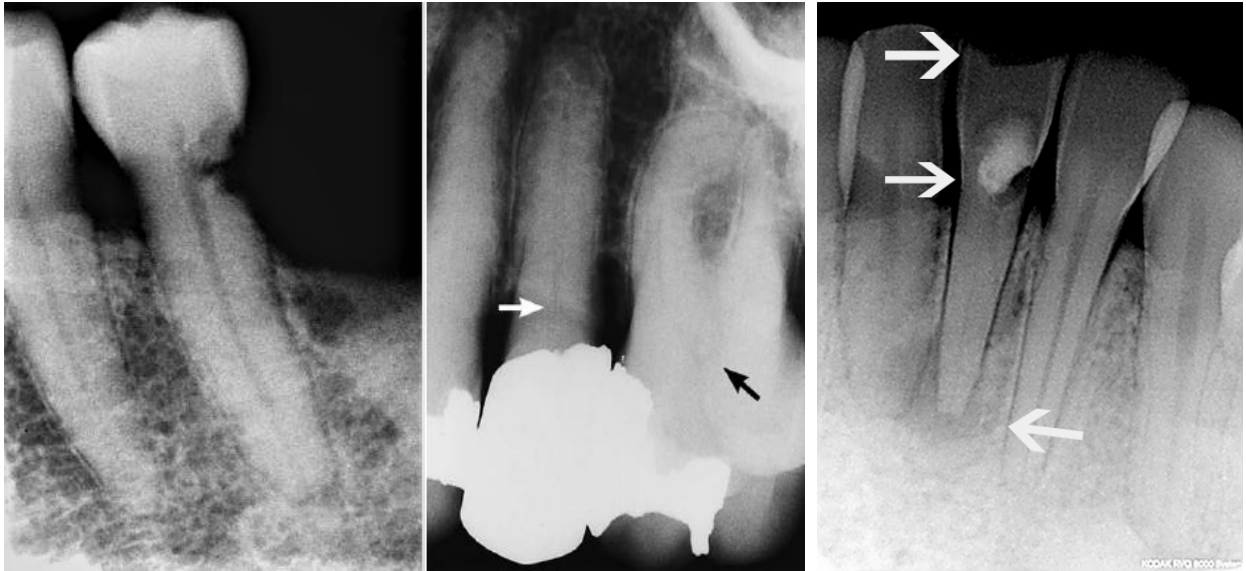


fig 2. 33: carie radriculaire sur 45 détectée par CBCT. fig 2. 34: carie radriculaire sur la 15 détectée par RVG. fig 2. 35: carie radriculaire sur la 11 détectée par rétroalveolaire.

Des récives de caries sous des couronnes et obturations radio-opaques ne sont pas toujours nettement identifiables. Là aussi, l'incidence rétrocoronaire est supérieure à toutes les autres méthodes. L'avenir du diagnostic précoce des caries appartiendra sans doute aux techniques de coupes fines, qui peuvent visualiser les couronnes dentaires, principalement des dents latérales, dans n'importe quel plan sans surprojection.

Un effet important sur l'image radiologique est le phénomène que l'on peut qualifier « d'effet de bord » ; il apparait à la zone de transition des contrastes entre le bord des couronnes métalliques et celui de la dentine adjacente.

Cet artéfact se présente sous la forme d'une bande claire, souvent difficile à différencier d'une carie secondaire ou récidivante. (26)

### 3.2- Hypercémentose:

Le ciment est une substance dure formée le long de la racine, qui sert non seulement de protection mais aussi d'ancrage au ligament alvéolodentaire. La couche de ciment augmente normalement très lentement avec l'âge, son épaisseur est toujours plus grande à l'apex. Il y a normalement deux couches de ciment : une couche de ciment acellulaire profond et une couche de ciment cellulaire superficiel. L'hypercémentose apparait quand l'épaisseur devient considérable, soit sur une seule dent, soit sur toute la denture ; elle suit rarement les fibres de Sharpey, constituant alors l'hypercémentose en "dents de scie". (27)

La localisation est surtout apicale, le tiers apical formant une sorte de bourrelet de ciment acellulaire. Parfois, les dents jeunes sont affectées, ce qui peut entraver leur éruption, entrainer des courbures radiculaires et conduire à l'ankylose. Quand le processus affecte les dents incluses, l'émail peut même être partiellement recouvert. Plusieurs causes ont été avancées en dehors du facteur idiopathique : des surcharges mécaniques, une inflammation périapicale voire une affection générale de type maladie de Paget (ostéite déformante). (27)



Sur le plan radiologique apparait comme une zone de condensation (radio-opaque) sur la surface radiculaire de la dent avec des différentes formes.

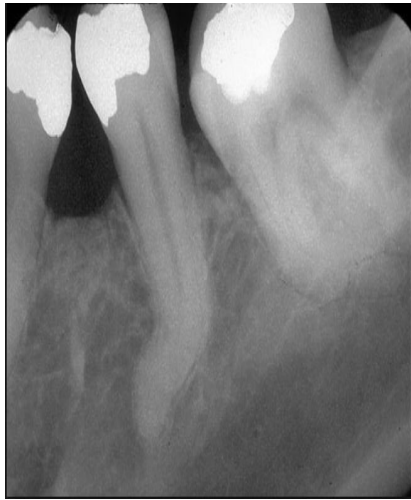

fig 2. 36: Un cliché rétro-alvéolaire d'une prémolaire qui présente une hypercémentose.

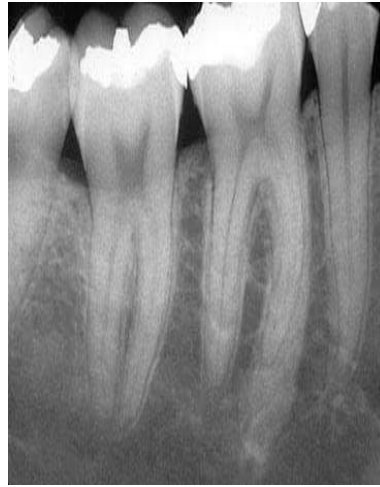

fig 2. 37:une hypercémentose sur la 36 avec RVG.

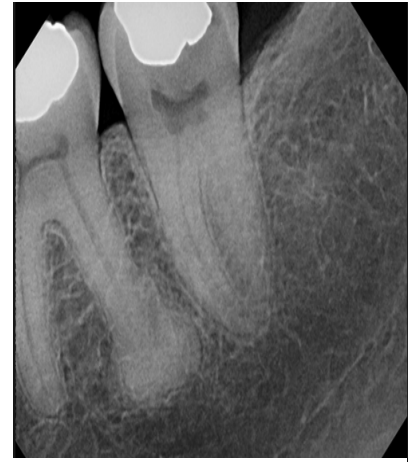

fig 2. 38: une hypercémentose sur la 47 avec CBCT.

### 3.3- Les lésions d'origine endodontique "LOE" :

#### 3.3.1- Granulome apical :

Granulome inflammatoire développé dans l'espace desmodontal périapical, l'image est celle d'un croissant radio-clair bien limité qui devient globalement arrondi. Son évolution spontanée se fait souvent vers le kyste périapical. (8)

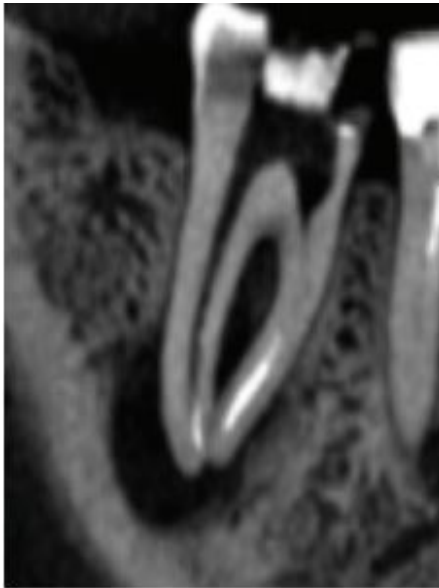


fig 2. 41: granulome apical sur la 36 avec CBCT.

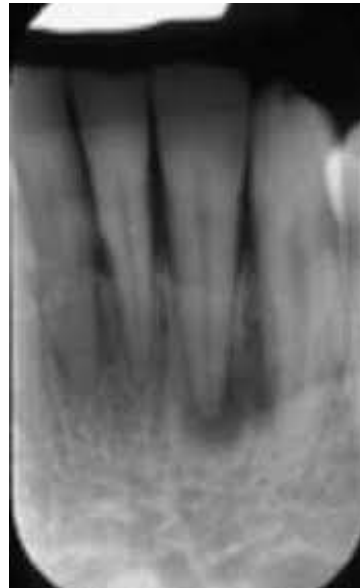

fig 2. 40: granulome apical sur la 42 avec un rétroalvéolaire.

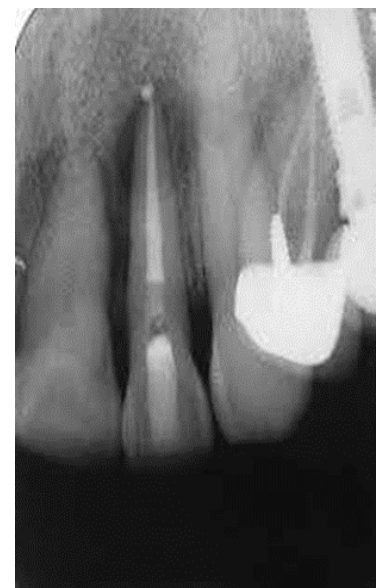

fig 2. 39: granulome apical sur la 22 avec RVG.

#### 3.3.2- Kyste périapical, radiculodentaire ou apical :

Un kyste radiculaire est également appelé kyste périapical. Il survient sous la forme d'une séquelle d'infection périapicale résultant de caries ou de lésions traumatiques des dents. L'origine d'un kyste peut provenir du revêtement du tissu de granulation dans la région périapicale épithéliale et de la dégénérescence kystique de la masse interne des cellules qui devient dépourvue d'apport nutritionnel et subit une nécrose de liquéfaction.

Le kyste périapical est recouvert d'épithélium pavimenteux. Le kyste radiographique periapical apparaît comme une grande radiotransparence ronde, supérieure à 1 cm de diamètre avec une bordure sclérotique. Si le kyste devient infecté, la frontière devient moins distincte.

D'autres lésions à considérer dans le diagnostic différentiel de kyste périapical sont le granulome périapical, la cicatrice périapicale et le défaut chirurgical. (8)

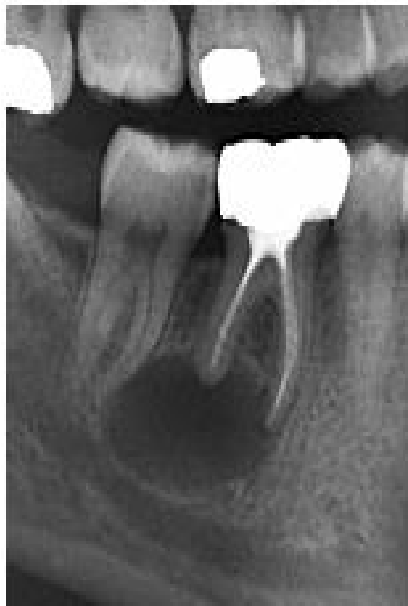

fig 2. 44: une radiographie d'un kyste apical au niveau de 36 avec RVG.

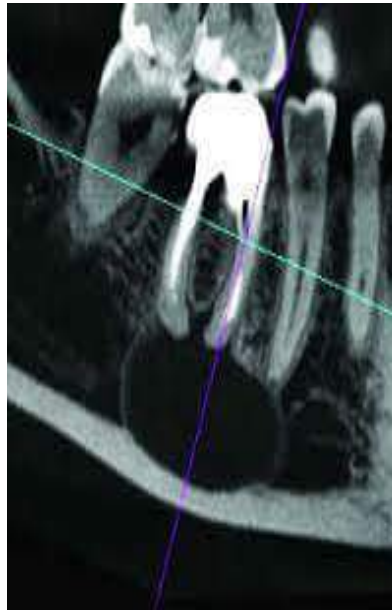


fig 2. 43: une radiographie d'un kyste apical au niveau de 36 avec CBCT.

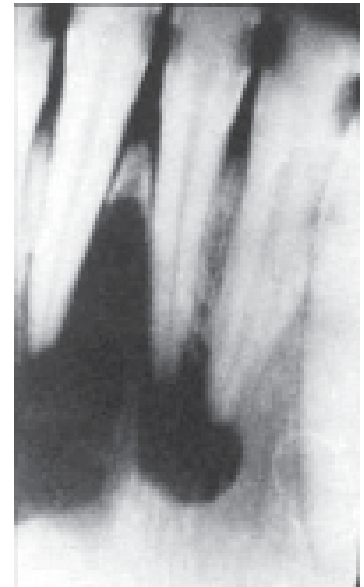

fig 2. 42: radiographie d'un kyste au niveau de groupe incisive inferieur avec un rétroalvéolaire.

### 3.3.3-Granulome latéral :

Il siège entre deux dents, surtout sur le versant vestibulaire de la région incisivo-canine supérieure. Son aspect radiologique apparait comme un demi cercle radio-claire bien limitée.

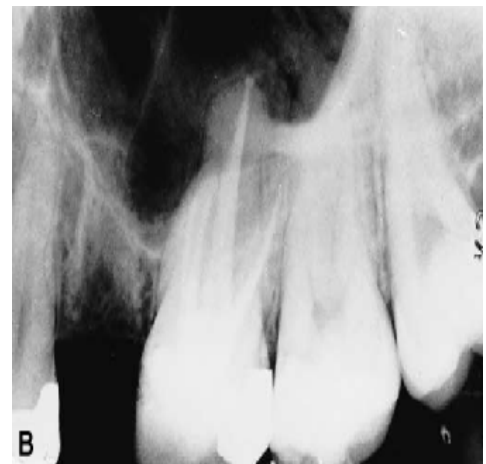


fig 2. 45: granulome latéral a cote mésiale de la 16.

### 3.3.4- Résorption interne :

Favorisé par une hyperplasie pulpaire chronique, elle est responsable d'une résorption interne de la dent qui s'exprime radiologiquement par une clarté de la dentine puis de l'émail et qui entraîne parfois une perforation de la dent. la résorption interne apparait comme un élargissement circonscrit et ovale de l'espace du canal radiculaire. Le contour du canal est souvent déformé, et la résorption semble être contiguë au canal. Quel que soit l'angle de projection de la radiographie, la résorption interne reste centrée dans la racine. (28)

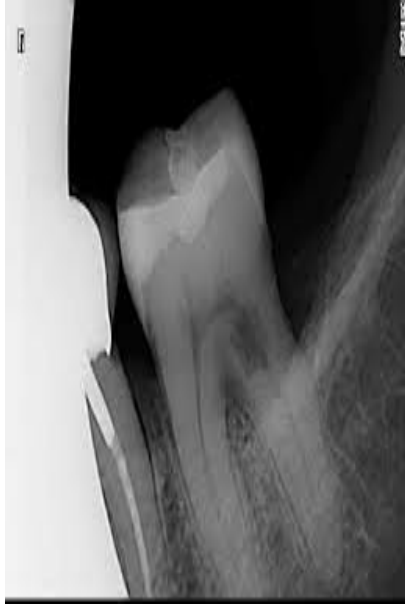

fig 2. 48: Résorption interne de 36 avec RVG.

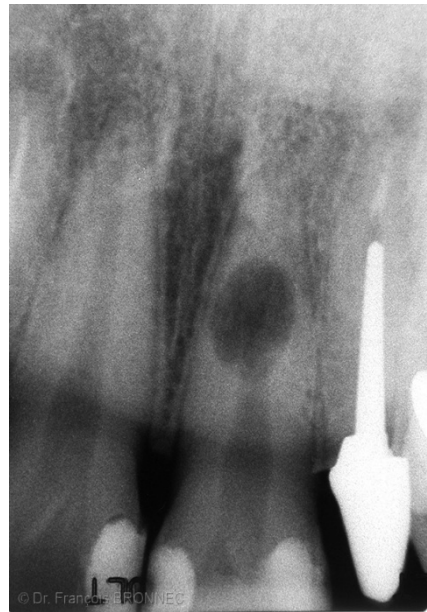

fig 2. 47: Résorption interne de 11 avec rétroalvéolaire.

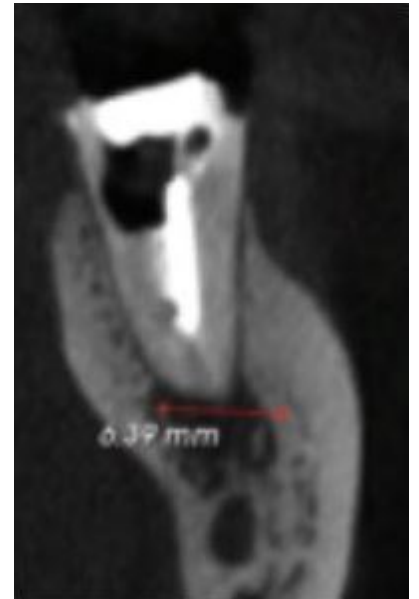


fig 2. 46: Résorption interne de 36.

## 4- Radiologie et traumatismes:

- Les lésions traumatiques des dents peuvent causer diverses lésions telles que choc apical, luxation (intrusive, extrusive et latérale), avulsion ou des fractures.

### 4.1- Les caractéristiques radiographiques de la fracture des dents:

- Ligne radiotransparente entre les segments dentaires
- Déplacement des fragments dentaires
- Perturbation de la continuité de la surface dentaire
- En cas de fracture de la racine, il peut y avoir une ligne radiotransparente traversant la partie médiane de la dent suggérant une fracture.
- Ligne de fracture oblique peut être considérée comme deux lignes de fracture, car radiographiquement, les lignes radiotransparentes peuvent être évidentes séparément dans deux plans. (8)

#### L'incidence :

Pour les fractures coronoradiculaires on utilise plusieurs incidences cliché rétroalvéolaire centré et deux clichés excentrés (mésialement et distalement). Et pour les fractures radiculaires cliché rétroalvéolaire et un cliché occlusal.

### 4.2- Intrusion :

**Définition :** L'intrusion est un déplacement de la dent en direction apicale.

Dans l'intrusion il y a une atteinte écrasante à la vascularisation apicale et le ligament parodontal de la région apicale menant à un œdème inflammatoire. Ainsi, la commotion cérébrale est essentiellement une lésion des tissus de soutien des dents.

Le changement radiographique qui est perceptible en commotion radiculaire est l'élargissement de l'espace du ligament parodontal au sommet.

La radiographie est donc indispensable pour faire le diagnostic différentiel avec une dent expulsée.

**L'incidence :** cliché occlusal et des clichés rétroalvéolaire.

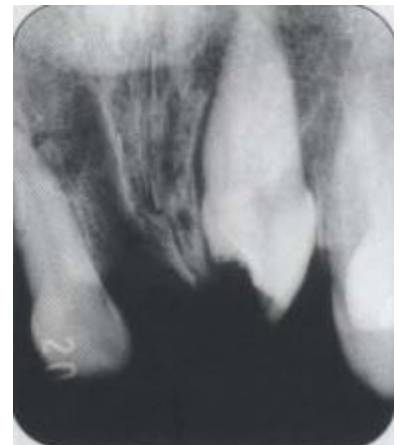

fig 2. 49: intrusion de la 21 montré par rétroalvéolaire.

### 4.3- Luxation :

Luxation des dents se réfère à la dislocation ou le relâchement des dents en raison de la perte de l'attachement parodontale. Le desserrage peut être :

- Luxation intrusive: la luxation intrusive résulte du déplacement de la dent dans l'os alvéolaire
- luxation extrusive: la luxation extrusive désigne le déplacement de la dent hors de la douille
- Luxation latérale: Dans la luxation latérale, la dent est déplacée sur le côté. Dans la plupart des cas, la luxation implique les dents antérieures.

En luxation intrusive, la dent est enfoncée dans la douille et la longueur de la couronne est raccourcie par rapport aux dents adjacentes. Dans la luxation extrusive, la dent est poussée hors de la douille et la couronne semble allongée.

Les changements radiographiques observés peuvent être variables. Dans la luxation intrusive, il y a rupture de la continuité de la lamina dura dans la région apicale, alors que dans la luxation extrusionnelle, il y a un élargissement de l'espace du ligament parodontal dans la région périapicale qui est radiographiquement apparente comme radiotranspiration périapicale. En cas de luxation latérale, il y a élargissement de l'espace du ligament parodontal d'un côté et oblitération de l'espace du ligament parodontal de l'autre côté avec évidence des dommages à la lamina dura du côté impliqué.

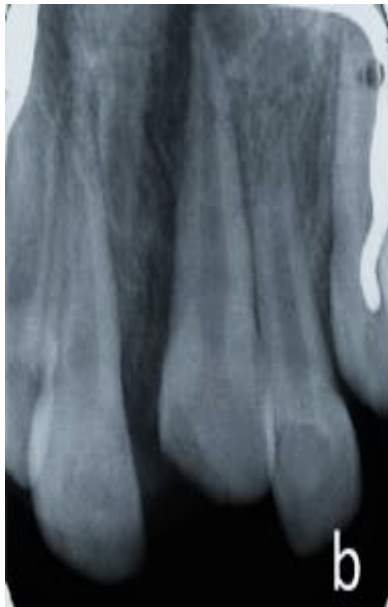

fig 2. 51: luxation latérale de la 21 présentée avec CBCT.

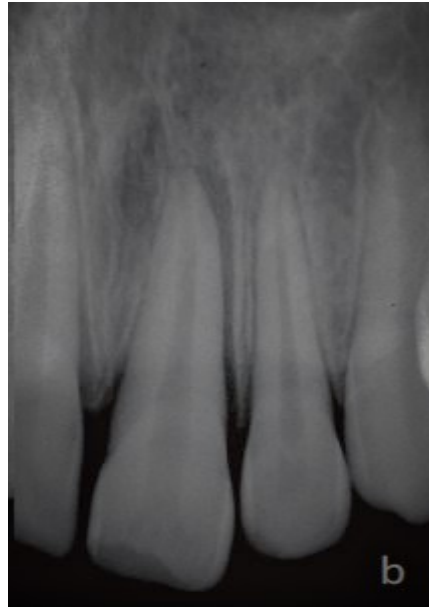
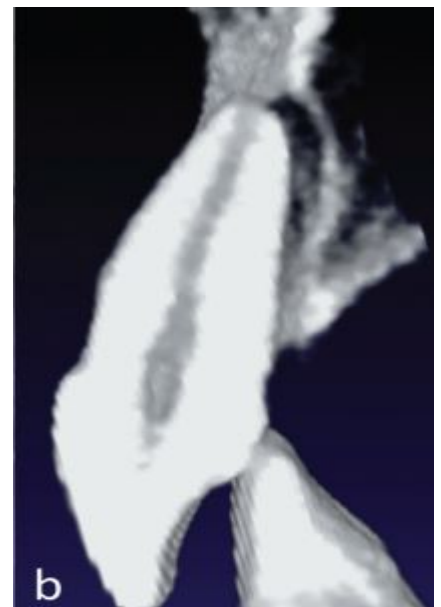
fig 2. 50: une luxation de 21 montrée avec CBCT.



ffig 2. 53: avulsion de la 11 rprésentée par rétroalvéolaire. sagittale avec CBCT qui présente une luxation sur la 11.

### 4.4- Avulsion:

Avulsion ou extrusion se réfère au déplacement complet de la dent de son alvéole. Souvent, les dents impliquées sont les incisives maxillaires. L'aspect radiographique de l'avulsion est une prise vide.

L'examen radiographique peut également être utilisé pour exclure le déplacement de la dent dans les tissus adjacents à l'aide d'un radiographie rétroalvéolaire.

**L'incidence :** cliché occlusal et deux clichés rétroalvéolaires.





## 5- Place de la radiographie dans les traitements endodontiques :

### 5.1- Comme un examen complémentaire du diagnostic clinique:

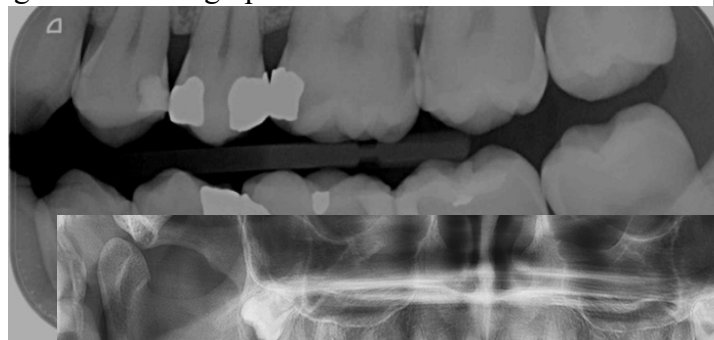La radiologie dite conventionnelle utilise, depuis l'avènement des rayons X, l'effet photographique et le film radiographique pour l'obtention d'une image. Mais depuis quelques années et grâce aux progrès de l'informatique, les techniques de numérisation sont de plus en plus utilisées. La radiographie est un enregistrement de l'image des structures invisibles cliniquement. En endodontie les techniques radiographiques intra-orales sont généralement employées comme moyen complémentaire de diagnostic pour certaines affections dentaires; et aussi au cours de la réalisation des traitements endodontiques. Plus précisément, la technique rétro-coronaire, joue un rôle prépondérant dans le diagnostic précoce des caries proximales; c'est une technique qui fournit beaucoup d'informations complémentaires de l'examen clinique. L'étude réalisée à ce propos a permis de confirmer l'importance de l'examen radiographique inter-proximal comme moyen de dépistage précoce des caries proximales débutantes, les résultats montrent que le cliché radiographique bite-wing permet la détection de 9 fois plus de lésions carieuses proximales que l'inspection clinique. Donc l'examen radiographique doit aller de pair avec l'examen clinique .

fig 2. 54:: Radiographie rétro coronaire

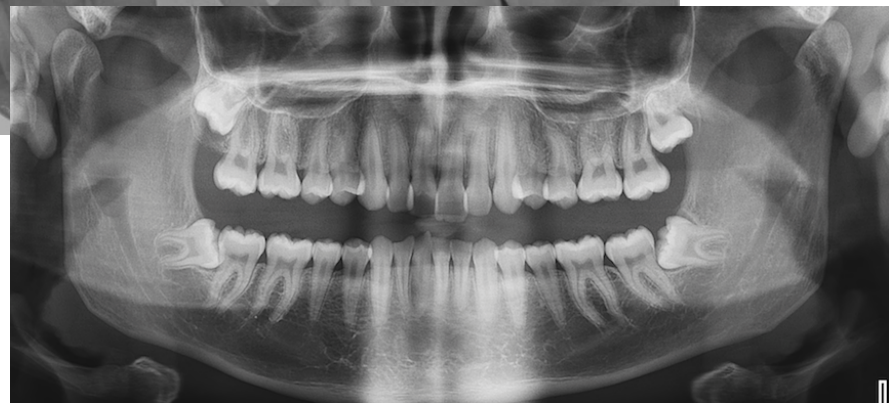#### 5.1.1-

Le panoramique l'ensemble des leurs

environnements, la présences des affections endodontique( granulome apicale, kystes péri apicales,...)

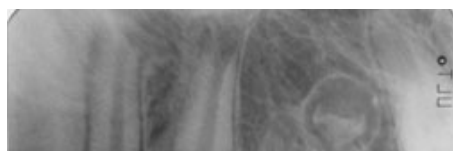

**Radiographie panoramique:** permet de visualiser dents du patient, et



#### 5.1.2- Radiographie rétroalvéolaire:

La radiologie rétro-alvéolaires permet d'obtenir une image détaillée et de grande précision de la dent (morphologie de la la chambre pulpaire et affections kyste, résorption



la dent, l'état et la morphologie de canalaire, présences de certaines endodontiques -granulome, interne,...)

fig 2. 55: radiographie panoramique

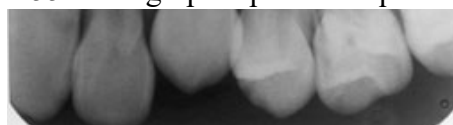



fig 2. 56: radiographie rétro alvéolaire

### 5.1.3- La Radio-

### Visio-Graphie:

L'examen clinique visuel n'est pas toujours suffisant pour vérifier l'état de vos dents. La radiographie numérique permet de détecter des caries dans des endroits peu visibles à l'œil nu, mais aussi d'autres maladies comme des abcès ou des kystes situés sous les racines ou à l'intérieur des gencives. Elle laisse apparaître la forme des racines, l'état de l'os de la mâchoire, et chez l'enfant, elle permet d'observer la position des dents. La radiographie numérique permet d'afficher l'image immédiatement à l'écran d'ordinateur, et un autre avantage non-négligeable est certainement la diminution de l'exposition aux radiations.

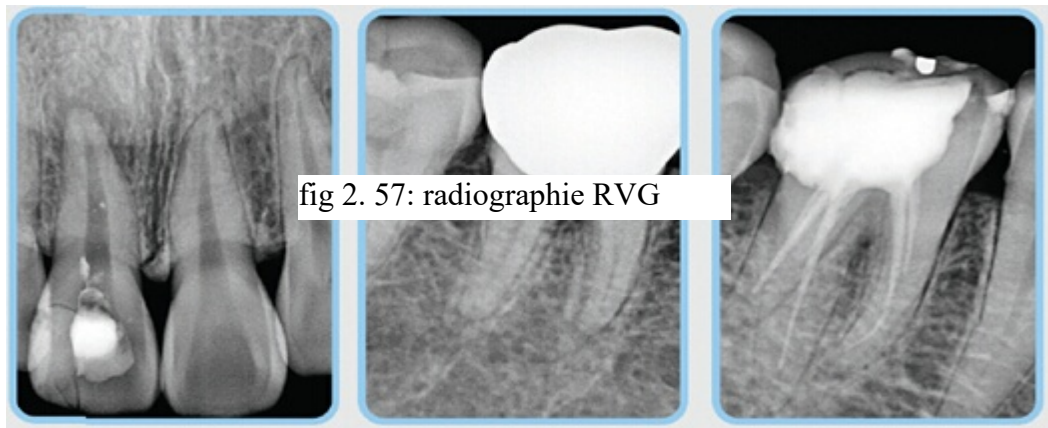


fig 2. 57: radiographie RVG

### 5.1.4- Le cone beam:

(29)

Aide au pré-diagnostic : par rapport à une radiographie panoramique ou rétro-alvéolaire, nous pouvons dès l'acquisition «naviguer» intégralement dans les volumes osseux maxillaire et mandibulaire ; individualiser racine par racine chaque dent, explorer des furcations ou poches parodontales de part en part ; étudier précisément les rapports entre les racines de dents de sagesse avec le nerf alvéolaire inférieur; ou encore suivre parfaitement les septa osseux qui cloisonnent un sinus avant son comblement. Ceci grâce aux différentes fenêtres de coupes (axiales, transversales, tangentielles ou panoramiques) que nous obtenons systématiquement lors de l'examen 3-D. Il en résulte une quantité d'informations supplémentaires importante par rapport à tout autre type d'examen 2-D.

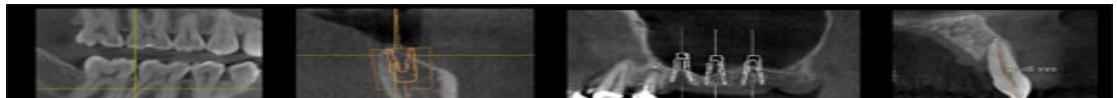
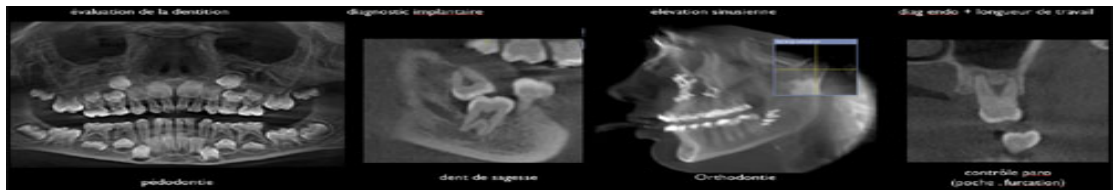


fig 2. 58: différentes coupes d'images du conebeam

### 5.2- La



### radiographie au cours du traitement endodontique:

(30)

Pour fournir une information de qualité au praticien, quelques règles sont à respecter :

- Le cliché rétroalvéolaire doit montrer la totalité de chaque dent radiographiée jusqu'à l'apex, ainsi que la portion des tissus osseux environnants pouvant être perceptible dans les limites de l'image afin d'éliminer une manifestation pathologique de voisinage.
- l'image doit avoir une densité et un contraste suffisants pour permettre d'analyser correctement les différents tissus dentaires, les espaces désmodontaux, les structures osseuses. Les principes des techniques radiographiques utilisées doivent être respectés.

Le traitement endodontique requiert au moins quatre radiographies: préopératoire, per et post opératoire, de contrôle. Les résultats d'une enquête française ont montré que 19 % seulement des traitements endodontiques étaient réalisés avec au moins trois clichés et 41% avec au moins une radiographie préopératoire et postopératoire.

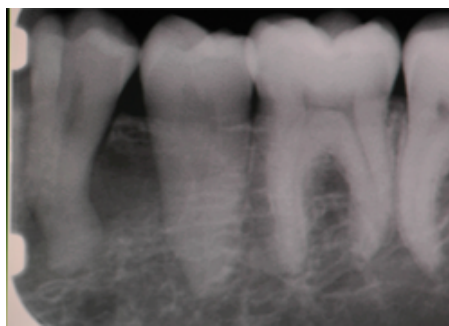Cette même étude montrait qu'il y avait moins de défauts qualitatifs radiovisibles (sous-obturation > 2 mm, vacuités de scellement, absence d'opacité du scellement) lorsque les trois clichés étaient pratiqués ( $p < 0,02$ ).

Les recommandations sur la prise des clichés radiographiques nécessaires à la qualité d'un traitement endodontique sont donc les suivantes:

#### 5.2.1- Le ou les

(31)

Permettent d'obtenir



#### clichés préopératoires:

des données sur l'anatomie canalaire

et sur l'intégrité du parodonte, ce cliché a visée diagnostique constitue aussi un élément de référence à l'état antérieur de la dent.

fig 2. 59: Radiographie préopératoire montrant une zone radioclaire bien circonscrite entre les prémolaires inférieures gauches (dents 34 et 35)

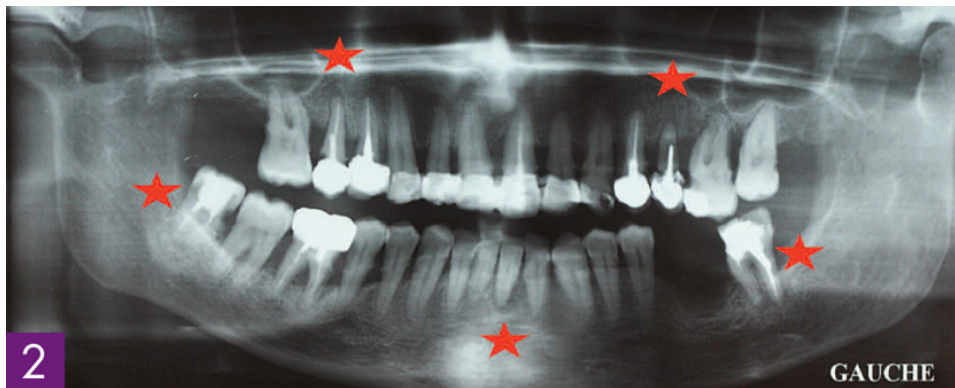


fig 2. 60: radio-panoramique-pré-opératoire révèle Une parodontite chronique généralisée avec atteintes sévères voire terminales selon les sites.

## 5.2.2- Le ou les clichés per-opératoires:

(31)

Permettent de contrôler les phases du traitement : estimation et contrôle de la longueur de travail, lime en place, contrôle de l'ajustage du maître-cone avant obturation. Le nombre de clichés peut être réduit par l'utilisation de localisateurs électroniques d'apex.

### 5.2.2.1- La radiographie lime en place : (32)

Ce cliché, réalisé avec un angulateur approprié nous permet de visualiser le trajet et la position de la lime dans le canal. Idéalement l'extrémité de la lime doit affleurer la surface radiculaire afin de visualiser la position du foramen.

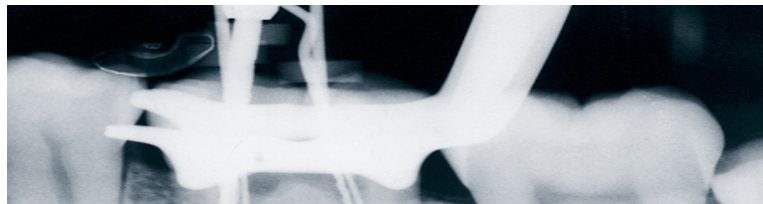

fig 2. 61::Radiographie rétro-alvéolaire per-opératoire de 46, limes en place ; au niveau des canaux distaux, la longueur est vérifiée sur un seul canal afin de pouvoir introduire les limes aisément. (39)

5.2.2.2-

de la  
travail:



La  
Détermination  
longueur de

### 5.2.2.2.1-Principe:

#### La radiographie cone en place : (32)

Ce cliché est indispensable quelle que soit la technique d'obturation pratiquée car la mise en forme, et notamment le redressement des axes, provoque une évolution du trajet de la lime dans le canal, ce qui induit une légère modification de la longueur de travail au cours du traitement. Il est réalisé en fin de mise en forme, et comme pour la radiographie lime en place, on recherchera la coïncidence entre l'extrémité du cone et la surface radiculaire.

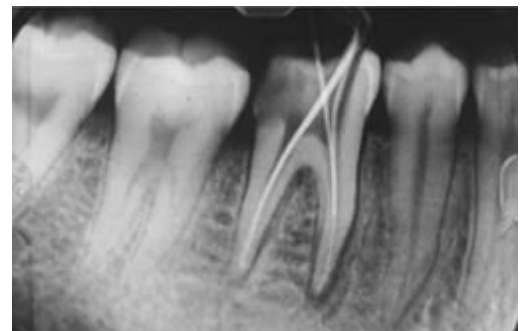

fig 2. 62:Radiographie rétro-alvéolaire per-opératoire, permettant de vérifier le positionnement des cone de guta percha

### 5.2.3- Le cliché post-opératoire:

(31)

permet de contrôler la qualité de l'obturation et constitue un élément de référence pour le suivi du patient

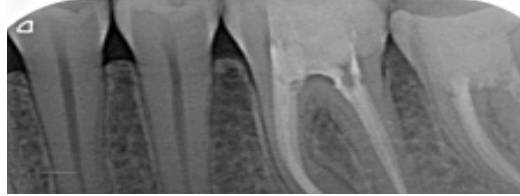


fig 2. 63: Radiographie rétro-alvéolaire post-opératoire de 46 après obturation par themocompactage ; on note le respect de l'anatomie canalaire, la présence de deux canaux distaux et le léger dépassement canalaire, témoin de la perméabilité au niveau de la racine

**critères**

#### 5.2.3.1- les radiologique adéquats de l'obturation canalaire:

(31)

La qualité de l'obturation doit être contrôlée par un cliché postopératoire. le canal doit apparaître totalement obturé, le profil de l'obturation doit reproduire le profil initial du canal ; aucun vide ne doit être décelable entre l'obturation et les parois du canal et aucun espace canalaire ne doit être visible au-delà de l'extrémité de l'obturation.

#### 5.2.3.2- Méthodes et critères d'évaluations de l'obturation canalaire:

(31)

- 1- Critères cliniques.
- 2- Critères biologiques.
- 3- Critères radiologiques.
- 4- Critères épidémiologiques.

##### 5.2.3.2.1- Les critères radiologiques: (31)

Plusieurs paramètres radiologiques ont été utilisés pour définir la qualité du traitement canalaire et qualifier le traitement comme adéquat ou non adéquat.

##### 5.2.3.2.1.1- La position de la limite apicale d'obturation:

La limite apicale de l'obturation canalaire (la distance de l'extrémité apicale de l'obturation par rapport à l'apex radiologique) a fait l'objet d'une discussion permanente depuis des décennies est était l'une des controverses majeures dans le traitement endodontique. En conséquence, les études varient considérablement dans la définition de la longueur adéquate.

Certains auteurs estiment que la limite de l'obturation soit située dans les 2 mm apicaux (Balto et al. 2010, Khabbaz et al. 2010, Unal et al. 2011) pour d'autres dans les 3mm (Kirkvang et al. 2000, Segura-Egea et al. 2004). Tandis que d'autres auteurs acceptent que la limite apicale de l'obturation se situe à moins de 1 mm de l'apex radiologique (Frisk et al. 2008).

La diversité de ces avis repose sur des différences d'interprétation des risques encourus lorsque la partie apicale de la racine n'a pas été obturée et /ou désinfectée, ou lorsque le matériau d'obturation est propulsé dans le périapex. Dans les cas où la pulpe est vivante, souvent les microorganismes ne sont pas présents dans la partie apicale du canal. Dans les cas infectés, la contamination bactérienne peut atteindre la partie la plus apicale du canal ainsi que la zone péri-apicale. Par conséquent, la situation de la limite apicale de l'instrumentation canalaire n'est pas nécessairement la même dans ces deux situations (Wu et al. 2000). Les 3 mm apicaux du système canalaire sont considérés comme une zone critique pour les

canaux infectés (Simon 1994). Si l'obturation est très courte et la partie apicale n'est pas complètement obturée, des bactéries résiduelles peuvent survivre et se multiplier. Avec une pulpite irréversible, les bactéries en général, sont limitées dans la chambre pulpaire, donc la position apicale préférée pour terminer l'instrumentation peut être située entre 2 et 3mm de l'apex plutôt qu'entre 0 et 2mm (Wu et al. 2000). Par contre, dans les canaux infectés, la limite apicale de l'instrumentation doit atteindre le niveau apical de la contamination bactérienne.

De ce fait, dans la littérature concernant les résultats du traitement endodontique, les études montrent un taux du succès plus important (entre 5-9%) quand la pulpe est vitale (Kojima et al. 2004, Ng et al. 2008) D'un point de vue anatomique, la situation réelle du foramen apical a été estimée entre 0,2 et 3,8 mm en deçà de l'apex radiographique (Weiger et al. 1998). La plupart des études ont indiqué que la limite apicale de l'obturation doit être à la constriction apicale, et que le dépassement dans les tissus péri-apicaux doit être évité (De Moore et al. 2000).

Plusieurs études indiquent que les obturations radiculaires situées entre 0-2 mm de l'apex radiographique ont été associées à moins de pathologies post-opératoires (Saunders et al. 1997, Peak et al. 2001, Bo!tacz-Rzepkowska et Pawlicka 2003). Sjögren et al. (1990) et Smith et al. (1993) ont rapporté que la longueur de l'obturation, par rapport à l'apex radiographique, a notablement affecté le résultat du traitement avec des taux de guérison atteignant 87-94% lorsque la limite de l'obturation était située entre 0 et 2 mm de l'apex radiographique. Un taux inférieur de guérison était observé pour les obturations considérées comme «trop courtes» situées à plus de 2 mm de l'apex radiographique (68 à 77,6%) ou avec les cas de dépassement (75-76%). Par ailleurs, Peak et al. (2001) ont constaté que le taux de réussite plus élevé (87%) était associé à des obturations canalaires dont la limite était située à moins de 2 mm de l'apex radiographique par rapport à celles qui situaient à plus de 2 mm de l'apex radiographique

(77%). En effet, L'image radiologique de la limite apicale de l'obturation ne reflète en rien la qualité de la désinfection canalair, qui dépend non seulement de l'action instrumentale, mais également, de l'action des solutions de désinfection (Dalton et al. 1998, Siqueira et al. 2002).

Cependant la limite apicale de l'obturation peut donner des informations d'une part sur la limite apicale de nettoyage canalair, et d'autre part sur l'extrusion des matériaux dans les tissus péri-apicaux. L'extrusion des matériaux (irrigation, médication, obturation) peut entraîner des problèmes pour la guérison et même parfois échec à cause de réaction entraîné par les corps étrangers dans les tissus péri-apicaux (Ng et al. 2007).

#### **5.2.3.2.1.2- La densité de l'obturation:**

Théoriquement, la densité inadéquate peut conduire à l'échec à cause de la micro-infiltration au long de l'obturation. La densité de l'obturation peut être un indicateur de la capacité de l'obturation à prévenir l'infection canalair. De ce fait, la densité de l'obturation et le scellement latéral aux parois canalaires a été analysé comme critère d'évaluation.

Les études qui ont utilisé ce critère ont considéré que l'obturation doit être dense, homogène et n'incluant pas de vides ni d'espaces entre l'obturation et les parois canalaires. Cette mesure subjective n'as pas été standardisée et dans la littérature et on ne trouve pas de test de variabilité de l'accord intra et inter examinateurs (Ng et al. 2007).

L'impact de la densité de l'obturation sur le pronostic n'est pas aussi clair que la longueur de l'obturation par rapport à l'apex radiographique. Plusieurs études (Sjögren et al. 1990, Marques et al. 1998) n'ont rapporté aucune différence dans le pronostic entre les obturations canalaires quand la densité a été considéré comme adéquate ou non adéquate. Tandis que d'autres (Chugal et al. 2003, Stoll et al. 2005) ont constaté que l'obturation qui est moins dense et non homogène aura un impact négatif sur le résultat.

Eriksen et Bjertness (1991) ont constaté que la prévalence de la parodontite apicale était plus élevée dans les obturations avec densité inadéquate, ce qui a été confirmé par d'autres études

(Kirkvang et al. 2000, Dugas et al. 2003, Segura –Egea et al. 2004, Frisk et al. 2008). Chugal et al. (2003) et Kirkvang et al. (2000) ont démontré que les obturations radiculaires denses, homogène et n'incluant pas de vides sont fortement corrélées avec un risque plus faible des pathologies postopératoire.

#### **5.2.3.2.1.3- La conicité de la préparation:**

Selon les recommandations de la Société Européenne d'Endodontie (European society of endodontology) (2006), la préparation canalaire doit donner une forme conique et régulière au canal, de manière à favoriser l'effet des solutions d'irrigation. L'action des solutions au niveau apical dépend, outre leur composition chimique, de l'accès au niveau apical et de la durée du contact entre la solution et la paroi apicale. Pour cette raison, certains auteurs ont essayé de considérer la conicité du canal préparé comme un critère d'évaluation du succès (Bierenkrant et al. 2008, Balto et al. 2010). De plus, la conicité comme critère radiologique peut fournir des informations sur la préparation canalaire. Des irrégularités dans la mise en forme peuvent être associées avec une instrumentation inadéquate. Une instrumentation insuffisante et inefficace peut laisser des tissus nécrotiques ou des micro-organismes, qui seront des facteurs étiologiques des lésions péri-apicales récurrentes. Il n'existe pas de standard pour évaluer la conicité pour tous les canaux, ce qui augmente la subjectivité de ce critère. Le respect du trajet canalaire initial, et la conicité comme critères radiologiques n'ont pas été largement analysés dans la littérature (Barrieshi-Nusair et al. 2004, Er et al. 2006, Elsayed et al. 2010, Balto et al. 2010). Une étude récente (Santos et al. 2010) a évalué l'impact des critères radiographiques de qualité (longueur, densité, conicité) sur l'état périapical pendant une période de suivi de 4 à 7 ans. Les résultats montrent que la conicité modifiée était le principal paramètre radiographique associé avec des lésions péri-apicales. De plus, une conicité altérée avec des lésions péri-apicales préexistantes augmente la possibilité de maintenir ou développer des nouvelles lésions péri-apicales pendant la période de suivi.

#### **5.2.3.2.1.4- L'exhaustivité du traitement de l'ensemble du système canalaire:**

Un canal non-obturé constitue un milieu de culture idéal pour le développement bactérien ; plusieurs éléments sont réunis dans cet espace : humidité, température à 37°C, persistance de micro-organismes malgré un nettoyage canalaire consciencieux et enfin, absence de cellules de défense. Dugas et al. (2003) soulignent l'importance d'identifier un canal non traité et de s'assurer que tout le réseau canalaire soit obturé. Ce qui a été confirmé par les travaux de De Moore et al. (2000), Tronstad et al. (2000), Siqueira et al. (2005) et Asgary et al. (2010).

#### **5.2.3.2.1.5- L'état péri-apical:**

En 1983, Reit et Gröndhal ont classé l'état péri apical selon 5 catégories:

0 = Périapex normal

1 = augmentation de l'espace desmodontal mais lamina dura continue

2 = augmentation de l'espace desmodontal mais lamina dura diffuse

3 = Image péri-apicale radioclaire

4 = Difficulté de lire la radiographie.

Ils ont montré que l'évaluation de ces catégories était soumise à une grande disparité inter et intra-individuelle, et donc une très faible reproductibilité.

Ces auteurs ont également constaté que les plus grandes variations se situaient au niveau de l'augmentation de l'espace desmodontal. En 1987, Reit propose une autre classification basée sur la probabilité de la présence ou de l'absence de destruction osseuse : le PRI pour Probability Index. Enfin, simultanément, Ørstavik et al. (1986) ont proposé une classification des états péri apicaux incorporant un support visuel : l'index péri apical ou PAI. Le principe du PAI est de comparer des images radiographiques avec des images types, dont la corrélation histologique a été préalablement établie et de leur attribuer un score de 1 à 5:

1: Structure péri-apicale normale

2: Petite modification de la structure osseuse

3: Modification structurale et perte minérale

4: Parodontite apicale avec image radio claire bien définie

5: Parodontite apicale sévère avec exacerbation.

Ørstavik et al. (1986) comparent le PAI au PRI et obtiennent des résultats largement en faveur du PAI. Ils concluent qu'une référence visuelle lors de la lecture des clichés est indispensable, et surpasse le jugement basé sur des critères théoriques.

Le PAI a été élaboré sur l'étude de Brynolf (1967) qui a cherché à établir une relation entre l'histologie et l'image radiologique du parodonte apical sur des incisives maxillaires. Du point de vue anatomique, la validité de l'application de cette classification, basée sur les résultats des incisives maxillaires, à tous les groupes de dents est donc discutable. De plus, Une radiographie simple ne fournit qu'une image bidimensionnelle et une extension bucco-linguale de la lésion peut ne pas être détectée. De Paula-Silva et al. (2009) ont montré que de des lésions qui augmentent en taille (en direction linguale) ne peuvent être détectées que par des mesures volumétriques (CBCT)

A ce jour, l'index périapical d'Ørstavik semble être la seule classification disponible permettant une bonne lecture et une bonne distinction des différents états pathologiques du péri-apex. Plusieurs études ont inclus l'état péri apical comme critère d'évaluation (De Moore et al. 2000, Cheugal et al. 2001, Bołtacz-Rzepkowska et Pawlicka 2003, Dugas et al. 2003, Segura-Egea et al. 2004, Loftus et al. 2005, Siqueira et al. 2005, Ridell et al. 2006, Chen et al. 2007, Sunay et al. 2007, Touré et al. 2008).

### 5.2.3- Le cliché du contrôle:

Permet de contrôler les résultats du traitement et le suivi surtout en présence d'une lésion péri apicale.

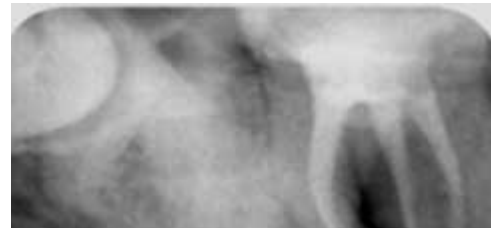

fig 2. 64: Contrôle radiographique postopératoire. Noter le début de cicatrisation et la réduction de la taille de la lésion.





# Chapitre 3

# 1- Dosimétrie et Radioprotection

## 1.1- La dose et dosimétrie :

Il existe plusieurs manières de mesurer les rayons selon ce qu'on désire exprimer (énergie de rayons, dose absorbée) (1)

### 1.1.1- Unité de dose absorbée :

le gray (Gy) qui correspond à 100 rad

Les valeurs moyennes issues d'études nationales donnent ces fourchettes (dose à l'entrée) :

- Pour un cliché intra-buccal de 1 à 8 mGy
- Pour une radiographie panoramique de 3 à 7 mGy.cm<sup>2</sup>
- Pour un cliché céphalométrique 1 à 7 mGy

### 1.1.2- Unité de dose efficace :

En radiodiagnostic, on utilise le Sievert (SV), c'est la nouvelle unité de mesure.

1Sv=1j/Kg

- Pour un cliché intra-buccal 1 à 8 µSv;
- Pour un panoramique 4 à 30 µSv;
- Pour une étude céphalométrique 2 à 3 µSv. (33)

Modalité d'imagerie	Dose efficace moyenne (µSv)	Équivalence en jours d'exposition naturelle
Cliché rétroalvéolaire	1-8	< 1 jour ou un vol Paris-New York
Téléradiographie de profil	2-3	< 1 jour ou l'incidence d'une centrale nucléaire sur le voisinage
Panoramique dentaire	5-30	1 à 5 jours
CBCT (selon champs)	13-200	3 à 30 jours
TDM optimisée (par arcade)	200-300	30 à 45 jours

fig 3. 1: ordre de grandeur synthétique des doses efficaces en radiologie dentaire comparées à l'exposition naturelle

## **1.2- Propriétés des rayons X :**

### **1.2.1- Invisibilité :**

Les rayons X, de courte longueur d'onde et de grande énergie cinétique appartiennent à la famille des radiations électromagnétique. Ils se propagent, comme la lumière, par mouvement ondulatoire et en possèdent toutes les propriétés mais à des degrés différents. Les ondes électromagnétiques ne peuvent être divisées par un champ magnétique. Seul leur pouvoir de pénétration les différencie de la lumière. (1)

### **1.2.2- Propriétés photochimique :**

Même à travers les emballages qui doivent être étanches à la lumière et à l'humidité, ils sont capables, grâce à leur pouvoir de pénétration, de réduire les halogénures d'argent en argent pur (Ag). Nous verrons dans les paragraphes suivants que cette réaction chimique va rendre visible, lors du développement du cliché, les quantités d'Ag métallique libérées. Cette libération d'argent qui se traduit par un noircissement est l'image latente. (1)

### **1.2.3- Pouvoir pénétration et filtration :**

Nous avons vu que les rayons X se forment lorsqu'on augmente la tension (différence de potentiel) entre les bornes du tube. Les électrons, alors accélérés, produisent sur l'anode un faisceau de rayonnement de longueurs d'onde variées. Pour permettre au rayonnement de pénétrer les tissus dentaires à radiographier il serait nécessaire de "filtrer" ce rayonnement afin de bloquer les rayons de grande longueur d'onde et de grande énergie dotés d'un important pouvoir de pénétration. (1)

## **1.3- Les effets biologiques et risques associés aux Rayons X :**

Les effets biologiques produits sont essentiellement fonction de l'énergie qu'ils communiquent aux tissus de l'organisme par leur action ionisante et des modifications qui peuvent se produire dans les structures moléculaires biologiquement fondamentales, lorsque celles-ci reçoivent cette énergie. Les rayons X ne sont donc pas inoffensifs. Ils nous placent devant un risque qu'il faudra atténuer le plus possible, afin que la balance risque/bénéfices penche nettement en faveur de ces derniers. (34)

Lorsqu'un faisceau de rayons X traverse la matière, il subit des modifications qui ont tendance à diminuer son énergie initiale.

### **1.3.1- Effet directe et indirecte :**

L'effet de l'irradiation peut être :

- Létal pour un groupe de cellules, conduisant à des pathologies tissulaires (exemple : érythème cutané)
- Non létal avec réparation fautive et défaut d'élimination par le système immunitaire, entraînant la sélection d'une lignée cancéreuse dans le cas de cellules somatiques ou d'anomalies héréditaires si des cellules germinales sont impliquées. (34)

L'ADN est ainsi une cible privilégiée dont l'endommagement peut conduire à des dysfonctionnements cellulaires, à l'induction de mutations (aberration chromosomique) ou à des transformations cellulaires. La création d'un dommage biologique commence

avec l'étape physique du dépôt d'énergie dans le milieu. L'énergie peut être déposée directement sur la molécule d'ADN, créant des états excités et ionisés des constituants : sucres, bases, phosphates. Les processus correspondants sont appelés effets directs. En outre, l'eau, qui constitue environ 80% du noyau, absorbe une grande partie de l'énergie déposée. Ceci entraîne l'apparition d'espèces chimiques extrêmement réactives et oxydantes, les radicaux libres (comportant un électron non apparié) tels que le radical hydroxyle OH. Les produits de radiolyse de l'eau causent des changements biochimiques de la molécule d'ADN. Ces processus sont appelés effets indirects. (34)

### **1.3.2- Effets déterministes et stochastiques :**

On distingue deux catégories d'effet selon l'importance des doses délivrées : (34)

#### **1.3.2.1- Effets déterministes ou obligatoires :**

Ils réclament un seuil d'irradiation (1 à 2 Gy corps entier). Leur gravité augmente avec la dose et la précocité des manifestations est d'autant plus marquée que la dose est importante. Les cellules peu différenciées et à renouvellement rapide sont les plus radiosensibles : par ordre décroissant, les cellules hématopoïétiques et germinales, puis les tissus glandulaires, l'os jeune et les cartilages de conjugaison, l'épithélium digestif et la peau. Le syndrome hématopoïétique apparaît entre 2 et 8 Gy d'exposition globale aiguë, le syndrome digestif entre 8 et 15 Gy, le syndrome neurovasculaire avec quelques dizaines de gray. 4,5 Gy d'irradiation globale unique entraînent 50% de décès chez l'homme (dose létale<sub>50</sub>) et 6 Gy 100% de mortalité.

En cas d'irradiation localisée, la mort cellulaire entraîne des altérations fonctionnelles et morphologiques des tissus. La peau est le premier tissu-cible et les signes initiaux comprennent chaleur et douleur suivies d'un érythème de survenue d'autant plus rapide que la dose est élevée. L'œil, organe sensible, développe par effet retardé de plusieurs années une cataracte pour les doses de 2 Gy. L'irradiation des testicules entraîne une stérilité pour une dose unique de 4 à 6 Gy. L'interruption thérapeutique de grossesse est recommandée à partir de 0,2 Gy en raison des risques de malformation. Les doses délivrées en radiodiagnostic en général et en odontostomatologie en particulier sont sans commune mesure avec les fortes doses engendrant des effets déterministes.

#### **1.3.2.2-Effets stochastiques ou aléatoires :**

Ils apparaissent à faibles doses sans seuil et tardivement. Ils correspondent au développement de lésions cancéreuses ou d'hémopathies malignes radio-induites. Leur fréquence dépend de la dose reçue. La notion de risque remplace celle de seuil. Ces effets probabilistes n'ont été déterminés que par extrapolation des données statistiques à fortes doses. Les effets stochastiques pour une même dose varient avec l'âge (la radiosensibilité, deux à trois fois plus importante chez l'enfant, diminue avec l'âge) et le sexe (les femmes sont légèrement plus radiosensibles). Il n'a jamais été mis en évidence d'effet cancérogène pour des doses en dessous de 100 mSv. L'estimation des risques pour les faibles doses s'établit actuellement sur la stricte proportionnalité entre effets sanitaires et doses reçues. Mais cette relation ne reflète peut-être pas la réalité.

En résumé, nous citerons :

- Dermite cancéreuse.
- Anémies leucopénie, leucoses.
- Conjonctivite, kératite cataracte des yeux.
- Cancers et fibrose des poumons.
- Radionécrose, fragilisation de l'os.
- Cancer de la thyroïde.

Remarque : les cellules qui possèdent la formation reproductrice sont indépendantes des tissus somatiques. Elles sont très sensibles aux radiations ionisantes. Leur irradiation est capable d'entraîner des altérations génétiques qui ne pourraient se manifester cliniquement qu'après plusieurs générations.

#### **1.4- Radioprotection :**

L'autorité de sûreté nucléaire (ASN) définit la radioprotection comme «<l'ensemble des règles, des procédures et des moyens de prévention et de surveillance visant à empêcher ou à réduire les effets nocifs des rayonnements ionisants produits sur les personnes directement ou indirectement, y compris par les atteintes portées à l'environnement>> (35)

Une protection efficace à l'encontre des rayons X, quotidiennement utilisés dans les actes de radiodiagnostic dentaire, implique non seulement une bonne compréhension de la nature physique des rayonnements ionisants et de leurs interactions avec la matière, mais également le respect des principes de justification des indications et d'optimisation des pratiques.

Les récentes techniques d'imageries tridimensionnelles CBCT implantables au sein même des cabinets dentaires et permettant d'obtenir des coupes reconstruites selon n'importe quel plan de l'espace, assurent progressivement une autonomie complète des praticiens en radiologie dentaire en évitant d'externaliser les demandes vers des services de scanographie X.

Néanmoins, il convient de rester vigilant quant au risque de multiplication et à la répétition des expositions à but diagnostique qui s'étend progressivement à de nouvelles indications. Pour ces modalités volumiques, comme pour les premières techniques intra-orales numérisées des années 1980 (RVG), on assiste aujourd'hui à un accroissement des actes, donc de la dose collective, bien que ces nouvelles modalités numériques soient généralement moins invasives que les précédentes. (35)

L'imagerie reste un examen complémentaire de la clinique dans les indications de première intention (panoramique, téléradiographie et incidences intra-orales) et de seconde intention (imageries de coupes) doivent être respectées.

##### **1.4.1- Radioprotection du praticien :**

L'odontologiste est confronté à la notion de radioprotection liée aux expositions externes, la source de rayonnement ionisant étant à l'extérieur de l'organisme. La protection du praticien et des personnels repose alors sur la triade temps-distance-écran : (34)

- Limiter le temps d'exposition aux Rx en choisissant des capteurs sensibles et des générateurs performants.
- Augmenter la distance entre l'opérateur et le tube, en effet le rayonnement diffusé provient essentiellement de la tête du patient lors des clichés endo-buccaux. L'éloignement est la mesure la plus simple pour réduire l'exposition.
- Interposer des écrans entre l'opérateur et le générateur de Rx. Le plomb, le béton, sont les écrans utilisés pour se protéger des photons X. en outre, la géométrie des écrans de protection doit prendre en compte les trajectoires du rayonnement diffusé, distinctes de celle du faisceau incident (diffusion du sol, du plafond, des parois).

Les mesures pratiques à prendre pour le praticien pour se protéger contre les rayonnements ionisants au cabinet dentaire sont les suivantes :

- ✓ Le recours systématique à des angulateurs ou des prote-films : lorsque le praticien s'obstine à tenir les films en bouche, l'application de faibles doses répétées peut entraîner l'apparition après quelques années d'une épidermite exsudative (publication 84 de la CIPR). Si aucun porte-film ne peut être utilisé, le film ou le capteur est tenu par le patient.
- ✓ L'éloignement du générateur : le praticien doit se replier à une distance minimale de 2 mètres en arrière du tube ou dans les zones de repli déterminées par l'étude de poste, en

excluant toute présence dans le faisceau directe. Les enfants peuvent être maintenus par leurs accompagnants ou allongés sur leur parents préalablement installés sur le fauteuil dentaire afin de les mettre en confiance et de faciliter leur immobilité pendant la prise de clichés.

- ✓ En dernier recours (patients handicapés, enfants non coopérants), le port d'un tablier de protection adapté et répondant à la norme EN 61331-3, soit 0,35mm d'équivalent plomb (réalisant 99,99% d'atténuation) est préconisé. Le tablier doit être soigneusement stocké suspendu et non plié afin de ne pas détériorer le tramage de plomb (à l'exception des matières exemptes de plomb alternatives).



fig 3. 3: Tablier plombé.

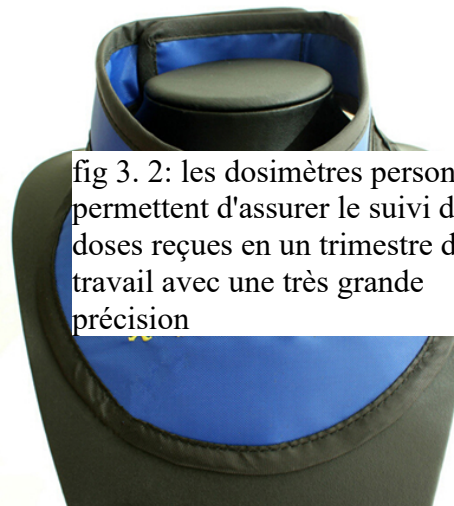
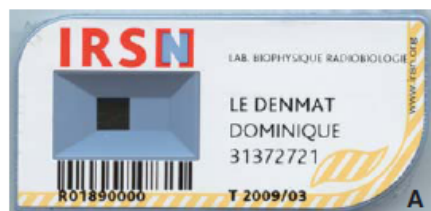
fig 3. 2: les dosimètres personnels permettent d'assurer le suivi des doses reçues en un trimestre de travail avec une très grande précision

fig 3. 4: Collier thyroïdien

## **1.4.2- Radioprotection du patient :**

### **1.4.2.1- Les principes de radioprotection :**

La radioprotection repose sur trois principes (36) :

#### **1.4.2.1.1- Le principe de justification :**

aucune pratique impliquant une exposition aux rayonnements ionisants ne doit être adoptée à moins qu'elle n'apporte un avantage suffisant, aux individus exposés ou à la société, par rapport au détriment qu'elle induit. Une exposition est justifiée si elle présente un intérêt médical direct suffisant au regard du risque qu'elle peut présenter et qu'aucune autre technique d'efficacité comparable comportant un moindre risque ne soit disponible.

#### **1.4.2.1.2- Le principe d'optimisation :**

c'est l'opération visant à obtenir l'information diagnostique recherchée au moyen de la dose d'exposition la plus faible possible. L'optimisation implique également l'obtention d'une image de qualité suffisante pour être informative.

#### **1.4.2.1.3- Le principe de l'imitation :**

l'exposition des individus doit être soumise à des limites de dose. Ces limites ont pour but d'assurer qu'aucun individu ne soit exposé à des risques radiologiques inacceptables dans le cadre normal des pratiques. Non encore définis à l'heure actuelle pour les incidences intraorales et panoramiques.

Des principes généraux de justification, optimisation et limitation des doses découlent des mesures concrètes de radioprotection des patients à respecter. (34)

- L'indication des actes de radiologie doit être justifiée, en utilisant les incidences ou en choisissant les modalités d'imagerie adaptées à l'information recherchée. Les radiographies sans indication clinique ne sont donc jamais justifiées et conduisent inévitablement à une exposition superflue aux rayonnements ionisants.
- La multiplication inutile des clichés doit être évitée en réalisant d'emblés les images de qualité, dont l'étiquetage et l'archivage sont organisés pour exclure toute perte ou dégradation dans le temps.
- Bien qu'ouvrant de nouvelles perspectives diagnostiques en magnifiant le confort de visualisation dans l'espace, les techniques tridimensionnelles demeurent des indications de seconde intention qui ne doivent être demandées que si elles sont susceptible d'apporter des informations complémentaires décisives pour la prise en charge thérapeutique.
- Le port de tablier de protection est recommandable même si la très faible exposition potentielle des organes génitaux, quelle que soit la procédure ne semble pas nécessiter de protection particulière. Le tablier de plomb reste néanmoins obligatoire pour les enfants et les femmes enceintes.
- Sauf justification particulière (enfants, personnes handicapées ou agitées, etc.), les accompagnants sont invités à sortir de la salle avant la prise de clichés.

**1.4.2.2- Mesures de radioprotection des patients spécifiques à la grossesse et à l'enfant:**

Pour ces deux catégories de patients, les principes de justification et d'optimisation s'imposent particulièrement. Il convient d'éviter tout examen systématique, d'avoir recours à un collimateur et de limiter le champ à la région d'intérêt. (34)



**1.4.2.2.1- spécifiques à la**

En regard des délivrées, la contre-indique pas radiodiagnostic le principe de est respecté et de plomb est

fig 3. 5: Collimateur rectangulaire

**Mesures grossesse :**

doses grossesse ne les actes de dentaire, si justification qu'un tablier porté. Lors

d'un examen radiologique dentaire, l'utérus n'est pas dans le champ d'exposition, néanmoins, l'embryon et le fœtus restent sensibles à l'irradiation et le principe de précaution prévaut. La période de l'embryogenèse (entre la deuxième et la neuvième semaine) est une phase de grande sensibilité aux rayonnements ionisants capables d'induire des malformations. La période fœtale est moins à risque mais des anomalies de développement (système nerveux central), un retard de croissance et un risque de cancérogenèse accru peuvent survenir. Toute fois ce risque est déterministe et la CIPR retient 100 mGy comme valeur seuil. Cette valeur est largement supérieure aux doses généralement délivrées en imagerie médicale lors de la plupart des procédures courantes de radiologie ou de médecine nucléaire à visée diagnostique (36). D'après la CIPR, << le radiodiagnostic dentaire, peu énergétique ou très focalisé, ne délivre à l'ovaire ou à l'utérus que des doses infimes, inférieur à 0,1 UGy pour une panoramique soit l'équivalent e 30 minutes d'exposition naturelle et il peut être pratiqué sans risque chez la femme enceinte>>. Le praticien a le devoir de rassurer en soulignant l'intérêt de l'examen la modestie de la dose délivrée et l'éloignement du champ de rayons X de volume utérin. Ces arguments sont d'autant mieux perçus et admis par la patiente protégée par un tablier plombé. Cette précaution a pour effet pour la patiente, de poursuivre sereinement sa grossesse. (34)

**1.4.2.2.2- Mesures spécifiques chez les enfants :**

Bien que les doses délivrées en radiodiagnostic dentaire soient particulièrement modestes, des précautions sont nécessaires d'autant que la radiosensibilité des tissus, en particulier de la thyroïde, est maximale chez l'enfant. Par rapport à un individu de 30 ans, un enfant de moins de 10 ans présente un risque d'apparition d'effets stochastiques multiplié par trois, et un adolescent un risque multiplié par deux. <<Si la collimation du faisceau ne permet pas d'exclure la glande thyroïde, l'utilisation d'un collier thyroïdien ou d'un tablier de protection radiologique s'impose>> (36).



## **Conclusion :**

L'imagerie radiographique constitue un complément souvent indispensable aux examens cliniques réalisés dans différentes spécialités médicales et stomatologiques. En odontologie et notamment en endodontie, le clinicien y a recours de manière presque systématique pour poser des diagnostics fiables, suivre les traitements et évaluer les résultats obtenus . Elle rend observables les structures endodontiques, mais également d'éventuelles pathologie radiovisibles. De même, elle constitue un élément médico-légal indispensable faisant partie intégrante du dossier de patient.

D'autre part, il s'agit d'une procédure irréversible qui peut avoir des effets biologiques et qui doit par conséquent avoir une justification médicale incontestable. La radioprotection des patients est à considérer quel que soit l'examen envisagé. Le rapport bénéfices/ risques est à évaluer systématiquement.

# **Annexe**

## List des Abréviations :

Ag	Argent pure
ANSM	agence nationale de sécurité du médicament
ASN	Autorité de sureté nucléaire
ATM	Articulation Temporo-mandibulaire
Br	Brome
CBCT	Cone Beam Computed Tomography
CIPR	Commission International de protection Radiographique
CT	Computed Tomography
FBCT	Fan Beam Ccomputed Tomography
FOI	Field Of Interest
FOV	Field Of View
FPD	Flat Panel Detector
FVS	Figure volumique spaciale
Gy	Gray
LAD	Ligament alvéolo-dentaire
LCR	Liquide Céphalo Rachidien
MDCT	Multi Détector Computed Tomography
MDCT	Médical Computed Tomography
MPR	Multi Planar Reformation
MSCT	MultiSlice Computed Tomography
PA	Parodontite apicale
PCR	Personne compétente en radioprotection
Px	Pixel
REM	Rayon électro-magnétique
RO	Radiographie occlusale
RVG	Radio-Visio-Graphie
SLOB	Same Lingual, Opposite Buccal
Sv	sievert
TDM	Tomodensitométrie
TVFC	Tomgraphy Volumique à Faisceau Conique
Vx	Voxel
ZRC	Zones radio-claires
ZRO	Zones radio-opaques
ERLM	écran radio-luminescent à mémoire
CD	Compressed Disk
DVD	Digital Video Disk
CCD	
CMOS	

## Table des illustrations:

FIG 1. 1: SCHÉMA DU TUBE DE RAYONS X À ANODE TUNGSTÈNE FIXE UTILISÉ EN RADIODIAGNOSTIC DENTAIRE. LE SPECTRE X POLYCHROMATIQUE EST PRODUIT PAR FREINAGE ET FLUORESCENCE DE THERMO ÉLECTRONS ISSUS DU FILAMENT DE CHAUFFAGE, EN TUNGSTÈNE ÉGALEMENT.....	5
FIG 1. 2: GRACE AU DIAPHRAGME SITUÉ SUR LE BOITIER DU TUBE IL EST POSSIBLE DE LIMITER LA QUANTITÉ DE TISSUS EXPOSÉ.....	6
FIG 1. 3: TUBE DE COOLIDGE EXPLOITÉ EN RADIOLOGIE DENTAIRE (FABRICATION TROPHY® RADIOLOGIE. ....	6
FIG 1. 4: TUBE RADIOGÈNE AVEC TRANSFORMATEUR AU CENTRE. ....	7
FIG 1. 5: LE FILM DENTAIRE EST ENTOURÉ DE PAPIER NOIR, ET DU CÔTÉ OPPOSÉ AU TUBE, D'UNE FEUILLE DE PLOMB. LE TOUT EST PLACÉ DANS UN SACHET EN PLASTIQUE IMPERMÉABLE À LA LUMIÈRE. ....	8
FIG 1. 6: DÉVELOPPEUSE SEMI-AUTOMATIQUE DE FILMS RADIOGRAPHIQUES DENTAIRES.....	9
FIG 1. 7: DÉVELOPPEUSE AUTOMATIQUE DE FILMS RADIOGRAPHIQUES DENTAIRES....	9
FIG 1. 8: PRINCIPE DU CAPTEUR CCD. 1) PHOTONS X INCIDENTS, 2) SCINTILLEUR (TRANSFORMATION DES PHOTONS X EN PHOTONS X EN LUMINEUX), 3) PHOTONS LUMINEUX (AVEC QUELQUES PHOTONS X); 4) CCD; 5) CIRCUIT IMPRIMÉ. (DESSIN L. BLÉGER-HOMMEL.) ....	10
FIG 1. 9: CAPTEUR CCD TROPHY-CODAK RVG .....	11
FIG 1. 10: RVG DES 36 ET 37. ....	12
FIG 2. 1: DIAGRAMME REPRÉSENTANT LA TECHNIQUE DE PARALLÉLISME (8) .....	16
FIG 2. 2: CLICHÉ CENTRÉ VS CLICHÉ EXCENTRÉ (4).....	17
FIG 2. 3: DÉCALAGE DE CÔNE-IMAGE DANS LE SENS VERTICAL.....	17
FIG 2. 4: RÈGLE DE L'OBJET VESTIBULAIRE : L'OBJET LE PLUS ÉLOIGNÉ DU FILM SE DÉPLACE EN FONCTION DE L'INCIDENCE DU RAYON PRINCIPAL (5).....	17
FIG 2. 5: EXEMPLE D'APPLICATION DE LA RÈGLE SLOB - (9) MODIFIÉ .....	19
FIG 2. 6: POSITION ET ANGULATION DU FILM DANS LA TECHNIQUE DE PARALLÉLISME DANS L'ARCADE MAXILLAIRE (4).....	20
FIG 2. 7: POSITION ET ANGULATION DU FILM DANS LA TECHNIQUE DE PARALLÉLISME DANS L'ARCADE MANDIBULAIRE (4).....	20
FIG 2. 8: A) L'ARCADE ZYGOMATIQUE MASQUE L'APEX DE LA 25. B) L'ARCADE ZYGOMATIQUE EST DÉGAGÉ AVEC UNE DÉCALAGE DE LA CÔNE-IMAGE.....	21
FIG 2. 9: A) UNE PROJECTION MÉSIAL NE DONNE PAS DES DONNÉES SUFFISANTES A PROPOS DE LA RELATION SPATIAL ENTRE LES DEUX CANAUX MÉSIAUX SUPERPOSÉS B) DISTAL PROJECTION: LES CANAUX MÉSIAUX SONT AISEMENT VISIBLE SUR TOUTE LEUR LONGUEUR.....	22
FIG 2. 10: A) UNE LESION MÉSIAL DUE AU PERFORATION APRÈS UNE PREPARATION D'UN TENON RADICULAIRE. B) L'EXTRIMITÉ DU TENON EST DÉPLACÉ DISTALEMENT DANS CETTE PROJECTION MÉSIAL, DONC LA LÉSION SE SITUE VESTIBULAIREMENT (SLOB RÈGLE). C) SITE DE PERFORATION -FLÈCHE- (4) .....	22
FIG 2. 11: DIAGRAMME REPRÉSENTANT LA TECHNIQUE DU BISSECTRICE. (4).....	23
FIG 2. 12: TECHNIQUE DE RADIOGRAPHIE EXTRA-ORAL; L'AUGMENTATION DU TEMPS D'EXPOSITION EST NÉCESSAIRE .....	24
FIG 2. 13: DIAGRAMME REPRÉSENTATIF DE LA TOMOGRAPHIE .....	25
FIG 2. 14: DIAGRAMME REPRÉSENTATIF DE LA SCANOGRAPHIE.....	26
FIG 2. 15: CBCT : SOURCE DES RAYONNEMENTS ET CAPTEUR NUMÉRIQUE. ....	29
FIG 2. 16: A) CBCT MUNIE D'UN CAPTEUR COUPLÉ AVEC UN AMPLIFICATEUR D'IMAGE À FIBRE OPTIQUE. B) DÉTECTEUR PLAN FDP .....	30
FIG 2. 17: MATRICE "GRILLE" A) MATRICE DANS LES GÉNÉRATION ANCIENNE DES CAPTEUR. B) MATRICE DANS LES FPD. (25).....	30

FIG 2. 18: LES DIFFÉRENT FOV "CHAMPS DE VUE" DISPONIBLE DANS LES APPAREILS DE CBCT ACTUELLES. (38).....	31
FIG 2. 19: AUGMENTATION DE SURFACE DU DÉTECTEUR INCLUE: A) AUGMENTATION DE LA SURFACE DES CAPTEURS ÉLÉMENTAIRES. B) AUGMENTATION DU NOMBRE DES CAPTEURS ÉLÉMENTAIRES. ....	31
FIG 2. 20: SCHÉMA REPRÉSENTATIF DU PIXEL, VOXEL.....	32
FIG 2. 21: UN FAISCEAU CONIQUE DE RAYONS X EFFECTUE UNE ROTATION AUTOUR DU PATIENT, AFIN D'OBTENIR LES INFORMATIONS DANS UN VOLUME CYLINDRIQUE. LE SQUELETTE MAXILLO-FACIAL DU PATIENT EST POSITIONNÉ À L'INTÉRIEUR DE CE CYLINDRE, ET EST DIVISÉ EN CUBES OU VOXELS ISOMÉTRIQUE. ....	33
FIG 2. 22: LES DONNÉES TRAITÉES SONT TRADUITES EN OBJET DE 3D, DES COUPES DANS LES TROIS PLAN " SAGITTAL, FRONTAL, TRANSVERSAL". ....	33
FIG 2. 23: APPAREIL RVG.....	36
FIG 2. 24: ANATOMIE NORMALE DE LA DENT. ....	39
FIG 2. 25:ANATOMIE ENDODONTIQUE (CÔNE BEAM).....	39
FIG 2. 26: UNE CARIE PROXIMALE DÉBUTANTE SUR LA 37 DÉTECTÉE AVEC CBCT. ....	43
FIG 2. 27: UNE CARIE PROXIMAL AVANCÉE SUR LA 45 DÉTECTÉ PAR LA RÉTROALVEOLAIRE .....	44
FIG 2. 28: UNE CARIE PROXIMALE SUR LA 36 DÉTECTÉE AVEC RVG.....	44
FIG 2. 29: UNE CARIE OCCLUSALE SUR LA 46 DÉTECTÉE PAR UN CLICHÉ RÉTROCORONAIRE.....	44
FIG 2. 30: UNE CARIE OCCLUSALE MODÉRÉE SUR LA 36 DÉTECTÉE AVEC RVG.....	45
FIG 2. 31: UNE CARIE OCCLUSALE SÉVÈRE SUR LA 36 DÉTECTÉE PAR CBCT.....	45
FIG 2. 32: CARIE VESTIBULAIRE SUR LA 36 AVEC CBCT.....	45
FIG 2. 33:CARIE RADICULAIRE SUR 45 DÉTECTÉE PAR CBCT.....	46
FIG 2. 34: CARIE RADICULAIRE SUR LA 15 DÉTECTÉE PAR RVG.....	46
FIG 2. 35: CARIE RADICULAIRE SUR LA 11 DÉTECTÉE PAR RÉTROALVEOLAIRE. ....	46
FIG 2. 36: UN CLICHÉ RÉTRO-ALVÉOLAIRE D'UNE PRÉMOLAIRE QUI PRÉSENTE UNE HYPERCÉMENTOSE. ....	47
FIG 2. 37:UNE HYPERCÉMENTOSE SUR LA 36 AVEC RVG.....	47
FIG 2. 38: UNE HYPERCÉMENTOSE SUR LA 47 AVEC CBCT.....	47
FIG 2. 39: GRANULOME APICAL SUR LA 22 AVEC RVG.....	48
FIG 2. 40: GRANULOME APICAL SUR LA 42 AVEC UN RÉTROALVÉOLAIRE. ....	48
FIG 2. 41: GRANULOME APICAL SUR LA 36 AVEC CBCT.....	48
FIG 2. 42: RADIOGRAPHIE D'UN KYSTE AU NIVEAU DE GROUPE INCISIVE INFÉRIEUR AVEC UN RÉTROALVÉOLAIRE. ....	49
FIG 2. 43: UNE RADIOGRAPHIE D'UN KYSTE APICAL AU NIVEAU DE 36 AVEC CBCT.....	49
FIG 2. 44: UNE RADIOGRAPHIE D'UN KYSTE APICAL AU NIVEAU DE 36 AVEC RVG.....	49
FIG 2. 45: GRANULOME LATÉRAL A COTE MÉSIALE DE LA 16.....	49
FIG 2. 46:RÉSORPTION INTERNE DE 36.....	50
FIG 2. 47: RÉSORPTION INTERNE DE 11 AVEC RÉTROALVÉOLAIRE.....	50
FIG 2. 48: RÉSORPTION INTERNE DE 36 AVEC RVG.....	50
FIG 2. 49: INTRUSION DE LA 21 MONTRÉ PAR RÉTROALVÉOLAIRE.....	51
FIG 2. 50: UNE LUXATION DE 21 MONTRÉE AVEC CBCT.....	52
FIG 2. 51: LUXATION LATÉRALE DE LA 21 PRÉSENTÉE AVEC CBCT.....	52
FIG 2. 52: UNE PHOTO RECONSTITUTIONNELLE COUPE SAGITTALE AVEC CBCT QUI PRÉSENTE UNE LUXATION SUR LA 11. ....	52
FIG 2. 53: AVULSION DE LA 11 PRÉSENTÉE PAR RÉTROALVÉOLAIRE. ....	53
FIG 2. 54: RADIOGRAPHIE RÉTRO CORONAIRE .....	54
FIG 2. 55: RADIOGRAPHIE PANORAMIQUE.....	54
FIG 2. 56: RADIOGRAPHIE RÉTRO ALVÉOLAIRE.....	55
FIG 2. 57: RADIOGRAPHIE RVG.....	55
FIG 2. 58: DIFFÉRENTES COUPES D'IMAGES DU CONEBEAM.....	56

FIG 2. 59: RADIOGRAPHIE PRÉOPÉRATOIRE MONTRANT UNE ZONE RADIOCLAIRE BIEN CIRCONSCRITE ENTRE LES PRÉMOLAIRES INFÉRIEURES GAUCHES (DENTS 34 ET 35).....	57
FIG 2. 60: RADIO-PANORAMIQUE-PRÉ-OPÉRATOIRE RÉVÈLE UNE PARODONTITE CHRONIQUE GÉNÉRALISÉE AVEC ATTEINTES SÉVÈRES VOIRE TERMINALES SELON LES SITES.....	57
FIG 2. 61::RADIOGRAPHIE RÉTRO-ALVÉOLAIRE PER-OPÉRATOIRE DE 46, LIMES EN PLACE ; AU NIVEAU DES CANAUX DISTAUX, LA LONGUEUR EST VÉRIFIÉE SUR UN SEUL CANAL AFIN DE POUVOIR INTRODUIRE LES LIMES AISÉMENT. (39) .....	58
FIG 2. 62:RADIOGRAPHIE RÉTRO-ALVÉOLAIRE PER-OPÉRATOIRE, PERMETTANT DE VÉRIFIER LE POSITIONNEMENT DES CONE DE GUTA PERCHA .....	58
FIG 2. 63: RADIOGRAPHIE RÉTRO-ALVÉOLAIRE POST-OPÉRATOIRE DE 46 APRÈS OBTURATION PAR THEMOCOMPACTAGE ; ON NOTE LE RESPECT DE L'ANATOMIE CANALAIRE, LA PRÉSENCE DE DEUX CANAUX DISTAUX ET LE LÉGER DÉPASSEMENT CANALAIRE, TÉMOIN DE LA PERMÉABILITÉ AU NIVEAU DE LA RACINE.....	59
FIG 2. 64: CONTRÔLE RADIOGRAPHIQUE POSTOPÉRATOIRE. NOTER LE DÉBUT DE CICATRISATION ET LA RÉDUCTION DE LA TAILLE DE LA LÉSION.....	63
FIG 3. 1: ORDRE DE GRANDEUR SYNTHÉTIQUE DES DOSES EFFICACES EN RADIOLOGIE DENTAIRE COMPARÉES À L'EXPOSITION NATURELLE	65
FIG 3. 2: LES DOSIMÈTRES PERSONNELS PERMETTENT D'ASSURER LE SUIVI DES DOSES REÇUES EN UN TRIMESTRE DE TRAVAIL AVEC UNE TRÈS GRANDE PRÉCISION .....	70
FIG 3. 3: TABLIER PLOMBÉ.....	70
FIG 3. 4: COLLIER THYROÏDIEN.....	70
FIG 3. 5: COLLIMATEUR RECTANGULAIRE .....	72

## Bibliographie

1. **CHOUITER, M.E.** *La radiologie en médecine dentaire*. Rouiba -Algérie : Imprimerie ANEP .2002
2. **Coudert, E. Bonnet D. Pailhes T. Fortin M. Jourlin JL.** Sémiologie radiologique. *Encyclopédie Médico-Chirurgicale*. Paris : Editions Scientifiques et Médicales Elsevier SAS, 2001, p. 12.
3. **P. Budin, L. Verchere.** *Dictionnaire des termes odonto-stomatologiques*. s.l. : Masson. 1998
4. **Mahmoud, TOURABINJAD and WALTHON, Richard E.** *Endodontie, Principes et pratique*. 4th. s.l. : SAUNDERS ELSEVIER, 2009.
5. **BENSOUSSAN, D. C.** Radiographie en endodontie. [auteur du livre] SIMON Stéphane, MACHTOU Pierre et PERTOT Wilhelm-Joseph. *Endodontie*. s.l. : Editions CdP, 2012, 23, pp. 500-501.
6. **Y-S. Cordoliani.** Explorations radiologique en odontostomatologie -Dosimétrie et estimation du risque-. *Encyclopédie Médico-Chirurgicale*. 2005.
7. **Srivastava, Ram Kumar.** *Step by Step® Oral Radiology*. 1er édition. New Delhi : Jaypee Brothers Medical Publishers, 2011.
8. **R, Pramod John.** *Textbook of Dental Radiology*. 2e édition. New Delhi : JAYPEE BROTHERS MEDICAL PUBLISHERS, 2011.
9. **SSRPM.** Contrôle de qualité en Radiodiagnostic. *SSRPM-Recommandation*. 1995, N:° 5.
10. **C, Hodez et P, Bravetti, [éd.]**. *Imagerie dento-maxillo-faciale par faisceau conique: Cone Beam*. France : Sauramps médical, 2010.
11. **Hodez C, Bravetti P., [éd.]**. *Imagerie dento-maxillo-faciale par faisceau conique: Cone Beam*. Montpellier : Sauramps médical, 2010.
12. **Khayat B., Michonneau J.C.** Le “cone beam” en endodontie. *REALITES CLINIQUES*. 2008, 19.
13. **Miles, Dale A.** *Atlas of cone beam imaging for dental applications*. [ed.] Bryn Grisham. 2e édition. s.l. : Quintessence Publishing Co Inc, 2013.
14. **Loubele M, Bogaerts R, Van Dijck E, Pauwels R, Vanheusden S, Suetens P.,** Comparison between effective radiation dose of CBCT and MSCT scanners for dentomaxillofacial applications. *Eur J Radiol*, 2009, 1.
15. **Ludlow JB, Davies-Ludlow LE, Brooks SL.** *Dosimetry of two extraoral direct digital imaging devices: NewTom cone beam CT and Orthophos Plus DS panoramic unit*. s.l. : Dentomaxillofac Radiol, 2003. 32.
16. **al, Hauret L. et.** Imagerie dento-maxillo-faciale. Radiologie conventionnelle analogique et numérique. *Échographie*. [En ligne] 23 23 2014. [Citation : 17 4 2017.] <https://www-em--premium-com.docadis.ups-tlse.fr/article/189332/resultatrecherche/1>.
17. **Rocher, Philippe, et al.** *Tomography Volumique à Faisceau Conique ou Cone Beam Computed Tomography Justification, Optimisation & Lecture*. Paris : Association Dentaire Française, 2015. ISSN: 2106-7031.
18. **Abramovitch, Kenneth et Rice, Dwight D.** Basic Principles of Cone Beam Computed Tomography. *Loma Linda University School of Dentistry*. [En ligne] 2014. [Citation : 24 02 2017.] <http://dx.doi.org/10.1016/j.cden.2014.03.002>.
19. **Michetti J, Maret D, Mallet J-P, Diemer F.** *Validation of Cone Beam Computed Tomography as a Tool to Explore Root Canal Anatomy*. s.l. : J Endod. 2006
20. **Hassan BA, Payam J, Juyanda B, van der Stelt P, Wesselink PR.** *Influence of scan setting selections on root canal visibility with cone beam CT*. s.l. : Dento Maxillo Facial Radiol, 2012.
21. **N., Bellaiche.** *Dental Tribune édition française*. 2013. pp. 10–11.
22. **Cavézian R, Pasquet G.** Imagerie Cone Beam et implants. *Rev Stomatol Chir Maxillofac*. Sep 2012.

23. **al., Hauret L. et.** Imagerie dento-maxillo-faciale. Radiologie conventionnelle analogique et numérique. Échographie. [En ligne] 23 23 2014. [Citation : 17 4 2017.] <https://www-em--premium-com.docadis.ups-tlse.fr/article/189332/resultatrecherche/1>.
24. **Hodez C, Griffaton-Taillandier C, Bensimon J-L.** *Imagerie par faisceau conique « cone beam ».* Applications en ORL. s.l. : Annales françaises d'Oto-rhino-laryngologie, 2011.
25. **Sophia, PREAULT.** *EVALUATION D'UNE METHODE DE SEGMENTATION 3D SEMI-AUTOMATIQUE (ITK-SNAP) APPLIQUEE AUX LESIONS PERI-APICALES SUR CBCT.* 2015.
26. **Whaites, Eric.** *Essentials of Dental Radiography and Radiology.* 3rd. s.l. : Elsevier Science Limited, 2003. ISBN 0443-07027-X.
27. **PIETTE, Etienne et GOLDBERG, Michel.** *LA DENT NORMALE ET PATHOLOGIQUE.* [éd.] 1er édition. ruxelles : De Boeck Université, 2001. ISBN 2-80413489-X.
28. **Rudolf Beer, Michael A.Baumann, Syngcuk Kim.** *Color Atlas of dental medicine : Endodontology.* [éd.] Klaus H. Rateitschak and Herbert E Wolf. New York : Thieme Stuttgart, 2000. ISBN 0-86577-856-6.
29. **Manhès, Dr Luc.** la Lettre de la Stomatologie. Mars 2012. N° 53.
30. **TRAITEMENT ENDODONTIQUE Rapport d'évaluation technologique. Dr Françoise SAINT-PIERRE.** Paris : Haute Autorité de Santé, 2008.
31. **Santé, Haute Autorité de.** *FBTMTENDO.* s.l. : Imprimé par Tipografia Guintina, 2008.
32. **Dahan, Sandrin.** détermination de la longueur de travail. [éd.] Pierre Machtou et Dominique Martin. *L'INFORMATION DENTAIRE.* 6 décembre 2006, 42.
33. **Roth, Jakob.** *Pratique quotidienne : Ecrans de protection lors de radiographies dentaires.* 2006.
34. Radiologie conventionnelle analogique et numérique. Echographie. *EMC Imagerie dento-maxillo-faciale.* 2006.
35. Médecine et rayonnement ionisants : fiche d'aide à l'analyse des risques en radiologie dentaire exobuccale. *DMT.* 2009.
36. **Reza Arbab-Chirani, Franck Diemer.** Spécial endodontie. Imagerie radiologique le point en 2010. 2010.
37. *L'utilité et de la pertinence des radiographies rétroalvéolaire.* s.l. : l'institut d'odontostomatologie de Dakar, 2001.
38. **TRONSTAD, LEIF.** *Endodontie Clinique.* s.l. : Médecine-sciences Flammarion.2005
39. **F.A. Pasler, H. Visser.** *Atlas de poche de radiologie dentaire.* s.l. : Médecine-science Flammarion.2001
40. comment rationaliser la mise en forme canalaire. *edp-dentaire.* [En ligne] <http://www.edp-dentaire.fr/clinique/endodontie/989-comment-rationaliser-la-mise-en-forme-canalaire>.



## **La Radiologie en Endodontie**

Belmokhtar Raouf. Ben Mouafeki Abderahman . Hidjoul Touati. Khelloufi Ahmed.

**Directrice du mémoire:** Dr Zaidi.

**Domaine:**Endodontie, Radiologie.

**Mots-clés:** endodontie,radiographie, cliché, traitement endodontique, techniques conventionnelles et numériques, bidimensionnelles et tridimensionnelles,

**Keywords:** Radiography ,endodontic treatment, conventional and digital techniques,

**الكلمات المفتاحية:** التصوير الإشعاعي، العلاج اللبي، أعراض إكلينيكية،

### **Résumé:**

La radiographie, de la prise du cliché jusqu'à son interprétation, fait partie intégrante du traitement endodontique. Elle seule, permet de détecter et de suivre l'évolution d'une pathologie même en l'absence de signes cliniques. Sur elle repose l'appréciation d'une endodontie de qualité en fonction de critères clairement établis. Les différentes techniques: conventionnelles et numériques, bidimensionnelles et tridimensionnelles, fournissent des informations indispensables et jouent un rôle très important dans le diagnostic, le traitement, le suivi et le contrôle de la guérison. Mais les performances offertes par les techniques sans cesse en évolution ne doivent pas affranchir le praticien d'un interrogatoire poussé, d'un examen clinique performant ainsi que de connaissances dans de nombreux domaines en permanence réactualisés.

Dans ce mémoire nous avons essayé d'objectiver les différentes techniques radiographiques principalement utilisées en endodontie.

### **Abstract:**

Radiography, from film-taking until its interpretation, makes an integral part of endodontic treatment. By its own only, it helps to detect and to follow the evolution of a pathology even with absence of any clinical signs. On it, rests the appreciation of a quality endodontics according to criteria clearly established. The different techniques: conventional and digital, two dimensional and three dimensional; Provides essential information and plays a major role in the diagnosis, the treatment and monitoring and controlling the healing process. But the performance offered by the constantly evolving techniques must not absolve the practitioner from fulfilling a detailed interrogation, an effective clinical examination as well as updating knowledge and being constantly informed in many areas.

In this thesis, we have tried to recite the different techniques mainly used in endodontics.

### **ملخص:**

التصوير الإشعاعي من لحظة التقاط الفيلم وحتى قراءته وتفسيره، يشكل جزءا هاما في العلاج اللبي (الداخل سني). فهو يساعد على اكتشاف و معاينة تطور الحالة المرضية حتى من دون أعراض إكلينيكية. وعليه يستند العلاج اللبي المناسب. حيث أن التقنيات المختلفة سواء التقليدية أو الرقمية، ثنائية البعد أو الثلاثية تم تدبيب الأسنان بمعلومات قيمة وتلعب دورا أساسيا في تشخيص المرض، علاجه ومتابعة تطور عملية الشفاء. ولكن على الرغم من ذلك وحتى مع تطور هذه التقنيات وما تقدمه للطبيب، إلا أن هذا لا يعفيه من القيام بفحص إكلينيكي شامل ودقيق دون الاعتماد على التصوير الإشعاعي، والبقاء على اطلاع دائم بتطورات طب الأسنان. في هذه المذكرة حاولنا أن نتناول تقنيات التصوير الإشعاعي المختلفة والمستعملة بكثرة في العلاج اللبي في طب الأسنان.