

MINISTÈRE DE L'ENSEIGNEMENT SUPERIEUR ET DE LA RECHARECHE  
SCIENTIFIQUE

UNIVERSITÉ SAAD DAHLAB-BLIDA

N°



FACULTÉ DE MÉDECINE DE BLIDA  
DÉPARTEMENT DE MÉDECINE DENTAIRE

Mémoire de fin d'étude pour  
l'obtention du  
DIPLÔME DE DOCTEUR EN MÉDECINE DENTAIRE  
INTITULÉ

**Les reconstitutions complexes**

Présenté et soutenu publiquement le :

14 /09 / 2017

Par

Rahmoun Yazid

Sad Essaoud Iméne

Shaheen Mahmoud

et

Merzoug Aboubakr

Promotrice : Dr Charif H

Jury composé de :

Président : Dr zaidi

Examineur: Dr hadji

# Remerciements

---

*Nous tenons tout d'abord à remercier **Dieu** le tout puissant et miséricordieux, qui nous a donné la force et la patience d'accomplir ce Modeste travail.*

*En second lieu, nous tenons à remercier notre encadreur **Dr Charif** son précieux conseil et son aide durant toute la période du travail.*

*Nos vifs remerciements vont également aux membres du jury pour l'intérêt qu'ils ont porté à notre recherche en acceptant d'examiner notre travail et de l'enrichir par leurs propositions.*

*Enfin, nous tenons également à remercier toutes les personnes qui ont participé de près ou de loin à la réalisation de ce travail.*

*Je dédie ce travail à :*

*- Mon père SAD ESSOUD ABDELKADER pour les nombreux sacrifices qu'il a toujours fait pour nous permettre d'aller au bout de nos projets.*

*-Ma mère TEBROUR FATMA qui m'a toujours soutenu et m'a permis d'arriver là où je suis aujourd'hui. Aucun mot n'est assez fort pour te témoigner toute ma reconnaissance, alors simplement merci pour tout, je suis sûr qu'au fond de ton cœur tu es fière de moi et tu sais combien je t'aime.*

*-A mes chers frères et sœurs Dr AMINA, RAZIKA, SIDAHMED, LAHCEN, OMAR, DJAMEL EDDINE*

*En témoignage de mon affection fraternelle, de ma profonde tendresse et reconnaissance, je vous souhaite une vie pleine de bonheur et de succès et que dieu, le tout puissant, vous protèges et vous gardes.*

*-A tous mes amis de toujours :*

*En souvenir de notre sincère et profonde amitié et des moments agréables que nous avons passés ensemble.*

**SADESSAOUD IMENE**

*Je dédie cette thèse avant tous à mes très chers parents, mon père RAHMOUNE ABDELAZIZ et ma mère ZEMMOURI TASSADITE 'NORA' qui m'ont soutenue tout au long de mon cursus universitaire, pour tous leur sacrifices, qu'ils n'ont cessé de donner depuis ma naissance, pour leur dévouement inconditionnel. Tous les mots et les expressions du monde ne pourront matérialiser ma gratitude envers vous, Je vous dédie ce modeste travail en témoignage de mon profond amour. Puisse Dieu, le tout puissant, vous préservez et vous accordez santé, longue vie et bonheur. Aussi je la dédie à mes Adorables petites sœurs, qui m'ont soutenue et encourager même indirectement et qui m'ont aidé et crue en moi. Je Didier ce travail a **Dr SEDIRA** qui ma inspirer dans ma vie en tant q étudiant en médecine dentaire et je lui dis merci. Aussi mes amis, mes frères, à savoir: BENBAHZ TAHA ABDELHAMID, OBAIDAT QUSAY, ZEKRINI SEIF EDDINE, CHETTOUH SLIMEN, SELMANE TAYB et bien sur mon binôme MERZOUG ABOUBAKER vous étiez présents à chaque instant à chaque période on a partagé des bonnes moments que je n oublieriez jamais Que dieu vous protège tous.*

*je ne saurez terminer sans exprimer mes remerciements les plus sincères à mes enseignants du département de médecine dentaire qui nous en encadrée pendant tout notre cursus.*

**RAHMOUNE YAZID**

*Je dédie ce modeste travail à ma petite famille en Palestine ; Mes parents merci pour tous ce que vous avez fait pour moi, pour vos sacrifices, votre patience et votre encouragement, merci pour toutes ces années qui m'ont faite la personne que je sois aujourd'hui. A ma grande sœur Meriem et ma petite sœur Fadwa ; sans oublier mon petit frère et mon bras droit Ahmed.*

*A ma petite famille à Alger, mon oncle Housseem Chahine et sa femme Faiza vous étiez incroyablement gentilles avec moi au point que j'avais l'impression de ne pas quitter ma maison, ma tante Samah Chahine et son marie Yacine vous êtes tout simplement magnifique.*

*A mes amis, plutôt mes frères à savoir Ahmed Fadel, Mohammed Al Aneed, Assem Al Nawafleh, Hussein Al Smadi, Ahed Shdooh; je vous remercie pour votre encouragement incessant pour les moments incroyables qu'on a passé ensembles et pour être à mon côté durant toutes ces années.*

*Aussi Je tiens à remercier tous nos enseignants qui ont su nous épaulé pendant nos années de formation, plus particulièrement **Dr Sedira, Dr Sahraoui et Pr Boulemkhali** pour votre patience, votre honnêteté et la qualité d'enseignement que vous nous avez donné.*

*Enfin je voudrais remercier aussi toutes les personnes qui ont participé de près ou de loin à mon arrivé ici.*

**SHAHEEN MAHMOUD**

*Je dédie cette thèse avant tous à mes très chers parents, mon père MERZOUG LAKHDER et ma mère BELAISI SALIHA, pour tous leur sacrifices, ET à mon oncle MERZOUG ELHADJERCI et ma Deuxième mère khlaty ELAREM qu'ils n'ont cessé de donner depuis ma naissance, pour leur amour. Tous les mots et les expressions ne peuvent exprimer mon amour envers vous, Je vous dédie ce modeste travail. Puisse Dieu, le tout puissant, vous accordez santé, longue vie et bonheur. Aussi je le dédie et aussi à mes frères ma sœurs mes cousins et mes cousines sur tout AYOUB HICHEM et ZAWA, qui m'ont soutenue et encourager. Aussi mes amis, mes frères, à savoir: BENBAHZ TAHA ABDELHAMID, OBAIDAT QUSAY, ZEKRINI SEIF EDDINE, CHETTOUH SLIMEN, SELMANE TAYB REBAHI ABDELKADER BOUCHRIT ELAID MEFTAH MOUNIR et bien sur mon binôme RAHMOUNE YAZID vous étiez présents à chaque instant à chaque période on a partagé des bonnes moments que je n'oublieriez jamais Que **dieu** vous protège tous.*

**MERZOUG ABOUBAKER**

# Table des matières

<b>INTRODUCTION :</b> .....	8
<b>I. Comportement biomécanique de l'organe dentaire:</b> .....	9
I.1 Rappel anatomique: .....	9
I.2 Considération anatomique et fonctionnel de la dent .....	9
I.2.1 Considération anatomique : .....	10
I.2.2 Considérations anatomiques et épaisseur de dentine résiduelle: .....	13
I.2.3 Considérations fonctionnelles: .....	17
<b>II. Les reconstitutions complexes sur la dent pulpée</b> .....	17
II.1 Classification topographique des cavités de carie et des cavités d'obturation : .....	17
II.1.1 Nomenclature : .....	18
II.1.2 Classification des cavités de caries .....	20
II.1.3 Classification des cavités d'obturation .....	22
II.1.4 Classification SI /STA : .....	24
II.2 Estimer l'état pulpaire : .....	25
II.2.1 L'évaluation par les tests pulpaire .....	26
II.2.2 L'examen radiographique : .....	29
II.2.3 Les matériaux utilisés : .....	29
II.2.4 Les restaurations dentaires indirectes par inlay-onlay : .....	32
<b>III. Les reconstitutions complexes sur la dent dépulpée (RCR)</b> .....	41
III.1 Caractéristiques biologiques et mécaniques de la dent dépulpée .....	41
III.1.1 Idées reçues .....	41
III.1.2 Particularités des tissus durs .....	41
III.1.3 Modifications neuro--sensorielles : .....	41
III.1.4 La perte de substance dentaire : .....	42
III.2 Les facteurs d'altérations biologiques et chimiques : .....	45
III.2.1 Perte de la proprioception .....	45
III.2.2 Influence des produits endodontiques.....	46
III.3 Qu'est-ce qu'une reconstitution corono-radulaire ? .....	46
III.4 Les reconstitutions corono-radulaire d'hier a aujourd'hui : .....	47
III.5 Les objectifs d'une RCR sont : .....	48
III.6 Les RCR coulées ou l'inlay-core «Technique indirecte » : .....	48
III.7 Les RCR « foulées » a tenon préfabriqué « collé ou scellé » .....	49
<b>IV. L'ancrage</b> .....	52
IV.1 Influence du tenon : .....	52

IV.2	Critères de choix : .....	53
IV.2.1	Choix du tenon selon sa forme : .....	53
IV.2.2	Choix du tenon selon son diamètre : .....	54
IV.2.3	Choix du tenon selon sa longueur : .....	55
IV.2.4	Choix du tenon selon sa composition : .....	55
IV.2.5	Choix du tenon selon son état de surface : .....	56
V.	QU'Est –ce que une endocouronne ? .....	56
V.1	Définition .....	56
V.2	Indications .....	57
V.2.2	Contre-indications : .....	58
V.3	Choix des matériaux .....	59
V.4	Principe de préparation : .....	60
V.5	Morphologie de la préparation : .....	64
VI.	Les différents aspects thérapeutiques : .....	65
VI.1	Les RCR coulées Indirectes par inlay-core: .....	65
VI.2	Les RCR foulées ou directes : .....	70
VII.	Particularité chez l'enfant : .....	75
VII.1	Les Coiffes Préformées : .....	75
VII.2	Indication : .....	75
VII.2.1	Pour les Dents Temporaires : .....	75
VII.2.2	Pour les Dents Permanentes .....	76
VII.3	Mode Opératoire : .....	76
VII.3.1	Préparation de la Dent : .....	76
VII.3.2	Préparation de la CPP : .....	77
VII.3.3	Scellement : .....	78
VIII.	Les restaurations sur dents temporaires antérieures à l'aide de moule et de composite : .....	79
	<b>Conclusion</b> : .....	82
	<b>BIBLIOGRAPHIE</b> .....	83

## INTRODUCTION :

Les reconstitutions complexes sur dents pulpées et déulpées sont un ensemble de thérapeutiques restauratrices de l'organe dentaire, dont les impératifs dépendent de l'importance de la perte de substance, des propriétés du matériau d'obturation et de la physiologie du complexe dentino-pulpaire.

Par opposition aux cavités simples à une face, aux cavités composées à deux faces, on appelle cavité complexe une cavité englobant au minimum trois parois coronaires. Cette définition générale ne rend cependant pas compte de toutes les situations cliniques, et l'on considère qu'une cavité devient complexe lorsque les seules parties résiduelles de l'organe dentaire ne peuvent assurer la stabilité ou la rétention de l'obturation ; des artifices accessoires de recouvrement et d'extension à des parties saines de la dent sont alors nécessaires.

Selon la classification de Black, les cavités complexes correspondent aux cavités étendues de classe I, sans rétention axiale suffisante, aux bords insuffisamment résistants, aux cavités de classe II, intéressant trois faces dentaires, aux cavités de classe IV et V, intéressant plus du quart de la surface coronaire. Les dysplasies amélo-dentinaires peuvent donner lieu également à des cavités complexes atypiques.

Au cours des vingt dernières années, l'amélioration des qualités des matériaux d'obturation, une meilleure connaissance de la physiologie dentino-pulpaire, ont permis d'envisager des reconstitutions complexes au moyen de procédés immédiats, avec des résultats satisfaisants par rapport aux reconstitutions médiatees coulées. Classiquement, deux matériaux sont utilisables pour les reconstitutions complexes sur dents vivantes : les ors et les amalgames. Seul sera abordé ici l'or coulé ; l'or cohésif, dont la résistance mécanique globale est faible, ne peut être employé dans les cavités complexes nécessitant un recouvrement cuspidien ; son utilisation est actuellement une solution d'exception en raison de sa mise en œuvre longue et onéreuse.

Le respect de tous ces paramètres a depuis toujours limité l'utilisation d'un matériau universel valable pour tous les secteurs et pour toutes les étendues de la pathologie. Pour cette raison, du point de vue pronostique, il est extrêmement difficile et incertain de ne pas utiliser de techniques opératoires de niveau supérieur (inlay, onlay) , ou de méthodologies traditionnelles (amalgames d'argent) qui appartiennent à un passé récent mais qui sont toujours d'actualité, même si elles sont moins utilisées que par le passé.

A la lumière de ces considérations, une démarche raisonnée, intégrant les facteurs dictant le type de restauration, l'indication d'un ancrage radiculaire, ainsi que le choix des matériaux et techniques disponibles dans le cadre des reconstitutions corono-radiculaires est proposée pour permettre au praticien de définir la thérapeutique la plus pérenne, la plus conservatrice et la plus adaptée à la situation clinique présente.



# I. Comportement biomécanique de l'organe dentaire:

## I.1 Rappel anatomique:

L'organe dentaire = Odonte + Parodonte

Dans le parodonte on trouve le cément le desmodonte l'os alvéolaire et la gencive.

### L'odonte:

#### a. l'émail:

C'est le tissu le plus dure de l'organisme, c'est un tissu acellulaire composé de 96% des substances inorganiques (généralement calcium et phosphate) sous forme des cristaux d'hydroxyapatites. Il couvre la couronne et constitue l'aspect visible de la dent naturelle et saine.

#### b. La dentine:

Constitue la couronne et la racine dentaire. C'est un tissu cellulaire, moins minéralisé que l'email. Constitué d'une partie minérale (70% des cristaux d'hydroxyapatites), partie organique 20% (généralement des fibres de collagène a 91%) et de l'eau (10%)

#### c. La pulpe:

C'est la partie la plus interne de la dent. Elle est constituée de tissu conjonctif lâche (contient des cellules, des capillaires et veinules et des fibres nerveux. La pulpe reçoit son alimentation à partir de réseau vasculaire constitué des capillaires et des veinules qui sont connectés directement à la circulation sanguine générale de l'organisme. Dans sa partie périphérique Une seule couche cellulaire des odontoblastes sépare la pulpe de la prédentine. Au-dessous de de la couche cellulaire des odontoblastes on trouve la zone acellulaire de Weil et la zone cellulaire de Höhl (respectivement) dans laquelle on trouve un grand nombre des fibroblastes et autres cellules mésenchymateuses non différenciées.

#### d. Le cément:

C'est un tissu comparable à l'os dans sa proportion des substances organiques et inorganiques. Il est moins épais au niveau de la jonction amélo-dentinaire, son épaisseur augmente en direction apical et atteint son maximum au niveau du foramen apical. Le cément recouvre la dentine radiculaire dans sa totalité. On distingue le cément cellulaire et le cément acellulaire.

## I.2 Considération anatomique et fonctionnel de la dent

## I.2.1 Considération anatomique :

### I.2.1.1 Anatomie radiculaire et aptitude à recevoir un tenon :

Il paraît important de rappeler les caractéristiques de l'anatomie radiculaire dentaire afin de voir si elle peut ou ne pas accueillir un tenon radiculaire, tout en sachant qu'une racine rectiligne est la plus apte à recevoir un tenon (voir figure 1 et 2).

#### I.2.1.1.1 L'incisive centrale maxillaire :

Elle a une seule racine assez massive avec un canal rectiligne et large de section ovoïde à grande diamètre mésio-distal. La pulpe camérale présente deux cornes pulpaire mésiale et distale. Dans un plan sagittal, la chambre pulpaire comporte un épaulement lingual. Dans certains cas, la couronne est fortement linguale par rapport à l'axe de la racine, et le foramen peut être assez éloigné de l'apex radiographique. Elle paraît donc apte à accueillir un tenon radiculaire tout en faisant attention aux racines trop effilées dans la partie apicale (1)

#### I.2.1.1.2 L'incisive latérale maxillaire :

Elle a une racine de section ovale présentant d'une façon assez fréquente (53% des cas) une courbure apicale à orientation distale, palatine ou disto-palatine. L'anatomie canalaire comporte les mêmes caractéristiques que celle de l'incisive centrale maxillaire (cornes pulpaire, épaulement lingual de la chambre pulpaire). Le canal a une section ovoïde allongée dans le sens vestibulo-palatin. L'extrémité radiculaire est souvent grêle.

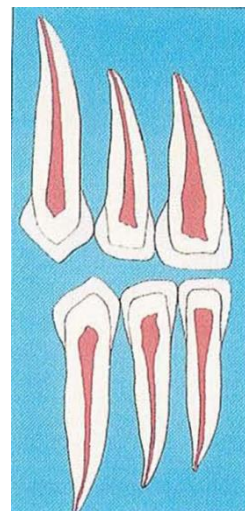


Figure 1: Anatomie dentaire des dents antérieures supérieures et inférieures

Elle semble donc apte à accueillir un tenon radiculaire tout en faisant attention aux racines trop effilées dans la partie apicale, comme l'incisive centrale maxillaire(1)

#### I.2.1.1.3 La canine maxillaire:

Elle a une racine longue de section ovale. L'anatomie canalaire présente parfois un élargissement vestibulo-palatin au niveau du tiers médian difficile à déceler radiographiquement. La chambre pulpaire présente également un épaulement lingual. Parfois une courbure apicale vers le vestibule peut exister (13% des cas). Cette dent peut exceptionnellement présenter deux racines coalescentes comportant chacune un canal. Elle paraît donc apte à recevoir un tenon radiculaire.

#### I.2.1.1.4 La première prémolaire maxillaire:

Elle est le plus souvent (60% des cas) biradiculée, avec des racines parallèles ou divergentes vestibulairement et lingualement. La racine palatine peut se trouver dans le même plan sagittal que la racine vestibulaire ou s'orienter distalement. Les extrémités radiculaires peuvent être extrêmement grêles. Cette dent ne présente parfois qu'une seule racine comportant deux canaux séparés par un isthme plus ou moins

important. Exceptionnellement (2% des cas), elle a trois racines (deux vestibulaires et une palatine) .La chambre pulpaire est aplatie dans le sens mésio-distal mais les cornes pulpaires sont situées assez loin des côtés vestibulaire et palatin. La bifurcation canalaire peut s'effectuer à différents niveaux, ce qui donne des variations dans la hauteur de la chambre pulpaire. Il faut donc être très prudent dans l'utilisation d'un tenon radiculaire, surtout du fait des courbures distales assez fréquentes, de l'effilement des racines, et des murs dentinaires fins(1).

#### **1.2.1.1.5 La deuxième prémolaire maxillaire:**

Elle a, en général, une seule racine (85%des cas) et un canal de section ovale ou étranglée dans la partie médiane transversale (forme de"8"). Elle peut également avoir deux racines distinctes (15% des cas) s'individualisant à différents niveaux et comportant chacune un canal. L'utilisation d'un tenon requiert donc la même prudence que pour la première prémolaire maxillaire (1).

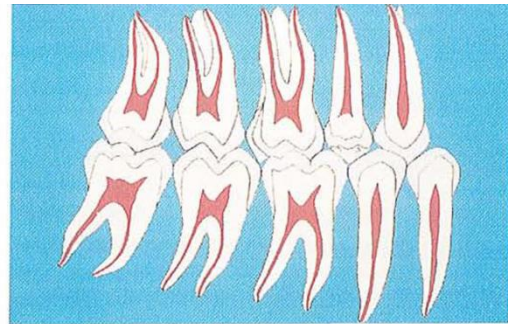


Figure 2 : Anatomie dentaire des dents postérieures supérieures et inférieures

#### **1.2.1.1.6 La première molaire maxillaire :**

Elle a trois racines, deux vestibulaires et une palatine. Il existe de nombreuses variations de morphologie et d'anatomie canalaire au niveau de chaque racine. La racine palatine, la plus massive et généralement la plus longue, présente parfois une extrémité grêle ou incurvée vers le vestibule (55 % des cas) non décelable radiographiquement. Le canal est large, ovale, à grand diamètre mésio-distal. Exceptionnellement il peut se dédoubler en deux canaux distincts. La racine mésio-vestibulaire s'incurve distalement (78% des cas) d'une façon plus ou moins abrupte. Dans le plan mésio-distal, elle peut paraître assez grêle, mais sa morphologie dans le plan vestibulo-palatin a un aspect triangulaire à large base coronaire. Cette racine contient soit un canal aplati dans le sens mésio-distal, soit deux canaux sachant que la présence de ce second canal est fréquente. La racine disto-vestibulaire est souvent assez rectiligne, de section ronde, et présente une orientation distale plus ou moins accentuée. Il semble donc que seule la racine palatine puisse être apte à recevoir un tenon radiculaire(1).

#### **1.2.1.1.7 La deuxième molaire maxillaire:**

Elle a une morphologie assez semblable à celle de la première molaire maxillaire. L'angulation entre les différentes racines peut être variable. Dans certains cas, les racines sont assez proches les unes des autres et parfois accolées. La racine mésio-vestibulaire peut également comporter deux canaux. La racine disto-vestibulaire peut avoir une position très palatine. Tout comme la première molaire maxillaire, seule la racine palatine paraît donc apte à recevoir un tenon radiculaire (1).

### I.2.1.1.8 Les incisives mandibulaires:

Elles ont une racine aplatie dans le sens mésio-distal et assez large dans le sens vestibulo-lingual. Elles présentent parfois une courbure apicale distale. L'anatomie canalaire est représentée soit par un canal, très aplati dans le sens mésio-distal, soit par deux canaux, cas le plus fréquent. Elles paraissent donc peu aptes à recevoir un tenon radiculaire, surtout du fait des parois radiculaires fines et des invaginations fréquentes (1).

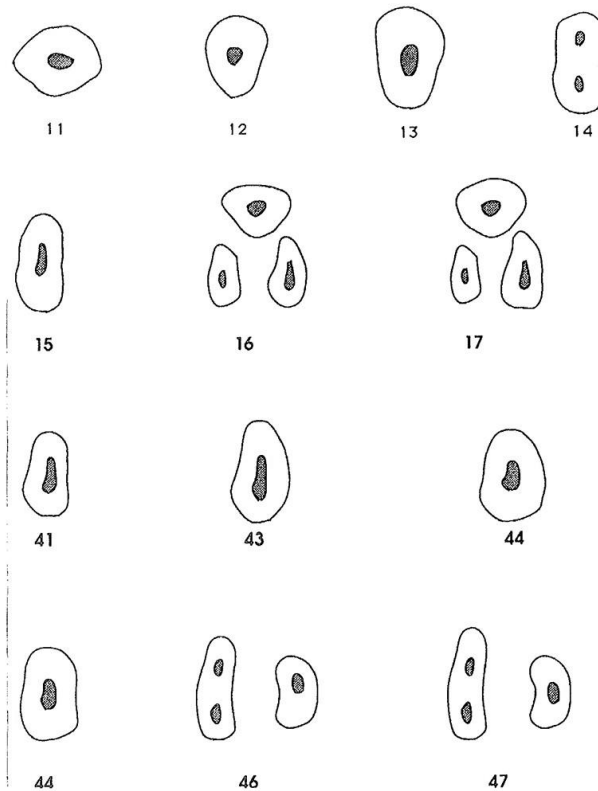


Figure 3: différentes section des lumières canalaire au niveau du tiers moyen

### I.2.1.1.9 La canine mandibulaire:

Elle a une seule racine, ovoïde à grand diamètre vestibulo-lingual, comportant un canal aplati dans le sens mésio-distal, mais très large dans le sens vestibulo-lingual. Exceptionnellement, elle présente deux racines bien distinctes comportant chacune un canal. Tout comme la canine maxillaire, elle paraît apte à recevoir un tenon radiculaire.

### I.2.1.1.10 La première prémolaire mandibulaire:

Elle ne présente généralement qu'une seule racine comportant un système canalaire parfois complexe: le canal principal peut se diviser à tous les niveaux en deux ou trois canaux (15 à 24% des cas). Elle

peut avoir deux racines distinctes ou fusionnées et exceptionnellement trois racines. Le volume paraît donc suffisant pour la pose d'un tenon radiculaire, ce pendant il faut se méfier de la multiplicité des canaux et de l'orientation souvent linguale de la racine par rapport à la couronne (1)

#### **I.2.1.1.11 La deuxième prémolaire mandibulaire:**

Elle a généralement une seule racine et un seul canal ovalaire qui se divise plus rarement que celui de la première prémolaire mandibulaire. Elle semble donc plus apte à recevoir un tenon radiculaire que la première prémolaire mandibulaire.

#### **I.2.1.1.12 La première molaire mandibulaire:**

Elle présente deux racines assez larges dans le sens vestibulo-lingual et aplaties dans le sens mésio-distal. La racine distale plus massive est soit rectiligne avec une orientation distale, soit courbe dans la direction mésiale. On peut noter une concavité plus ou moins accentuée sur la face mésiale de la racine. Le canal distal est large dans le sens vestibulo-lingual mais peut présenter un étranglement médian. Il n'est pas rare de trouver dans cette racine deux canaux bien individualisés. La racine mésiale est plus étroite dans le sens mésio-distal, mais assez large dans le sens vestibulo-lingual. Elle présente souvent une courbure distale et une concavité plus ou moins accentuée sur la face distale. Elle comporte deux canaux distincts mais qui, dans certains cas, peuvent se confondre dans la région apicale et aboutir à un foramen commun. Exceptionnellement cette dent présente une troisième racine disto-linguale. Il apparaît donc que seule la racine distale puisse accueillir un tenon radiculaire.

#### **I.2.1.1.13 La deuxième molaire mandibulaire:**

Elle a deux racines ayant des caractéristiques semblables à celles de la première molaire mandibulaire, avec deux canaux Mésiaux et un canal distal. On rencontre assez souvent la coalescence partielle ou totale des deux racines engendrant une configuration canalaire en "C". Cette dent présente parfois une seule racine (27% des cas) avec un canal très large. Tout comme la première molaire mandibulaire, seule la racine distale paraît donc apte à recevoir un tenon radiculaire.

Au vu de cet exposé, nous pouvons donc conclure que les dents antérieures et les dents postérieures ont une anatomie radiculaire, ainsi qu'une aptitude à recevoir un tenon radiculaire très différent.

## **I.2.2 Considérations anatomiques et épaisseur de dentine résiduelle:**

Il est admis cliniquement qu'une épaisseur d'1 mm de dentine saine, tant aux niveaux coronaire que radiculaire (2), constitue un facteur de nécessité mécanique suffisant. Il paraît donc également important de considérer, pour chaque dent, l'impact du traitement endodontique et de la préparation prothétique périphérique sur la dentine aussi bien radiculaire que coronaire.

### 1.2.2.1 Dents antérieures:

•Pour les dents antérieures maxillaires, par exemple pour l'incisive centrale (fig.4), les valeurs moyennes dentinaires mesurées sur dent intacte (2), sont :

-au niveau de la partie coronaire (à la jonction amélo-cémentaire [I.A.C.]): 2,4mm;

-au niveau de la partie radiculaire (2/3 apical) : 2 à 2,5mm. S'il on ajoute à la perte de substance générée par la cavité d'accès endodontique celle due à la préparation périphérique (-1,5mm), il nous reste comme épaisseur de dentine (fig.5):

-au niveau de la partie coronaire (à la J.A.C.): 0,75mm ;

-au niveau de la partie radiculaire (2/3 apical): 2 à 2,5mm. La partie coronaire ne présente pas une masse dentinaire suffisante «1mm), et nécessite donc d'être reconstituée avec un moyen de rétention faisant intervenir la racine. Par contre, au niveau de la partie radiculaire, la masse dentinaire est importante (>1mm), et permet l'utilisation d'un tenon radiculaire. Il apparaît donc que, pour les dents antérieures maxillaires, le recours à un tenon radiculaire est nécessaire.

•Pour les dents antérieures mandibulaires, les chiffres sont très variables et demandent une certaine prudence. Dans ce cas, c'est la clinique qui dictera le type de reconstitution à réaliser.

### 1.2.2.2 Dents postérieures

Les valeurs moyennes dentinaires mesurées sur dent intacte (3) sont:

•Par exemple, pour la première molaire mandibulaire (fig.6):

-au niveau de la partie coronaire (à la J.A.C.): 2,7à3mm;

-au niveau de la partie radiculaire (2/3apical): 1 à 1,6mm.

•Par exemple, pour la première molaire maxillaire (fig.7):

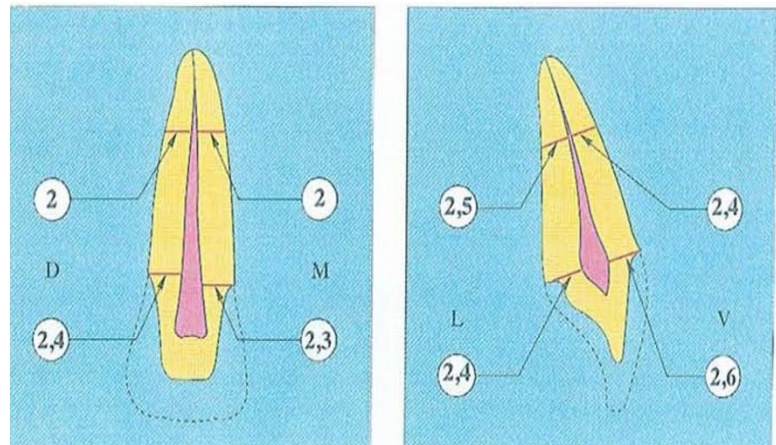


Figure 4 : Considérations anatomiques et épaisseur de dentine résiduelle (dents antérieures).

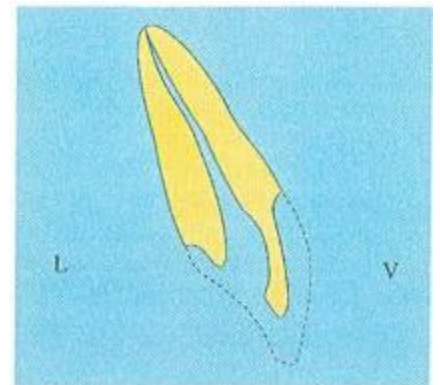


Figure 5 : Incisive centrale maxillaire - après cavité d'accès endodontique et préparation périphérique.

-au niveau de la partie coronaire (à l a J.A.C): 2,5 à 2,6mm;

-au niveau de la partie radulaire (2/3apical): 1,2 à 2,3mm.

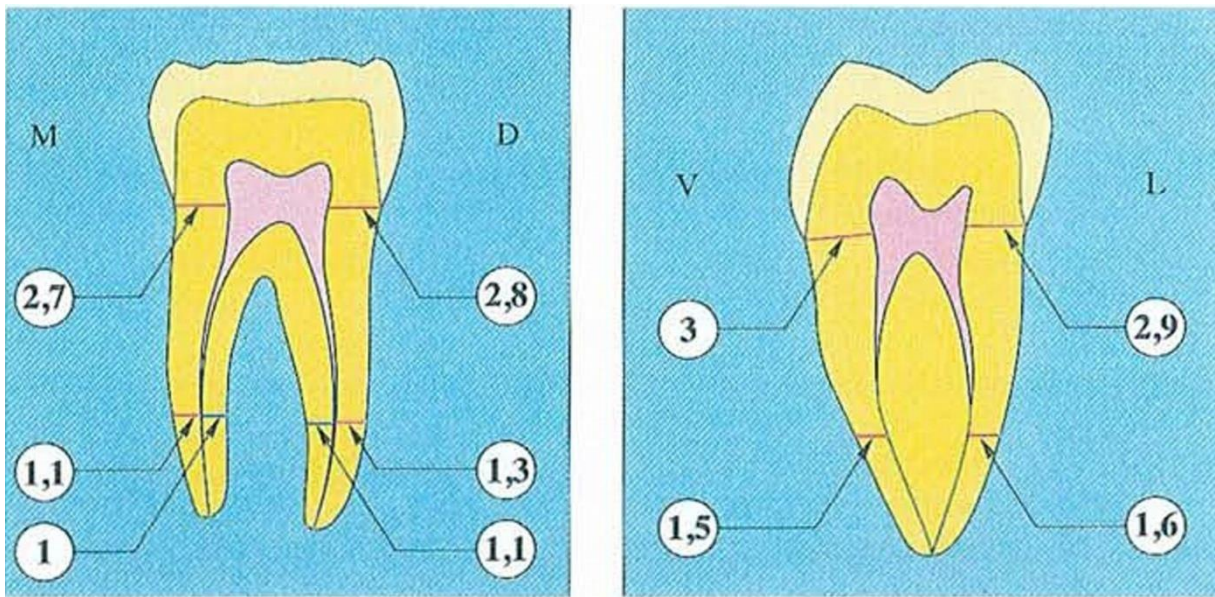


Figure 6: Première molaire mandibulaire - dent intacte.

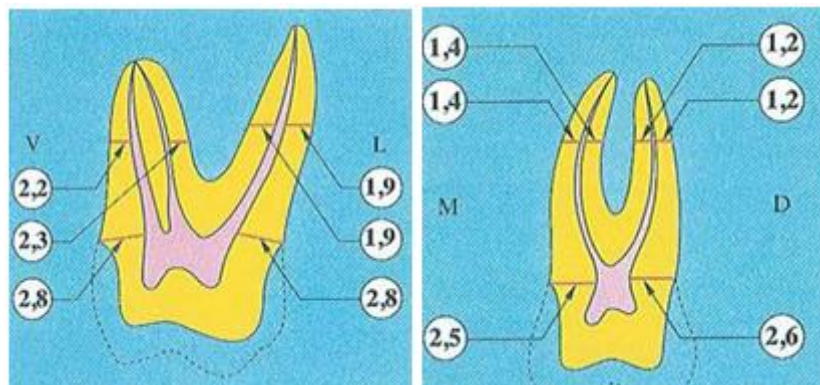


Figure 7: 1ere molaire maxillaire dent intacte.

S'il on ajoute à la perte de substance générée par la cavité d'accès endodontique celle due à la préparation périphérique (-1,5mm), il nous reste comme épaisseur de dentine, par exemple pour la première molaire maxillaire, coupe vestibulo-linguale (fig.8a):

-au niveau de la partie coronaire (à l a J.A.C): 1 à 1,1mm;

-au niveau de la partie radulaire (2/3 apical): 1,2mm. La même démarche peut être faite pour la coupe mésio-distale (fig.8b). La disparité morphologique des racines de molaire, leur courbure tant dans le sens vertical que dans le sens horizontal, fait qu'il est rarement possible de trouver le millimètre de sécurité. (cf. . précédemment) Le tenon n'est possible (en cas de nécessité) que pour des racines rectilignes, palatine maxillaire et quelque fois distale mandibulaire. La partie coronaire présente une masse dentinaire suffisante (>1mm), et ne nécessite donc pas d'être reconstituée avec un moyen de rétention annexe recherché au niveau radulaire. Par contre, au niveau de la partie radulaire, la masse dentinaire en tout état de cause est insuffisante «1mm de part et d'autre du tenon) et ne permet généralement pas l'utilisation du volume nécessaire à un tenon. En résumé, les considérations anatomiques suggèrent pour les dents antérieures maxillaires la nécessité d'un tenon radulaire, tandis que pour les dents postérieures sa contre-indication (tableaux suivants).

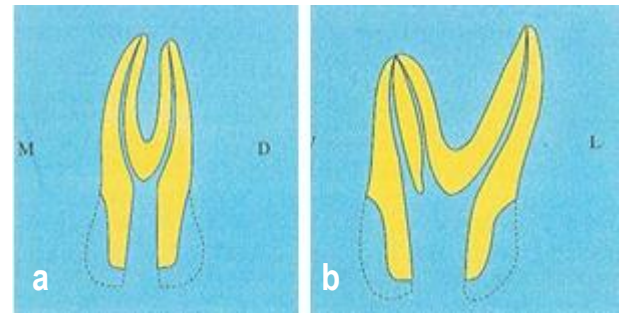


Figure 8: 1ere molaire maxillaire après cavité d'accès endodontique et préparation périphérique

Dent antérieur (incisif supérieur droite )	Couronne	Racine
Dent intact (section horizontal à la J.A.C)	2,4 mm	2 à 2,3 mm
Après préparation périphérique (-1,5mm)	0,8 mm	
Après traitement endodontique	< 1mm	>1mm
Conclusion dent antérieur	Tenon Impératif	Tenon possible

TABLEAU -1-

Dent antérieur (1ere molaire maxillaire droite)	Couronne	Racine
Dent intact (section horizontal à la J.A.C)	2,5 à 2,6 mm	1,2 à 2,3 mm
Après préparation périphérique (-1,5mm)	1,1 mm	
Après traitement endodontique	≥ 1mm	<1mm ( de part et d autre du tenon )
Conclusion dent antérieur	Tenon Inutile	Tenon contre-indiqué

TABLEAU -2-



### **I.2.3 Considérations fonctionnelles:**

Cette démonstration fondée sur des données anatomiques dans des conditions idéales (dent intacte de carie) ne peut être complète que si l'analyse de ces dents en fonction est abordée. Chacun des problèmes exposés dans des conditions statiques sera accru à la fonction. Chaque contrainte exercée au niveau d'une dent (traitement endodontique, obturation canalaire, préparation du logement radiculaire, scellement ou collage du tenon) va être emmagasinée, amplifiée par la fonction et conduire (si les capacités d'adaptation de la dent sont dépassées) à la fracture (4). On peut retenir que la dent antérieure maxillaire travaille en traction (flexion) au niveau de sa face palatine. La dent postérieure travaille en compression au niveau de sa face occlusale. La plupart des contraintes, lors de la fonction (mouvements mandibulaires), sont exercées au niveau des dents antérieures, avec désocclusion des dents postérieures pendant les mouvements excentrés. Le rapport pression radiculaire/pression occlusale est nettement supérieur pour les dents antérieures que postérieures (4). Les matériaux de reconstitution doivent donc être adaptés à la fonction.

De part ces deux exposés, on peut conclure qu'il faut absolument différencier les dents antérieures des dents postérieures en matière de reconstitution corono-radiculaire, car leurs différences anatomiques et fonctionnelles sont notables.

Cependant, on ne peut en aucun cas prendre ces conclusions comme définitives, car elles n'incluent pas l'étendue de la perte tissulaire et l'ensemble des matériaux mis à notre disposition. Tous ces paramètres seront développés et traités ultérieurement.

## **II. Les reconstitutions complexes sur la dent pulpée**

### **II.1 Classification topographique des cavités de carie et des cavités d'obturation :**

L'étude des différentes parties des cavités ainsi que la classification de ces cavités exige une nomenclature précise qu'il est indispensable de connaître.

Selon le dictionnaire "Larousse", le terme nomenclature désigne l'ensemble des termes techniques d'une discipline selon un classement.

- La carie est la perte de substance qu'elle occasionne, se situe principalement sur la couronne, Une nomenclature et une classification ont été établie par différents auteurs pour désigner la désignation et la compréhension des différentes parties de la dent, des cavités de carie et des cavités d'obturation (5)

## II.1.1 Nomenclature :

### II.1.1.1 Nomenclature des cavités

On appelle “cavité simple”, les cavités qui ne concerne qu'une seule face de la dent, on appelle “cavité complexe ou composée” une cavité qui concerne 2 ou plusieurs faces de la dent.

- Une cavité est désigner par le nom de la face ou des faces concernées

En assimilant les cavités à un cube s'il s'agit d'une molaire ou d'une prémolaire.

On parlera de cavité :

- a : occlusale
- b : mésiale
- c : distale
- d : vestibulaire
- e : linguale

### II.1.1.2 Nomenclature des parois

Les mots qui servent à nommer les faces des dents servent également à nommer les parois des cavités (les parois des cavités prennent le nom des faces qui les sont à la fois proche et parallèle).

- Définition de l'axe de la dent

C'est une ligne imaginaire longitudinale qui pénètre dans le centre de la couronne et s'enfonce verticalement à ce niveau.

- S'il s'agit de l'incisive ou de la canine, l'axe se confond avec la pulpe prolongée (le canal radiculaire).

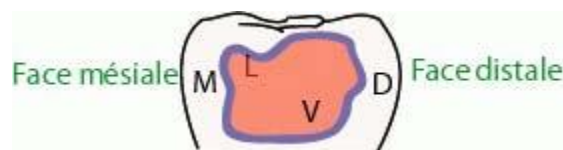


Figure 9: Nomenclature des parois (cavité simple)

Dans une cavité simple, située sur une face vestibulaire de la dent, on aura un fond sensiblement parallèle à cette face et à l'axe de la dent, on parlera donc d'une “paroi axiale”

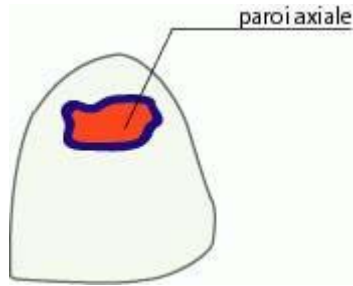


Figure 10: Paroi axiale.

- Dans le cas d'une cavité proximale, on aura 4 parois

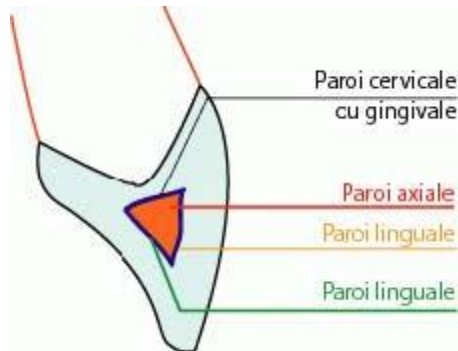


Figure 11: Cavité proximale.

- Dans le cas d'une cavité cervicale, on aura 5 parois :

a : Occlusale

b : Distale

c : Mésiale

d : Paroi gingivale ou cervicale

e : Paroi axiale parallèle à l'axe de la dent

- En présence de 2 cavités, le nom des parois est suivi du nom de la cavité

Exemple : On parlera de paroi vestibulaire de la cavité proximale distale.

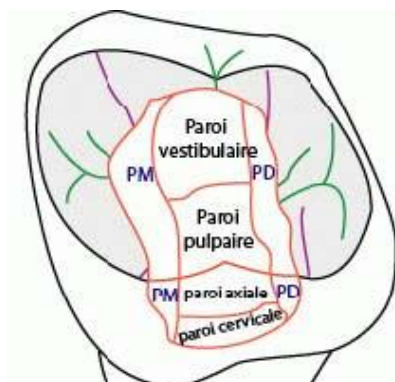


Figure 12: Cavité composée, cavité occluso-proximale.

*Remarque ! Paroi sub-pulpaire En cas de suppression de la pulpe, la paroi pulpaire disparaît, le nouveau fond peut-être le planché pulpaire se nomme "Paroi sub-pulpaire". • Si la cavité développée sur une des faces verticales, la paroi axiale se nomme "Paroi de la chambre pulpaire".*

### **II.1.1.3 Nomenclature des bords**

Toute cavité est délimitée par des bords d'émail, le bord de la cavité est défini comme étant la ligne qui relie les parois de la cavité aux faces de la dent ou bien 2 parois entre-elles

- Ces bords prennent le nom des parois qui délimitent, on a un bord :

a : Vestibulaire

b : Linguale

c : Cervicale

d : Mésiale

e : Distale

### **II.1.1.4 Nomenclature des angles**

- 2 parois se rencontrent formant un angle dièdre, cet angle prend le nom des 2 parois qui lui ont donné naissance.

- 3 parois qui se rencontrent forment un angle trièdre

Exemple : angle cervico-vestibulo-axial

L'angle externe (=cavo-superficiel) est l'angle formée par la surface externe de la dent avec la paroi de la cavité en un point considéré.

## **II.1.2 Classification des cavités de caries**

### **II.1.2.1 Classification de BLACK (1907)**

C'est une classification du siège de la cavité de caries, les cavités de carie étant des cavités naturelles résultant de la progression de la lésion carieuse. Ces cavités ont été classées par BLACK en 5 classes suivant le siège de la carie.

#### **.a. Classe I de BLACK**

Elle regroupe toutes les cavités de caries siégeant au niveau des dépressions anatomiques de

toutes les dents

- Les sillons occlusaux des molaires et prémolaires

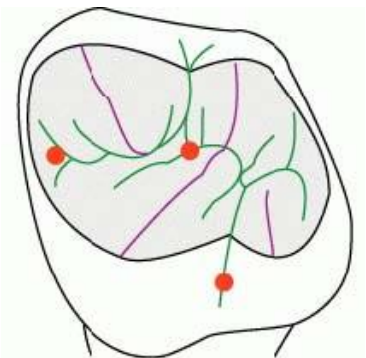


Figure 13: le siège des caries occlusales ( classe I de Black)

- Les fossettes vestibulaire des molaires inférieures
- Les fossettes palatines des molaires supérieures

**b. Classe II de BLACK**

Elle intéresse les cavités de caries situées sur les faces proximales des molaires et des prémolaires.

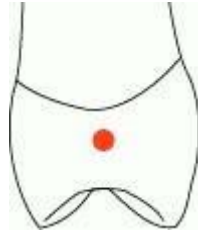


Figure 14: carie proximale d'une prémolaire CL II de Black.

**.c. Classe III de BLACK**

Ce sont des cavités de carie situées sur les faces proximales des incisives et des canines sans destruction atteinte de l'angle incisive.

**.d. Classe IV de BLACK**

Ce sont des cavités de carie situées sur les faces proximales des incisives et des canines avec destruction atteinte de l'angle incisive.

**.e. Classe V de BLACK**

Elle intéresse les cavités de caries au niveau du tiers gingivale (=cervical) de toutes les dents du côté vestibulaire comme du côté lingual.

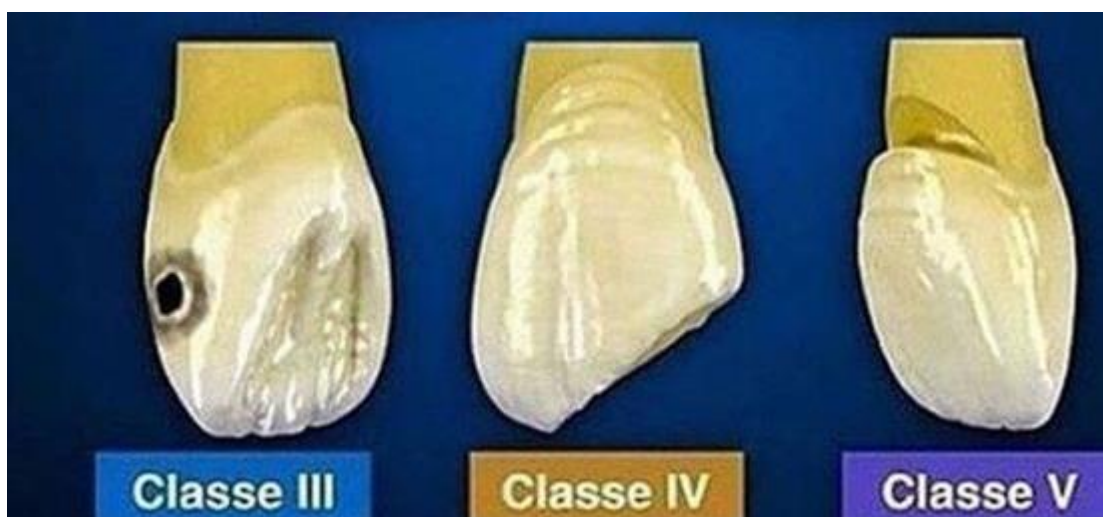

Figure 15: CI III, IV, V de Black

## II.1.3 Classification des cavités d'obturation

### II.1.3.1 Classification de Johnson

La classification la plus simple des cavités d'obturation, il a devisé ces cavités en 2 types :

#### .a. Cavité simple

Cavité qui intéresse une seule face de la dent.

#### .b. Cavité composée

Cavité qui intéresse 2 ou plusieurs faces de la dent.

### II.1.3.2 Classification de Jean-Claude HESS

Il ne faut surtout pas confondre cavité de carie (lésion pathologique que l'on constate et qu'on localise) et cavité d'obturation (préparation que l'on crée), c'est la transformation réfléchi de la précédente.

- Pour éviter toute confusion entre carie et restauration, Jean-Claude HESS à proposer une classification complémentaire à celle de black.

Hess à nommer ces cavités en subdivisant la classification de black en fonction de l'importance de chaque cavité et de l'étendue de la destruction carieuse.

Elle comprend 6 classes : autant de classes que de faces, chaque classe caractérisée par une Majuscule de "A" à "F".

#### IV.B.a. Classe A

Restauration qui intéresse une face de la couronne

#### IV.B.b. Classe B

Restauration qui intéresse 2 faces

Exemple : proximo-occlusale

#### IV.B.c. Classe C

Restauration qui intéresse 3 faces

#### IV.B.d. Classe D

Restauration qui intéresse 4 faces

#### IV.B.e. Classe E

Intéresse 5 faces (aboutir à une couronne de revêtement)

#### IV.B.f. Classe F

Pour la restauration qui intéresse 6 faces, si la couronne à totalement disparus, il ne reste que la racine (dent à tenon)

L'union du chiffre romain de la classification de Black et de la majuscule de Jean-Claude Hess apporte des précisions, on aura ainsi :

- Classe I.A, Classe II.A, Classe I.B ... Les lettres grecs sont utilisée pour préciser les parois

- :  $\alpha$  : occlusale
- :  $\beta$  : Vestibulaire
- :  $\gamma$  : linguale
- :  $\delta$  : Distale
- :  $\varepsilon$  : Mésiale

Exemple

### **Cavités**

- Classe I.A. $\alpha$  : cavité simple occlusale
- Classe II.A. $\delta$  : cavité simple proximo-distale

### **Carie**

Classe de Black Préparation et restauration Classe de Hess

Classe I Simple

- o Sillons

- o Fossettes

Cavité

- o Occlusale

- o Vestibulaire

- o Linguale A

- o Cavité Composée

- o Union entre cavité de sillon et cavité de fossette

- o Carie occlusale affaiblissant trop une autre paroi devant être traité comme une cavité composée B

Cavités

- o Occluso-vestibulaire

- o Occluso-lingual

- o Occluso-proximale

Classe II Cavité simple proximale sans dent voisine A

Cavité composée Cavité bifaces Cavité proximo-occlusal B

Cavité trifaces Cavité mésio-occluso-distal C

Cavité complexe Recouvrement de la couronne, 4/5 et complète D, E

Classe III Cavité simple proximale sans dent voisine A

Cavité Composée Cavité bifaces

Ouverture vestibulaire Cavité proximo-vestibulaire B

Cavité bifaces

Ouverture lingual cavité proximo-lingual

cavité complexe Couronne  $\frac{3}{4}$  et complète

Dent à tenant D, E, F

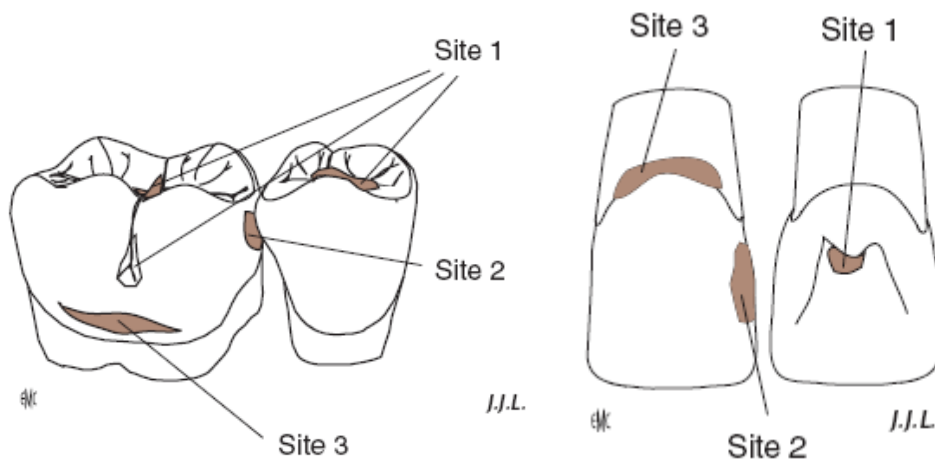
Classe IV Cavité composée Cavité bifaces Cavité d'angle B

Cavité complexe Couronne  $\frac{3}{4}$  et complète

Dent à tenon D, E, F

Classe V Cavité simple et cavité composée : cavité cervicale A, B,

#### II.1.4 Classification SI /STA (6) :



**Les sites sont communs aux dents antérieures et postérieures :**

.site1 :lésion à point de départ occlusal ou angulaire

.site2 :lésion à point de départ proximale

.site3 :lésion à point de départ cervicale

L'évolution des lésion se fait en 5 stades :

.stade 0 :réversible, déminéralisation de l'émail de surface sans cavitation .

.stade 1 :lésion débutante avec atteinte du tiers dentinaire externe .

.stade2 :lésion d'étendue modérée ,atteinte du tiers médian de la dentine sans toutefois fragiliser les structures cuspidiennes .

.stade 3 :cavité étendue ayant progressé dans le tiers dentinaire interne au point de fragiliser les structures cuspidiennes .



.stade 4 :lésion cavitaire parapulpaire ayant détruit une partie des structures cuspidiennes

#### **II.1.4.1 Critères de détection des lésions carieuses coronaires primaires :**

Les codes ICDAS de détection des lésions carieuses coronaires vont de 0 à 6 selon la sévérité de la lésion. Il existe de minimes variations entre les signes visuels associés à chaque code (7). Celles-ci dépendent de nombreux facteurs incluant :

- les caractéristiques de la face considérée (puits et fissures versus faces lisses libres \*)
- la présence ou non d'une dent adjacente (faces mésiales et distales)
- le fait que la lésion carieuse soit associée ou non à une restauration ou à un scellement

##### **CODE DESCRIPTION**

**1** Premier changement visuel de l'émail (visible uniquement après séchage prolongé ou confiné aux puits et fissures)

**2** Changement visuel net de l'émail

**3** Rupture localisée de l'émail (sans signe visuel d'atteinte dentinaire)

**4** Zone sombre dans la dentine sous-jacente visible à travers l'émail

**5** Cavité distincte avec dentine exposée

**6** Cavité de grande étendue avec dentine exposée

\* Face lisse libre : une face lisse est dite libre lorsqu'elle est exempte de tout contact dento dentaire intra-arcade (faces vestibulaires, linguales, palatines et proximales en l'absence de dent collatérale).

## **II.2 Estimer l'état pulpaire (8) :**

L'estimation de l'état de santé de la pulpe et l'évaluation du pronostic pulpaire constituent des préalables indispensables à la mise en œuvre des restaurations sur les dents pulpées

L'Abandon des principes mécanistes de Black au profit d'une dentisterie à *minima* basée sur la préservation tissulaire couplée aux progrès des matériaux adhésifs et l'avènement de biomatériaux permettent aujourd'hui d'envisager, dans un grand nombre des situations cliniques, de conserver la dent pulpée et d'assurer le succès thérapeutique de nos restaurations. Encore faut-il procéder initialement à une évaluation de l'état pulpaire.

Problématique posée fréquemment avant de restaurer des dents pulpées qui se résume très souvent à savoir si la dent peut être conservée vivante ou si l'on doit procéder à sa dépulpaion.

### **II.2.1 L'évaluation par les tests pulpaires**

Il n'existe aucun test pulpaire qui permette de décrire tous les états pulpaires possibles. On distingue néanmoins :

Les tests mesurant la vascularisation pulpaire : ce sont les tests de vitalité pulpaire,

Les tests évaluant la réponse sensorielle : ce sont les tests de sensibilité pulpaire.

Tous ces tests doivent être mis en œuvre sur la dent dont on veut évaluer l'état pulpaire, mais aussi sur une dent controlatérale saine afin de pouvoir établir un comparatif.

### **II.2.1.1 Les tests de vitalité pulpaire**

La vascularisation du tissu pulpaire est le critère le plus important pour déterminer l'état de santé pulpaire. C'est d'ailleurs l'arrêt de la circulation sanguine intra pulpaire qui induit la nécrose pulpaire. Ces tests utilisent des techniques non invasives qui ne provoquent aucune altération au sein du tissu pulpaire.

#### **La spectrophotométrie à double longueur d'onde**

Cette technique détermine les changements d'oxygénation au niveau des capillaires de la pulpe. Elle met en œuvre une double source de lumière (760 et 850 Nm). Elle est utile pour déceler la nécrose pulpaire et le statut inflammatoire pulpaire.

#### **La Fluxmétrie Laser Doppler (LDF)**

Cette technique mesure le flux des cellules sanguines pulpaires à partir de l'émission d'un faisceau monochromatique émis par un laser hélium néon (Nm) ou par les lasers semi-conducteurs à diode (780 et 810 Nm).

Le rayon laser est diffusé aux cellules sanguines et aux tissus statiques du tissu pulpaire. La fréquence change quand le rayon laser passe à travers des cellules sanguines en mouvement mais reste la même quand le rayon passe à travers des tissus statiques. Elle permet de diagnostiquer à un stade précoce la nécrose pulpaire. Mais, c'est une technique perfectible qui requiert un long temps d'enregistrement, jusqu'à une heure et au coût prohibitif.

#### **L'oxymétrie pulsative**

Elle est basée sur le principe que l'absorption de la lumière par un soluté dépend de sa concentration à une longueur d'onde donnée. La concentration évaluée ici est la saturation en oxygène du sang artériel. Les deux diodes de l'oxymètre émettent dans le rouge (640 Nm) et dans l'infrarouge (940 Nm). La différence d'absorption de l'oxyhémoglobine et la de l'oxyhémoglobine calculée par un détecteur à photons permettent de mesurer la saturation en oxygène. Cette technique est moins onéreuse que la précédente, mais des résultats plus reproductibles sont encore attendus.

Tous les tests de vitalité pulpaire sont difficiles à mettre en œuvre dans l'exercice quotidien, et les tissus parodontaux peuvent contaminer les mesures et fausser les résultats obtenus. Leur fiabilité et leur précision doivent encore être améliorées.

Aucun test de vitalité n'a prouvé être supérieur aux tests de sensibilité pulpaire sur tous les aspects.

### **II.2.1.2 Les tests de sensibilité pulpaire**

Ils se divisent en tests thermique et électrique (fig. 3 et 4).

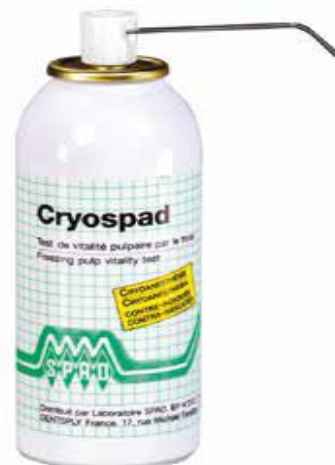Les résultats de ces tests permettent d'évaluer la réponse sensorielle pulpaire en activant les fibres nerveuses  $\alpha$  et d'extrapoler l'état de sante pulpaire.

### **II.2.1.3 Les tests de sensibilités au froid :**

- les sprays réfrigérants à base de Difluorodichloromethane (DDM) (à température *in vivo* de -50 °C) remplace actuellement par du Tetrafluoroethane (-28 °C)
- les applicateurs a base de neige de dioxyde de carbone (-56 °C) (Odontocète Fricar A.G, Zurich)

### **II.2.1.4 Les tests de sensibilités au chaud**

Ils sont réalisés essentiellement à l'aide de gutta-percha. Celle-ci se ramollissant a 78° C et pouvant chauffer jusqu'à 150 °C, des modifications irréversibles de la pulpe peuvent être attendues et ce, malgré un refroidissement immédiat. Ces tests sont donc a éviter car dangereux pour le tissu pulpaire. De plus, ils sont moins fiables que les tests au froid.



### **II.2.1.5 Les tests électriques**

Ils évaluent la conduction nerveuse par l'application d'un courant électrique au niveau de la dent à tester. Sur celle-ci, il faut placer un gel conducteur (dentifrice ou comme celui utilisé lors d'un électrocardiogramme) et non un liquide, pour éviter la conduction par les tissus parodontaux et la salive. Puis l'électrode est placée au plus proche des cornes pulpaires afin d'éviter la conduction électrique par les tissus parodontaux. Sur les dents antérieures et les prémolaires maxillaires, Jacobson recommande de placer l'électrode sur les deux tiers occlusaux de la surface coronaire vestibulaire. Le circuit électrique est fermé par le port d'une électrode labiale par le patient. Lorsque le test est positif, patient perçoit une sensation de fourmillement ou de chaleur.



Ces tests sont surtout indiqués pour le suivi des dents ayant subi un traumatisme.

La combinaison des tests au froid et des tests électriques donne les résultats les plus discriminants. Il faut noter toutefois qu'en présence d'obturations ou de prothèses métalliques, les tests de sensibilité peuvent être faux en raison d'une diffusion des stimuli aux dents adjacentes.

De plus, l'état pulpaire ne pourra pas toujours être estimé à l'aide de ces tests, sur les dents présentant :

- des calcifications : en cas d'apposition de dentine tertiaire suite à une agression externe, la lumière canalaire dans sa portion coronaire peut être oblitérée et la transmission des stimuli thermiques et électriques est alors bloquée.

- un apex immature : les dents à racine encore non formée présentent une immaturité sensorielle liée à leurs apex ouverts. Elles ont des seuils de sensibilité plus élevés et nécessitent des stimuli plus importants que les dents normales pour provoquer une réponse.

- une irritation mécanique : comme lors des manœuvres orthodontiques, celles-ci peuvent accroître le flux vasculaire et entraîner une perte temporaire de la sensibilité qui en premier lieu n'est pas liée à la perte de la vitalité.

- un traumatisme : le paquet vasculo-nerveux est alors sidéré et peut ne pas répondre jusqu'à trois mois après le choc dans les cas de luxation.

En outre, l'interprétation des réponses aux tests est plus délicate pour les dents pluriradiculées, car différents statuts pulpaires (nécrose partielle d'une seule racine) peuvent coexister.

Ces tests ne sont ainsi pas complètement fiables. Tous les tests conduisent à des faux positifs (dents à pulpe nécrosée dont la stimulation provoque une sensation, la nécrose n'est alors pas diagnostiquée et la résorption tissulaire n'est pas traitée) et des faux négatifs (dents à pulpe vivante dont la stimulation ne provoque pas de sensations et qui pourraient induire un traitement endodontique iatrogène).

10 à 16 % des résultats à ces tests sont ainsi faux. Cela s'explique aussi par le fait que le tissu nerveux est très résistant aux processus inflammatoires et peut rester réactif même s'il existe un processus de nécrose en cours. Ce sont donc les réponses aux tests de sensibilité couplées essentiellement aux informations recueillies auprès du patient qui permettent de distinguer cliniquement :

- les pulpes dites « normales » asymptomatiques répondant aux divers stimuli, sans réponse prolongée,

- les pulpes supposées nécrosées si aucune réponse à aucun des tests n'est enregistrée,

- les inflammations irréversibles, lorsque la douleur est sévère et prolongée ou spontanée, synonymes d'une pulpe inflammatoire ou pulpite lorsqu'il existe une réaction douloureuse. Elle requiert une pulpectomie,

- la pulpite est dite réversible (hyperémie) si la douleur est moyenne et sa durée brève : on parle de sensibilités provoquées. Dans les cas de sensibilités provoquées au froid, la vitalité pulpaire peut être préservée. Il faut passer par une phase de temporisation

## **II.2.2 L'examen radiographique :**

Cet examen nous informe peu sur l'état de santé pulpaire, et ne doit donc pas se substituer aux examens cliniques évaluant la sensibilité nerveuse, mais les compléter Cet examen radiologique, à partir de films retro coronaires préopératoires va servir, particulièrement a :

- évaluer les obturations antérieures et l'étendue des lésions carieuses,
- apprécier les limites et le volume pulpaires (minéralisations, résorptions),
- rechercher la rétraction d'une corne pulpaire signant la formation de dentine réactionnelle peripulpaire face à une lésion carieuse modérée. Elle constitue un signe favorable de maintien de la vitalité pulpaire car elle résulte de l'augmentation du dépôt de pré-dentine par les odontoblastes• et estimer l'épaisseur résiduelle de dentine après la préparation (cliché pré et peropératoire).

De plus, les clichés retro-alvéolaires vont permettre de :

- voir l'aspect des structures péri apicales et péri radiculaires
- de détecter sur les dents pluriradiculées des lésions apicales et de poser en confrontation avec les données cliniques le diagnostic d'une nécrose pulpaire partielle,
- d'examiner attentivement les tissus péri-radiculaires au niveau des dents ayant subi un traumatisme et de rechercher les signes d'une parodontite apicale (un élargissement desmodontal, une image radio-claire) ou encore une résorption inflammatoire.

## **II.2.3 Les matériaux utilisés :**

Un matériau de restauration coronaire doit permettre la réalisation d'une restauration fonctionnelle, comblant la perte de substance, limitant les risques de lésion carieuse secondaire, sans aggraver le tissu pulpaire ni les tissus de la sphère buccale environnante. Il peut s'agir d'une restauration provisoire. Où le choix se fait en fonction du cas clinique et des propriétés physicochimiques du ciment utilisé.

Chaque matériau possède des propriétés mécaniques et biologiques qui sont les critères d'utilisation en clinique. Dans le cas d'une restauration de dents vivantes, les matériaux doivent être biocompatibles et permettre un isolement de l'organe dentino-pulpaire, voire avoir un effet thérapeutique selon certains auteurs. Pour les reconstructions importantes, un renforcement des structures tissulaires et de bonnes propriétés mécaniques permettent de maintenir l'intégrité de l'organe dentaire.

Ce ciment est mis en place pour une durée allant de quelques jours à plusieurs mois. Comme il peut être un matériau de restauration permanente dont la longévité dépendra des qualités intrinsèques du matériau mais aussi des indications et des conditions de mise en œuvre clinique.

Les matériaux de restauration coronaire permanente peuvent appartenir à la famille des:

- Alliages métalliques, tels que : amalgames, alliages de métaux précieux ou non précieux.
- Matériaux minéraux comme les céramiques.
- Matériaux organo-minéraux, tels que les composites, les compomères, les ciments verres ionomères (CVI), ou les ciments verres ionomères modifiés par adjonction de résine(CVIMAR) (9).

### **II.2.3.1 La céramique dentaire :**

Les céramiques sont des matériaux inorganiques, composés d'oxydes, de carbures, de nitrures et de borures, présentent des liaisons chimiques fortes de nature ionique ou covalente. Les céramiques sont mises en forme à partir d'une poudre de granulométrie adaptée qui est agglomérée. Puis une deuxième étape consiste à densifier et consolider cet agglomérat par un traitement thermique appelé frittage.

Le frittage est un traitement thermique avec ou sans application de pression externe, grâce auquel un système de particules individuelles ou un corps poreux modifie certaines de ses propriétés dans le sens d'une évolution vers un état de compacité maximale. Actuellement, on considère que le traitement de consolidation peut être aussi une cristallisation ou une prise hydraulique.

### **II.2.3.2 Les alliages précieux et semi-précieux :**

L'Or est un métal précieux de couleur jaune et brillante, il existe dans la nature soit:

- À l'état natif (naturel) sous forme de pépites
- Combiné à d'autres métaux ou à des sels métalliques tels que les sulfures d'argent ou de Plomb ou de cuivre .On le purifie par divers réactions chimique ou par électrolyse.

L'or est le métal le plus ductile (la ductilité est l'aptitude à se laisser réduire en feuille mince par martelage).Et le métal le plus malléable.

### **II.2.3.3 Les alliages non précieux**

Ces alliages sont généralement désignés en odontologie sous nom de "Ni-Cr". Ils sont destinés à concurrencer les alliages précieux (Or) qui sont moins rigides et surtout plus onéreux.

### **II.2.3.4 L'amalgame dentaire**

L'amalgame dentaire résulte de la combinaison d'une poudre dont la base est (l'argent associée à l'étain ou le cuivre) et un métal liquide à température ambiante, le mercure.

On distingue les amalgames à faible teneur en cuivre (dites conventionnelles), et les amalgames à haute teneur en cuivre.

Les amalgames sont indiqués surtout pour la restauration des dents permanentes postérieures (molaires et prémolaires) en cas de prévalence carieuse élevée et de lésions multiples et étendues.

Les amalgames sont des bons conducteurs thermique ce qui déclenche des douleurs désagréables sur une dent vivante. La résistance de l'amalgame à la compression est bonne (3200kg/cm<sup>2</sup>) et à la traction (500kg/cm<sup>2</sup>). Toutefois si la condensation de l'amalgame dans la cavité n'était pas suffisante, ça peut affecter la résistance et la stabilité dimensionnelle (créer un hiatus entre la paroi de la cavité et la restauration) et par la suite la durée de vie de l'obturation et le traitement conservateur.

#### **Situations où le recours à l'amalgame n'est pas justifié :**

Les amalgames dentaires ne doivent pas être utilisés chez des patients ayant des antécédents d'allergie au mercure avérés et identifiés par des tests épi cutanés.

Les amalgames dentaires sont, par précaution, contre-indiqués chez les patients dont le rein est fragilisé par des antécédents d'atteinte de leur fonction rénale.

### **II.2.3.5 Les résines composites**

En odontologie, on appelle **RESINE COMPOSITE** un matériau constitué d'une MATRICE ORGANIQUE RESINEUSE et d'un renfort constitué de CHARGES. La cohésion entre ces deux matériaux est assurée par un agent de couplage, un SILANE.

#### **Phase organique**

La phase organique (= phase continue ou dispersante) constitue en moyenne 24 à 50% du volume du composite. Elle comprend la résine matricielle, les abaissés de viscosité, le système de polymérisation thermique, la rétraction de prise, l'absorption d'eau et la solubilité des résines composites. Le pourcentage ainsi que la chimie de cette phase organique influencent aussi les propriétés mécaniques des composites

#### **Les charges**

La phase inorganique est constituée par les charges qui renforcent le matériau. Ces charges sont liées à la matrice par l'intermédiaire d'un silane et permettent notamment d'augmenter les *propriétés mécaniques* (résistance à la traction, flexion, compression) des composites. Elles diminuent également les contraintes dues au *retrait de polymérisation*, compensent le *coefficient de dilatation thermique* trop élevé de la phase matricielle et donnent au matériau sa radio-opacité (visualisation radiographique).

#### **Agent de couplage organo-minéral**

Un agent de couplage organo-minéral est une molécule bi fonctionnelle qui réalise la cohésion entre les charges et la phase organique. Cette molécule est généralement un silane. S'il n'y a pas de liaison entre la matrice (phase organique) et les charges, les charges deviennent des concentrateurs de contraintes et il ne peut y avoir de transfert des contraintes dans le matériau

### II.2.3.6 Les ciments verres ionomères alumino silicate :

Le terme semble un peu compliqué, mais il permet de retenir les principaux constituants de la poudre (Alumine Les CVI traditionnels sont classiquement composés d'une poudre et d'un liquide à malaxer. Comme tous les ciments utilisés en Odontologie, ils sont le résultat d'une réaction acide-base où l'acide est le liquide et la base est la poudre. Une bonne connaissance de la réaction de prise permet au praticien d'optimiser la manipulation et l'efficacité clinique de ces matériaux.

#### COMPOSITION

**La poudre :** c'est un FAS (fluoro, silice et Fluorure de calcium) : soit une poudre de composition chimique  $Al_2O_3-SiO_2-CaF_2$

**Le liquide :** c'est une solution aqueuse d'acide polyalkénoïque (Mn = 10000 à 30000) qui est un copolymère d'acide acrylique et d'acide itaconique auquel s'ajoutent, suivant les produits, d'autres acides comme l'acide maléique ou l'acide tricarboxylique pour adapter la viscosité.

#### PRESENTATION

3 présentations des CVI sont proposées :

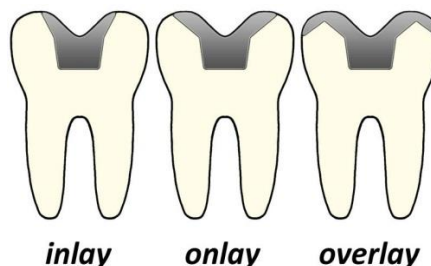
- Poudre-liquide
- Poudre-eau (distillé)
- Capsules pré-dosées

Les CVI modifiés par addition de résine (CVIMAR) ou les ciments verres ionomères hybrides

### II.2.4 Les restaurations dentaires indirectes par inlay-onlay :

En dentisterie, un inlay est généralement une restauration indirecte (remplissage) consistant en une substance solide (comme l'or, la porcelaine ou moins souvent une résine composite) montée sur une cavité dans une dent et cimentée en place. Cette technique implique la fabrication de la restauration à l'extérieur de la bouche en utilisant les empreintes dentaires de la dent préparée, plutôt que de placer une obturation dans la dent préparée avant que le matériau ne soit dur.

Un onlay est identique à un inlay, sauf qu'il remplace un cuspide dentaire en recouvrant la zone où la cuspide manquante serait.





### II.2.4.1 Définitions :

Il convient de définir la famille des inlays-onlays constituée par les inlays, les onlays et les overlays (11).

L'inlay restaure de une à cinq faces de la couronne d'une dent, sans recouvrement cuspidien (fig. 16 et 17). La face occlusale est toujours concernée et des extensions aux faces proximales voire aux sillons vestibulaires et linguales sont réalisables. On peut donc réaliser des inlays occluso-mésial, occluso-vestibulaire, mésio-occluso-distaux, etc...

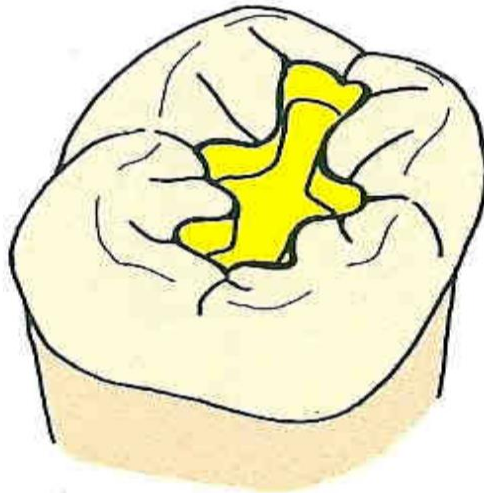


Figure 16: Principe de préparation pour inlay de classe I. D'après Shillingburg et Jacobi en 1988.

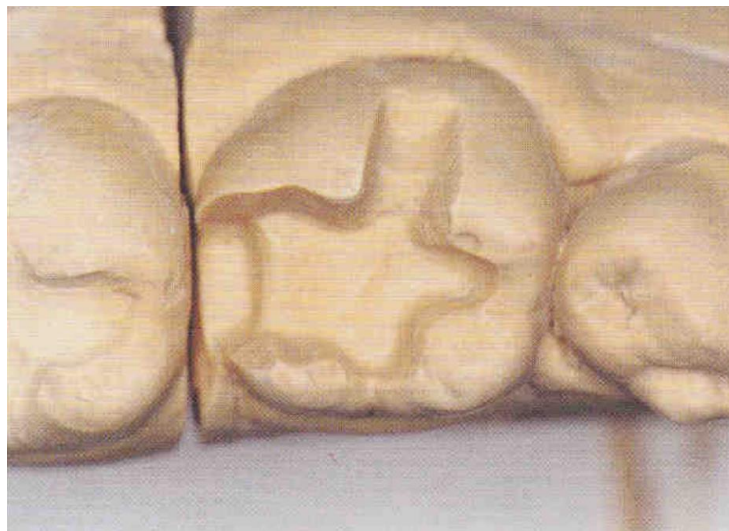

Figure 17: Principe de préparation pour inlay céramique de classe II avec une extension vestibulaire. D'après Touati.

L'onlay est une extension de l'inlay qui va l'emmenner à un recouvrement cuspidien incomplet (fig. 18), la totalité de cette face occlusale n'est donc pas restaurée. Ceci va permettre la restauration de dents plus délabrées.

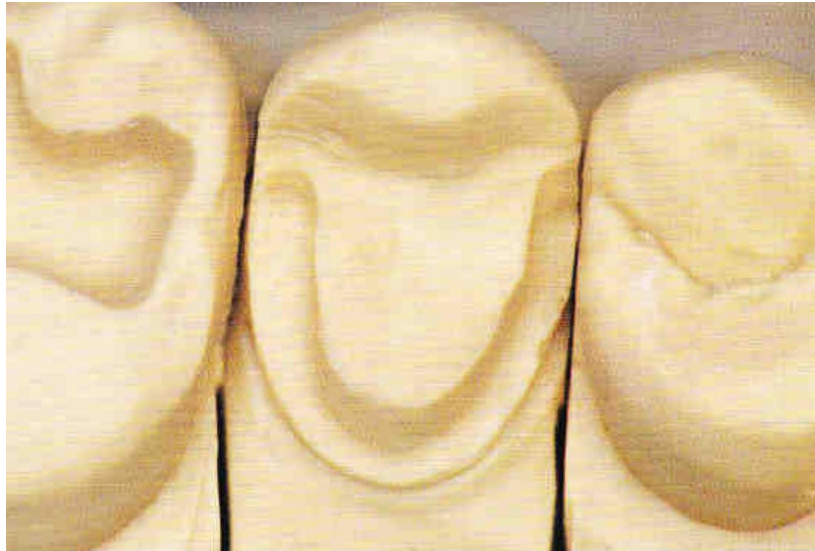

Figure 18: Principe de préparation pour onlay sur une deuxième prémolaire. D'après Touati .

L'overlay est une extension de l'onlay lorsque ce dernier comprend un recouvrement cuspidien complet. Celui-ci permet donc la restauration de dents encore plus délabrées mais permet aussi un contrôle de la dimension verticale d'occlusion (fig.19).

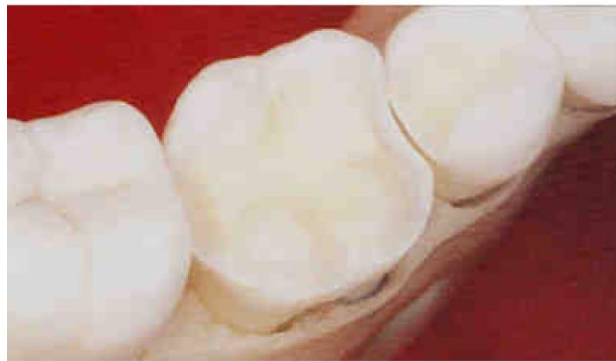

Figure 19: Principe de préparation pour overlay. D'après Touati.

#### **II.2.4.2 Choix des matériaux :**

Le choix de matériaux de la reconstitution complexe indirecte par l'inlay-onlay se fait selon les besoins fonctionnelles et esthétiques de la dent, la longévité de la restauration et la capacité financière du patient.

#### **II.2.4.3 Les inlays onlays en or :**

L'INLAY-ONLAY en or présente plusieurs avantages en comparaison de celui en céramique ou composite. Citons :

- l'étanchéité, laquelle dépend elle-même de la qualité du joint et du mode de finition (type brunissage) ;

- un avantage biomécanique : l'or permet en effet de limiter les conséquences des parafunctions ;
- la longévité ;
- la stabilité de l'occlusion.

En ce qui concerne l'esthétique, la perception est propre au patient et peut être modulée. La fonction du thérapeute nécessite un travail de pédagogie de la part du praticien. L'inlay-onlay en or est indiqué en cas de susceptibilité à la carie importante, de parafunction et de non-visibilité de la lésion (10).

#### **II.2.4.4 L'inlay-onlay en résine composite :**

Les inlays-onlays en composites offrent un double avantage :

La performance des nouvelles générations de composites microhybrides à haute densité de charges qui ont d'indéniables qualités comme l'excellente adaptation marginale périphérique, une rétraction quasi nulle durant la polymérisation, une résistance à l'abrasion évitant une usure prématurée, ainsi qu'un module d'élasticité presque idéal (12)

La réalisation des restaurations sur modèle qui permet le modelage au laboratoire de la morphologie occlusale et proximale et l'obtention d'un joint collé, plus étanche car le retrait de polymérisation ne s'exerce que sur le composite de collage et non pas sur la totalité de la restauration (13).

#### **Les inlays-onlays composites trouvent leurs indications dans:**

- les restaurations de préparations peu mutilantes dont l'isthme ne dépasse pas le tiers de la distance entre les cuspidés vestibulaires et linguales ;
- Le remplacement d'une restauration directe en résine composite qui, après une certaine période, doit être recommencée à cause d'une fracture, d'une usure excessive ou d'une reprise de caries ;
- le remplacement des restaurations métalliques pour des raisons esthétiques sans nécessité de recouvrement de la face occlusale.

#### **Contre-indications des inlays-onlays composites**

Les inlays-onlays composites sont contre-indiqués dans les cas suivants :

- Grosses cavités dont les extensions dépassent le collet anatomique et où l'émail n'est plus présent ;
- Une couronne clinique trop courte qui empêche une taille de 1,5mm minimum ;
- Une limite sous gingivale difficilement accessible ;
- bruxisme important (14)

#### **II.2.4.5 L'inlay onlay en céramique :**

Les inlays et onlays en céramique sont des restaurations de choix pour les secteurs latéraux. Toutefois, le respect strict de leurs indications, du choix des matériaux, de la forme de préparation adaptée au matériau, ainsi que la maîtrise des techniques adhésives conditionnent le succès de leur mise en place et de leur pérennité (15).

Parallèlement à l'évolution des techniques de collage, différents types de céramique ont été élaborés. En raison des résultats cliniques non satisfaisants obtenus avec les premières céramiques (16,17 ,18). les industriels ont mis au point des vitrocéramiques renforcées par de la leucite, destinées à être pressées, qui peuvent être maquillées et constituer l'intégralité de la pièce prothétique ou utilisées en tant qu'armature destinée à être stratifiée secondairement.

##### **Sélection des cas :**

Les patients pouvant bénéficier des restaurations inlays-onlays en céramique doivent présenter :

- Une perte de substance (carie ou traumatisme) (19) ;
- Une anomalie congénitale ;
- Une obturation métallique disgracieuse ;
- Une absence de parafonction et d'occlusion traumatique ;
- Des problèmes allergiques ou galvaniques nécessitant des restaurations non métalliques (20).
- Des lésions moyennes des dents pulpées [21, 22].
- Des dents traitées endodontiquement pour lesquelles la cavité d'accès a compromis la résistance et le pronostic.
- Des dents pour lesquelles il est difficile de créer une préparation rétentive (23)

##### **Elles sont contre indiquées dans les situations suivantes :**

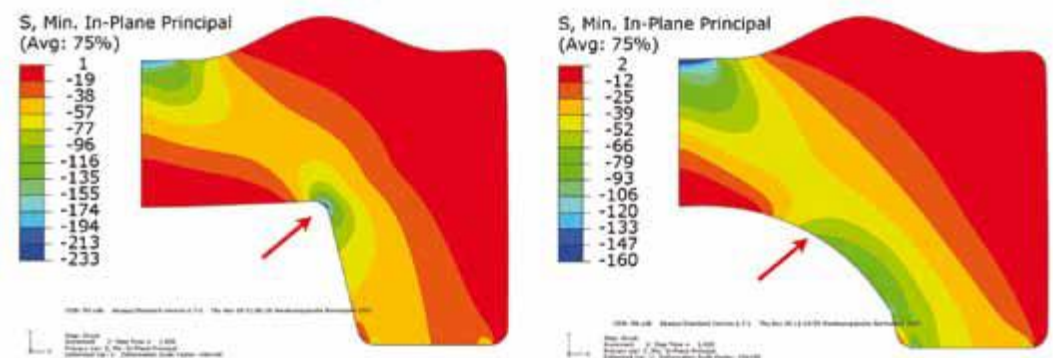
- Patients non motivés avec une hygiène insatisfaisante ;
- Cariosusceptibilité élevée ;
- Bords des inlays-onlays se trouvant au niveau des points de contacts occlusaux [21, 24] ;
- Difficulté d'accès à la cavité qui est essentiel à la réussite des préparations, des empreintes et du collage sous digue ;
- Hauteur clinique des dents trop faible ;
- Insuffisance d'émail sain périphérique;
- Situation des limites marginales proximales sous gingivales (25)

**Les principes de préparation des inlays/onlays en céramique** : Le volume tridimensionnel de la préparation est particulièrement bien contrôlable par le praticien. Les études ont montré qu'en fonction du type de préparation choisi, les tensions générées au sein du matériau diffèrent (26). Les pics de tension décrits correspondent aux traits de fracture précédemment mentionnés. Afin de réduire ces tensions, les préparations pour les restaurations céramiques doivent respecter un certain nombre de principes et de règles (27).

1° principe : arrondir les crêtes et les angles

Pour réduire les contraintes au sein de la céramique toutes les pointes et crêtes vives doivent être impérativement arrondies (28). (fig.20). Ceci concerne, d'une part, la jonction entre l'isthme occlusal et la boîte proximale mais également la transition entre les parois latérales et le plancher occlusal ou proximal.

Figure 20: Les arêtes et les crêtes vives augmentent les tensions au niveau de l'intrados des restaurations céramiques. A gauche : contrainte maximale de 233 N/mm sous charge occlusale normale. A droite : après optimisation de la préparation cavitaire contrainte maximale de 106 N/mm<sup>2</sup> seulement sous charge occlusale normale (avec l'aimable autorisation du Pr Gerwin Arnetzl, Université de Graz).



2° principe : respecter les épaisseurs minimales

Le fabricant Ivoclar Vivadent recommande actuellement les valeurs suivantes pour les épaisseurs minimales :

- couronne partielle et couronne unitaire : 1,5 mm de céramique au niveau de la face occlusale et 1 mm au niveau des bords périphériques,

- inlays et onlays avec des préparations réduites (« Table Tops ») : au minimum 1 mm de céramique (fig. 21). Ces valeurs d'épaisseur minimale pour les inlays-onlays sont nettement inférieures aux recommandations émises pour toutes les autres vitrocéramiques (1,5-2 mm). De plus, ces indications comportent une certaine marge de sécurité, le fabricant se disculpant ainsi en cas de fracture d'artifices plus fins, raisonnablement réalisables.

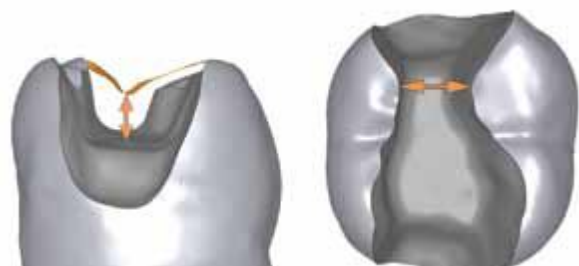


Figure 21: Epaisseur minimale de matériau

3° principe : respecter les formes de préparation

Initialement les règles de préparation pour les inlays/ onlays imitaient celles des restaurations en or, sans prendre en compte les propriétés spécifiques ni les exigences liées aux matériaux céramiques modernes. Ces règles ne considéraient pas davantage le collage sur les surfaces dentinaires dénudées.

De nouvelles recommandations ont été envisagées et publiées(28).

## Inlays céramiques

Contrairement aux restaurations métalliques scellées, la divergence occlusale des parois latérales doit être de 6 à 10 ° (fig. 23), Les limites externes des préparations doivent être nettes et orthogonales à la surface dentaire pour éviter une finesse excessive des bords de céramique (fig. 22). Les contacts occlusaux ne doivent pas se situer au niveau des limites de la préparation, ni heurter un pan résiduel susceptible de se fracturer lors de la fonction masticatrice. Un espacement suffisant par rapport aux dents contiguës doit exister, aussi bien dans le sens vestibulo-lingual que dans le sens occluso-apical (fig. 24).

Les boîtes proximales constituent des zones difficilement accessibles au contrôle visuel du praticien en raison de leur géométrie et de la taille des instruments rotatifs. Pour ces zones, le recours à des inserts soniques de forme adaptée (avec une face non travaillante et une angulation latérale idéale) permet la préparation idéale des parois axiales et horizontales des boîtes (fig. 25a-d).

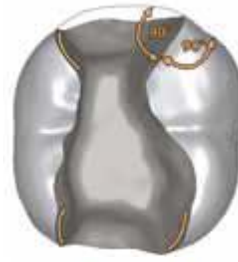

Figure 22: Orthogonalités des limites de préparations.

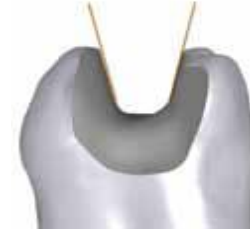

Figure 23: Divergence des parois.

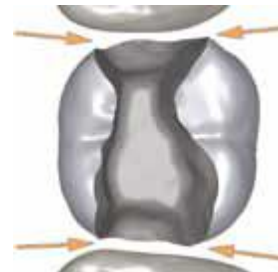


Figure 24: Espacement suffisant par rapport aux dents contiguës.

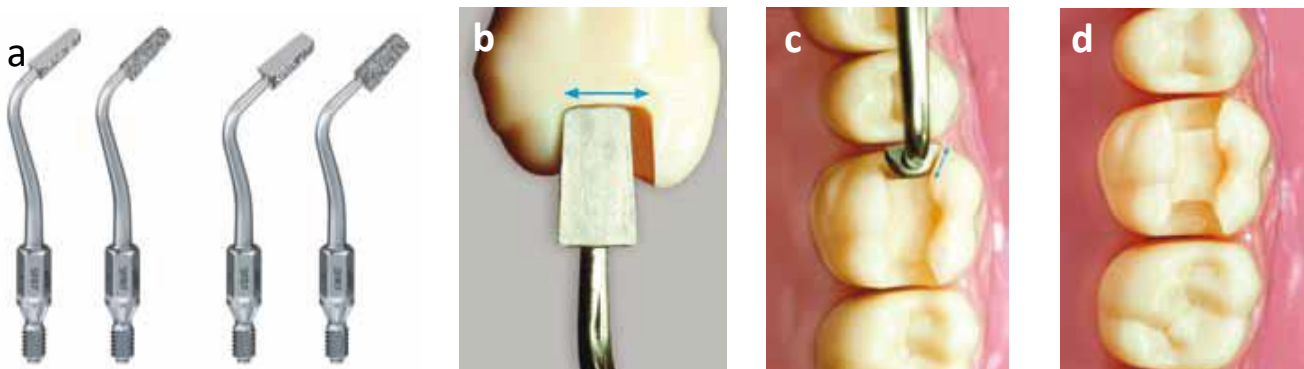


Figure 25: Nouveaux inserts soniques pour les cavités mésiales (SFM7) et distales (FD7, Komet France) respectivement pour prémolaire et molaire (à gauche) permettant la préparation du plancher des boîtes sans endommager la dent adjacente (deuxième à partir de la gauche) (a, b). Ces inserts permettent la préparation des parois axiales vestibulaires et linguales de boîtes proximales (c, d) en respectant les principes d'une « préparation contrôlée ».

Les lacunes volumineuses et les surplombs risquant de se fracturer doivent être préférentiellement reconstitués après l'excavation carieuse à l'aide d'une restauration adhésive directe (fig. 26).

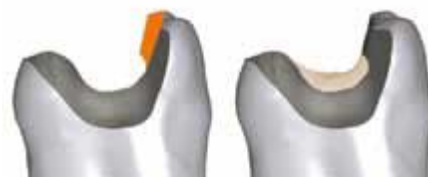

Figure 26: - Les surplombs ne sont pas supprimés (gauche) mais les contre-dépouilles sont comblées à l'aide d'une restauration adhésive (droite).

## Onlays céramiques et couronnes partielles

Ils se différencient selon le nombre de cuspidés recouvertes : si l'ensemble de la face occlusale de la dent est recouvert, le terme de couronne partielle, ou « overlay », est utilisé. Grâce aux techniques adhésives, les épaulements et les rainures peuvent être abandonnés. Le risque de mauvais positionnement de l'artifice est évité en réduisant et en simplifiant globalement l'anatomie

occlusale de la préparation (fig. 27, à droite). Il peut parfois s'avérer judicieux de préparer une ou plusieurs petites dépressions à l'aide d'une fraise boule, voire une petite boîte occlusale, qui ont aussi l'avantage d'améliorer la rétention de l'obturation provisoire.

Enfin, les cuspidés fragiles sont réduites d'au moins 1 mm et l'épaisseur minimale de céramique doit être respectée, en particulier au niveau des sillons occlusaux, zones sollicitées par les forces occlusales (29) (fig. 28). Une transition homogène de la teinte, de la dent vers la restauration, peut être obtenue en réalisant un petit congé au niveau des limites externes (fig. 29). La surface des prismes d'émail préparés en est par ailleurs plus importante, ce qui améliore la liaison adhésive (fig. 30).



Figure 27: - A gauche, schéma d'une surpréparation : il n'est pas utile de préparer des rainures, des escaliers ou des boîtes rétentielles pour une couronne partielle collée. A droite, préparation correcte avec des formes douces : les cuspidés et les dépressions sont arrondies



Figure 28: A gauche : préparation incorrecte. A droite : préparation correcte. La zone des sillons vestibulaires et palatins est également réduite régulièrement.



Figure 24: Préparation des limites externes avec une olive diamantée.

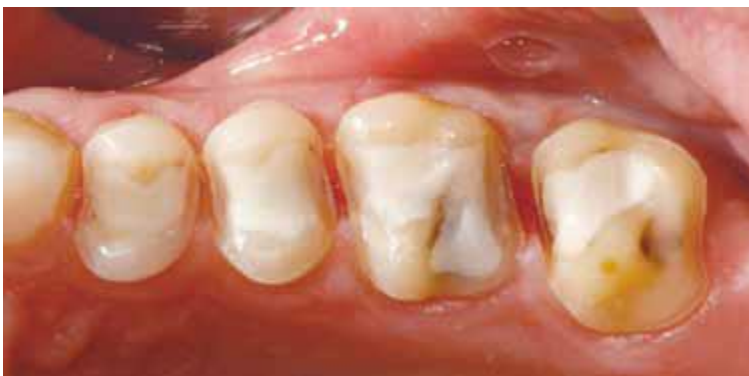

Figure 25: Exemple clinique de préparation pour couronnes partielles collées.

### II.2.4.6 Les facteurs de longévité des restaurations indirectes par inlays/onlays :

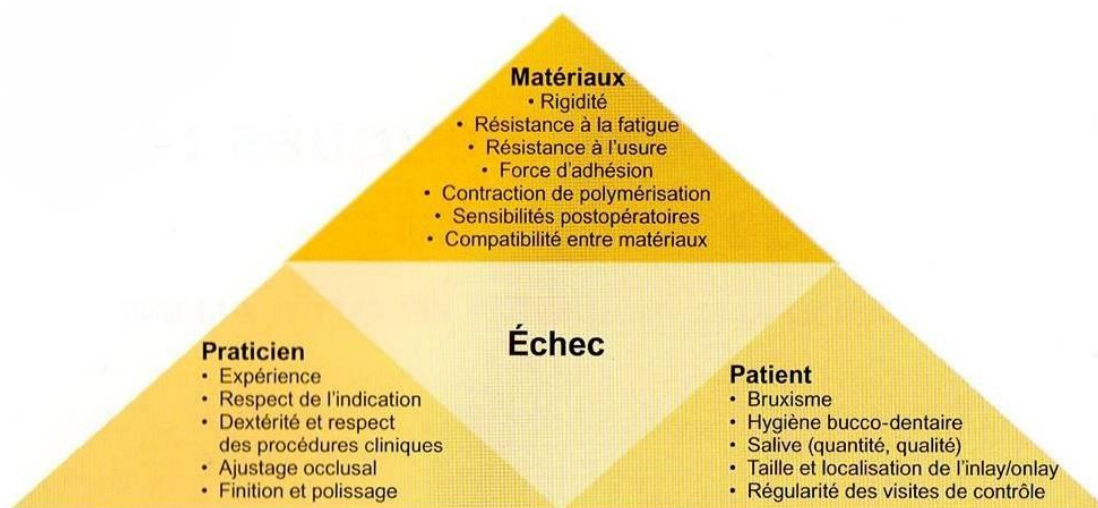
La longévité des restaurations indirectes par inlays/onlays est fonction d'un ensemble de facteurs propres aux matériaux, au praticien et au patient.

L'analyse de la littérature, et plus particulièrement des études cliniques, permet de définir des critères de succès et une longévité moyenne.

Ainsi, le respect des principes de préparation tout comme l'adaptation interne, le volume et la localisation de la restauration ont été identifiés comme facteurs pouvant influencer la longévité. D'autres facteurs, liés au choix du matériau constituant la restauration, au mode d'assemblage, à la procédure de collage, sont aussi avancés. Enfin, la présence d'une parafonction, la vitalité pulpaire initiale, l'hygiène du patient et la qualité de la salive, sont autant de cofacteurs eux aussi rapportés comme décisifs pour le succès à long terme du traitement.

La longévité des restaurations indirectes dépend de nombreux facteurs qui peuvent être regroupés en trois grandes classes :

- les facteurs liés au patient,
- les facteurs liés au praticien,
- les facteurs liés aux matériaux.



Parmi ces facteurs, ceux liés au patient ne sont identifiables qu'indirectement par l'anamnèse clinique, l'enseignement des mesures d'hygiène et l'information délivrée au patient.

Les facteurs que le praticien est en mesure de contrôler sont ceux relatifs aux limites des indications et des procédures cliniques et ceux relatifs au choix des matériaux utilisés.

L'influence relative de ces différents facteurs sur la longévité des restaurations est difficile à établir. La distinction entre les facteurs qui provoqueront une complication précoce de la restauration (facteurs liés au praticien) et ceux qui conduiront à une complication à plus long terme (facteurs liés au patient et aux matériaux) est néanmoins établie (30).



### **III. Les reconstitutions complexes sur la dent dépulpée (RCR)**

#### **III.1 Caractéristiques biologiques et mécaniques de la dent dépulpée**

##### **III.1.1 Idées reçues**

Il est aujourd'hui admis que la dent dépulpée n'est pas en soi plus fragile que la dent pulpée (Gutmann JL, 1992 (31) & Huang et coll, 1992 (25)). Cependant, l'opinion inverse, souvent guidée par des habitudes, voire des intuitions, reste encore ancrée dans les esprits de nombreux praticiens et patients (Sabek et coll, 1997( 26)). Cette idée reçue attribue à la dent dépulpée une image de dent affaiblie et cassante (Sokol, 1984(31)), encourageant la réalisation d'une reconstitution corono-périphérique complète associée à un ancrage radiculaire, option qui est trop souvent d'avantage proposée par routine et automatisme, que comme la réponse la mieux adaptée à la situation clinique réelle

##### **III.1.2 Particularités des tissus durs**

De nombreuses études sont concentrées sur les modifications des tissus durs de la dent après traitement endodontique. La notion de déshydratation de la dent dépulpée a longtemps nourri l'impression subjective de la vulnérabilité de celle-ci, faisant l'allégorie avec la fragilité d'une branche de bois morte, sèche et cassante. La déshydratation augmentant avec le temps, elle devait justifier les échecs de fractures dentaires plus nombreux sur les dents anciennement traitées. Mais quelles sont les certitudes scientifiques concernant l'état de la dent dépulpée ?

Au vu de l'ensemble des données, il est avéré que les modifications intrinsèques des tissus durs ne valident pas l'hypothèse attribuant un caractère plus fragile à la dentine non vitale. La déshydratation de la dent, suite au traitement endodontique, est trop faible pour expliquer à elle seule une plus forte susceptibilité aux fractures ; de même pour les effets des produits endodontiques. La vérité semble être ailleurs...

##### **III.1.3 Modifications neuro--sensorielles :**

Il a été constaté que les dents dépulpées montrent une perte de leur contrôle neurosensoriel de protection. Ce mécanisme a pour rôle de limiter les forces masticatoires trop élevées (Randow et coll, 1986(28) en évaluant la dureté des objets placés entre les dents

supérieures et inférieures. Il implique l'ensemble du complexe dentino-pulpaire et est basé sur l'activation de chémorécepteurs par le mouvement des fluides dentinaires dans les tubulis lorsqu'une force est appliquée sur la dent (Paphangkorakit et coll, 2000(28)). Selon cette théorie, les dents dépulpées, ayant perdu leur proprioception, seraient plus fréquemment soumises à de fortes charges occlusales. Ce paramètre est ici décrit à titre informatif, les conséquences cliniques restant négligeables. **Le critère essentiel responsable de la fragilité d'une dent restaurée est en réalité sa perte de substance.**

### III.1.4 La perte de substance dentaire :

Principale cause de fragilisation La perte des tissus dentaires (carie, fracture, cavité d'accès et instrumentation endodontique...) de la dent dépulpée, puis reconstituée, est la principale cause de fragilisation. En 2002, Pontius (29) insiste sur le principe d'économie tissulaire des structures internes et externes, montrant l'importance de cet élément dans la prévention des fractures radiculaires et le maintien à long terme de la dent sur l'arcade.

\*Liée au traitement endodontique Les manœuvres instrumentales d'endodontie n'ont, en elles même, qu'une faible incidence sur le comportement biomécanique de la dent car la quantité de tissus perdue reste faible (Trope et coll, 1985(29)). Une vigilance particulière est toutefois recommandée lors de l'extension des cavités d'accès des molaires supérieures (canal mésiovestibulaire) et molaires inférieures (canaux mésiaux). En effet, un amincissement parfois excessif des parois dentinaires peut conduire à un affaiblissement de la région cervicale comme illustré sur la figure 31 (Dejou, Laborde, 1990(34)).

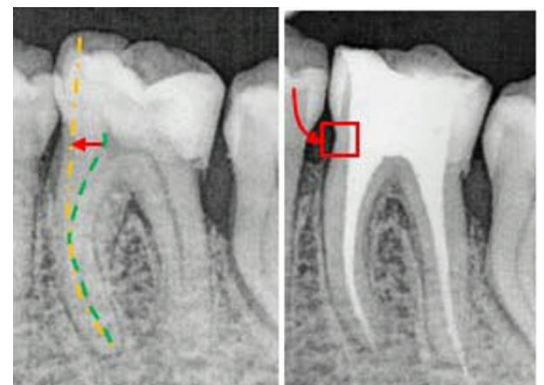


Figure 26: affaiblissement de la région cervicale.

\*Liée à la carie .En 1989, Reeh et coll (30) ont voulu évaluer l'influence du type de perte de substance (quantité et localisation) sur la fragilisation de la dent. Pour se faire, 42 prémolaires furent extraites et divisées en différents groupes selon le type de mutilation tissulaire subit :

- dent saine
- cavité d'accès
- cavité mésio-occluso-distale
- préparation canalaire...

Des forces occlusales de 32 à 111 Newton furent appliquées sur chaque dent et les déformations élastiques correspondantes enregistrées. Ils conclurent que la fragilité de la dent dépulpée est proportionnelle à la disparition des tissus ayant conduit à la nécessité du traitement endodontique, est n'est pas imputable à la pulpectomie en elle-même. Les résultats sont reportés sur la figure 32.

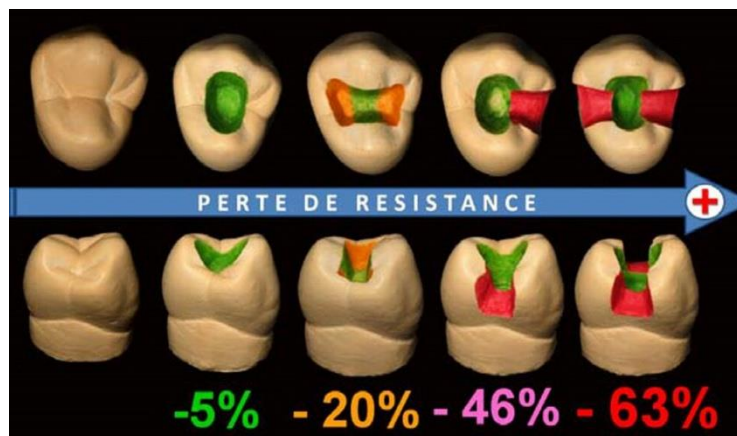


Figure 27: la perte de résistance de la couronne dentaire.

Ainsi, que la dent soit vitale ou non, plus la quantité de substance dentaire perdue est grande, plus la structure résiduelle est affaiblie et donc sujette aux fractures. Les crêtes marginales jouent un rôle fondamental dans la résistance de la dent. S'il en manque une, le cercle à la périphérie de la dent est rompu et cette discontinuité fragilise la dent (-46% de résistance). Si les deux crêtes sont perdues, le phénomène est encore plus important (-63%), les parois vestibulaire et linguale de part et d'autre de la cavité mésio-occluso-distale risquent de fléchir puis de se fracturer suite aux forces occlusales, et ceci est d'autant plus vrai que les pans restants sont fins (figure 11 & 12).

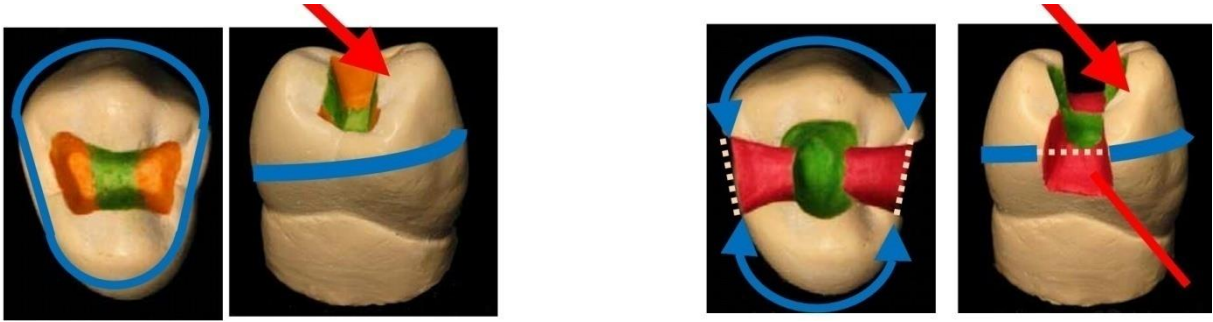


Figure 28: influence de la perte tissulaire.

Ces phénomènes exposent la dent à 2 types d'échec :

- la fracture coronaire ou corono-radulaire pouvant aller jusqu'à l'extraction de la dent si le trait de fracture est situé trop en profondeur. L'apparition d'un hiatus au niveau de la limite dent/restauration : fracture adhésive ou cohésive, et responsable par la suite de carie secondaire.

Les procédures endodontiques n'affaiblissent que peu les structures dentaires. Le délabrement de la dent est le principal facteur de la perte de résistance cuspidien. Une dent dépulpée est par conséquent fragilisée si elle présente une perte de substance volumineuse avec atteinte des crêtes marginales.

\* Liée à la préparation d'un logement canalaire La restauration de la dent dépulpée est fréquemment précédée par la mise en place d'un ancrage corono-radulaire destiné à garantir la rétention de la restauration. Celui-ci requiert classiquement une préparation du système canalaire par forage occasionnant une perte de substance, qui entraîne à son tour un affaiblissement de la racine. Le premier risque concerne les accidents liés à la préparation du logement du tenon. Ils incluent les perforations du tiers apical de la racine, ou de ses régions latérales invaginées : (« strip perforations ») (fig. 34).

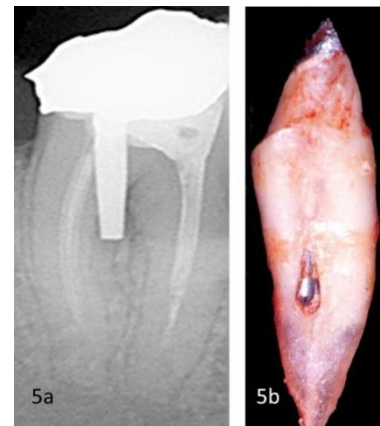


Figure 29: Strip perforations.

Le second risque concerne les échecs possibles une fois la dent en fonction. Le forage du logement canalaire aboutit à un amincissement des parois radiculaires et par-là même à la formation de points de fragilités.

Les fissures et fractures radiculaires sont des conséquences fréquentes (Heydecke et coll, 2001(31)) car les contraintes occlusales s'appliquent sur les parois amoindries, souvent incapables de résister aux forces transmises par le tenon (fig. 35). Ce phénomène est aggravé si l'axe du système canalaire est déjeté : les forces vont s'exercer sur une zone affaiblie, réalisant un effet de coin compromettant dramatiquement l'intégrité de la racine (fig. 36).

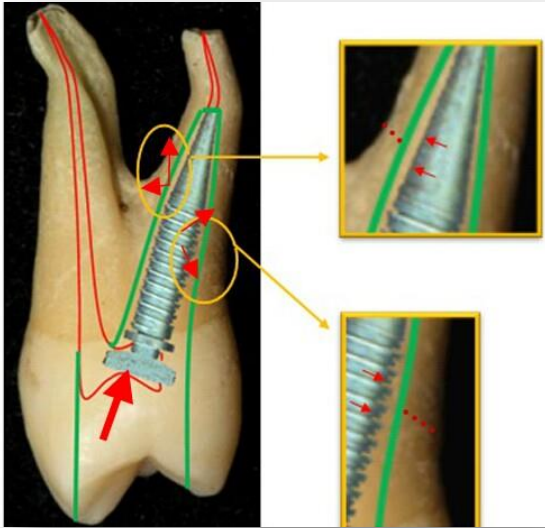


Figure 35: fissures provoquées par les contraintes exercées sur la dent.

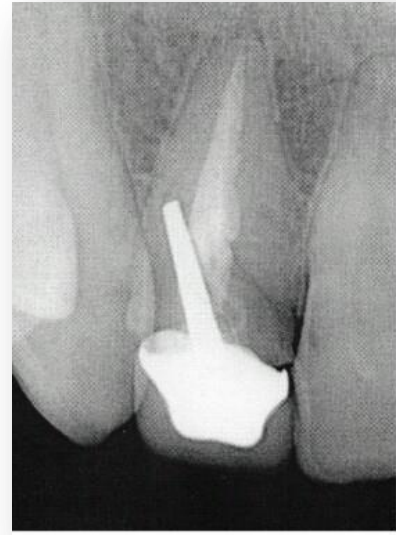

Figure 36: Axe déjeté du système canalaire.

A la lumière de ces constatations, et conformément aux données de l'ANAES (Agence Nationale d'Accréditation et d'Evaluation de la Santé) (2004(32)), l'emploi d'un système d'ancrage radiculaire est loin d'être anodin et a tout intérêt à être évité lorsque cela est possible. La dentine des dents dépulpées n'est pas plus fragile que la dentine des dents pulpées (Sedgley et coll, 1992 (33)). La fragilisation est surtout liée à la perte de substance, dans laquelle les crêtes marginales assurent un rôle essentiel. Les racines sont également fragilisées lorsqu'un logement canalaire est préparé à l'attention d'un tenon radiculaire. Ce dernier ne renforce pas la racine (Heydecke et coll 2001(31), Guzy et coll 1979 (31)), mais peut être au contraire un facteur de fragilisation.

**La fragilisation de la dent est liée à la perte des renforts architecturaux liée au délabrement pathologique ou thérapeutique**

## III.2 Les facteurs d'altérations biologiques et chimiques (34):

### III.2.1 Perte de la proprioception

La perte de la proprioception, engendrée par la dépulpation, est responsable d'une majoration des forces de mastication. De manière générale, le système masticatoire est hautement protégé par des boucles rétroactives négatives, dont l'origine se situe dans le desmodonte et la pulpe dentaire. Ainsi, en cas de surcharge occlusale, le patient ressent une vive douleur et arrête la fonction. D'après l'étude de Wiskott H. W.A. de 1996 le seuil de réaction d'une dent dépulpée face aux forces exercées est nettement plus élevé que celui

d'une dent saine. Le réflexe d'évitement visant sa protection est atténué, et la dent est exposée à de fortes contraintes.

Il est apparent que la pulpe possède des propriétés mécano-réceptrices très fines et joue un rôle essentiel de protection des structures dentaires.

### **III.2.2 Influence des produits endodontiques**

Les produits utilisés pour l'irrigation et la désinfection du système endo-canalair tels que l'hypochlorite de sodium (NaOCl), l'éthylène diamine tétra-acétique (EDTA) et l'hydroxyde de calcium interagissent avec la matrice organique et minérale de la dentine. L'hypochlorite de sodium de 3 à 5%, utilisé en solution d'irrigation intra-canalair, se dissocie au contact des bactéries et de la partie organique en chlorure de sodium et oxygène. Or, ce composé empêche la polymérisation des adhésifs et perturbe leur pénétration dans les tubuli, diminuant ainsi les valeurs d'adhérence]. Les mêmes effets ont été rapportés avec l'utilisation d'hydroxyde de calcium.

Les agents chélatants sont responsables du ramollissement de la dentine, du fait de leur interaction avec le calcium de l'hydroxyapatite dentinaire. Ainsi, les irrigants endodontiques mal rincés diminuent la qualité des collages intra-canalair.

Les altérations biologiques (perte de la proprioception) et chimiques (impact des produit endodontiques) n'ont qu'un rôle secondaire dans le pronostic à long terme de la restauration de la dent dépulpée, par rapport à une perte de substance consécutive au traitement endodontique.

Face à une dent dépulpée et trop délabrée, nécessitant une reconstitution corono radiculaire et une couronne périphérique, le chirurgien-dentiste peut avoir recours à différentes techniques, qui n'ont pas toutes le même impact sur la dent. C'est pourquoi il est extrêmement

Intéressant pour le praticien de maîtriser les tenants et aboutissants de chaque technique afin de choisir la plus judicieuse en fonction de la situation clinique

### **III.3 Qu'est-ce qu'une reconstitution corono-radiculaire ?**

La reconstitution corono-radiculaire (RCR), aussi appelée inlay-core ou faux moignon, intéresse à la fois les portions coronaire et radiculaire de la dent (fig. 37). Cet élément prothétique doit répondre à plusieurs objectifs, comme l'ont décrit Dejou et Aboudharam en 2012. Au niveau biomécanique, la RCR permet une répartition des contraintes occlusales à l'ensemble des tissus de soutien par l'intermédiaire de la dentine radiculaire, une rétention de la restauration coronaire par la reconstitution des tissus dentaires « perdus », ainsi qu'un renforcement de la cohésion corono-radiculaire. D'un point de vue biologique, une RCR doit permettre

d'éviter toute infection ou réinfection endodontique et assurer la protection des tissus dentaires résiduels, grâce au respect du principe d'économie dentaire maximale(35).



Figure 30: Portions coronaire et radicaire d'un faux-moignon, ici coulé.

### III.4 Les reconstitutions corono-radicaire d'hier a aujourd'hui :

Depuis plus de deux siècles et demi, les cliniciens ont écrit des articles sur la mise en place de tenons dans les racines dentaires, afin de conserver les restaurations (38). Dès 1728, Pierre Fauchard a décrit l'utilisation de « tenons », qui étaient des pivots métalliques vissés dans les racines des dents, pour conserver les bridges (38). Au milieu des années 1800, le bois est devenu le matériau de reconstruction radicaire en remplacement du métal, et la « couronne à pivot », constituée d'un tenon en bois fixé à une couronne artificielle et au canal radicaire, est devenue très populaire parmi les chirurgiens-dentistes [4]. Mais très souvent, ces tenons en bois absorbaient les liquides, se dilataient et causaient des fractures radiculaires[5] La fin du dix-neuvième siècle a vu l'apparition de la « couronne de Richmond », une couronne d'un seul tenant composée d'un tenon et d'une incrustation vestibulaire en porcelaine, destinée à servir d'élément de rétention de bridge(39) Au cours des années 1930, cette couronne à tenon monobloc a été délaissée en faveur de la reconstitution corono-radicaire coulée (familièrement appelée inlay-core), élaborée sur mesure. Cette technique nécessitait la coulée du composant corono-radicaire indépendamment de la couronne(39). Réalisée en deux temps, elle permettait une meilleure adaptation marginale et la pose de la couronne selon divers trajets d'insertion(38). Actuellement la RCR a tenons préfabriqués est la technique la plus utilisée entre les praticiens, Ces types de reconstitutions sont classées selon leur géométrie (forme et morphologie) et la technique de rétention, qui peut être active ou passive. Les tenons actifs (sont de plus en plus délaissés) s'incruster dans les parois dentinaires de la préparation lors de l'insertion, alors que les tenons passifs n'affectent pas la dentine mais reposent sur le ciment pour la rétention(38). La morphologie et les formes fondamentales de la surface des tenons sont coniques et cannelées, coniques et lisses, coniques et filetés, cylindriques et cannelées, cylindriques et lisses, et enfin, cylindriques et filetés. Tandis que les tenons actifs ou filetés sont plus rétentifs que les tenons passifs, les tenons actifs génèrent une contrainte importante pendant la mise en place, et

augmentent la prédisposition à la fracture radiculaire lors de l'application des forces occlusales. Les tenons cylindriques cannelés sont les plus rétentifs des tenons passifs préfabriqués, et les tenons coniques lisses sont les moins rétentifs parmi tous les modèles existants(39).

### **III.5 Les objectifs d'une RCR sont (37) :**

- Protéger l'organe dentaire en répartissant les forces occlusales subies à l'ensemble des tissus dentaires et de soutien

- Assurer l'étanchéité du traitement endodontique et donc empêcher ou limiter le risque de surinfection

- Remplacer les tissus dentaires détruits pour assurer la rétention du matériau de reconstitution

- Permettre la réintervention du traitement canalair

- Assurer la pérennité de la dent sur l'arcade

Une RCR permet :

- de restaurer la perte de substance due à un traumatisme ou une lésion carieuse et leurs thérapeutiques;

- de préserver les tissus dentaires résiduels ;

- d'assurer l'étanchéité de l'obturation canalair ;

- d'assurer la rétention de la pièce prothétique susjacent ;

- une répartition équilibrée des contraintes subies par la restauration prothétique et transmises aux tissus, coronaire et radiculaire, restants ;

- de contribuer à la restauration de l'aspect esthétique de la restauration [36, 54].

### **III.6 Les RCR coulées ou l'inlay-core «Technique indirecte » :**

Elle nécessite l'élaboration de l'élément principale « l'inlay-core » qui peut être métallique au laboratoire. Le tenon et la partie coronaire sont réalisés avec le même alliage. La reconstitution corono-radicaire coulée classique et individualisée, permet une meilleure adaptation géométrique en présence de canaux excessivement évasés ou elliptiques, et nécessite presque toujours une élimination minimale de la structure dentaire(38). Étant donné que la coulée est effectuée dans un alliage dont le module d'élasticité peut être dix fois plus élevé que celui de la dentine naturelle, une incompatibilité éventuelle peut également créer des points de contrainte dans la racine, moins rigide, et entraîner une séparation ou une défaillance du tenon. La transmission des forces occlusales dans la reconstitution corono-radicaire métallique peut en outre concentrer les contraintes dans des zones spécifiques de la racine et causer une fracture radiculaire(40). Finalement, d'un point de vue esthétique, le tenon métallique coulé peut être la cause d'un aspect décoloré et ombré de la gencive, et de la zone cervicale de la dent.



### III.7 Les RCR « foulées » a tenon préfabriqué « collé ou scellé »

#### **Les RCR scellées :**

Cette technique utilise des tenons métalliques préfabriqués. Les tenons métalliques préfabriqués traditionnels sont constitués d'un alliage de platine-or-palladium, de laiton, de nickel-chrome (acier inoxydable), de titane pur, d'alliages de titane, et d'alliages de chrome. [39 ,41]

Ces tenons peuvent avoir une forme cylindrique, conique ou cylindro-conique(39).

#### **Inconvénients des tenons métalliques :**

Bien que l'acier inoxydable soit plus solide, les réactions indésirables potentielles des tissus au nickel, ont contribué à favoriser l'utilisation d'alliages de titane (42). Des facteurs prédisposant à la fracture radiculaire, tels que la rigidité excessive (module d'élasticité) (43) , la corrosion(39) de nombreux de ces tenons métalliques, ont suscité des inquiétudes quant à leur utilisation, ainsi que le tenon métallique peut être la cause d'un aspect décoloré et ombré de la gencive, et de la zone cervicale de la dent.

Pour ces raisons, les praticiens leur préfèrent actuellement les tenons en fibre.

#### **Les RCR collées « peuvent être conçues en technique directe ou indirecte » :**

Les restaurations corono-radicales collées (RCRC) par tenons fibrés sont aujourd'hui reconnues comme une excellente alternative aux RCR par tenons métalliques coulés ou préfabriqués. Leur réussite est directement liée aux avantages d'une dentisterie dite « adhésive » biologiquement compatible, moins mutilante et qui autorise des réhabilitations de grande qualité esthétique.

Toutefois, le succès de ce type de restauration, s'il est bien sûr assujéti au respect d'une méthodologie spécifique rigoureuse, est également lié à la compréhension d'une démarche nouvelle bien différente des dogmes par trop mécanistes qui président à la confection des inlays-cores. De plus, le recours à un ancrage corono-radicalaire est moins fréquent qu'auparavant en raison d'une meilleure connaissance de la dent dépulpée et de l'avènement des restaurations partielles collées qui se trouvent être une nouvelle voie dans le traitement de la dent dépulpée (40).

La première situation fait appel à un matériau inséré en phase plastique dans la cavité à restaurer, associé à un tenon préfabriqué (reconstitution par matériaux insérés en phase plastique ou « RMIPP »). La technique indirecte requiert le même type de tenon pour la partie intra radiculaire, toutefois la partie coronaire n'est plus ici en phase plastique puisque le composite a été polymérisé au laboratoire. Le praticien reçoit dans ce cas une pièce finie qu'il viendra coller sur le support dentaire (fig. 38). Le recours au laboratoire permet une meilleure gestion de l'homothétie, en rapport avec la reconstruction finale. De plus, les composites utilisés au laboratoire possèdent des propriétés mécaniques supérieures aux composites utilisés en technique directe, car chargés en résine, voire légèrement chargés en céramique pour un rendu plus esthétique.

Cette technique utilise des tenons non métallique préfabriqués, notamment les tenons en céramique (zircone blanche) et en résine renforcée de fibres.

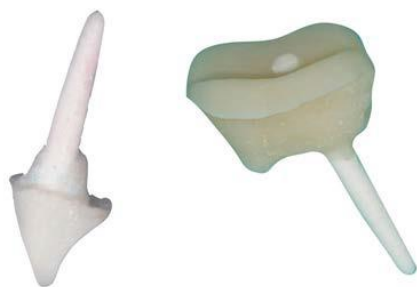

Figure 31: Reconstitution corono-radicaire collée, technique indirecte, pour une incisive latérale (à gauche) et une molaire mandibulaire (à droite)

### **Description du système :**

Le système utilise les tenons en céramique (zircone blanche) ou les tenons fibrés qui sont constitués de fibres, reliées entre elles par des résines époxy ou polyester, et d'une interface de liaison (44).

### **Les tenons en zircone (dioxyde de zirconium) :**

Les tenons en zircone ont une résistance élevée à la flexion, sont biocompatibles, et résistent à la corrosion. Cependant, la découpe intra-orale de ce matériau au moyen d'une fraise diamantée est malaisée, ainsi que son extraction du canal pour un retraitement (41).

### **Les tenons fibrés :**

Les tenons renforcés de fibres peuvent se répartir en trois groupes : les tenons en fibres de carbone, les tenons en fibres de verre et les tenons en fibres de quartz. La teneur en fibres varie de 35% à 65%. Elle conditionne la résistance et la rigidité du tenon (51).

### **Les tenons en fibres de carbone :**

Les tenons en fibres de carbone sont les précurseurs des tenons fibrés esthétiques. Le premier a été le Composipost® de RTD en 1988 [46 , 47, 48].

Ces tenons présentent deux composants majeurs [46, 47]. En effet, il y a d'une part des fibres de carbone, d'environ 7µm de diamètre, équitendues, longitudinales, unidirectionnelles et parallèles au grand axe du tenon. Les fibres représentent 60 à 66% du volume du tenon. D'autre part, une matrice époxy sert de liant aux fibres de carbone, et représente 36% du volume. Il est possible d'incorporer de la zircone, afin de rendre le tenon radio opaque.

La forme du tenon est obtenue par usinage. Cela crée un état de surface doté de micro aspérités de 5 à 15µm, propice à l'adhésion mécanique du composite de collage et du matériau de reconstitution coronaire [46, 47].

Ces tenons présentent un remarquable comportement mécanique, en raison de leur module d'élasticité proche de la dentine. L'inconvénient principal des tenons en fibres de carbone est leur couleur marron foncé, qui risque de compromettre le rendu esthétique, dans le cas d'un canal large ou d'un parodonte fin, en créant une zone d'assombrissement cervical (45). C'est la raison pour laquelle ce type de tenon est aujourd'hui délaissé, au profit des tenons en fibres de quartz et de verre. D'autre part, les tenons en fibres de carbone sont conducteurs électriques, ce qui engendre des risques de corrosion.

#### **Les tenons en fibres de verre ou de silice :**

Composés d'un mélange de silice, de chaux, d'alumine magnésite et d'oxyde de bore en proportion variable, ont également été commercialisés (49). Ils sont les moins résistants des trois types de tenons : leur mise en place dans un canal nécessite une analyse minutieuse préalable du contexte occlusal. Ce sont néanmoins les plus esthétiques car translucides, et ils présentent une excellente aptitude au collage (45).

#### **Les tenons en fibres de quartz (50):**

Sont une version esthétique des tenons en fibres de carbone. La première fois qu'ils ont été commercialisés, ces tenons étaient réalisés avec des fibres de carbone recouvertes de fibres de quartz. Récemment, les fibres de carbone ont été éliminées de leur composition. Ils sont aujourd'hui fabriqués à partir de 60 et 65% de fibres longitudinales de quartz.

Il s'agit de tenons préfabriqués blancs, transparents ou opaques, présentant différentes formes et différents diamètres. L'absence de fibres de carbone a permis de rendre le tenon translucide et conducteur de lumière avec un gain esthétique certain. Ils offrent les mêmes propriétés mécaniques que les tenons en carbone, par absorption des contraintes radiculaires.

On peut conclure qu'avec les tenons en fibre de quartz le risque de fracture de la dent est mineur (53). Cependant, il existe de grandes variations de comportement mécanique entre les différents tenons en fibre de quartz commercialisés en réponse au test de résistance à la fatigue). Cette différence de comportement mécanique reflète des variations dans les processus de fabrication (52).

Les tenons en fibres de quartz permettent une amélioration de l'adhérence des résines composites. Leur plus grande rigidité dans le sens axial par rapport aux tenons carbone devient secondaire au niveau des dents antérieures, du fait de l'orientation oblique des forces dans ce secteur, et de leur positionnement central au sein du matériau composite (50).

## IV. L'ancrage :

Plusieurs interrogations nous viennent lorsque nous évoquons ce mot :

- Quel est l'intérêt d'un tenon radulaire ?
- Doit-il être systématique ?
- S'il est utilisé, quelle forme, quel diamètre, quelle longueur doit-il avoir ?
- Quelle doit être sa composition ?

Dans cette partie, nous nous attacherons à décrire le rôle du tenon dans la reconstitution, puis nous verrons les paramètres à prendre en compte au cours de sa réalisation.

### IV.1 Influence du tenon :

Il nous semble tout d'abord utile de préciser que, classiquement, on attribue deux rôles au tenon :

-celui de renforcer la dent support, par la participation à la répartition des forces auxquelles sont soumises les dents reconstitués.

-celui de servir de moyens d'ancrage au matériau de reconstitution.

Le système constitué par la dent, le tenon, les matériaux de reconstitution et le ciment de scellement est hétérogène. Cette hétérogénéité se manifeste à différents niveaux :

-Hétérogénéité mécanique : avec des duretés et des modules d'élasticité différents, la dentine, le tenon le ciment et le matériau de restauration se comportent différemment faces aux forces occlusales .la multiplicité d'interfaces crée forcément des zones de fracture de la dent support.

-Hétérogénéité chimique : chacun des éléments du système présente plusieurs constituants pouvant interagir, mettant en péril l'équilibre biologique du système, avec un risque accru de corrosion et d'atteinte de l'intégralité apicale suite à la dégradation de l'obturation canalaire.

-Hétérogénéité structurale : la dentine est de structure tubulaire, le tenon de structure phasique, il en résulte des comportements physiques différents face aux variations thermiques, pH métriques.

Le tenon doit être une extension dans un canal mis en forme et non une intrusion dans la dentine radulaire. Il sert de rétention au matériau de restauration et doit donc, pour ne pas accentuer la fragilité dentaire, répondre à plusieurs critères sont les suivants :

## IV.2 Critères de choix :

### IV.2.1 Choix du tenon selon sa forme :

On distingue deux grandes formes de tenons :

-Les tenons dits «'préfabriqués»

-Les tenons anatomiques

#### IV.2.1.1 *Les tenons préfabriqués :*

Quel que soit leur composition (métal, carbone, verre, zircone, titane) ils sont usinés et préformés.

Trois formes existent : -cylindrique : reconnus comme très rétentifs. Cependant, leur insertion nécessite une mise en forme élargie dans la partie apicale de la racine.

Réduisant de façon importante l'épaisseur dentinaire pouvant aller jusqu'à la perforation dans le cas de racines étroites (pas toujours visible radiographiquement) . Dans cette zone où se concentrent déjà les contraintes occlusales, les angles vifs de l'extrémité du tenon sont générateurs de tensions supplémentaires, responsables de fêlures ou de fractures radiculaires.

-Conique : plus économe en tissu dentaire, mais leur rétention est bien inférieure à celles des tenons cylindrique, des tenons de faible conicité tendent à résoudre ce problème .La forme effilée de l'extrémité apicale étant plus anatomique, on peut envisager une longueur du tenon supérieure à celle des tenons cylindriques. Mais une conicité importante diminue l'épaisseur dentinaire dans la zone coron radiculaire et augmente les risques de fractures.

-cylindro-conique : composé d'une partie cylindrique améliorant la rétention et la stabilité du tenon son logement, et d'une partie apicale conique plus respectueuse de la morphologie radiculaire.

Certains tenons peuvent être composés de deux étages cylindro-coniques assurant une meilleure stabilisation.

#### IV.2.1.2 *Les tenons anatomiques :*

Ils sont indiqués dans les racines ovalaires, retrouvées essentiellement sur les prémolaires.

En épousant la morphologie de la racine après préparation homothétique, ils offrent l'avantage d'éviter d'affaiblir la racine dans le sens mésio-distal et permettent d'exploiter toute la surface rétentive du canal.

Toutefois, des études réalisées in vitro, comme celles de Felton et Coll .ou Yaman et Thorsteinsson, ont montré que, d'un point de vue mécanique, la forme du tenon n'influence pas vraiment la résistance à la fracture d'une dent traitée. Ainsi, le choix doit plutôt être réalisé en fonction des besoins de rétention, et sa composition :

- Les tenons en métal existent sous les trois formes citées dans les tenons préfabriqués.
- Les tenons fibrés sont soit à étage, soit cylindro-conique de faible diamètre.
- Les tenons en zircone sont cylindro-conique.

Tous ces tenons sont dits « passifs » car ils s'insèrent dans le logement canalaire de façon lisse. A l'inverse, il existe des tenons « actifs » : ceux-ci sont en fait vissés dans la dentine radicaire .De par leur filetage, la rétention est considérablement accrue : cependant, les contraintes imposées à la racine provoquent une fracture qu'elle soit immédiate ou tardive ; ce procédé est donc à proscrire(55).

#### IV.2.2 Choix du tenon selon son diamètre :

Il ne doit en aucun cas être supérieur au tiers de la largeur de la racine afin d'éviter les risques de fracture. Le diamètre le mieux adapté est choisi en calculant le plus faible diamètre de la racine au niveau apical et en appliquant la règle des trois tiers en même temps que celle d' 1mm minimal de dentine résiduelle autour du tenon, ce diamètre permettant un tenon suffisamment rigide pour éviter les déformations tout en assurant la distribution des contraintes à l'ensemble des structures dentaires résiduelles (fig.39). En effet, plus le diamètre du tenon augmente, plus les contraintes transmises à la dent sont importantes. **Il est donc déconseillé d'augmenter le diamètre des tenons, d'autant plus que celui-ci n'améliore pas la rétention (56).**

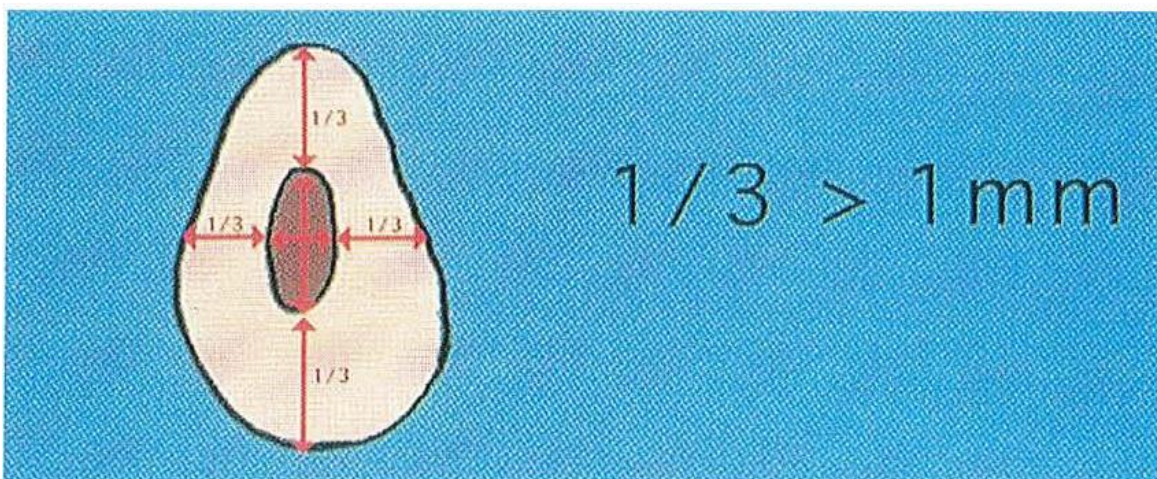


Figure 32: Diamètre du tenon.

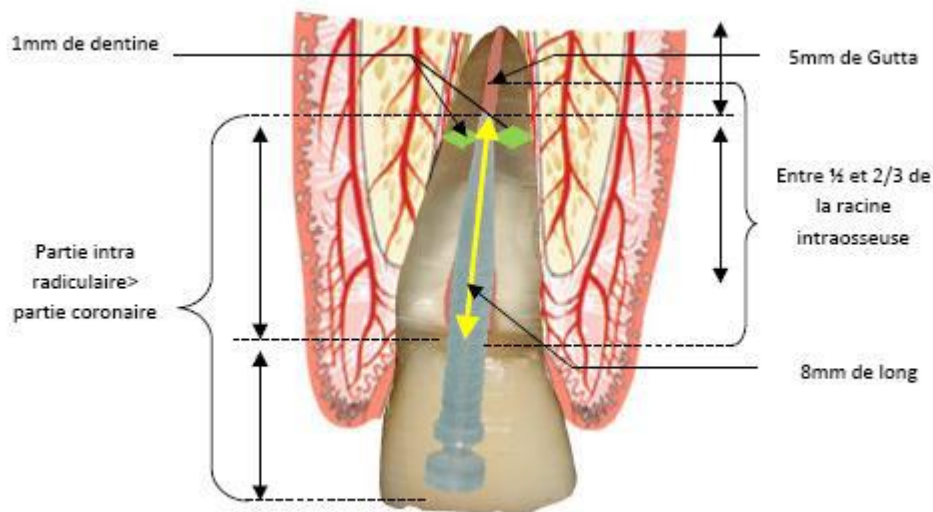
### IV.2.3 Choix du tenon selon sa longueur :

Théoriquement, on estime que la longueur du tenon doit avoisiner les deux tiers de la longueur radiculaire; dans tous les cas la longueur du tenon doit être supérieure à la longueur coronaire.

Différents critères peuvent définir la longueur du tenon :

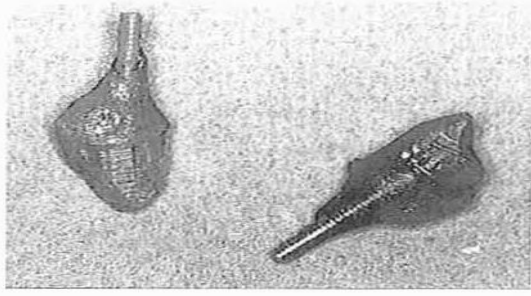
- être à 5-7 mm de la jonction amélo-cémentaire ;
- être supérieure à la couronne clinique;
- avoir la moitié de la hauteur de l'os alvéolaire;
- préserver au moins 4-5 mm de gutta-percha dans la portion apicale afin de respecter l'herméticité apicale (1).

Par ailleurs, les études montrent qu'une augmentation de la longueur se traduit par une augmentation de la rétention. Cependant, cet accroissement n'est pas toujours linéaire. Un tenon trop court sera cause d'échec alors qu'un tenon trop long risquera de rompre l'étanchéité du traitement canalaire et, au pire, entraînera une fracture de la zone apicale (56).

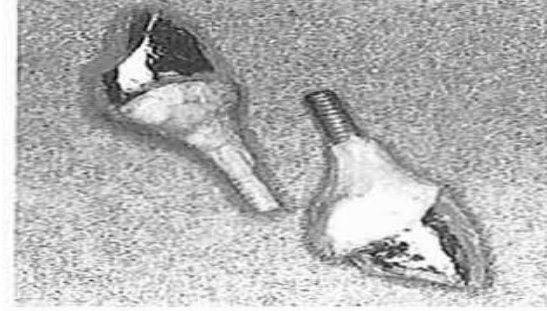


### IV.2.4 Choix du tenon selon sa composition :

Pour les reconstitutions corono-radicales faisant appel à un matériau métallique coulé (fig. 40), le tenon et la partie coronaire sont dans la plupart des cas réalisés avec le même alliage. Ceci permet d'éviter la corrosion par homogénéisation des matériaux (vu l'herméticité relative de l'ensemble prothétique) .



A



B

Figure 33: Reconstitutions corono-radicales coulées.

A : partie coronaire et tenon coulés avec le même alliage.

B : surcoulée d'or de type III sur un tenon préfabriqué (Parapost).

Les tenons usinés en surcoulée sont moins utilisés que les pièces coulées en un seul alliage; de plus, ils augmentent la corrosion et sont donc contre-indiqués. Les métaux utilisés sont des alliages précieux ou non précieux, avec une préférence pour les alliages précieux qui, par leur élasticité relative, réduisent la charge transmise à la dentine d'environ 30 % par rapport aux alliages non précieux (56).

#### IV.2.5 Choix du tenon selon son état de surface :

La variété des tenons présents sur le marché montre la multiplicité des opinions. La plupart des études étant réalisées in vitro, leur transposition en clinique n'est pas toujours vérifiée. On peut cependant en dégager quelques règles :

- un tenon fileté améliore la rétention et assure une meilleure distribution du stress
- le sablage des tenons lisses augmente leur rétention (surtout pour les gros diamètres).
- il y a absence de corrélation entre le type de tenons (filetés ou non) et les fractures radicales.

**Mais un facteur plus important encore que l'état de surface est celui de l'ajustement le plus parfait possible entre tenon et paroi canalaire (56)**

## V. QU'Est –ce que une endocouronne ?

### V.1 Définition

L'endocouronne, également appelée *endocrwn* ou coiffe monobloc, remplace le volume coronaire d'une dent dépulpée fortement délabrée. Les concepts de ce type de restauration ont été élaborés par Pissis en



1955 . L'endocouronne ne présente pas d'ancrage radiculaire. En effet, l'extension au niveau de la chambre pulpaire sert d'élément de stabilité et de rétention renforcés par le collage (57).

## V.2 Indications

Les endocouronne sont actuellement peu utilisées en cabinet dentaire car leurs indications sont méconnues pour bon nombre de praticiens. De ce fait, ce n'est pas encore une restauration envisagée de façon aussi habituelle qu'une couronne corono-périphérique associée à une reconstitution corono-radiculaire. Il est intéressant de connaître ces indications afin de pouvoir juger de la faisabilité d'une telle restauration, et ainsi éviter à chaque fois que la situation clinique le permet un forage intra-canaire, acte traumatisant pour l'organe dentaire (57).

### V.2.1.1 *En fonction du type de dent :*

Une molaire, sera facilement reconstituée avec une endocouronne grâce à sa grande surface de collage et à sa chambre pulpaire dont le volume est suffisamment important pour assurer une bonne rétention de la pièce prothétique.

Dietschi et Spreafico (1997) conseillent d'avoir une hauteur de chambre pulpaire entre trois et cinq millimètres, alors que Lin et coll. (2010) préconisent plutôt une profondeur minimale entre quatre et cinq millimètres. E. D'Incau et coll. (2011) estiment que ce paramètre de rétention doit être complété par une hauteur coronaire résiduelle de un à un millimètre et demi.

En outre, la procédure d'assemblage reposant sur le principe de collage, il est primordial de pouvoir placer le champ opératoire et de ce fait des limites supra voire juxta gingivales sont indispensables sur l'ensemble de la périphérie de la dent adéquate, l'endocouronne permet de restaurer de façon durable une dent de faible hauteur clinique en exploitant tout le volume de la chambre pulpaire associée au principe de collage. Il est prouvé que l'endocouronne sur molaire est aussi performante face aux tests de fatigue que la couronne traditionnelle avec reconstitution corono-radiculaire

Pour une prémolaire, l'indication sera posée au cas par cas. Elle sera fonction de la quantité de tissu restant après l'ouverture de chambre qui demande beaucoup de délabrement dans le sens vestibulo-lingual.

La littérature actuelle ne présente aucun consensus pour ce type de dent. En effet, des résultats assez contradictoires sont retrouvés. Tout d'abord, selon l'étude de Lin et coll. (2010) appuyée sur la méthode des éléments finis, une endocouronne sur prémolaire permettrait de diminuer le stress dans les tissus dentinaires radiculaires résiduels et dans le ciment de scellement par rapport à une couronne. Toutefois, des

études cliniques ne vont pas dans ce même sens, et préconisent le présence d'une reconstitution coronoradiculaire à tenon fibré [. En effet, ces dents présentent le plus souvent une faible profondeur de chambre pulpaire, ont un rapport hauteur /largeur défavorable et sont très sujettes aux forces latérales, forces les plus préjudiciables quant aux risques de fracture. De plus, la surface de collage est moins importante que celle d'une molaire. C'est pourquoi, lorsque leur délabrement est trop important, D'Incau et coll. (2014) conseillent d'avoir recours à un ancrage radicaire et à une couronne périphérique.

Bien que les prémolaires ne soient pas une contre-indication absolue aux endocouronne, seules les molaires répondent pleinement aux critères requis pour ce type de restauration. A savoir:

- persistance d'une paroi de hauteur minimale de un à un millimètre et demi et d'épaisseur de un millimètre et demi après préparation

- des limites périphériques juxta ou supra-gingivale afin de poser le champ opératoire
- profondeur de la partie camérale entre trois et cinq millimètres (57).

### **V.2.1.2 En fonction du délabrement de la dent :**

D'après l'étude de Nagasiri et Chitmongkolsuk's (2005)], plus la quantité de structure dentaire restante est importante, plus la durée de vie de la dent sera longue. Il semble donc judicieux de conserver le maximum de tissus dentaires notamment dans les zones où se concentrent les contraintes c'est-à-dire sur la zone cervicale de la couronne dentaire et dans la partie intra-radicaire. Une restauration adhésive en technique directe sera alors indiquée.

La technique de stratification du composite sera utilisée pour répondre aux impératifs esthétiques et natomiques de la dent à restaurer.

Dans le cas d'une cavité occlusale avec la perte d'une paroi dentaire, une restauration adhésive en technique directe est acceptable d'après Rocca et Bouillaguet (2008). L'inlay peut être également une bonne alternative en fonction de la situation clinique.

En revanche, lorsque deux parois sont perdues, l'utilisation d'inlays, d'onlays et d'endocouronne est indiquée.

Lorsque la configuration de la cavité ne permet plus de réaliser un collage dans des conditions d'étanchéité parfaite alors un cerclage périphérique est nécessaire avec l'utilisation d'un tenon intra-radicaire. Il s'agit en générale de dents avec une perte de tissu très importante ce qui diminue la surface disponible pour le collage .

### **V.2.2 Contre-indications :**

La réalisation d'une endocouronne sur une dent antérieure est une contre-indication.

En effet, leur chambre pulpaire est trop étroite et leur surface de collage insuffisante. De plus, ces dents sont soumises à des forces latérales et de cisaillement qui sont néfastes aux pièces prothétiques collées. Pour résister à ces forces, l'utilisation d'un tenon radiculaire est nécessaire afin de distribuer les contraintes dans les parties coronaire et radiculaire et ainsi éviter les fractures.

Tout contexte occlusal dans lequel des forces de cisaillement trop importantes se retrouvent au niveau des dents postérieures constitue une contre-indication à la réalisation d'une endocouronne. D'Incau et coll. (2014) citent une intercuspidie maximale instable, une para fonction de type bruxisme ou encore une fonction groupe. Selon ces auteurs, une pente cuspidienne trop marquée contre-indique une restauration par endocouronne. Ils l'expliquent par le fait que plus l'angle cuspidien est fermé, plus les forces de flexion s'exercent sur la restauration et plus le risque de fracture augmente.

Lander et coll. (2008) ajoutent que la présence d'interférences dans la cinétique mandibulaire ou de surcharge occlusale entraîne des usures iatrogènes sur les dents antagonistes. Il en va de même pour les para fonctions qui sont susceptibles de créer des micros-traumatismes et d'entraîner des fêlures ou fracture de la céramique.

Comme pour toute restauration, une endocouronne ne doit être posée qu'après vérification clinique et radiologique du traitement endodontique et reprise de celui-ci s'il s'avère insatisfaisant (57).

### **V.3 Choix des matériaux**

*Vitrocéramique* : La vitrocéramique offre différents avantages (biocompatibilité et biomimétisme) et son coefficient d'usure se rapproche de celui des dents naturelles. De plus, l'interface unique que procure la restauration monobloc améliore la cohésion.

*Agent de liaison* : Le matériau de liaison forme l'interface critique entre la restauration et la dent préparée. Le matériau doit non seulement avoir de bonnes propriétés adhésives, mais son module d'élasticité est également important, car le matériau doit pouvoir accommoder les contraintes comme le fait la jonction amélo-dentinaire. L'interface inclut toutes les surfaces préparées. Si le produit doit être photopolymérisé, il faut utiliser une lampe haute puissance qui pourra atteindre les photo-initiateurs au niveau du plancher pulpaire, sous des couches de céramique qui excèdent parfois 7 mm.

Pour bon nombre de praticiens, l'utilisation de couronnes complètes en vitrocéramique pour restaurer des molaires fortement endommagées et traitées par endodontie continue de poser problème. L'endocouronne, qui a été proposée en 1999 par Bindl et Mörmann comme solution de rechange à la couronne sur tenon radiculaire, est une restauration en céramique monobloc, basée sur les concepts élaborés par Pissis<sup>3</sup>. En 2008, Lander et Dietschi ont publié un rapport clinique sur les endocouronnes et, en 2009, Magne et Knezevic, qui étaient préoccupés par le choix des matériaux de reconstruction, ont comparé les céramiques aux

composites pour restaurer des molaires à l'aide d'endocouronne. Diverses études ont proposé d'étendre ce concept aux prémolaires supérieures et aux incisives supérieures<sup>7</sup>, mais ces propositions demeurent sujettes à controverse.

Le principal objectif est de ne pas utiliser de métal et d'obtenir une reconstruction tout-céramique collée qui soit peu invasive au niveau des canaux radiculaires, car l'utilisation de ces canaux comme points d'ancrage est considérée comme un important facteur de la fragilisation des dents. L'endocouronne exige donc une préparation qui diffère de celle utilisée pour les couronnes complètes classiques.

L'endocouronne consiste en une restauration en céramique monolithique (monobloc) collée qui se caractérise par un trottoir cervical supra-gingival qui permet de conserver le maximum d'émail et d'améliorer ainsi l'adhésion. L'endocouronne prend place dans la chambre pulpaire et non dans les canaux radiculaires. La préparation de cette restauration peut se faire par usinage assisté par ordinateur ou par pressée de matériaux céramiques (**Fig.41 a et b**). Les céramiques et les adhésifs de nouvelles générations laissent entrevoir la possibilité d'utiliser cette technique restauratrice comme solution de rechange aux restaurations classiques à ancrage corono-radulaire<sup>23</sup>. La technique particulière de préparation et le collage permettent d'obtenir une reconstruction particulièrement avantageuse sur le plan biomécanique (58).

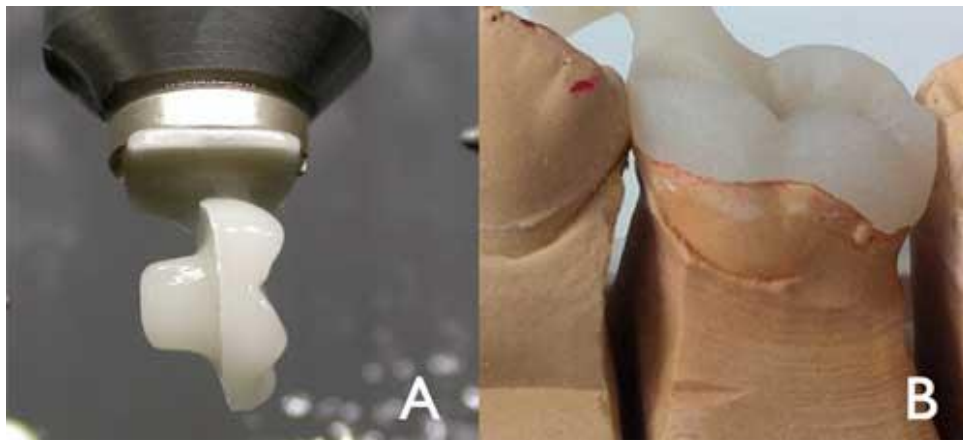


Figure 34: Endocouronne usinée par conception et fabrication assistées par ordinateur (a). End couronne pressée avec tiges de coulée, mise en place sur un modèle maître (b).

#### V.4 Principe de préparation :

**Préparation occlusale** : La préparation a pour but de réduire globalement la hauteur de la surface occlusale d'au moins 2 mm en direction axiale. Cette réduction peut être réalisée en pratiquant des sillons de 2 mm de profondeur comme guides (**Fig.42**), puis en utilisant une fraise-roue diamantée (bague verte) pour réduire la surface occlusale.

La fraise est orientée le long de l'axe principal de la dent et tenue parallèlement au plan occlusal (Fig.43). Sa forme permet de contrôler l'orientation de la réduction et d'obtenir une surface plate, qui déterminera la limite cervicale (ou trottoir cervical). Ce contour devrait être en position supra-gingivale, mais il peut aussi suivre le contour gingival si des facteurs cliniques ou esthétiques l'exigent. Les différences de niveau entre les divers segments du contour cervical doivent avoir une pente d'au plus 60° pour éviter tout effet d'escalier. Les parois d'émail de moins de 2 mm d'épaisseur devraient être éliminées(58).

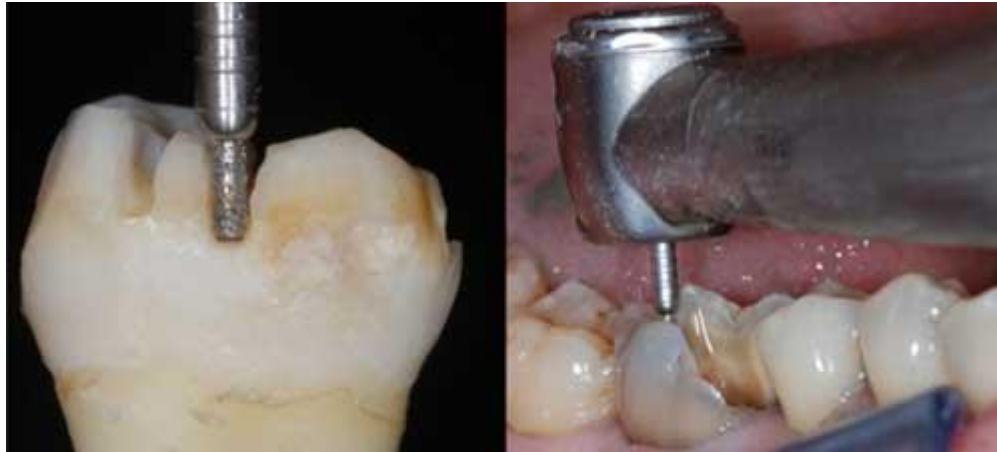

Figure 35: Réalisation des sillons de guidage sur une dent isolée et in situ.

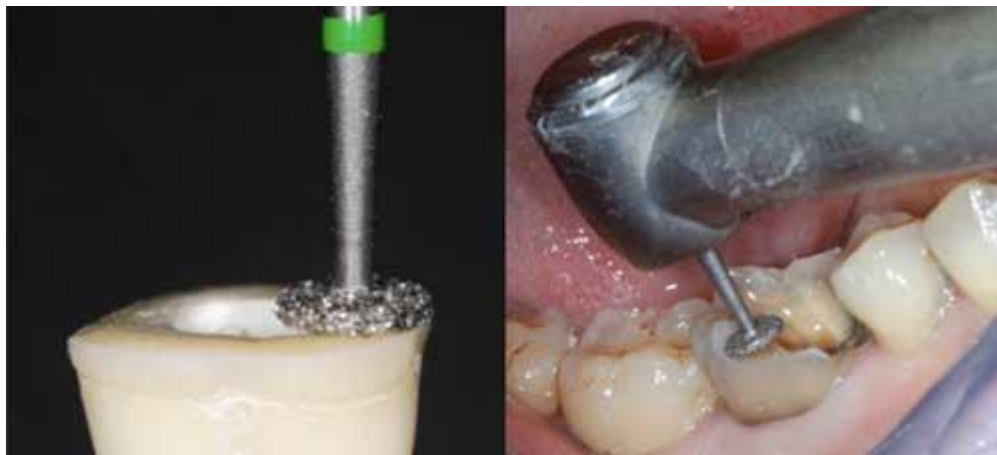

Figure 36: Préparation du trottoir cervical à l'aide d'une fraise-roue tenue parallèlement au plan occlusal.

**Préparation axiale** Cette préparation consiste principalement à éliminer les contre-dépouilles dans la cavité d'accès. Une fraise diamantée verte de forme cylindrique-conique, ayant une convergence totale de 7°, est utilisée pour rendre continues la chambre pulpaire et la cavité d'accès endodontique (Fig.44). En orientant la fraise dans l'axe long de la dent, on peut réaliser la préparation sans exercer de pression excessive et sans toucher le plancher pulpaire. L'enlèvement d'une trop grande quantité de tissu des parois de la chambre pulpaire aura pour effet de réduire l'épaisseur des murs et de réduire la largeur du bandeau l'émail. La cavité doit avoir une profondeur d'au moins 3 mm.

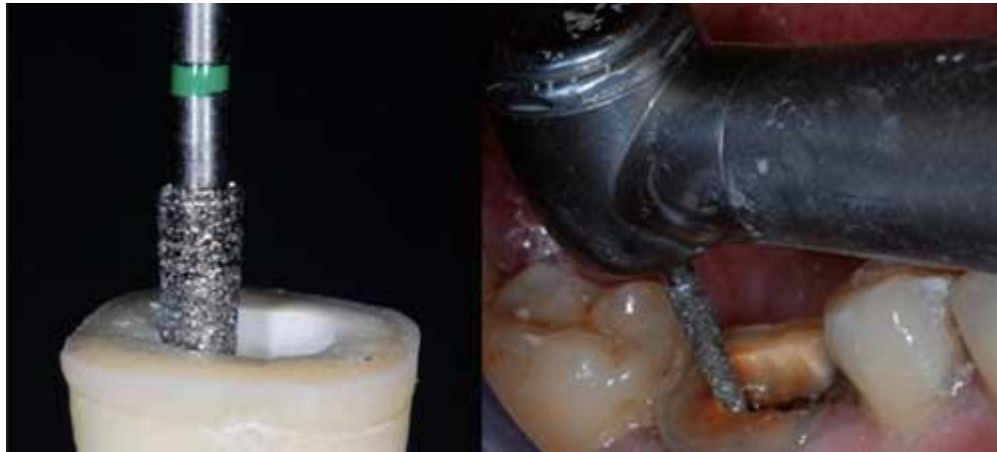

Figure 37: : Préparation axiale réalisée avec une fraise cylindro-conique, pour rendre continues la chambre pulpaire et la cavité d'accès.

**Polissage de la bande cervicale :** La fraise utilisée durant cette étape a la même conicité que celle utilisée pour la préparation axiale, mais son diamètre est plus large et les particules sont plus fines. La fraise doit être dirigée sur toute la surface de la bande cervicale, pour éliminer les micro-irrégularités et produire une surface plate et polie (fig.45). La ligne du contour devrait être régulière et déterminer une limite à arête vive (fig. 46a et b).

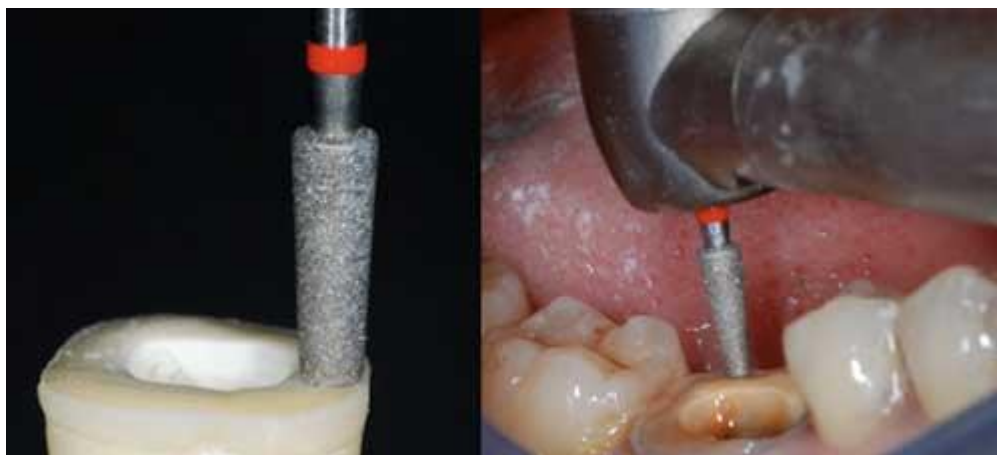

Figure 38: Polissage de la bande cervicale.

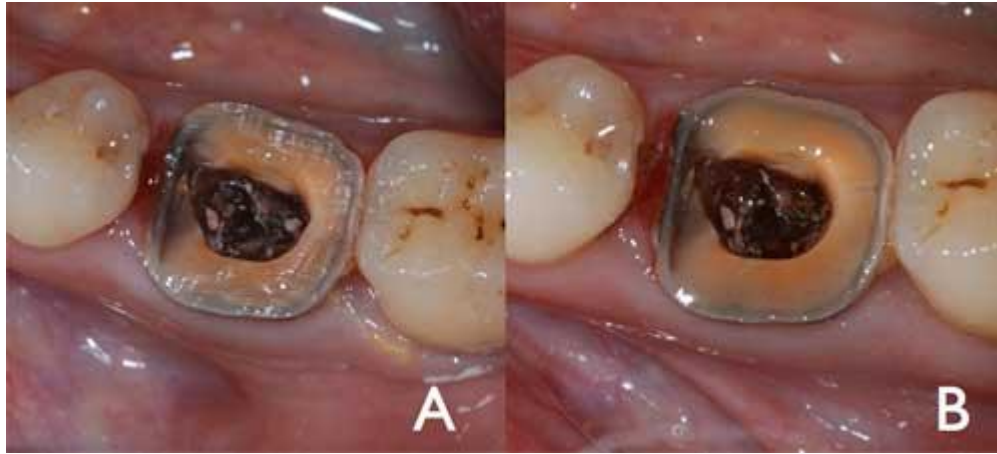

Figure 39: Contour cervical avant (a) et après (b) le polissage.

**Préparation du plancher de la cavité** : L'entrée du canal pulpaire est dégagée. On retire la gutta-percha jusqu'à une profondeur maximale de 2 mm, afin de tirer profit de l'anatomie en forme de selle du plancher de la chambre pulpaire. Cette étape doit être réalisée avec un instrument non abrasif pour préserver l'intégrité de l'entrée des canaux. Aucun fraisage de la dentine n'est pratiqué.

**Nettoyage de la chambre pulpaire** : Il est recommandé d'utiliser des ultrasons pour nettoyer à fond la chambre et le plancher pulpaires. L'abrasion n'est pas indiquée.

**Scellement** : Des adhésifs tels que le ciment auto-adhésif RelyX Unicem (3M, St. Paul, Minn.), ou des composites comme Multilink (Ivoclar, Schaan, Liechtenstein), sont utilisés pour coller l'endocouronne à la dent préparée (fig. 47).

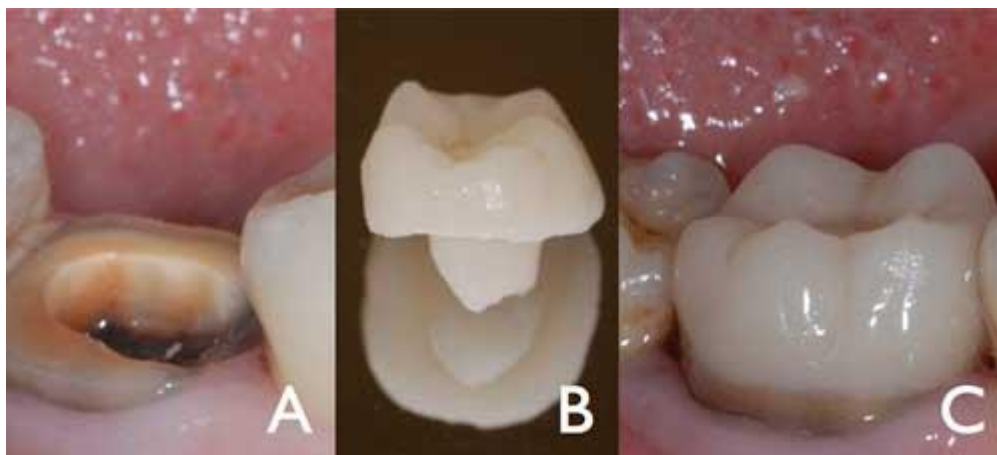


Figure 40: Dent préparée (a), endocouronne (b) et résultat final après le scellement (c)

Analyse : **Durée de vie et efficacité** : Durant une évaluation sur 2 ans d'end couronnes scellées par voie adhésive, Bindl et Mörmann ont conclu que « la qualité clinique des endocouronne était dans l'ensemble très bonne ». Une autre évaluation sur 2 ans réalisée par Bernhardt et coll. a conclu que les endocouronne « représentent une solution de rechange très prometteuse pour les molaires traitées par endodontie ». En 2012, Biacchi et Basting ont comparé la résistance aux fractures de 2 types de couronnes complètes en céramique, soit : des couronnes indirectes classiques sur tenons en fibre de verre et des endocouronne. Ces auteurs ont conclu que les endocouronnes résistaient mieux aux forces de compression que les couronnes classiques. Plus récemment, une analyse par éléments finis a souligné l'intérêt des endocouronne dans la répartition des contraintes<sup>27</sup>.

## **V.5 .Morphologie de la préparation :**

Le joint en bout à bout, ou trottoir cervical, est la base de la restauration avec une bande d'émail périphérique qui optimise l'adhésion<sup>19</sup>. Contrairement aux préparations avec chanfrein ou avec épaulement, aucun sertissage ne doit être exercé. Le but est d'obtenir une surface large, uniforme et stable, qui résistera aux forces de compression qui s'exercent essentiellement sur les molaires<sup>8</sup>. La surface préparée doit être parallèle au plan occlusal pour assurer une résistance aux contraintes le long de l'axe principal de la dent.

La cavité de la chambre pulpaire procure rétention et stabilité. Sa forme – trapézoïdale dans les molaires inférieures et triangulaire dans les molaires supérieures – améliore la stabilité de la restauration.

Aucune autre préparation n'est nécessaire. Le plancher pulpaire en forme de selle procure une stabilité accrue. Cette anatomie, combinée aux qualités adhésives du matériau de scellement, rend inutile tout ancrage dans les canaux radiculaires. De fait, les canaux radiculaires ne requièrent aucune mise en forme; ils ne sont donc pas fragilisés par le fraisage et ils ne seront pas exposés aux contraintes résultant de leur utilisation comme ancrage. Enfin, la charge de compression est réduite, en étant répartie sur le contour cervical et sur les parois de la chambre pulpaire.



## VI. Les différents aspects thérapeutiques :

### VI.1 Les RCR coulées Indirectes par inlay-core:

Leur réalisation nécessite plusieurs séances.

#### Première séance

##### Préparation

La préparation périphérique et la désobturation canalaire se font de la même manière que pour les RCR foulées. Les forets calibrés, utilisés dans le cadre des inlay-cores à tenon normalisé, sont là aussi déconseillés sous peine d'affaiblir exagérément la racine.

La préparation interne va s'accompagner d'une plus importante mise de dépouille, nécessaire à l'insertion/désinsertion de l'inlay-core. Dans un souci plus conservateur, les contres dépouilles peuvent aussi être comblées au laboratoire, masquées lors de l'empreinte avec un matériau provisoire avant d'être comblées au scellement par le matériau d'assemblage ou par un matériau de restauration.

**Un cône de raccordement** est réalisé au niveau de l'entrée du logement canalaire à l'aide d'une fraise diamantée cylindrique. Il permet de minimiser l'effet de coin et de mieux résister aux forces de cisaillement d'une part, et aux forces rotationnelles d'autre part. Il est aussi plus large et plus profond sur les dents antérieures que postérieures (la morphologie des chambres pulpaire des molaires contre le plus souvent les mouvements de rotation). Cependant, si les parois restantes sur les molaires sont faibles, on peut réaliser des forages secondaires au niveau des entrées canalaire pour améliorer la stabilisation de la pièce prothétique (fig.48).

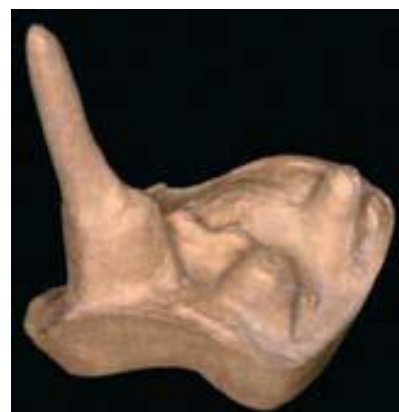

Figure 41: Deux Appuis secondaires dans les entrées canalaire vestibulaires (59).

Au niveau coronaire, seules les parois d'épaisseur strictement supérieures à 2mm sont conservées pour limiter le risque de fractures dentinaires mais également celles des moulages au laboratoire.

Pour finir, les angles aigus sont éliminés et les lignes de finition polies. La préparation doit avoir une forme géométrique simple pour faciliter l'adaptation prothétique.

## Réalisation de la RCR coulée

### Etapas cliniques

- **Méthode directe:** modelage de l'Inlay-Core Cette technique consiste à modeler in situ l'inlay-core à l'aide d'une résine calcinable (ex : Pattern Resin® de GC).
  - La méthode est la suivante :
    1. Après désinfection à l'hypochlorite, le canal est laissé légèrement humide.
    2. Selon la morphologie radiculaire, un tenon calibré calcinable (canal circulaire d'un diamètre standard) ou un tuteur (canal ovale et/ou de diamètre trop gros ou trop fin) est utilisé. Il doit atteindre l'extrémité de la préparation canalaire, sans être au contact des parois.
    3. Le tuteur est rebasé par adjonction successive de petite quantité de résine (méthode poudre/liquide), il enregistre l'anatomie du logement canalaire.
    4. L'opérateur réalise des mouvements de va-et-vient lorsque la résine commence à durcir et s'assure ainsi de la désinsertion aisée du tenon.
    5. Après polymérisation, il faut éliminer les éventuelles contre-dépouilles et corriger les manques. Le tenon doit pouvoir être inséré et désinséré sans forcer dans le canal.
    6. La partie coronaire est construite de la même façon, par adjonctions successives de poudre et de liquide. Elle est modelée en sur contour puis taillée sous spray après sa prise, en prenant soin de ménager les espaces essentiels à la réalisation de la couronne prothétique d'usage. La couleur vive de la résine facilite la visualisation des limites de la future RCR.
    7. Après désinfection, la pièce est envoyée au laboratoire.

**Cette technique est particulièrement intéressante lorsqu'il est nécessaire de réaliser un faux moignon sous une couronne existante (ex : fracture d'une RCR). La partie radiculaire est réalisée de façon classique puis l'intrados de la prothèse est légèrement vaseliné avant d'être garnie de résine calcinable et replacée en bouche. La couronne est ensuite désinsérée immédiatement, les excès sont supprimés et la prothèse remise en bouche pour une polymérisation en occlusion. Le moignon de la maquette de l'inlay-core est alors ajusté à la couronne.**

---

• **Méthode indirecte** : empreinte du logement radicaire Elle consiste à réaliser une empreinte de la préparation et à la transmettre au laboratoire de prothèse. La technique utilisée est celle du double mélange par l'emploi de deux silicones par addition de viscosité différentes.

Comme pour la méthode directe, le choix du système, normalisé ou anatomique se fait en fonction de la morphologie du canal.

#### o Système normalisé

Après désobturation du canal, un alésage est effectué à l'aide du foret normalisé correspondant au système choisi. Le tenon correspondant au foret est positionné. Il faut vérifier que la partie du tenon émergeant de la préparation soit d'environ 4-5mm pour assurer sa stabilité dans l'empreinte. Le matériau à empreinte de basse viscosité est injecté tout autour au niveau du cône de raccordement et des limites cervicales, ainsi que sur les dents adjacentes. L'ensemble est ensuite immédiatement recouvert par le second matériau de plus haute viscosité contenu dans le porte empreinte.

Au moment du retrait, il peut arriver qu'un tenon, coincé dans son logement ne revienne pas avec l'empreinte, particulièrement s'il s'agit d'une empreinte multiple et que les axes des tenons sont divergents. Les tenons dits « repositionnables » trouvent ici tout leur intérêt. Ils sont dotés d'un usinage particulier au niveau de leur tête (ex : méplat) permettant de retrouver leur position initiale dans l'empreinte (ex : tenon Pivomatic® de Mc Gill ou tenon Uniclip® de Dentsply).

Lorsque l'on opte pour un tenon normalisé, il faut garder à l'esprit qu'après passage du foret calibré, le tenon est ajusté à certains endroits et passif à d'autres ; il faudra tenir compte de cette circonstance lors du choix du mode d'assemblage.

#### o Système anatomique

Dans le cas d'un tenon anatomique l'opérateur injecte le matériau de basse viscosité à l'intérieur du logement, de la zone la plus apicale jusqu'au recouvrement de toute la préparation. Il peut s'aider d'embouts très fins, de bourre-pâte ou de lentulos, mais l'emploi de ces derniers peut accélérer la prise de la silicone. La porte empreinte contenant le matériau lourd vient ensuite englober le tout.

On peut aussi placer un tuteur dans le logement, juste après avoir placé le silicone de basse viscosité. Le tenon est alors recouvert de matériau et ne perturbe en rien l'enregistrement anatomique du logement. Son rôle est de rigidifier la partie intracanalair de l'empreinte afin d'éviter les risques de déformation élastique ou de déchirure lors du retrait ou de la coulée de celle-ci.

Après vérification et décontamination de l'empreinte, elle est transmise au laboratoire de prothèse. Il faut également joindre une empreinte de l'arcade antagoniste et préciser l'occlusion retenue pour que le prothésiste ait toutes les informations relatives aux dimensions du moignon coronaire à concevoir.

**Les impératifs d'une empreinte pour RCR, d'après Lecerf et Le Pan (2005, (60)) :**

- Atteindre le fond de cette cavité profonde
- En enregistrer précisément les contours
- Eviter les déformations du matériau d'empreinte lors de la désinsertion, du transport et de la coulée de l'empreinte.

**Les échecs peuvent avoir pour conséquence :**

- Un tenon trop court diminuant la rétention de la RCR et ne permettant pas une répartition équitable des forces transmises par son intermédiaire ce qui augmente le risque de fracture radiculaire.
- Un tenon surdimensionné ou présentant une déformation axiale risque lui d'entraîner immédiatement ou à terme une fracture radiculaire.

---

Étapes de laboratoire : coulée de l'inlay-core

- Méthode directe

La pièce est coulée en utilisant la méthode de la cire perdue. Après coulée, il est important de réduire la partie radiculaire de façon homothétique pour ménager la place du matériau d'assemblage. L'importance de la réduction est fonction du matériau d'assemblage (polycarboxylates< verres ionomères< colles).

- Méthode indirecte

L'empreinte est coulée en plâtre extra dur. La maquette de l'inlay-core est réalisée en cire ou en résine après avoir mis en place un vernis d'espacement dans le logement. Celui-ci est destiné à ménager l'espace pour le matériau d'assemblage.

Pour le système normalisé, le vernis n'est pas indispensable puisque le prothésiste remplace le tenon métallique par le tenon calcinable correspondant qui est spécialement sous-dimensionné de 0,2mm. Les tiges de coulée sont fixées aux maquettes puis l'ensemble est mis en revêtement réfractère. Les inlay-cores sont coulés dans l'alliage choisi puis grattés et sablés. Si un collage de la pièce est prévu, la partie radiculaire peut être préparée au Rocatec® (traitement tribochimique par dépôt de silice).

## Deuxième séance : l'assemblage

A sa réception, l'inlay-core est contrôlé selon les critères répertoriés dans le tableau suivant :

Les points de contrôle	Que contrôler ?
<b>Morphologie</b>	Dépouille Hauteur coronaire adéquate Homothétie Absence de friction importante Stabilité
<b>Adaptation cervicale</b>	Position des limites conforme Adaptation marginale
<b>Métallurgie</b>	Qualité de la coulée
<b>Etat de surface</b>	Sablage de la partie radiculaire Polissage de la partie coronaire

**Tableau fiche De contrôle laboratoire/clinique. D'après Ettore Et coll (2008,(61)).**

Après dépose de la prothèse provisoire, les résidus de ciment provisoire sont éliminés à l'aide d'inserts ultrasonores.

L'inlay-core est essayé puis validé cliniquement (stabilité, rétention, contrôle de l'adaptation, du volume et de l'axe du moignon coronaire), et radiologiquement. Les zones de frictions ponctuelles doivent être éliminées car elles représentent des zones de contraintes. La dent est isolée et le logement intraradiculaire est minutieusement nettoyé comme précédemment (Hypochlorite de sodium, EDTA liquide, aéroabrasion). Pour ce cas, le CVIMAR en capsules pré-dosées est choisi pour l'assemblage. Il a l'avantage d'adhérer chimiquement à la dentine et de se lier au métal par microclavetage, tandis que la forme anatomique du tenon offre une rétention mécanique. La rétention globale résultante est suffisante dans la majorité des cas, si les surfaces sont préalablement traitées à l'acide polyacrylique à 10%.

Le protocole d'assemblage est le suivant :

1. Sécher le canal
2. Appliquer le primer d'adhésion (acide polyacrylique à 10%) avec une microbrossette fine dans le logement pendant 20 secondes. Rincer et sécher à nouveau le logement avec des pointes de papier.

3. L'inlay-core est dégraissé dans de l'alcool, séché, puis le primer est également appliqué sur le tenon pendant 20 secondes avant d'être rincé et séché.

4. Le CVIMAR est préparé (mélange pâte /pâte délivré en Clickers, système poudre/liquide ou capsule pré-dosée).

5. Le matériau est déposé dans le logement et étalé sur les parois à l'aide d'un lentullo. Le tenon est aussi enduit de CVIMAR de façon à limiter l'apparition de bulles d'air au sein de l'interface d'assemblage.

6. Pour la mise en place de l'inlay-core, Marc BOLLA et Vincent BENNANI conseillent de l'insérer sans forcer, de le laisser remonter, puis de le réappliquer sous pression digitale à l'aide d'un coton salivare.

7. Les excès sont éliminés avant la prise complète du matériau et la couronne provisoire est réajustée.

8. Rappelons que la partie coronaire de l'inlay-core devra être poli avec une fraise diamantée bague rouge avant la réalisation de l'empreinte prothétique afin de faciliter celle-ci.

## VI.2 Les RCR foulées ou directes :

Les RCR plastiques réalisées en un seul temps au fauteuil avec un matériau qui peut être foulé ou injecté (amalgame à tenon, composite à tenon), également appelées reconstitutions corono-radiculaires par matériau inséré en phase plastique (RMIPP) (ANAES 2004) (62).

### Protocole opératoire de réalisation d'une RMIPP à tenon fibré.

Elle se déroule en plusieurs étapes :

**1) La radiographie pré-opératoire.** Elle nous renseigne sur la morphologie canalaire et permet de déterminer la longueur du logement du tenon et son diamètre (fig. 49 a et b). Le diamètre minimal disponible à la pointe du tenon est actuellement de 50/100.

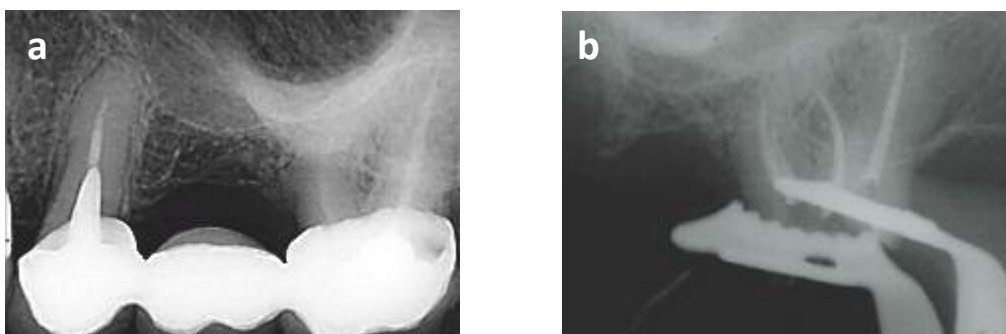


Figure 42: Radiographie rétro-alvéolaire.

2) **La pose d'un champ opératoire étanche est indispensable** (fig. 50).

3) **Le retrait de l'obturation provisoire et le forage canalaire** (fig. 51).

Le logement canalaire est réalisé par le passage de forets Largo n° 1 (7/10 mm de diamètre) et n°2 (9/10 mm de diamètre) pour retirer le matériau d'obturation endodontique suivi du passage du foret de calibrage correspondant au type et au diamètre du tenon choisi. Une radiographie foret en place est effectuée pour contrôler l'axe et la profondeur du forage. Pour éliminer complètement les matériaux d'obturation endodontique qui pourraient subsister après le forage du logement canalaire, l'utilisation d'inserts ultra sonores et d'aides visuelles (loupes, microscope) se révèle précieuse.

4) **L'essayage du tenon** Le tenon est inséré dans le canal afin de contrôler sa bonne insertion et de déterminer la longueur de la partie intra coronaire (fig.52). Puis, le tenon est sectionné à l'aide d'un disque diamanté. Ou bien, il peut être intéressant de « prédécouper » le tenon, pour faciliter sa préhension lors du collage, les quelques fibres restantes seront facilement rompues par pression latérale après le collage (fig. 53a). Le tenon est ensuite plongé dans l'alcool (fig. 53b).

5) **Le conditionnement du tenon** La surface du tenon peut être traitée comme cité précédemment (mordançage), puis le tenon est recouvert d'une couche de silane, laissé en attente 1 minute puis séché et réservé pour le collage final (fig.54). Il existe également des tenons prêts à l'emploi dont la surface a été préparée par procédé industriel.

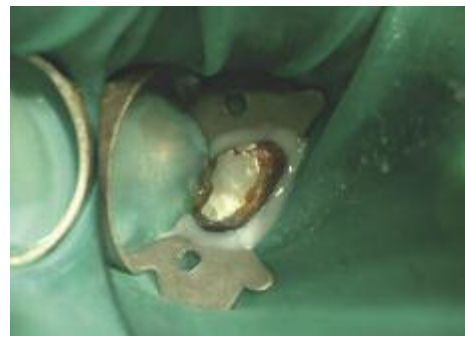


Figure 43: Pose du champ opératoire étanche.

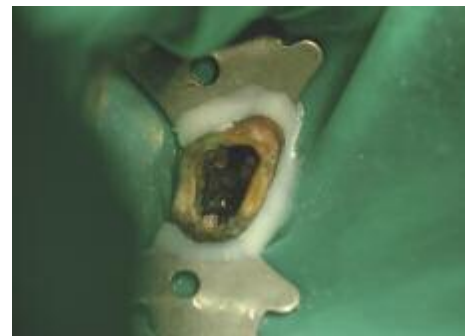


Figure 51: retrait de l'obturation provisoire et préparation canalaire .

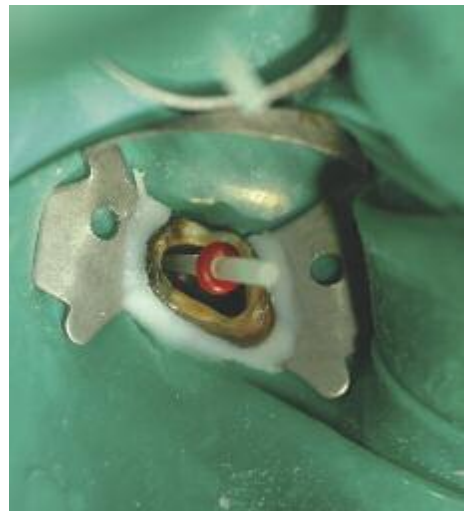

Figure 5244: essayage du tenon.

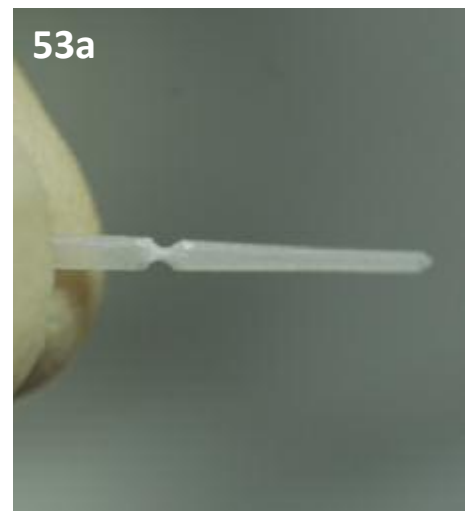




Figure 45b: Tenon plongé dans l'alcool



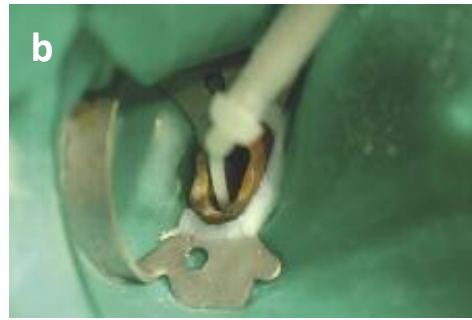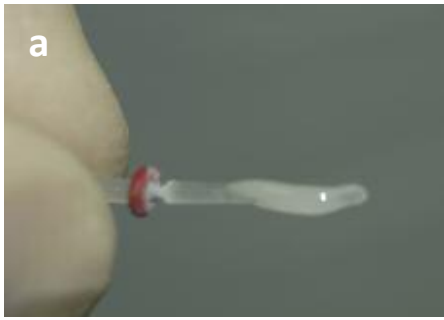Figure 54 : conditionnement du tenon

6) **Le conditionnement des tissus dentaires** Le mordantage est réalisé par un gel d'acide phosphorique à 37 %, tout d'abord sur l'émail périphérique, s'il existe, pendant 30 secondes puis sur la dentine pendant 15 secondes (fig. 55). L'acide phosphorique est soigneusement rincé de façon à ne laisser aucune trace d'acide dans le logement canalair. Une seringue à usage endodontique peut être utilisée pour faciliter le rinçage de la partie apicale du logement. La partie coronaire est séchée à l'aide de la seringue à air. Le logement canalair est ensuite séché avec des pointes de papier. C'est un séchage doux qui ne doit en aucun cas déshydrater la dentine. Dans le cas de l'utilisation d'un adhésif M&R2 dual, l'adhésif est appliqué à l'aide d'une Microbrush® selon une technique de brossage, dans le logement canalair pendant au moins 15 secondes, puis sur la dentine et l'émail coronaire. Il est étalé à l'aide de la seringue à air et les excès intra canalaires sont absorbés à l'aide d'une pointe de papier. L'utilisation de la Microbrush® permet une meilleure pénétration de l'adhésif le long du logement canalair comparativement aux pinceaux conventionnels. Le composite de collage est injecté dans le logement canalair, le tenon est également enduit de colle puis inséré lentement dans le canal. La photo polymérisation s'effectue en 2 temps : photo polymérisation de 3 secondes avec une intensité « soft », pour gélifier la colle et permettre un retrait facile des excès, suivie d'une photo polymérisation de 40 secondes (fig. 56a et 56b). En cas d'utilisation d'une colle aux propriétés auto-adhésives, l'application de l'adhésif au niveau coronaire est réalisée après collage du tenon (fig. 57).



Figure 55: Mordantage.





Figures 466: procédure de collage du tenon radulaire.

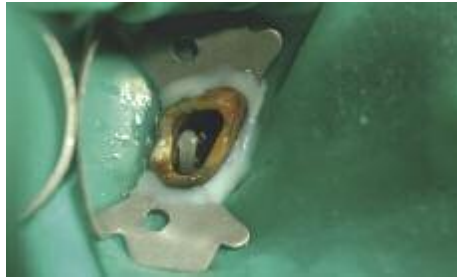

Figure 477: Application de l'adhésive au niveau coronaire.

### 7) Le composite de reconstitution

- Dans le cas d'une technique « foulée », le composite de reconstitution photo polymérisable est monté par incréments dans la partie coronaire.

- Dans le cas d'une technique injectée, le composite microhybride est injecté dans le canal, le tenon est inséré et la partie coronaire est remplie dans le même temps : c'est la technique injectée en un seul temps. Un seul matériau est nécessaire pour réaliser le collage canalair et la reconstitution coronaire. Toutefois, avec cette technique, la polymérisation du composite de collage intracanalair est essentiellement chimique, l'absorption des photons au niveau canalair étant très réduite.

### 8) La préparation périphérique du moignon (fig.58).

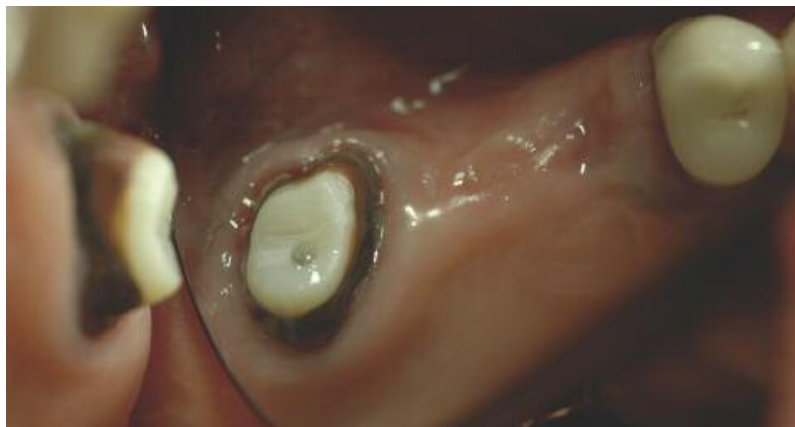

Figure 488: Préparation du moignon.

9) **La confection de la coiffe provisoire** (fig. 59) et l’empreinte pour la coiffe prothétique peuvent être réalisées au cours de la même séance.

10) **La radiographie post-opératoire** [facultative et « selon nécessité » (NGAP - Nomenclature Générale des Actes Professionnels) de contrôle est effectuée (fig. 60 ).

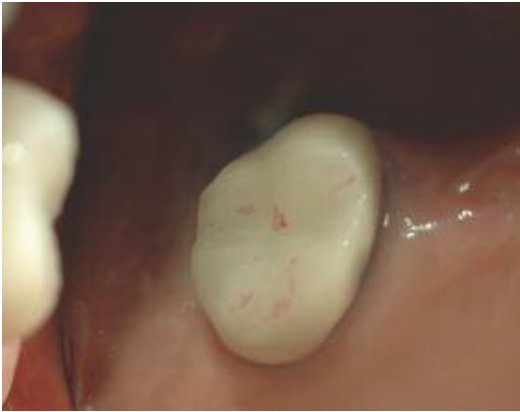

Figure 499: confection de la coiffe provisoire.

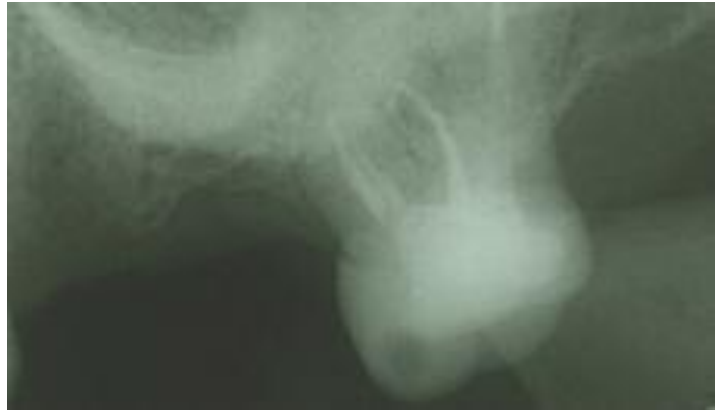


Figure 60 : La radiographie post-opératoire

Dans le cas de l’utilisation des colles auto-adhésives pour le collage du tenon, le protocole de collage est simplifié mais la restauration de la partie coronaire nécessite l’usage d’un adhésif et d’un composite, ce qui multiplie le nombre de produits. Il serait intéressant de disposer dans le futur, de composites de collage autoadhésifs, possédant des valeurs de résistance mécanique suffisantes pour être utilisés également comme composite de reconstitution. Il n’existe donc pas un protocole opératoire unique. Ce dernier est fonction des matériaux de collage utilisés. C’est pourquoi, il est impératif de suivre scrupuleusement les instructions du fabricant.

## VII. Particularité chez l'enfant :

### VII.1 Les Coiffes Préformées :

- **Proposées dès les années 50, les couronnes pédodontiques préformées (CPP) sont destinées en priorité aux molaires temporaires et aux molaires définitives**, mais il existe des modèles peu utilisés pour les prémolaires et les incisives. Elles restent encore trop souvent méconnues ou peu utilisées bien qu'elles présentent une longévité supérieure aux obturations conventionnelles avec des matériaux plastiques ou à l'amalgame.

- **Les couronnes préformées commercialisées en France par 3M ESPE sont en alliage inoxydable de très faible épaisseur** (ne pas confondre avec les moules ion® en alliage d'argent qui sont destinées à la confection de dents provisoire en résine) ce qui leur confère une certaine élasticité tout en restant indéformable avec les doigts. Cette élasticité est indispensable à la mise en place et à la rétention. Elles sont présentées dans un coffret où elles sont numérotées suivant leur diamètre mésio-distal et le quadrant concerné suivant six choix de taille par type de dent.

- **Leur morphologie permet une réduction minimale des parois dentaires, une bonne adaptation cervicale (rebord cervical festonné) et la meilleure rétention possible (constriction cervicale)**

- **Il existe également des coiffes pédodontiques pour molaires temporaires et incisives esthétiques.** Elle sont, soit sans base métal, soit métalliques avec une facette vestibulaire / triturante esthétique(63)

### VII.2 Indication :

#### VII.2.1 Pour les Dents Temporaires :

- Il est difficile de reconstituer avec les matériaux d'obturation classiques les molaires temporaires très délabrées. Il n'existe plus de rétention et que l'ancrage radiculaire est contreindiqué (pour ne pas gêner la rhizalyse) : les risques de pertes de l'obturation sont donc importants.

- La CPP prévient les risques de fracture secondaire, surtout après pulpotomie ou pulpectomie qui fragilisent beaucoup les parois.

- La CPP prévient les risques de récurrences de carie.

- La CPP protège la dent et permet de retrouver la fonction lors d'anomalies de structure : amélogénèse ou de dentinogénèse imparfaites.

- La CPP est utile en cas de correction de l'articulé ou comme support d'un mainteneur d'espace. Elle peut être incluse dans un appareil résine pour prévenir l'usure de la prothèse.
- Dans tous les cas, les CPP permettent de conserver les dents temporaires en attendant l'éruption de la dent définitive, de maintenir la DVO et de conserver la longueur d'arcade.

## **VII.2.2 Pour les Dents Permanentes :**

- Dans les cas d'anomalies de structures amélogénèse imparfaite, dentinogénèse imparfaite ou Molar Incisor Hypomineralization (MIH) : dent vulnérable, restauration de la fonction).

- Dans le cas de fracture ou de reconstitution coronaire complexe en attente de couronne prothétique classique, surtout si le risque carieux est important, afin de prévenir la récurrence.

- Dans le cas des DPI pour maintenir la vitalité pulpaire car les préparations sont moins mutilantes que pour les coiffes définitives.

## **VII.3 Mode Opératoire :**

### **VII.3.1 Préparation de la Dent :**

- Elle n'intéresse que les faces proximales et occlusales de la dent : c'est l'élasticité de la couronne préformée qui lui permettra de franchir les contre-dépouilles vestibulaires et linguales ou palatines. Suivant les cas la dent aura subi au préalable l'éviction du tissu carieux, une pulpotomie ou une pulpectomie et la reconstitution avec un matériau d'obturation, de préférence adhésif .

- Préparation de la face occlusale : en forme de V vestibulo-lingual avec une fraise «olive» ou «tonneau» diamantée à gros grains, suffisante pour ne pas gêner l'articulé (environ 1,5 mm).

- Préparation des faces proximales :

- Utiliser une fraise flamme diamantée à gros grains pour une mise de dépouille simple, sans congé ni épaulement. Il faut veiller à une inclinaison correcte de la fraise, surtout sur la face distale qui est facilement surtaillée, avec une dépouille trop ouverte.

- Arrondir les quatre angles proximaux- Attention à ne pas tailler les dents proximales (procéder à la manière d'un slice-cut),

–Ne pas toucher aux faces vestibulaires et linguales afin de permettre la rétention de la couronne (une petite retouche peut être cependant pratiquée afin d'aligner les cuspidés de la CPP avec celles des dents proximales ou si le bombé est trop prononcé.

- La limite cervicale est juxta-gingivale ou supra-gingivale en ménageant l'espace biologique, les limites cervicales de la coiffe sont intrasulculaires, à une profondeur de 1 mm environ (éviter de faire blanchir la gencive).

- Dans le cas de soins par quadrant où plusieurs dents doivent être préparées :

- il faut préparer les dents les unes après les autres pour conserver un référentiel, qui nous guidera dans la réduction tissulaire.

- il faut veiller à laisser un espace minimal de 1,5 mm au niveau gingival entre les deux préparations en réduisant suffisamment les faces proximales.

- il faut tenir compte de la fatigue imposée à l'enfant et commencer par les dents les plus distales pour les préparations comme pour le scellement.

### **VII.3.2 Préparation de la CPP :**

- Choisir la couronne en fonction du diamètre mésio-distal mesuré au pied à coulisse entre les points de contact proximaux des deux dents adjacentes, ou à défaut celui de la dent homologue. Cette mesure est prise directement en bouche. Pour resserrer encore le diamètre mésio-distal de la CPP, il est possible de fendre la face vestibulaire ou linguale d'un coup de ciseau, de rapprocher les berges à convenance avant de refermer avec une soudeuse électrique.

- Il est rarissime que la couronne s'adapte sans retouche. Enlever 1 mm d'emblée avec les ciseaux à couronne au niveau de la partie cervicale palatine/linguale puis éliminer les parties qui seraient trop sous-gingivales en suivant le contour de la préparation : ébarber le métal (avec un disque pop-on par exemple) avant essayage, pour ne pas blesser la gencive.

- Vérifier l'ajustage cervical et les contacts proximaux : il est souvent nécessaire de bouteroller, c'est à dire de remodeler le métal avec des pinces (pince en bec de faucon de Reynolds, pince grain d'orge).

- Vérifier l'occlusion avec du papier à articuler : une CPP trop haute est souvent due à une marche laissée en proximal ou à une découpe imparfaite de la CPP à ce niveau ou bien encore

à une réduction insuffisante de la face occlusale, notamment des pointes cuspidiennes. Une légère suroccclusion peut être tolérée, particulièrement dans le cas d'une perte de DVO qui oblige l'opérateur à diminuer significativement la hauteur de la CPP. Il ne faut pas retoucher la face occlusale de la CPP elle-même au risque de la perforer...

- Vérifier la rétention et l'absence de bascule. En cas de bascule, placer un papier à articuler dans l'intrados de la CPP pour marquer la zone à meuler sur la préparation. De par l'élasticité de la couronne et le bombé vestibulaire conservé de la dent, la couronne doit tenir « clippée » sur le moignon : le passage des bombés laisse entendre un « clic » caractéristique.

- Polir avec une meulette en caoutchouc montée sur pièce à main pour rendre le bord cervical tranchant parfaitement lisse avant le scellement

### **VII.3.3 Scellement :**

- Nettoyer et désinfecter la couronne et la dent (CIONa, alcool à 60°...)
- Isoler et sécher la dent : il est important de travailler à l'abri de la contamination salivaire
- Mettre le ciment de scellement dans l'intrados de la couronne : il est conseillé de la remplir au 2/3 pour avoir suffisamment de ciment (oxyphosphate de zinc ou polycarboxylate de zinc, ) **ou si possible un verre ionomère, à privilégier lors d'un scellement sur dent vivante...).**
- Placer la CPP sur la préparation en l'insérant par un mouvement de bascule de la face linguale vers la face vestibulaire et la maintenir en pression (avec un enfonce couronne en faisant mordre un coton salivaire) pour laisser fuser le ciment, de façon à chasser les bulles d'air et réaliser le meilleur scellement possible.
- Enlever les excès de ciment (sulcus, papille...) avec une sonde et du fil interdentaire, ou aux ultra-sons. • Prendre une radiographie de contrôle.

• Pour certains auteurs, les progrès réalisés au niveau des matériaux composites et de leurs adhésifs restreignent le champ d'application des couronnes préformées. Ces nouveaux matériaux permettent la réalisation d'onlays qui répondent à la fois aux exigences esthétiques et fonctionnelles avec une meilleure économie tissulaire, mais leur mise en œuvre est plus difficile et leur coût généralement plus élevé.

• **Les CPP restent incontournables, notamment lors de la mise en œuvre de thérapeutiques transitoires sur de longues durées.**

## VIII. Les restaurations sur dents temporaires antérieures à l'aide de moule et de composite :

C'est une alternative esthétique aux couronnes préformées et possèdent les avantages suivants :

- Adhésion biocompatible aux tissus dentaires,
- Couleur naturelle,
- Bonne ouverture des limites de préparation,
- Moindre réduction occlusale,
- Facilité et rapidité de mise en place,
- Une seule séance clinique.

C'est actuellement la thérapeutique de choix.

Ces restaurations sont confectionnées à l'aide de moules adaptés aux limites de la préparation. Ils sont ensuite chargés de composite et mis en place sur la dent. (La dent étant préalablement préparée avec un mordantage et un adhésif). Enfin, le composite est photopolymérisé.

Ces moules peuvent être (64) :

- Transparents préformés en celluloid (3M Strip Crown pédiodontiques, Space Maintainers Laboratory).
- En copolyester (Pedo Jacket, Space Maintainers Laboratory)

Ce type de restauration est celui qui est le plus technique et sensible. La salive et/ou le sang interfère avec le collage entraîne également une modification de la teinte du composite.

Suite à une étude rétroceptive évaluant la longévité des restaurations avec des moules et du composite au niveau des incisives temporaires, il a été montré un taux élevé de réussite de ces restaurations au bout de 2 ans (65).

Ceci montre que ce type de traitement est un moyen satisfaisant d'un point de vue esthétique est restaurateur au niveau des incisives temporaires(65).

Cependant le taux de rétention est plus faible au niveau des dents présentant trois ou plusieurs surfaces cariées (66).





## **Résumé :**

Le tissu dentaire n'est pas régénératif et aucun mécanisme biologique, physiologique ou thérapeutique ne permet encore de réparer in vivo une lésion amélo-dentinaire. Toutes les thérapeutiques de réhabilitation d'un organe dentaire altéré visent donc la substitution de cette perte tissulaire par un biomatériau capable de restaurer la fonction et l'esthétique au plus proche de la dent originelle. De la simple obturation d'une cavité par un matériau inséré en phase plastique à la restauration complète de la couronne dentaire par une prothèse corono-périphérique, chaque thérapeutique implique une mise en forme spécifique de la dent destinée à recevoir une restauration qui, selon sa nature, se trouve maintenue soit par un clavetage et/ou microclavetage mécanique (scellement), soit par de véritables forces adhésives (collage). Les paramètres qui entrent en jeu dans le choix du type de restauration le mieux adapté à chaque situation clinique sont multiples. Ils intéressent la nature du substrat en présence, les contraintes fonctionnelles, les matériaux disponibles, mais avant tout l'étendue de la perte de substance subie par la dent.

## **Summary :**

Dental tissue is not regenerative and no biological mechanism, Physiological or therapeutic method does not yet make it possible to repair in vivo a Amelothental lesion. All therapeutics for the rehabilitation of Altered dental organs therefore aim at the substitution of this tissue loss By a biomaterial capable of restoring function and aesthetics at the most Close to the original tooth. From the simple obturation of a cavity by a Material inserted in plastic phase to the complete restoration of the crown By a coronary peripheral prosthesis, each therapeutic Implies a specific shaping of the tooth intended to receive a Restoration which, according to its nature, is maintained either by a key And / or mechanical micro-sealing (sealing), or by real forces Adhesive (bonding). The parameters involved in the choice of the The type of catering best suited to each clinical situation are multiple. They concern the nature of the substrate present, the constraints The available materials, but above all the extent of the Loss of tooth substance.

## **Conclusion :**

.Toute procédure thérapeutique réalisée sur dent vitale génère une agression pulpaire de nature et d'intensité variées. Les étapes prothétiques à risque sont nombreuses mais le respect d'un protocole opératoire rigoureux depuis la préparation coronaire jusqu'au scellement définitif permet de minimiser les agressions vis-à-vis de la pulpe dentaire a fin de préserver sa vitalité de nos reconstitutions prothétiques

Le terme de reconstitution corono radiculaire (RCR) recouvre les restaurations de tout ou partie de la couronne d'une dent associées à un ancrage radiculaire. La connaissance de l'anatomie dentaire (radiculaire et endodontique plus particulièrement), des contraintes occlusales et du comportement biomécanique de la dent dépulpée est indispensable à la compréhension des échecs potentiels de RCR. Le praticien dispose de deux types de RCR pré prothétiques : les RCR foulées (ou directes) et les RCR coulées (ou indirectes). Le choix thérapeutique est soumis à des impératifs cliniques, esthétiques, mécaniques et aux facteurs propres au patient. Après avoir expliqué les différents critères liés au choix d'un tenon (forme, diamètre, longueur, nature, nombre), les indications, avantages et inconvénients de chaque technique de RCR sont passés en revue puis leurs étapes cliniques de réalisation sont détaillées en fonction des matériaux actuellement préconisés. La technologie de laboratoire pour une RCR coulée est illustrée. Enfin, les problèmes de réintervention, et notamment quand et comment déposer un tenon calibré, fibré ou anatomique, sont abordés ainsi que les matériels à la disposition du praticien.

Les restaurations complexes constituent un challenge pour le praticien le développement des technologies adhésive et des matériaux de restauration ont conduit a l'abandon de certains artifices de retentions et une approche beaucoup plus conservatrice des tissus dentaires

## BIBLIOGRAPHIE :

- (1)- MATHIEU GAMEL. Aspect actuels des reconstitutions corono-radicaire en prothèse fixe 2002 ; p 8-14
- (2)- MATHIEU GAMEL. Aspect actuels des reconstitutions corono-radicaire en prothèse fixe 2002 ; p 17
- (3)- MATHIEU GAMEL. Aspect actuels des reconstitutions corono-radicaire en prothèse fixe 2002 ; p 19
- (4)- MATHIEU GAMEL. Aspect actuels des reconstitutions corono-radicaire en prothèse fixe 2002 ; p 23
- (6)-Birsena Dervisevic Rstauration de la dent déulpée concepts et precepts 2011
- (7) -Appendix - Manual Criteria - International Caries Detection and Assessment System (ICDAS II) réalisée par Sophie Doméjean\*, Denis Bourgeois\*\* et Stéphanie Tubert-Jeannin\* \*CHU Clermont-Ferrand, Service d'Odontologie, Hôtel-Dieu, F-63001; Univ Auvergne, UFR d'Odontologie, EA 3847, F-63000 Clermont-Ferrand, France.\*\*Université Lyon 1, UFR d'Odontologie
- (8) - Thérapeutique de la dent pulpée (Estimer l'état pulpaire) p 253, 255,256
- (9) - Evaluation des deux techniques de restauration au composite directe et indirecte 2014 (Matériaux utilisés) p13, 14,19 ,22
- (10) - YVES SAMAMA ;Cultures cosmétiques et or : Reste-il des indications pour les inlays onlays en or ; journal de la société odontologique de paris n°1 / Janvier 2011 : 27.
- (11)- ZIELINSKI A ;Oser les restaurations adhesives en ceramique posterieurs de la traditions vers la modernité . Strategie prothetique 2010 ;10. (1) :17-30.
- (12)- Olivier D ; Analyse comparative, inlays céramique, inlays composite ; Information dentaire n° 42 du 4 décembre 1997.
- (13)- - Decup F , Pourreau F , Sebrien A ; Restauration postérieure esthétique : technique directe versus indirecte ? Réalités cliniques vol. 14, n° 4, 2003.
- (14)- - Sarfati E, Harter JC, Radiguet J ; Etude comparative des restaurations postérieures cosmétiques. Critères de choix entre composite postérieur, inlay composite et inlay céramique ; Revue odonto stomatologique, volume 5, n°24, 1995.
- (15)- - J. HAJATO, C. MARINESCU, O. AHLERS ; Inlays et onlays en céramique : critères de succes. Réalités cliniques n°4 Vol.24 – Décembre 2013 : 309.
- (16)- - Roulet JF. Longevity of glass ceramic inlays and amalgam – results up to 6 years. Clin Oral Investig. 1997; 1:40-46.
- (17)- - Schulz P, Johansson A, Arvidson K. A retrospective study of mirage ceramic inlays over up to 9 years. Int J Prosthodont 2003; 16: 510-514.
- (18)- - Bergman MA. The clinical performance of ceramic inlays: a review. Aust Dent J. 1999; 44: 157-168.
- (19)- - LASSERE JF., CLAVÉ D., GUILLON B. Les Inlays- Onlays de céramique collée : Aspects cliniques et de laboratoire. Art et Techn. Dent. 1994, 5(1) :3-15.
- (20)- - PAMEIJER JHN. Les onlays en 1995 : l'or est-il toujours la référence? Rev Odont Stomat 1995 ; 27 :347-359.

- (21)- - DEGRANGE M., ATTAL JP., THEIMER K. Aspects fondamentaux du collage appliqués à la dentisterie adhésive. Real. Clin 1994 ; 5 : 371-382.
- (22)- - SARFATI E., HARTER JC. , RADIGUET J. Etude comparative des restaurations postérieures cosmétiques : Critères de choix entre composite postérieur, inlay composite et inlay céramique. Rev Odont Stomat 1995 ; 24 : 393-404.
- (23)- - GARBER DA., GOLDSTEIN RE. Inlays et Onlays en céramique et en composite, restaurations postérieures esthétiques, Paris, Cdp, 1995.
- (24)- - TOUATI M., MIARA P. et NATHANSON. Dentisterie esthétique et restauration en céramique, Paris, Cdp, 1999
- (25)- -BIRSENA DERVISEVIC Restaurations de la dent déulpé concept et percept 2011 P 08
- (26)- - HUANG TJ. SCHILDER H. NATHANSON D. Effects of Moisture Content and Endodontic Treatment on Some Mechanical Properties of Human Dentin
- (27)- - BIRSENA DERVISEVIC Restaurations de la dent déulpé concept et percept 2011 P 10
- (28)- - BIRSENA DERVISEVIC Restaurations de la dent déulpé concept et percept 2011 P 11
- (29)- - BIRSENA DERVISEVIC Restaurations de la dent déulpé concept et percept 2011 P 12
- (30)- - BIRSENA DERVISEVIC Restaurations de la dent déulpé concept et percept 2011 P 15
- (31)- - BIRSENA DERVISEVIC Restaurations de la dent déulpé concept et percept 2011 P 16
- (32)- -Recomondation ANAES 2004
- (33)- - Are Endodontically Treated Teeth more Brittle
- (34)-Picot Auriane les reconstitutions corono –radiculaires collées 2015 (Les facteurs d'altérations) p7
- (35)- - PICOT Auriane. Les reconstitutions corono-radiculaires collées. CLAUDE BERNARD LYON I ; 2015 : 9.
- (36)- - BOLLA M., BENNANI V. La reconstitution corono-radiculaire pré-prothétique des dents déulpées. Paris ; Editions CdP, Collection « Guide Clinique » 1999.
- (37)- - Birsena DERVISEVIC. Restauration de la dent déulpée : concepts & préceptes. HENRI POINCARÉ – NANCY 1; 2011 : 30.
- (38)- - Smith CT, Schuman NJ, Wasson W. Biomechanical criteria for evaluating prefabricated post- and-core systems: A guide for the restorative dentist. Quintessence Int 1998;29: 305-312.
- (39)- -. Smith CT, Shuman N. Prefabricated post-and-core systems: An overview. Compendium 1998; 19:1013-1020.
- (40)- - Freedman G. The carbon fibre post: metal free, post-endodontic rehabilitation. Oral Health 1996; 86:23-30.
- (41)- - Asmussen E, Peutzfeldt A, Heitmann T. Stiffness, elastic limits, and strength of newer types of endodontic posts. J Dent 1999; 27:275-278.

- (42)- - Christensen GJ. Post and cores: State of the art. J Am Dent Assoc 1998;129:96-97.
- (43)- - Assif D, Bitenski A, Pilo R, Oren E. Effect of post design on resistance to fracture of endodontically treated teeth with complete crowns. J Prosthet Dent 1993; 69:36-40.
- (44)- - MOYEN O., ARMAND S. Les reconstitutions corono-radicales : apport des ancrages en fibres de carbone. Cah Prothèse 1999 ; 106 : 7-18
- (45)- - MOYEN O., CHELEUX N., JEANSON Y. Tenons en composite à fibres – Intérêt biomécanique et propriétés adhésives. Cah Prothèse 2001 ; 116 : 43-50
- (46)- - BOHIN F. Tenons non métalliques pour restaurations corono-radicales. Information dentaire 2003 ; 43 : 3423-3428
- (47)- - NOVET T. Les reconstitutions corono-radicales (RCR) foulées associées aux tenons en fibre de verre. Etude du protocole via des exemples cliniques. Thèse pour le diplôme d'état de docteur en chirurgie dentaire. Chir Dent 2011 LYON 1D 051
- (48)- - DURET B., REYNAUD M., DURET F. Un nouveau concept de reconstitution coronaradiculaire : le Composipost. CDF 1990 ; 542 : 69-77
- (49)- - CHELEUX N. Reconstitution de la dent dépulpée par tenon fibré : les clés de la réussite. Clinic 2009 ; 30 : 379-389
- (50)- - IDRISSE JANATI A, EL YAMANI A, EL BERNOUSSI J. Actualités odontostomatologiques 2008 ; 241 : 7-21
- (51)- - DENTAL ADVISOR, extrait du numéro de juin 2003, vol. 20, no 5 : Suite a la page 523.
- (52)- - IMONE G, ET COLL Fatigue resistance and structural characteristics of fiber posts: three-point bending test and SEM evaluation Dental Materials 2005; 21: 75–82
- (53)- - LU ZHI Y, ZHANG Y Effects of post-core design and ferrule on fracture resistance of endodontically treated maxillary central incisors J Prosthet Dent 2003 ;89:368-73.
- (54)- - Laplanche O, Leforestier E, Medioni E, Bolla M. Les reconstitutions corono-radicales : principes généraux et critères de décision. Stratégie prothétique 2008;8:255-268
- (55) - Pierre Alain chollet les reconstitutions corono-radicales 2006 (Ancrage) p 31.....37 (55)
- (56) -Matthieu Gamel Aspects actuels des reconstitution corono-radicales en prothèse fixée 2002 (Ancrage) p49, 56 , 51
- (57)- Sacrez constance l'endocouronne une autre alternative thérapeutique 2015 p5, 7,9
- (59)- - LAVIOLE O., BARTALA M. Restaurations coronaires préprothétiques à ancrage radiculaire : clinique et laboratoire. [EMC (Elsevier Masson SAS, Paris), Odontologie], 23-250-A-10, 2008. Disponible sur [www.emconsulte.com/article/194130](http://www.emconsulte.com/article/194130).

(60)- - LECERF J, LE PAN J. Comment réussir l’empreinte des logements intra- radiculaires ? Stratégie prothétique fév 2005.vol5, n°1 p5-10.

(61)- - ETTORE JR, TOQUE G, TOUCAS F. Les reconstitutions corono-radiculaires coulées. Questions cliniques Stratégie prothétique sept 2008.vol8, n°4 p269-281.

(62)- - Patricia BATAILLON-LINEZ, Marc LINEZ, Étienne DEVEAUX. Revue d’odonto-stomatologie, Septembre/2010 : 200-206.

(64)- - MORRIER JJ, LEHEIS B, MILLETC et coll. Protheses chez l’enfant. Encycl Med Chir (paris), Odontologie, 28-755-R-10, 2009,12.

(65)- - LEE J. Restoration of primary teeth: review of the literature. Pediatr Dent 2002;24:506-510.

(66)- - RAM D et FUKS AB. Clinical performance of resin-bonded composite strip crowns in primary incisors: a retrospective study. Int J Paediatr Dent 2006;16(1):49-54

(67)- -UFR Odontologie/ UNIVERSITE de BORDEAUX \Odontologie Pédiatrique

### **LES SITES WEB :**

(5)- -WWW Sba-médecine .Com la communauté médicale paris des étudiants en médecine2009.(classification topographique)

(6)- <http://www.lescoursdentaires.com> [http://www.lescoursdentaires.com/le-concept-sista-la-classification SI/STA est une classification générale](http://www.lescoursdentaires.com/le-concept-sista-la-classification-SI/STA-est-une-classification-generale) Jul 11, 2013 ...

(58)- -WWW.Jcda.ca /fr/article/d140 published by the canadian dental association 29 Oct. 2013

