

REPUBLIQUE ALGERIENNE DEMOCRATIQUE ET POPULAIRE

MINISTÈRE DE L'ENSEIGNEMENT SUPERIEUR ET DE LA RECHARECHE SCIENTIFIQUE



UNIVERSITÉ SAAD DAHLAB-BLIDA

FACULTÉ DE MÉDECINE DE BLIDA

DÉPARTEMENT DE MÉDECINE DENTAIRE

N° :

## MEMOIRE DE FIN D'ETUDE

Pour l'obtention du

### DIPLÔME DE DOCTEUR EN MÉDECINE DENTAIRE



---

# LES LESIONS PIGMENTEES DE LA CAVITE BUCCALE

---

Présenté et soutenu publiquement le : 14/09/2017

Présenté par :

- ❖ *HADDOUCHE Zineb*
- ❖ *BOUKHELIF YAHIA Halima*
- ❖ *BEN MERIEM Ahlem*
- ❖ *MEBARKIA Zina Hafidha*

Présidente du jury :

- ❖ **Dr. AMMAR BOUDJELAL**

Examinatrice :

- ❖ **Dr. AISSAOUI**

❖ **Promotrice : Dr.TAIBI Rym**



---

## **REMERCIEMENTS & DEDICACES**

---

***Au nom du DIEU le Clément et le Miséricordieux louange à ALLAH le tout puissant.***

Nous tenons à remercier sincèrement les membres des jurys : **Dr. AMMAR BOUDJELAL** et **Dr. AISSAOUI** d'avoir bien voulu participer à l'évaluation de ce travail. Vous nous faites l'honneur d'accepter avec une très grande amabilité de siéger notre jury de thèse. Veuillez accepter ce travail maître, en gage de notre grand respect et notre profonde reconnaissance.

Nous en profitons pour remercier particulièrement notre encadrante de thèse, **Dr. TAIBI Rym**, *maitre assistante en pathologie bucco-dentaire*, pour son attention de tout instant sur notre travail, pour ses conseils avisés et son écoute qui ont été prépondérants pour la bonne réussite de cette thèse. Son mentor a été un élément moteur pour nous. Nous avons pris un grand plaisir de travailler avec elle. Nous lui sommes également reconnaissantes pour le temps conséquent qu'elle nous a accordé, ses qualités pédagogiques et scientifiques, sa franchise et sa sympathie. Nous lui adressons notre gratitude pour tout cela.

*Mes chaleureux remerciements à toute ma famille, qui par leurs prières et leurs encouragements j'ai pu surmonter tous les obstacles, A ma très chère maman **Lila HIBBI** Affable, honorable, aimable "Tu représentes pour moi le symbole de la bonté par excellence, la source de tendresse et l'exemple du dévouement qui n'a pas cessé de m'encourager et de prier pour moi", A mon très cher papa **Abdelkader HADDOUCHE**, Rien au monde ne vaut les efforts fournis jour et nuit pour mon éducation et mon bien être. Aucun remerciement ne saurait exprimer l'amour, l'estime, le dévouement et le respect que j'ai toujours pour vous.*

*Je remercie sincèrement ma chère sœur **Manel**, qui a fait plus qu'une sœur puisse faire pour que je suive le bon chemin dans ma vie. A mes chers frères **Mahmoud et Chihab**, Mes anges gardien et mes fidèles compagnons.*

*Je remercie également mon époux **Omar GERYVILLE** et je saisis cette occasion pour t'exprimer ma reconnaissance pour ton soutien moral, ton aide, tes conseils, ta compréhension et ta patience. Que dieu réunisse nos chemins pour un long commun serein.*

*Je vous dédie ce travail en témoignage de mon profond amour. Puisse Dieu, le tout puissant, vous préserver et vous accorder santé, longue vie et bonheur.*

**Zineb HADDOUCHE**

---

*Je tiens à exprimer mes sincères remerciements à mes parents, Je n'aurais pu réussir mes études sans eux. Merci **Maman** de m'avoir donné tant d'amour et de tendresse, et merci **Papa** de m'avoir toujours poussé dans mes intérêts. « Vous avez tout sacrifié pour vos enfants n'épargnant ni santé ni efforts. Vous m'avez donné un magnifique modèle de labeur et de persévérance. Je suis redevable d'une éducation dont je suis fier » Qu'ils trouvent dans ce travail l'expression de mon grand amour et ma grande gratitude, et que dieu leur préserve bonne santé et longue vie.*

*Merci à mes **frères** et adorables sœurs pour leur encouragement continu.*

*Merci à **Abdelaziz BELGUERRA** pour son soutien moral et sa preuve de compréhension, ce qui m'as donné la force et le courage d'accomplir ce mémoire.*

*Mes remerciements vont aussi à mes collègues et amis pour leur aide et soutien au cours de réalisation de ce mémoire.*

**Halima BOUKHELIF YAHIA**

*Mes plus profonds remerciements vont à mes **parents** pour leur amour inestimable, leur confiance, leurs sacrifices et toutes les valeurs qu'ils ont su m'inculquer.*

*Tout au long de mon cursus, ils m'ont toujours soutenu, encouragé et aidé. Ils ont su me donner toutes les chances pour réussir. Qu'ils trouvent, dans la réalisation de ce travail, l'aboutissement de leurs efforts ainsi que l'expression de ma plus affectueuse gratitude. Sans eux, je n'en serais pas là.*

*Je remercie ma **famille**, mes **frères** et en particulier ma sœur **Amina** pour sa tendresse, sa complicité et sa présence malgré la distance qui nous sépare.*

*Plus personnellement, je remercie mon mari, **Dr Abdaoui Mokrane**, pour m'avoir épaulé moralement tous les jours dans la construction de ce mémoire.*

*Et enfin, je remercie tous mes proches et amis, qui m'ont toujours encouragé au cours de la réalisation de ce mémoire.*

**MEBARKIA Zina Hafidha**

---

*Je dédie ce mémoire à mes parents :*

*Ma mère **Hadjaoui lila**, qui a oeuvré pour ma réussite, de par son amour, son soutien, tous les sacrifices consentis et ses précieux conseils, pour toute son assistance et sa présence dans ma vie, reçois à travers ce travail aussi modeste soit-il, l'expression de mes sentiments et de mon éternelle gratitude.*

*Mon père **Ben meriem noureddin**, qui peut être fier et trouver ici le résultat de longues années de sacrifices et de privations pour m'aider à avancer dans la vie ; Merci pour les valeurs nobles, l'éducation et le soutien permanent venu de toi.*

*Je tiens à exprimer ma plus profonde reconnaissance à :*

*Mes frères et ma sœur : mouhamed abd ennour sara qui m'ont assisté dans ces moments difficiles ;*

*· Mes amis et amies de par le monde qui n'ont cessé de m'encourager ;*

*· Enfin, je remercie Ishak Soltani pour son soutien indéfectible et pour m'avoir épaulé moralement tous les jours dans la construction de ce mémoire.*

**BEN MERIEM Ahlem**

***En fin nous remercions les personnes du public pour leur présence.  
Merci à tous et à toutes.***

---

## Résumé

La pigmentation des muqueuses buccales repose essentiellement sur les mélanocytes de la couche basale de l'épithélium, seules cellules capables de synthétiser le pigment endogène qui est la mélanine responsable des colorations brunes et noires des muqueuses.

Les mélanocytes sont des cellules dendritiques qui comportent un organite spécifique, le melanosome. La melanogénèse est une succession d'étapes aboutissant à la synthèse de la mélanine. Ce processus est fonction du déterminisme génétique mais il existe également un contrôle enzymatique et hormonal et une action de facteurs extérieurs.

Les lésions pigmentées des muqueuses buccales sont de nature endogène ou exogène, certaines sont sans conséquences, d'autres au contraire très graves. Elles peuvent aussi être témoins d'une maladie générale.

Dans ce travail, un rappel détaillé sur la melanogenese est fait, puis des lésions pigmentées d'origine intrinsèque et extrinsèque sont décrites. Une attention particulière a été portée au sujet du mélanome muqueux oral. Cette lésion très rare n'en a pas moins une importance capitale de par sa gravité.

Le chirurgien-dentiste se trouve en première ligne pour diagnostiquer les différentes lésions de la muqueuse buccale. Un examen systématique de la cavité buccale doit être réalisé lors de la première consultation, ceci pourra améliorer le diagnostic et la prévention des lésions de la muqueuse.

---

## Summary:

The pigmentation of the oral mucosa rests essentially on the melanocytes of the basal layer of the epithelium, only these cells are capable of synthesizing the endogenous pigment which is the melanin that is responsible for the brown and black colorations of the mucosa. In fact, melanocytes are dendritic cells that contain a specific organelle called melanosome. As the melanogenesis, it is a succession of stages leading to the synthesis of melanin. Though this process is a function of genetic determinism, there is also an enzymatic and hormonal control and an action of external factors.

Pigmented lesions of the oral mucosa are naturally endogenous or exogenous. Unlike some of which are harmless, others are harmful. It can also be seen as a general disease.

In this work, a detailed reminder on melanogenesis is made, and then pigmented lesions of intrinsic and extrinsic origin are well described. A particular attention was paid to oral mucosa melanoma. This lesion is rare but it is very important because of its severity.

The dental surgeon in his turn is the first to diagnose the different lesions of the oral mucosa. A systematic examination of the oral cavity must be performed during the first consultation, by which the diagnosis and the prevention of these lesions can be successfully improved.

### ملخص :

يستند الغشاء المخاطي للفم أساساً على الخلايا الصبغية الموجودة في الطبقة القاعدية من البشرة، والتي تعتبر الخلايا الوحيدة القادرة على تركيب الصبغة الذاتية وهي الميلانين المسؤولة عن البقع السوداء أو البنية للأغشية المخاطية.

الخلايا الصبغية هي خلايا جذعية تتكون من عصبه محددة تسمى جسم ميلانيني. وهذا الأخير يتم استحداثه بسلسلة من المراحل، حيث يعتمد أساساً على حتمية وراثية بالإضافة إلى تأثير هرموني، إنزيمي، وعوامل أخرى.

إن الآفات المصبغة في الغشاء المخاطي لتجويف الفم ذات نوعية ذاتية أو خارجية، بعضها غير مؤذية، والبعض الآخر في غاية الخطورة، كما يمكن من خلالها اكتشاف أمراض عامة في الجسم.

من خلال هذا البحث المتواضع سنقوم بدراسة مفصلة عن عملية استحداث الميلانين وكذا وصف الآفات المصبغة ذات أصل جوهري أو خارجي، و سنسلط الضوء على سرطان الجلد المخاطي الفموي، الذي يعتبر آفة نادرة مع ذلك له أهمية بالغة بسبب حدته.

يعتبر طبيب الأسنان هو المسؤول الأول عن تشخيص هذه الآفات المختلفة من الغشاء المخاطي لتجويف الفم من خلال القيام بتنفيذ فحص دقيق لتجويف الفم في الزيارة الأولى وهذا ما يساعد على التشخيص الفعلي ويقي من الأمراض الخطيرة التي قد تصيب الأغشية المخاطية للفم.

# Table des matières

INTRODUCTION.....	1
Chapitre 1 : Généralité.....	3
<b>1. RAPPEL .....</b>	<b>3</b>
<b>1.1. Les muqueuses buccales.....</b>	<b>3</b>
1.1.1. Classification des muqueuses buccales .....	3
1.1.1.1. Les muqueuses bordantes ou de recouvrement.....	4
1.1.1.2. Les muqueuses masticatrices.....	4
1.1.1.3. La muqueuse spécialisée.....	6
<b>1.2. Histologie .....</b>	<b>8</b>
<b>1.2.1. L'épithélium malpighien .....</b>	<b>8</b>
1.2.1.1. Organisation cellulaire des épithelias .....	8
1.2.1.2. Les cellules épithéliales ou kératinocytes .....	12
1.2.1.3. Les cellules non kératinocytes.....	12
<b>1.2.2. La jonction épithelio-conjonctive .....</b>	<b>15</b>
<b>1.2.3. Le chorion .....</b>	<b>16</b>
1.2.3.1. Les fibroblastes .....	16
1.2.3.2. Les cellules immunocompétentes .....	17
1.2.3.3. La matrice extracellulaire .....	17
<b>1.2.4. La sous-muqueuse .....</b>	<b>17</b>
<b>2. La pigmentation physiologique et coloration standard de la muqueuse buccale.....</b>	<b>18</b>
2.1. La pigmentation physiologique.....	18
2.2. La coloration standard de la muqueuse buccale .....	18
<b>3. La différence entre la peau et la muqueuse buccale :.....</b>	<b>19</b>
3.1. Structure de la peau .....	19
3.2. Différence entre la peau et la peau et la muqueuse buccale .....	20
Chapitre 2 : Le mécanisme de la pigmentation .....	21
<b>1. Les mélanocytes.....</b>	<b>21</b>
1.1. Origine embryologique (mélanocytogenèse).....	21
1.2. Microscopie Photonique.....	22
1.2.1. Colorations standard des mélanocytes .....	22
1.2.2. Immunohistochimie.....	22
1.2.3. Microscopie Electronique.....	22
1.2.4. Adhésion et mobilité mélanocytaire.....	23

<b>1.2.5. Les mélanosomes .....</b>	<b>24</b>
1.2.5.1. <i>Biogenèse des mélanosomes .....</i>	24
1.2.5.2. <i>Les différents types de mélanosomes .....</i>	25
1.2.5.3. <i>Transport, translocation et dégradation.....</i>	27
<b>1.2.6. Mélanogenèse.....</b>	<b>30</b>
1.2.6.1. <i>Principaux types de mélanine .....</i>	30
1.2.6.2. <i>Différences entre Eumélanines et Phæomélanines. ....</i>	30
1.2.6.3. <i>Biosynthèse des mélanines et contrôle enzymatique de la mélanogenèse .....</i>	31
1.2.6.4. <i>Régulation de la mélanogenèse.....</i>	33
1.2.6.5. <i>Rôles physiologiques des mélanines muqueuses .....</i>	36
<b>2. Modification de la pigmentation de la muqueuse buccale .....</b>	<b>37</b>
<b>2.1. La pigmentation mélanique.....</b>	<b>37</b>
<b>2.2. La pigmentation ferrique.....</b>	<b>38</b>
<b>2.3. Accumulation de pigment anormal.....</b>	<b>38</b>
<b>Chapitre 3 : Analogie et épidémiologie.....</b>	<b>40</b>
<b>1. Epidémiologie .....</b>	<b>40</b>
<b>Chapitre 4 : Classification, diagnostic et traitement des lésion pigmentée .....</b>	<b>42</b>
<b>1. Examen clinique .....</b>	<b>42</b>
<b>1.1. Interrogatoire : .....</b>	<b>42</b>
<b>1.2. Examens.....</b>	<b>43</b>
<b>1.2.1. Examen exo buccal : .....</b>	<b>43</b>
<b>1.2.2. Examen endo buccal : .....</b>	<b>43</b>
<b>1.2.3. Les examens complémentaires :.....</b>	<b>44</b>
<b>2. Classification, diagnostic et traitement des lésions pigmentées .....</b>	<b>45</b>
<b>2.1. Les lésions pigmentées non tumorales d'origine mélanotique.....</b>	<b>45</b>
<b>2.1.1. Les lésions localisées ou focales .....</b>	<b>45</b>
2.1.1.1. <i>La macule mélanique orale essentielle unique ou lentigo.....</i>	45
<b>2.1.2. Les lésions diffuses ou multiples.....</b>	<b>48</b>
2.1.2.1. <i>Les pigmentations ethniques .....</i>	48
2.1.2.2. <i>Syndrome de peutz-jeghers .....</i>	50
2.1.2.3. <i>Syndromes de Laugier-Hunziker.....</i>	51
2.1.2.4. <i>Syndromede Carney ou syndrome LAMB .....</i>	56
2.1.2.5. <i>Le syndrome LEOPARD.....</i>	56
2.1.2.6. <i>Le lichen plan pigmentogène ou lichen nigricans.....</i>	57
2.1.2.7. <i>L'hyperpigmentation liée à la nicotine ou mélanose tabagique .....</i>	59
2.1.2.8. <i>Pigmentation de cause endocrinienne .....</i>	61

---



2.1.2.9. Pigmentation d'origine Médicamenteuse.....	63
2.1.2.10. Hémochromatose .....	75
<b>2.2. Les lésions pigmentées Non tumorale d'origine non mélanique .....</b>	<b>76</b>
<b>2.2.1. Les tatouages .....</b>	<b>76</b>
2.2.1.1. Tatouage à l'amalgame.....	76
2.2.1.2. Les tatouages esthétiques .....	78
<b>2.2.2. Pigmentation métallique .....</b>	<b>80</b>
2.2.2.1. Les sels d'argent .....	81
2.2.2.2. Les sels d'or.....	81
2.2.2.3. Le lisère bismuthique .....	82
2.2.2.4. Le cuivre.....	84
2.2.2.5. Le plomb .....	84
2.2.2.6. L'arsenic.....	86
2.2.2.7. Le mercure .....	86
2.2.2.8. Le fer.....	87
2.2.2.9. Le nickel .....	87
<b>2.3. Pigmentation Tumorale : mélanique maligne.....</b>	<b>88</b>
2.3.1. Le mélanome malin .....	<b>88</b>
2.3.1.1. Epidémiologie .....	88
2.3.1.2. Localisations .....	89
2.3.1.3. Aspects Cliniques .....	90
2.3.1.4. Histologie.....	92
2.3.1.5. Classifications .....	95
2.3.1.6. Evolution.....	102
2.3.1.7. Pronostic.....	102
2.3.1.8. Traitement : .....	106
2.3.2. Le sarcome de Kaposi .....	<b>108</b>
2.3.2.1. Aspect clinique.....	108
2.3.2.2. Histologie.....	111
2.3.2.3. Traitement : .....	112
<b>2.4. Tumorale : tumeurs et pseudo-tumeur pigmentées non mélanique.....</b>	<b>114</b>
<b>2.4.1. Le Nævus nævo-cellulaire : .....</b>	<b>114</b>
2.4.1.1. Diagnostic différentiel.....	115
2.4.1.2. Traitement.....	115
<b>2.4.2. Le naevus bleu.....</b>	<b>115</b>
2.4.2.1. Aspect clinique.....	116

---

2.4.2.2. Histologie.....	116
<b>2.4.3. Le naevus de Ota .....</b>	<b>116</b>
2.4.3.1. Aspect clinique.....	116
2.4.3.2. Histologie.....	117
2.4.3.3. Traitement.....	117
<b>2.4.4. Le mélano-acanthome .....</b>	<b>117</b>
2.4.4.1. Aspect clinique.....	117
2.4.4.2. Histologie.....	117
2.4.4.3. Traitement.....	118
<b>2.4.4.4. Cas clinique N°1 : .....</b>	<b>118</b>
<b>2.4.4.5. Cas clinique N°2 : .....</b>	<b>119</b>
<b>2.4.4.6. Cas clinique N 3 :.....</b>	<b>121</b>
<b>CONCLUSION :.....</b>	<b>126</b>
<b>REFERENCES BIBLIOGRAPHIQUES.....</b>	<b>127</b>

---

## Liste des Figures

N°	Titre des Figures	N° Page
01	Plancher Buccal D'après Szpirglas H Et Ben Slama L Dans Pathologie De La Muqueuse Buccale(P19) (8) Buccale (P19) (8)	4
02	Face Ventrale De La Langue D'après Szpirglas H Et Ben Slama L Dans Pathologie De La Muqueuse	4
03	Muqueuse Du Palais D'après Szpirglas H Et Ben Slama L Dans Pathologie De La Muqueuse Buccale (P20) (8)	5
04	La Gencive	5
05	Histologie De La Muqueuse Masticatrice D'après Szpirglas H Et Ben Slama L Dans Pathologie De La Muqueuse Buccale (P21) (8)	5
06	Face Dorsale De La Langue D'après Szpirglas H Et Ben Slama L Dans Pathologie De La Muqueuse Buccale (P19) (8)	6
07	Schéma Des Papilles De La Langue	7
08	Histologie De La Muqueuse Du Dos De La Langue D'après Szpirglas H Et Ben Slama L Dans Pathologie De La Muqueuse Buccale (P21) (8)	7
09	Schéma D'un Epithélium Kératinisé	10
10	Schéma D'un Epithélium Non Kératinisé D'après Squierca ,Intencate (P358) (4)	11
11	Schéma D'un mélanocyte Dans L'épithélium De La Langue D'après Szpirglas H Et Ben Slama L Dans Pathologie De La Muqueuse Buccale (P21) (8)	13
12	Schéma D'interprétation Du Mélanocyte.	21
13	Mélanocyte Au Niveau De La Couche Basale	23
14	Schéma Explicatif De La Mélanogénèse Et Le Transport Intramelanocyttaire Des Mélanosome	24
15	Microscopie Electronique : Mélanosomes – Stade I A IV D'après Szpirglas H Et Ben Slama L Dans Pathologie De La Muqueuse Buccale (P134) (8)	26
16	Mélanosomes A Différents Stades. (Document OSSMAN 1)	27
17	Schéma De La Mélanocytogénèse Et De La Biogénèse Des Mélanosomes D'après Szpirglas H Et Ben Slama L Dans Pathologie De La Muqueuse Buccale (P134) (8)	29
18	Immunohistochimique : Nombre Augmenté De Mélanocytes Le Long De La Couche Basale De L'épithélium, (A), Comparaison A Une Muqueuse Non Affectée (B: Servir De Témoin), Cellules De Langerhans : Coloration A La Mi-Hauteur De Epithélium	38
19	Tatouage Esthétique	38
20	Macule Mélaniques Orales. A. Intraoral Photo D'un OMM Dans Muqueuse Buccale Près De L'angle Labial. B. Photomicrographie D'un OMM. Notez L'hyperpigmentation Modérée De La Couche Basale Et La Présence Discrète De Pigments De Mélanine Dans Les Melanophages (La Flèche).	45

## Liste des Figures (Suite)

N°	Titre des Figures (Suite)	N° Page
21	Macule mélanique d'après Szpirglas H et Ben Slama L dans Pathologie de la muqueuse buccale (p135) (8)	46
22	22.A: Melanoacanthome sur la muqueuse jugale. 22.B: Mélanoacanthome montrant la prolifération de mélanocytes dendritiques bénins dispersés partout dans l'épithélium, acanthose et spongieuse (x 100).	47
23	Histologie : macule mélanique d'après Szpirglas H et Ben Slama L dans Pathologie de la muqueuse buccale (p135) (8)	47
24	Pigmentation ethnique d'après Szpirglas H et Ben Slama L dans Pathologie de la muqueuse buccale (p137) (8)	48
25	Pigmentation ethnique d'après Szpirglas H et Ben Slama L dans Pathologie de la muqueuse buccale (p137) (8)	49
26	Pigmentation ethnique (document Dr Tessier MH)	49
27	Pigmentation ethnique	50
28	<i>Pigmentation de syndrome de Peutz Jeghers (PJS) affectant la peau du visage, le nez et les lèvres.</i>	51
29	<i>T. Sabesan, P.L. Ramchandani. Laugier–Hunziker syndrome: A rare cause of mucocutaneous pigmentation</i>	52
30	Maladie de Laugier-Hunziker : face interne de la joue gauche (document Dr Tessier MH)	53
31	Localisation linguale de la maladie de Laugier-Hunziker(document Dr Tessier MH)	54
32	Laugier-Hunziker Syndrome in a Patient with Pancreatic Cancer	54
33	Mélanose essentielle ou syndrome de Laugier-Hunziker	55
34	Syndrome LEOPARD	57
35	Lichen plan pigmentogène (document Dr Soueidan N.)	58
36	Mélanose du fumeur d'après Szpirglas H et Ben Slama L dans Pathologie de la muqueuse buccale (p140) (8)	60
37	<i>Pigmented lesions of the oral cavity</i>	61
38	Maladie d'Addison d'après Szpirglas H et Ben Slama L dans Pathologie de la muqueuse buccale (p138) (8)	62
39	Pigmentation aux antipaludéens de synthèse (document Dr Tessier MH)	64
40	Hyperpigmentation aux antipaludéens de synthèse d'après Szpirglas H et Ben Slama L dans Pathologie de la muqueuse buccale (p139) (8)	65

## Liste des Figures (Suite)

N°	Titre des Figures (Suite)	N° Page
41	Pigmentation du plancher buccal par traitement à la zidovudine d'après Szpirglas H et Ben Slama L dans Pathologie de la muqueuse buccale (p225) (8)	67
42	Pigmentation de la langue par le busulfan d'après Szpirglas H et Ben Slama L dans Pathologie de la muqueuse buccale (p225) (8)	69
43	Langue noire villoseuse d'après Szpirglas H et Ben Slama L dans Pathologie de la muqueuse buccale (p277) (8)	71
44	Langue noire villoseuse d'après Szpirglas H et Ben Slama L dans Pathologie de la muqueuse buccale (p277) (8)	72
45	Décharge pigmentaire d'après Szpirglas H et Ben Slama L dans Pathologie de la muqueuse buccale (p137) (8)	74
46	Toxicité médicamenteuse : érythème pigmenté d'après Szpirglas H et Ben Slama L dans Pathologie de la muqueuse buccale (p207) (8)	75
47	Pigmentation palatine chez un patient atteint d'hémochromatose	76
48	(C)Aspect Clinique d'un tatouage amalgame à la frontière gingivale bilatéralement et (D) évaluation Radiographique de tatouage d'amalgame .	76
49	Tatouage à l'amalgame, vestibule inférieur droit d'après Szpirglas H et Ben Slama L dans Pathologie de la muqueuse buccale (p224) (8)	77
50	Des dépôts minces, allongés de pigment noir autour des vaisseaux <i>Clinical and Experimental Dermatology Clinical and Experimental Dermatology, 2012 ; 37, 205–206</i>	78
51	Tatouage esthétique d'après Szpirglas H et Ben Slama L dans Pathologie de la muqueuse buccale (p37) (8)	79
52	Tatouages traditionnels tribaux d'après Szpirglas H et Ben Slama L dans Pathologie de la muqueuse buccale (p136) (8)	80
53	Hyperpigmentation aux sels d'or d'après Szpirglas H et Ben Slama L dans Pathologie de la muqueuse buccale (p41) (8)	82
54	Lisère bismuthique (document Dr Billet J)	82
55	Hyperpigmentation par intoxication au Bismuth d'après Szpirglas H et Ben Slama L dans Pathologie de la muqueuse buccale (p140) (8)	83
56	Lisère de Burton (document Dr Billet J)	85
57	Hyperpigmentation par intoxication au Plomb d'après Szpirglas H et Ben Slama L dans Pathologie de la muqueuse buccale (p140) (8)	85
58	Mélanome malin de la muqueuse buccale d'après Szpirglas H et Ben Slama L dans Pathologie de la muqueuse buccale (p134) (8)	90
59	Mélanome malin autour de la première molaire supérieure gauche d'après Szpirglas H et Ben Slama L dans Pathologie de la muqueuse buccale (p157) (8)	91
60	Mélanome malin mandibulaire : tumeur nodulaire vestibulaire d'après Szpirglas H et Ben Slama L dans Pathologie de la muqueuse buccale (p156) (8)	92

## Liste des Figures (Suite)

N°	Titre des Figures (Suite)	N° Page
61	<i>Delgado A, Zañero W A, Mosqueda –Taylor A. A practical method for clinical diagnosis of oral mucosal melanomas. A practical method for clinical diagnosis of oral mucosal melanomas. Med Oral 2003;8:348-52.</i>	92
62	Coloration argentique du pigment mélanique dans un mélanome d'après Szpirglas H et Ben Slama L dans Pathologie de la muqueuse buccale (p157) (8)	93
63	<i>Amanda E. Tauscher, BS, a William R. Jewell, MD, b and Ivan Damjanov Malignant melanoma of the lip spreading in a pagetoid manner into the minor salivary glands. Oral Surg Oral Med Oral Pathol Oral Radiol Endod 2002;94:341-4.</i>	94
64	Mélanome palatin (document Dr Tessier MH)	95
65	Mélanome malin sur mélanose de Dubreuilh d'après Szpirglas H et Ben Slama L dans Pathologie de la muqueuse buccale (p134) (8)	96
66	Mélanome malin diffus du palais d'après Szpirglas H et Ben Slama L dans Pathologie de la muqueuse buccale (p157) (8)	98
67	Mélanome malin d'après Szpirglas H et Ben Slama L dans Pathologie de la muqueuse buccale (p140) (8)	102
68	Mélanome malin mandibulaire : pièce de résection montrant l'envahissement de la corticale interne de la mandibule d'après Szpirglas H et Ben Slama L dans Pathologie de la muqueuse buccale (p156) (8)	108
69	Maladie de Kaposi : localisation labiale supérieure d'après Szpirglas H et Ben Slama L dans Pathologie de la muqueuse buccale (p205) (8)	109
70	Maladie de Kaposi : localisation vestibulaire supérieure d'après Szpirglas H et Ben Slama L dans Pathologie de la muqueuse buccale (p205) (8)	109
71	Maladie de Kaposi. Forme évoluée : tumeur ulcérée d'après Szpirglas H et Ben Slama L dans Pathologie de la muqueuse buccale (p205) (8)	110
72	Sarcome de Kaposi (document Dr Tessier MH)	110
73	Histologie de la maladie de Kaposi d'après Szpirglas H et Ben Slama L dans Pathologie de la muqueuse buccale (p205) (8)	111
74	Naevusnaevo-cellulaire de la muqueuse buccale d'après Szpirglas H et Ben Slama L dans Pathologie de la muqueuse buccale (p135) (8)	114
75	Histologie : Naevusnaevo-cellulaire de la muqueuse buccale d'après Szpirglas H et Ben Slama L dans Pathologie de la muqueuse buccale (p136) (8)	114
76	Naevusnavo-cellulaire : localisation palatine (document Dr Tessier MH)	115
77	Pigmentation endo buccale	118
78	Mélanose tabagique	120
79	Ulcération bourgeonnante sur une pigmentation étendue sur l'hémi palais droit	122
80	L'examen histologique du mélanome malin	123
81	Exérèse chirurgicale large du mélanome malin	124
82	Protection du site par une gouttière	124
83	contrôle régulier du site opératoire et rebasage de la plaque palatine	125
84	Récidive locale	125

## Liste des Schémas

N°	Titre des Schémas	N° Page
01	Schéma de la synthèse des eumélanines et des phæomélanines	32
02	Arbres décisionnels	107

## Liste des Tableaux

N°	Titre des Tableaux	N° Page
01	Différences morphologiques entre Eumélanosome et Phæomélanosomes	26
02	Différence entre Eumélanines et Phæomélanines (2)	30
03	Gènes impliqués dans la mélanogénèse (25, 26, 1,2)	35
04	Facteurs modulant la mélanogénèse. (2)	36
05	Tableau récapitulatif de Quelques médicaments pouvant causer une pigmentation buccale(84)	73
06	Quelques métaux pouvant causer une pigmentation buccale (84)	87
07	<i>Siege des mélanomes - étude de 84836 cas entre 1985 et 199 4(98,60)</i>	88
08	Localisation du mélanome muqueux oral. (105)	90
09	Classification de Westbury	98
10	Classification TNM	99
11	Classification TNM du mélanome cutané	100
12	Classification TNM de l'AJCC et de l'UICC	101
13	Moyenne de Survie dans les mélanomes oraux. (3)	102
14	Niveaux de Clark	103
15	Indice de Breslow	103
16	Comparaison de l'épaisseur des mélanomes muqueux et cutanés (3)	104
17	Facteurs associés à une diminution de la survie du patient atteint de mélanome dans sa phase de croissance verticale. (3)	105
18	Septième édition de la classification TNM AJCC 2009 pour les mélanomes de la tête et du cou, extraite de la TNM des Cancers ORL	107

# INTRODUCTION

La pigmentation est l'accumulation normale ou pathologique d'un pigment dans un tissu. Par le terme pigment il faut entendre non seulement les pigments organiques endogènes solubles comme la mélanine, mais aussi les pigments exogènes, substances insolubles organiques ou minérales.

Nous nous intéresserons d'abord à la physiologie de la pigmentation mélanique qui repose essentiellement sur les mélanocytes, cellules hautement différenciées situées dans la couche basale de l'épithélium et, qui sont les seules cellules capables de synthétiser le pigment qu'est la mélanine. Cette cellule dendritique comporte un organite spécifique, le mélanosome. Avec les kératinocytes, les mélanocytes forment une véritable unité fonctionnelle.

La mélanogénèse est une succession d'étapes aboutissant à la synthèse de la mélanine, ce processus est fonction du déterminisme génétique mais il existe également un contrôle enzymatique et hormonal et une influence de facteurs extérieurs, tels les rayonnements ultraviolets A et B, sur le phénotype. La mélanine est responsable des colorations brunes et noires de l'épiderme, des muqueuses en partie, des cheveux et de l'iris des yeux. (1,2)

Les anomalies quantitatives ou qualitatives de la pigmentation muqueuse sont dues à la présence anormale d'un pigment endogène ou exogène. Dans le cas d'une pigmentation endogène, on observe une augmentation du nombre des mélanosomes ou des mélanocytes, des migrations ou une décharge pigmentaire à un niveau donné de l'épithélium ou du chorion.

Dans ce travail, nous allons présenter dans la première partie les mécanismes physiologiques ou pathologiques de la pigmentation.

Dans la deuxième partie, nous nous intéresserons aux principales lésions pigmentées de la cavité buccale, leurs démarches diagnostiques et leurs approches thérapeutiques.

Les lésions pigmentées de la muqueuse buccale tirent leur intérêt de leur relative fréquence, de leur contribution au diagnostic de certaines affections systémiques et parfois de leur évolutivité propre.

En particulier, le mélanome muqueux oral a une importance capitale de par sa gravité.

En contraste avec le mélanome cutané, le mélanome muqueux oral est moins documenté. La raison majeure de ce manque d'études en est la rareté de cette entité maligne. Cette faible prévalence ne doit pas faire oublier cependant son caractère fatal puisque la moyenne de survie avoisine les deux ans. (3)

L'amélioration du pronostic de toute lésion pigmentée suspecte passe dans tous les cas par un diagnostic précoce.

Le rôle du chirurgien-dentiste est donc primordial puisqu'il est en première ligne dans le dépistage et le diagnostic des différentes lésions pigmentées de la cavité buccale.



Après un interrogatoire précis, l'examen systématique des muqueuses doit faire partie intégrante de la consultation du chirurgien-dentiste au même titre que l'examen dentaire.

### **Objectifs du mémoire**

- Eriger l'origine de l'hyperpigmentation de la muqueuse buccale.
- Conduite à tenir.
- L'indication de la biopsie.
- Évaluer le pronostic.

# Chapitre 1 : Généralité

## 1. RAPPEL

### 1.1. Les muqueuses buccales (4)

Le terme de « **muqueuse buccale** » est largement répandu dans la littérature française plus que celui de « **muqueuse orale** » qui est plus commun dans la littérature anglo-saxonne (oral-mucosa). C'est pourquoi nous utiliserons le terme de muqueuse buccale. En raison des différentes adaptations structurales de la muqueuse tapissant la cavité buccale, on ne parle pas d'une, mais des muqueuses buccales. En effet, de nombreuses variations fonctionnelles et histologiques sont décrites et permettent de distinguer les différentes muqueuses les unes des autres. Les muqueuses buccales assurent de nombreuses fonctions qui conditionnent leur structure.

• **Protection immunitaire continue**, grâce à un système immunitaire local qui produit des anticorps responsables de la formation de complexes immuns avec des particules étrangères. De plus, la salive contient des facteurs bactériostatiques comme la lactoferrine et le lysozyme, mais aussi de l'immunoglobuline A sécrétoire (**IgAs**), produite par les glandes salivaires, qui a pour rôle d'inhiber l'adhérence bactérienne aux muqueuses. D'autre part, des immunoglobulines (**Ig**) : **IgAsérique**, **IgG** et **IgM**, synthétisées par des organes lymphoïdes secondaires, sont retrouvées dans le fluide gingival et, par extension, dans la salive.

• **Protection des tissus sous-jacents**, des forces mécaniques mises en jeu lors de la mastication et vis-à-vis des organismes bactériens par la desquamation régulière de l'épithélium.

• **Fonctions sensorielle et sensitive** : gustative, thermique, mécanique, nociceptive, assurées par les différents récepteurs (en relation avec les réflexes de déglutition, de salivation ou de bâillement).

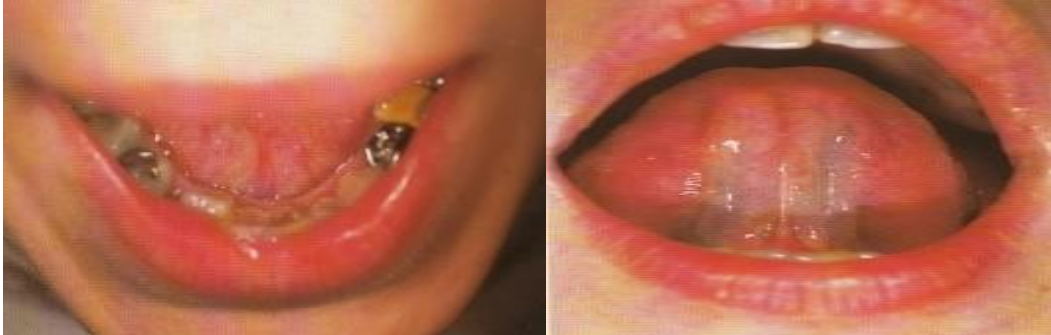#### 1.1.1. Classification des muqueuses buccales

Il existe différents types de muqueuses buccales en fonction des localisations anatomiques mais surtout de leurs fonctions. En effet, diverses parties de la muqueuse buccale sont soumises à différentes sollicitations fonctionnelles auxquelles elles s'adaptent par des variations structurales de leur épithélium ou de leur chorion. Ces données permettent de distinguer trois types de muqueuses : les muqueuses bordantes ou de recouvrement, les muqueuses masticatrices et la muqueuse spécialisée.

### **1.1.1.1. Les muqueuses bordantes ou de recouvrement**

La muqueuse bordante couvre approximativement 60% de la cavité buccale.

La muqueuse bordante est la muqueuse la plus répandue. Elle correspond au versant muqueux des lèvres, des joues, des vestibules, du plancher buccal, de la face ventrale linguale et du palais mou.



**Figure 1** : Plancher buccal d'après Szpirglas H et Ben Slama L dans Pathologie de la muqueuse buccale(p19) (8) buccale (p19) (8)

**Figure 2** : Face ventrale de la langue d'après Szpirglas H et ben slama L dans pathologie de la muqueuse

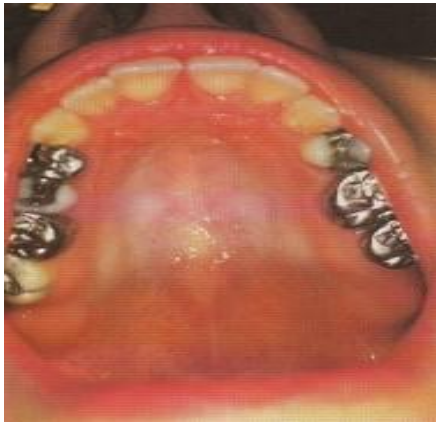
Cette muqueuse est souple à la palpation. Ce qui lui permet de s'adapter à l'étirement provoqué par le passage du bol alimentaire.

Histologiquement, l'épithélium est pavimenteux, pluristratifié, non kératinisé en surface et les crêtes épithéliales sont peu marquées.

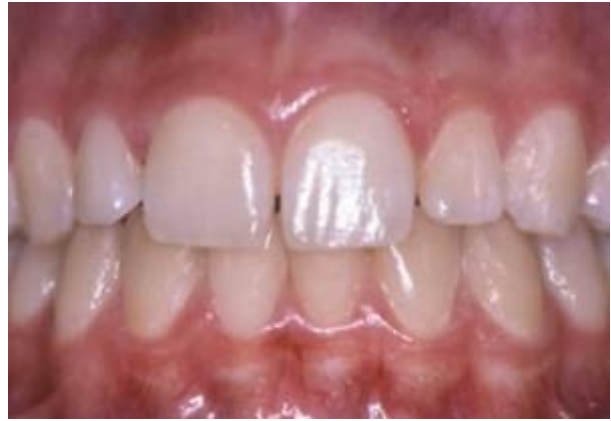Le chorion est lâche, présente un réseau vasculaire développé dans sa partie superficielle et contient les glandes salivaires accessoires ainsi que des terminaisons vasculo-nerveuses. On retrouve une sous-muqueuse qui se situe entre le chorion et les plans musculaires ou osseux sous-jacents. (9,10 ,8)

### **1.1.1.2. Les muqueuses masticatrices**

Les muqueuses masticatrices se trouvent au niveau de la gencive et du palais dur, elles s'étendent sur environ 25% de la surface buccale.



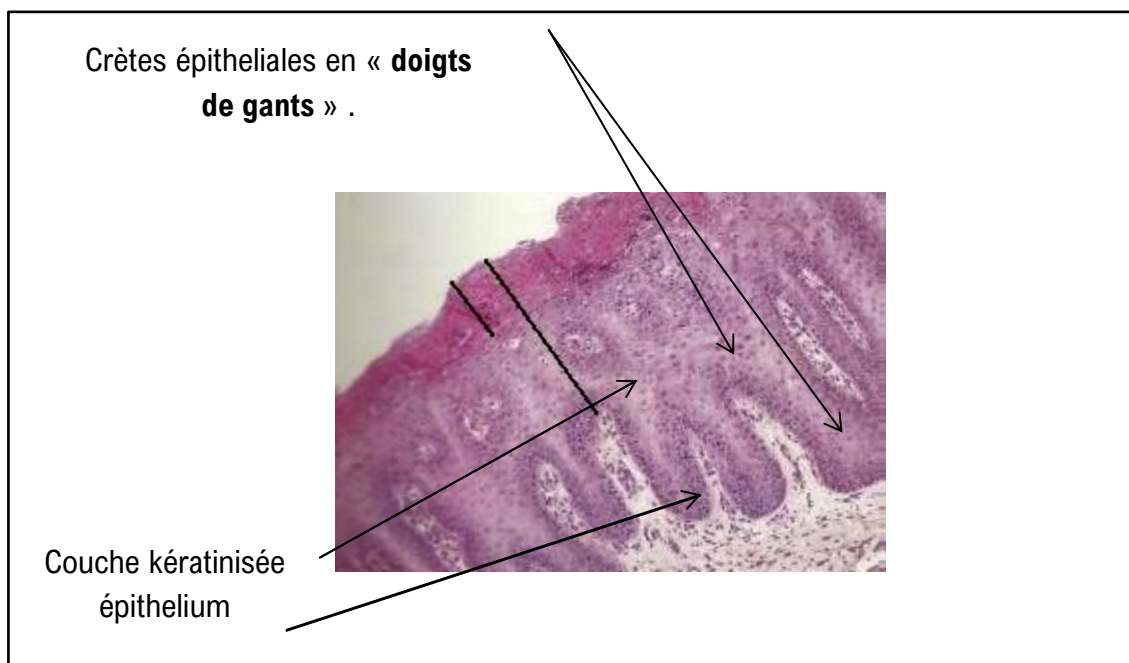
**Figure 3** : Muqueuse du palais d'après Szpirglas H et Ben Slama L dans Pathologie de la muqueuse buccale (p20) (8)



**Figure 4** : la gencive

À la palpation, les muqueuses masticatoires sont fermes. Cette propriété permet une résistance à la compression lors de la mastication des aliments.

Histologiquement, elles présentent un épithélium pavimenteux, pluristratifié, kératinisé (**orthokératinisé** ou **parakératinisé**). Les **crêtes épithéliales** sont **très développées**.

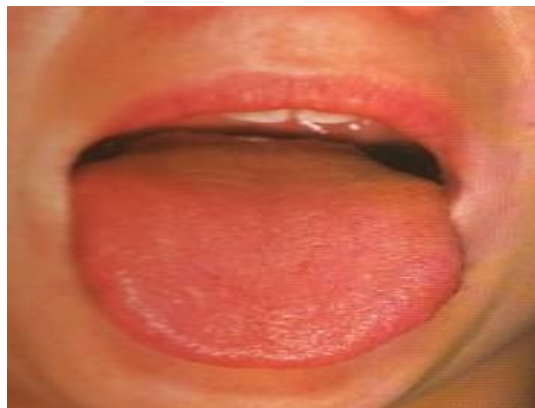

**Figure 5** : Histologie de la muqueuse masticatrice d'après Szpirglas H et Ben Slama L dans Pathologie de la muqueuse buccale (p21) (8)

Le tissu conjonctif ou chorion repose directement sur le périoste des corticales et du palais, sans interposition de sous-muqueuse : on parle ainsi de muco-périostes. De nombreuses fibres collagéniques s'organisent pour former des faisceaux qui permettent l'adhérence de la muqueuse, au ciment et à la corticale osseuse, et qui lui assurent une certaine tonicité. (5, 6, 10, 7, 9,8)

### **1.1.1.3. La muqueuse spécialisée**

Cette muqueuse est plus précisément localisée au niveau de la face dorsale de la langue qui représente 15% de la surface buccale.

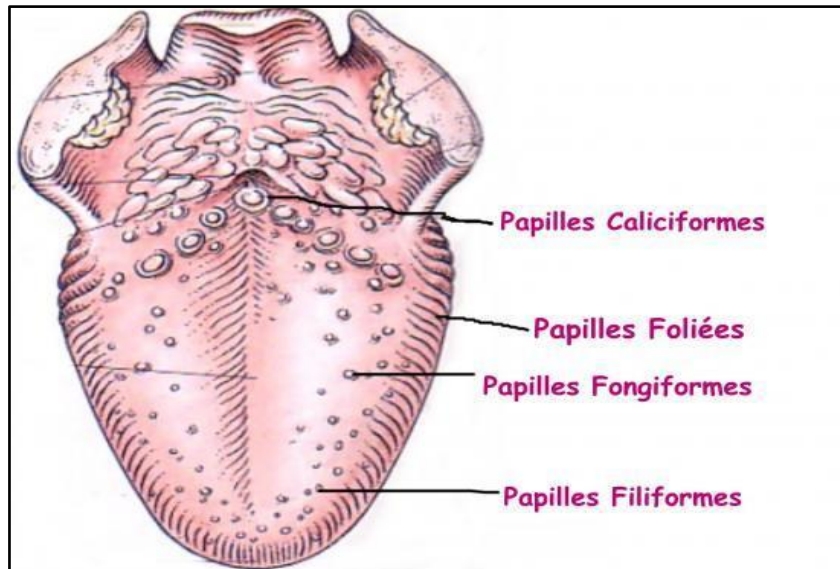


**Figure 6** : Face dorsale de la langue d'après Szpirglas H et Ben Slama L dans Pathologie de la muqueuse buccale (p19) (8)

On qualifie cette muqueuse de spécialisée car elle est hérissée de nombreuses papilles et elle est responsable de la perception du goût par l'intermédiaire des bourgeons du goût.

Histologiquement, elle présente une kératinisation en mosaïque, alternant les zones kératinisées et les zones non kératinisées.

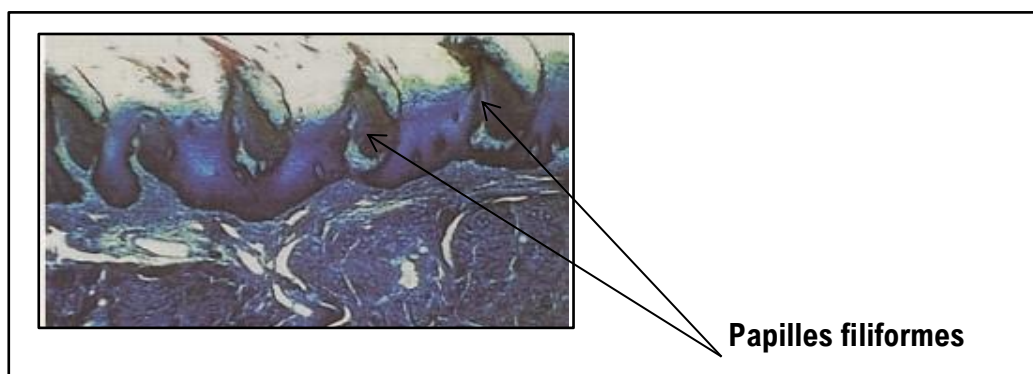
La muqueuse dorsale linguale présente des papilles **filiformes**, **fongiformes**, **caliciformes** et **foliées**, dont certaines sont associées à des bourgeons du goût.



**Figure 7** : schéma des papilles de la langue

- **Les papilles filiformes** : Réparties sur toute la surface du dos de la langue, elles sont les plus nombreuses. Au microscope optique, elles apparaissent comme de petites éminences coniques de 0,3 à 3 mm de diamètre, réparties uniformément sur la surface dorsale.

Histologiquement, elles présentent un épithélium malpighien très kératinisé ainsi qu'un chorion central filiforme. Grâce à leur épithélium kératinisé, elles participent à la mastication.



**Figure 8** : Histologie de la muqueuse du dos de la langue d'après Szpirglas H et Ben Slama L dans Pathologie de la muqueuse buccale (p21) (8)

- **Les papilles fongiformes** : Disséminées parmi les papilles filiformes, elles prédominent sur les bords linguaux. Au microscope optique, elles ont la forme de petits champignons avec une base plus étroite que le sommet, leur taille varie de 0,7 à 1 mm de diamètre.

Histologiquement, elles présentent un épithélium non kératinisé, peu épais et des crêtes épithéliales très marquées. Des bourgeons du goût, supports de la gustation, sont retrouvés au niveau du dôme des papilles fongiformes.

- **Les papilles caliciformes** : Situées à la base linguale, elles s'alignent juste en avant du V lingual. Elles sont environ une douzaine et bien apparentes macroscopiquement.

Au microscope optique elles ont la forme de calices, avec une base plus étroite que le sommet, leur taille varie de 1 à 2 mm de hauteur. Leurs bases sont circonscrites par un sillon au fond duquel débouchent les glandes salivaires accessoires. Des bourgeons du goût sont observés au niveau des papilles caliciformes.

- **Les papilles foliées** : Elles se situent en groupe sur les bords postéro-latéraux de la langue, en avant du V formé par les papilles caliciformes, elles ont une forme de feuille. Ces papilles possèdent des bourgeons du goût juste sous la surface et répondent essentiellement à l'acidité. (5, 6, 10, 7,8)

## **1.2. Histologie**

Les muqueuses orales s'organisent en différentes couches. Elles se composent d'un épithélium qui repose sur une membrane basale. Cette dernière assure la jonction entre l'épithélium et le chorion sous-jacent.

Enfin, une sous-muqueuse qui n'est pas systématiquement présente, sépare le chorion des structures osseuses ou musculaires profondes sous-jacentes.

### **1.2.1. L'épithélium malpighien**

L'épithélium est pavimenteux, pluristratifié, kératinisé ou non kératinisé. Il se compose de cellules épithéliales ou kératinocytes et de cellules non kératinocytes.

#### **1.2.1.1. Organisation cellulaire des épithélies**

Afin de mieux comprendre les manifestations histopathologiques exposées par la suite, il apparaît nécessaire de décrire précisément les caractéristiques histologiques des muqueuses buccales, et plus particulièrement l'organisation des épithélies.

À l'état normal, la structure et l'ultrastructure épithéliale sont variables d'une couche à l'autre, au sein d'un même épithélium, et d'un épithélium **kératinisé** à un épithélium **non kératinisé**.

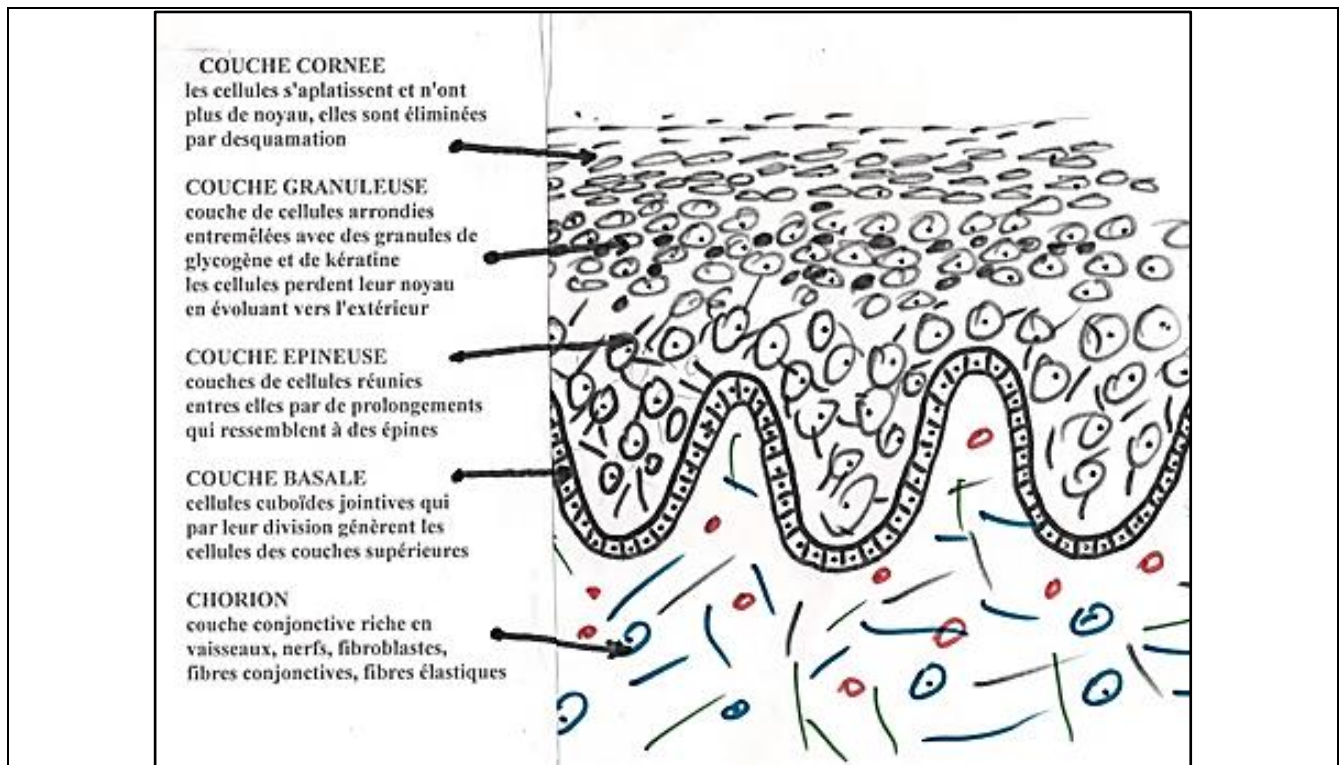
#### **a. Organisation cellulaire d'un épithélium kératinisé**

Un épithélium kératinisé s'organise en quatre couches : **basale**, **épineuse**, **granuleuse** et **cornée**.



- ❖ **La couche basale ou *stratum germinativum*** : repose sur la membrane basale. Au microscope optique, elle comporte 2 à 3 couches cellulaires. Ces cellules apparaissent cubiques ou cylindriques, elles possèdent un gros noyau chromophile, des faisceaux de tonofibrilles, de nombreux organites et présentent de nombreuses images de mitoses. C'est à ce niveau que s'effectuent la prolifération et le renouvellement des cellules épithéliales.
  
- ❖ **La couche épineuse ou *stratum spinosum*** : se compose de quinze à vingt assises de cellules polygonales, d'aspect épineux, unies les unes aux autres par des desmosomes.  
  
Au microscope électronique, les cellules présentent de nombreux filaments intermédiaires, de type tonofilaments, regroupés en gros faisceaux. Au fur et à mesure de leur maturation, les filaments prennent une polarité horizontale, on parle alors de tonofibrilles, et perdent progressivement leur basophilie.
  
- ❖ **La couche granuleuse ou *stratum granulosum*** : est formée par des cellules aplaties. Au microscope, ces cellules présentent de nombreuses granulations cytoplasmiques de kératohyaline qui apparaissent basophiles au microscope photonique et électro-denses dans les coupes ultra fines au microscope électronique.  
  
Comme les cellules de la couche **granuleuse** assurent la jonction avec la couche cornée, elles changent soudainement de morphologie au niveau de la partie superficielle.
  
- ❖ **La couche cornée ou *stratum corneum*** : est formée d'une vingtaine de strates squameuses. A l'examen microscopique, les cellules présentent une forme hexagonale qualifiée de squame, elles paraissent très aplaties, déshydratées et résistantes aux agressions mécaniques et chimiques. (11, 12, 9, 13, 14,8 ,4)





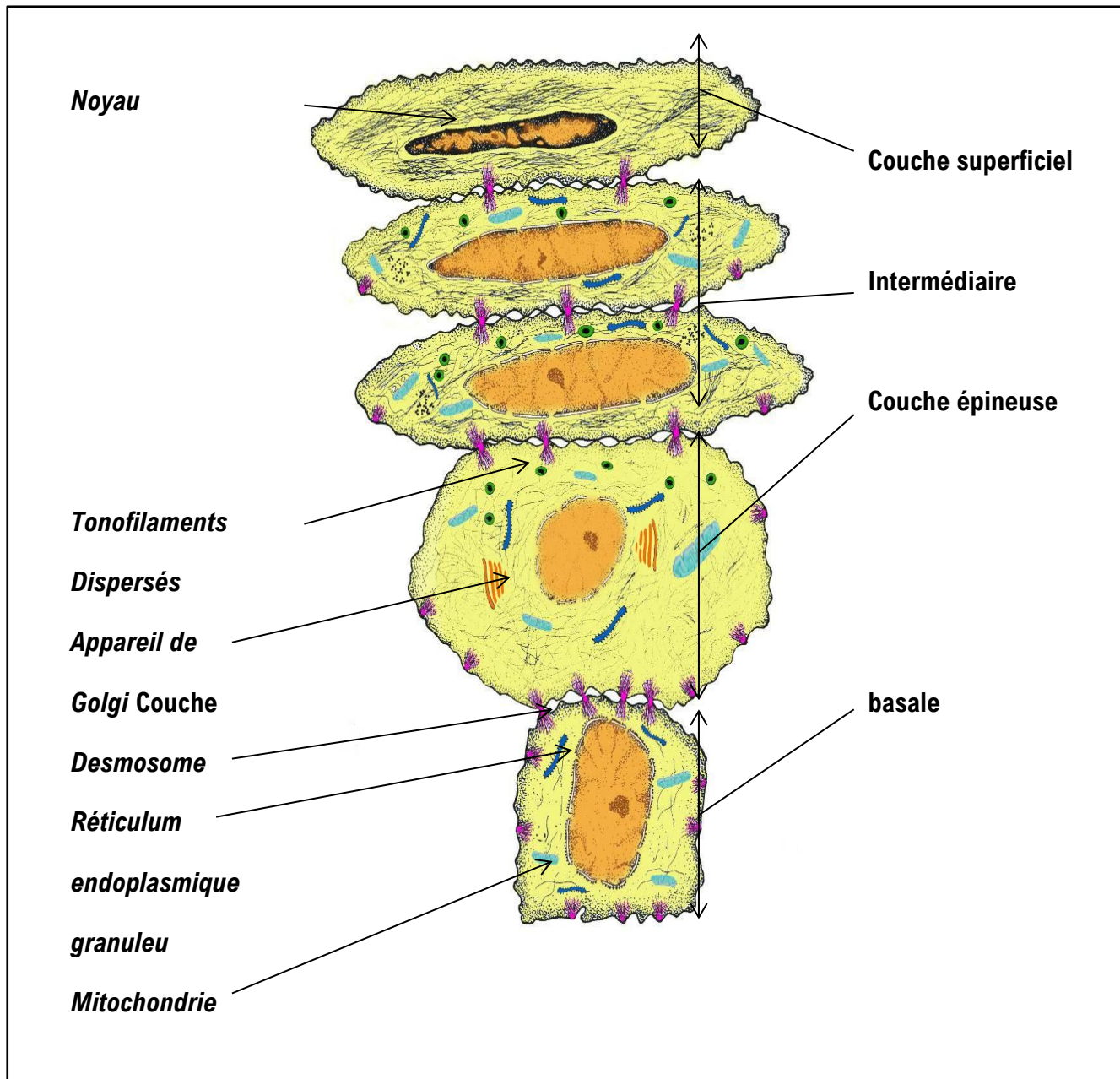
**Figure 9 :** Schéma d'un épithélium kératinisé

### ***b. Organisation cellulaire d'un épithélium non kératinisé***

Un épithélium **non kératinisé** s'organise également en quatre couches : **basale**, **épineuse**, **intermédiaire** et **superficielle**.

- ❖ **La couche basale ou *stratum germinativum*** : est comparable à celle d'un épithélium kératinisé. Les cellules reposent sur la membrane basale et sont responsables de la prolifération et du renouvellement des cellules épithéliales.  
Au microscope, la couche basale comporte 2 à 3 couches cellulaires.  
Ces cellules apparaissent cubiques ou cylindriques, elles possèdent un gros noyau chromophile, des tonofilaments dispersés (contrairement aux cellules basales de l'épithélium kératinisé), de nombreux organites et présentent de nombreuses images de mitoses.
- ❖ **La couche épineuse ou *stratum spinosum*** : se compose de quinze à vingt assises de cellules polygonales unies les unes aux autres par des desmosomes. Au fur et à mesure de leur maturation, elles prennent une polarité horizontale et perdent progressivement leur basophilie.
- ❖ **La couche intermédiaire ou *stratum intermedium*** : est formée de cellules aplaties légèrement plus volumineuses que celles de la couche granuleuse. Elles contiennent des tonofilaments denses et dispersés ainsi que des grains de glycogène observés à la surface de la couche.

- ❖ **La couche superficielle ou *stratum superficiale*** : est constituée de cellules légèrement aplaties. Certains auteurs qualifient cette couche de *stratum distendum* par son caractère flexible qui lui permet de tolérer la compression et l'étirement.



**Figure 10** : Schéma d'un épithélium non kératinisé d'après SquierCA ,inTenCate (p358) (4)

### **1.2.1.2. Les cellules épithéliales ou kératinocytes**

Véritable frontière entre le milieu buccal et les tissus sous-jacents, l'épithélium se constitue majoritairement de cellules épithéliales intimement liées par des desmosomes. Elles représentent 90% des cellules d'un épithélium. Elles sont également appelées **kératinocytes**.

Cette dénomination ne préjuge en rien de la structure kératinisée ou non de l'épithélium. En effet, ces cellules sont présentes dans les deux types d'épithélium.

Le cytosquelette des kératinocytes se compose de **microfilaments** (actine), de **microtubules** (tubuline) et de **filaments intermédiaires**.

Les filaments intermédiaires, ou **tonofilaments**, sont des protéines fibreuses synthétisées par les ribosomes et regroupées en cinq classes.

- ✓ **La classe I** désigne les cytokératines acides.
- ✓ **La classe II** désigne les cytokératines basiques.
- ✓ **La classe III** regroupe la **vimentine**, la **desmine**, et la **GFAP** « **Glial Fibrillary Acidic Protein** ».
- ✓ **La classe IV** rassemble les neurofilaments.
- ✓ **La classe V** réunit les lamines.

Les cellules se renouvellent en permanence grâce aux divisions mitotiques des cellules de la couche basale. Ensuite, les nouvelles cellules migrent vers les couches superficielles, où elles se différencient progressivement, afin d'assurer le remplacement des cellules superficielles destinées à desquamer.

Ce « **turn over** » est généralement plus rapide au sein des **épithélias non kératinisés** par rapport à celui des **épithélias kératinisés**. Ainsi, au niveau jugal ce renouvellement dure **25 jours**, tandis qu'au niveau gingival, il s'accomplit au bout d'une cinquantaine de jours. (15, 11, 12, 16, 5, 17, 13, 7, 8)

Les kératinocytes participent à la pigmentation orale en accueillant par transferts intercellulaires les mélanosomes contenant la mélanine à partir des mélanocytes.

### **1.2.1.3. Les cellules non kératinocytes**

Un épithélium kératinisé ou non kératinisé présente également des cellules non kératinocytes telles que les mélanocytes, les cellules de Merkel, les cellules de Langerhans et des cellules de défense.

## **A. Les mélanocytes**

La description détaillée des mélanocytes fera l'objet d'un chapitre entier, nous ne parlerons ici que de la distribution des mélanocytes dans les muqueuses buccales saines.

Les mélanocytes font partie du groupe des cellules non kératinocytes, ils ont pour origine la crête neurale depuis laquelle ils migrent vers leurs territoires cibles au cours de l'embryogenèse.

Les mélanocytes sont localisés dans la couche basale de l'épithélium. La quantité moyenne de mélanocytes présents dans la muqueuse buccale est d'environ **1500/mm<sup>2</sup>** et l'on considère que les mélanocytes représentent en moyenne **1 à 8 %** des cellules de l'assise basale de l'épithélium de la muqueuse. (18,4)

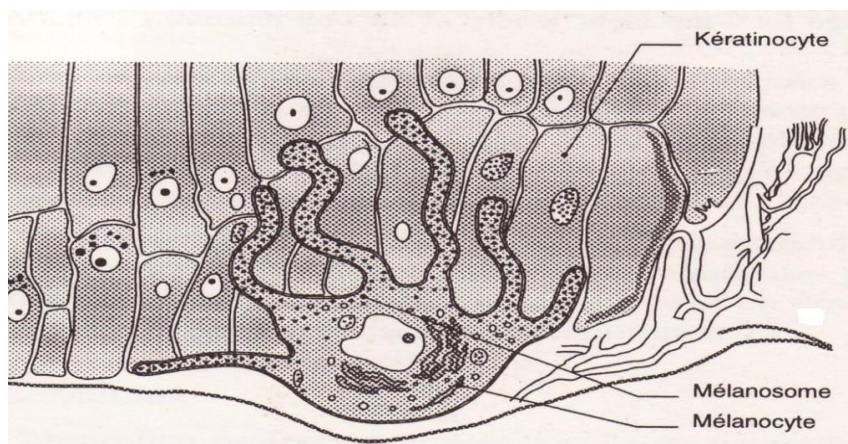
Dans la gencive les mélanocytes peuvent être retrouvés avec un ratio de 1 mélanocyte pour 15 kératinocytes.

Ce qui est légèrement inférieur au ratio de la peau. En outre dans la muqueuse leur activité est réduite. Chaque mélanocyte peut établir un contact avec environ **30 à 40** kératinocytes au maximum.

La pigmentation d'origine mélanocytaire de la muqueuse buccale n'est pas constante ou tout du moins elle n'est pas uniforme.

La gencive est le tissu intra oral le plus pigmenté. La localisation la plus fréquente est la gencive attachée (27,5%) suivie par ordre décroissant par la gencive papillaire, la gencive marginale et la muqueuse alvéolaire. La prévalence de la pigmentation gingivale est supérieure sur la partie vestibulaire de la gencive que sur les parties palatines et linguales des arcades.

Les mélanocytes sont présents de façon constante au niveau des différents sites des muqueuses buccales ; ainsi les différences de pigmentations observées entre les individus ne dépendent pas du nombre de mélanocytes mais plutôt de leur activité. (11, 12, 5, 19, 17, 20, 3,8)



**Figure 11 :** Schéma d'un mélanocyte dans l'épithélium de la langue d'après Szpirglas H et Ben Slama L dans Pathologie de la muqueuse buccale (p21) (8)



## **B. Les cellules de Merkel**

Les cellules de Merkel sont issues de la crête neurale, elles ont migré au sein de la couche basale de l'épithélium au cours de l'embryogenèse.

À l'examen microscopique, elles apparaissent non dendritiques, présentent quelques ribosomes dispersés et des tonofilaments. Ces cellules se caractérisent par des vésicules denses associées à une terminaison axonale.

Leur rôle est essentiellement sensoriel : transmettre les informations aux fibres nerveuses proches. (11, 12, 16, 17,8)

## **C. Les cellules de Langerhans**

Les cellules de **Langerhans** sont des cellules immunitaires, proches des macrophages.

Elles naissent dans la moelle osseuse et migrent au sein de l'épithélium buccal durant l'embryogenèse.

Elles se localisent généralement au niveau de la couche supra basale mais on peut les retrouver au niveau de toutes les couches épithéliales.

A l'examen microscopique, les cellules de Langerhans apparaissent dendritiques, elles ne contiennent pas de ribosomes ni de tonofilaments et se caractérisent par leurs granules spécifiques, appelés granules de **Birbeck**. Ces granules ont une forme particulière en raquette.

Leur rôle immunitaire consiste à reconnaître les antigènes pénétrant l'épithélium et à présenter le matériel antigénique aux lymphocytes T. (11, 12, 16, 5, 17,8)

## **D. Les cellules de défense**

Ce sont généralement les lymphocytes de type T que l'on retrouve au niveau de toutes les strates épithéliales.

Au microscope, ils possèdent un gros noyau sphérique avec un cytoplasme étroit présentant peu d'organites. Ils ne contiennent pas de ribosomes ni de filaments. Ils sont responsables de la réponse immunitaire au sein de l'épithélium : il s'augmente en nombre avec l'inflammation de la muqueuse. Des polynucléaires neutrophiles et des mastocytes sont également présents au sein de l'épithélium. (11, 12,5)

### **1.2.2. La jonction épithelio-conjonctive**

Cette zone assure la jonction entre l'épithélium et le chorion sous-jacent. Cette jonction représente une interface ondulée traduisant l'interdigitation des papilles conjonctives et des crêtes épithéliales. Un tel agencement permet ainsi une surface d'échange plus vaste et un meilleur attachement, en dispersant les forces appliquées sur l'épithélium tout au long de l'interface.

Toutefois, son aspect varie en fonction de la zone ou de la muqueuse observée. Par exemple, les muqueuses masticatoires présentent un nombre plus élevé de crêtes épithéliales et de papilles conjonctives par unité de surface, comparativement aux muqueuses de recouvrement. (21)

### **La membrane basale**

Elle assure de nombreux rôles tels que le maintien mécanique de la structure épithéliale, la filtration de substances destinées aux cellules épithéliales, la migration et l'organisation cellulaires.

Elle permet également la détermination de la polarité cellulaire, le métabolisme cellulaire, la différenciation cellulaire ainsi que l'organisation et la disposition des protéines membranaires.

En conséquence, elle garantit les échanges entre les papilles conjonctives et les crêtes épithéliales.

D'un point de vue histologique, la membrane basale se caractérise par une bande sans structure, aux préparations hématoxyline et éosine, tandis qu'on observe une bande **PAS (acide périodiqueSchiff)** positive lors de la coloration à l'argent. D'un point de vue ultra structural, cette région est en fait très organisée.

En effet on peut distinguer deux zones : **la lamina lucida** d'une part et **la lamina densa** d'autre part.

- **La lamina lucida** est une zone claire de 45 nanomètres d'épaisseur, elle se situe entre la membrane basale épithéliale et la *lamina densa*.

On peut y observer des zones plus opaques en regard des hémidesmosomes qui sont constitués de filaments très fins traversant la *laminalucida*.

- **La lamina densa** est une couche de matériel granulo-filamenteux de 50 nanomètres d'épaisseur, elle est parallèle à la membrane basale mais en est séparée par la *lamina lucida*.

En outre, au niveau de la *lamina densa*, s'ancrent de petites boucles de fibrilles enrubannées. Des fibrilles de collagène parcourent ces boucles et s'enchâssent dans la *lamina densa* pour former un attachement flexible. (15, 11, 12, 16, 5,13)

Biochimiquement, **la lamina lucida** contient des glycoprotéines, dont l'antigène de la pemphigoïde bulleuse, qui est probablement associé à l'adhésion de la surface basale cellulaire avec les glycoprotéines de la membrane basale.

**La lamina densa** contient de la laminine et du collagène de **type IV**. Le protéoglycane héparane sulfate recouvre les deux faces de **la lamina densa** et peut se lier à des protéines, ce qui provoque une limitation de perméabilité de la membrane basale. Du collagène de **type V**, de la fibronectine et des molécules d'adhésion (intégrines), peuvent être aussi présents mais sont référencés comme des composants extrinsèques car ils ne sont pas retrouvés au sein de toutes les membranes basales. Les boucles se composent de collagène de **type VII** et sont enrubannées par du collagène de type I et III. (15, 11, 12, 16, 5,13)

### **1.2.3. Le chorion**

Le **chorion**, ou **lamina propria**, représente le tissu conjonctif qui supporte l'épithélium. On peut y distinguer deux zones différentes :

- **Une zone superficielle**, appelée également **zone papillaire**, elle correspond au chorion situé entre les crêtes épithéliales, et forme les papilles conjonctives.
- **Une zone profonde**, appelée également **zone réticulaire**, elle se constitue d'un enchevêtrement de faisceaux de collagène denses, disposés parallèlement à la surface. Le chorion se compose de fibroblastes, de cellules immunocompétentes et d'une matrice extracellulaire : (11, 12, 16,5)

#### **1.2.3.1. Les fibroblastes**

Les fibroblastes, principales cellules du chorion au niveau de la muqueuse orale, sont responsables de la sécrétion et du « **turn over** » des fibres de collagène et des autres composants de la matrice extracellulaire.

En microscopie optique, ils apparaissent comme des cellules fusiformes ou étoilées, possédant de nombreux prolongements cytoplasmiques parallèles aux faisceaux de collagène. Leur noyau peut contenir un à plusieurs nucléoles proéminents.

En microscopie électronique à transmission, ils présentent des organites de synthèse très développés : de nombreuses mitochondries, un réticulum endoplasmique granuleux étendu, un appareil de Golgi très développé et d'abondantes vésicules sécrétoires. De plus, on retrouve de nombreux filaments intermédiaires de vimentine.

En microscopie électronique à balayage, ces cellules sont entourées d'un treillis de fibres collagéniques.

Le rôle des fibroblastes est essentiel dans le maintien de l'intégrité de la muqueuse : ils interviennent dans le processus de cicatrisation en se multipliant et peuvent également se différencier en cellules contractiles, ou myofibroblastes, dans certaines conditions. (11, 16,5)

### **1.2.3.2. Les cellules immunocompétentes**

Parmi les cellules immunocompétentes situées au niveau du chorion, on retrouve des **mastocytes**, des **macrophages** et des **lymphocytes**.

D'une part, les mastocytes sont des cellules immunitaires, retrouvées au sein de tout le chorion mais plus souvent en **sub-épithelial**.

En microscopie électronique à transmission, ils apparaissent comme des cellules rondes avec un gros noyau central et de nombreux grains intra-cytoplasmiques.

A l'examen immunohistochimique, ces grains contiennent de **l'héparine** et de **l'histamine**.

Leur rôle consiste à se créer des substances vaso-actives et certains médiateurs de l'inflammation.

D'autre part, les macrophages sont retrouvés plus particulièrement au niveau des zones d'inflammation chronique.

Ils sont responsables de la phagocytose des antigènes, de leur présentation aux lymphocytes T, ainsi que de la sécrétion de substances qui stimulent la prolifération fibroblastique au cours de la cicatrisation.

A l'examen microscopique, le macrophage apparaît rond, avec un noyau pâle. Son cytoplasme contient de nombreux lysosomes et des vésicules de phagocytose en abondance.

Enfin, les lymphocytes T, B et leurs sous-groupes, (T4 helpers, T8 cytotoxiques et plasmocytes sécrétant des immunoglobulines) assurent la réponse immunitaire humorale et cellulaire par sécrétion de cytokines. On les retrouve au niveau des zones inflammatoires. (11, 12, 16,5)

### **1.2.3.3. La matrice extracellulaire**

La matrice extracellulaire se constitue de différents collagènes (de **type I, III, V et VI**) qui varient en fonction de leur agencement et de leur situation. Elle se compose également de réticuline, fines fibrilles associées aux fibres de collagène au niveau de l'interface épithelio-conjonctive.

On retrouve aussi de l'élastine, des glycoprotéines non collagéniques, des glycosaminoglycanes et des protéoglycanes.

### **1.2.4. La sous-muqueuse**

La sous muqueuse, tissu conjonctif lâche séparant le chorion des structures sous-jacentes, se retrouve essentiellement sous les muqueuses de recouvrement. Au niveau des muqueuses masticatrices, la sous-muqueuse est absente et l'os se retrouve directement au contact de la muqueuse, sauf au niveau du palais dur.



La sous muqueuse, plus ou moins épaisse, se compose de glandes salivaires accessoires, d'adipocytes, de réseaux vasculaires et nerveux. (11, 12, 16, 5,6)

## **2. La pigmentation physiologique et coloration standard de la muqueuse buccale**

### **2.1. La pigmentation physiologique**

La pigmentation orale existe chez tous les êtres humains. Il n'y a pas de différences significatives entre les hommes et les femmes. Cependant l'intensité et la distribution de la pigmentation de la muqueuse buccale est variable, pas seulement entre les ethnies, mais aussi entre les différents individus de même ethnie et avec différentes localisations dans la bouche.

La pigmentation physiologique est génétiquement déterminée. Le degré de pigmentation est partiellement lié aux stimulations mécaniques, chimiques et physiques.

**Chez les personnes à peau sombre ou à peau très pigmentée**, il est normal de constater au niveau de la muqueuse buccale la présence de plages noires ou brunes sans que cela soit pathologique (pigmentation d'origine ethnique).

De même, **chez les sujets de peau claire** en bonne santé, il est possible de constater la présence de plages colorées noires ou brunes de taille variable, distribuées en différents endroits de la cavité buccale, gencive, joue, palais et moins fréquemment, la langue et le plancher buccal.

Toutefois, la pigmentation orale augmente chez les sujets à peau sombre, mais il n'y a pas de différence au niveau du nombre de mélanocyte entre les individus à peau claire et à peau plus sombre. La variation est en fait liée à la différence d'activité des mélanocytes.

Cette pigmentation est plus marquée dans les zones de pression ou de frottement et augmente avec l'âge.

### **2.2. La coloration standard de la muqueuse buccale**

La couleur de la muqueuse buccale normale est due à la présence de mélanine dans l'épithélium et l'hémoglobine dans les vaisseaux du chorion.

Ce sont essentiellement les pigments sanguins qui confèrent la couleur rosée à la muqueuse buccale. En effet les mélanocytes sont moins nombreux et les mélanines sont produites en quantité moindre par rapport à ceux produites au niveau de la peau.

Cette coloration peut aussi dépendre de l'épaisseur et du degré de kératinisation de l'épithélium. (19)

### **3. La différence entre la peau et la muqueuse buccale :**

#### **3.1. Structure de la peau**

L'épiderme et le derme, séparés par la membrane basale, constituent le revêtement cutané qui repose sur l'hypoderme. D'origine ectodermique, l'épiderme est un épithélium de type malpighien, pavimenteux, pluristatifé, recouvert d'orthokératine, composé de kératinocytes, de mélanocytes et de cellules de Langerhans.

Les kératinocytes jouent un rôle important dans la résistance de la barrière cutanéomuqueuse ; cette barrière constitue une protection contre les agents chimiques, thermiques et infectieux.

Ils sont répartis en plusieurs couches et ils ont une morphologie qui varie avec leur stade de différenciation. De la profondeur à la surface, on observe :(127, 128, 129,130)

- la lame ou la membrane basale qui constitue l'interface entre l'épithélium et le derme, forme une fine couche fortement colorée par le PAS (acide périodique de Schiff). (131)
- l'assise basale (ou stratum germinatum) accolée à la membrane basale, composée d'une ou deux couches de cellules cubiques, palissadiques, avec un noyau basophile, fortement chromatique. Elle assure le renouvellement de l'épiderme et présente physiologiquement quelques mitoses.
- le corps muqueux de Malpighi (ou stratum spinosum) formé de cellules polyédriques (5 à 20 assises) qui, en perdant progressivement leur basophilie, s'aplatissent parallèlement à la surface, au cours de leur ascension vers la surface épithéliale. Les cellules sont reliées entre elles par des ponts d'union, les desmosomes. (132, 133, 134, 135, 136, 137,138)
- la couche granuleuse (ou stratum granulosum) est composée de 1 à 4 assises de cellules aplaties avec un noyau présentant des signes de dégénérescence et un cytoplasme contenant des grains de kératohyaline ; les ponts d'union disparaissent progressivement.
- la couche cornée (ou stratum corneum), d'épaisseur variable, a un aspect feuilleté dû à l'empilement de nombreuses lamelles formées de cellules kératinisées et aplaties. Toute trace de ponts d'union et de noyau a disparu (orthokératinisation), et des lamelles de kératine se détachent en formant des petits lambeaux composés des restes de plusieurs cellules (desquamation).

### **3.2. Différence entre la peau et la muqueuse buccale**

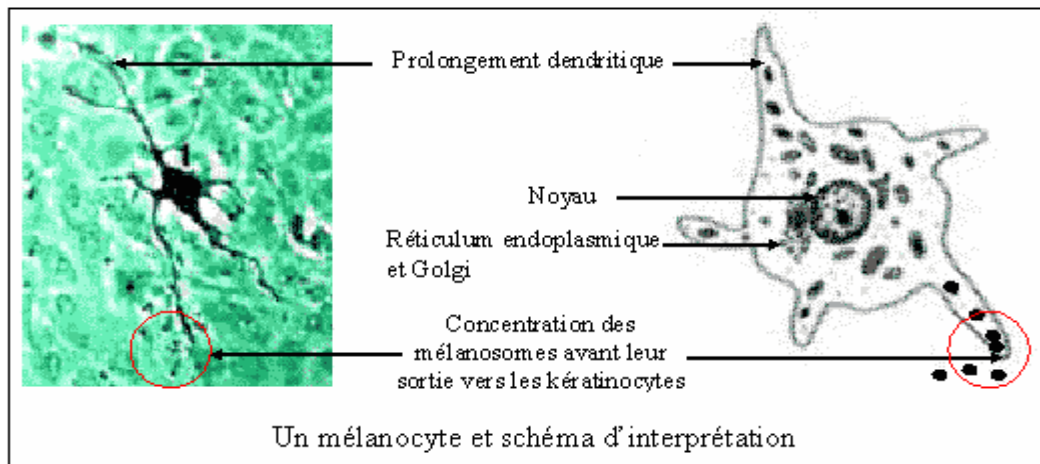
L'épithélium de la muqueuse buccale présente quelques particularités : (127, 128, 129,130)

- Un corps muqueux de Malpighi plus épais que celui de l'épiderme.
- Une absence de couche granuleuse à l'état normal.
- Les cellules des couches superficielles s'aplatissent et se kératinisent, tandis que leur noyau devient pycnotique, sans toutefois disparaître complètement. Elles desquament une par une et non en formant des petits lambeaux pluricellulaires comme celles de l'épiderme.
- La demi-muqueuse des lèvres (vermillon ou zone de Klein) présente un état intermédiaire entre la muqueuse buccale et le revêtement cutané.

# Chapitre 2 : Le mécanisme de la pigmentation

## 1. Les mélanocytes

Le mélanocyte est la cellule responsable de la pigmentation orale par la sécrétion de mélanine (38).



**Figure 12** : schéma d'interprétation du mélanocyte.

### 1.1. Origine embryologique (mélanocytogenèse)

Les mélanocytes ont pour précurseurs les mélanoblastes, cellules dérivées des crêtes neurales. Les crêtes neurales sont deux structures transitoires situées à la partie dorsale du tube neural, d'où dérivent, outre les mélanocytes, plusieurs lignées cellulaires, telles que des cellules de soutien du système nerveux, certains neurones, les cellules de la médullosurrénale et certaines cellules mésenchymateuses du squelette facial. Ces cellules ont des précurseurs communs totipotents qui se différencient progressivement durant leur migration des crêtes neurales jusqu'à leur territoire cible.

Ces précurseurs quittent les crêtes neurales par sa partie postérieure et se dirigent vers une « zone d'attente » située en arrière de la partie dorsale des somites en formation. La plupart des cellules vont ensuite migrer à la face interne des somites selon une voie ventromédiale. Seuls les mélanoblastes empruntent un trajet différent et cheminent selon une voie dorso-latérale entre l'ectoderme et le dermomyotome. (11, 20,1)

Dès la huitième semaine de la vie embryonnaire chez l'homme, les mélanoblastes vont proliférer et vont alors rapidement se différencier en mélanocytes matures, avec apparition d'expansions cytoplasmiques, appelées dendrites mélanocytaires, et avec début de synthèse de mélanine.

En empruntant des voies de migration identiques, des mélanoblastes vont aussi coloniser certaines structures **oculaires** (*choroïde, stroma ciliaire et irien*), **auditives** (*organe vestibulaire, strie vasculaire du canal cochléaire*) et **nerveuses** (*leptoméninges*).

Seuls les mélanocytes de l'épithélium pigmenté de la rétine, qui dérivent de l'ectoderme neuronal de la partie antérieure du tube neural, empruntent une voie différente. (12, 5, 22, 2,4)

## **1.2. Microscopie Photonique**

### **1.2.1. Colorations standard des mélanocytes**

Les mélanocytes sont facilement identifiables en microscopie optique, ils apparaissent comme des cellules claires et globuleuses localisées dans l'assise basale des muqueuses buccales avec un petit noyau dense coloré en bleu violet par l'hématoxyline.

Les mélanines, synthétisées dans les mélanosomes, sont fortement argentaffines, d'où l'utilisation de colorations argentiques (coloration de Fontana) qui colorent chimiquement les mélanines en noir, rendant les dendrites mélanocytaires fortement visibles car elles contiennent la majorité des mélanosomes.

La dihydroxyphénylalanine (DOPA)-réaction est une autre technique de visualisation des mélanocytes qui consiste à incuber les tissus dans une solution de DOPA pour stimuler la production de mélanines, cette réaction doit être réalisée sans fixation préalable de la pièce ; il s'agit en fait d'une réaction enzymatique calquée sur la formation physiologique de mélanine.

La DOPA est alors transformée en DOPA-mélanine colorée en noir aux endroits où la tyrosinase est présente. Les mélanocytes apparaissent sous la forme de cellules dendritiques brunes ou noires possédant des prolongements cytoplasmiques s'insinuant vers le haut entre les kératinocytes des assises supra-basales. (17, 20, 1,2)

### **1.2.2. Immunohistochimie**

Les mélanocytes sont spécifiquement reconnus grâce à l'expression de l'antigène Melan-A/MART-1, de la tyrosinase et de TRP-1 (Tyrosinase Related Protein 1).

Les mélanocytes expriment aussi de façon constitutive la protéine S100ab et la vimentine.

Toutes ces protéines servent pour les techniques d'immuno-marquages qui, après révélation, rendent visibles les mélanocytes parmi les kératinocytes de l'épithélium. (17,1)

### **1.2.3. Microscopie Electronique**

Le cytoplasme du mélanocyte est plus clair que celui des autres cellules épithéliales et contient un appareil de Golgi souvent bien développé et de nombreuses lamelles ergastoplasmiques siégeant dans le corps cellulaire.

Il existe aussi un réseau abondant de microtubules disposés parallèlement au grand axe des dendrites mélanocytaires. Le noyau des mélanocytes est en général bien arrondi, contenant une chromatine fine et un nucléole bien visible.

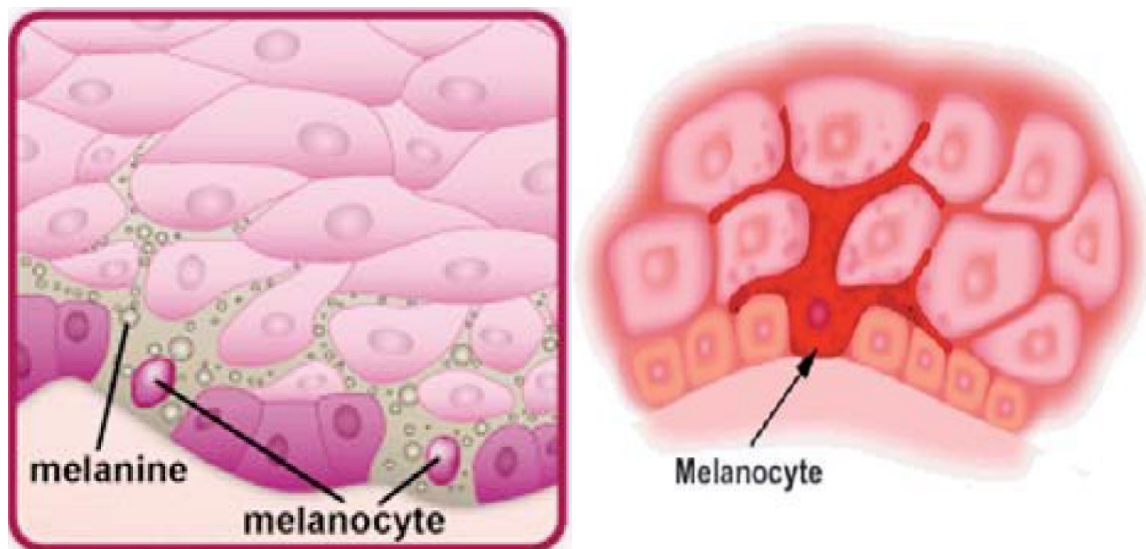
Les mélanocytes se distinguent des kératinocytes par les caractères suivants :

- ✓ **Absence de tonofilaments,**
- ✓ **Absence de desmosomes**
- ✓ **Présence d'un organe spécifique, le mélanosome.**

**Le mélanosome** est un parent des lysosomes et des granules des plaquettes sanguines, à l'intérieur duquel sont fabriquées les mélanines.

La microscopie électronique permet de reconnaître le degré de maturation des mélanosomes en observant leur ultrastructure. Entouré d'une membrane lipidique, la forme du mélanosome est constante pour une espèce et un type cellulaire donné, elle varie d'arrondie à allongée (17, 1).

#### **1.2.4. Adhésion et mobilité mélanocytaire**



**Figure 13 :** mélanocyte au niveau de la couche basale

Le positionnement des mélanocytes dans l'épithélium est stabilisé par des interactions avec les kératinocytes et certains constituants de la membrane basale. "La cadhérine E " semble jouer un rôle important dans les interactions mélanocyte-kératinocyte. Plusieurs intégrines interviennent aussi dans les interactions mélanocytes-composants de la membrane basale.

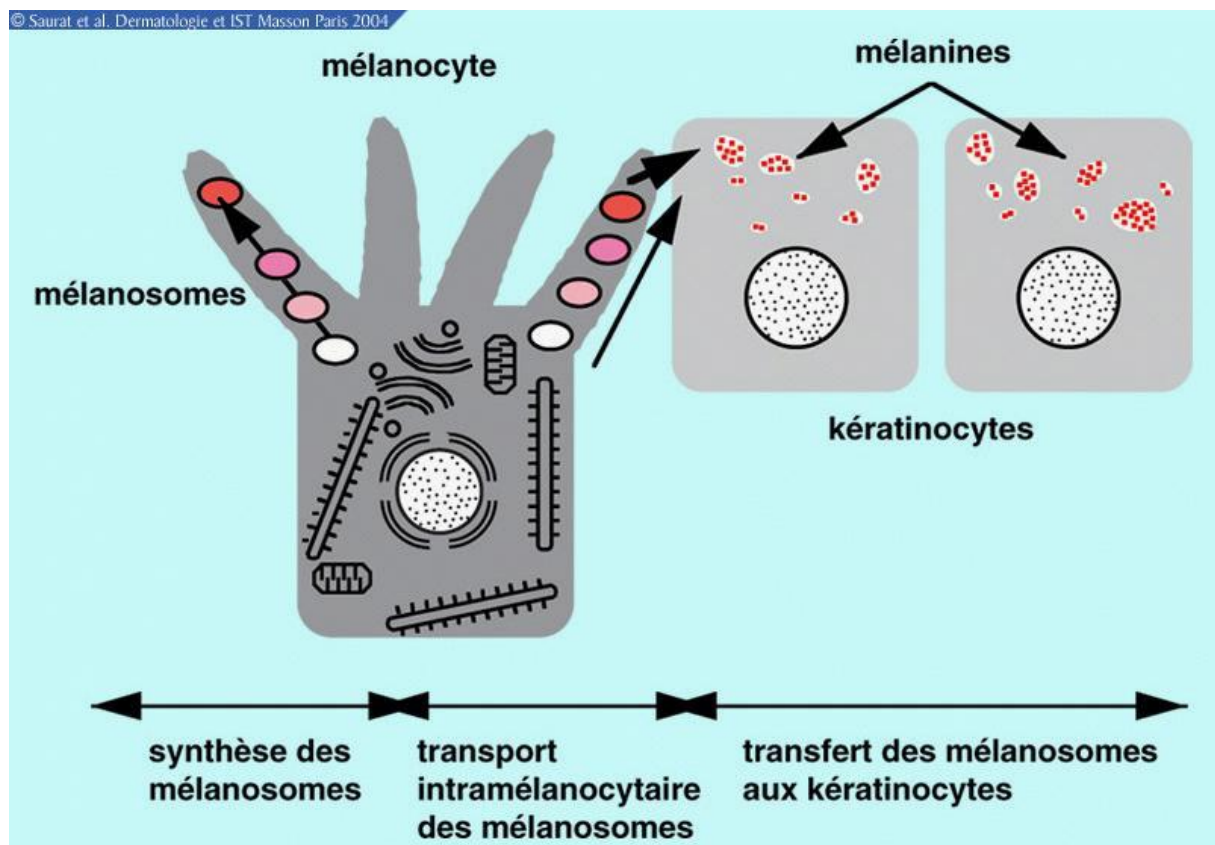
L'expression des intégrines par les mélanocytes est restreinte à certains isotypes particuliers, en particulier  $\alpha$ - $\beta$ 1 et  $\alpha$ 3- $\beta$ 1. Ceci suggère des interactions étroites avec certains composants de la membrane basale, comme la laminine 5, le collagène et la fibronectine.

Enfin, comme les fibroblastes et les kératinocytes, les mélanocytes sont capables invitro de synthétiser certains composants protéiques de la matrice extracellulaire. (5, 1, 22, 2,23).

### **1.2.5. Les mélanosomes**

Durant la mélanogénèse, les mélanosomes subissent une maturation morphologique et sont transportés vers l'extrémité des dendrites mélanocytaires.

Ils sont ensuite transférés aux kératinocytes, où ils sont digérés et leur contenu dispersé. Le nombre de mélanosomes renseigne sur le degré d'activité des mélanocytes.



**Figure 14 :** schéma explicatif de la mélanogénèse et le transport intramelanocytaire des mélanosomes

#### **1.2.5.1. Biogenèse des mélanosomes**

La synthèse des mélanines s'effectue dans les mélanosomes, organites cytoplasmiques spécifiques des mélanocytes appartenant à la lignée lysosomiale.

La biosynthèse des mélanosomes est un processus complexe qui se déroule dans la région périnucléaire des mélanocytes :



Les mélanosomes matures de stades III et IV résultent de la fusion de pré mélanosomes (**mélanosomes stades I et II**), contenant les protéines de structure spécifiques des mélanosomes, avec des vésicules recouvertes de clathrine en provenance directe du trans-Golgi et qui transportent la machinerie enzymatique de la mélanogenèse (**tyrosinase, TRP1, TRP2**).

Les pré mélanosomes se forment à partir d'endosomes particuliers, les « **endosomes recouverts** », qui semblent dériver des endosomes précoces (issu de l'invagination de la paroi membranaire) et correspondre à une forme intermédiaire entre endosomes précoces et tardifs.

La formation des pré mélanosomes se fait par enrichissement progressif des « **endosomes recouverts** » en protéines structurales des mélanosomes (telles que **pmel-17** et **OA1**). Celles-ci sont acheminées dans des vésicules dérivées de l'appareil trans-golgien vers les endosomes recouverts avec lesquels elles vont fusionner. (24,1)

D'autres vésicules, recouvertes de clathrine, issues elles aussi du trans-Golgi et transportant la machinerie enzymatique de la mélanogenèse, vont ensuite venir fusionner avec les pré mélanosomes pour former les mélanosomes matures.

La synthèse des mélanines peut alors débuter. Les protéines spécifiques des mélanosomes proviennent donc toutes du trans-Golgi, mais sont incorporées aux mélanosomes par différentes voies, ce qui suppose la mise en jeu de mécanismes de tri et d'adressage propres à chacune de ces voies. (25, 26, 22, 2,27)

### **1.2.5.2. Les différents types de mélanosomes**

Les mélanosomes ont une morphologie différente selon le type de pigments synthétisés : les **eumélanosomes** sont les plus répandus et synthétisent des **eumélanines**. Les **phæomélanosomes** produisent eux des **phæomélanines**. Durant la synthèse des mélanines, les mélanosomes subissent une maturation morphologique classée schématiquement en quatre stades évolutifs selon l'aspect observé en microscopie électronique.


Les stades **I** et **II** correspondent à des prémélanosomes tandis que les stades **III** et **IV** correspondent à des mélanosomes matures. (1, 22, 28, 14,27)

#### **a. Les Eumélanosomes**

- **Stade I** : vésicule sphérique limitée par une membrane et contenant un matériau granulaire fin ou filamenteux à forme hélicoïdale selon une périodicité de l'ordre de 20 nm.
- **Stade II** : structure ovoïde ou arrondie qui contient des filaments avec ou sans ponts croisés.



- **Stade III** : la structure interne est identique à celle des mélanosomes stade II, mais la synthèse des mélanines est active, ce qui se manifeste par l'apparition d'un matériau dense aux électrons sur la matrice filamenteuse.
- **Stade IV** : l'organite est ovalaire, opaque aux électrons et les structures internes se font complètement invisibles. Des « corps vésiculo-globulaires » clairs sont présents à la surface des mélanosomes où ils forment des protrusions localisées.



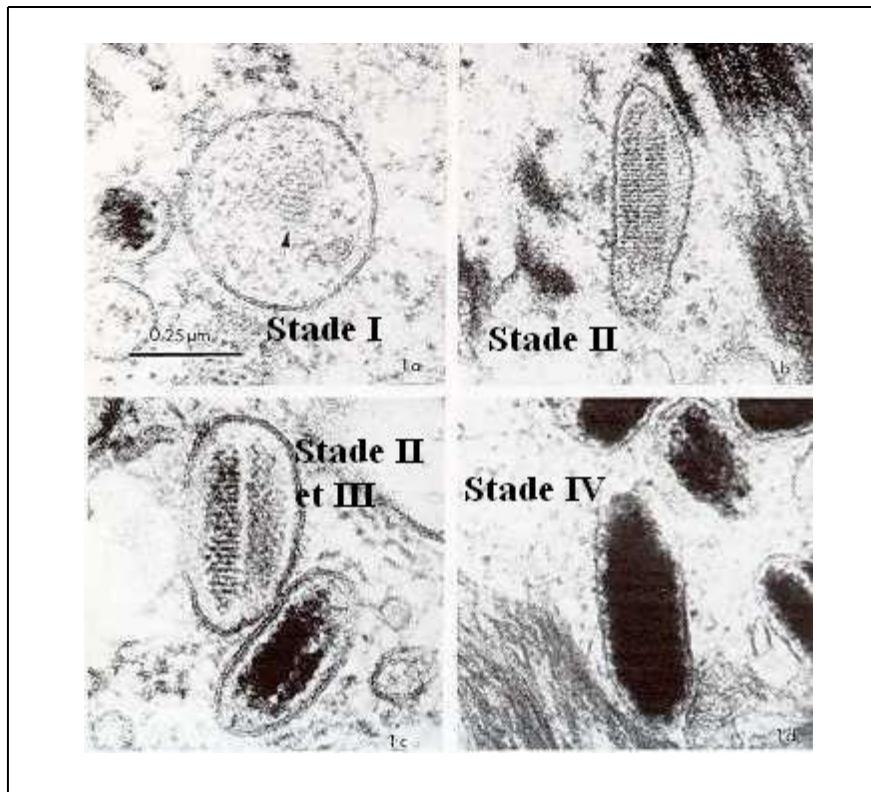
**Figure 15** : Microscopie électronique : mélanosomes – stade I à IV d'après Szpirglas H et Ben Slama L dans Pathologie de la muqueuse buccale (p134) (8)

## **b. Les Phæomélanosomes**

Il est aussi possible d'individualiser quatre types évolutifs de **phæomélanosomes**. Ils se distinguent des eumélanosomes par une morphologie arrondie jusqu'au **stade IV**, une absence de matrice filamenteuse, et une mélanisation prenant place à l'intérieur de microvésicules, qui vont peu à peu s'obscurcir, conférant au final à l'organite un aspect granuleux irrégulier. (29, 24, 1, 22, 2,27)

	<b>Eumélanosomes</b>	<b>Phæomélanosomes</b>
<b>Forme</b>	Hélicoïdale	Sphérique
<b>Structure</b>	Lamellaire ou microvesiculeux ou microgranuleux	filamenteuse

**Tableau 1** : Différences morphologiques entre Eumélanosome et Phæomélanosomes



**Figure 16:** Mélanosomes à différents stades. (Document OSSMAN 1)

### **1.2.5.3. Transport, translocation et dégradation**

#### **a. Transport, translocation et dégradation**

Après leur synthèse dans la région péri nucléaire, et tandis que s'élaborent en leur sein les mélanines, les mélanosomes vont être transportés vers l'extrémité des dendrites mélanocytaires. Les moteurs moléculaires impliqués dans les transports intracellulaires sont généralement le fait de l'actine et/ou la myosine, et les mélanosomes ne font pas exception.

Il s'agit d'un transport actif biphasique via le **cytosquelette** : les mélanosomes sont d'abord transportés de l'espace périnucléaire jusqu'à la partie distale du corps des dendrites par le réseau de microtubules, puis transférés jusqu'à la pointe de ces derniers via le cytosquelette d'actine. (31,2)

Deux moteurs moléculaires associés aux microtubules, la kinésine et la dynéine, participeraient respectivement au transport antérograde et rétrograde des mélanosomes dans le corps des dendrites.

Arrivés à la partie distale du corps des dendrites, les mélanosomes sont « **capturés** » par liaison à une myosine non conventionnelle, la myosine Va, qui assure ensuite, via le réseau d'actine, leur transport vers la pointe des dendrites.

Une petite protéine G appelée **Rab27a** assurerait la liaison physique entre la **myosine Va** et les mélanosomes à l'extrémité des dendrites mélanocytaires.

Cette liaison ferait intervenir une troisième molécule récemment identifiée, la mélanophiline qui jouerait un rôle de molécule adaptatrice en liant d'un côté **Rab27** et de l'autre la **myosine Va**. (29, 32, 33, 24, 1,23)

### **b. Translocation des mélanosomes aux kératinocytes**

Après avoir atteint la pointe des dendrites, les mélanosomes sont transférés aux kératinocytes.

Plusieurs mécanismes ont été avancés pour expliquer ce phénomène :

- Un relargage des mélanosomes dans l'espace intercellulaire, suivi d'une endocytose par les kératinocytes,
- Un transfert des mélanosomes par une communication directe entre les deux types cellulaires,
- Un processus de cytophagocytose des extrémités dendritiques par les kératinocytes. (32, 31, 1, 2,34)

Les études plaident pour cette dernière hypothèse.

Dans un premier temps, une expansion cytoplasmique dendritique contenant de nombreux mélanosomes entre en contact avec la membrane du kératinocyte, qui va former un repli, puis une invagination. Celle-ci va se refermer pour former une vacuole à deux membranes.

Tandis que les vacuoles sont transférées vers l'espace périnucléaire des kératinocytes, la membrane interne, qui correspond à la membrane cytoplasmique du mélanocyte, et la membrane externe sont dégradées. (33, 24, 22, 2, 27,23).

### **c. Distribution et dégradation des mélanosomes dans les kératinocytes**

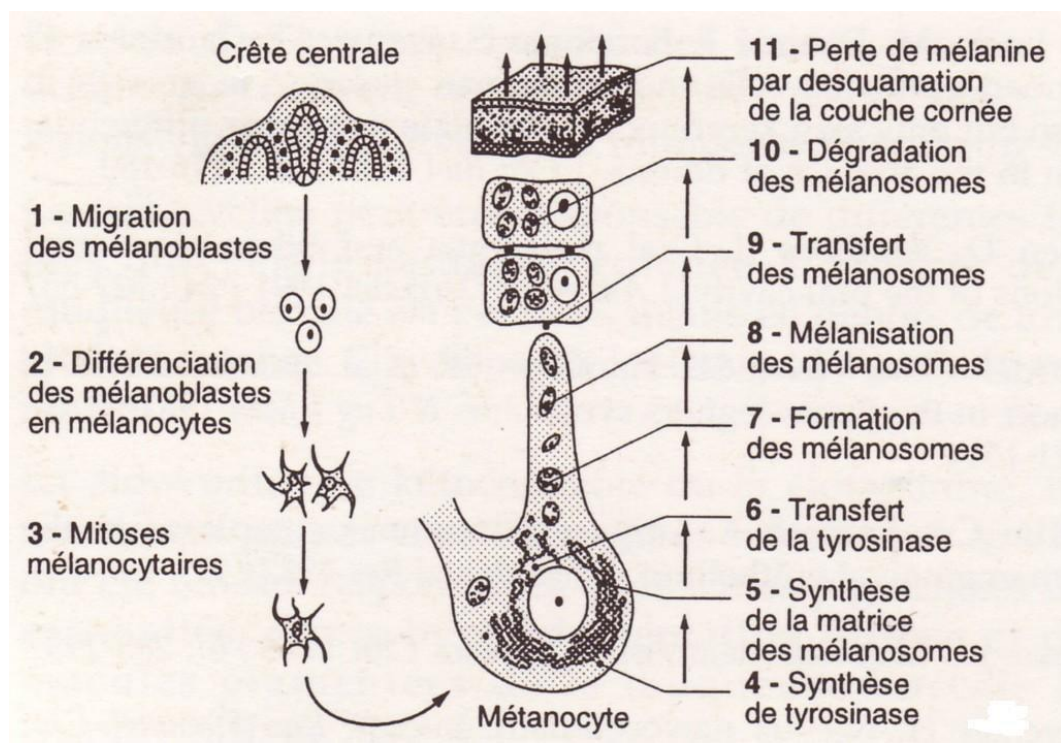
Dans les kératinocytes, les mélanosomes sont contenus dans des lysosomes secondaires et se distribuent, soit de façon isolée, soit groupés en complexes.

Il semble que la taille, et peut-être la composition chimique des mélanosomes, déterminent le mode de distribution intra-kératinocytaire des mélanosomes. Ainsi, les mélanosomes de grande taille (**supérieure à 1 µm**) restent isolés, tandis que les mélanosomes de plus petite taille se regroupent en complexes. (33, 31, 22,27)

La taille des mélanosomes dans les kératinocytes varie selon l'origine ethnique des sujets : chez les sujets caucasiens, les mélanosomes sont de petite taille et se distribuent donc en complexes, tandis que les sujets de peau noire ont des mélanosomes de grande taille se répartissant donc de façon isolée dans les kératinocytes.

Les kératinocytes ont la capacité de répartir les mélanosomes au-dessus de leur noyau, le protégeant ainsi des radiations UV.

Le nombre total de mélanosomes dans les gencives attachées est approximativement 16 fois plus grand que celui de la gencive libre. (29, 32, 1, 2, 30,34)



**Figure 17** : Schéma de la mélanocytogenèse et de la biogenèse des mélanosomes d'après Szpirglas H et Ben Slama L dans Pathologie de la muqueuse buccale (p134) (8)

## **1.2.6. Mélanogenèse**

### **1.2.6.1. Principaux types de mélanine**

Les mélanines sont des polymères. Elles ne constituent pas à proprement parler une classe chimique bien définie. Il s'agit plutôt d'un ensemble de molécules proches présentant différents degrés de polymérisation et d'oxydation. (26, 1,2)

Bien que la couleur du pigment et leur solubilité dans les solvants ne soient pas spécifiques, ces propriétés physicochimiques sont utilisées pour classer les mélanines en deux grands types, les eumélanines et les phæomélanines :

- **les eumélanines** sont des mélanines de haut poids moléculaire, de couleur brune ou noire, insolubles dans la plupart des solvants. Elles résultent de la polymérisation oxydative de divers précurseurs indoliques à structure cyclique, ces précurseurs sont dérivés de la dopaquinone, en particulier la 5,6-dihydroxyindole (DHI). Leur couleur noire ou foncée découle de leur structure cyclique qui piège la lumière ;

- **les phæomélanines** sont des mélanines de coloration plus claire formant un vaste kaléidoscope allant du jaune pâle au rouge orangé, solubles dans les bases, ayant des teneurs élevées en azote et en soufre. Elles proviennent de la polymérisation oxydative des cystéinyldopas ;

- **les mélanines « mixtes »** : la classification biochimique des mélanines en deux types bien distincts est schématique. Il a été montré qu'une copolymérisation impliquant des monomères d'eumélanines et de phæomélanines peut survenir in vivo, avec un mélange en quantité variable des deux types de pigments. (29, 35, 24, 22,27)

### **1.2.6.2. Différences entre Eumélanines et Phæomélanines.**

Propriétés	Eumélanines	Phæomélanines
Couleur	Noire ou brune	Jaune orangé ou brun clair
Solubilité	Insoluble (acide ou base)	Soluble dans les bases
Unité structurale	5,6-dihydroxyindole	1,4-benzothiazinyl
Teneur en azote	6-9 %	8-10 %
Teneur en soufre	0-1 %	9-12 %
Précurseur(s)	Tyrosine	Tyrosine/Cystéine

**Tableau 2** : Différence entre Eumélanines et Phæomélanines(2)

### **1.2.6.3. Biosynthèse des mélanines et contrôle enzymatique de la mélanogénèse**

La mélanogénèse résulte d'une succession de réactions catalysées par différentes enzymes dont les mieux caractérisées sont la tyrosinase, la **TRP1 (Tyrosinase Related Protein de type 1)** et la **TRP2 (Tyrosinase Related Protein de type 2)**.

Cette synthèse a pour substrat un acide aminé, la tyrosine, qui est transformée successivement en **3,4-dopa (dihydroxyphénylalanine)**, puis en **dopaquinone** sous l'action de la **tyrosinase**. Les voies de synthèse divergent ensuite, impliquant **TRP1** et **TRP2** dans l'eumélanogénèse, et l'incorporation de dérivés soufrés dans la phæomélanogénèse. (1, 22,2)

La tyrosinase, la TRP1 et la TRP2 sont des protéines transmembranaires siégeant dans la paroi des mélanosomes. Elles possèdent environ 40 % d'homologie de séquence, en particulier dans des régions importantes pour leur fonction telles que leur partie C-terminale (peptide signal), leur domaine transmembranaire, deux sites de liaison au cuivre et deux régions riches en cystéines.

Bien que ces enzymes possèdent des similitudes de structure et des caractéristiques communes, elles sont codées par des gènes distincts et possèdent des activités catalytiques différentes. (29, 36, 24,37 ,27)

#### **A. Enzyme de la mélanogénèse**

##### **A.1 Tyrosinase**

Elle est codée par le locus albino présent sur le chromosome 11 chez l'homme (11q14.21). La tyrosinase est initialement synthétisée sous forme d'une protéine de 55 kDa. Elle subit ensuite des modifications post-traductionnelles avant d'être délivrée aux mélanosomes sous la forme d'une protéine mature glycosylée de 75 kDa.

La tyrosinase est l'enzyme limitante de la mélanogénèse. Elle catalyse les deux premières réactions de la voie de synthèse des mélanines, l'hydroxylation de la tyrosine en 3,4-dopa et l'oxydation de la dopa en dopaquinone. Une activité dihydroxyindole oxydase lui a également été associée.

De nombreuses mutations au locus albino ont été identifiées. Elles conduisent à une absence totale ou à une diminution de la pigmentation mélanique qui reflète l'activité résiduelle de la tyrosinase mutée. (25, 24, 26, 22, 2,27)

##### **A.2 Tyrosinase-related protein de type 1**

Codée par le locus brown, la TRP1 a été cartographiée sur le chromosome 9 (9p23) chez l'homme.



C'est une protéine glycosylée de 75 kDa dont la fonction principale est d'oxyder l'acide 5,6-dihydroxyindole 2-carboxylique (DHICA) en acide indole-5,6-quinone 2-carboxylique.

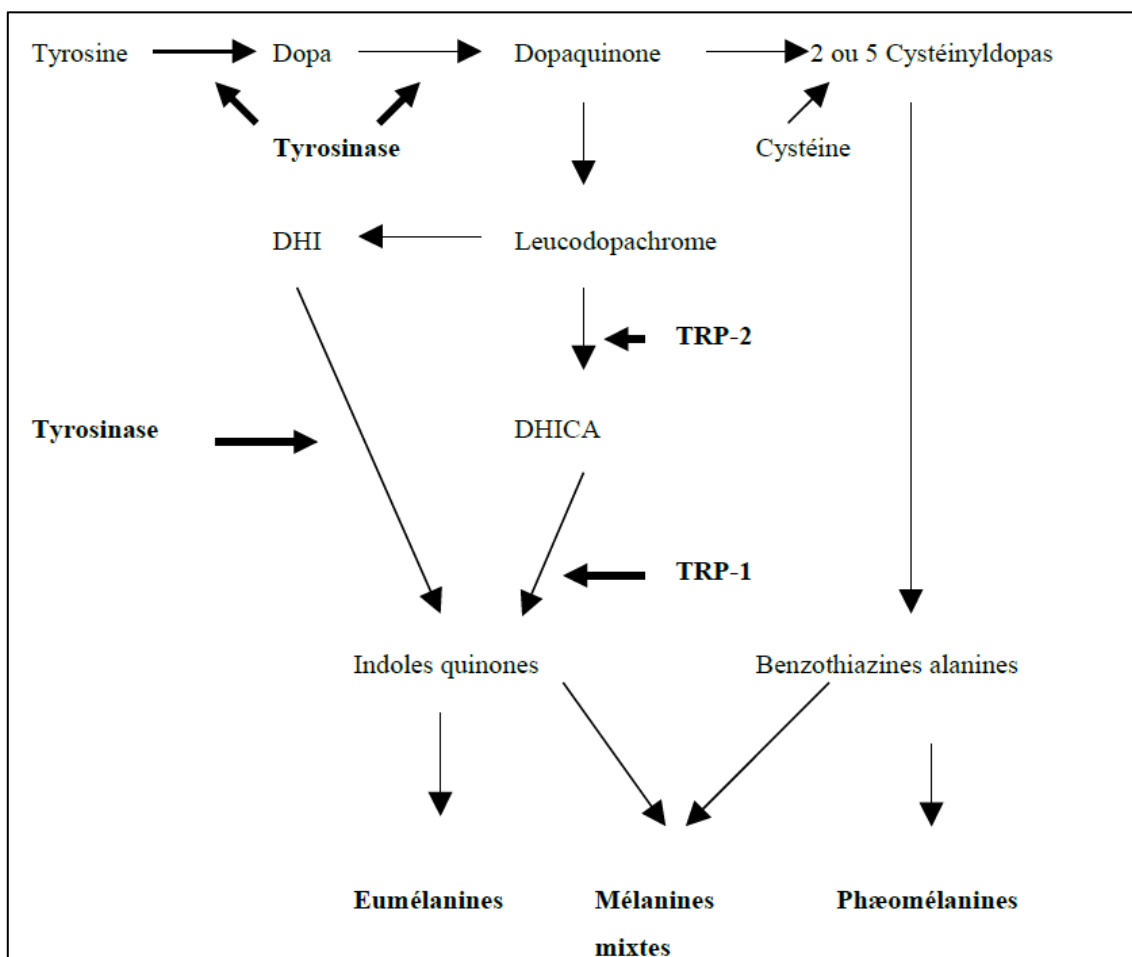
La mutation brown résulte de la substitution d'un résidu cystéine par une tyrosine dans le premier domaine riche en cystéine entraînant une réduction de 40 % de l'activité enzymatique de TRP1 et la formation de mélanines brunes plutôt que noires. (36, 24, 37, 26, 22, 2,27)

### A.3 Tyrosinase-related protein de type 2

La TRP2 est codée par le locus slaty présent sur le chromosome 13 chez l'homme. La TRP2, comme la tyrosinase et la TRP1,

est d'abord produite sous la forme d'un précurseur de 55 kDa qui suit un processus de maturation par glycosylation pour donner une protéine d'environ 75 kDa.

TRP2 possède la capacité d'isomériser la dopachrome en DHICA. En l'absence de TRP2, la dopachrome est spontanément convertie en 5,6-dihydroxyindole (DHI). (36, 24, 37, 26, 22, 2,27)



**Schéma 1 :** Schéma de la synthèse des eumélanines et des phæomélanines

## **B. Autres protéines impliquées dans la mélanogenèse**

Plusieurs protéines impliquées dans la mélanogenèse et la formation de divers organites issus de la lignée lysosomiale, tels que les granules denses plaquettaires et les granules lysosomiaux leucocytaires, ont été identifiées. (1,22)

- HPS-1 (Hermansky-Pudlak Syndrome de type 1) est une protéine cytosolique des mélanosomes, de structure originale, ne partageant aucune homologie avec d'autres protéines connues. Elle interviendrait dans la biogenèse des prémélanosomes par un mécanisme pour l'instant inconnu.
- AP-3 est un complexe adaptateur interagissant avec la clathrine. Il se localise aux endosomes précoces et interviendrait dans le tri et le transport des protéines du réseau post-golgien et/ou du compartiment endosomal vers les mélanosomes.
- CHS-1 (Chediak-Higashi Syndrome de type 1) est une protéine de la membrane des mélanosomes.
- La protéine P est une protéine de 110 kDa de la membrane des mélanosomes, codée par le gène situé au locus pink-eyed dilution (chromosome 15 chez l'homme). Des mutations de ce gène sont responsables chez l'homme de l'albinisme oculo-cutané de type 2. Elle module le transport intracellulaire de la tyrosinase.
- Pmel-17 est une protéine de 110 kDa de la matrice des mélanosomes codée par le locus silver (chromosome 12 chez l'homme). Son rôle est mal connu : elle régulerait les étapes finales de la mélanogenèse.
- MATP (Membrane associated transporter protein) : c'est une protéine de la paroi des mélanosomes. Des mutations du gène de MATP ont été identifiées chez l'homme et sont responsables de l'albinisme oculo-cutané de type 4. Elle module le transport intracellulaire de la tyrosinase.
- La protéine Agouti (ou agouti signalingprotein) est un antagoniste de l' $\alpha$ MSH, qui agit par compétition au récepteur MCR-1 (récepteur à la MSH). Cet effet antagoniste bloque la différenciation mélanocytaire et l'eumélanogenèse induites par l' $\alpha$ MSH. (25, 24, 37, 26, 2,27)

### **1.2.6.4. Régulation de la mélanogenèse**

#### **A. Contrôle génétique**

Un très grand nombre de gènes impliqués dans les processus de pigmentation ont été identifiés grâce aux études sur la souris.



<b>Locus (Modèle murin)</b>	<b>Produit du gène et fonction(s) connue(s) ou supposée(s)</b>
<b>Gènes intervenant dans l'embryogenèse du système mélanocytaire</b>	
<b><i>Splotch</i></b>	PAX-3 : facteur de transcription : régule MITF (Microphthalmiaassociated Transcription Factor)
<b><i>Microphthalmia</i></b>	MITF (MicrophthalmiaAssociated Transcription Factor) : facteur de transcription : active la transcription de la tyrosinase, affecte la survie des mélanocytes
<b><i>Lethal spotting Dom</i></b>	SOX 10 : modulateur transcriptionnel : régule la transcription de MITF
<b><i>Piebald-lethal</i></b>	EDNRB : Récepteur B aux endothélines : développement embryologique des mélanocytes EDN3 (Endothéline 3) : facteur de croissance : développement embryologique des mélanocytes
<b><i>White spotting</i></b>	c-Kit : récepteur membranaire à tyrosine kinase (récepteur du MGF) – prolifération et survie des mélanoblastes
<b><i>Steel</i></b>	MGF (MastcellGrowth Factor): facteur de croissance
<b>Gènes intervenant dans la synthèse des mélanines et la régulation de la mélanogenèse</b>	
<b><i>Albino</i></b>	TYR : encode la Tyrosinase, enzyme de la mélanogenèse
<b><i>Pink-eye dilution</i></b>	Protéine P : module le transport intracellulaire de la tyrosinase
<b><i>Brown</i></b>	TRP-1 (Tyrosinase RelatedProtein type 1): enzyme de la mélanogenèse
<b><i>Slaty</i></b>	TRP-2 (Tyrosinase RelatedProtein type 2): enzyme de la mélanogenèse
<b><i>Underwhite</i></b>	MATP (Membrane Associated Transporter Protein) : transporteur transmembranaire - module le transport intracellulaire de la tyrosinase
<b><i>OA1</i></b>	OA1 (Albinisme Oculaire de type 1): protéine de la membrane des Mélanosomes
<b><i>Silver</i></b>	Pmel-17 : protéine de la matrice des mélanosomes
<b><i>Mottled</i></b>	ATP7A : transporteur transmembranaire du cuivre
<b><i>Extension</i></b>	MCR-1 : récepteur à la MSH (MelanocytStimulating Hormone)
<b><i>Agouti</i></b>	Protéine Agouti : facteur inhibiteur de la mélanogenèse
<b>Gènes contrôlant la structure et les fonctions des mélanosomes</b>	
<b><i>Beige</i></b>	Protéine CHS-1 (Chediak-Higashi Syndrome de type 1) : protéine de la membrane des mélanosomes
<b><i>Pallid</i></b>	Pallidine ou syntaxine 13 : protéine de la membrane des mélanosomes
<b><i>Pale ear</i></b>	Protéine HPS-1 (Hermansky-Pudlak Syndrome type 1): encode une protéine impliquée dans la biogenèse des mélanosomes

<b><i>Pearl</i></b>	AP3B1 (Sous-unité b 3A de la protéine adaptatrice AP-3) : impliquée dans la sécrétion des protéines par les lysosomes
<b><i>Cocoa</i></b>	Protéine HPS-3 (Hermansky-Pudlak Syndrome type 3) : impliquée dans la biogenèse et la maturation des mélanosomes
<b>Gènes impliqués dans le transport et la translocation des mélanosomes</b>	
<b><i>Dilute</i></b>	MYO5A (Myosine V) : permet le transport des mélanosomes
<b><i>Ashen</i></b>	Rab-27a : permet le transport des mélanosomes sur les fibres d'actine et leur accrochage à l'extrémité des dendrites
<b><i>Leaden</i></b>	MLPH (Mélanophiline) : permet le transport des mélanosomes sur les fibres d'actine et leur accrochage à l'extrémité des dendrites

**Tableau 3 :** Gènes impliqués dans la mélanogenèse (25, 26, 1,2)

## **B. Hormones**

### **B.1 $\alpha$ MSH et ACTH**

**L' $\alpha$ MSH ( $\alpha$ -Melanocyte Stimulating Hormone) et l'ACTH (Adreno-Corticotrophic Hormone)** sont des hormones polypeptidiques générées par le clivage d'un précurseur, la **proopiomélanocortine (POMC)**, elles sont largement impliquées dans la régulation de la pigmentation. Par exemple, les hyperpigmentations observées dans la maladie d'Addison et la maladie de Cushing sont liées à une augmentation du taux plasmatique **d'ACTH**. **L' $\alpha$ MSH** est une hormone hypophysaire qui induit une augmentation de la mélanogenèse par stimulation de la tyrosinase. **L'ACTH** est une hormone cortico-surrénalienne qui par inhibition de l' $\alpha$ MSH provoque normalement une diminution de la mélanogenèse.

La découverte récente de la capacité de synthèse et de sécrétion de peptides dérivés de l' $\alpha$ MSH par les kératinocytes humains en culture suggère néanmoins, que cette hormone pourrait avoir un rôle physiologique dans la mélanogenèse d'ordre constitutif et induit par les UV. (1,22, 2, 28,30)

### **B.2 Les hormones sexuelles**

Les œstrogènes diminuent le taux de la MSH circulante, a contrario la progestérone l'augmente. L'action pigmentogène des œstrogènes est cliniquement évidente au cours de la grossesse.

Cette action pigmentogène est aussi obtenue après l'utilisation topique des œstrogènes, suggérant une action directe des hormones sur le mélanocyte.

Même si l'action des progestérones est souvent controversée il semble cependant que L'œstrogènes et la progestérone agissent de façon synergique. (24, 1, 22,28)

### **B.3. Les hormones thyroïdiennes**

Les hormones thyroïdiennes participent également au contrôle de la mélanogenèse, mais leur rôle est encore mal connu. (24,30)

### **C. Monoxyde d'azote**

Le monoxyde d'azote (NO) est un gaz diffusible dont la production est assurée par les NO-synthases à partir de l'arginine. Le NO est impliqué dans de nombreux processus biologiques comme la réponse immunitaire, l'inflammation et la vasodilatation. Le NO, qui est produit par les kératinocytes et les mélanocytes, stimule la mélanogenèse des mélanocytes en culture. (1,2)

<b>Facteurs</b>	<b>Activités sur la Mélanogenèse</b>	<b>Activités sur la croissance Mélanocytaire</b>
<b>ACTH</b>	<b>++++</b>	<b>+/-</b>
<b>MSH</b>	<b>++++</b>	<b>+/-</b>
<b>Monoxyde d'azote</b>	<b>+++</b>	
<b>Protéine Agouti</b>	<b>-</b>	

**Tableau 4** : facteurs modulant la mélanogenèse. (2)

### **1.2.6.5. Rôles physiologiques des mélanines muqueuses**

Le rôle des mélanocytes présents dans l'épithélium de la muqueuse buccale n'est pas bien connu.

#### **A. Les mélanocytes et le système immunitaire**

Les mélanocytes peuvent être impliqués dans le processus inflammatoire. La diversité des phénotypes amène à se poser de nombreuses questions quant à la relation entre les mélanocytes et les cellules de l'immunité ayant des prolongements dendritiques.

Les mélanocytes expriment à leur surface les molécules du complexe majeur **d'histocompatibilité (CMH) de classe II** et diverses molécules d'adhésion, et sont capables de sécréter de multiples cytokines pro inflammatoires (**tumornecrosis factor [TNF]  $\alpha$** ), **transforminggrowth factor** (TGF $\alpha$ , interleukines 1, 3, 6, 8...).

Plusieurs cytokines sécrétées par les kératinocytes lors de la réaction inflammatoire stimulent l'expression de molécules d'adhésion intercellulaire (**ICAM**) sur les mélanocytes, particulièrement **ICAM1**, les effets des cytokines sur les différents phénotypes des mélanocytes buccaux restent mal connus.

Les mélanocytes sont aussi capables de phagocytose et contiennent des organites, les mélanosomes, pouvant avoir des fonctions proches des lysosomes.

Il a été montré que les mélanocytes ont des fonctions de présentation antigénique en association avec les molécules du **CMH** de **classe II**. Ces différentes données suggèrent que le mélanocyte pourrait être impliqué activement dans la régulation des processus immunitaires muqueux.

De nombreux agents chimiques et pharmacologiques s'accumulent dans les tissus contenant des mélanines tels que la peau, la strie vasculaire de la cochlée et l'épithélium des muqueuses.

Certains auteurs ont suggéré qu'en chélatant ces agents toxiques, les mélanines pourraient avoir une fonction protectrice vis-à-vis des effets délétères de ces produits. (20, 3, 1, 2,30)

## **B. Les troubles de la pigmentation de la femme enceinte**

L'hyperpigmentation gravidique est très fréquente, elle peut concerner jusqu'à 90% des femmes enceintes en fonction des régions. En général, elle est modérée et parfois diffuse mais le plus souvent localisée à des régions d'élection comme les aréoles mammaires, la ligne sous ombilicale et le visage.

Il existe également une hyperpigmentation des navipréexistants et des zones cicatricielles. Les troubles de la pigmentation de la femme enceinte ne concernent que très peu la cavité buccale.

### ***Aspect clinique***

Les muqueuses buccales sont rarement touchées.

Il existe plusieurs formes cliniques suivant la localisation. Au niveau du visage, il s'agit de nappes étendues et hyper pigmentées, aux contours irréguliers, siégeant sur le front, les joues, parfois les tempes, la lèvre supérieure, le menton et le nez.

Les lésions sont souvent symétriques, mais rarement homogènes.

L'hyperpigmentation a une teinte qui varie du jaune clair au noir.

Les œstrogènes et la progestérone sont responsables de cette pigmentation.

## **C. La pigmentation mélanique liée au vieillissement**

Avec l'âge, des taches maculaires peuvent atteindre les muqueuses buccales et leur pourtour, mais la pigmentation mélanique liée au vieillissement est essentiellement cutanée car elle siège surtout au niveau des cellules basales épidermiques.

### ***Aspect clinique***

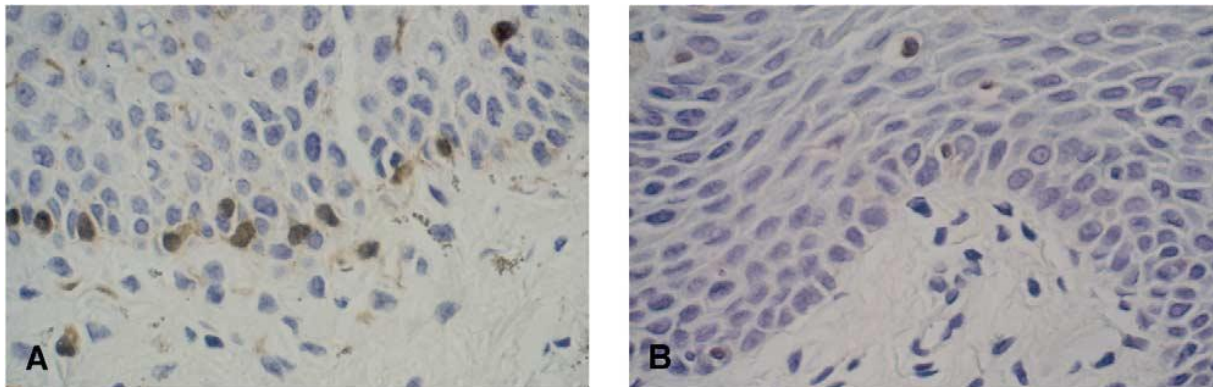
La pigmentation apparaît sous forme de taches brunâtres qui ne dépassent pas quelques millimètres en générale, les contours sont variables et les limites souvent nettes.

## **2. Modification de la pigmentation de la muqueuse buccale**

### **2.1. La pigmentation mélanique**

La coloration argentique de Fontana-Masson permet d'objectiver la nature mélanique des pigments. Cette pigmentation varie suivant le phototype du sujet, et peut être stimulée par des sécrétions hormonales (ACTH, MSH, œstrogènes) mais également par certains médicaments.

La modification de la pigmentation peut se traduire par les lésions pigmentées maculaires, tumorales ou diffuses dont l'histologie montre une augmentation du nombre des mélanocytes (hypermélanocytose) ou de la quantité de mélanine dans les mélanosomes (hypermélaninose). Lorsque les mélanocytes ou les mélanosomes s'accumulent dans le chorion, cette pigmentation prend une coloration bleutée appelée cérulodermie.



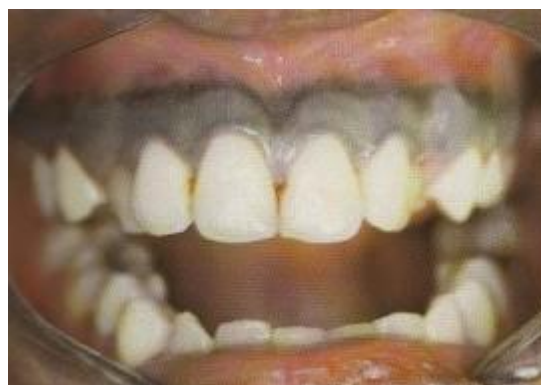**Figure 18 : Immunohistochimie:** nombre augmenté de mélanocytes le long de la couche basale de l'épithélium, (A), comparaison à une muqueuse non affectée (B: servir de témoin), cellules de Langerhans : coloration à la mi-hauteur de épithélium

## **2.2. La pigmentation ferrique**

La surcharge ferrique du sang dans l'hémochromatose favorise une pigmentation gris ardoisée de la peau et des muqueuses.

## **2.3. Accumulation de pigment anormal**

Elle peut être d'origine externe, incorporée dans la muqueuse par effraction de celle-ci, c'est l'origine des tatouages



**Figure 19:** Tatouage esthétique

L'accumulation peut être endogène, provoquée par certains médicaments ou certaines intoxications par des métaux.

Devant une modification de la pigmentation de la muqueuse buccale, il conviendra donc de d'analyser les lésions qui seront unique, très peu nombreuses ou multiples, planes, nodulaire ou lenticulaire, mal limitées ou diffuses, il faudra rechercher une atteinte cutanée associée, révélatrice ou non d'une dermatose cutanéomuqueuse, d'une maladie générale, et interroger le patient sur ses prises médicamenteuses éventuelles.

# Chapitre 3 : Analogie et épidémiologie

## 1. Epidémiologie

### La prévalence relative des pigmentations orales

#### ***A. Etude rétrospective de l'intérêt de l'auto fluorescence tissulaire dans le diagnostic des lésions élémentaires de la muqueuse buccale :***

L'examen en auto fluorescence couplé à l'examen visuel a été proposé comme une solution pour améliorer le dépistage précoce des lésions précancéreuses et cancéreuses de la cavité buccale.

En effet, les lésions dysplasiques et cancéreuses peuvent être mise en évidence par un examen en auto fluorescence. D'autres travaux ont démontré que des lésions infracliniques pouvaient être révélées par l'auto fluorescence. Cependant aucune étude ne s'est intéressée à l'apport de l'auto fluorescence tissulaire pour diagnostiquer les lésions élémentaires de la muqueuse buccale.

Une étude rétrospective, avec pour objectif l'étude de l'intérêt du Velscope® pour visualiser les lésions élémentaires de la muqueuse buccale été réalisée.

Cette étude a été faite à partir de photos de lésions prises chez quarante patients ayant consulté entre janvier 2009 et avril 2009 pour une lésion de la muqueuse buccale.

Les photos ont été prises avec un appareil Coolpix 995 Nikon® en lumière incandescente et en auto fluorescence.

Après transfert sur un écran d'ordinateur Sony Vaio® 13,5 pouces, les photos ont été comparées afin de déterminer si les lésions étaient plus facilement détectées en lumière incandescente ou en auto fluorescence. Quarante photographies en lumière blanche et quarante photographies en auto fluorescence ont été comparées.

Les photographies concernées **21 kératoses** (7 leucoplasies, 9 lichens plans, 1 kératose sous-prothétique et 4 carcinomes épidermoïdes), 1 lésion pseudomembraneuse (langue saburrale), 2 ulcérations (1 carcinome épidermoïde et 1 sial métaplasie nécrosante), **2 lésions pigmentées** (1 pigmentation ethnique et 1 décharge pigmentaire pos-inflammatoire), **12 lésions rouges** (3 érythroplasies, 5 érythèmes sur lichen plan, 2 érythèmes sous-prothétiques, 2 langues géographiques) **2 nodules** (1 diapneusie et 1 carcinome épidermoïde), **1 lésion végétante** (xanthome verruciforme).

Les **21 kératoses** étaient visualisées **19 fois en lumière incandescente** et **13 fois en auto fluorescence**. Les lésions rouges, les lésions pigmentées, les nodules et les lésions végétantes étaient toutes visibles en lumière incandescente et en auto fluorescence.

Dans **7 cas** de lichen d'aspect kératosique, une perte de fluorescence a été observée.

La plus grande discordance entre l'examen en lumière blanche et celui en fluorescence a concerné les lésions blanches où les lésions kératosiques semblent moins bien objectivés par auto fluorescence.

Cette différence concerne les lésions de lichen plan d'aspect quiescent en lumière incandescente. En réalité cette discordance pourrait s'expliquer par une diminution de la fluorescence liée à la présence d'une réaction inflammatoire associée à la kératose dans le lichen plan.

En effet, la réaction inflammatoire s'accompagne d'une vasodilatation et l'hémoglobine absorbe l'auto fluorescence.

Ainsi, l'examen en auto fluorescence pourrait être utilisé en complément de l'examen en lumière incandescente pour évaluer les lésions de lichen plan et indiquer la mise en place d'un traitement des lésions présentant un aspect faussement quiescent.

***B. Etude comprenait un échantillon de 360 patients consécutifs, qui ont assisté le département de médecine orale de l'école dentaire de l'université de Chiraz des sciences médicales entre Mars 2010 à Octobre 2010.***

**101 lésions pigmentées chez 360 patients (28%).**

La gencive a été le site le plus fréquemment touché (85,1%), suivi par la muqueuse buccale, palais et la lèvre.

Les lésions pigmentées les plus communes (86,1%), dans cette population sont les pigmentations physiologiques.

***C. Une autre étude koweïtienne plus récente 7 sur 570 patients sages entre 21-40ans ont été détectés, dont 308 (58,1%) avaient un ou plusieurs lésions.***

Dont 272 (47,7%) étaient des lésions blanches, 25 (4,4%) étaient rouges, **114(20%)** étaient pigmentées, 21 (3,7%) étaient ulcéreuses, 108(18,9%) étaient exophytique, et 30 (5,3%) étaient dans le groupe divers.

Dans l'ensemble, les lésions blanches, pigmentées et exophytiques sont les types les plus communs de lésions muqueuses retrouvés dans cette étude.



# Chapitre 4 : Classification, diagnostic et traitement des lésion pigmentée

## 1. Examen clinique (39)

Conduite de l'examen clinique en stomatologie :

### 1.1. Interrogatoire :

Il s'agit d'une étape très importante. Elle établit le premier contact médecin-malade devant aboutir à l'amorce de rapports de confiance.

**L'anamnèse :**

On note dans le dossier du patient les éléments suivants :

- ✓ *Age et sexe du patient*
- ✓ *Motif de la consultation*
- ✓ *Histoire de la maladie : début, épisode antérieurs similaire(récidive), durée, évolution (aigue, chronique)*
- ✓ *Signes fonctionnels : douleur, gêne à l'élocution, à l'alimentation...*
- ✓ *Antécédents médicaux*
- ✓ *Traitement médicamenteux en cours ou récent...*
- ✓ *Tabagisme actuel ou ancien (fumé, chiqué ou brisé).*
- ✓ *On élimine un colorant alimentaire ou médicamenteux transitoire*

Après avoir enregistré les données concernant l'état civil, le Motif de consultation est recueilli et analysé.

L'ancienneté des troubles, le mode évolutif depuis leur installation, compte tenu des éventuels traitements institués, sont précisés. Il est important de laisser l'intéressé s'exprimer selon sa propre terminologie.

La notion d'un facteur déclenchant et les répercussions sur l'état général (asthénie, amaigrissement, fièvre, équilibre psychique...).

La recherche d'antécédents personnels, qu'ils soient médicaux (traitement d'une dent cariée à l'amalgame.) ou chirurgicaux, est systématique. Elle est d'autant plus importante qu'un lien peut exister avec l'un d'entre eux et l'affection en cours.

L'existence d'une allergie ou d'une thérapeutique en cours ainsi que l'état vaccinal et les habitudes de vie sont clairement demandées par le praticien. En cas d'affection de nature congénitale, les antécédents héréditaires sont d'autant mieux recherchés.

L'interrogatoire doit aussi éliminer une coloration transitoire non muqueuse due à un dentifrice ; à la réglisse ou à l'utilisation du charbon pour traitement de troubles digestif.

## **1.2. Examen proprement dit :**

Il a pour but de dépister les signes objectifs de la maladie. Cette étape fait appel principalement à l'inspection et la palpation. La face étant constituée de deux versants, l'un externe (la face proprement dite), l'autre interne (la cavité buccale), il est classique de diviser cet examen en deux temps, l'un exobuccal et l'autre endobuccal. Le sujet est installé confortablement et rassuré. Il convient de disposer d'un éclairage de bonne qualité et d'instruments adaptés (précelles, sondes, miroirs...).

### **1.2.1. Examen exo buccal :**

Comprenant l'**inspection** et la **palpation** :

- **L'inspection** : débute dès l'interrogatoire, mais elle doit se faire méthodiquement. Le malade doit être examiné sous un éclairage bien adapté. Le praticien a l'intérêt de noter tout changement de couleur, d'aspect ou de volume au niveau des téguments, ainsi que la présence de lésions et de cicatrices. et cela se fait de manière comparative avec l'autre hémiface.
  
- **La palpation** : est l'art d'utiliser le sens du toucher en appliquant les mains ou les doigts légèrement sur la surface du corps pour connaître la consistance et la texture des tissus et des organes du patient. Elle permet de vérifier les détails déjà notés lors de l'inspection. La palpation permettra d'apprécier la consistance normale des glandes salivaires, des ganglions lymphatiques, de la musculature et des changements de la texture, éventuellement la présence de douleurs provoquées ou exquises.

### **1.2.2. Examen endo buccal :**

L'examen de la cavité buccale débute par une simple inspection en ouverture buccale. Ce premier temps donne une vision partielle de la cavité buccale, principalement du palais, de la face interne des joues, de la face dorsale linguale des faces occlusales dentaire. et surtout l'évaluation générale permettra de noter l'hygiène du patient, la présence ou l'absence de dents, la présence de prothèses.

Cette première évaluation qui se veut sommaire a pour but de permettre à l'examineur de prendre un premier contact avec la nature et l'importance du problème que présente le patient. Il permet aussi d'évaluer et de mettre en évidence les régions de la cavité buccale qui devront tout particulièrement retenir son attention.

Après avoir une idée globale de la pathologie présente, le praticien doit l'examiner d'une façon minutieuse.

En présence d'une lésion pigmentée de la muqueuse buccale, le praticien devra préciser :

- ✓ *Le siège de la lésion.*
- ✓ *Le caractère : unique ou diffuse.*
- ✓ *La taille.*
- ✓ *La couleur (homogène ou non, noire, brune, grise, bleue, violet...)*

Ensuite pour exclure toute malignité possible, il est essentiel d'établir un diagnostic différentiel adéquat. En général, les lésions pigmentées bénignes ont des bords réguliers, sont petite et symétrique et leur couleur est uniforme ; à l'inverse, les tumeurs malignes présentent habituellement des ulcérations en surface, une teinte variable et des bords irréguliers.

On insiste s'il y a une prise des médicaments précises, une consommation de tabac ou une association avec les notions des maladies générales car la pigmentation buccale peut être associée à un vaste choix de facteurs (des changements physiologique, des implantations d'un corps étranger, des manifestations de maladies systémiques ou de tumeurs malignes).

### **1.2.3. Les examens complémentaires :**

Ce sont les différentes explorations qui aident au diagnostic. L'examen complémentaire sera choisi en fonction de la pathologie présente.

L'examen doit rechercher les extrabuccaux au niveau des autres muqueuses, de la peau et des phanères (en particulier les ongles) afin de vérifier si l'atteinte orale est isolée ou s'associe à d'autres anomalies pigmentaires.

- La tension artérielle doit être prise pour exclure la maladie d'Addison (caractérisée par l'hypotension)
- Le taux de cortisol plasmatique peut orienter vers la maladie d'Addison
- La radiographie peut être utile, dans le cas de tatouage par l'amalgame
- La photographie peut suivre l'évolution de la couleur
- La biopsie sera réalisée sur toute lésion suspecte de mélanome selon la présence des aspects suivants :
  - ✓ *Lésion solitaire en relief*
  - ✓ *Augmentation rapide de taille*
  - ✓ *Changement de couleur*
  - ✓ *Ulcération, douleur*
  - ✓ *ADP*
- La **dermatoscopie** ou la **dermoscopie** aide à la différenciation entre les lésions bénignes et les mélanomes malins qui est difficile. Méthode non invasive pas encore généralisée en dermatologie buccale, qui illustre des modèles suivants :
  - ✓ *Un motif pointillé globulaire*
  - ✓ *Un motif de poisson*
  - ✓ *Un motif d'hyphes (champignon)*

## **2. Classification, diagnostic et traitement des lésions pigmentées**

Les lésions pigmentées peuvent être classées de différentes manières : selon la couleur des lésions, selon le siège, selon l'histologie, etc. Dans notre exposé, nous proposons une classification qui associe la nature (tumorale ou non tumorale) et l'origine (mélanocytaire ou non).

### **2.1. Les lésions pigmentées non tumorales d'origine mélanotique**

Toutes les lésions correspondent à une production accrue de mélanine, due à une hyperactivité des mélanocytes dendritiques de l'assise basale de l'épithélium, dont le nombre est tantôt normal, tantôt augmenté.

Selon les cas, il existe ou non une incontinence de pigment mélanique, qui passe dans le chorion superficiel ou il est repris par des histiocytes mélanophogiques.

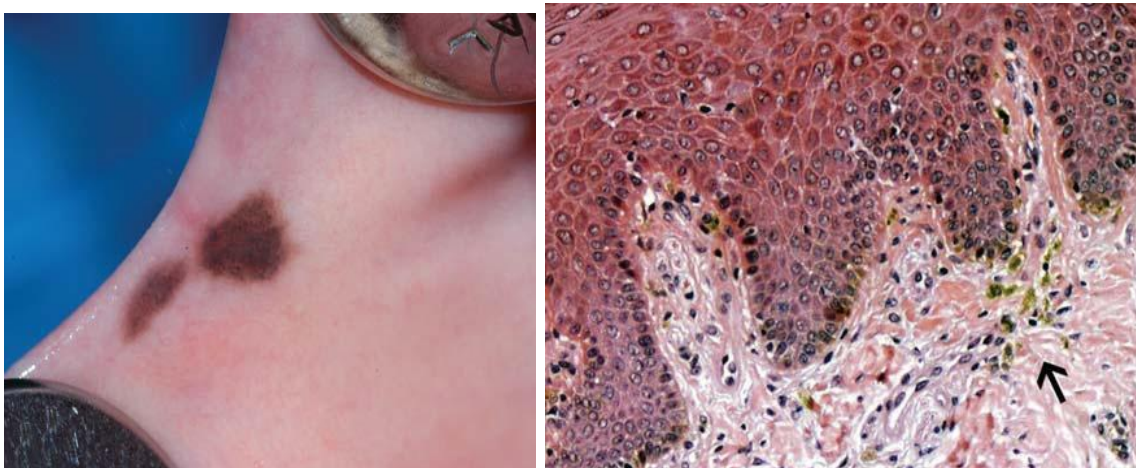
Les lésions pigmentées d'origine mélanotique sont de natures très diverses. Elles présentent des formes variées localisées ou diffuses.

#### **2.1.1. Les lésions localisées ou focales**

##### **2.1.1.1. La macule mélanique orale essentielle unique ou lentigo**

La macule mélanique n'est pas exceptionnelle, elle est présente chez plus de 3% de la population, sans affection générale ou locale associée.

Le terme de macule mélanocytaire labiale peut être utilisé pour désigner de simples éphélides liées à une surcharge en grains mélaniques des kératinocytes, plus fréquents chez les sujets de phototype clair.



**Figure 20 :** Macule mélaniques orales. A. Intraoral photo d'un OMM dans muqueuse buccale près de l'angle labial. B. Photomicrographie d'un OMM. Notez l'hyperpigmentation modérée de la couche basale et la présence discrète de pigments de mélanine dans les melanophages (la flèche).

Même si elle peut apparaître similaire aux éphélides, la macule mélanique n'est pas associée à une exposition au soleil.

Elle se présente dans **92 %** des cas sous forme de lésions solitaire et dans **8 %** des cas seulement, sous forme de lésions associée avec une ou plusieurs atteintes similaires dans la cavité buccale.

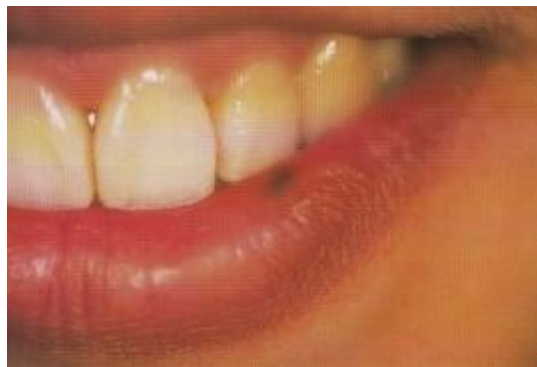Ces macules sont habituellement vues chez les patients entre **35** et **42** ans et plus communément chez les femmes avec un ratio de 2,2 femmes pour un homme. Il y a une histoire familiale dans 14% des cas. (40,41,9,42,43,44)

### ***Aspect clinique***

La plupart des macules sont localisées sur le vermillon des lèvres (30,5%) avec une prédominance sur les lèvres inférieures (94%). 28% sur les gencives et 16,2% sur les autres muqueuses buccales.

Ces atteintes sont en général bien circonscrites, planes, de couleur grise, brune, ou noire. Leur taille varie de **0,1 à 2 cm** de diamètre, mais la majorité des lésions se trouve située dans une échelle allant de **0,1 à 0,6** cm de diamètre. (41,20,45,46)

Elles peuvent être polycycliques.

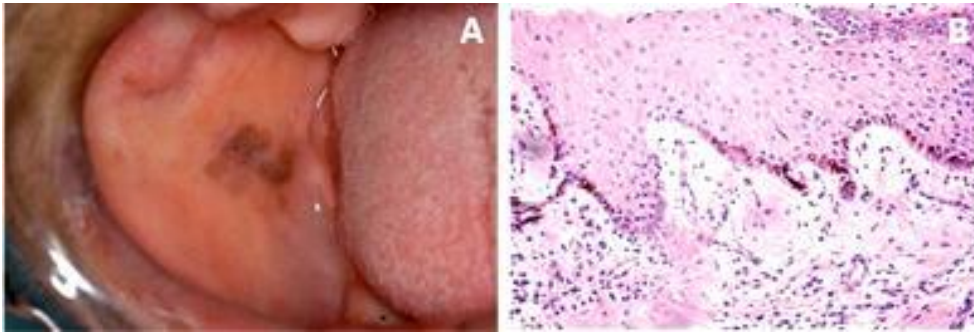


***Figure 21*** : Macule mélanique d'après Szpirglas H et Ben Slama L dans Pathologie de la muqueuse buccale (p135) (8)

### ***Histologie***

Il s'agit d'une augmentation de la pigmentation mélanique dans la couche basale avec une décharge pigmentaire mélanique dans le chorion sous-jacent. Les pigments se retrouvent soit à l'état libre, soit à l'intérieur des **macrophages**.

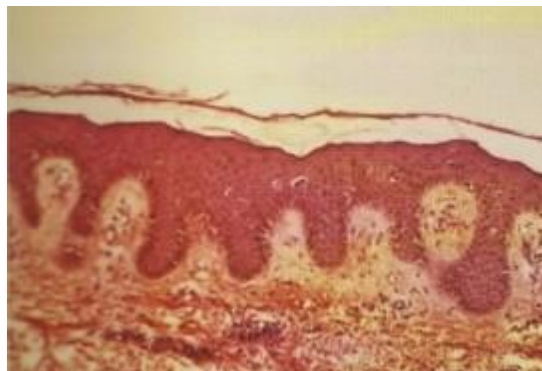On retrouve aussi une hyperplasie épithéliale avec acanthose.



**Figure 22.A :** Melanoacanthome sur la muqueuse jugale .

**Figure 22.B :** Mélanoacanthome montrant la prolifération de mélanocytes dendritiques bénins dispersés partout dans l'épithélium, acanthose et spongiose (x 100).

Les mélanocytes de la couche basale sont en nombre normal ou parfois un peu augmenté. (40,47,41,48,49)



**Figure 23 :** Histologie : macule mélanique d'après Szpirglas H et Ben Slama L dans Pathologie de la muqueuse buccale (p135) (8)

Ces lésions sont assez fréquentes et une demande d'exérèse est souvent retrouvée chez les jeunes femmes avant tout pour des raisons esthétiques.

En effet, l'excision de ces taches mélanocytaires ne peut avoir qu'un but cosmétologique car elles sont tout à fait bénignes.

Leur multiplicité peut poser un problème de **diagnostic étiologique** avec les lésions pigmentées multiples à atteinte syndromatique. (50,51,18,8,52,53)

### **Traitement**

Ces lésions typiques peuvent être observées. Les lésions suspectes, y compris les lésions présentant un changement progressif, une biopsie doit être faite.



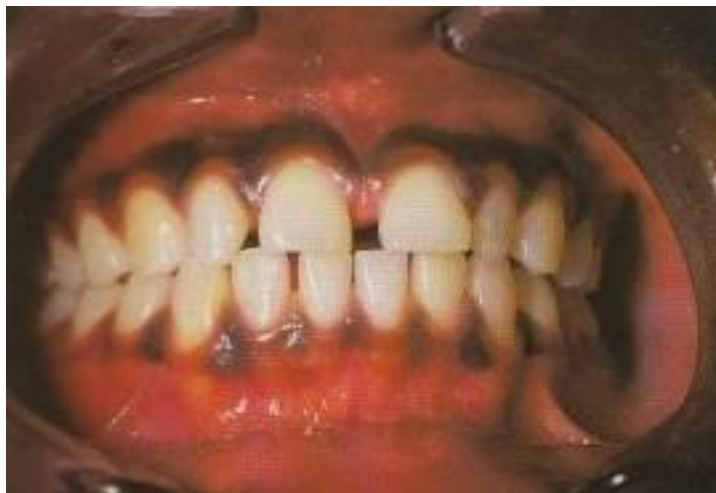Si le traitement est demandé, les macules peuvent être traitées avec le froid (cryothérapie) ou retirées à l'aide d'un laser ou d'une lumière pulsée intense.

L'exérèse peut également être effectuée, mais elle laissera une cicatrice. (119)

## **2.1.2. Les lésions diffuses ou multiples**

### **2.1.2.1. Les pigmentations ethniques**

La pigmentation ethnique est la cause la plus fréquente des pigmentations buccales. La pigmentation physiologique intrabuccale se développe pendant les deux premières décennies de la vie et peut ne pas attirer l'attention du patient. (54,45,55,46)



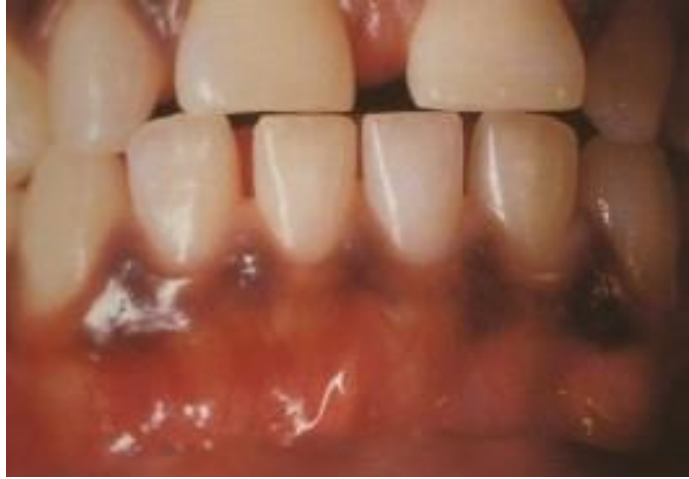**Figure 24 :** Pigmentation ethnique d'après Szpirglas H et Ben Slama L dans Pathologie de la muqueuse buccale (p137) (8)

#### ***A-Nombre de mélanocytes***

Les variations de couleur des muqueuses ne dépendent pas du nombre de mélanocytes, qui est à peu près identique chez tous les humains quelle que soit leur origine ethnique.

Elles sont fonction du nombre, de la forme et du mode de distribution des mélanosomes dans les kératinocytes, ainsi que des types chimiques de mélanines produites.

La pigmentation physiologique est donc le fait de l'activité des mélanocytes plus que de leur quantité. Les mélanosomes sont plus nombreux, de plus grande taille, avec une proportion de mélanosomes de stade IV plus importante chez les sujets à peau noire ou foncée. (54,45,55,46,56)

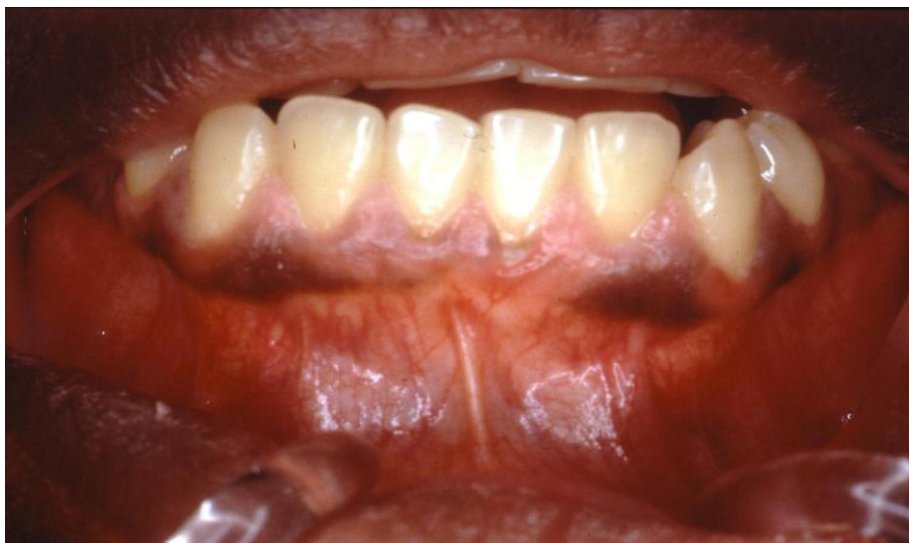

**Figure 25 :** Pigmentation ethnique d'après Szpirglas H et Ben Slama L dans Pathologie de la muqueuse buccale (p137) (8)

### **B-Distribution des mélanosomes**

Selon la plupart des auteurs, la distribution des mélanosomes au sein des muqueuses buccales serait comparable à celle de la peau. Les mélanosomes de grande taille sont isolés et peuvent être retrouvés dans toutes les couches de l'épithélium chez les personnes à peau foncée. Il y a cependant un gradient de distribution des granules, avec une densité plus élevée dans la couche basale.

Chez les personnes à peaux blanches, les mélanosomes sont groupés et il est très rare de les observer au-delà de la moitié supérieure de l'épithélium. (54,45,55,56)

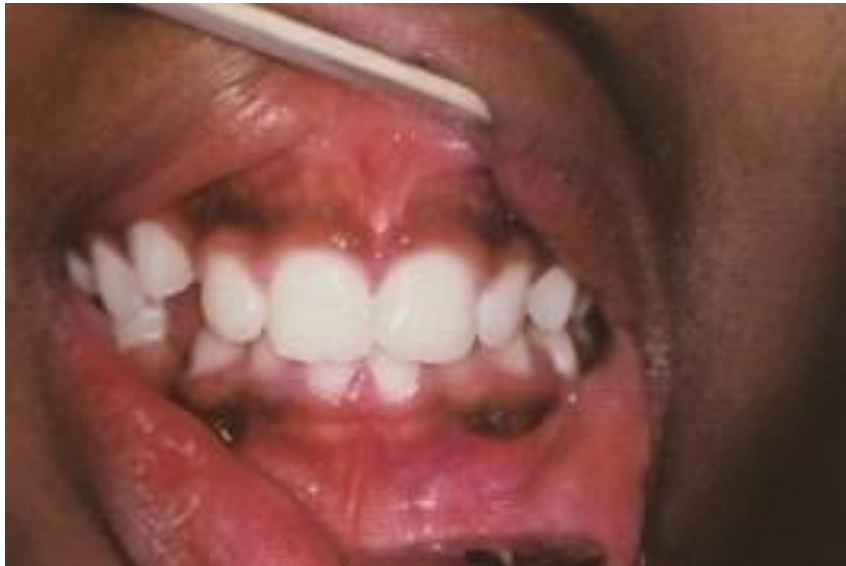

**Figure26 :** Pigmentation ethnique (document Dr Tessier MH)



La gencive attachée est le site intrabuccal le plus commun de cette pigmentation ethnique qui est bilatérale, souvent bien délimitée comme une bande ne touchant que rarement la gencive marginale ; donc plus souvent en nappes que sous forme de macules multiples.

Mais il peut arriver que la pigmentation de la muqueuse buccale, du palais dur, des lèvres et de la langue soit retrouvée sous formes de taches avec des contours moins bien définis. (46,52)



**Figure 27 :** Pigmentation ethnique

### **C-Type De mélanine**

Il existe très peu de données disponibles étudiant les rapports entre le type chimique de mélanine et les variations de couleur des muqueuses.

La couleur s'étend du brun ou marron clair au foncé en passant par le gris bleuté. Les deux types de mélanines sont présentes (eumélanines et phæomélanines) avec une prédominance des eumélanines.(40,9,57,20,42,56,8)

### **Traitement :**

La pigmentation physiologique intrabuccale est asymptomatique et ne requiert aucun traitement.

### **2.1.2.2. Syndrome de peutz-jeghers**

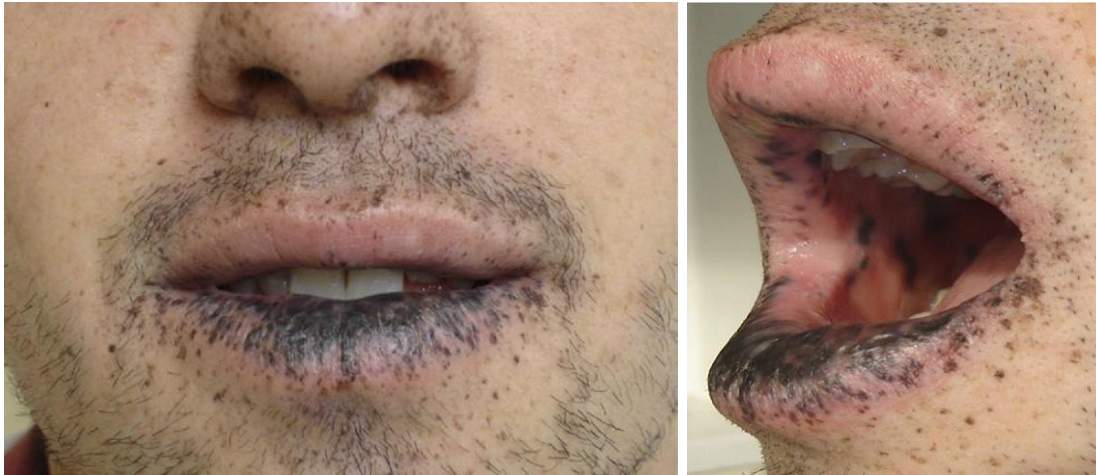Il s'agit d'une génodermatose rare à caractère autosomique dominant qui peut associer des lésions pigmentées lenticulaires à une polypose digestive.

Les macules pigmentées brun sépia, très nombreuses et de taille inférieure à 5 mm apparaissent dès l'enfance et se situent essentiellement sur la muqueuse labiale, parfois sur la muqueuse

jugale et gingivale, et les régions péri-orificielles du visage ; ces lentigines peuvent se voir également sur la muqueuse génitale et anale.

L'historique fait état d'une augmentation du nombre des mélanocytes au niveau de la membrane basale et d'un grand nombre de mélanophage dans le derme papillaire ou le chorion.

Ces lésions sont souvent associées à des polypes multiples du tube digestif, en particulier de l'intestin grêle et doivent conduire à des explorations digestives régulières et à une destruction des polypes pour éviter leur dégénérescence.



**Figure 28 :** Pigmentation de syndrome de Peutz Jeghers (PJS) affectant la peau du visage, le nez et les lèvres.

### ***Diagnostic différentiel***

Éphélides, maladies d'Addison, pigmentation normale.

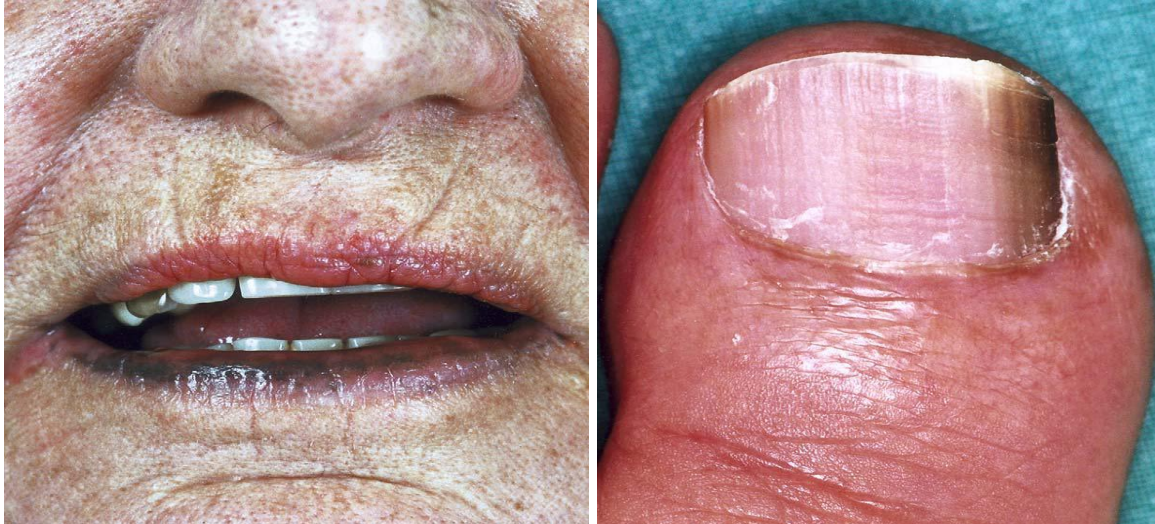### ***Traitement***

Aucun traitement requis au niveau buccal.

### **2.1.2.3. Syndromes de Laugier-Hunziker**

Le syndrome de **Laugier-Hunziker** ou pigmentation mélanique lenticulaire essentielle des lèvres apparaît à l'âge adulte chez des sujets de race blanche, sous la forme de macules pigmentées.

Elles peuvent s'associer à des **mélanonychies** longitudinales (bandes longitudinales mélanique dans les angles) ou à une pigmentation génitale. Elles forment alors des nappes pigmentaires, parfois très noires et inquiétantes sur les lèvres, la vulve ou le gland.



*Pigmentation brune Diffuse de la lèvre inférieure. Melanonychie longitudinale du gros orteil gauche*

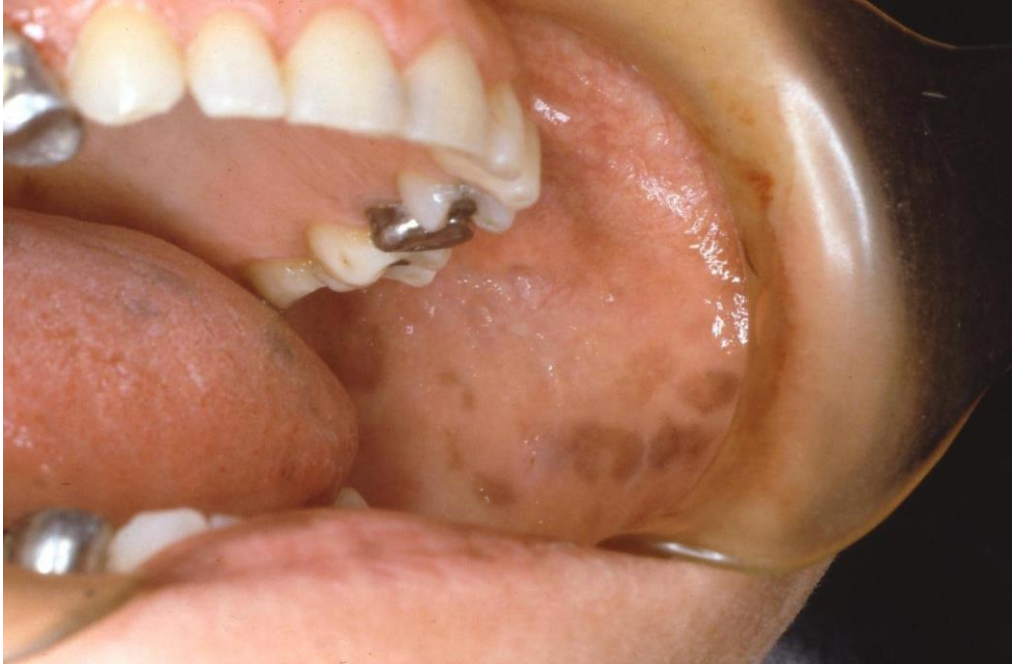**Figure 29** : T. Sabesan, P.L. Ramchandani. Laugier–Hunziker syndrome: A rare cause of mucocutaneous pigmentation

L'affection présente un caractère purement inesthétique, sans aucune gravité. Elle se rencontre aussi bien chez l'homme que chez la femme, avec une légère prédominance féminine et ceci à n'importe quel âge. (40)

Le syndrome de **Laugier-Hunziker** était fréquemment décrit comme sporadique ; cependant, des cas familiaux ont été rapportés.

Bien que rare, on devrait toujours considérer les mélanomes muqueux dans le diagnostic différentiel de ces lésions. D'autres maladies comportant une pigmentation muqueuse orale diffuse, comme le syndrome **Peutz-jeghers**, la maladie **d'Addison** et la pigmentation d'origine médicamenteuse, doivent entrer dans le diagnostic différentiel.

Pour éliminer la maladie **d'Addison** l'évaluation biochimique est demandée, vaux de cortisol, l'aldostérone, l'insuline, TSH, ACTH, FSH, le sodium, le potassium ou le magnésium, les lésions ne présentent aucun potentiel de transformation maligne.



**Figure 30 :** Maladie de Laugier-Hunziker : face interne de la joue gauche (document Dr Tessier MH)

### **Aspect clinique**

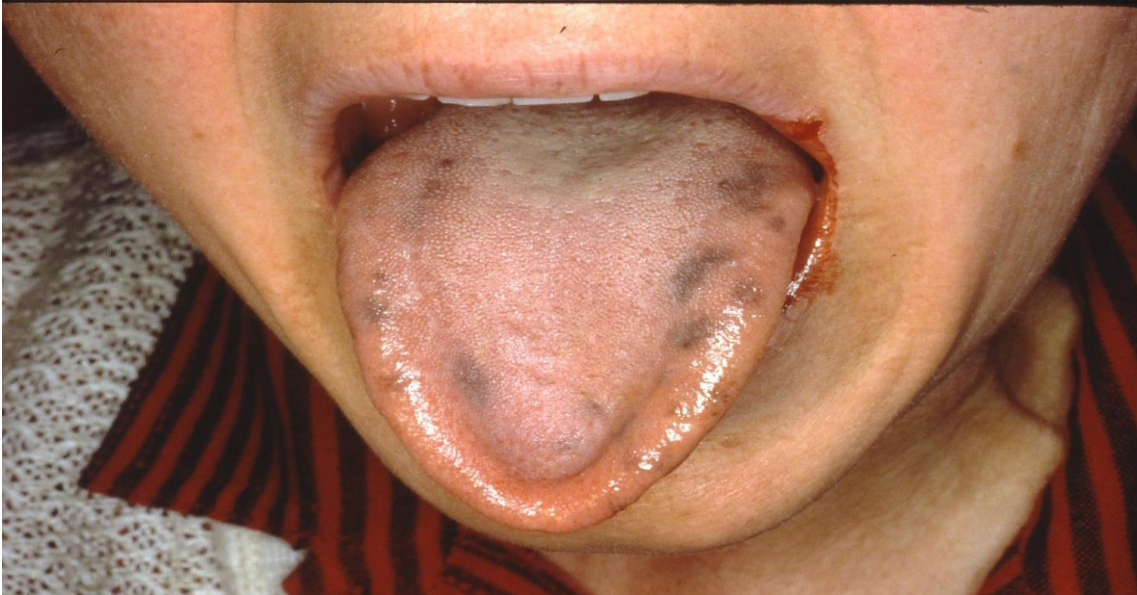Les lésions maculaires sont faites de taches lenticulaires planes, souples, sans relief, arrondies ou ovales, bien limitées.

Elles siègent essentiellement sur les lèvres et la face interne des joues, parfois sur la langue, les gencives ou le palais dur. Elles sont disposées plus ou moins régulièrement. Il n'ya jamais de pigmentation péri-buccale ou faciale.

Elles sont généralement de petite taille (quelques millimètres à 1 cm) et en nombre variable. (20,45,58,8)

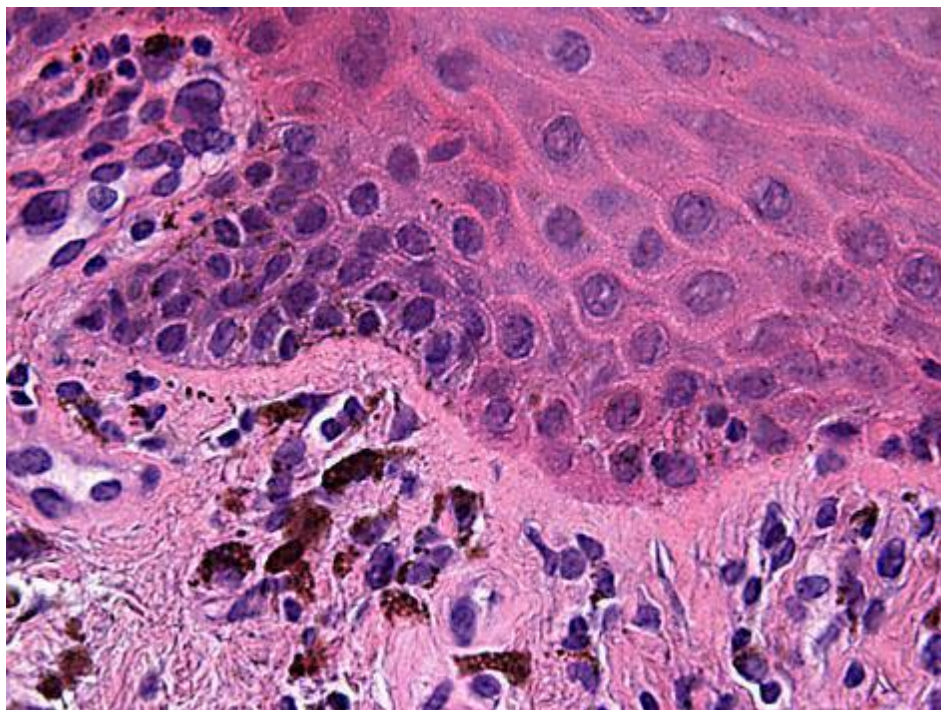
Ces taches mélaniques présentent une couleur uniforme qui va du brun foncé au brun ardoise.



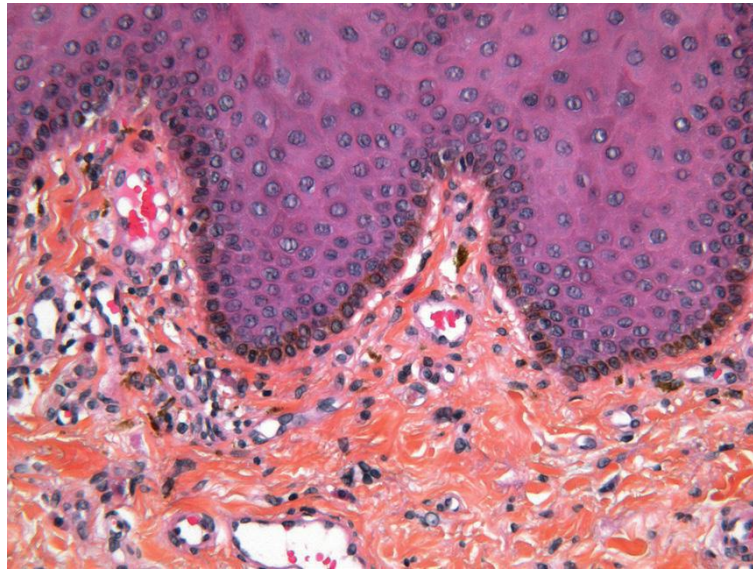


**Figure 31 :** Localisation linguale de la maladie de Laugier-Hunziker(document Dr Tessier MH)

### Examen histopathologique



**Figure 32 :** Laugier-Hunziker Syndrome in a Patient with Pancreatic Cancer



**Figure 33 :** T. Sabesan, P.L. Ramchandani. Laugier–Hunziker syndrome: A rare cause of mucocutaneous pigmentation.

Les taches résultent d'une simple surcharge en mélanine au niveau de la couche basale de l'épithélium, sans prolifération des mélanocytes qui sont très actifs. L'épithélium est souvent acanthosique avec une absence d'allongement des crêtes et d'inflammation.

Les kératinocytes sont chargés de mélanosomes d'apparence normale et le chorion sous-jacent est le siège d'une décharge pigmentaire avec de rares malacophages. (15)

En effet, il n'y a pas d'anomalie dans le nombre, la morphologie, la distribution des mélanocytes, mais, il existe une incontinence pigmentaire superficielle et le pigment est parfois repris par les mélanophages dans le chorion superficiel

En pratique les limites de ce syndrome sont parfois difficiles à tracer. Les macules pigmentées peuvent être plus disséminées et se localiser au cou, au tronc, aux paumes des mains et aux plantes des pieds, aux parties génitales, au périnée et à l'anus, l'œsophage, au dos des mains.

La conduite à tenir résulte souvent en une abstention thérapeutique puisque l'affection est asymptomatique et n'a pas de potentiel malin. (48,58,44,18,8,52)

## Traitement

Le traitement n'est pas indiqué, à part pour des raisons esthétiques ou psychologiques.

L'ablation des lésions pigmentées a été rapportée utilisant des techniques lasers (**Nd-Yag**), comme le laser d'iode. Cependant, n'importe quel type d'ablation chirurgicale de ces lésions n'empêche pas leur récurrence. (129)

#### **2.1.2.4. Syndrome de Carney ou syndrome LAMB**

Le complexe de **Carney** ou syndrome **LAMB** : **Lentiginoses, Atrialmyxoma, Mucocutaneousmyxomas, Blue naevi** (*lentiginos, myxome de l'oreillette, myxomes cutaneomuqueux, naevus bleus*) est une maladie à transmission autosomique dominante, qui associe des **lentiginos**.

Les lentiginos apparaissent au cours des premières années de la vie et n'augmentent pas en nombre à l'exposition solaire elles ont tendance à l'éclaircissement avec l'âge.

#### **Aspect clinique**

Ce syndrome se caractérise par de nombreuses lentiginos d'apparition rapide, qui confluent par endroits en placards et prédominent sur le visage (**ventro-faciale** et **peri-orificielles**), les épaules, les bras et les cuisses. Nous retrouvons aussi des épélides et naevi bleus.

Au niveau des muqueuses buccales, les taches pigmentées ont une teinte qui varie du brun au noir et mesurent de **1 à 2 mm**.

On peut également retrouver des **myxomes cutanés**, sous-cutanés ou sous-muqueux. (59,20,8,52)

#### **Traitement**

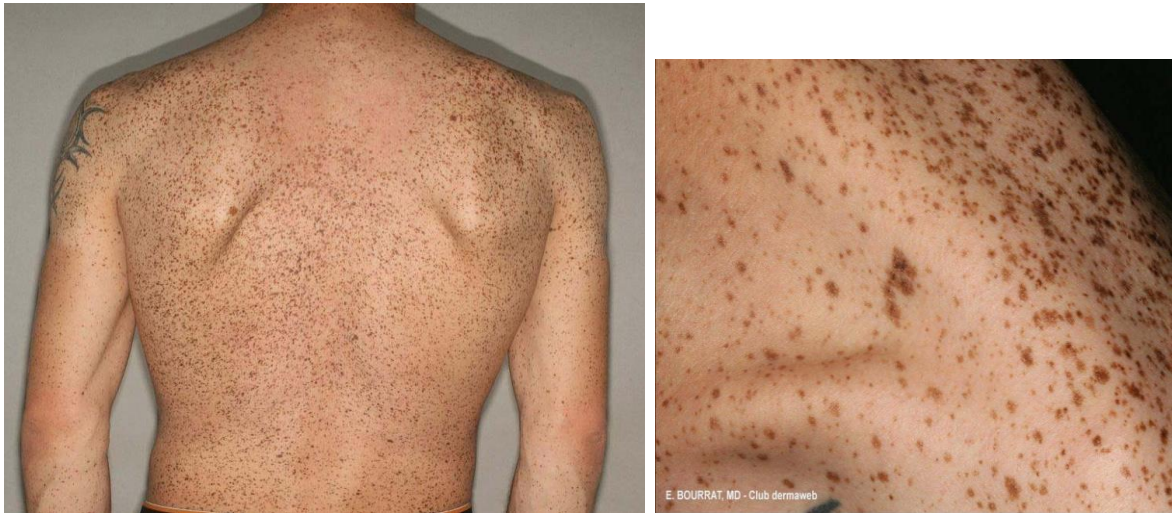Pour le syndrome de **Carney** aucun traitement ne peut être réalisé au niveau buccal. (129)

#### **2.1.2.5. Le syndrome LEOPARD**

Le syndrome **LEOPARD** (*Lentiginos, Electrocardiographicconductive défets, Ocularhypertelorism, Pulmonarystenosis, Abnormalities of genitalia, Retardation of growth, Deafness*) est une **lentiginose** de transmission autosomique dominante.

Cette **lentiginose** associe des lentiginos (L), des anomalies **électrocardiographique** (E), des troubles de la conduction cardiaque, un hypertélorisme oculaire, une sténose du pylore, des anomalies génitales (A), un retard de croissance et une surdité de perception.





**Figure 34 :** Syndrome LEOPARD

### **Aspect clinique**

La **lentiginose** est habituellement disséminée à toute la peau et touche rarement la muqueuse buccale. Elle Peut siéger notamment au niveau des lèvres.

Jusqu'à l'âge de 5-6 ans, les signes cutanés se limitent à quelques taches café au lait. Les lentiginose se développent ensuite, augmentant en nombre jusqu'à la puberté. Leur couleur brune s'assombrit avec l'âge. (59,58,8,52)

L'espérance de vie des patients dépend de l'évolution de l'atteinte cardiaque.

### **Traitement**

Pour le syndrome de **Leopard** le traitement est chirurgical au niveau facial.(129)

#### **2.1.2.6. Le lichen plan pigmentogène ou lichen nigricans**

### **Aspect clinique**

La lésion se présente sous la forme d'une tache bien limitée plus ou moins brune, grise, voire même noire, en surimpression à des lésions licheniennes. On retrouve souvent un aspect caractéristique de papules polygonales, de quelques millimètres de cote, brillantes avec une surface plate mais surélevée et parfois parcourues par un réseau fin (les stries de Wickham).

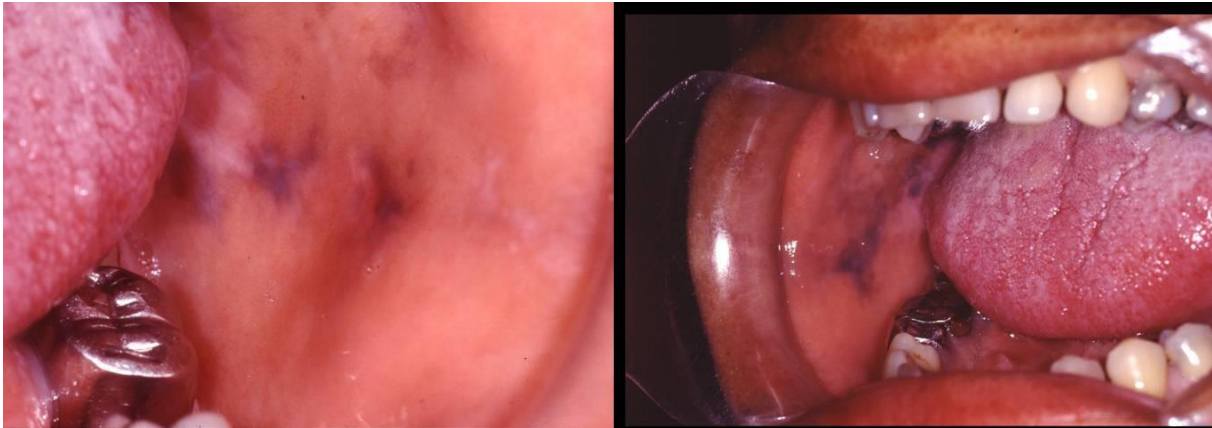
La lésion siège sur les lèvres, la langue, la face interne des joues et le voile du palais.

En outre, la lésion peut être retrouvée sur les bras, la région lombaire et la région génitale. (5 ,47)



La couleur de la lésion permet de la distinguer du lichen plan. Elle a un aspect réticule, et peut entraîner une sensation de brûlure au contact de certains aliments et une impression désagréable de « **bouche râpeuse** ». (47,60,58,61)

La biopsie n'est en général pas nécessaire.



**Figure 35 :** Lichen plan pigmentogène (document Dr Soueidan N.)

## Histologie

L'aspect histologique de la lésion est celui d'un lichen plan buccal avec ses éléments morphologiques habituels :

- Une hyperkératose associant des zones ortho et parakératosiques.
- Un épaissement très irrégulier du stratum granulosum.
- Une présence de corps hyalins dans l'épithélium, appelés aussi corps de Civatte ou corps colloïdes.
- Une hyperacanthose avec des papilles conjonctives en forme de dôme.
- Une membrane basale dégénérée.
- Un infiltrat lympho-histiocytaire en bande du chorion.

Une fuite pigmentaire plus ou moins importante accompagne ces signes histologiques. La mélanine se trouve à l'intérieur de macrophages ou dans le chorion superficiel sous forme de dépôts marron. (15,47,60,44)

L'hyperproduction de mélanine correspondrait à la phase aiguë de la maladie.

Dans les anciennes séquelles de lésion, seule persiste l'hyperpigmentation.

Le traitement est basé sur la corticothérapie. (40,45,58,61,8,52)

## Traitement

Devant le **lichannigran** il faut instaurer une hygiène bucco-dentaire parfaite ainsi que la suppression des facteurs irritants : tabac, extractions dentaires dans les situations adaptées,

changement de matériau d'une obturation ou d'une prothèse fixe lorsque ceux-ci sont en contact avec la lésion. Pour le traitement symptomatique, la corticothérapie locale est utilisée en première intention à base des dermocorticoïdes en crème (Betneval®, Diprosone®), de l'acétonide de triamcinolone en bains de bouche. La prednisolone peut être prescrite en comprimés orodispersibles de 20 à 40 mg dans un 1/2 verre d'eau en bains de bouche deux à trois fois par jour. Devant des lésions réfractaires à la corticothérapie locale ou bien une persistance de la symptomatologie, l'injection sous-lésionnelle de corticoïde à libération prolongée tel que l'acétonide de triamcinolone (Kénacort retard® : 40mg), 1 à 2ml toutes les deux semaines, donne de bons résultats. (128)

### **2.1.2.7. L'hyperpigmentation liée à la nicotine ou mélanose tabagique**

#### **L'hyperpigmentation du fumeur ou mélanose du fumeur**

Le tabac représente à la fois une agression chimique (par le goudron) et une agression physique (par la chaleur) pour la muqueuse buccale.

La mélanose tabagique est une pigmentation bénigne des muqueuses buccales ; elle peut accentuer une pigmentation physiologique déjà présente.

La pigmentation est directement liée à la fumée du tabac. L'intensité de la pigmentation est liée à la durée et à la quantité fumée.

Les femmes sont plus souvent affectées que les hommes, ce qui suggère une possible synergie entre les hormones sexuelles féminines et la fumée du tabac. (62)

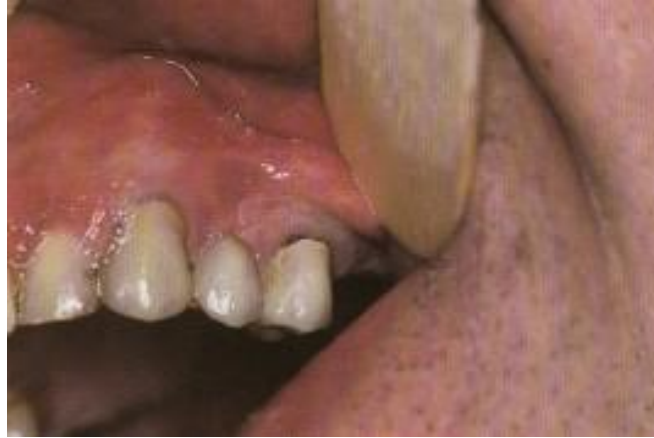#### **Aspect clinique**

L'aspect clinique de la mélanose du fumeur est semblable à celui de la pigmentation ethnique ou celui d'une macule mélanique.

Elle est caractérisée par une coloration brune des muqueuses buccales, plus particulièrement à la partie antérieure de la gencive adhérente mandibulaire et des papilles interdentaires.

Chez le fumeur de cigarettes, les aires pigmentées concernent toujours la gencive attachée. L'extension apicale ne dépasse jamais la ligne muco-gingivale et la gencive libre n'est, en général, pas atteinte.

On retrouve parfois une pigmentation du palais et de la muqueuse jugale chez les fumeurs de pipe. (63,62,64,65)



**Figure36** : Mélanose du fumeur d'après Szpirglas H et Ben Slama L dans Pathologie de la muqueuse buccale (p140) (8)

## Histologie

La pigmentation résulte de la surproduction par les mélanocytes de mélanine et de son dépôt dans les cellules de la couche basale et le chorion sous-jacent, ainsi que dans la sous muqueuse.

Le pigment se présente alors sous la forme d'un agrégat granulaire intracellulaire de couleur brune.

La nicotine, en tant que composé polycyclique aurait une affinité pour la mélanine. Elle entraînerait une perturbation de la mélanogénèse : avec une augmentation du nombre des mélanosomes et un transfert plus rapide aux kératinocytes.(63,62,64,65)

Il s'agirait d'un mécanisme de défense contre les agents nocifs contenus dans la fumée du tabac.

On constate un retour progressif à une pigmentation normale après un sevrage de plusieurs mois à plusieurs années, en moyenne 3 ans.(40,19,20,42,46,8,66)

## Traitement

L'arrêt de la consommation tabagique résulte en la disparition graduelle des zones de pigmentation sur une période d'environ 3 ans. La biopsie doit être considérée lorsque la pigmentation est dans une région non commune comme le palais dur ou lorsqu'il y a des changements cliniques inhabituels comme une augmentation de la densité en mélanine ou une élévation de la surface.

### **2.1.2.8. Pigmentation de cause endocrinienne**

#### **A. La maladie d'Addison**

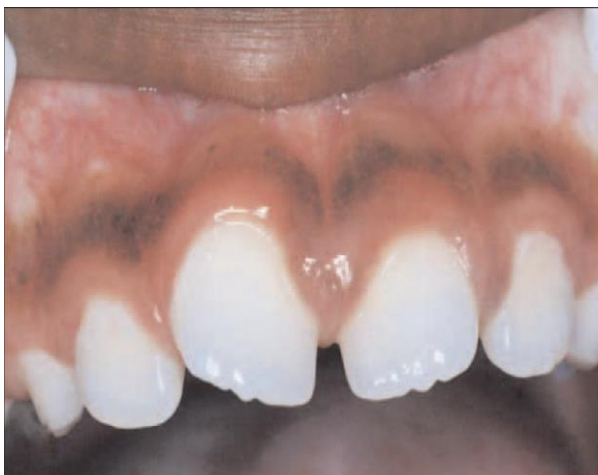La maladie d'Addison est caractérisée par une insuffisance corticosurrénalienne chronique qui peut être idiopathique ou résulter de diverses infections et tumeurs affectant le cortex surrénalien.

En général, il s'agit d'un adénome surrénalien qui provoque une destruction des cellules surrénaliennes productrices de cortisol. La sécrétion insuffisante de glucocorticoïdes et de minéralocorticoïdes ne permet plus d'exécuter un rétrocontrôle de l'antéhypophyse (feedback négatif) ce qui provoque une augmentation de l'ACTH et des hormones mélanotropes circulantes, d'où une augmentation de la pigmentation de la peau et des muqueuses. (47,67,19,2,8)

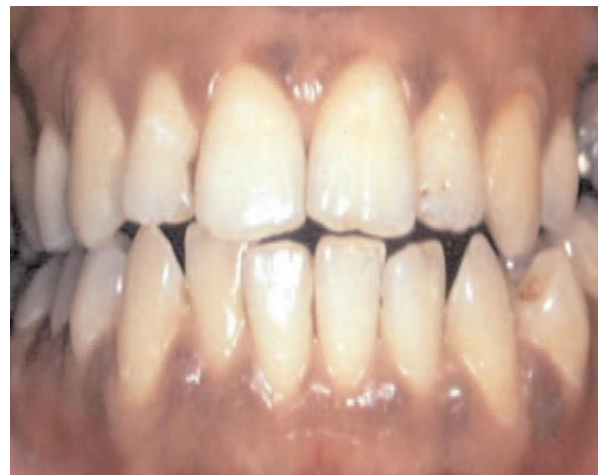#### **Aspect clinique**

La pigmentation muqueuse est observée dans plus de 80 % des cas et dans un tiers des cas elle est le signe initial de la maladie. Elle est proportionnelle à l'intensité de la maladie.

La pigmentation muqueuse diffuse est faite de taches ou de plages pigmentées gris bleu, brunes voire noires et parfois café au lait, sur la face interne des joues, le palais, les gencives, les lèvres et la langue. Les taches sont arrondies et isolées ou en nappes plus ou moins étendues (prenant l'aspect de pigmentation ethnique).



**Physiologique (raciale) pigmentation chez un garçon africain présentant comme une bande brun foncé bien délimitée sur la gencive attachée. La gencive marginale n'est pas affectée.**



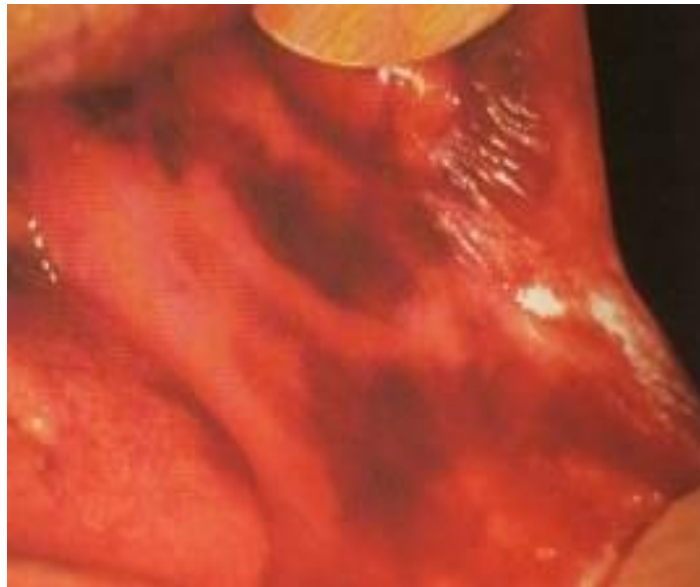
**Pigmentation maculaire diffuse de la gencive d'un patient souffrant de la maladie d'Addison. Contrairement à la situation pour pigmentation physiologique la gencive marginale est impliquée**

**Figure 37 : Pigmented lesions of the oral cavity**

Il existe fréquemment une augmentation de la pigmentation des naevi préexistants et une sécheresse buccale.

Un certain nombre de symptômes accompagne l'hyperpigmentation orale : asthénie, amaigrissement, troubles gastro-intestinaux, hypotension artérielle, tachycardie, fièvre.

L'examen biologique révélera essentiellement une diminution du taux sérique du cortisol et de l'aldostérone et une diminution de l'élimination urinaire des hydroxy corticoïdes et des cétostéroïdes.(40,68,67,20,42,61)



**Figure 38 :** Maladie d'Addison d'après Szpirglas H et Ben Slama L dans Pathologie de la muqueuse buccale (p138) (8)

## **Histopathologie**

L'examen histologique révèle une richesse anormale en mélanine de la couche basale de l'épithélium. Le pigment peut aussi être retrouvé dans le chorion et l'endothélium des vaisseaux. Le nombre de mélanocytes n'est pas augmenté. (9,46,56)

## **Le traitement**

La thérapeutique consiste en une compensation hormonale par les minéralo et glucocorticoïdes. Le traitement substitutif fait régresser lentement la pigmentation cutanée, mais le dépôt anormal de mélanine peut parfois persister au niveau buccal. (130)

## **B. La maladie de Cushing**

Le syndrome de Cushing correspond à l'ensemble des manifestations cliniques secondaires à un hypercortisolisme chronique d'origine endogène (excès de cortisol d'origine surrénalienne) ou exogènes.

L'hypercortisolisme endogène peut être dû à une hypersécrétion d'ACTH par un adénome hypophysaire (maladie de Cushing) ou par une autre tumeur responsable d'une sécrétion ectopique d'ACTH (syndrome de Cushing paranéoplasique).

Il est le plus souvent sporadique, mais de rares formes héréditaires ont été décrites. Le taux plasmatique de MSH est élevé. (42,69,2)

Le diagnostic du syndrome de Cushing repose sur la confirmation de l'hypercortisolisme et sur la localisation de l'origine de l'hypersécrétion.

### **Aspect clinique**

L'hyperpigmentation est plus ou moins diffuse, pseudo-addisonnienne.

Le syndrome de Cushing se manifeste par une obésité du tronc et du visage, des vergetures pourpres, des ecchymoses, une susceptibilité accrue aux infections, une fonte musculaire, une ostéoporose, une hypertension artérielle, un diabète et des troubles neurologiques. (9,56)

**Le diagnostic** du syndrome de Cushing repose sur la confirmation de l'hypercortisolisme et sur la localisation de l'origine de l'hypersécrétion. (71)

### **Traitement**

Le traitement du syndrome de Cushing impose la suppression de la tumeur hypersécrétante.(70)

**Le pronostic** du syndrome de Cushing dépend de sa cause et de la gravité de ses complications, mais dans la plupart des cas il peut être traité efficacement, voire guéri définitivement (72).

#### **2.1.2.9. Pigmentation d'origine Médicamenteuse**

Il existe plusieurs médicaments qui peuvent induire une pigmentation muqueuse de couleur variable lorsqu'ils sont utilisés par voie topique ou par voie générale.

Les mécanismes par lesquels ces médicaments sont responsables d'une pigmentation exogène ne sont pas toujours connus et sont souvent intriqués.

Il peut s'agir de pigmentation post-inflammatoire qui résulte de la synthèse d'ACTH ou de MSH, d'une modulation de la synthèse de mélanine directement induite par le médicament ou d'un



dépôt intra-muqueux du médicament. Ainsi les aspects histopathologies sont également variables et peuvent, selon la molécule, s'observer isolément ou coexister.

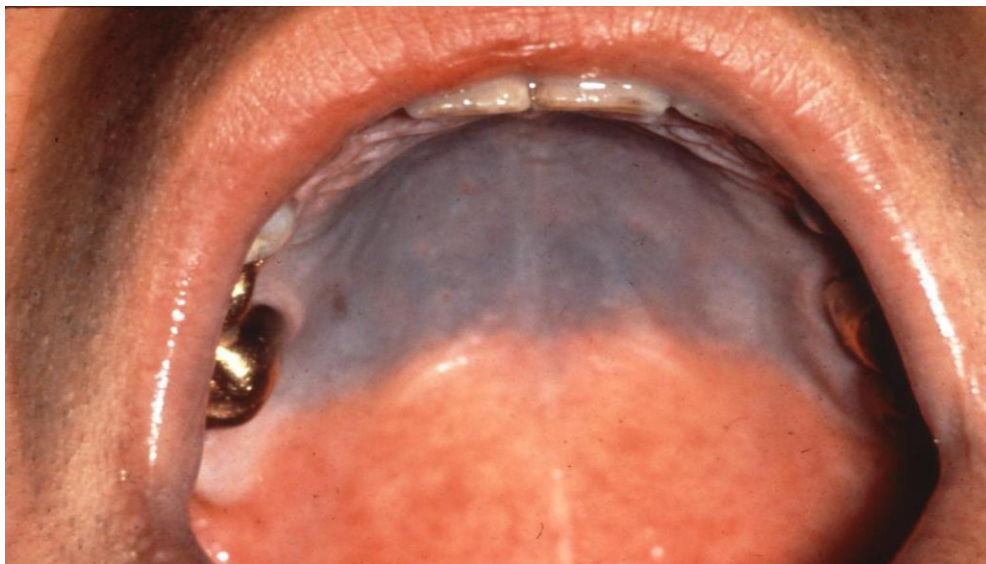La liste des médicaments responsables d'hyperpigmentation est longue. On réussit généralement à résoudre le problème dans les semaines ou les mois suivant l'arrêt du médicament en cause, bien que parfois, la coloration soit permanente.

### **A. Les antipaludéens de synthèse**

Ce sont les médicaments les plus communément cités dans la littérature parmi ceux responsables de troubles de la pigmentation cutanéomuqueuse. **La chloroquine** et d'autres antipaludéens sont utilisés dans le traitement du paludisme et parfois de la polyarthrite rhumatoïde et du lupus érythémateux.

Tous les antipaludéens de synthèse sont susceptibles d'entraîner une hyperpigmentation touchant l'ensemble des téguments pour peu que la durée du traitement soit supérieure à six mois.

Observées d'abord presque uniquement dans les pays tropicaux, les pigmentations dues aux antipaludéens de synthèse sont devenues beaucoup plus fréquentes depuis l'augmentation des déplacements de populations nécessitant une prophylaxie du paludisme.(73,74,66,52)

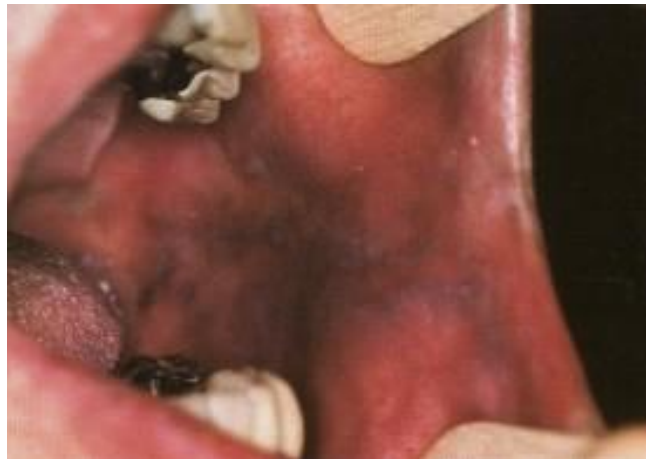

***Figure 39*** : Pigmentation aux antipaludéens de synthèse (document Dr Tessier MH)

### **Aspect clinique**

La pigmentation est irrégulière et de couleur bleu gris ou noire.

Les macules sont en général nettement circonscrites et siègent au niveau du palais dur s'arrêtant avant le voile du palais qui est souvent respecté, ou au niveau d'autres zones de la cavité buccale comme la face interne des joues, les gencives et les lèvres. Plus rarement, on peut en retrouver sur la langue et l'épiglotte.(40,75,19,76,43,8)



**Figure 40 :** Hyperpigmentation aux antipaludéens de synthèse d'après Szpirglas H et Ben Slama L dans Pathologie de la muqueuse buccale (p139) (8)

### **Aspect histopathologique**

L'étude histologique de ces lésions pigmentaires montre une surcharge ferrique autour des vaisseaux profondément situés et, une surcharge mélanique dans le chorion ainsi que des métabolites des antipaludéens.

Le mécanisme de cette hyperpigmentation reste mal connu. Il semble que l'hyperpigmentation de la muqueuse buccale, due aux antipaludéens de synthèse, soit consécutive à une stimulation directe et/ou indirecte de l'activité des mélanocytes.

Le tissu conjonctif ne présente pas de signes inflammatoires.

Les pigmentations buccales, observées lors de l'emploi prolongé de la chloroquine (Nivaquine\*), de l'hydroxychloroquine, de la quinacrine (Atabrine\* ou Mepacrine\*) ou encore de l'amodiaquine (Flavoquine\*), sont sans gravité, indépendantes de la dose prescrite et ne représentent pas un obstacle à la poursuite du traitement.

Ces taches pigmentaires persistent quelques temps après l'arrêt du traitement mais finissent par disparaître en règle générale.(57,73,43,74,14,77)



## **B. Les antiarythmiques**

La "quinidine" est un alcaloïde utilisé pour traiter les arythmies cardiaques.

Ce médicament, isomère D de la quinine est issu des quinquinas tout comme les antipaludéens, il présente une structure chimique analogues à ces derniers. Ceci, explique donc les similitudes trouvées dans les manifestations pigmentaires.

### **Aspect clinique**

La lésion est représentée par une tache colorée brune à bords irréguliers. Elle s'étend sur presque tout le palais, entourant le torus maxillaire et se prolongeant en avant jusqu'à la papille retro-incisive.

La lésion est plane et ne présente pas d'altération de consistance.

### **Histopathologie**

De nombreux granules mélaniques s'accumulent au niveau de la *lamina propria*, surtout à l'intérieur des macrophages.(75)

## **C. La minocycline**

La minocycline est une tétracycline de synthèse, cet antibiotique à large spectre est utilisé dans le traitement à long terme de l'acné vulgaire réfractaire.

### **Aspect clinique**

On observe une pigmentation de la cavité buccale chez près de 10 % des patients traités à 100 mg/j ou plus pendant 6 mois ou plus. L'incidence augmente avec la durée du traitement (20% après 4 ans).

Il s'agit d'une coloration grise des os sous-jacents visible à travers les muqueuses buccales sans atteinte de l'épithélium ou du chorion.

Le siège préférentiel est le palais.

Dans d'autres cas, la langue peut être atteinte, elle présente alors des taches dispersées bleu gris, légèrement tuméfiées.

En outre, on peut retrouver une pigmentation bleue grise touchant le visage, les ongles et les membres inférieurs.

Les dents des enfants de moins de 8 ans peuvent se colorer, ainsi que celles des adultes.

On trouve aussi une hypoplasie de l'email dentaire, de l'arthrite et une raideur articulaire.(78,79,80,8)

## Histologie

La pigmentation buccale induite par la minocycline peut résulter de l'interaction du médicament avec l'os, en phase de formation.

La biopsie peut montrer du pigment brunâtre dans le chorion et au sein des macrophages.

L'étude en microscopie électronique montre une augmentation du nombre des mélanosomes des kératinocytes basaux et une accumulation de granules denses dans le cytoplasme des macrophages. (81,82)

La pigmentation disparaît à l'arrêt du traitement, mais peut persister jusqu'à 1 an après l'interruption. (9,57,19,20,66,52)

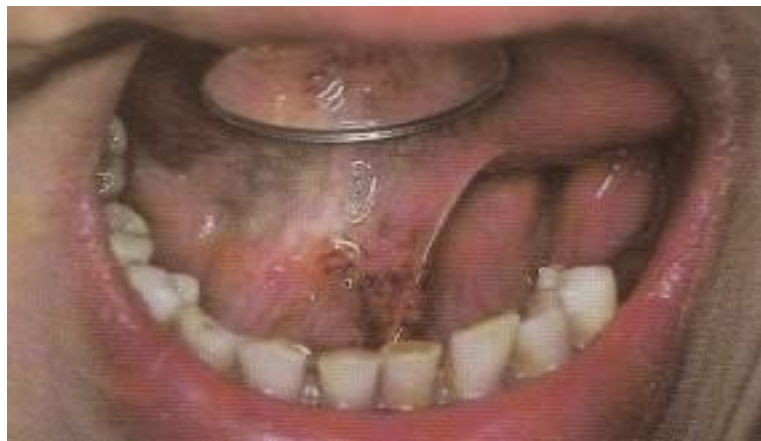## D. L'azidothymidine

L'AZT (azidothymidine) ou zidovudine est le médicament le plus utilisé chez les patients atteints par le VIH. Plusieurs effets indésirables ont été rapportés.

La pigmentation de la muqueuse buccale qui peut débuter un temps très court après l'instauration du traitement (15 jours à 2 mois), n'est pas aussi fréquente que la pigmentation cutanée.

## Aspect clinique

La pigmentation buccale apparaît sous forme de macules hyperpigmentées (de 1 à 2 mm de diamètre), présentes au niveau du palais mou, des gencives, des lèvres et de la langue ; ou sous forme de taches irrégulières (de 0,5 à 2 cm de diamètre), de couleur variant du jaune au brun plus ou moins foncé, localisées uniquement sur les bords et le haut de la langue.



**Figure 41 :** Pigmentation du plancher buccal par traitement à la zidovudine d'après Szpirglas H et Ben Slama L dans Pathologie de la muqueuse buccale (p225) (8)

## **Histologie**

Il s'agirait d'une stimulation spécifique des mélanocytes de la muqueuse orale par l'azidothymidine.

Les troubles pigmentaires semblent régresser en taille, en nombre et en intensité après l'arrêt du traitement. (20,43,77,8,52)

## **E. La clofazimine**

La clofazimine (Lamprene\*) est un antibactérien actif sur *Mycobacterium leprae*, germe responsable de la lèpre.

Elle colore en rouge violet les muqueuses sous formes de macules disposées de façon bilatérales sur la lèvre supérieure et le palais. Cette pigmentation peut secondairement devenir brun foncé.

Après l'arrêt du traitement le retour à la normale est plutôt lent. (9,83,77)

## **F. Les phénothiazines**

Les antipsychotiques possédant un noyau phénothiazine comme la chlorpromazine (Largactil\*) produisent à long terme et à dose élevée une pigmentation étendue de la muqueuse buccale. (9,8)

## **Aspect clinique**

Les pigmentations orales siègent le plus souvent au niveau de la gencive, plus spécialement au niveau de la ligne muco-gingivale.

Elles prennent l'aspect de macules grises, bleues, brunes ou noires, pouvant rappeler par leur siège, leur couleur et leur taille celles rencontrées lors des pigmentations ethniques.

## **Histologie**

La mélanine est retrouvée en quantité accrue dans la couche basale de l'épithélium et dans le chorion sous forme libre ou dans les macrophages. La surcharge pigmentaire est le fait d'une stimulation des mélanocytes associée à une incontinence pigmentaire. (77,66,52)

## **G. Les antitumoraux**

Les antitumoraux sont utilisés dans le cadre de la chimiothérapie anticancéreuse. Ils ont de nombreux effets secondaires, dont l'hyperpigmentation buccale fait partie. Les médicaments les

plus souvent mis en causes sont, dans ce cas, les agents alkylants (busulfan, cyclophosphamide) et les antibiotiques anticancéreux (bléomycine).

Le **busulfan** (Myleran\*), utilisé dans le traitement des leucémies myéloïdes peut induire une hyperpigmentation, lorsqu'il est prescrit pendant une durée moyenne de 3 ans.

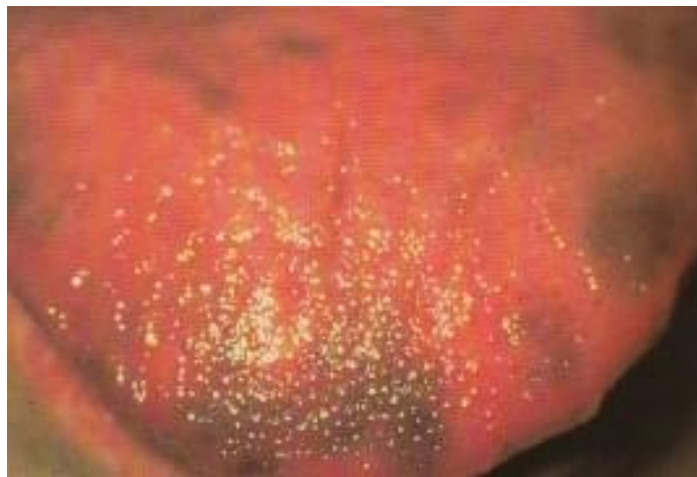Le trouble pigmentaire, plus fréquent chez les sujets bruns, est essentiellement cutané.

### Aspect clinique

Lors de l'emploi d'agents alkylants on peut noter des plaques sur la muqueuse labiale. Un aspect moucheté brunâtre sur la face supérieure de la langue et une pigmentation diffuse et claire sur la face inférieure de la langue et la face interne des joues sont observés.

Les gencives sont toujours respectées.

L'emploi d'antibiotiques anticancéreux comme la bléomycine réalise une curieuse pigmentation flagellée de la muqueuse buccale, de teinte brune.



**Figure 42 :** Pigmentation de la langue par le busulfan d'après Szpirglas H et Ben Slama L dans Pathologie de la muqueuse buccale (p225) (8)

### Histologie

On observe une surcharge en pigment mélanique dans la couche basale de l'épithélium et dans le chorion après chimiothérapie au **busulfan**.

La cyclophosphamide (**Endoxan\***) peut provoquer une hyperpigmentation brunâtre par effet cytotoxique direct sur les mélanocytes. (20,83,77,8,52)

## **H. Les oestroprogestatifs**

La pigmentation de la muqueuse buccale peut également résulter de la prise de contraceptifs oraux et l'arrêt du médicament n'entraîne pas forcément la régression complète de la pigmentation.

Les œstrogènes sont bien connus pour déclencher des niveaux élevés de globuline de liaison du cortisol, ce qui contribue à une baisse du cortisol plasmatique et à une hypersécrétion d'ACTH et des hormones mélanostimulantes.

### **Aspect clinique**

Ces pigmentations se présentent sous la forme de multiples aires brunes ou grises, qui peuvent siéger dans toute la cavité buccale.

### **Histologie**

Un excès de mélanine est retrouvé au niveau de la couche basale de l'épithélium.(9,8)

## **I. La chlorhexidine**

La chlorhexidine est un agent cationique qui réagit avec les groupements chargés négativement de la paroi bactérienne et est immédiatement adsorbée à la surface des bactéries.

Une corrélation étroite existe entre la capacité d'élimination de la plaque et la décoloration survenant après des rinçages à la Chlorhexidine.

### **Aspect clinique**

La coloration induite par la Chlorhexidine siège au niveau de la langue sous la forme d'une tache brune.

Trois mécanismes peuvent expliquer la coloration induite par la Chlorhexidine:

- Les réactions non enzymatiques de brunissage.
- La formation de sulfures métalliques pigmentés.
- Les facteurs alimentaires. (84)

## **J. La langue noire villose**

La langue noire villose est l'exemple type de coloration exogène transitoire. Cette situation est due à la prolifération de bactéries chromogènes qui larguent des pigments sur les papilles filiformes de la langue.

Habituellement, il y a un lien avec la prise de médicaments *per os* (antibiothérapie, metronidazole, antimétabolites, psychotropes, corticoïdes, radiothérapie, bains de bouche au peroxyde d'hydrogène, antiseptiques), mais d'autres facteurs favorisant existent comme l'irritation chronique, l'hyposialie, le stress, le tabac et une hygiène bucco-dentaire insuffisante, alimentation pauvre en fibre (f.t-food).

La surinfection à levures est presque constante encore qu'elle ne soit jamais pigmentogène.(43)

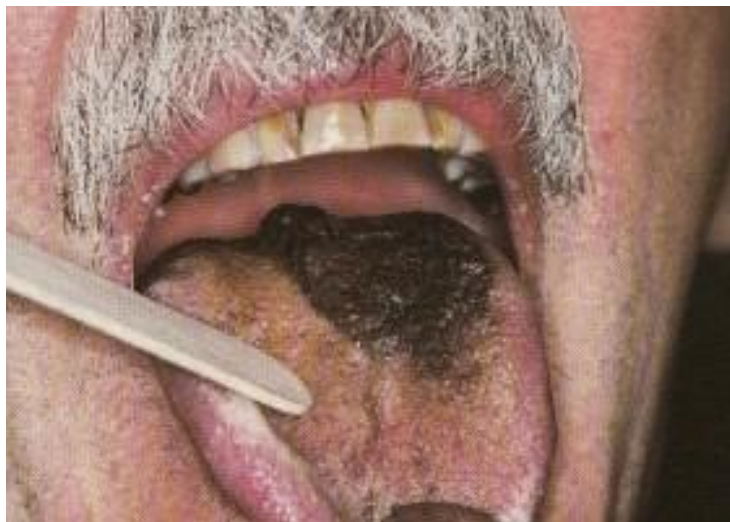### Aspect clinique

Sans cause apparente, il y a une hyperplasie et une élongation des papilles filiformes avec diminution de la desquamation normale du dos de la langue ce qui donne un aspect chevelu.

L'affection se localise sur le dos de la langue, en avant du V lingual. La couleur des lésions varie du verdâtre au bleu et le plus souvent du brun au noir intense. La taille des papilles peut être supérieure à un **5 mm**.

A cette surépaisseur de la langue peut s'associer une dysgueusie et une légère acidité (pH < 6).

La langue noire villosité n'est pas une forme clinique de candidose, et la présence de candida y est fortuite. (40,85,61,58,8)



**Figure 43 :** Langue noire villosité d'après Szpirglas H et Ben Slama L dans Pathologie de la muqueuse buccale (p277) (8)

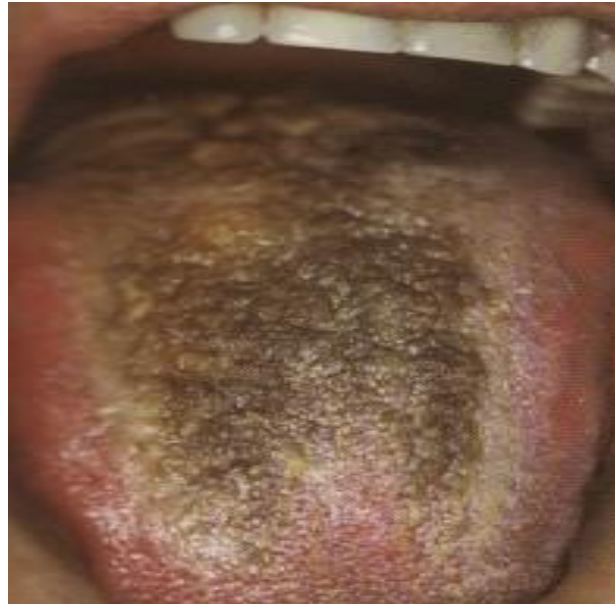### Histologie

L'hypertrophie des papilles est liée à une hyperkératose. Les papilles hyperkératinisées peuvent se pigmenter par des facteurs exogènes comme le développement de microorganismes chromogènes.

La pigmentation des papilles peut aussi être induite par l'oxydation lente de la kératine en excès et l'imprégnation par des colorants alimentaires (exemple : le café).

Cet état peut persister pendant plusieurs mois ou années et disparaître.

C'est une lésion impressionnante, mais tout à fait bénigne. La biopsie n'est pas utile. (47,85,43,14,86)



**Figure 44 :** Langue noire villositaire d'après Szpirglas H et Ben Slama L dans Pathologie de la muqueuse buccale (p277) (8)

Médicament	Couleur	Site
Amodiaquine	Bleu gris/noir	Palais
Bléomycine	Brun	Muqueuse
Busulfan	Brun	Muqueuses
Clorhexidine	Brune	Langue
Chloroquine	Bleu gris	Palais – gencives – lèvres
Chlofazimine	Rouge violet	Palais – lèvres supérieures
Cyclophosphamide	Brun	langue
Contraceptif	Foncé	Muqueuses
Minocycline	Gris	Palais
Phénothiazines	Bleu gris	Muqueuses
Quinacrine	Gris brun	Palais – langue
Quinidine	Bleu noir	Palais
Zidovudine	Foncé	Palais-gencives-lèvres-langue

**Tableau 5 :** tableau récapitulatif de Quelques médicaments pouvant causer une pigmentation buccale(84)

### Traitement de la langue noire villositaire :



- 1) Le traitement de la langue noire villositaire consiste simplement en l'élimination des facteurs étiologiques et l'amélioration de l'hygiène bucco-dentaire (brossage de la langue) dans les cas modérés. Un traitement kératolytique par vitamine A (rétinoïde) est conseillé dans les formes importantes.(87)
- 2) Le patient doit éliminer les facteurs prédisposant et utiliser une nouvelle brosse à dent équipée d'un grattoir pour la langue. Le décapage du dos de la langue sera effectuée par le patient lui-même, en appliquant une solution à 0,5% de trétinoïne (kératolytique).

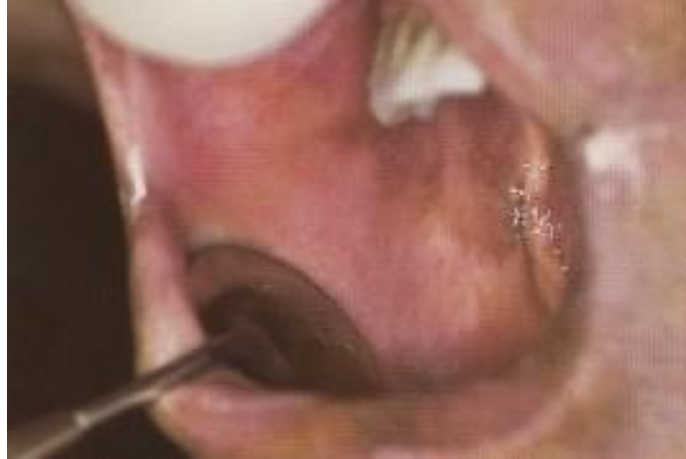Le mode d'application sera le suivant : le soir après le repas ainsi qu'après brossage des dents et du dos de la langue, il maintiendra sa langue tirée à l'aide d'une compresse pour la sécher et la frotter énergiquement à l'aide d'une seconde compresse. Il badigeonnera enfin toute la surface de la langue avec un tampon imbibé de trétinoïne, La patient lâche sa langue au bout d'une minute, peut fermer la bouche sans faire aucun rinçage. Le traitement est efficace rapidement, si le patient garde une hygiène rigoureuse : 3 brossages par jour avec grattage de langue le soir.

## **K. L'érythème pigmenté fixe**

L'érythème pigmenté fixe est une éruption érythémateuse récidivante laissant une pigmentation résiduelle. Il est presque toujours d'origine médicamenteuse ; les principaux médicaments inducteurs sont les antalgiques (pyrazoles, paracétamol, aspirine), les antibiotiques (sulfamides, cyclines), les anti-épileptiques (phénytoïne, barbituriques, carbamazépine) et les AINS. De rares cas de cause alimentaire ont été rapportés. Il s'agit donc d'une maladie de mécanisme immuno-allergique et les récurrences correspondent à la réexposition à l'allergène.

L'érythème pigmenté fixe peut se manifester sur la muqueuse buccale, mais l'aspect clinique est moins caractéristique que pour les lésions cutanées. L'atteinte muqueuse est retrouvée chez environ un quart des patients qui présentent une atteinte cutanée mais elle peut être isolée. (59,8)





**Figure 45 :** Décharge pigmentaire d'après Szpirglas H et Ben Slama L dans Pathologie de la muqueuse buccale (p137) (8)

### **Aspect clinique**

L'hyperpigmentation succède à la phase inflammatoire. On note la présence d'une ou de plusieurs macules érythémateuses et œdémateuses, ovalaires, de quelques centimètres de diamètre, parfois violacées ou brunes, évoluant par poussées.

Les macules sont bien limitées, et peuvent atteindre n'importe quelle région de la muqueuse buccale, mais se localisent fréquemment au niveau de la langue. Les lésions sont parfois douloureuses.

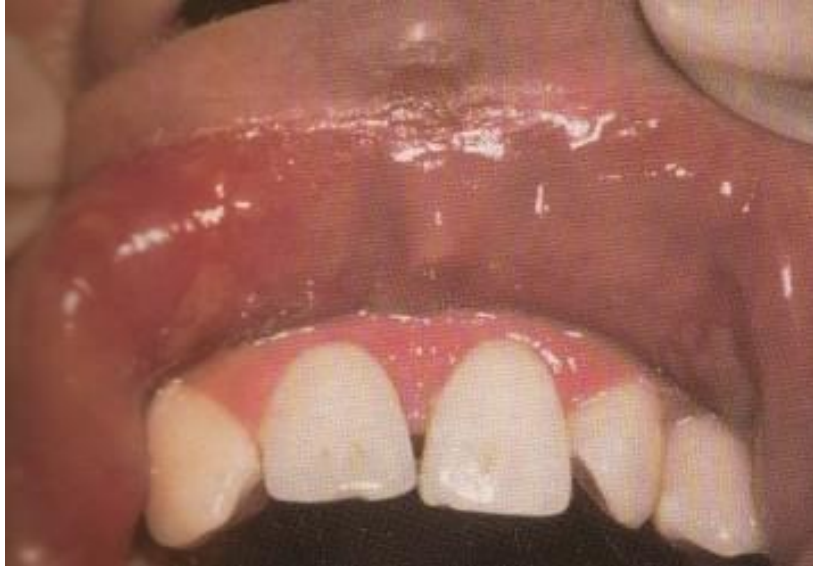L'évolution est favorable en quelques jours, avec apparition ou aggravation de la pigmentation résiduelle. Les poussées récidivent au même endroit. A chaque récurrence, de nouvelles lésions peuvent apparaître.

Une forme bulleuse est possible. La pigmentation cicatricielle est due à une incontinence pigmentaire. (58)

### **Histologie**

Il existe des nécroses kératinocytaires.

L'infiltrat à cellules mononucléées et périvasculaires est habituellement modéré. (77,8,52)



**Figure 46 :** Toxicité médicamenteuse : érythème pigmenté d'après Szpirglas H et Ben Slama L dans Pathologie de la muqueuse buccale (p207) (8)

En cas d'atteinte diffuse de la cavité buccale, des bains de bouche avec un antiseptique dilué, et une alimentation semi-liquide froide sont nécessaires. Un antalgique per os et des anesthésiques de contact sont souvent utiles. (52)

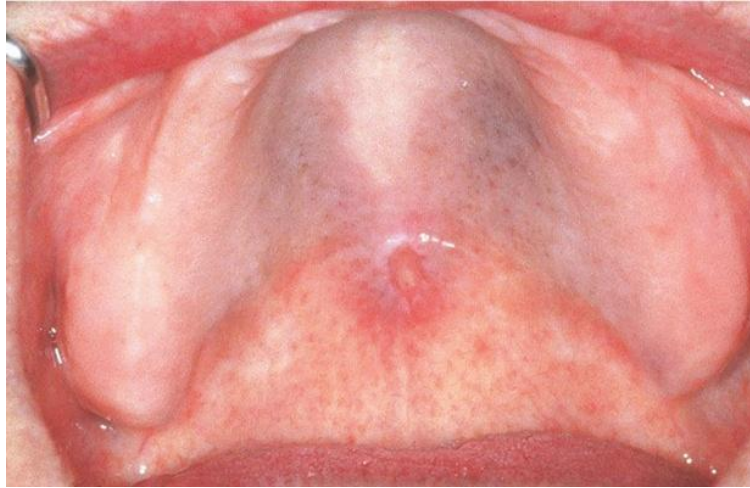
### **Traitement**

En cas de pigmentation d'origine médicamenteuse, les hyperpigmentations disparaissent lentement après arrêt des traitements mis en cause. (129)

#### **2.1.2.10. Hémochromatose**

Dans l'hémochromatose, on observe une hyperpigmentation cutanée diffuse, prédominant dans les zones exposées et les plis, liée à des dépôts d'hémosidérine et à une hypermélaninose épidermique.

Elle peut s'accompagner de plaques brunes ou bleutées des gencives et du palais.(8)



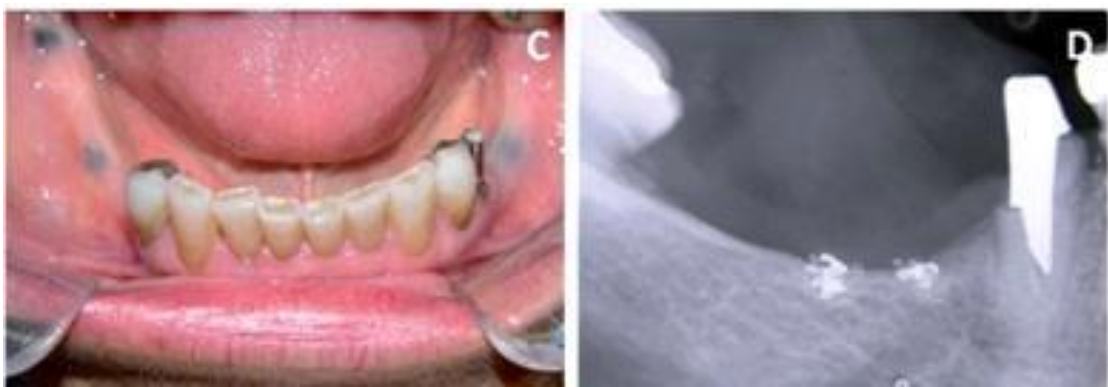**Figure 47 :** Pigmentation palatine chez un patient atteint d'hémochromatose

## **2.2. Les lésions pigmentées Non tumorale d'origine non mélanique**

### **2.2.1. Les tatouages**

#### **2.2.1.1. Tatouage à l'amalgame**

Le dépôt d'amalgame survient soit à la suite d'un contact continu entre l'amalgame et la gencive, soit après pénétration de fragments d'amalgame dans les tissus mous de la cavité buccale après obturation ou intervention chirurgicale. Ceci peut également se produire lors d'extractions dentaires et d'éclatement de fragments d'amalgame.



**Figure 48:** (C) Aspect Clinique d'un tatouage amalgame à la frontière gingivale bilatéralement et (D) évaluation Radiographique de tatouage d'amalgame .

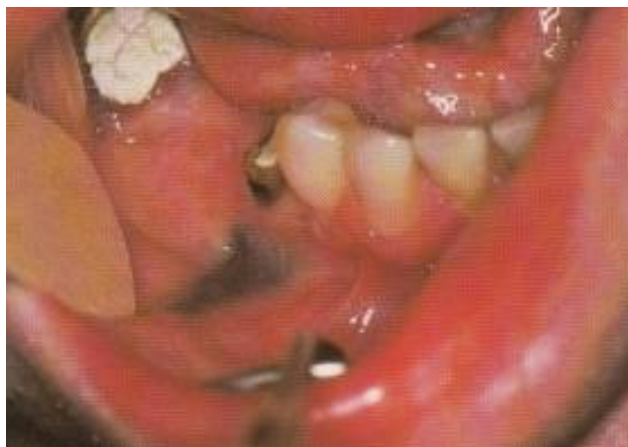Le tatouage par amalgame se présente comme des macules planes, plus rarement des taches un peu surélevées, uniques ou quelquefois multiples, bien délimitées et décoloration bleu- gris. Leur diamètre est variable, le plus souvent compris dans un intervalle qui varie de 0,1 à 0,6 cm mais peut parfois atteindre 2 cm.

Ces dépôts d'amalgame se produisent habituellement dans les gencives, libre ou attachée (28,4%), et la muqueuse alvéolaire (42,2%), plus rarement au niveau du plancher buccal. Mais toutes les localisations sont possibles.

Les particules métalliques sont, d'une part incluses dans une réaction à corps étranger et, d'autre part finement dispersées le long des fibres du tissu conjonctif, réalisant une coloration argentique in vivo des fibres collagènes.

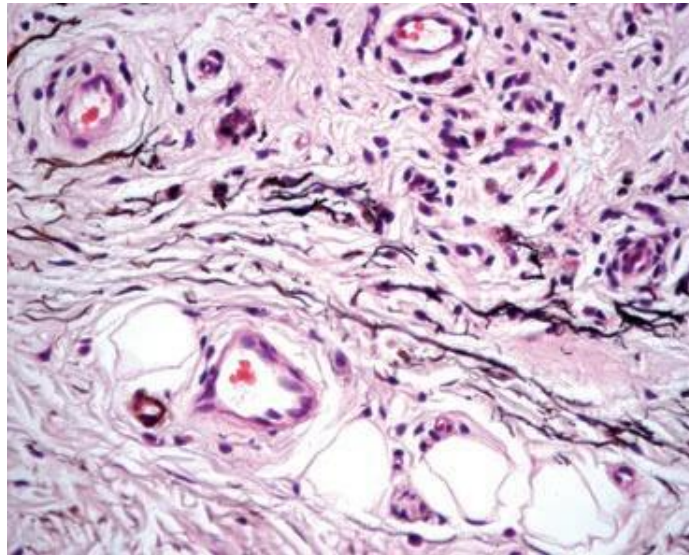
**Le diagnostic** est facilement orienté par la présence à proximité de la lésion pigmentée de dents ayant bénéficié de soins, obturations ou prothèses. En cas de doute, l'examen histologique d'un fragment de muqueuse objective la présence de corps étrangers dans les tissus.

La radiographie rétroalvéolaire est un examen simple pour différencier les tatouages par amalgame des autres lésions de couleur sombre de la muqueuse buccale, lorsque la particule d'amalgame est suffisamment grande. (88,9,19,89,43,90,14)



**Figure 49 :** Tatouage à l'amalgame, vestibule inférieur droit d'après Szpirglas H et Ben Slama L dans Pathologie de la muqueuse buccale (p224) (8)

## Histologie



**Figure 50 :** Des dépôts minces, allongés de pigment noir autour des vaisseaux *Clinical and Experimental Dermatology* *Clinical and Experimental Dermatology*,2012 ; 37, 205–206

La réaction tissulaire au tatouage à l'amalgame dépend de la taille des particules. Et les inclusions ne se retrouvent pas aux mêmes endroits en fonction de leur taille.

Les fragments larges aux formes irrégulières sont initialement captés par les macrophages puis progressivement enfermés dans une capsule fibreuse, associés à un processus de destruction très lent.

Tandis que les particules de 0,1 à 0,2 mm de forme arrondie ou ovale sont regroupées en plages intracellulaires ou extracellulaires.

Les particules encore plus fines de 0,01 à 0,02 mm sont en général extracellulaires.

Elles se retrouvent dans le tissu conjonctif autour des capillaires sanguins, des structures et de cellules des muscles lisses, et même parfois elles se superposent à la striation périodique des fibres de collagène.

La plupart du temps les lésions sont asymptomatiques et découvertes lors d'un examen de routine. Aucun traitement n'est nécessaire. (88,20,90)

### **2.2.1.2. Les tatouages esthétiques**

Certaines populations africaine, arabe, indienne ou asiatique réalisent des tatouages traditionnels gingivaux ou jugaux par scarification et application de pigments divers (minéraux,

charbon). Les tatouages sont réalisés dans un but identitaire (appartenance à un groupe) ou esthétique pour faire ressortir l'éclat des dents ou lors de rituels.

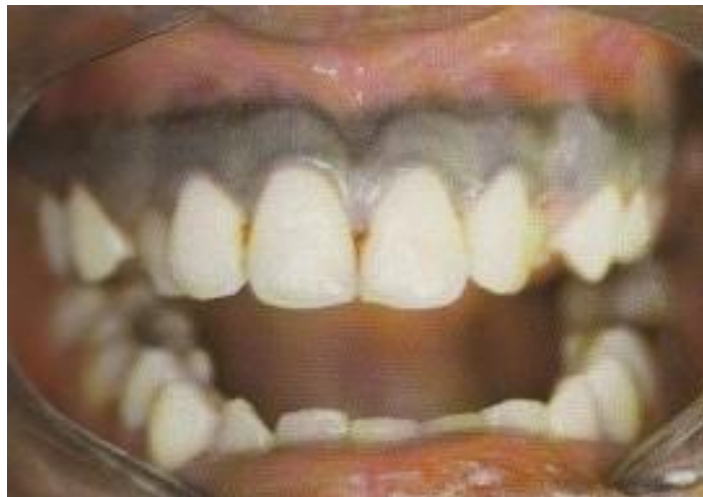Mais les tatouages de la muqueuse buccale peuvent intéresser n'importe quel amateur de tatouages. (91,40)

### **Aspect clinique**

Dans l'ensemble, les caractéristiques cliniques des gencives tatouées, en particulier la consistance, la forme du bord gingival et l'aspect sont superposables à celles des gencivessaines non tatouées. Cependant, la couleur reste généralement variable.

La gencive nouvellement tatouée peut être entièrement bleutée. Elle dépend aussi de l'intolérance du sujet aux inclusions de produits utilisés (colorants).

Cette intolérance se manifeste par leur élimination progressive et la tendance de la gencive à retrouver sa teinte naturelle.(91,92,93)



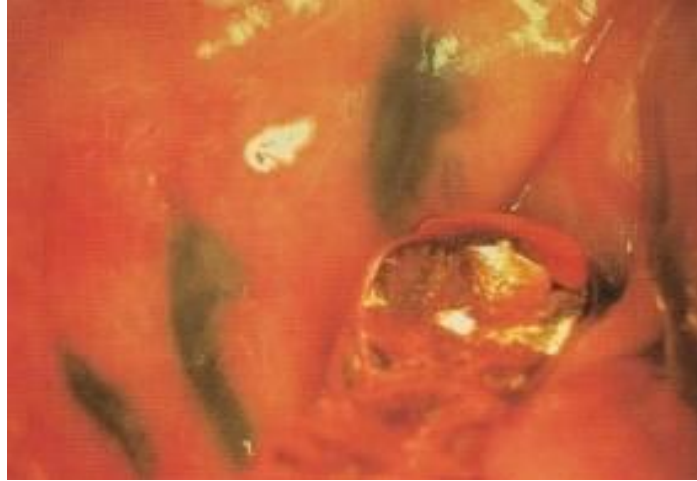**Figure 51 :** Tatouage esthétique d'après Szpirglas H et Ben Slama L dans Pathologie de la muqueuse buccale (p37) (8)

### **Histologie**

En général, on retrouve un épithélium muqueux épaissi, sans variation de kératinisation. Le pigment est localisé le plus souvent dans la profondeur du chorion, préférentiellement autour des vaisseaux sanguins, mais pouvant aussi siéger, sous forme de particules isolées, plus en surface. (14,40,93,94,52)

Il existe une fibrose du chorion.





**Figure 52 :** Tatouages traditionnels tribaux d'après Szpirglas H et Ben Slama L dans Pathologie de la muqueuse buccale (p136) (8)

### **Diagnostic différentiel**

Mélanome, éphélides, naevus pigmenté.

### **Traitement des tatouages**

Ils peuvent être traités de plusieurs manières. Étant donné que ces types de lésions ne sont pas dangereux et ne sera pas causer des problèmes médicaux, ils peuvent simplement être laissé seul, avec aucun traitement nécessaire. Certaines personnes peuvent souhaiter les avoir retirées pour des raisons esthétiques, cependant, dans ce cas, ils ont deux options. Ils peuvent être enlevés chirurgicalement ou un laser peut être utilisé pour éliminer les particules de métal. Dans certains cas, si l'on craint que la décoloration est en fait une lésion cancéreuse au lieu d'un amalgame de tatouage, une biopsie doit être effectuée sur le domaine. (129)

### **2.2.2. Pigmentation métallique (19,20,46,56,83,95)**

L'exposition a des concentrations excessives de métaux comme **l'argent**, le **bismuth**, **L'or**, le **plomb**, le **mercure**, le **zinc** et le **cuivre** ont un effet **toxique** qui peut se traduire par une pigmentation de la muqueuse buccale. Les modifications de coloration peuvent être directement dues aux ions métalliques qui sont déposés au niveau des muqueuses buccales, soit par apport direct lors de leur passage dans la cavité orale, soit par acheminement par voie transmembranaire depuis leur lieu d'absorption digestive.

Les pigmentations, qui s'observent généralement le long des rebords gingivaux, peuvent être causées par la formation de sulfites. Les sulfites résultent des réactions entre lésions métalliques et l'hydrogène sulfure libère par les produits de la plaque dans les poches gingivales.



On observe que très rarement une pigmentation par stimulation de l'activité mégalo-cytaire. (96,83)

### **2.2.2.1. Les sels d'argent**

L'utilisation chronique de substances thérapeutiques à base d'argent peut induire une argyrie, intoxication caractérisée par une coloration cutanéomuqueuse bleu verdâtre du patient. Celle-ci est très visible et malheureusement irréversible.

La quantité d'argent absorbée nécessaire pour induire une argyrie n'a pas encore été précisée. De plus, il semble que l'intensité de la coloration ne soit pas proportionnelle à cette quantité, ni aux délais d'apparition des manifestations cutanées qui reste très variable.

#### **Aspect clinique**

Au niveau des muqueuses buccales, la pigmentation est formée par de taches ardoisées (gris bleu) aux reflets métalliques. Cette pigmentation débute par le rebord gingival puis s'étend à la face interne des joues et le voile du palais.

Le lisère gingival peut être brunâtre, il est plus étendu et plus foncé que le lisère de Burton.

La langue peut devenir gris foncé avec des dépôts blanchâtres et les incisives présentent parfois une teinte ardoisée. La pigmentation buccale est moins précoce que la pigmentation cutanée.

#### **Histologie**

L'étude histologique montre un dépôt de pigments granulaires noirs dans le tissu conjonctif.

Ces granules correspondent à des particules d'argent réduit et insoluble donnant aux tissus une coloration permanente. (97,77,8,52)

### **2.2.2.2. Les sels d'or**

L'intoxication à l'or ou chrysocyanose se caractérise par des incidents cutanés

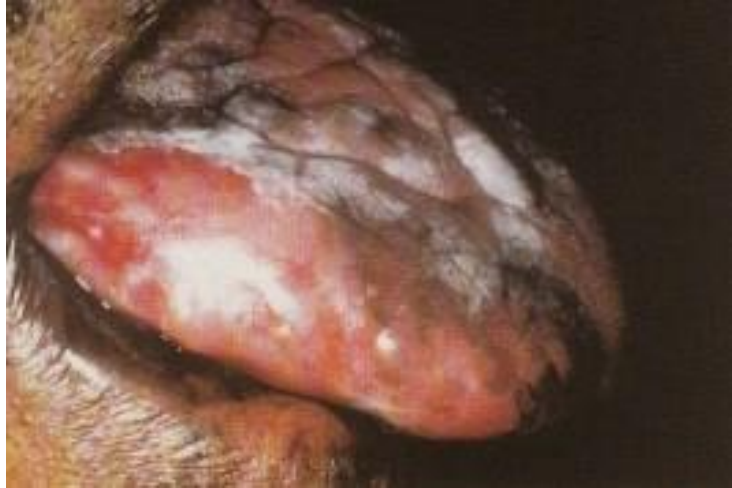**(Coloration bleu violace)**, des accidents rénaux (néphrite avec protéinurie), des troubles digestifs (gastro-entérites), des problèmes sanguins (éosinophilie), ou encore des atteintes oculaires.

Les sels d'or sont utilisés dans le traitement de l'arthrite rhumatoïde. Ceux-ci peuvent être parfaitement tolérés et efficaces si on diminue la posologie.

#### **Aspect clinique**

Au niveau des muqueuses buccales, l'intoxication peut présenter une hyperpigmentation diffuse de teinte bleu gris ainsi qu'une pigmentation pourpre des gencives.

D'autres localisations sont possibles comme le palais et la langue avec des colorations allant du brun au noir.



**Figure 53 :** Hyperpigmentation aux sels d'or d'après Szpirglas H et Ben Slama L dans Pathologie de la muqueuse buccale (p41) (8)

### **Histologie**

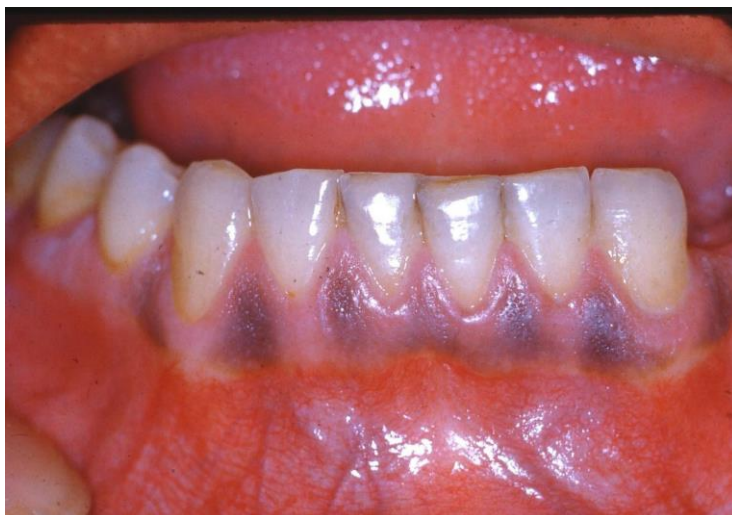Il y a formation de sulfure d'or grâce à l'hydrogène sulfure apporté par l'alimentation (97,77,8,52)

#### **2.2.2.3. Le lisère bismuthique**

Le **bismuth** était autrefois utilisé dans le traitement de la syphilis et des inflammations intestinales non spécifiques ainsi que des ulcères gastriques.

Des **encéphalopathies myocloniques** ont été signalées chez des malades traitées par les sels bismuthiques. Outre ces encéphalopathies, le bismuth peut induire des dommages au niveau des reins, une anorexie, une oligurie, une colique hémorragique.

Les atteintes buccales liées au bismuth sont devenues très rares, sauf chez les patients autrefois traités pour syphilis et ayant une mauvaise hygiène buccale.



**Figure 54 :** Lisère bismuthique (document Dr Billet J)

## Aspect clinique

Cliniquement, l'intoxication par ce métal lourd se traduit par une stomatite ulcéreuse, un goût métallique donnant une haleine fétide, une salivation et des pigmentations de la muqueuse.

Le lisère bismuthique forme une ligne bleuâtre caractéristique au niveau de la gencive marginale, le long des collets dentaires, plus marquée au niveau des racines et des dents cariées ; ou des taches noires au niveau des papilles de la gencive.

Plus rarement le lisère bismuthique est présent en d'autres sites de la muqueuse buccale, principalement au pourtour d'ulcérations ou dans des zones inflammatoires.

Sur la langue, il prend l'aspect de ponctuations au sommet des papilles et celui de stries verticales sur les bords interne des joues et des lèvres. Sur le palais et les faces internes des joues, on peut noter de larges plaques brunes.

## Histologie

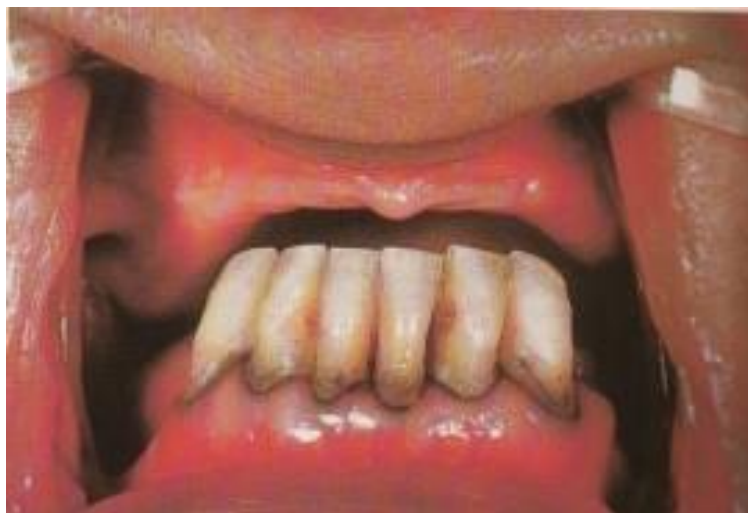L'examen histologique montre la présence de granules noirs de sulfure de bismuth dans l'adventice des vaisseaux et dans les kératinocytes de la couche basale de l'épithélium gingival. Le sulfure de bismuth, qui se dépose sous la forme d'un précipité insoluble, est le produit de la réaction des sels de bismuth avec l'hydrogène sulfure, lequel est le résultat de la dégradation des débris alimentaires dans la bouche. (43,52)

La prolifération des kératinocytes et des mélanocytes entraîne un épaissement de l'épithélium.

Il n'y a pas de pléomorphisme nucléaire ou d'atypie. La lésion n'est pas maligne. Elle est perçue comme étant un processus réactif et n'est pas mise en relation avec les proliférations mélaniques associées au naevus ou à la formation du mélanome.

La biopsie peut être utile pour écarter toute éventualité d'un mélanome malin.

La régression spontanée du mélano-acanthome buccal avec rémission des signes cliniques a été rapportée. Par conséquent, lorsque le diagnostic de mélano-acanthome est posé, aucune exérèse n'est en général nécessaire.



**Figure 55 :** Hyperpigmentation par intoxication au Bismuth d'après Szpirglas H et Ben Slama L dans Pathologie de la muqueuse buccale (p140) (8)

## Traitement

Aucun traitement requis, régression spontanée si les causes de l'irritation ont été supprimées (130)

### **2.2.2.4. Le cuivre**

Sous forme de sels, le cuivre est un oligo-élément essentiel de l'organisme. Mais son emploi dans l'industrie peut induire une intoxication.

## Aspect clinique

L'intoxication au cuivre est caractérisée par une coloration verdâtre cutanéomuqueuse qui touche aussi les poils et les dents. On retrouve aussi une dermatite ou gale du cuivre.

Il n'y a que dans de très rares cas où l'on peut constater un lisère bleu vert siégeant sur la gencive libre au niveau de zones d'irritation. (19,46,83,95)

### **2.2.2.5. Le plomb**

L'intoxication au plomb ou saturnisme peut être aiguë ou chronique en fonction de la quantité de métal.

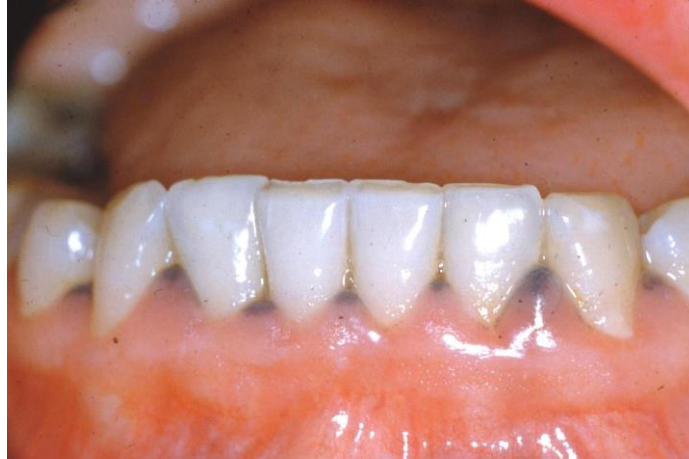L'intoxication aiguë est plus souvent d'origine domestique que professionnelle (Ingestion accidentelle de peinture au plomb). Les pigmentations buccales sont dans ce cas très rares.

L'intoxication chronique est souvent d'ordre professionnel. Elle apparaît à partir d'une absorption journalière de **1 mg de plomb**.

Les personnels les plus exposés sont ceux utilisant une peinture plombée, travaillant dans l'extraction et la récupération de métaux, fabricant des munitions, ou s'occupant des canalisations de distribution d'eau.

Dans les deux cas d'intoxication, le saturnisme se manifeste par des signes généraux :

Un **syndrome abdominal** (colique saturnine), des **troubles digestifs** (vomissements et diarrhées), une **anémie modérée**, une **neuropathie périphérique motrice**, une **encéphalopathie saturnine** (délires, convulsions, coma), et une **néphropathie tubulaire initiale**.



**Figure 56 :** Lisère de Burton (document Dr Billet J)

### Aspect clinique

Le lisère de Burton est le signe muqueux essentiel.

Cette ligne est un ruban bleu noir de 1 à 2 mm de large qui siège au niveau de la gencive marginale, sertissant le collet des dents.

Le lisère est moins étendu au maxillaire qu'à la mandibule ou il se prolonge parfois jusqu'aux prémolaires, voire même jusqu'aux molaires.

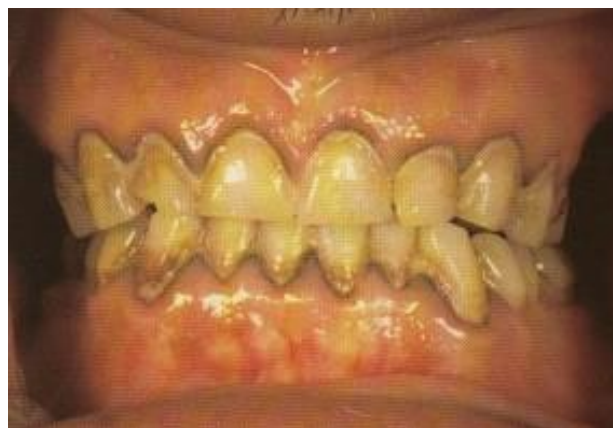De plus on peut retrouver des plaques de **Gubler** qui sont des taches de couleur bleue à noire, localisées sur la face interne des joues, sur le palais ou sur la langue.

Au niveau des incisives et des canines inférieures, le tartre entraîne des irritations et des inflammations locales qui sont propices à l'apparition du lisère de **Burton**.

En effet, il y a une augmentation de la perméabilité capillaire qui permet l'infiltration périsvasculaire des dépôts de plomb.

De plus, la pigmentation n'apparaît pas en présence d'une bonne hygiène, ni chez le nourrisson ou l'édente total, tous deux indemnes de tartre au niveau des collets.

Le saturnisme provoque également une gingivo-stomatite ulcéro-nécrotique, une Macroglossie, une hypersialie, un goût métallique et une dysphagie.



**Figure 57 :** Hyperpigmentation par intoxication au Plomb d'après Szpirglas H et Ben Slama L dans Pathologie de la muqueuse buccale (p140) (8)

## **Histologie**

Les particules de plomb se déposent en général dans la partie superficielle du chorion, mais elles peuvent occasionnellement être présentes dans les cellules épithéliales les plus profondes et dans les phagocytes mononucléaires périvasculaires.

Les micro-organismes présents dans la gencive jouent un rôle important dans la constitution des dépôts métalliques de plomb. Ils libèrent de l'hydrogène sulfure réagissant avec le plomb pour former des sulfures de plomb qui vont s'accumuler localement.

Le lisère de Burton est de moins en moins fréquent de nos jours, grâce à une meilleure prévention des intoxications par le plomb, et surtout grâce à une meilleure hygiène buccale. (40,47,14,8,52)

### **2.2.2.6. L'arsenic**

Autrefois l'intoxication à l'arsenic était d'origine thérapeutique. De nos jours l'emploi de l'arsenic dans le traitement de la syphilis a été substitué par celui des antibiotiques. En revanche, son utilisation reste fréquente dans l'industrie, notamment pour la fabrication décolorante et de certains métaux. Il sert aussi pour la taxidermie animale. On l'utilise encore localement en odontologie pour nécroser la pulpe dentaire. (19,46,83,95)

## **Aspect clinique**

Lors d'une intoxication professionnelle à l'arsenic, les signes présentes sont des troubles digestifs (vomissements, diarrhées), des troubles neurologiques et des lésions cutanées au niveau des surfaces exposées (leucomélanodermie prédominant sur le thorax).

Au niveau de la cavité buccale, on retrouve une gingivite accompagnée d'un lisère continu constitué d'une multitude de petits points bleus de sels d'arsenic.

### **2.2.2.7. Le mercure**

L'intoxication chronique par le mercure ou hydrargyrisme est de nos jours très souvent d'ordre professionnel. Le mercure est utilisé dans de nombreuses industries pour la fabrication par exemple de composants électriques. Certains insecticides, fongicides, bactéricides peuvent être composés de dérivés organiques du mercure.

Les signes généraux de l'hydrargyrisme regroupent des atteintes du système nerveux central (tremblements, instabilité émotionnelle) et des troubles digestifs.

## **Aspect Clinique-Assistant**

Les lésions buccales apparaissent sous la forme d'un lisère gris argente, plus large et moins foncé que le lisère de Burton, siégeant au niveau des gencives qui sont légèrement tuméfiées. La langue peut être atteinte, elle prend alors un aspect oedématisé.

Dans les cas d'intoxication sévère, les dents deviennent grises voire noires et les gencives sont ulcérées. (14,8,52)



### **2.2.2.8. Le fer**

L'inhalation d'oxyde de fer provoque une intoxication par le fer ou sidérose. Les poussières d'oxyde de fer peuvent être issues de l'extraction et du broyage de ce minerai.

La sidérose est essentiellement une affection pulmonaire chronique, avec quelque fois des complications cardiaques.

#### **Aspect clinique**

On peut trouver au niveau des muqueuses buccales un lisère rouge brun situé sur le bord libre des gencives ou à des points d'irritation, souvent accompagné d'une gingivite érythémateuse.

La prescription *per os* de sulfate de fer liquide dans le traitement des anémies microcytaires hypochromes (taille anormalement petite des globules rouges) provoque l'apparition de taches noires sur les dents et la langue. (77)

### **2.2.2.9. Le nickel**

Le nickel est un métal très utilisé dans l'industrie chimique et métallurgique ; il peut provoquer une intoxication professionnelle, qui se manifeste sous la forme d'une dermatite eczématiforme.

#### **Aspect clinique**

Les gencives prennent une teinte bleu vert, cette pigmentation s'accompagne d'une Gingivite érythémateuse et de gingivorragies. (97)

D'autres métaux encore, utilisés dans l'industrie, peuvent être à l'origine de pigmentations buccales. Ainsi, le zinc peut provoquer une coloration blanche bleuâtre de la gencive, le bronze et l'étain, une coloration brun noir de la muqueuse buccale.

Métal	Couleur	Site
Amalgame	Gris brun (tatouage)	Langue - palais
Bismuth	Bleu gris / bleu noir / brun	Rebords gingivaux -muqueuse - langue
Bromine	Brun	Langue
Charbon	Poussière de métal foncée	Muqueuse
Cuivre	Bleu vert	Rebords gingivaux
Or	Pourpre / brun	Gencive - langue
Fer	Foncé	Gencive
Plomb	Bleu gris / noir	Rebords gingivaux – langue
Mercure	Argent / bleu gris / noir	Rebords gingivaux
Argent	Gris / brun	Gencive
Etain	Foncé	Muqueuse
Nickel	Bleu vert	Gencive
Arsenic	Bleu	Gencive

**Tableau 6 :** Quelques métaux pouvant causer une pigmentation buccale (84)



## 2.3. Pigmentation Tumorale : mélanique maligne

### 2.3.1. Le mélanome malin

#### 2.3.1.1. Epidémiologie

Le mélanome cutané a été bien étudié. Ses facteurs de risque comme l'exposition au Soleil sont bien établis. En revanche ceux du mélanome des muqueuses buccales reste mal connus. La raison majeure de ce manque de compréhension en est probablement la rareté de cette entité maligne. Les mélanomes malins de la cavité buccale, bien qu'exceptionnels, représentent un groupe lésionnel important du fait de la gravité de leur pronostic et de la nécessité d'en faire le diagnostic précocement. (3)

SITE	POURCENTAGE
<b>Cutané</b>	<b>91,2%</b>
<b>Muqueuses</b> <i>Tête et cou (55,4%)</i> <i>=muqueuses ORL</i> <i>Appareil génital féminin (18 %)</i> <i>Appareil anal/rectal (23,8%)</i> <i>Urinaire (2,8%)</i>	<b>1,3 %</b>
<b>Oculaire</b> <i>Uvée (85%)</i> <i>Conjonctive (4,8%)</i> <i>Autres (10,2%)</i>	<b>5,3 %</b>
<b>Site primaire inconnu</b> <i>Métastases régionales (43%)</i> <i>Métastases éloignées (57%)</i>	<b>2,2 %</b>
<b>Total</b>	<b>100 %</b>

**Tableau 7 :** *Siege des mélanomes - étude de 84836 cas entre 1985 et 1994(98,60)*

Les mélanomes malins primaires des muqueuses buccales sont rares, représentant environ 0,3 % à 2 % de tous les mélanomes malins. (3)

Aux Etats-Unis, plus de 90 % des mélanomes concernent la peau, les mélanomes muqueux de la sphèreoro-faciale comptant pour moins de 1 % de tous les mélanomes, avec une incidence de quatre nouveaux cas pour dix millions de personnes par an.

Au niveau de la cavité buccale l'incidence est inférieure à 1,2 cas pour dix millions de personnes par an aux Etats-Unis.

En Europe, la prévalence du mélanome buccal varie entre 0,2 et 0,8 % de tous les mélanomes. Au Japon, la localisation buccale est plus prépondérante, elle peut représenter jusqu'à 7,5 % de tous les mélanomes, et 34,4 % des mélanomes muqueux.

La prévalence du mélanome oral en comparaison avec d'autres tumeurs malignes primitives orales est dérisoire. En effet le carcinome épidermoïde est le plus répandu, représentant 87 % de ces tumeurs, alors que le mélanome oral compte pour seulement 0,5 % de ces tumeurs.

La faible incidence des mélanomes oraux est en contraste avec les mélanomes cutanés qui ont augmenté de 4 à 6 % par an depuis 1973 aux Etats-Unis (en 1998 : 41.600 nouveaux cas diagnostiques et 7.200 décès). (98,99)

Il existe une prépondérance masculine pour le mélanome muqueux oral : 2,8 hommes atteints pour une femme, bien que les femmes soient deux fois plus touchées par un mélanome muqueux en général.

Quant à l'âge, il varie entre 22 et 83 ans avec une moyenne d'âge de 56 ans.

Les mélanomes malins de la cavité buccale, tout comme ceux trouvés sur les téguments, peuvent être primitifs, constituant alors une entité réelle, ou survenir sur une zone pigmentée. 30 % des atteintes décrites siègent en effet sur des naevi préexistants, lesquels sont pour une grande partie du type jonctionnel.

Toutefois les mélanomes malins oraux développés à partir de mélanomes préexistants présentent la même apparence clinique que les mélanomes développés de nouveau. (100,101, 3,102,103)

### **2.3.1.2. Localisations**

Les sites les plus fréquents pour les mélanomes muqueux sont la sphère ORL suivie par la région anale/rectale, l'appareil génitale féminin et enfin l'appareil urinaire.

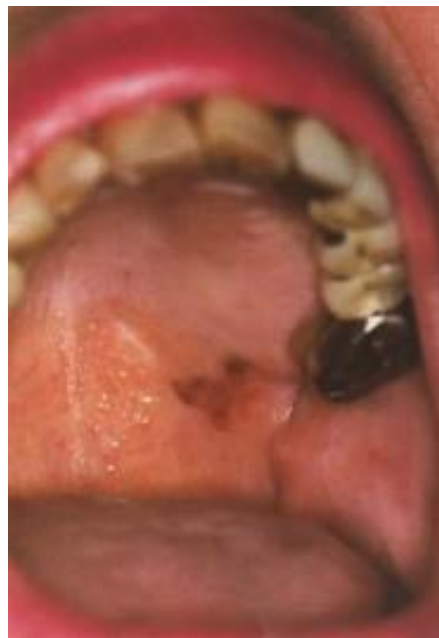Dans la sphère ORL, la moitié approximativement des mélanomes intéresse la cavité buccale (48 %), la proportion restante est retrouvée premièrement dans la cavité nasale (44%), puis une petite portion au niveau des sinus (8 %). (98,101,3)

La muqueuse palatine est le site le plus souvent affecté au niveau de la cavité buccale.

Ainsi le palais et la gencive maxillaire représentent près des deux tiers des localisations du mélanome malin buccal. En fait les muqueuses masticatrices semblent plus touchées par un mélanome que les autres muqueuses buccales. (20,104,42 ,46,102,52)

Localisation	Nombre de cas	Pourcentage
Palais (non spécifiée)	223	31,7 %
Palais dur	66	9,4 %
Palais mou	7	1 %
muqueuse alvéolaire (non spécifiée)	37	5 %
Gencive maxillaire	114	16,2 %
Gencive mandibulaire	50	7,1 %
Cavité orale (non spécifiée)	82	11,7 %
Muqueuse jugale	46	6,5 %
Lèvre	45	6,4 %
Langue	18	2,6 %
Plancher de la bouche	11	1,7 %
Luette	4	0,7 %
Total	703	100%

**Tableau 8 : Localisation du mélanome muqueux oral. (105)**

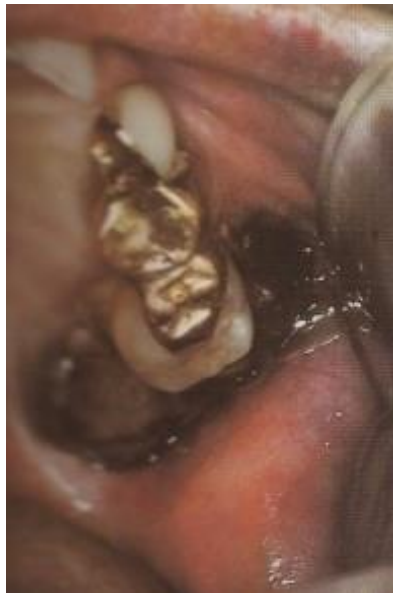

**Figure 58 : Mélanome malin de la muqueuse buccale d'après Szpirglas H et Ben Slama L dans Pathologie de la muqueuse buccale (p134) (8)**

### **2.3.1.3. Aspects Cliniques**

Le mélanome se présente sous la forme d'une tache dont la teinte n'est pas uniformément noire mais plutôt inhomogène (noire, brune, bleue, violette, voire blanche); cette polychromie est évocatrice de la malignité.

La lésion a des contours irréguliers qui peuvent être découpés par de multiples anfractuosités.



**Figure 59 :** Mélanome malin autour de la première molaire supérieure gauche d'après Szpirglas H et Ben Slama L dans Pathologie de la muqueuse buccale (p157) (8)

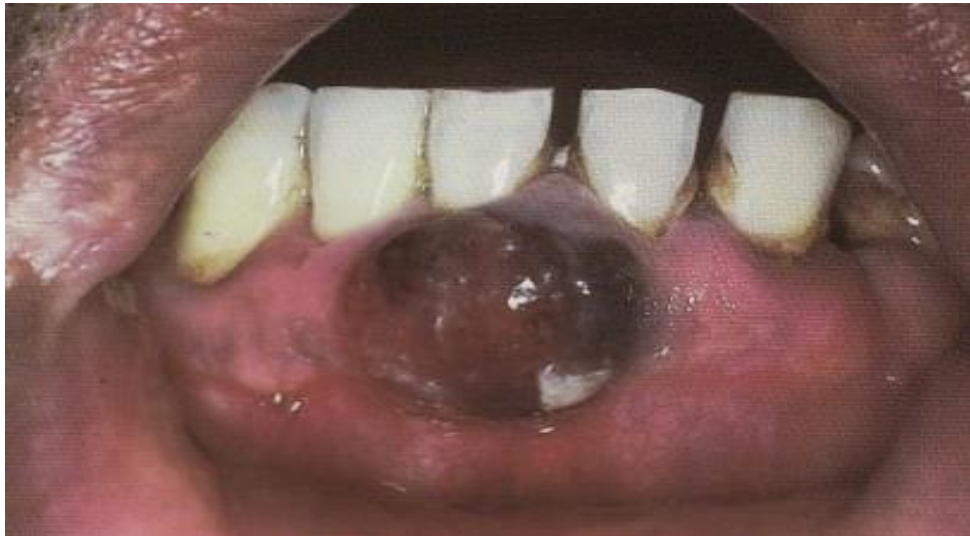A son stade de macule, la lésion est indolore et sa surface est légèrement saillante. Elle deviendra douloureuse à son stade ulcère ou nodulaire.

Sa teinte deviendra plus homogène (brune ou noire) et sa surface plus lisse et bombée, en dôme. Parfois la lésion peut devenir polyploïde ou pédiculée. Une zone érythémateuse entoure souvent la lésion. Le saignement est un signe tardif traduisant l'ulcération de la tumeur. (20,104,42,46,43)

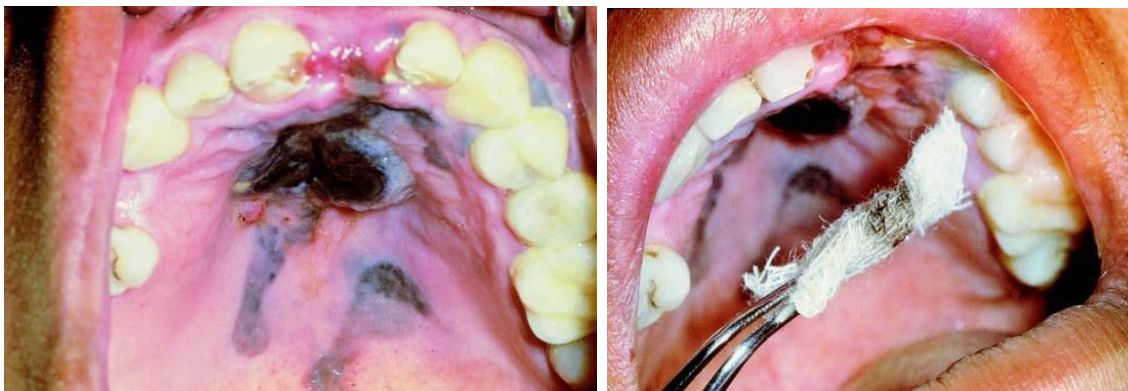
On constate alors une zone de lyse osseuse repérable radiographiquement et une augmentation de la mobilité des dents. Ces derniers signes sont révélateurs de l'extension de la lésion, ils motivent en général la consultation, mais ont une valeur pronostique très péjorative.

Le diagnostic clinique peut cependant s'avérer compliqué, puisque dans 5 à 15 % des cas, les mélanomes oraux ne sont pas pigmentés. La lésion simule alors une atteinte vasculaire du type granulome myogénique (tumeur vasculaire bénigne).

La lésion est parfois découverte au cours d'un bilan d'adénopathies cervico-faciales métastatiques. (40,100,101,3,106,107)



**Figure 60 :** Mélanome malin mandibulaire : tumeur nodulaire vestibulaire d'après Szpirglas H et Ben Slama L dans Pathologie de la muqueuse buccale (p156) (8)



Papule noire, qui correspond cliniquement à un mélanome nodulaire

Résultat positif du "frottement avec une gaze »

**Figure 61 :** Delgado A, Zañero W A, Mosqueda –Taylor A. A practical method for clinical diagnosis of oral mucosal melanomas. A practical method for clinical diagnosis of oral mucosal melanomas. *Med Oral* 2003;8:348-52.

### **2.3.1.4. Histologie**

#### **Caractéristiques Cellulaires**

La prolifération des cellules tumorales qui composent les mélanomes des muqueuses buccales, peut montrer une large variété de formes : fuselées, plasmacytoides ou épithélioïdes arrangées en feuillets. Ces cellules malignes, de taille variable, présentent donc un pléomorphisme considérable.

Les cellules possèdent un noyau atypique large (augmentation du rapport nucléocytoplasmique, vacuoles intra-nucleaires), hyper chromatique, avec des contours irréguliers (polylobes) et des nucléoles proéminents.

Leur cytoplasme abondant est finement fibrillaire.

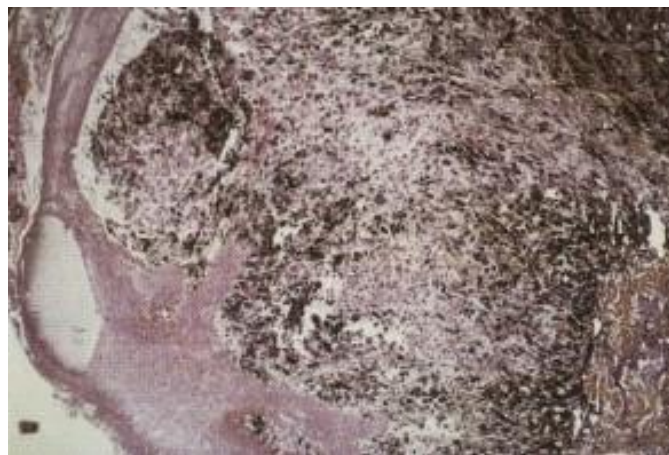
L'activité mitotique est importante, les mitoses se produisent de façon atypique. (101,3,103,8)

Les cellules tumorales manquent de cohésion, mais peuvent toujours posséder une Activité jonctionnelle. Ces cellules n'ont souvent plus de prolongements dendritiques.

Les cellules épithélioïdes sont organisées en thèques, ce qui leur confère un aspect pseudo-glandulaire. Elles sont entourées de quelques fibroblastes et de fibres de collagène.

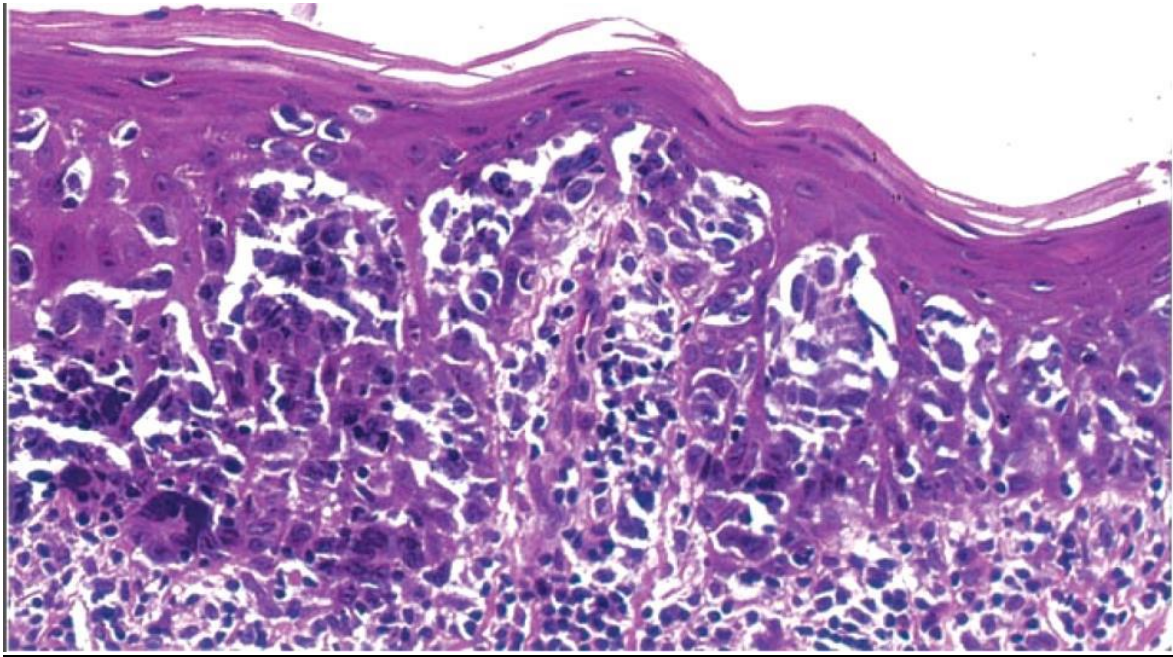
Les cellules fusiformes sont regroupées en travées plus ou moins régulières, elles infiltrent le chorion en profondeur et se propagent en surface à travers l'épithélium.

Les cellules du mélanome possèdent donc la capacité d'envahir l'épithélium en surface, le chorion sous-jacent, ou encore elles peuvent être à l'origine de métastases via les systèmes lymphatique et sanguin vers des sites éloignés. (99,108,109,42 ,110,107)



**Figure 62 :** Coloration argentique du pigment mélanique dans un mélanome d'après Szpirglas H et Ben Slama L dans Pathologie de la muqueuse buccale (p157) (8)





**Figure 63 :** *Amanda E. Tauscher, BS,<sup>a</sup> William R. Jewell, MD,<sup>b</sup> and Ivan Damjanov Malignant melanoma of the lip spreading in a pagetoid manner into the minor salivary glands. Oral Surg Oral Med Oral Pathol Oral Radiol Endod 2002;94:341-4.*

Les caractéristiques histologiques du mélanome malin de la lèvre. Les nids de cellules de mélanome élargissent la partie inférieure et moyenne de l'épithélium

### **Caractéristiques génétiques**

Les protéines, encodées par le gène suppresseur de tumeur P16/MTS1, suppriment la prolifération des cellules tumorales. L'aberrance de ce gène localise sur le chromosome 9 est le facteur le plus important dans la genèse d'un mélanome malin. En effet presque toutes les lignées des cellules du mélanome portent une altération du gène P16/MTS1 au niveau de leur ADN, ces cellules deviennent quasiment immortelles.

Une mutation du gène suppresseur de tumeur P53 peut aussi être associée à la survenue d'un mélanome. Les cellules tumorales expriment fortement la protéine S100 et les anticorps GP100. (99,110)

### **Caractéristiques pigmentaires**

Les aires pigmentées sont retrouvées à différents niveaux des tissus buccaux.

Les mélanosomes sont retenus et ne sont plus transférés aux kératinocytes adjacents.

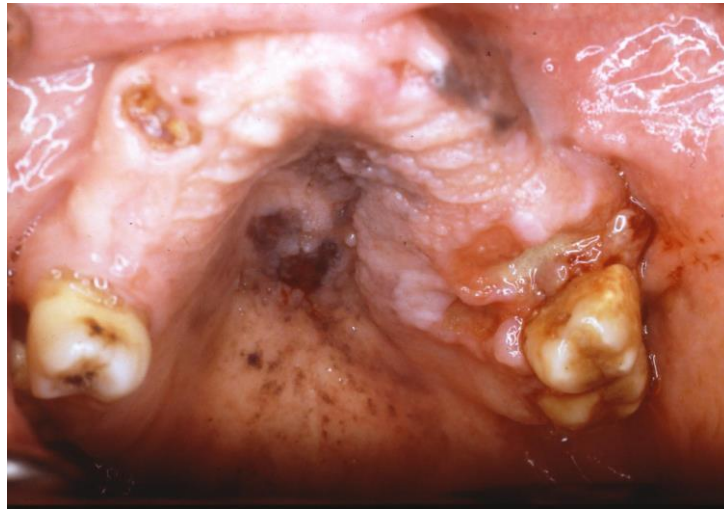
La mélanine est souvent abondante et présente dans presque 90 % des lésions (parfois absente dans les formes de mélanome non pigmenté). Elle se présente sous forme de grosses mottes foncées ou de grains très fins plus ou moins abondantes dans le cytoplasme des mélanocytes, on peut aussi la retrouver à l'état libre dans le tissu conjonctif ou à l'intérieur des macrophages.



Lorsque le mélanome est achromique, la forme et l'arrangement des cellules doit suggérer le diagnostic. (99,100,20,101,42,3,107)

### **Réaction Inflammatoire**

La réaction inflammatoire est inconstante, mais elle peut être présente dès le début de l'envahissement du chorion. L'infiltrat lymphocytaire s'étend en dessous de la prolifération des cellules tumorales. (98,101,110,28,107)



**Figure 64 :** mélanome palatin (document Dr Tessier MH)

### **Ulcération**

L'ulcération se produit lorsque toute la hauteur de l'épithélium, envahi par les cellules tumorales, finit par se désintégrer. Elle s'accompagne de saignement exposant le tissu tumoral à des phénomènes infectieux. (98,110)

#### **2.3.1.5. Classifications**

##### **❖ Classification anatomo-clinique**

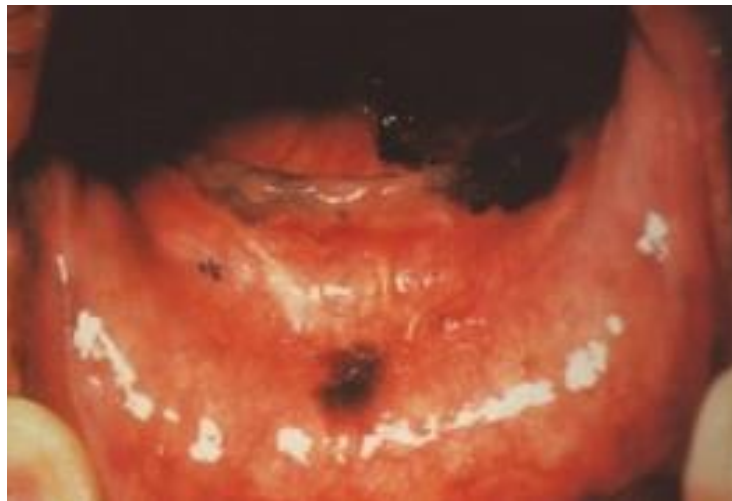En général le mélanome peut évoluer de deux façons, donnant ainsi une classification anatomo-clinique:

- **Une évolution horizontale ou superficielle** (intra-épithéliale) qui peut être plus ou moins lente. La prolifération se fait le long de la jonction épithelio-conjonctive, on parle alors de « **mélanome malin à croissance radiale initiale** » ou « **mélanome à extension superficielle (SSM)** ».

La lésion est cliniquement arciforme, discrètement surélevée, aux limites souvent irrégulières, au caractère polychrome évocateur et ne dépassant pas 2,5cm. On note des plages brunâtres plus ou moins foncées, grises, parfois même blanches dépigmentées. L'extension tumorale se fait de façon radiale superficielle, puis s'accroît en profondeur. (111,3,106,102)

▪ **Une évolution verticale ou profonde** (intra-conjonctive) avec acquisition de la Compétence métastatique, on parle alors de « **mélanome malin a croissance verticale initiale** » ou « **mélanome nodulaire (NM)** ». Cliniquement La lésion est surélevée, lisse au début mais devenant rapidement ulcérée et hémorragique en envahissant les couches profondes, elle est caractérisée par sa rapidité de croissance. Sa couleur est brune ou noirâtre, parfois achromique ou polychrome.(111,3,106,102)

A cette classification, on peut ajouter le mélanome sur mélanose circonscrite précancéreuse de **Dubreuilh** ou mélanome lentigineux (LMM). Ce type de lésion est extrêmement rare dans la bouche. Il s'agit d'une plaque plane, polychrome, irrégulière, dont l'évolution est marquée par une extension superficielle qui se prolonge, suivie d'une extension verticale en profondeur.(111,42,103)



**Figure 65:** Mélanome malin sur mélanose de Dubreuilh d'après Szpirglas H et Ben Slama L dans Pathologie de la muqueuse buccale (p134) (8)

### ❖ **Classification de la Western Society of Teachers of Oral Pathology**

Une nomenclature pour le mélanome malin buccal a été proposée en 1995 par la Western Society of Teachers of Oral Pathology (WESTOP) Banff Workshop.

La classification qui en résulte, emploie un système relativement simple classant les mélanomes par modèle histologique :

- **Le type in situ** dans lequel la tumeur est limitée à l'épithélium et à l'interface épithélium-chorion ;
- **Le type invasif** ou la tumeur est retrouvée dans le chorion ;
- **Le type combine** (invasif avec une composante in situ) est typique dans la plupart des lésions avancées, le niveau d'invasion peut être profond jusqu'à l'os sous-jacent.(105)

Les lésions présentent dans 15 % des cas un mélanome in situ, 30 % un mélanome invasif et 55 % un type combiné.

Dans les lésions combinées, il n'a pas été déterminé si la composante **in situ** intervient avant ou après la composante **invasive**, à cause du diagnostic tardif. Cependant, ces lésions présentent souvent un antécédent de tache pigmentée dans le site de développement de la tumeur.

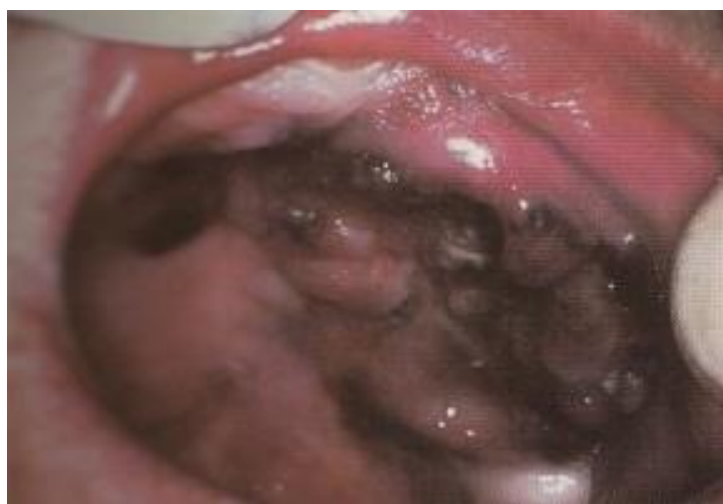A ces 3 types de lésions, il faut ajouter **l'hyperplasie mélanique atypique** qui désigne les troubles pigmentés qui ont des caractéristiques cliniques et histopathologiques équivoques et sont considérés comme des précurseurs des mélanomes. (105,111,42)

### ❖ Classification de Westbury

**Westbury** a établi une classification clinique spécifique aux tumeurs muqueuses (42,3)

Stade	Critères
Stade 1	<b>Tumeur primitive seule</b> Extension locale en surface et en profondeur, pouvant gagner les structures voisines (gencives, langue, joues), atteindre l'os, entraîner la chute des dents.
Stade 2	<b>Métastases présentes</b> Extension régionale par voies lymphatique et sanguine.
Stade 2a	<b>Métastases en transit</b> , caractérisées par la présence de nodules satellites au voisinage de la tumeur ou dans la zone cicatricielle consécutive à l'exérèse. Dissémination des nodules entre la tumeur et les aires de drainage (chaînes sous-mentales, sous-maxillaires et jugulo-carotidiennes).
Stade 2b	<b>Métastases ganglionnaires régionales</b> Trois types d'adénopathie: <ul style="list-style-type: none"> <li>• Cancéreuse vraie : destruction de l'architecture normale du ganglion par la prolifération tumorale. Ganglions plus gros, fermes, indolores et mobiles puis fixés aux plans profonds.</li> <li>• Acellulaire : dépôt de pigments dans les ganglions avec architecture normale.</li> <li>• Inflammatoire : par une surinfection de la tumeur.</li> </ul>
Stade 3	<b>Métastases à distance</b> (plus loin que les ganglions régionaux) par voie sanguine, fréquentes et précoces, surtout en l'absence de traitement. Plus particulièrement au niveau du foie, des poumons, du cerveau, du myocarde, des reins, des os, du tube digestif et de la peau. Mélanurie témoignant de métastases hépatiques.

**Tableau 9** : Classification de Westbury



**Figure 66**: Mélanome malin diffus du palais d'après Szpirglas H et Ben Slama L dans Pathologie de la muqueuse buccale (p157) (8)

### ❖ **Classification TNM**

La classification TNM est une classification universelle qui permet de se faire rapidement une idée du tableau clinique :

<b>T = taille de la tumeur primitive</b>	<b>N = nodules ou métastases ganglionnaires</b>	<b>M = métastases à distance</b>
TO : pas d'évidence de tumeur primitive	N0 : pas de ganglions palpables	MO : absence de métastases
T1 : tumeur primitive < à 2 cm	N1 : ganglion homolatéral mobile	M1 : présence de métastases
T2 : tumeur primitive > à 2 cm et < à 4 cm	N2 : ganglions bilatéraux mobiles	
T3 : tumeur primitive > à 4 cm	N3 : ganglions fixes	
T4 : tumeur primitive > à 4 cm ayant dépassé la cavité buccale		

**Tableau 10 : Classification TNM**

La classification **TNM** pour le mélanome est un peu différente :

<b>T = taille de la tumeur primitive</b>	<b>N = nodules ou métastases ganglionnaires</b>	<b>M = métastases à distance</b>
<b>T1</b> : tumeur primitive < à 1mm <div style="border: 1px solid black; padding: 5px; margin-top: 5px;"> <b>T1a</b> : &lt; ou égale à 1,0 mm sans ulcération et niveau II/III   <b>T1b</b> : &lt; ou égale à 1,0 mm avec ulcération ou niveau IV/V </div>	<b>N1</b> : ganglion homolatéral <div style="border: 1px solid black; padding: 5px; margin-top: 5px;"> <b>N1a</b> : 1 ganglion et micrométastases   <b>N1b</b> : 1 ganglion et macrométastases </div>	<b>M1</b> : présence de métastases <div style="border: 1px solid black; padding: 5px; margin-top: 5px;"> <b>M1a</b> : Site cutané à distance, site sous-cutané, site ganglionnaire   <b>M1b</b> : Site pulmonaire   <b>M1c</b> : Autres sites viscéraux et toutes métastases à distance </div>
<b>T2</b> : tumeur primitive > à 1 mm et < à 2 mm <div style="border: 1px solid black; padding: 5px; margin-top: 5px;"> <b>T2a</b> : 1,01 - 2,0 mm sans ulcération   <b>T2b</b> : 1,01 - 2,0 mm avec ulcération </div>	<b>N2</b> : 2-3 ganglions bilatéraux mobiles <div style="border: 1px solid black; padding: 5px; margin-top: 5px;"> <b>N2a</b> : 2 - 3 ganglions et micrométastases   <b>N2b</b> : 2 - 3 ganglions et macrométastases   <b>N2c</b> : 2 - 3 ganglions et métastase(s) en transit / ganglions satellites sans ganglion métastatique </div>	
<b>T3</b> : tumeur primitive > à 2 mm et < à 4 mm <div style="border: 1px solid black; padding: 5px; margin-top: 5px;"> <b>T3a</b> : 2,01 - 4,0 mm sans ulcération   <b>T3b</b> : 2,01 - 4,0 mm avec ulcération </div>	<b>N3</b> : ganglions fixes <div style="border: 1px solid black; padding: 5px; margin-top: 5px;"> 4 ou plus ganglions métastatiques ou ganglions adhérents, ou métastases en transit, ou ganglions satellites avec ganglions métastatiques </div>	
<b>T4</b> : tumeur primitive > à 4mm <div style="border: 1px solid black; padding: 5px; margin-top: 5px;"> <b>T4a</b> : &gt; à 4,0 mm sans ulcération   <b>T4b</b> : &gt; à 4,0 mm avec ulcération </div>		

**Tableau 11** : Classification TNM du mélanome cutané



**American Joint Committee on Cancer (AJCC)** et l'**Union Internationale Contre le Cancer (UICC)** ont proposé une classification basée sur la classification TNM qui concerne plutôt le mélanome cutané.

Stade	Critères
<b>Stade IA</b>	Tumeur inférieure ou égale à 1 mm d'épaisseur, niveau de Clark II ou III, sans ulcération, T1a, NO, MO
<b>Stade IB</b>	Tumeur inférieure ou égale à 1 mm d'épaisseur, niveau de Clark IV ou V ou avec ulcération, T1b, NO, MO Tumeur supérieure à 1 mm et inférieure ou égale à 2 mm d'épaisseur, sans ulcération, T2a, NO, MO
<b>Stade IIA</b>	Tumeur supérieure à 1 mm et inférieure ou égale à 2 mm d'épaisseur, avec ulcération, T2b, NO, MO Tumeur supérieure à 2 mm et inférieure ou égale à 4 mm d'épaisseur, sans ulcération, T3a, NO, MO
<b>Stade IIB</b>	Tumeur supérieure à 2 mm et inférieure ou égale à 4 mm d'épaisseur, avec ulcération, T3b, NO, MO Tumeur supérieure à 4 mm d'épaisseur, sans ulcération, T4a, NO, MO
<b>Stade IIC</b>	Tumeur supérieure 4 mm d'épaisseur, avec ulcération, T4b, NO, MO
<b>Stade IIIA</b>	Tumeur sans ulcération, métastases microscopiques dans 1, 2 ou 3 ganglions lymphatiques régionaux, tous types T, N1a ou N2a, MO
<b>Stade IIIB</b>	Tumeur sans ulcération, métastases macroscopiques dans 1, 2 ou 3 ganglions lymphatiques régionaux ou métastases « en transit », tous types T, N1b ou N2b ou N2c, MO Tumeur avec ulcération, métastases microscopiques dans 1, 2 ou 3 ganglions lymphatiques régionaux ou métastases « en transit », tous types T, N1a ou N2a ou N2c, MO
<b>Stade IIIC</b>	Tumeur avec ulcération, métastases macroscopiques dans 1, 2 ou 3 ganglions lymphatiques régionaux, tous types T, N1b ou N2b, MO Tumeurs avec ou sans ulcération, métastases dans 4 ganglions lymphatiques régionaux ou plus ou métastases en transit avec métastases ganglionnaires régionales, tous types T, N3
<b>Stade IV</b>	Métastases à distance, tous types T, tous types N, M1

**Tableau 12 : Classification TNM de l'AJCC et de l'UICC**

### **2.3.1.6. Evolution**

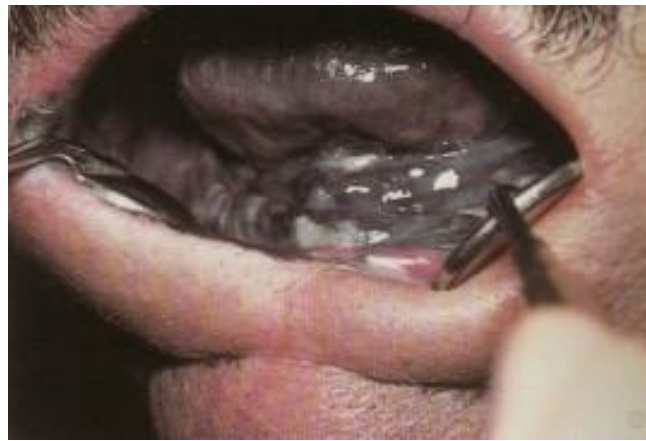Le mélanome se développe d'abord localement, puis la tumeur se généralise en donnant des métastases. La dissémination des cellules tumorales est à l'origine de métastases ganglionnaires, viscérales, cutanées, osseuses et cérébrales.

L'évolution des mélanomes de la cavité buccale dépend du type histopathologique.

Elle peut être lente dans le cas des mélanomes in situ et extrêmement rapide pour les mélanomes nodulaires. Mais de nombreux facteurs (irritation chronique, aliments, tabac, etc.) influencent cette évolution, elle est donc souvent très rapide et très grave ; les formes foudroyantes peuvent mener à la mort en quelques semaines.

La régression spontanée de la tumeur primitive reste exceptionnelle.

La douleur augmente avec le temps. (42,3,112,46,106,110)



**Figure 67 :** Mélanome malin d'après Szpirglas H et Ben Slama L dans Pathologie de la muqueuse buccale (p140) (8)

### **2.3.1.7. Pronostic**

Le pronostic du mélanome muqueux de la cavité buccale est péjoratif : la moyenne de survie atteint globalement les deux ans à partir du diagnostic.

	<b>Survie à 1 an</b>	<b>Survie à 5 ans</b>	<b>Moyenne de survie</b>
<b>Mélanome des muqueuses buccales</b>	75%	15%	25 mois
<b>Mélanome gingival</b>	86%	18%	46 mois
<b>Mélanome palatin</b>	75%	11 %	22 mois
<b>Moyenne de survie sans atteinte des noeuds lymphatiques</b>			46 mois
<b>Moyenne de survie avec atteinte des noeuds lymphatiques</b>			18 Mois

**Tableau 13 :** moyenne de Survie dans les mélanomes oraux. (3)

Les niveaux de **Clark** et l'indice de **Breslow** évaluent des facteurs histopronostiques. Plusieurs paramètres ont des valeurs prédictives qui déterminent la récurrence et la survie chez des patients qui présentent un mélanome dans une phase de croissance verticale.

Les niveaux de **Clark** permettent d'évaluer le pronostic du mélanome en fonction du niveau d'invasion en profondeur.

Niveau d'invasion	Descriptif
Niveau I	Mélanome in situ et membrane basale intacte.
Niveau II	Membrane basale effondrée et envahissement du sommet des papilles dermiques.
Niveau III	Envahissement de tout le derme papillaire.
Niveau IV	Rupture de la barrière réticulaire et envahissement du derme réticulaire.
Niveau V	Envahissement du derme profond et de l'hypoderme.

**Tableau 14 :** Niveaux de **Clark**

Le pronostic est d'autant plus sombre que le niveau d'invasion est profond. Mais la classification de Clark est une méthode subjective et elle est difficilement applicable aux muqueuses car elle fait appel à la distinction en derme papillaire et réticulaire (en particulier, les niveaux IV et V n'ont aucun sens au niveau des muqueuses). (3,110,52)

La classification qui est la plus utilisée au niveau cutané est l'indice de Breslow, mesure en millimètre. Cet indice est basé sur l'envahissement tumoral en profondeur et évalue le risque de développer des métastases.

Quand une ulcération est présente, la mesure est réalisée entre le fond de la surface ulcérée et la limite la plus profonde de la tumeur.

épaisseur de la tumeur	risque de développer des métastases
inférieure à 0,75 mm	Faible
entre 0,76 et 1,49 mm	faible à modéré
entre 1,5 et 4 mm	modéré à élevé
supérieures à 4 mm	définitivement élevé

**Tableau 15 :** Indice de **Breslow**

Mais comme les niveaux de Clark, l'indice de Breslow n'est pas vraiment applicable au mélanome muqueux. En effet, les limites histologiques sont moins nettes que sur la peau.

De plus, il est difficile de déterminer la hauteur de l'invasion des cellules tumorales à partir de pièces d'exérèse souvent complexes et fragmentées. (3,110,52)

Épaisseur du mélanome	< 1,5 mm	1,5 - 4 mm	> 4 mm
<b>Mélanome muqueux oral</b>			
Localisé	0 %	30 %	70 %
avec atteinte des nœuds lymphatiques	0 %	17 %	83 %
<b>Mélanome cutané</b>			
Localisé	57 %	33 %	10 %
avec atteinte des nœuds lymphatiques	11 %	40 %	49 %

**Tableau 16 :** Comparaison de l'épaisseur des mélanomes muqueux et cutanés (3)

Ce tableau comparatif montre que la majorité des mélanomes cutanés ont une Épaisseur inférieure à 4 mm contrairement à la majorité des mélanomes oraux dont l'épaisseur est supérieure à 4 mm, du fait d'un diagnostic plus tardif.

Malgré les différences entre mélanomes cutanés et mélanomes oraux, la **WESTOP** (en1995) a souligné le fait que les critères histopathologiques et les critères de pronostic du mélanome cutané peuvent être rapportés avec prudence aux mélanomes oraux. (105)

Les paramètres histopathologiques des mélanomes cutanés, qui prédisent l'évolution de la maladie et la survie du patient, fournissent donc de nombreuses mesures qui peuvent aider à prédire une issue favorable ou défavorable des mélanomes oraux.

<b>Type histologique</b>	<b>Genre</b>
Nodulaire	masculin
<b>Indice de Breslow</b>	<b>Indice de Clark</b>
> 1,7 mm	III, IV, V
<b>Ulcération</b>	<b>Type de croissance</b>
Présente	verticale
<b>Régression de la tumeur</b>	<b>Index mitotique</b>
aucune	> 6 mitoses / mm <sup>2</sup>
<b>Neurotropisme (affinité pour le système nerveux)</b>	<b>Invasion des vaisseaux lymphatiques</b>
présent	présente
<b>Métastases</b>	<b>Nœuds lymphatiques</b>
présentes	atteints
<b>age</b>	<b>Nævi précurseurs / atypiques</b>
> 60 ans	présents

**Tableau 17 :** Facteurs associés à une diminution de la survie du patient atteint de mélanome dans sa phase de croissance verticale. (3)

### Diagnostic différentiel :

Naevus pigmenté, éphélides, lentigo et lentigo malin, tatouage par amalgame, botryomycome, sarcome de Kaposi.

### **2.3.1.8. Traitement :**

Le traitement préconisé consiste en une exérèse locale très large, un curetage ganglionnaire cervical en cas d'adénopathie et de la radiothérapie externe à dose curative en postopératoire.

La chimiothérapie doit être réservée aux stades poly métastatiques. Le traitement est le plus souvent décevant puisque seulement 15 % des malades atteignent 5 ans.(98,100,3,46,102,110)

Le pronostic du mélanome muqueux oral est très péjoratif en raison de son diagnostic tardif. Le mélanome reste longtemps indolore et peut donc se développer à bas bruit. L'anatomie buccale rend difficile la réalisation d'exérèses larges.

De plus la richesse de la vascularisation de la muqueuse buccale favorise la dissémination de métastases vers les poumons, le foie, la peau, le tube digestif, le cerveau et les os.

En outre le mélanome atteint les sujets âgés chez qui les défenses immunitaires sont diminuées.

Parmi les lésions pigmentées tumorales de nature mélanique, une éventualité peut se présenter : c'est l'apparition d'une métastase en **dobuccale** d'un mélanome malin d'origine cutanée. Il est donc indispensable, avant d'affirmer la nature primitive muqueuse d'un mélanome malin, d'avoir éliminé par un examen dermatologique soigneux la possibilité d'une métastase. (20,111,42,112,106,52)

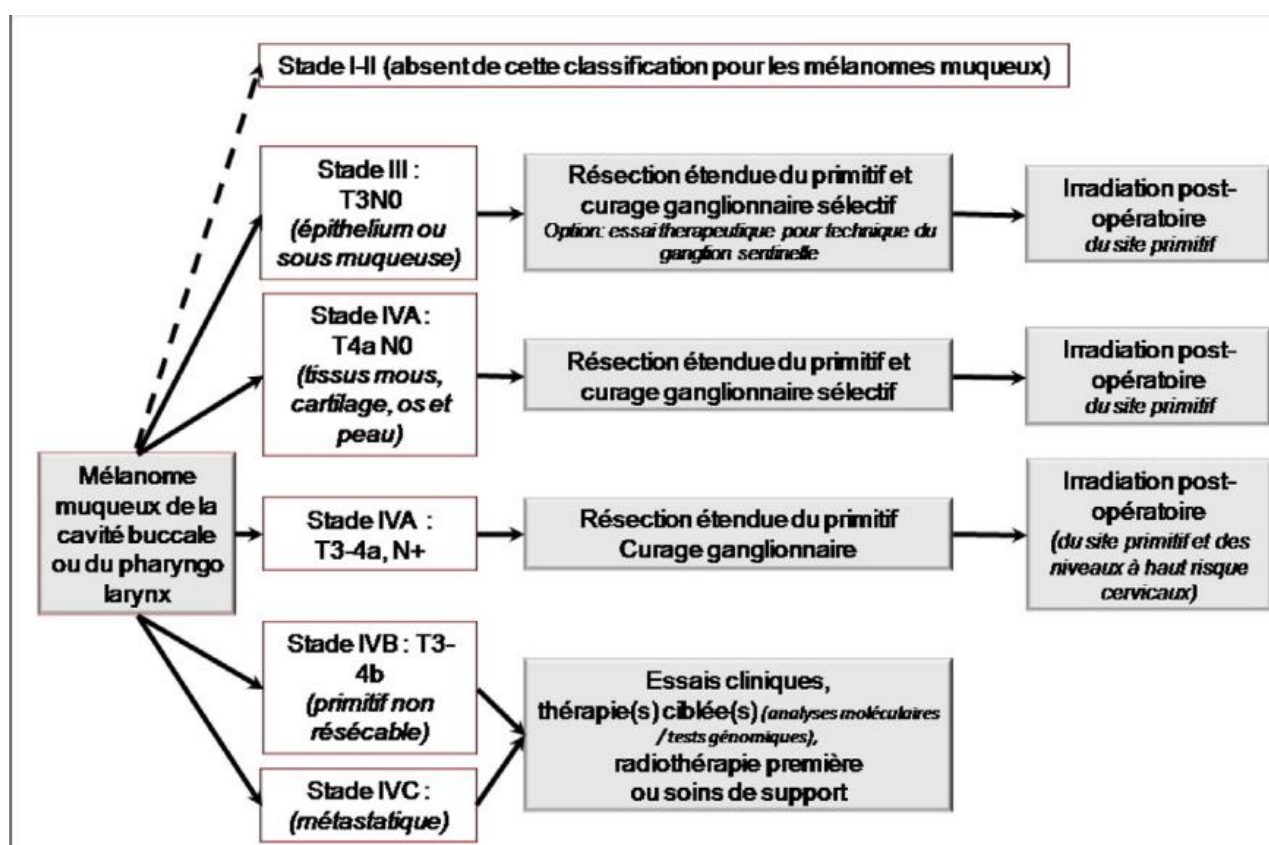
Le traitement du mélanome fait appel à la **chirurgie** ; le chirurgien pratique l'exérèse de la lésion avec une marge de sécurité variable en fonction de son épaisseur (mesurée lors de l'analyse initiale). L'analyse au microscope de la tumeur après son ablation permet de s'assurer qu'elle a été complètement retirée.

En cas de mélanome débutant, aucun traitement complémentaire (adjuvant) n'est conseillé. En cas de mélanome à risque, une technique pour dépister une atteinte précoce des ganglions (technique du ganglion sentinelle) et/ ou un traitement médical complémentaire (interféron) peuvent vous être conseillés. En cas d'atteinte des ganglions, un traitement chirurgical complémentaire est le plus souvent indiqué. Un traitement par radiothérapie en première intention peut être proposé en cas de mélanome non résécable ou pour les patients inopérables. Les métastases du mélanome peuvent souvent bénéficier d'un traitement chirurgical ou d'une chimiothérapie. Les nouvelles biothérapies par Interleukin II (Aldesleukin), ipilimumab (Yervoy®) ou verumafenib (Zelboraf®) permettent souvent d'obtenir des rémissions plus longues. De nouvelles molécules sont en cours d'essai clinique.

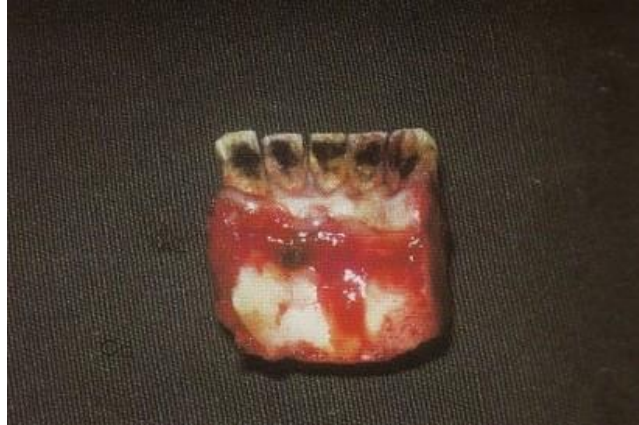

Classification des tumeurs des mélanomes de la tête et du cou			
T3	Épithélium/sous-muqueuse		
T4a	Atteinte des tissus mous, des cartilages, des os ou de la peau		
T4b	Atteinte cérébrale, dure-mère, base du crâne, des nerfs crâniens, espace masticateur, carotide, espace pré-vertébral, les structures médiastinales, le cartilage, les muscles ou os		
Stades	Tumeur	Ganglions	Métastases
III	T3	N0	M0
IVA	T4a	N0	M0
IVB	T3-T4a/T4b	N1/tout N	M0
IVC	Tout T	Tout N	M1

**Tableau 18 :** Septième édition de la classification TNM AJCC 2009 pour les mélanomes de la tête et du cou, extraite de la TNM des Cancers ORL



**Schéma 2 :** Arbres décisionnels



**Figure 68:** Mélanome malin mandibulaire : pièce de résection montrant l'envahissement de la corticale interne de la mandibule d'après Szpirglas H et Ben Slama L dans Pathologie de la muqueuse buccale (p156) (8)

### **2.3.2. Le sarcome de Kaposi**

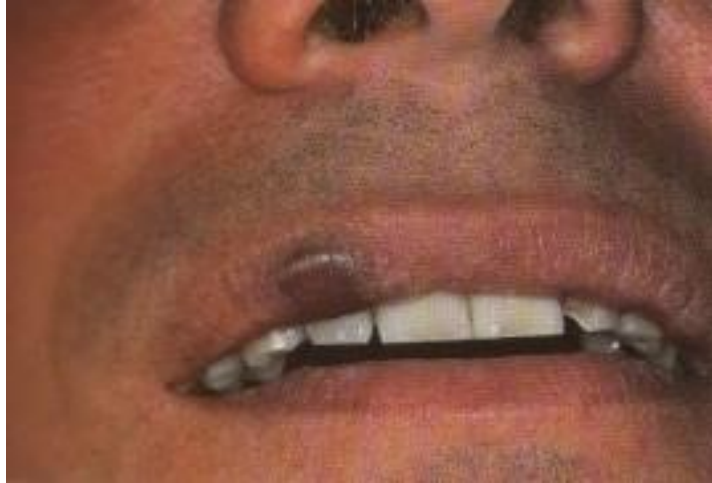Le sarcome de **Kaposi** est une lésion **cutaneo-muqueuse** maligne, décrite pour la première fois par **Moritz Kaposi** en **1872**. Cette lésion ne fait pas partie à proprement parler des lésions pigmentées d'origine intrinsèque ; il s'agit d'un angiome et non d'une lésion mélanique. Mais l'importance de son dépistage, ainsi que l'intérêt dans les diagnostics différentiels des lésions pigmentées mélaniques endogènes imposent une description de cette lésion.

L'étiologie du sarcome de Kaposi est encore mal déterminée. Cependant, l'implication d'un nouveau virus du groupe herpes, HHV type 8, est actuellement démontrée dans la maladie. La fréquence du sarcome de Kaposi est inférieure à 20 % des patients infectés par le **V.I.H.** La maladie de Kaposi est corrélée avec des taux bas de CD4, et sa prévalence augmente avec l'immunosuppression et la progression de la maladie. (113,77)

#### **2.3.2.1. Aspect clinique**

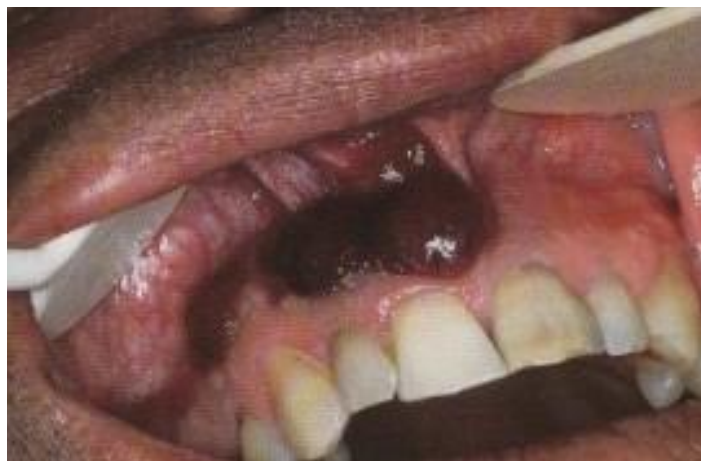L'atteinte de la muqueuse buccale est retrouvée dans environ 50 % des cas. Elle se traduit très souvent dans son premier stade par l'apparition au niveau de la muqueuse d'une ou plusieurs macules rouge sombre ou violacées (formes de début) qui s'étendent progressivement.

Elle ne blanchit pas à la pression et peut donc être facilement distinguée des lésions Vasculaires bénignes telles que l'hémangiome. (113,77,8)



**Figure 69 :** Maladie de Kaposi : localisation labiale supérieure d'après Szpirglas H et Ben Slama L dans Pathologie de la muqueuse buccale (p205) (8)

Le siège est plus fréquemment palatin, vélaire ou gingival supérieur ; les localisations à la langue et à la gencive inférieure sont plus rares.



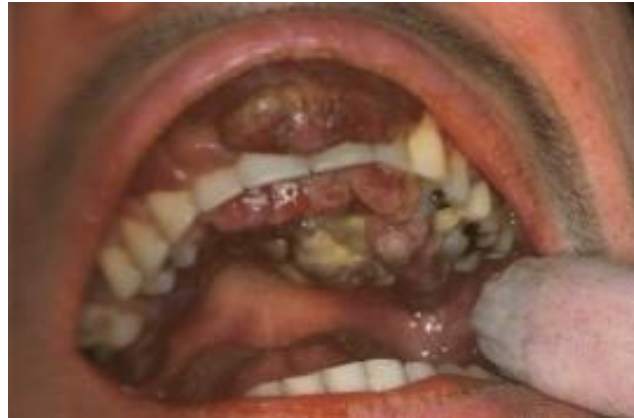**Figure 70 :** Maladie de Kaposi : localisation vestibulaire supérieure d'après Szpirglas H et Ben Slama L dans Pathologie de la muqueuse buccale (p205) (8)

L'aspect du sarcome de **Kaposi** devient progressivement papuleux puis nodulaire dans ses formes intermédiaires. Il peut alors s'ulcérer en surface et être accompagné de douleurs ainsi que de saignements (formes tardives).

Une lésionérythemato-papuleuse unique de la région retro-molaire peut avoir un aspect de péricoronarite au cours de l'évolution d'une dent de sagesse.

Dans les stades évolués, une lésion unique tumorale de maladie de Kaposi sur la gencive peut avoir un aspect très angiomateux ou celui d'un granulome pyogénique, de même si elle se

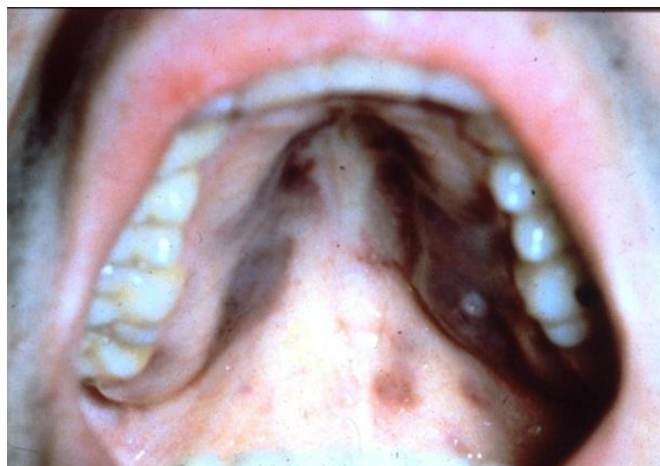développe dans une alvéole après une extraction dentaire. La lésion peut rendre difficile la maintenance d'une bonne hygiène orale qui peut alors s'infecter. (113,20,46,114,77,8)



**Figure 71 :** Maladie de **Kaposi**. Forme évoluée : tumeur ulcérée d'après Szpirglas H et Ben Slama L dans Pathologie de la muqueuse buccale (p205) (8)

Des cas rares de sarcomes de Kaposi non pigmentés ont pu être relevés dans la cavité buccale. Parfois, la cavité orale peut être le seul site atteint.

Les localisations ganglionnaires sont fréquentes. L'atteinte viscérale serait présente dans 75 à 80 % des maladies de Kaposi du sida, en général asymptomatique (estomac, grêle, colon, rectum), parfois représentant l'élément le plus péjoratif de l'évolution de la maladie en cas de localisation pulmonaire. (113,42,114,43,77,8)



**Figure 72 :** Sarcome de **Kaposi** (document Dr Tessier MH)

### **2.3.2.2. Histologie**

Le sarcome de Kaposi qui semble se développer dans la **lamina propria** apparait circonscrit mais non encapsule et est recouvert d'une muqueuse intacte. La pigmentation n'est pas d'origine mélanique.

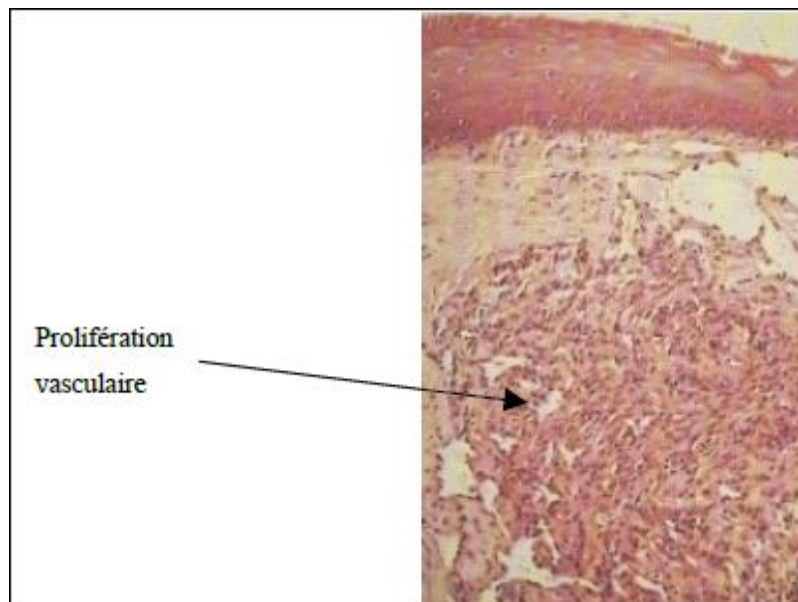
Le sarcome est composé de deux éléments : des **vaisseaux tapissés** d'endothélium et des **cellules fusiformes** (ou cellules de **Kaposi**).

La proportion de ces deux composantes varie avec le stade clinique de la lésion :

**Le sarcome de Kaposi** jeune, maculaire, contient surtout des vaisseaux bien différenciés.

Quelques cellules fusiformes peuvent être trouvées entre ces vaisseaux sous la forme de fins rameaux.

· Lors de l'évolution de la lésion, les cellules fusiformes prolifèrent au dépend des Vaisseaux néoplasiques associés à des cellules endothéliales différenciées volumineuses plus ou moins atypiques. Ainsi, les cellules de **Kaposi** dominent l'apparence histologique du sarcome de stade avancé qui a pris l'aspect clinique de nodule.



**Figure 73 :** Histologie de la maladie de Kaposi d'après Szpirglas H et Ben Slama L dans Pathologie de la muqueuse buccale (p205) (8)

Une extravasation d'hématies avec des dépôts pigmentaires hemosideriniques peuvent aussi être mis en évidence au niveau des sarcomes de Kaposi lors de leur examen histologique.

Un infiltrat inflammatoire lympho-plasmocytaire avec des globules hyalins éosinophiles accompagne la prolifération des cellules de kaposi.



L'évolution de la maladie de Kaposi est très variable, sans que l'on puisse dégager de facteur pronostique quant au risque de dissémination tumorale. Le bénéfice de l'avènement des trithérapies (et quadrithérapie) et de l'utilisation de divers antiviraux dirigés contre **HHV** de type 8 semble important. (9,114,44,18)

### **2.3.2.3. Traitement :**

Le sarcome de **Kaposi** ne mettant pas directement en jeu le pronostic vital, le choix du traitement est fonction du nombre de lésions et du développement de la maladie et fait appel à diverses méthodes locales, régionales ou systémiques : abstention thérapeutique, geste local, injection sous-lésionnelle de sclérosants, radiothérapie, interféron alpha, chimiothérapie. (87,8,115)

Il n'existe pas de traitement curatif de la MK buccale (120). En plus, ce traitement, qui n'est que palliatif, peut être difficile du fait de l'aggravation fréquente du déficit immunitaire sous-jacent lors de l'utilisation des drogues immunosuppressives.

Le but d'un traitement palliatif, efficace et sans risque est d'améliorer la morbidité des lésions orales **kaposiennes** et donc de lutter contre la douleur, la dysphagie, les troubles de la mastication, la dysarthrie, l'infection chronique, l'obstruction des voies respiratoires et enfin obtenir une apparence faciale esthétique acceptable par le malade.(120,121)

Les moyens thérapeutiques sont représentés essentiellement par :

- **La radiothérapie orale intracavitaire** : la MK est une tumeur radiosensible. Dans le Kaposi buccal, la radiothérapie a montré son efficacité dans le contrôle de la douleur et de l'obstruction respiratoire qui constituent les principales indications de la radiothérapie orale. (122,121,123,124) Cependant, cette dernière expose à un risque majeur de mycose orale notamment candidosique souvent sévère (80 à 90%). (125,121)  
Pour cela, la radiothérapie doit être fractionnée et précédée d'une prophylaxie antimycosique systématique et des soins d'hygiène adéquats. Ainsi la dose recommandée est de 1500 à 2000 rads en 10 fractions tous 10 à 14 jours. (125)  
D'autres effets secondaires de la radiothérapie orale sont possibles : douleur liée à la détérioration osseuse(ostéoradionécrose) et muqueuse, anorexie liée à la douleur, à l'angoisse et la dépression (121,124), De ce fait, et pour obtenir une meilleure qualité de vie des malades, la radiothérapie buccale nécessite une coopération entre infirmier (soins buccaux), chirurgien-dentiste, nutritionniste, radiothérapeute orthophoniste et psychiatre (125),
- **La chimiothérapie intralésionnelle** notamment la vinblastine en injection intralésionnelle qui peut entraîner une réduction des petites lésions **kaposiennes**. Cependant,



elle se complique de douleur au point d'injection et d'une hyperpigmentation résiduelle. (120,121,123,124)

- **La cryothérapie** : indiquée essentiellement dans les petites lésions buccales isolées. Elle entraîne une réduction de la taille des lésions sans les éradiquer. (121,124)
- **L'excision chirurgicale** : peut être utilisée, sous anesthésie locale, pour les lésions de petite taille et bien circonscrites siégeant au niveau de la langue et des gencives. Cependant la chirurgie expose au risque de saignement, de la douleur post excisionnelle et de l'infection. (121,123,124)  
Certains auteurs la préconisent pour les volumineuses tumeurs palatines, (125)
- **Le Laser** : constitue une thérapeutique efficace dans les lésions buccales de grande taille. La réduction voire la régression tumorale peut être obtenue avec un faible risque de saignement. (120,121)
- **La sclérothérapie** : a montré son efficacité sur les lésions de petites tailles (des rémissions complètes ont été observées). Elle se distingue des autres moyens thérapeutiques par son coût moins élevé, ses effets secondaires moindres et sa simplicité (en un seul temps). Ses complications (douleur, ulcération) se voient surtout lors du traitement les lésions de grande taille (120,121). La sclérothérapie la plus préconisée est celle à base de sulfate tétradecyl de Na 3%,
- **La photothérapie dynamique** : avec laquelle ont été observées des rémissions partielles et complète. (127)
- **La chimiothérapie systémique** : bléomycine, interféron, adriamycine, etoposide, antihépes, et surtout les antracycliques liposomiaux, le PEG doxorubicineliposomal, le paclitaxel et la trithérapie antirétrovirale. (122,124)
- Les indications thérapeutiques du Kaposi oral diffèrent selon que l'atteinte buccale est isolée ou associée à d'autres localisations **kaposiennes** :
  - ✓ **A/ Les formes isolées** se traitent par les moyens locaux sus cités dont le choix varie en fonction de la taille de la tumeur et du degré de la gêne fonctionnelle. L'absence thérapeutique peut se concevoir pour les lésions asymptomatiques. (124)
  - ✓ **B/ Les formes associées** notamment à un Kaposi cutané et/ou viscéral doivent être traitées par des thérapeutiques systémiques.(122,124)

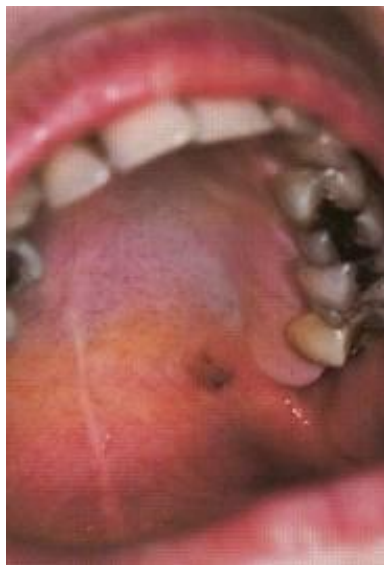## **2.4. Tumorale : tumeurs et pseudo-tumeur pigmentées non mélanique**

### **2.4.1. Le Nævus nævo-cellulaire :**

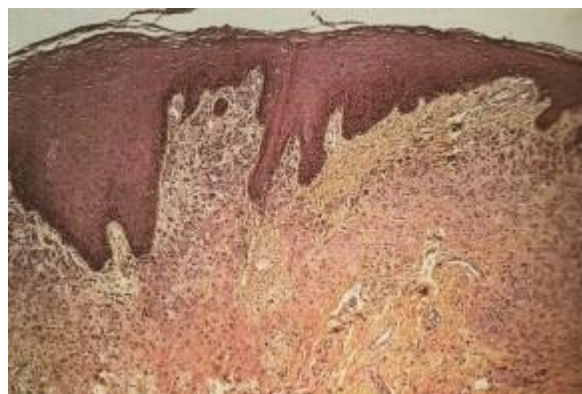
Les naevi cellulaires pigmentés sont des anomalies de développement des mélanocytes issus des mélanoblastes de la crête neurale. Ils sont donc composés de cellules mélanocytaires modifiées appelées : **cellules naeviques** ou **naevocytes**.

Les **naevi pigmentes** sont beaucoup moins fréquents sur la muqueuse buccale que sur la peau, ils peuvent être intra-muqueux, jonctionnels, composés ou bleus.

Les naevinavo-cellulaires regroupent les naevi intra-muqueux, jonctionnels et composés et pourraient correspondre à des phases différentes de maturation. (40, 116, 117)



**Figure 74 :** Naevusnaevo-cellulaire de la muqueuse buccale d'après Szpirglas H et Ben Slama L dans Pathologie de la muqueuse buccale (p135) (8)



**Figure 75 :** Histologie : Naevusnaevo-cellulaire de la muqueuse buccale d'après Szpirglas H et Ben Slama L dans Pathologie de la muqueuse buccale (p136) (8)

### **2.4.1.1. Diagnostic différentiel**

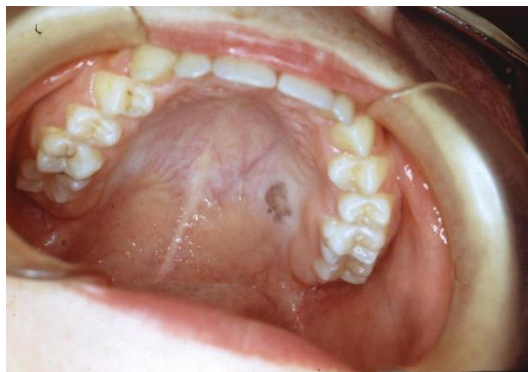
Mélanome, éphélides, lentigo, tatouage par amalgame.

### **2.4.1.2. Traitement**

Une simple surveillance clinique peut être proposée mais l'exérèse de ces naevus doit être effectuée dès que l'on note une modification de la lésion : coloration polychromique, extension ou surtout épaissement de la lésion. En effet, le risque potentiel est celui d'une évolution vers un mélanome.

Un contrôle anatomopathologique est, dans tous les cas, indispensable et l'exérèse chirurgicale est préférée à toute autre technique. L'excision doit être faite en passant simplement à 2 ou 3 mm des bords de la lésion.

Par ailleurs, un naevus traumatise d'une lèvre doit être systématiquement enlevé et confié à l'examen anatomopathologique. (40,50,17,116,117)



**Figure 76** : Naevusnavo-cellulaire : localisation palatine (document Dr Tessier MH)

### **2.4.2. Le naevus bleu**

Le naevus bleu est le second, par ordre de fréquence, des naevi de la cavité buccale, et représente 30,5 à 36 % des naevi buccaux. Il s'agit d'une tumeur bénigne produisant de la mélanine à partir de mélanocytes généralement profondément implantés dans le chorion.

Le naevus bleu, qui serait présent dès la naissance, persiste sans aucune modification apparente pendant toute la vie. Les deux sexes sont également atteints et à tout âge.

### **2.4.2.1. Aspect clinique**

Le siège préférentiel de cette lésion est la voute du palais, mais elle peut aussi siéger sur la gencive et les lèvres. Il existe deux types de naevi bleus : la forme commune qui apparaît sur la muqueuse buccale et sur la peau, et la forme cellulaire qui apparaît uniquement sur la peau. L'aspect clinique est celui d'une plaque ou d'une tache asymptomatique, légèrement surélevée ou plane, de forme ovale ou irrégulière, brune ou bleue. (43,14,18,118)

### **2.4.2.2. Histologie**

Le naevus bleu est caractérisé par la présence d'un grand nombre de cellules d'origine mélanocytaire ; ces cellules sont allongées, fuselées, contenant de la mélanine et disposées parallèlement à l'**épithélium** au milieu ou dans la partie inférieure de la **lamina propria**. Ces cellules peuvent occuper la partie moyenne et profonde du chorion, rarement la partie superficielle. Il n'y a pas d'activité jonctionnelle.

La transformation maligne d'un naevus bleu buccal n'a jamais été rapportée.

**Le diagnostic** est fait par l'examen histologique. (40,117,118,52)

### **2.4.3. Le naevus de Ota**

Le **navus d'Ota** ou mélanocytoseoculo-dermique décrit aussi sous le nom de naevus fusco-coeruleus ophtalmo-maxillaire, est caractérisé par l'apparition d'une macule unilatérale située sur le visage, au niveau des yeux (cornée, iris, nerf optique et fond de l'œil) et sur les membranes muqueuses qui sont dans le territoire des première et deuxième branche du nerf trijumeau.

Le naevus d'Ota est très fréquent chez les asiatiques, et rare chez les sujets d'autres origines. Habituellement congénital, il peut cependant apparaître dans la deuxième décennie ou même plus tard et ne disparaît pas avec l'âge, il est plus fréquent chez les femmes que chez les hommes avec un ratio de 5/1.(56)

#### **2.4.3.1. Aspect clinique**

Au niveau de la cavité buccale, l'hyperpigmentation concerne le palais dur et la muqueuse jugale. La lésion est asymptomatique et généralement unilatérale bien que des atteintes bilatérales soient possibles.

La pigmentation apparaît sous forme d'une macule mouchetée plane ou discrètement surélevée de couleur bleue, grise ou brune. Cette coloration peut fluctuer avec un certain nombre de facteurs en particulier la fatigue, le cycle menstruel et l'insomnie.

### **2.4.3.2. Histologie**

L'examen histologique est caractérisé par la présence d'un grand nombre de cellules qui contiennent de la mélanine ; ces cellules sont d'origine mélanocytaire. Elles sont disposées parallèlement à l'épithélium et peuvent être retrouvées très profondément dans le chorion.

Il s'agit probablement d'une anomalie de l'embryogenèse du système mélanocytaire avec un arrêt prématuré de la migration des mélanoblastes qui se différencient en mélanocytes en situation ectopique.

### **2.4.3.3. Traitement**

Le **nævus d'Ota** évolue rarement vers une transformation maligne c'est pourquoi aucun traitement n'est nécessaire. Mais en cas d'atteinte isolée du palais, la biopsie sera recommandée du fait de sa ressemblance clinique avec le mélanome (40,35,43,14,18,8,52,129)

### **2.4.4. Le mélano-acanthome**

Le mélano-acanthome est une lésion bénigne rare, décrite initialement au niveau de la peau. Dans la cavité buccale, cette lésion apparaît en général en quelques jours ou quelques semaines, après un traumatisme ou une irritation locale. Son aspect clinique et sa croissance rapide peuvent faire penser à un mélanome muqueux.

Cette lésion se retrouve le plus souvent au cours de la troisième ou quatrième décennie chez les sujets noirs et avec une prédominance féminine. (85)

#### **2.4.4.1. Aspect clinique**

Le mélano-acanthome correspond à une tache ou à une plaque hyper pigmentée dont la taille peut varier de quelques millimètres à plusieurs centimètres. Cette lésion est unilatérale, bien circonscrite, de surface rugueuse et parfois un peu infiltrée. La teinte varie du brun au noir avec parfois une teinte bleutée. Des formes rares nodulaires, bilatérales ou diffuses peuvent exister. Le mélano-acanthome est localisé en regard de zone d'irritation, principalement au niveau de la muqueuse jugale (morsure), de la lèvre (fumée de tabac) et du palais (prothèse).

La lésion est le plus souvent asymptomatique, elle est douloureuse dans de 10 % des cas. (47,20,3,58)

#### **2.4.4.2. Histologie**

La lésion est caractérisée par une acanthose et une spongiose peu sévère. De nombreux mélanocytes avec des dendrites de grande taille et très pigmentées peuvent être retrouvés dans toutes les couches de l'épithélium. Le chorion présente une augmentation de la vascularisation

et une infiltration cellulaire avec de nombreux polynucléaires éosinophiles, signes d'une inflammation chronique modérée. (47,9,85)

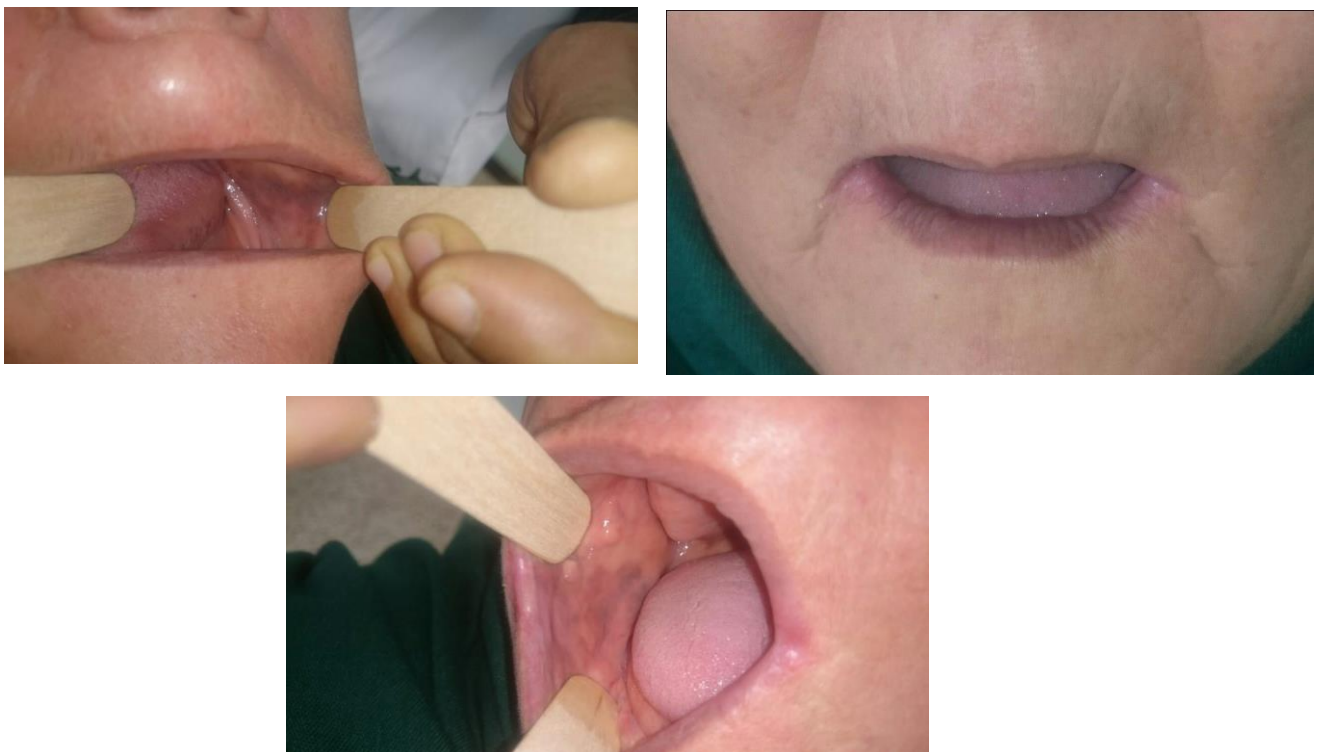### **2.4.4.3. Traitement**

La biopsie peut être utile pour écarter toute éventualité d'un mélanome malin. La régression spontanée du mélano-acanthome buccal avec rémission des signes cliniques a été rapportée. Par conséquent, lorsque le diagnostic de mélano-acanthome est posé, aucune exérèse n'est en général nécessaire (20, 45, 44, 18, 8, 52).

### **2.4.4.4. Cas clinique N°1 :**

**Mme. KRIMA Cherifa** est une femme au foyer âgée de 62 ans, orientée le 23/01/2017 par son médecin traitant diabétologue **Dr. Abdellah** pour exérèse d'un polype gingival. Cette patiente est hypertendue, diabétique et souffre d'un asthme chronique. Elle est sous insuline, *Arovan 40 mg*, *Aspégic et coaprovel 300/12.5 mg*. Son état général est stable mais elle présente un risque allergique considérable.

L'examen endo buccale révèle la présence d'une **candidose buccale chronique multiple**, **diapneusie**, **papillome** et des **colorations brunâtres** diffuses dans les lèvres et les faces jugales droite et gauche.



**Figure 77 :** Pigmentation Endo Buccale



## Traitement :

Prise en charge de la candidose buccale par la prescription d'antifongique Dactani en gel pendant 3 jours.

La patiente a été prise en charge en chirurgie buccale pour exérèse de la formation génienne

Pour les pigmentations endo buccales aucun traitement n'est entrepris vue l'absence de gêne esthétique et les signes de malignité

### **2.4.4.5. Cas clinique N°2 :**

Il s'agit de **Mr. Mechid Oussama** âgé de 26 ans, orienté par un confrère pour **l'exérèse d'un kyste du seuil narinaire**

#### **A l'examen exo buccale :**

On note l'absence d'adénopathies, et une **Tuméfaction nodulaire naso génien** gauche bien circonscrite indolore à la palpation.

#### **A l'examen endo buccale :**

On note une Hygiène buccale **insuffisante**.

**Examen systématique dentaire** : les dents du bloc incisivo canin saine, test de vitalité (+)

La palpation retrouve un nodule de 1 cm de diamètre environ mobile adhérent à la muqueuse du replis labio- vestibulaire en regard de la 22 ,23 de consistance dure.

Une pigmentation mélanique sur la totalité de la gencive maxillaire et mandibulaire avec une hyperkératose leucoplasique homogène au niveau du replis muqueux. Mandibulaire droit.

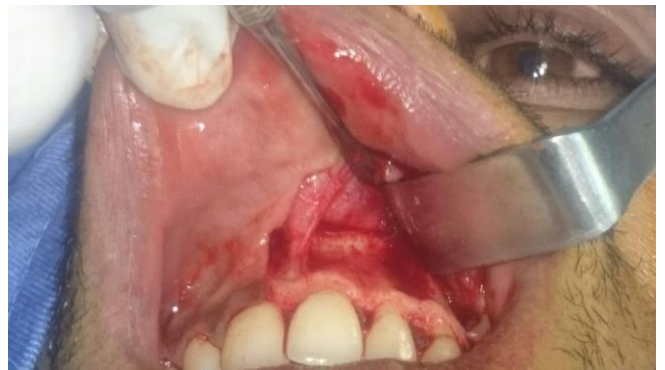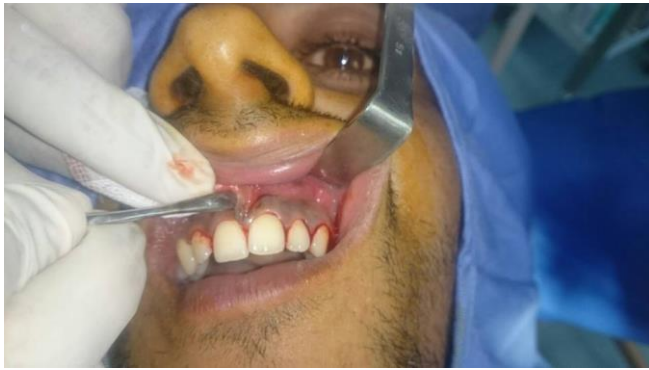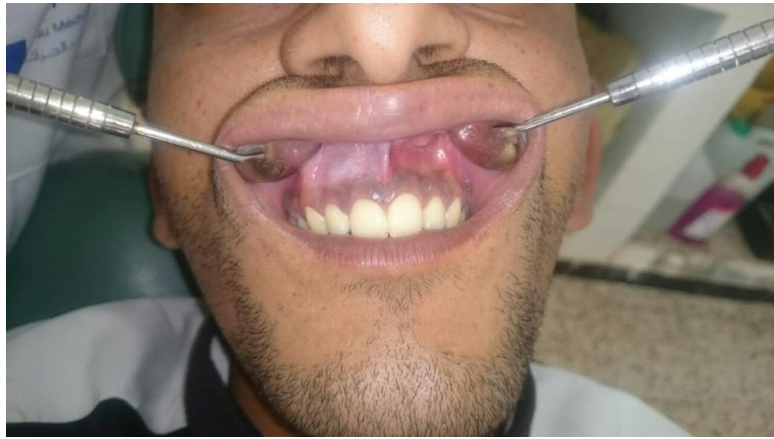**L'examen radio graphique** retrouve une image radio-opaque circonscrite au niveau de maxillaire supérieur en regard de la 22 et la 23.

La du patient à consister à faire l'exérèse chirurgicale de la masse dont l'aspect macroscopique était celle d'une masse de consistance pierreuse grisâtre de 1 cm

**L'examen anatomo pathologique** était en faveur d'un kyste radiculo dentaire

La non coïncidence de l'aspect clinique avec les résultats ana pathologique ont imposé une demande de relecture

Par ailleurs, pour ce qui concerne la mélanose tabagique, le patient a été motivé pour l'arrêt du tabac. Aussi il est convoqué pour des contrôles périodiques afin de suivre l'évolution ou la régression de cette pigmentation tabagique



***Figure 78 :*** Mélanose tabagique

#### **2.4.4.6. Cas clinique N 3 :**

Il s'agit de madame **Z. Mina**, âgée de 49 ans, originaire et habitant **Délys**, enseignante, mariée et mère de 03 enfants. Elle a été adressée par un confrère le **09/06/2007** pour extraction de la **15 douloureuse**.

#### **ANTECEDENTS PATHOLOGIQUES PERSONNELS :**

La patiente a des antécédents de néoplasie du sein gauche opérée le **27/09/2006** (*mastectomie + curage ganglionnaire*), suivie de 06 cures de chimiothérapie du **30/09/2006** au **22/01/2007** et de radiothérapie sus claviculaire gauche du **17/03/2007** au **28/03/2007**.

#### **ANTECEDENTS FAMILIAUX : RAS**

patiente est coopérante et stressée

#### **Histoire de la maladie :**

La patiente signale l'apparition d'un **petit nodule pigmenté palatin asymptomatique** depuis plus de **06 mois**. Au cours des séances de radiothérapie une douleur sur la **15** s'est installée, suivie d'apparition d'une lésion bourgeonnante sur une pigmentation préexistante asymptomatique de la muqueuse palatine occasionnant l'instabilité de la prothèse partielle supérieure.

#### **1ère consultation en pathologie :**

- ✓ *Prescription d'ATB (Amoxicilline) et de BDB (Hextril), Aucune amélioration*

#### **2ème consultation :**

- ✓ *Demande d'examen TDM du massif facial et de la base du crâne.*
- ✓ *Adressée à notre consultation pour extraction de la 15.*

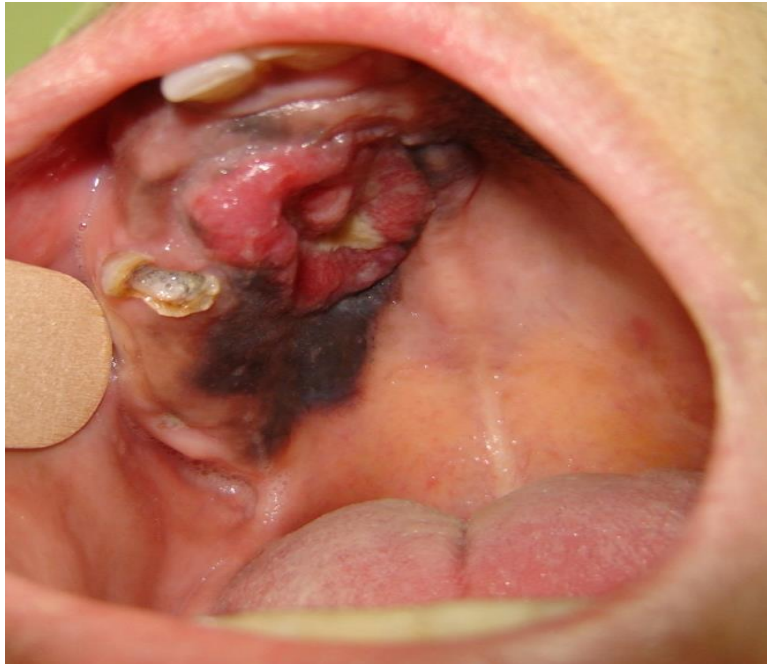#### **L'EXAMEN CLINIQUE :**

##### **Examen exo buccal :**

- ✓ *Aucune particularité.*
- ✓ *Symétrie de la face.*
- ✓ *Absence d'ADP cervico faciales palpables.*

**Ex endobuccal:**

- ✓ *Hygiène insuffisante.*
- ✓ *Présence de la 12 ,11, et 23 et la racine de la 15.*
- ✓ *Absence de mobilité dentaire.*



**Figure 79 :** ulcération bourgeonnante sur une pigmentation étendue sur l'hémi palais droit.

**RESUME CLINIQUE :**

- ✓ Patiente âgée de 49 ans.
- ✓ ATCD de néoplasie du sein.
- ✓ Traitée par chimio, radiothérapie.
- ✓ Lésion ulcéro-bourgeonnante.
- ✓ Evoluant sur lésion pigmentée.
- ✓ Asymptomatique préexistante du palais.

**Le bilan radiologique**

L'exploration TDM du massif facial supérieur ne révèle aucune modification significative de la structure du spongieux et des corticales

Les parties molles sur le pourtour sont d'épaisseur normale et comparable au côté controlatéral

**HYPOTHESES DIAGNOSTIQUES EVOQUEES :**

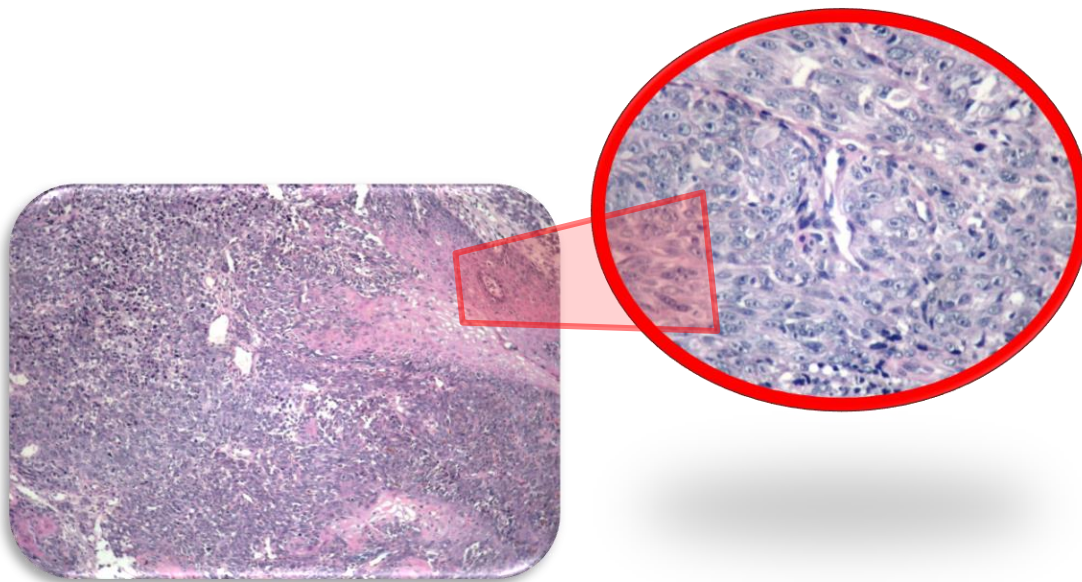
**S'agit-il d'une métastase au niveau de la muqueuse palatine, du cancer du sein, sur une lésion pigmentée préexistante ?**

Le diagnostic histologique du néoplasie du sein du sein : carcinome canalaire infectieux de grade 2 avec 2 ganglions infiltrés.

**S'agit-il d'une évolution maligne de son nodule pigmenté préexistant, suite aux poly traumatismes de la prothèse supérieure ?**

## EXAMENS COMPLEMENTAIRES

Une biopsie de la lésion buccale a été faite afin d'étiqueter le type histologique de la lésion



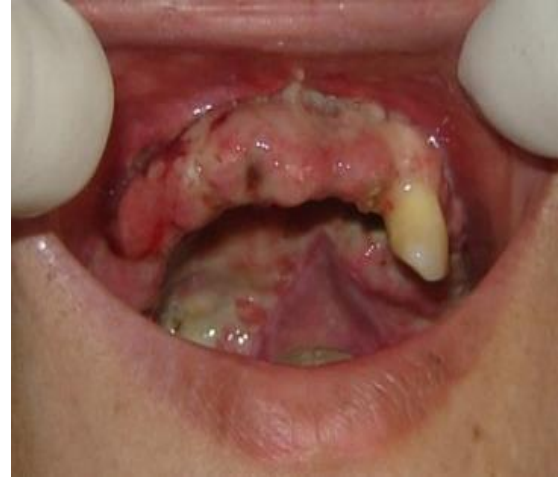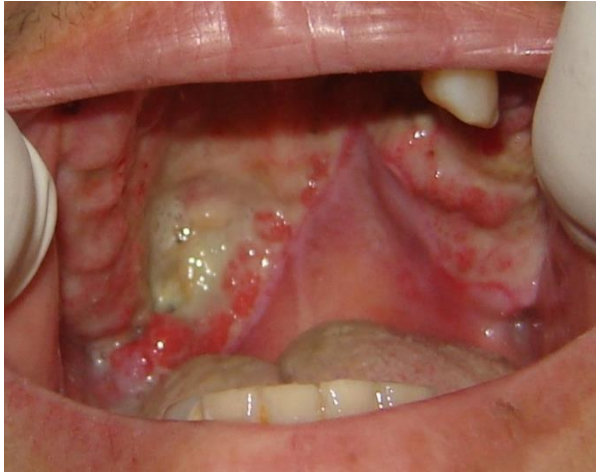**Figure 80 :** l'examen histologique du mélanome malin

L'examen anapathologique était en faveur d'un mélanome malin.

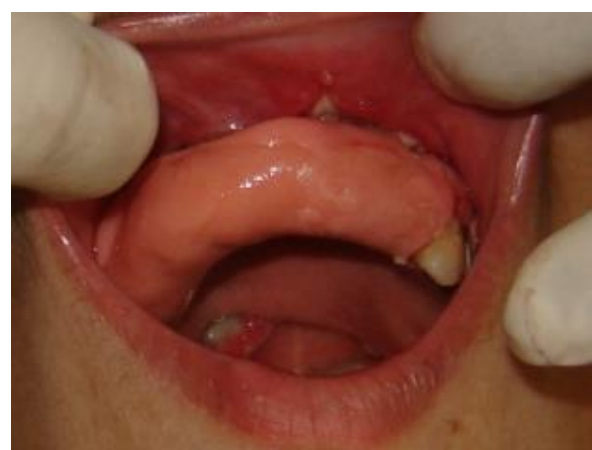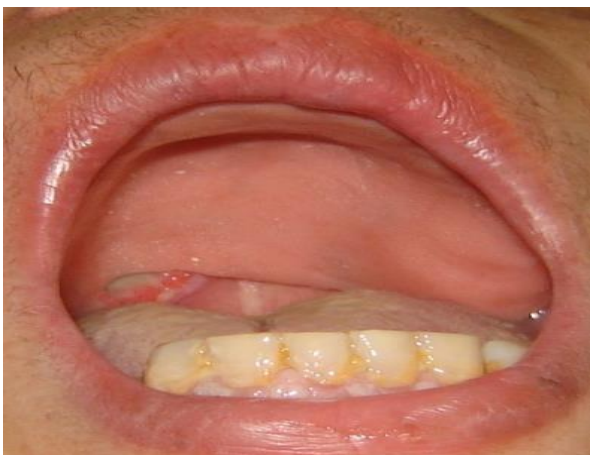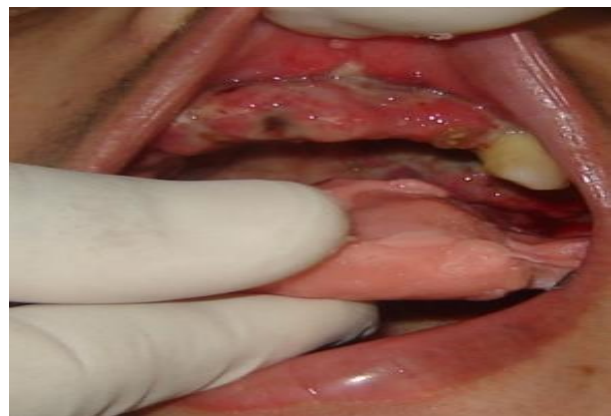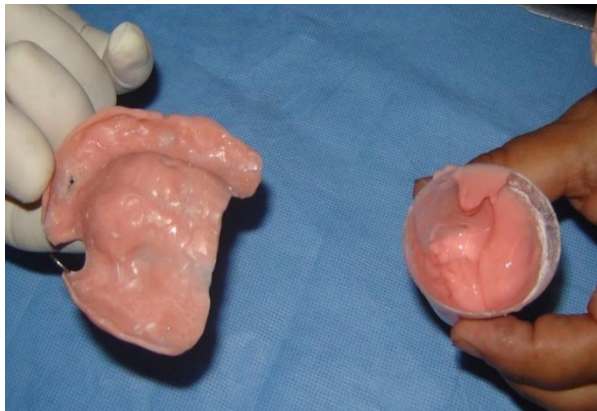## TRAITEMENT

**Chirurgical :** Exérèse large de toute la lésion avec extraction des dents délabrées



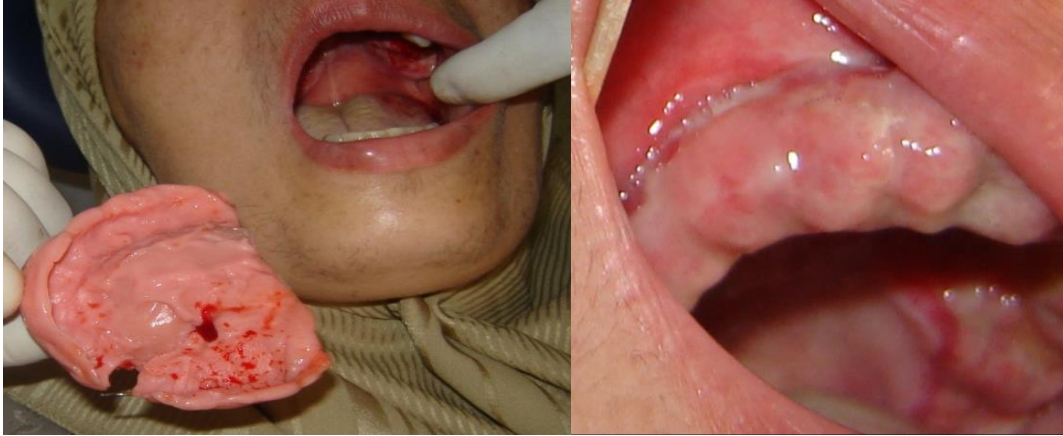

**Figure 81 :** Exérèse chirurgicale large du mélanome malin

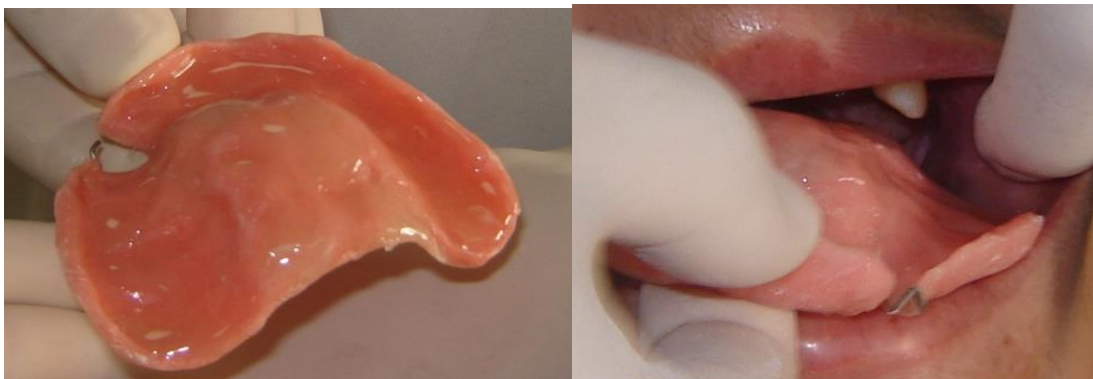

**Figure 82 :** protection du site par une gouttière



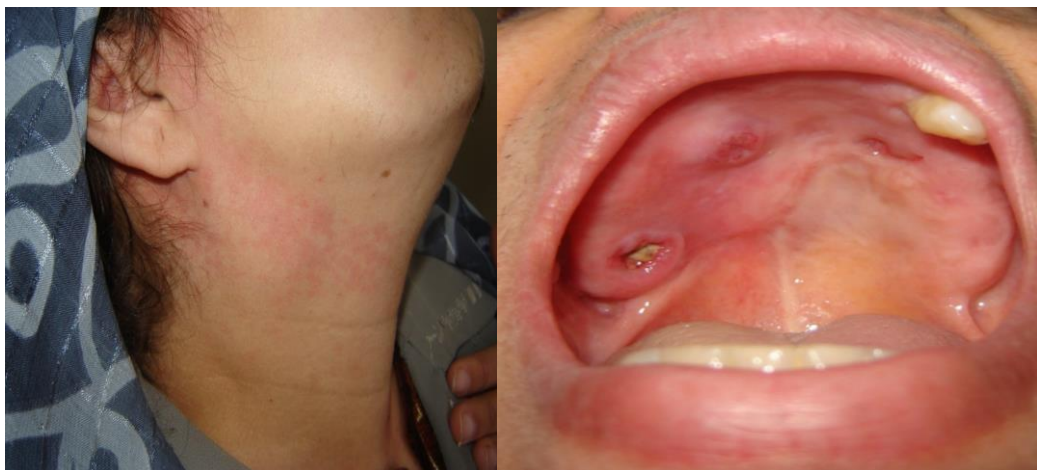

**Figure 83 :** contrôle régulier du site opératoire et rebasage de la plaque palatine



Le **22/04/2008** récurrence locale, métastase ganglionnaire ?

5mois plus tard la patiente s'est présentée avec des adénopathies cervico-faciales et de nouvelles ulcérations buccales sur le site opératoire, il s'agit d'une récurrence locale du mélanome avec métastase ganglionnaire. La patiente a été prise en charge en service de CPMC CHU de Mustapha pour une reprise chirurgicale avec curage ganglionnaire. La patiente était décédée en février 2009 suite à une métastase cérébrale.



**Figure 84 :** Récurrence locale

## **Conclusion :**

Les lésions pigmentées de la cavité buccale sont de nature très diverse et de significations variées, elles sont relativement fréquentes et leur diagnostic différentiel est difficile.

Il peut s'agir d'une lésion pigmentée unique, de taches pigmentées multiples ou encore d'une hyperpigmentation diffuse. Pour chaque cas les orientations diagnostiques sont différentes.

Il est important de noter, que chaque praticien est sensibilisé au dépistage des lésions pigmentées muqueuses. Afin de trouver la conduite la plus appropriée à tenir pour toute lésion cliniquement suspectée.

La prise en charge des lésions pigmentées peut participer au diagnostic de certaines affections systémiques ainsi qu'au dépistage du mélanome malin.

Cette crainte de malignité se posera devant des bords réguliers, une localisation bien précise et un caractère unique de la lésion imposeront au moindre doute la réalisation d'une biopsie.

L'amélioration du pronostic passera systématiquement par un diagnostic précoce, en premier lieu, sur des arguments cliniques pendant un examen méticuleux des muqueuses, ensuite pendant une observation histologique si nécessaire.

Une surveillance post-opératoire fréquente fera face à une éventuelle récurrence.

## REFERENCES BIBLIOGRAPHIQUES

**1. MANTOUX F et ORTONNE JP.**

Physiologie du système pigmentaire. Encycl Med Chir (Paris), dermatologie, 98-015-A-10, 2003.

**2. ORTONNE JP, PASSERON T et BALLOTTI R.**

Melanogenese. Encycl Med Chir (Paris), Cosmétique et dermatologie esthétique, 50-020-C-10, 2005.

**3. HICKS MJ et FLAITZ CM.**

Oral mucosal melanoma: epidemiology and pathobiology. Oral Oncology 2000;**36**:152-169.

**4. TEN CATE AR.**

Oral mucosa In: TEN CATE eds. Oral histology: Development, structure and function, 5e ed.

St Louis : Mosby, 1998:345-385. Les lésions pigmentées de la muqueuse buccale 152

**5. BERKOVITZ BKB, MOXHAM BJ et HOLLAND GR.**

Oral anatomy, histology and embryology, 3e ed. London : Mosby, 2002.

**6. BERKOVITZ BKB et MOXHAM BJ.**

Head and neck anatomy. London : Martin Dunitz, 1992.

**7. MEYER J, SQUIER CA et GERSON SJ.**

The structure and function of the oral mucosa. Oxford : Pergamon Press, 1984.

**8. SZPIRGLAS H ET BEN SLAMA L.**

Pathologie de la muqueuse buccale. Paris : EMC, Elsevier, 1999.

**9. CANAAN TJ et MEEHAN SC.**

Variations of structure and appearance of the oral mucosa.

**10. COLLINS LM et DAWES C.**

The surface area of the adult human mouth and the thickness of the salivary film covering the teeth and oral mucosa. J Dent Res 1987;**66**:1300-1302.

**11. AVERY JK.**

Oral development and histology, 3e ed. New York : George Thieme Verlag, 2002.

Les lésions pigmentées de la muqueuse buccale 138

**12. AVERY JK.**

Essentials of oral histology and embryology, 3e ed. St Louis : Mosby, 2006.

**13. DARMON M et BLUMENBERG M.**

Molecular biology of the skin : the keratinocyte

**14. PINDBORG JJ.**

Atlas des maladies de la muqueuse buccale. Paris, Milan, Barcelone : Masson 1994.

**15. AURIOL MM et LE NAOUR G.**

Muqueuse buccale : structure, fonction, examen. Actualités Odontostomatol (Paris) 2004;**225**:8-21

**16. BASSAGLIA Y.**

Biologie cellulaire. Paris : Ed Maloine, 2001

**17. CRIBIER B et GROSSHANS E.**

Histologie de la peau normale et lésions histopathologiques élémentaires.

Encycl Med Chir (Paris), Dermatologie, 98-085-A-10, 2002. New York: Academic Press, 1993.

**18. SCULLY C.**

Handbook of oral disease: diagnosis and management. New York : Thieme, 2002..

**19. CIÇEK Y et ERTAS U.**

The normal and pathological pigmentation of oral mucous membrane.

J contemp Dent pract.,2003; **3**(4):76-86.

**20. EISEN D.**

Disorders of pigmentation in the oral cavity. Clin Dermatol. 2000;**18**(5):579-587

**21. GREEN KJ et JONES JC.**

Desmosomes and hemidesmosomes: structure and function of molecular components. FASEB J 1996;**10**(8):871-881.

**22. NORDLUND JJ, BOISSY RE, HEARING VJ, KING RA et coll.**

The pigmentary system: physiology and pathophysiology. New York : Oxford University Press, 1998.

**23. ZAMBRUNOG, MARCHISIO PC, MELCHIORI A, BONDANZAS et coll.**

Expression of integrin receptors and their role in adhesion, spreading and migration of normal human melanocytes. J Cell Sci. 1993;**105**(Pt 1):179-190.

**24. HEARING VJ.**

Biogenesis of pigment granules: a sensitive way to regulate melanocyte function. Journal of Dermatological Science 2005;**37**:3-14.

**25. CORTESE K, GIORDANO F, SURACE E, VENTURI C et coll.**

The ocular albinism type 1 (OA1) gene controls melanosome maturation and size. Invest Ophthalmol Vis Sci 2005;**46**:4358-4364.

**26. KWON BS.**

Pigmentation genes: the tyrosinase gene family and the pmel 17 gene family. J Invest Dermatol 1993;**100**:134-140.

**27. RAPOSO G, TENZA D, MURPHY DM, BERSON JF et coll.**

Distinct protein sorting and localization to premelanosomes, melanosomes, and lysosomes in pigmented melanocytic cells. J Cell Biol. 2001;**152**:809-824

**28. PATSAKAS A, DEMETRIOU N et ANGELOPOULOS A.**

Melanin pigmentation and inflammation in human gingiva

**29. ANCANS J, TOBIN DJ, HOOGDUIJN MJ, SMIT NP et coll...**

Melanosomal pH controls rate of melanogenesis, eumelanin/phaomelanin ratio and melanosome maturation in melanocytes and melanoma cells. Exp Cell Res. 2001; **268**:26-35

**30. PERLMUTTER S et TAL H.**

Repigmentation of the gingiva following surgical injury. J Periodontol. 1986;**57**(1):48-50

**31. HARA M, YAAR M, BYERS HR, GOUKASSIAN D, FINE RE et coll.**

Kinesin participates in melanosomal movement along melanocyte dendrites. J Invest Dermatol 2000;**114**:438-443. Les lésions pigmentées de la muqueuse buccale 145

**32. BAHADORAN P, ABERDAM E, MANTOUX F, BUSCA R, et coll.**

Rab27a: A key to melanosome transport in human melanocytes. J Cell Biol. 2001;**152**:843-850.

**33. BYERS HR, YAAR M, ELLER MS, JALBERT NL et GILCHREST BA.**

Role of cytoplasmic dynein in melanosome transport in human melanocytes. J invest dermatol. 2000;**114**:99-997. Dent Clin N Am. 2005;**49**:1-14.

**34. SEIBERG M.**

Keratinocyte-melanocyte interactions during melanosome transfer. Pigment Cell Res. 2001;**14**:236-242.

**35. FUSADE T.**

Lasers pigmentaires. Encycl Med Chir (Paris), Cosmétique et dermatologie esthétique, 50-370-G-12, 2000.

**36. GUYONNEAU L, MURISIER F, ROSSIER A, MOULIN A et coll.**

Melanocytes and pigmentation are affected in dopachrome tautomerase knockout mice.  
MCB 2004;**24**(8) :3396–3403.

**37. KOBAYASHI T, URABE K, WINDER A, JIMENEZ-CERVANTES C et coll.**

Tyrosinase related protein 1 (TRP1) functions as a DHICA oxidase in melanin biosynthesis.  
Embo J 1994;**13**:5818-5825.

**40. BEN SLAMA L.**

Panorama des principales affections de la muqueuse buccale. Paris : Laboratoire Aventis, 2003.

**41. BUCHNER A et HANSEN LS.**

Melanotic macule of the oral mucosa. A clinicopathologic study of 105 cases. Oral Surg Oral Med Oral Pathol. 1979;**48**(3):244-249.

**42. HATCH CL.**

Pigmented lesions of the oral cavity. Dent Clin North Am. 2005;**49**(1):185-201.

**43. LASKARIS G.**

Atlas des maladies buccales Laskaris. 2e ed. Stuttgart : Thieme Med Pub, 1994.

**44. PORTER SR, FLINT SR et SCULLY C.**

Oral Diseases. 2 e ed. London : Martin Dunitz, 1996.

**45. GAETA GM, GIOVANNI M, ROCCO A, SATRIANO RA et coll.**

Oral pigmentation lesions. Clin dermatol 2002; **20**(3):286-288.

**46. KAUZMAN A, PAVONE M, BLANAS, N et BRADLEY G.**

Pigmented lesions of the oral cavity : Review, differential diagnosis, and case presentations.  
J Can Dent Assoc 2004;**70**(10):682-683.

**47. BROCHERIOU C, KUFFER R et VEROLA O.**

Pigmented lesions of the oral cavity. Ann Pathol 1985;**5**(4-5):221-229.

**48. LENANE P et POWELL FC.**

Oral pigmentation. J Euro Acad Dermatol Venerol 2000;**14**:4888-4865.

**49. PAGE LR, CORIO RL, CRAWFORD BE, GIANSAANTI JS et coll.**

The oral melanotic macule. Oral Surg Oral Med Oral Pathol. 1977;**44**(2):219-226.

**50. BEAUVILLAIN DE MONTREUIL C, DRÉNO B et TESSIER MH.**

Tumeurs benignes et malignes des levres. Encycl Med Chir (Paris), ORL, 20-625-A-10, 1998.  
Les lésions pigmentées de la muqueuse buccale 139

**51. BUCHNER A, MERRELL PW et CARPENTER WM.**

Relative frequency of solitary melanocytic lesions of the oral mucosa.  
Journal of Oral Pathology & Medicine 2004; **33**(9), 550–557.

**52. VAILLANT L, GOGA D, BEN SLAMA L, GIUMELLI B et coll.**

Dermatologie buccale. Paris, Doin : Europe Media Duplication (Dermatologie pratique) 1992.

**53. WEATHERS DR, CORIO RL, CRAWFORD BE, GIANSAANTI JS et coll.**

The labial melanotic macule. Oral Surg Oral Med Oral Pathol. 1976;**42**(2):196-205

**54. AMIR E, GORSKY M, BUCHNER A, SARNAT H et coll.**

Physiologic pigmentation of the oral mucosa in Israeli children.  
Oral Surg Oral Med Oral Pathol. 1991;**71**(3):396-398.

**55. GORSKY M, BUCHNER A, FUNDOIANU-DAYAN D et AVIV I.**

Physiologic pigmentation of the gingiva in Israeli Jews of different ethnic origin.  
Oral Surg Oral Med Oral Pathol. 1984;**58**(4):5065-509.

**56. LIPSKER D et GROSSHANS E.**

Hyperpigmentations. Encyclopedie Medico-Chirurgicale 98-580-A-10.

**57. CIANCIO SG.**

Medications' impact on oral health. J Am Dent Ass 2004;**135**(10):1440-1448.

**58. PIETTE E et REYCHLER H.**

Traite de pathologie buccale et maxillo-faciale. Bruxelles : De Boeck Universite, 1991

**59. DUBERTRET L, ARACTINGI S, BACHELEZ H, BODEMER C et coll.**

Therapeutique dermatologique. Paris : Medecine-Sciences Flammarion, 2001.

**60. FRICAIN JC, SIBAUD V, CAMPANA F, LEPREUX S et coll.**

Mucosal pigmentation after oral lichen planus. Treatment with topical tacrolimus.

Dermatology 2005;**210**:229-232. Les lésions pigmentées de la muqueuse buccale 143

**61. REGEZI JA ET SCIUBBA JJ.**

Oral pathology clinical pathologic corrections. 3e ed. London : W.B. Saunders Company, 1999

**62. BROWN FH et HOUSTEN GD.**

Smoker's melanosis. A case report. J Periodontol 1991;**62**(8):524-527

**63. ARAKI S, MURATA K, USHIO K, et SAKAI R.**

Dose-response relationship between tobacco consumption and melanin pigmentation in the attached gingiva. Arch Environ Health 1983;**38**(6):375-378.

**64. MIRBOD SM et AHING SI.**

Tobacco-associated lesions of the oral cavity J Can Dent Assoc 2000;**66**:252-256.

**65. RAMER M et BURAKOFF RP.**

Smoker's melanosis. Report of a case. N Y State Dent J. 1997;**63**(8):20-21.

Les lésions pigmentées de la muqueuse buccale 150

**66. TESSIER MH, BEAUVILLAIN DE MONTREUIL C, BILLET J, MALARD O et coll.**

Pathologie de la muqueuse buccale. Encycl Med Chir (Paris), ORL, 20-624-A-10, 1994.

**67. CHUONG R et GOLDBERG MH.**

Case 47, part II: Oral hyperpigmentation associated with Addison's disease.

J Oral Maxillofac Surg., 1983;**41**(10):680-682. Les lésions pigmentées de la muqueuse buccale 141

**68. CASTANET J et ORTONNE JP.**

Troubles de la pigmentation cutanee.

Encycl Med Chir (Paris), Akos Encyclopedie pratique de medecine, 2-0660, 1998.

**69. LONG RG, HLOUSEK L et DOYLE JL.**

Oral manifestations of systemic diseases. Mt Sinai J Med. 1998;**65**(5-6):309-315

**70. MONESTIER S et RICHARD MA.**

Dermatoses paraneoplasiques. Encycl Med Chir (Paris), dermatologie, 98-665-A-10, 2002

**71. MERCHANT HW, HAYES LE et ELLISON LT.**

Soft-palate pigmentation in lung disease, including cancer.

Oral Surg Oral Med Oral Pathol. 1976;**41**(6):726-733.

Les lésions pigmentées de la muqueuse buccale 148

**72. STERN D.**

The influence of systemic cancer on the oral tissues.

Oral Surg Oral Med Oral Pathol. 1970;**29**(2):229-236

**73. KLEINEGGER CL, HAMMOND H et FINKELSLEIN MW.**

Oral mucosal hyperpigmentation secondary to antimalarial drug therapy.

Oral Surg Oral Med Oral Pathol Oral Radiol Endod. 2000;**90**(2):189-194.

Les lésions pigmentées de la muqueuse buccale 146



**74. MARTIN TJM et SHARP I.**

Oral mucosal pigmentation secondary to treatment with mepacrine, with sparing of the denture bearing area. *British Journal of Oral and Maxillofacial Surgery* 2004;**42**:351-353.

**75. BIREK C et MAIN JH.**

Two cases of oral pigmentation associated with quinidine therapy.

*Oral Surg Oral Med Oral Pathol* 1988;**66**(1):59-61.

**76. GIANSANTI JS, TILLERY DE et OLANSKY S.**

Oral mucosal pigmentation resulting from antimalarial therapy.

*Oral Surg Oral Med Oral Pathol.* 1971;**31**(1):66-69

**77. SAURAT JH.**

*Dermatologie et infections sexuellement transmissibles.* 4e ed. Paris : Masson, 2004.

**78. COCKINGS JM et SAVAGE NW.**

Minocycline and oral pigmentation. *Aust Dent J.*,1998;**43**(1):14-16.

**79. LAPORTA VN, NIKITAKIS GN, SINDLER AJ et REYNOLDS MA.**

Minocycline-associated intra-oral soft-tissue pigmentation: clinicopathologic correlations and review. *Clin Periodontol* 2005; **32**:119–122

**80. MEYERSON MA, COHEN PR et HYMES SR.**

Lingual hyperpigmentation associated with minocycline therapy.

*Oral Surg Oral Med Oral Pathol Oral Radiol Endod.* 1995;**79**(2):180-184

**81. ODELL EV, HODGSON RP ET HASKELL R.**

Oral presentation of minocycline-induced black bone disease.

*Oral Surg Oral Med Oral Pathol Oral Radiol Endod.* 1995;**79**(4):459-461.

Les lésions pigmentées de la muqueuse buccale 149

**83 MEYNADIER J, GUILHOU JJ et MICHEL B.**

Toxidermies. *Encycl Med Chir (paris), dermatologie,* 12930-A-10, 1984.

**82. TANZI EL et HECKER MS.**

Minocycline-induced hyperpigmentation of the tongue. *Arch dermatol* 2000;**136**:427-428

**84. ABDOHALLI M et RADFAR M.**

A review of drug-induced oral reactions. *J Contemp Dent Pract,* 2003;**1**(4):10-31

**85. CAWSON RA, BINNIE WH, BARRETT AW et WRIGHT JM.**

*Oral disease.* 3rd ed. London : Mosby, 2001.

**86. SCULLY C et PORTER S.**

ABC of oral health: Swellings and red, white, and pigmented lesions.

*British Dental Journal* 2000;**321**(7255):225-228.

**87. SCULLY C et FELIX DH**

Oral Medicine: Update for the dental practitioner - Red and pigmented lesions

*British Dental Journal* 2005;**199**:639–645.

Les lésions pigmentées de la muqueuse buccale 151

**88. BUCHNER A et HANSEN LS.**

Amalgam pigmentation (amalgam tattoo) of the oral mucosa. A clinicopathologic study of 268 cases. *Oral Surg Oral Med Oral Pathol.* 1980;**49**(2):139-147.

Les lésions pigmentées de la muqueuse buccale 140

**89. HATCH CL, TEREZHALMY GT et KROLLS SO.**

Amalgam tattoos of the oral soft tissue.

Ear Nose Throat J. 1984;**63**(9):416-422.

**90. LEITE CM, BOTELHO AS, OLIVEIRA JR, CARDOSO SV et coll.**

Immunolocalization of HLA-DR and metallothionein on amalgam tattoos.

Braz Dent J 2004;**15**(2):99-103. Les lésions pigmentées de la muqueuse buccale 147

**91. ASHRI N et GAZI M**

More unusual pigmentations of the gingiva. Oral Surg Oral Med Oral Pathol.,1990;**70**(4):445-449.

**92. DIALLO PD, DIALLO-SECK AM, SEMBENE M, NGOM-NDOYE M.N.D et coll.**

Le tatouage gingival au Sénégal : le « pimpi ». Incidence sur le parodonte du carbone.

Odonto-Stomatologie Tropicale (Sénégal), 1995.

<http://www.santetropicale.com/resume/37102.pdf>

**93. GBANE M, ASSOUMOU M et ABOUATTIER-MANSILLA E.**

Etude clinique de la gencive tatouée.

Odonto-Stomatologie Tropicale (Cote d'Ivoire) 1998.

<http://www.santetropicale.com/resume/18105.pdf>

**94. GAZI MI.**

Unusual pigmentation of the gingiva. Report of two different types.

Oral Surg Oral Med Oral Pathol. 1986;**62**(6):646-649.

**95. SEYMOUR RA.**

Oral and dental disorders. In: Davies DM, Ferner RE, DeGlanville H. eds., Davies's textbook of adverse drug reactions, 5 e ed.

London : Chapman & Hall Medical, 1998:234-250.

**96. GARHAMMER P, SCHMALZ G, HILLER KA et REITINGER T.**

Metal content of biopsies adjacent to dental cast alloys.

Clin Oral Invest 2003;**7**:92-97.

**97. GUYONNET JJ, GRÉGOIRE G, JONJOT-CHAMPION S et SADEGHI J.**

Electro galvanisme buccal et sa pathologie.

Encycl Med Chir (Paris), odontologie, 23-063-D-10, 1993.

**98. CHANG AE, KARNELL LH et MENCK HR.**

The National Cancer Data Base report on cutaneous and noncutaneous melanoma: a summary of 84,836 cases from the past decade.

Cancer,1998; **83**:1664-1678.

**99. CHANG KW, LIN SC et CHAO SY.**

Establishment and Characterization of an oral melanoma cell line.

Oral Oncology,2001; **37**:301-307.

**100. DI CESARE MP, ANTUNES A et TRUCHETET F.**

Melanome.

Encycl Med Chir (Paris), Dermatologie, 98-595-A-10, 2000.

Les lésions pigmentées de la muqueuse buccale 142

**101. GARZINO DEMO P, FASOLIS M, BERRONE S, PAGANO M et coll.**

Oral mucosal melanoma: a series of case reports.

Journal of Cranio-Maxillofacial Surgery 2004;**32**:251-257.

**102. LOPEZ-GRANIEL CM, OCHOA-CARRILLO FJ et MENESES-GARCIA M.**

Malignant melanoma of the oral cavity : diagnosis and treatment. Experience in a Mexican population.

Oral Oncology 1999;**35**:425-430.

**103 MANOLIDIS S et DONALD PJ.**

Malignant mucosal melanoma of the head and neck.  
Cancer 1997;**80**(8):1373-1386.

**104. GORLIN RJ, COHEN MN et LEVIN LS.**

Syndromes of the head and neck. 3e ed.  
New York : Oxford University Press,1990.

**105. BARKER BF, CARPENTER WM, DANIELS TE et coll.**

Oral mucosal melanomas : the WESTOP banff workshop proceedings.  
Oral Surg Oral Med Pathol Oral Radiol Endod 1997;**83**:672-679.

**106. LAVEAU F, PICOT MC, O. DEREURE O, GUILHOU JJ et coll.**

Metastatic melanoma of unknown primary site.  
Ann Dermatol Venereol 2001;**128**:893-898

**.107.SYMVOULAKIS EK, KYRMIZAKIS DE, DRIVAS EI, BIZAKIS JG et coll.**

Oral mucosal melanoma: a malignant trap.  
Head & Face Medicine 2006, **2**:7.

**108. GOODALL J, MARTINOZZI S, DEXTER TJ, CHAMPEVAL D et coll.**

Brn-2 expression controls melanoma proliferation and is directly regulated by beta-catenin.  
Mol. cell. biol 2004;**24**(7):2915-2922.

Les lésions pigmentées de la muqueuse buccale 144

**109. GOODALL J, WELLBROCK C, DEXTER TJ, ROBERTS K, et coll.**

The Brn-2 Transcription Factor Links Activated BRAF to Melanoma Proliferation.  
Mol. cell. biol J Periodontol. 1981;**52**(11):701-704

**110. PANDEY M, MATHEW A, ABRAHAM EK, AHAMED IM et coll.**

Primary malignant melanoma of the mucous membranes.  
Europ Jour of Surg Onco 1998;**24**:303-307 2004;**24**(7):2923-2931

**111. GRINSPAN D, ABULAFIA J, DIAZ J et BERDICHESKY R.**

Melanoma of the oral mucosa. A case of infiltrating melanoma originating in Hutchinson's malignant lentigo or precancerous melanosis of Dubreuilh.  
Oral Surg Oral Med Oral Pathol. 1969;**28**(1):1-16.

**112. KAHN MA, WEATHERS DR et HOFFMAN JG.**

Transformation of a benign oral pigmentation to primary oral melanoma.  
Oral Surg Oral Med Oral Pathol Oral Radiol Endod 2005;**100**:454-459

**.113. BELAICH S.**

Le livre de l'interne : Dermatologie et maladie sexuellement transmissible. 2e ed.  
Paris : Flammarion medecine, 2003.

**114. LANGFORD A, POHLE HD, GELDERBLOM H, ZHANG X et. coll.**

Oral hyperpigmentation in HIV-infected patients.  
Oral Surg Oral Med Oral Pathol. 1989;**67**(3):301-307

**115.ZHANG X , LANGFORD A , GELDERBLOM H et REICHART P.**

Ultrastructural findings in oral hyperpigmentation of HIV-infected patients.  
J Oral Pathol Med 1989;**18**:471-474.

**116. DYER PV et EVESON JW.**

Recurrent compound naevus of gingiva.  
J Periodontol. 1993;**64**(8):739-741.

**117. IDE F, OBARA K, ENATSU K, MISHIMA K et coll.**

Balloon cell nevus of the soft palate: An immunohistochemical and ultrastructural study.  
Pathol Int. 2004;**54**(11):872-876.

**118. TELES JC, CARDOSO AS et GONCALVES AR.**

Blue nevus of the oral mucosa. Review of the literature and report of two cases.  
Oral Surg Oral Med Oral Pathol. 1974;**38**(6):905-910.

**119 Gupta G Williams REA.Mackele RM.Thé labial melanotic macule : a review of 79 cases british journal of dermatology 1997:136:772-775**

**120.Patton L,horst .c.Oral infection ans other manifestations of HIV disease 1999 ,13(4).879-901**

**121 Fogel S ,Guillaspy M Radiation treatment of oral epidimic Kaposi's sarcoma lésions potential adverse effets ANAL 1996,5(4)**

**122 Antman K ,Chang Y,Kaposi's sarcoma .New Eng .J Med .2000,342(14):1027\_1038**

**123 Wexier PS,helps .PG, Lee novick N,Mucous membrane manifestations of thé acquired immunodeficiency syndrome clinics un dermatology ,1987,5(2):182-189**

**124Scully c,Mc Carty G ,manegment of the oral health un person with IHV infection oral Sug .Oral Med 1992 215\_225**

**125 Soulhiard F ,Beziat JI ,Vitrey D .Nove- josserand R ,traitement chirurgicale d'un volumineux sarcome de kaposi 1989,166:287-291**

**126 Lucatorti FM ,Sapp jp traitement of oral kaposi's sarcoma with a sclerosing agent un AIDS patients .A preliminary study Oral surf,Oral Med ,Oral phathol ,1993 75 (2) 192-8**

**127Schweitzer VG ,Visscher D ,photo dynamic therapy for traitement of AIDS related oral Kaposi's sarcoma 1990 ,102(6):639-48**

**128 Riano Argulles A .Martino Gorbea R .Iglesias Zamora M.E Garata Greigo. Topic tarcoslimus .Alternative treatment for oral érosive lichen planus résistants A case report Med oral Chir buccal 2006 11(6) E462-6**

**129. Jansen Mahhien . les lésions pigmentées de la muqueuse buccale ,unité de formation et de recherche d'odontologie n 19 154: 100-74**

**130.Mickaël Mamet lésions de la muqueuse buccale et leurs traitement . thèse. Université de lorraine .2012 .90:55-56-58-59-60**