N° D'ORDRE .....

330

UNIVERSITE D'ALGER

INSTITUT NATIONAL D'ENSEIGNEMENT SUPERIEUR
EN SCIENCES MEDICALES

Département de Médecine

THESE

pour l'obtention du grade de Docteur en Sciences Médicales

LA DOUBLE-ARTHRODESE DANS LE TRAITEMENT DES TROUBLES STATIQUES DE L'ARRIERE-PIED

Soutenue par Monsieur le Docteur

BENBOUZID Abderrahmane

Directeur de Thèse

Professeur Slimane CHITOUR

Soutenue le : 20 04 87

Th. 61-474

32-610-64-1

TH. 61 - 474

وزارة الجامعات
المكتبة المركزية
جامعة البليدة

Je dédie cette thèse :

- *à ma femme et à mes enfants*
- *à ma famille*
- *à tous mes amis*
- *à tous ceux qui ont contribué à sa réalisation.*

A Monsieur le Professeur **Slimane CHITOUR**

Nous le remercions du très grand honneur qu'il nous a fait en acceptant d'être notre directeur de thèse.

Nous le prions de trouver ici l'expression de notre déférente gratitude et de notre respect.

Il nous a inspiré le sujet de ce travail et nous a constamment guidé dans son élaboration.

A Monsieur le Professeur **M. MEHDI**

qui a accepté de diriger ce travail.

Nous lui témoignons notre profonde gratitude et notre admiration pour sa rigueur et la profondeur de sa pensée.

A nos maîtres de chirurgie,

- *Monsieur le Professeur* **M. BENHABYLES**
- *Monsieur le Professeur* **A. CHITOUR**
- *Monsieur le Docteur* **OULD M'HAMED**
- *Monsieur le Docteur* **L. BRAHIMI**

dont les conseils nous ont appris les exigences d'une chirurgie sans cesse améliorée.

Ils nous ont apporté l'aide de leur expérience et de leur travail.

A nos maîtres de chirurgie,

- *Monsieur le Professeur* **M. BENHABYLES**
- *Monsieur le Professeur* **A. CHITOUR**
- *Monsieur le Docteur* **OULD M'HAMED**
- *Monsieur le Docteur* **L. BRAHIMI**

dont les conseils nous ont appris les exigences d'une chirurgie sans cesse améliorée.

Ils nous ont apporté l'aide de leur expérience et de leur travail.

SOMMAIRE

INTRODUCTION P. 11

A) Définition P. 11
B) Intérêt P. 12
C) Historique P. 14

1ère PARTIE P. 18

CHAPITRE I : **ANATOMIE** P. 19

A) Croissance P. 19
1. Embryologie P. 19
2. Ossification P. 22
3. Croissance en longueur P. 24
B) Anatomie descriptive P. 25
1. Squelette P. 26
2. Moyens d'union articulaire P. 31
3. Muscles et tendons P. 34
4. Vaisseaux et nerfs P. 37
5. Téguments P. 39

CHAPITRE II : **BIOMECANIQUE** P. 42

A) Etude statique P. 42
1. Voûte plantaire P. 42

2. Répartition des charges P. 46
B) Etude dynamique P. 49
Etude de la marche P. 49
C) Equilibre du pied P. 52
1. Au repos P. 52
2. Lors de la marche P. 53
D) Physiologie de l'arrière-pied P. 55
1. Articulation tibio-astragalienne P. 55
2. Articulation sous-astragalienne P. 56
3. Articulation médio-tarsienne P. 57
E) Physiologie de l'avant-pied P. 60
1. Articulation tarso-métatarsienne P. 60
2. Palette métatarsienne P. 60
3. Triangle phalangien P. 61

CHAPITRE III : **MOYENS D'EXPLORATION** P. 62

A) Examen clinique P. 62
1. Interrogatoire P. 62
2. Examen proprement dit P. 63
3. Bilan musculaire P. 64
4. Empreintes plantaires P. 65
5. Photographies P. 66
B) Etude radiographique P. 66
1. Profil du pied P. 66
2. Face dorso-plantaire P. 69
3. Face cerclée de la cheville P. 70
C) Arthrographie P. 72
D) Scintigraphie P. 72
E) Artériographie P. 72
F) Tomodensitométrie P. 73
1. Technique P. 74
2. Résultats P. 75

CHAPITRE IV : **TECHNIQUE CHIRURGICALE** P. 80

A) Technique habituelle P. 80
B) Variantes techniques P 90
1. Technique de Hoke P. 91
2. Technique de Lambrinudi P. 92

3. Technique de Dunn P. 94
4. Technique de Brewster P. 95
5. Technique de Pierre Bertrand P. 96
C) Adaptation de la technique de base selon les formes anatomo-cliniques du pied P. 97
1. Pied plat P. 97
2. Pied bot varus équin P. 99
3. Pied creux P. 101
4. Pied paralytique P. 103
5. Arthrose du couple de torsion P. 104
D) Problèmes posés par les transplantations tendineuses P. 106
1. Choix du vicariant P. 106
2. Adaptation physiologique P. 107
3. Rééducation P. 108
4. Problèmes techniques P. 108
5. Moment de l'intervention P. 109
6. Résultats P. 109

CHAPITRE V : **ETIOLOGIES** P. 111

A) Pied neurologique P. 112
1. Paralysies centrales P. 112
2. Paralysies périphériques P. 112
B) Pied dysmorphique P. 121
1. Pied creux P. 121
2. Pied plat P. 123
3. Pied bot varus équin P. 124
C) Pied arthrosique P. 126

2ème PARTIE P. 128

CHAPITRE VI : **MATERIEL D'ETUDE** P. 129

A) Recul P. 130
B) Age et sexe P. 130
C) Etiologies P. 132
1. Affections neurologiques P. 132
2. Pied plat essentiel P. 135
3. Pied bot varus équin P. 136
4. Pied creux essentiel P. 138

5. Séquelles traumatiques P. 138

CHAPITRE VII : **TRAITEMENT** P. 140

A) Conduite de l'intervention P. 140
B) Interventions associées P. 142
1. Interventions sur les parties molles P. 142
2. Interventions osseuses P. 143
C) Soins post-opératoires P. 144
1. Durée de l'immobilisation P. 144
2. Hospitalisation et rééducation P. 145
D) Complications post-opératoires P. 145
1. Complications immédiates P. 145
2. Complications tardives P. 149
E) Résultats comparés P. 154

CHAPITRE VIII : **RESULTATS ANATOMIQUES** P. 158

A) Analyse critique des défauts résiduels P. 159
1. Varus P. 159
2. Valgus P. 161
3. Prono-supination P. 164
4. Abduction - adduction P. 165
5. Talus P. 168
6. Equinisme P. 169
7. Creux P. 172
8. Plat P. 173
B) Conclusion P. 176

CHAPITRE IX : **RESULTATS FONCTIONNELS** P. 178

A) Résultats analytiques P. 180
1. Recul P. 180
2. Age P. 182
3. Sexe P. 182
4. Etiologies P. 183
5. Etude de la douleur P. 189
6. Etude de la marche P. 190

7. Etude de la course P. 191
8. Activité professionnelle P. 191
9. Satisfaction P. 191
B) Conclusion P. 192

CHAPITRE X : **CORRELATIONS ANATOMO-FONCTIONNELLES**

A) Pieds corrigés P. 193
B) Défauts de correction P. 193
1. Dans le plan frontal P. 195
2. Dans le plan sagittal P. 200

CHAPITRE XI : **RETENTISSEMENT A DISTANCE** P. 204

A) Retentissement articulaire P. 205
1. Articulation tibio-tarsienne P. 205
2. Articulation scapho-cunéenne P. 206
3. Articulations cunéo-métatarsiennes P. 207
4. Articulations métatarso-phalangiennes P. 207
5. Autres articulations P. 208
B) Adaptation du pied arthrodésé P. 208
1. Adaptation sagittale P. 209
2. Adaptation frontale P. 210

CONCLUSION - DISCUSSION P. 213

BIBLIOGRAPHIE P. 222

INTRODUCTION

A) DEFINITION

L'arthrodèse est définie comme l'intervention qui réalise la soudure osseuse au niveau d'une articulation dont on désire supprimer la mobilité.

Elle peut être mono-articulaire, double ou triple, selon qu'elle intéresse une, deux ou trois articulations.

La double-arthrodèse intéresse les articulations sous-astragalienne et médio-tarsienne.

Contrairement aux Anglo-saxons qui parlent de triple arthrodèse, l'arthrodèse sous-astragalienne et médio-tarsienne est dite double car l'articulation médio-tarsienne, bien que formée de deux articulations anatomiquement distinctes (articulation astragalo-scaphoïdienne et articulation calcanéo-cuboïdienne), est considérée comme un ensemble fonctionnel unique dans les pays

latins.

Lorsqu'on ne désire que la suppression de la mobilité, on réalise la fusion osseuse par l'ablation du cartilage articulaire en totalité et on met en contact des tranches osseuses avivées. Lorsqu'une correction anatomique est nécessaire, la coupe osseuse s'élargit en résection cunéiforme modelante variable selon la déformation.

B) INTERET

Depuis sa description en 1909 par Charles DUCROQUET et LAUNAY (22), la double-arthrodèse a acquis une place de choix dans l'arsenal thérapeutique du pied.

Elle paraît avoir une double réputation :

- La première est péjorative : la double-arthrodèse serait une intervention mutilante supprimant une fonction articulaire.
- La deuxième est réconfortante : elle est basée sur le fait que la fonction restante est satisfaisante et que le résultat acquis est considéré comme définitif.

A travers une série de 100 double-arthrodèses réalisées pour des étiologies diverses, ce travail a pour but d'analyser le comportement de ce ressort intelligent qu'est le pied à la suite de la suppression d'une partie de sa mobilité. Toute la podologie se trouve donc impliquée. Cette façon de voir le sujet nous a donc amenés à étudier le pied, envisageant tous ses aspects de développement, de constitution morphologique et de biomécanique.

Car toute maladie du pied entraîne une grave perturbation de ce complexe extrêmement élaboré. C'est une perturbation en chaine.

La pathologie du pied dans notre pays est d'une immense richesse car :

- Le contentieux laissé par la poliomyélite est considérable et le pied en est une cible privilégiée.
- Les lésions évoluent longtemps avant que l'on ne s'y intéresse. Les pieds sont au bout de leur évolution et portent souvent des lésions secondaires rendant l'acte opératoire plus agressif et incomplet.
- Il s'agit surtout de jeunes. Donc rééquilibrer le pied est une chance supplémentaire de la réinsertion sociale. C'est un gage que l'on prend pour la protection des articulations restantes du pied. Autrement dit, c'est un investissement important à toutes les époques.

La double-arthrodèse vise à rééquilibrer le pied mais, également, à restituer sa forme, sa solidité et sa fonction. Son rôle est défini par des limites, d'où la nécessité de l'associer à un programme plus étendu. Ce rôle est utilement éclairé par l'étude du pied dans ses divers aspects anatomique, fonctionnel et pathologique.

C) HISTORIQUE

Durant les deux premières décades de ce siècle, le problème du traitement des déformations d'origine poliomyélitique du pied a occupé l'attention des orthopédistes. La nécessité de stabiliser les articulations du tarse postérieur était alors évidente.

La solution chirurgicale à ce problème était alors envisagée avec deux idées en tête :

- La première était d'arriver à une plus grande stabilité en bloquant l'arrière-pied.
- La deuxième était de déplacer le pied en arrière pour que le poids du corps passe plus près du milieu du pied.

Une variété de techniques chirurgicales ont été proposées. Quelques unes ont résisté à l'épreuve du temps, d'autres ont été abandonnées. C'est ALBERT qui, déjà en 1878, tenta de stabiliser un pied équin paralytique en curetant les surfaces articulaires de la cheville pour les fusionner.

Dans le même but, VON LESSER, une année plus tard, tenta d'obtenir la stabilité en réalisant une résection articulaire entre malléole externe et astragale.

La première arthrodèse de cheville fut exécutée en 1894 à l' "Hospital for Ruptured et Crippled". Cependant, c'est WITHMAN (84) en 1901, qui posa des bases raisonnées à l'origine des principes de stabilisation du pied et insista sur l'importance du

déplacement postérieur du pied lorsque le triceps sural est diminué. Il constata qu'une arthrodèse de cheville a peu de valeur devant une laxité externe et inclut les articulations sous-astragalienne et médio-tarsienne.

En 1905, en Allemagne, NIENY (61) exécuta une arthrodèse isolée sous-astragalienne pour une instabilité externe de la cheville.

En 1913, G.G. DAVIS (15) à Philadelphie, vulgarisa la stabilisation du pied et proposa sa méthode de section horizontale transverse du pied avec déplacement postérieur.

En 1909, Charles DUCROQUET et LAUNAY (22), en France, décrivent et vulgarisent la technique d'arthrodèse sous-astragalienne et médio-tarsienne.

HOKE (31) en 1921 et DUNN (24) en 1922, suggérèrent les premiers, l'ablation d'un segment osseux entre les cunéiformes et le corps de l'astragale pour obtenir un déplacement postérieur du pied. La méthode de HOKE réalise une arthrodèse sous-astragalienne et médio-tarsienne avec déplacement postérieur du pied obtenu grâce à la résection de la tête et du col de l'astragale, réimplantés par la suite comme greffons. Dans la méthode décrite par DUNN, le pied est déplacé en arrière grâce à l'excision du scaphoïde et d'une partie de la tête et du col de l'astragale. Ces deux auteurs recommandaient d'équilibrer le pied par des transplantations tendineuses lorsque c'était nécessaire.

En 1923, RYERSON (72) montre que si tout l'ensemble

physiologique du pied intéressé dans les déformations externes doit être stabilisé, l'articulation calcanéo-cuboïdienne doit être également fusionnée. Sa technique de double-arthrodèse du couple de torsion est rationnelle et toutes les stabilisations du pied comprennent, actuellement, une arthrodèse des articulations sous-astragalienne, astragalo-scaphoïdienne et calcanéo-cuboïdienne. La double-arthrodèse comportera une résection osseuse de taille et de siège variable suivant la déformation à corriger.

En 1927, LAMBRINUDI (37) décrit une technique d'arthrodèse du couple de torsion dans les équins fixés. Cette arthrodèse, après ostéotomie cunéiforme à base antérieure dans la sous-astragalienne, permet de limiter la flexion plantaire.

MEARY (46), en 1940, reprit la technique, la vulgarisa et en fit une thèse.

Dans le même but de stabilisation, BREWSTER, en 1933, décrit une technique dirigée contre le pied ballant total, qui ne conserve aucune mobilité active. Elle comporte une résection généreuse de l'astragale qu'on enfouit au sein d'une loge creusée à la face supérieure du calcanéum. Cette technique est restée d'indication exceptionnelle à cause du sacrifice osseux considérable.

Dans les lésions traumatiques du pied, l'arthrodèse n'a été appliquée aux fractures du calcanéum qu'en 1911 par VAN STOCKUM (80) qui réalisa une arthrodèse sous-astragalienne isolée.

L'extension de l'arthrodèse à la médio-tarsienne a été

suggérée, dès 1927 par WILSON (85) et recommandée par CONN (13) en 1935.

Il est dès lors admis que la double-arthrodèse est indiquée lorsque les lésions intéressent les deux articulations sous-astragalienne et médio-tarsienne et dès que les rapports astragalo-calcanéens sont perturbés.

D'indication courante dans la pathologie du pied, la double-arthrodèse a vu ses limites mieux précisées par de nombreux travaux qui lui ont été consacrés et semble, à la lumière de l'expérience acquise, mériter la place qu'elle occupe dans l'arsenal thérapeutique du pied.

PREMIERE PARTIE

"C'est le pied qui donne à l'homme son statut d'être humain"

WOOD-JONES

CHAPITRE I
ANATOMIE

Un rappel du développement anatomique et de la morphologie du pied est indispensable pour comprendre les gestes de la chirurgie qui orientent vers un acte précis et raisonné.

A) CROISSANCE

La connaissance de la croissance du pied et de l'âge où il atteint sa longueur définitive n'est pas sans intérêt pratique : certaines interventions osseuses ne sont souhaitables qu'à proximité de la fin de la croissance.

1. Embryologie

L'élaboration patiente du pied est régie par une programmation hiérarchisée et précise. Comme tous les autres os des membres, l'organisation architecturale obéit à une ossification de type enchondrale en trois phases :

- Une phase mésenchymateuse durant les deux premiers mois de la vie intra-utérine.
- Une phase cartilagineuse.
- Enfin, une phase osseuse par l'intermédiaire des cartilages de croissance.

Le bourgeon somatique qui est à l'origine des membres apparaît vers la 4ème semaine après la fécondation, lorsque l'embryon a environ 4 mm de longueur. Tout commence par l'apparition d'une ébauche du pied, déja visible, comme une extrêmité brusquement pointue. Son développement va de la racine à l'extrêmité. Quelques jours plus tard, la cuisse et la jambe peuvent être distinguées.

A la 6ème semaine se dessinent les premiers rayons digitaux. Le développement simultané plurifocal permet de comprendre que la malformation des rayons digitaux est souvent la traduction externe de malformations plus importantes au niveau de la jambe.

Au 60ème jour, la morphologie extérieure du pied est en place. Parallèlement, a lieu une segmentation d'un bloc commun tarsien qui est à l'origine de l'astragale, du calcanéum, du scaphoïde et du cuboïde (les synostoses tarsiennes seraient des défauts de segmentation).

Il faut noter qu'au départ, le pied est en supination : l'angle entre le grand axe de la tubérosité du calcanéum et l'axe du tibia est de 90° en moyenne au 60ème jour. La désupination se produit progressivement ramenant le pied en position plantigrade

à la naissance (Figure 1).

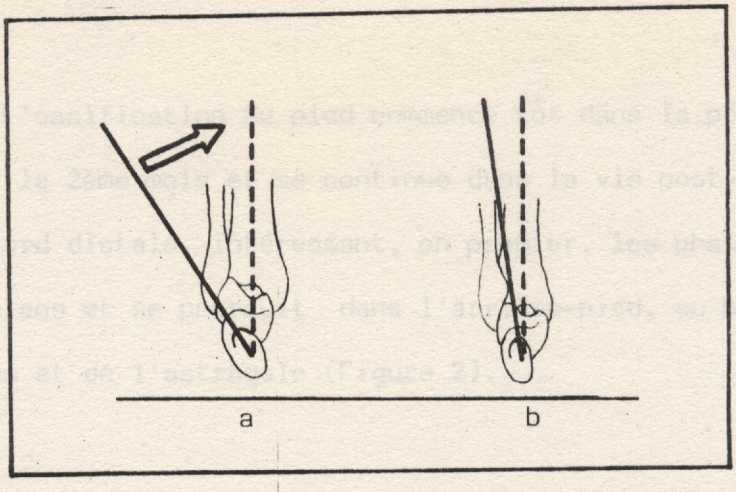

Fig.1 : Désupination du pied

Vers 5 semaines (à 8 mm de longueur) sont formés, respectivement, les plexus lombaire et sacré et dans une autre semaine, le nerf tibial atteint la région plantaire du pied où bientôt, il se divise en nerfs plantaires médian et latéraux.

Très tôt, les vaisseaux sanguins s'anastomosent dans le bourgeon de membre avec un premier filet capillaire (probablement développé in situ). Pratiquement, à près de 7 semaines, tous les vaisseaux du membre adulte sont présents.

Les muscles, tel le jambier antérieur peuvent être individualisés vers 7 semaines.

Entre 7 et 8 semaines, une série de coussinets plantaires, digitaux et inter-digitaux (dûs à une accumulation de tissu sous-cutané) deviennent apparents dans le pied. Ils régresseront lentement.

2. Ossification

L'ossification du pied commence tôt dans la période foetale, vers le 2ème mois et se continue dans la vie post-natale. Elle est d'abord distale, intéressant, en premier, les phalanges et les métatarsiens et se poursuit dans l'arrière-pied, au niveau du calcanéum et de l'astragale (Figure 2).

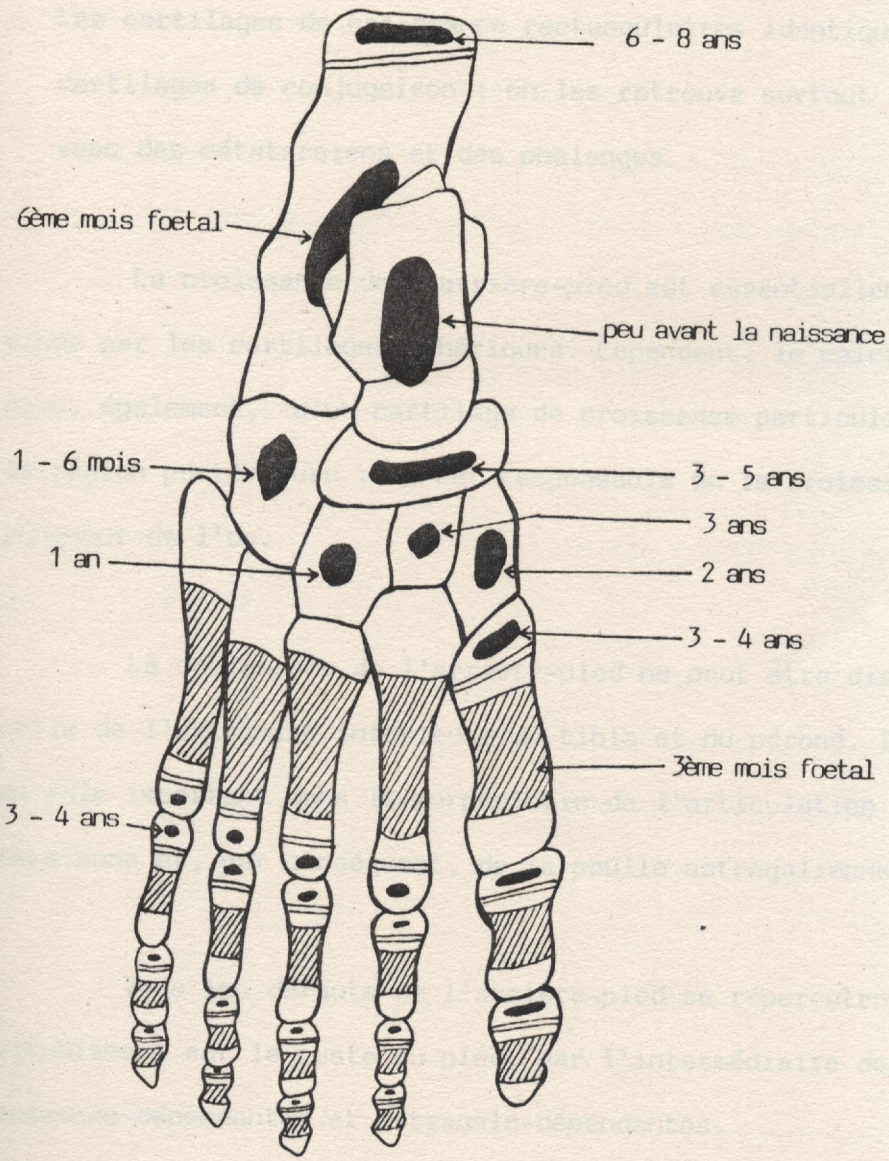

Fig. 2 : Date d'apparition des noyaux d'ossification

Ce n'est que plus tard que la partie moyenne s'ossifie.

On retrouve deux grandes familles de cartilage de croissance :

- Les cartilages de croissance sphériques dont l'ossification est rayonnante centripète : on les retrouve au niveau du calcanéum, de l'astragale et des cunéiformes.
- Les cartilages de croissance rectangulaires identiques aux cartilages de conjugaison : on les retrouve surtout au niveau des métatarsiens et des phalanges.

La croissance de l'arrière-pied est essentiellement déterminée par les cartilages sphériques. Cependant, le calcanéum dispose, également, d'un cartilage de croissance particulier dans la région postérieure : il est responsable de la croissance en longueur de l'os.

La croissance de l'arrière-pied ne peut être dissociée de celle de l'extrêmité inférieure du tibia et du péroné. Ils jouent un rôle important dans la morphologie de l'articulation tibio-tarsienne et, par conséquent, de la poulie astragalienne.

Tous les défauts de l'arrière-pied se répercutent inévitablement sur le reste du pied, par l'intermédiaire des arches calcanéo-dépendantes et astragalo-dépendantes.

Enfin, la croissance du squelette reste dépendante de son environnement musculaire : autour de l'arrière-pied, il règne un

équilibre musculaire (triceps contre extenseurs dans le plan sagittal, péroniers contre jambiers dans le plan frontal).

Toute paralysie retentira sur la croissance osseuse. Il existe une loi fondamentale qui pèse sur la croissance du pied, c'est la loi de DELPECH :

> *"Toute malformation est appelée à devenir progressivement déformation sous l'effet des forces de croissance qui vont jouer dans le sens de l'aggravation".*

Le pied est pratiquement ossifié à 8 ans. C'est après cet âge que sont généralement réalisées les arthrodèses précoces sur certains pieds paralytiques.

3. Croissance en longueur

Peu de travaux semblent avoir été consacrés à cette notion de croissance en longueur.

L'étude en est essentiellement clinique, basée sur la longueur du pied en charge (sauf pour le nourrisson) mesurée de l'extrêmité du talon à l'extrêmité du gros orteil.

A la naissance, le pied mesure environ 7,5 cm.

Une étude a été faite par BLAIS, GREEN et ANDERSEN (39) sur une série de 512 enfants, revus régulièrement tout au long de leur croissance : le pied augmente progressivement d'environ 0,9 cm par an. En fin de croissance, le pied mesurera environ 25 cm.

Il existe cependant des différences notables entre la fille et le garçon.

Certaines paralysies imposent une arthrodèse précoce : la double-arthrodèse n'ampute pas, de manière substantielle, la longueur du pied, car elle laissera indemnes deux structures de croissance : les métatarsiens et les cartilages de croissance situés en arrière.

B) ANATOMIE DESCRIPTIVE

Le pied est composé de 4 ensembles d'éléments :

- Les pièces squelettiques dont l'agglomérat est maintenu par de forts ligaments.
- Les muscles intrinsèques et les tendons des extrinsèques qui sont, à la fois, moteurs et amortisseurs.
- Les réseaux vecteurs formés par les vaisseaux et les nerfs.
- Enfin, la chaussure tégumentaire qui joue un rôle de protection et dont la doublure fasciale sert à la répartition des appuis grâce à son développement plantaire.

Des rapports harmonieux de ces éléments dépend la parfaite statique, combien rare, du pied.

1. Squelette

Le pied est lui-même constitué par un ensemble de 26 os disposés en 3 groupes (Figure 3) :

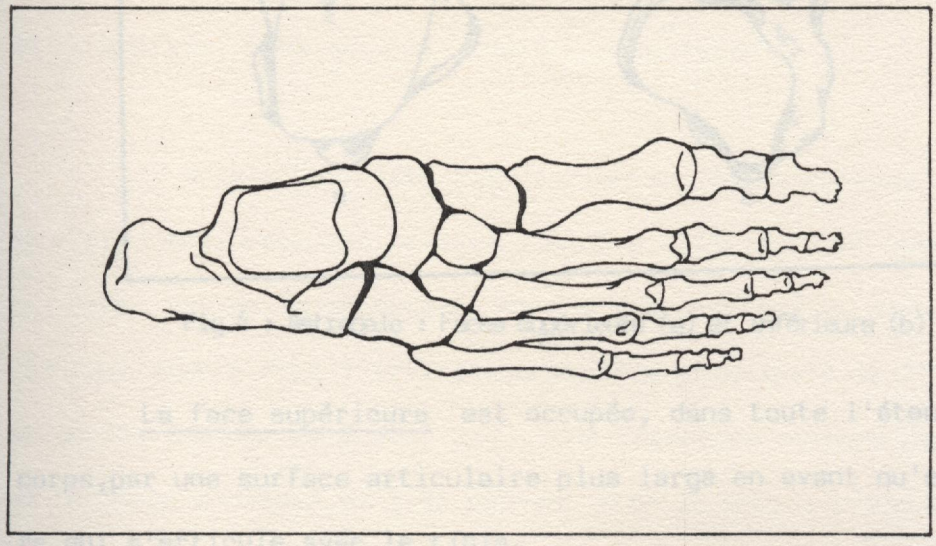

Fig.3 : Squelette du pied (vue supérieure)

- Le tarse, lui-même subdivisé en tarse postérieur formé par l'astragale et le calcanéum, le premier reposant sur le second, et en tarse antérieur dont les os sont, au contraire, juxtaposés (scaphoïde, cuboïde et les 3 cunéiformes).
- Le métatarse composé de 5 os longs.
- Enfin, les phalanges.

a) ASTRAGALE :

C'est un os court, allongé d'avant en arrière, auquel on décrit un corps, un col et une tête (Figure 4).

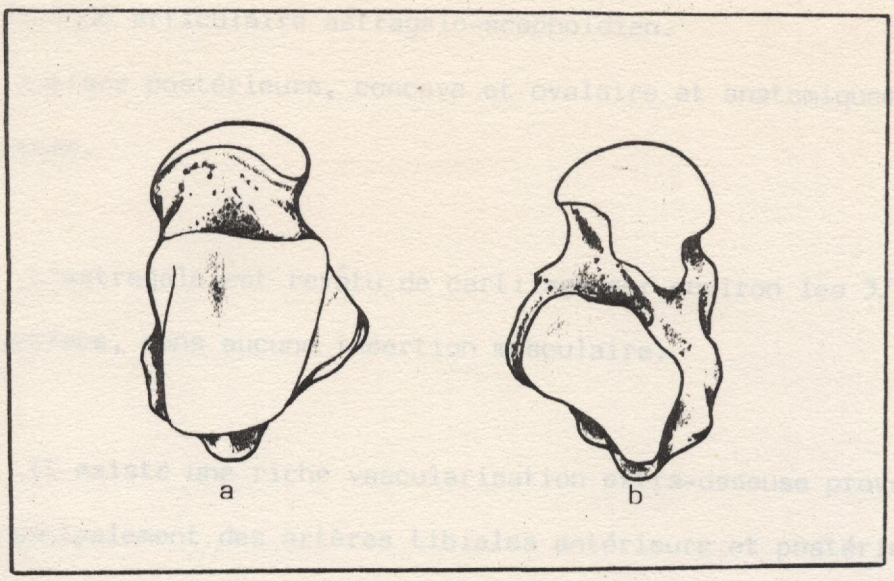

Fig.4 : Astragale : Faces supérieure (a) et inférieure (b)

La face supérieure est occupée, dans toute l'étendue du corps,par une surface articulaire plus large en avant qu'en arrière qui s'articule avec le tibia.

La face antérieure représente la tête, convexe, articulée avec le scaphoïde. Elle est subdivisée en 3 segments par 2 crêtes mousses :

- Un segment antéro-supérieur ou scaphoïdien s'articulant à la face postérieure concave du scaphoïde.
- Un segment postéro-inférieur s'articulant à la face antéro-interne de la face supérieure du calcanéum.
- Un segment moyen ou ligamenteux s'articulant au ligament calcanéo-scaphoïdien inférieur qui remplit l'intervalle triangulaire entre calcanéum et scaphoïde.

La face inférieure s'articule avec le calcanéum par 2 surfaces articulaires séparées par le sinus du tarse :

- Une surface antérieure convexe : elle participe au complexe

anatomique articulaire astragalo-scaphoïdien.

- Une surface postérieure, concave et ovalaire et anatomiquement autonome.

L'astragale est revêtu de cartilage sur environ les 3/5èmes de sa surface, sans aucune insertion musculaire.

Il existe une riche vascularisation extra-osseuse provenant principalement des artères tibiales antérieure et postérieure, ainsi que de la péronière. Mais c'est l'artère du sinus tarsien qui semble être l'artère nourricière principale de l'os, selon les travaux de DEWULF (87). Une résection osseuse considérable, un ruginage excessif de l'os peuvent être la source d'une nécrose aseptique de l'astragale.

b) CALCANEUM

C'est le plus volumineux des os du tarse,constituant à lui seul la partie postérieure de la voûte plantaire (Figure 5).

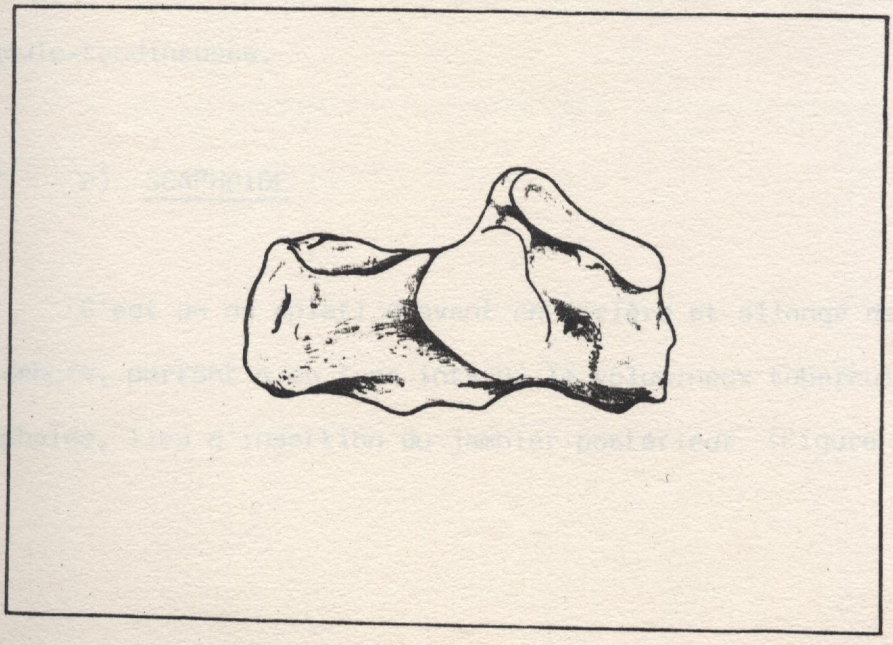

Fig.5 : Calcanéum : Face supérieure

La face supérieure supporte les deux surfaces articulaires destinées à l'astragale et séparées par le plancher du sinus du tarse :

- Une surface antéro-interne concave.
- Une surface postéro-externe reposant sur le thalamus.

Ces deux surfaces s'adaptent aux deux surfaces articulaires inférieures, inversement conformées, de l'astragale. Le cartilage articulaire y a une épaisseur d'environ 2 mm.

La surface postéro-externe est parfois d'accès difficile, en particulier dans certains pieds serrés et demande beaucoup de patience et de minutie pour réaliser l'ablation de la totalité du cartilage.

La face antérieure, convexe transversalement et très concave verticalement, s'articule avec le cuboïde.

Contrairement à l'astragale, le calcanéum est toujours bien vascularisé, probablement grâce à l'étendue de ses insertions musculo-tendineuses.

c) SCAPHOIDE

C'est un os aplati d'avant en arrière et allongé de dedans en dehors, portant à sa face interne le volumineux tubercule du scaphoïde, lieu d'insertion du jambier postérieur (Figure 6 a).

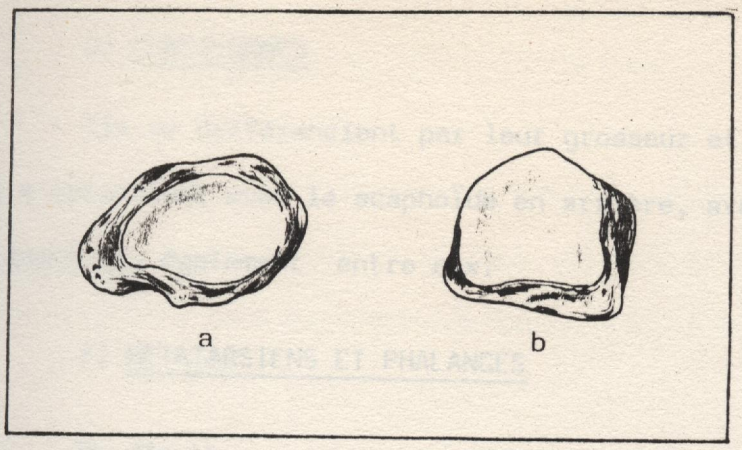

Fig.6 : Scaphoïde (a) et cuboïde (b)
faces postérieures

Il s'articule avec l'astragale et les trois cunéiformes.

La face postérieure, articulée avec l'astragale est concave et elliptique. La difficulté à obtenir un bon avivement des surfaces articulaires explique, en partie, la prédilection de la pseudarthrose astragalo-scaphoïdienne dans les arthrodèses.

La face antérieure présente trois facettes articulaires destinées aux trois cunéiformes.

d) CUBOIDE

C'est un prisme triangulaire dont la face postérieure s'articule avec le calcanéum (Figure 6 b).

En arrière, la partie inférieure de l'os se prolonge en un bec qui s'avance sous la face inférieure du calcanéum et fait butée, limitant l'exagération possible de la cambrure du pied.

e) CUNEIFORMES

Ils se différencient par leur grosseur et par leur situation. Ils s'articulent avec le scaphoïde en arrière, avec les métatarsiens en avant et, également entre eux.

f) METATARSIENS ET PHALANGES

On décrit :

- 5 métatarsiens dont le premier est trapu, plus court et plus épais que les autres.
- 3 phalanges pour chaque orteil (sauf le premier orteil qui n'en comporte que 2).
- 2 sésamoïdes, constants, sous la tête du premier métatarsien.

2. Moyens d'union articulaire

La cohésion des pièces articulaires est assurée par de puissants ligaments (Figure 7) :

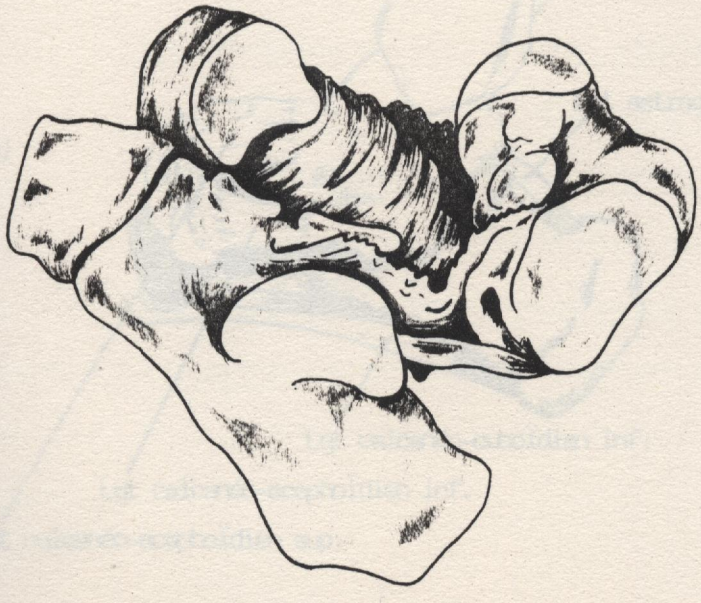

Fig. 7 : Vue externe gauche : Articulations astragalo-calcanéenne et astragalo-calcanéo-scaphoïdienne ouvertes

a) ARTICULATION SOUS-ASTRAGALIENNE

La capsule articulaire s'attache aux bordures des cartilages de revêtement, sauf en arrière, où elle s'en éloigne un peu. Les ligaments sont au nombre de trois (Figure 8) :

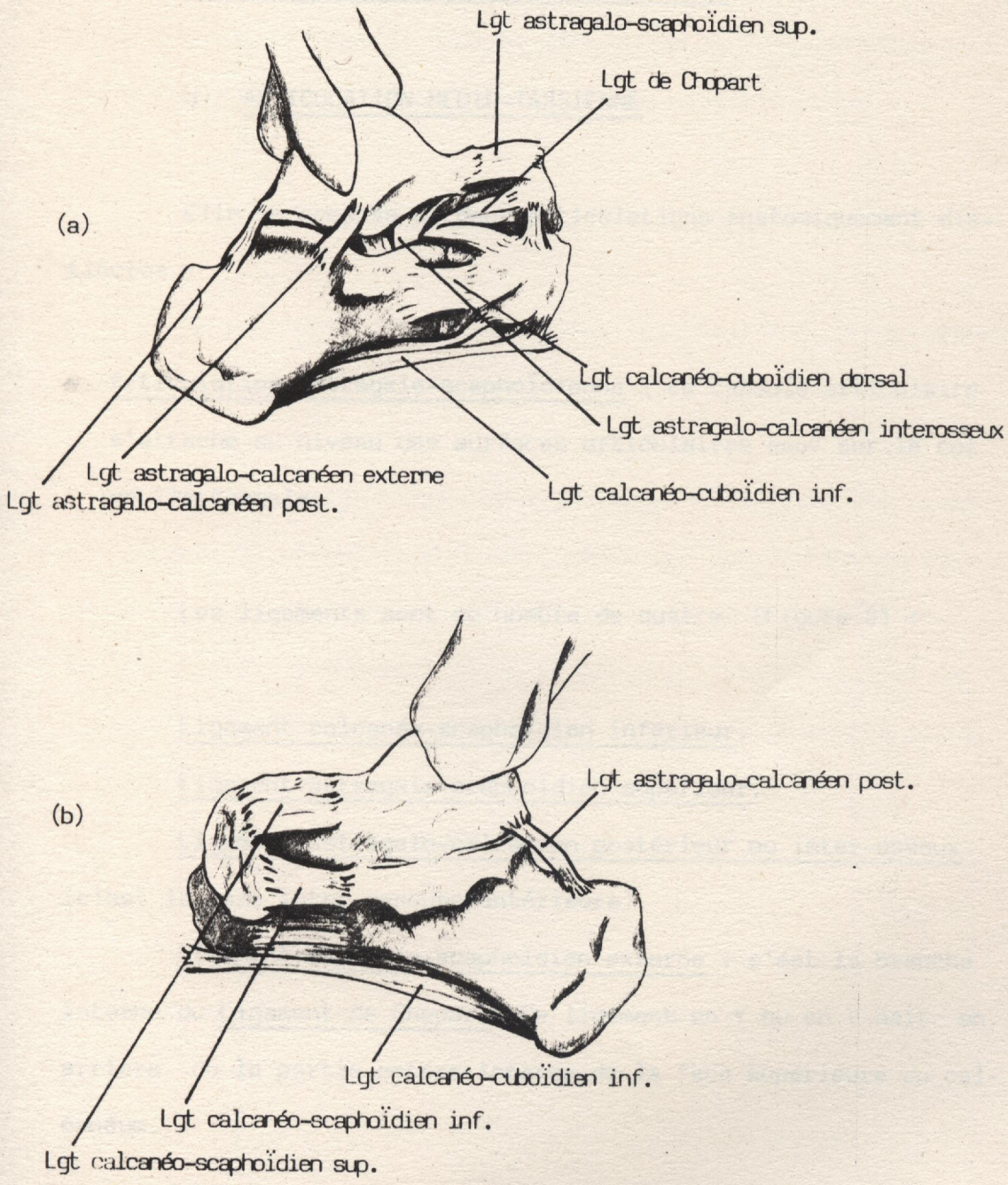

Fig. 8
Ligaments de l'arrière-pied :
vue externe (a) - vue interne (b)

Ligament inter-osseux astragalo-calcanéen : il occupe le sinus du tarse et est commun aux deux articulations astragalo-calcanéennes. Il est extrêmement fort et est composé de deux nappes tendineuses trapues et quadrilatères d'où leur nom de "ligament en haies inter-osseuses".

Ligament astragalo-calcanéen externe.

Ligament astragalo-calcanéen postérieur.

b) ARTICULATION MEDIO-TARSIENNE

Elle se compose de deux articulations anatomiquement distinctes :

- Articulation astragalo-scaphoïdienne : La capsule articulaire s'attache au niveau des surfaces articulaires sauf sur le col de l'astragale.

Les ligaments sont au nombre de quatre (Figure 8) :

Ligament calcanéo-scaphoïdien inférieur.

Ligament astragalo-scaphoïdien supérieur.

Ligament astragalo-calcanéen postérieur ou inter-osseux (c'est la haie inter-osseuse antérieure).

Ligament calcanéo-scaphoïdien externe : c'est la branche interne du Ligament de Chopart. Ce ligament en Y ou en V naît en arrière de la partie antéro-interne de la face supérieure du calcanéum.

- Articulation calcanéo-cuboïdienne : La capsule articulaire, plus lâche en dehors qu'en dedans est renforcée par trois ligaments

(Figure 8) :

Ligament calcanéo-cuboïdien dorsal.

Ligament calcanéo-cuboïdien interne : c'est la branche externe du ligament de Chopart.

Ligament calcanéo-cuboïdien inférieur ou Grand ligament plantaire, puissant élément de solidité de la voûte plantaire : c'est une nappe fibreuse nacrée, étendue de la face inférieure du calcanéum au cuboïde et aux quatre derniers métatarsiens.

c) ARTICULATION DES OS DU TARSE ANTERIEUR

De puissants ligaments dorsaux, plantaires et inter-osseux assurent la cohésion entre les différentes pièces osseuses.

L'articulation tarso-métatarsienne de Lisfranc est caractérisée par l'irrégularité de son interligne dont la double mortaise est créée par le retrait du 2ème cunéiforme et l'avancée du 3ème. Cette disposition et la présence de forts ligaments ne laissent qu'une relative mobilité aux 1er, 4è et 5è métatarsiens.

3. Muscles et tendons

Il est classique d'opposer les muscles extrinsèques qui viennent de la jambe et les muscles intrinséques situés au niveau du pied.

a) MUSCLES EXTRINSEQUES

Leur action est plus dynamique que statique et ils seront donc étudiés sous cet aspect.

Jambier antérieur : De par son insertion sur le premier cunéiforme et sur la base du premier métatarsien, il est le principal fléchisseur dorsal du pied et lui imprime également un mouvement d'adduction et de supination.

Jambier postérieur : Il se termine sur le tubercule du scaphoïde et par des expansions irradiées vers les trois cunéiformes, le cuboïde et les trois métatarsiens moyens. C'est le muscle inverseur par excellence : il meut le scaphoïde à la manière d'une rotule qui entraîne l'astragale, le calcanéum et le cuboïde dans le mouvement d'inversion.

Péroniers latéraux : Le court péronier latéral, de par son insertion externe sur le tubercule du 5è métatarsien, tire l'arche externe en abduction et entraîne le calcanéum qui se meut en valgus-abduction-talus. Il a donc une action éversante complète. Le long péronier latéral croise obliquement le plan du pied et s'insère sur la base du 1er métatarsien et du 1er cunéiforme. Il a une action plus complexe :

- L'action primaire est un abaissement du 1er métatarsien creusant l'arche interne et donnant une pronation de l'avant-pied.
- L'action secondaire entraînerait cuboïde et calcanéum en éversion, mais ce mouvement est contrecarré par la réflexion cuboïdienne du tendon qui chasse le cuboïde en dedans et la

réflexion calcanéenne qui empêche la grande apophyse de partir en éversion. Si bien que le long péronier latéral est abducteur-pronateur de l'arche interne et adducteur supinateur de l'arche externe. Ces deux actions conjointes et contraires creusent la voûte plantaire.

Extenseurs des orteils : L'extenseur propre du gros orteil s'insère sur la base de la 2ème phalange et sur les bords latéraux de la 1ère. Il entraîne donc une extension de la 2ème phalange, devient fléchisseur dorsal en fin de course et ne devient inverseur (comme le jambier antérieur) que si le pied est déjà inversé. L'extenseur commun s'insère sur les 2ème et 3ème phalanges des 4 derniers orteils. Il entraîne donc une extension des orteils puis une flexion dorsale du pied. Il n'a une action d'éverseur que sur les orteils.

Triceps sural : Par l'intermédiaire du tendon d'Achille qui s'insère sur la grosse tubérosité du calcanéum, il a une action de puissant fléchisseur plantaire. Lors de son action, la mise du pied en équin produit une inversion du pied dans la sous-astragalienne. Le tendon d'Achille devient alors, pour quelques degrés, inverseur du pied. Le triceps est également, par les jumeaux, fléchisseur du genou.

Fléchisseurs des orteils : Le long fléchisseur propre du gros orteil se termine sur la 2ème phalange du gros orteil. Il est donc fléchisseur de la 2ème phalange et, accessoirement, du pied en cas de déficience du triceps.

b) MUSCLES INTRINSEQUES

Hormis le pédieux dorsal, tous les muscles intrinsèques sont situés à la face plantaire.

Pédieux (ou court extenseur des orteils) : Il se termine sur les quatre premiers orteils dont il étend les premières phalanges et les incline en dehors.

Groupes musculaires plantaires : ils se répartissent en trois groupes musculaires, moyen, interne et externe, totalisant 19 muscles.

4. Vaisseaux et nerfs

a) VAISSEAUX

Le pied reçoit une double source artérielle :

- Dorsale à partir de l'artère tibiale antérieure.
- Plantaire à partir de l'artère tibiale postérieure.

L'artère dorsale du pied ou pédieuse provenant de l'artère tibiale antérieure, longe le bord externe de l'extenseur propre du gros orteil vers le sommet du premier espace inter-métatarsien qu'elle traverse pour s'anastomoser avec l'artère plantaire. Elle émet, en dehors d'un grand nombre de petits rameaux, cinq branches collatérales (dont l'artère du sinus du tarse).

Les artères plantaires proviennent de l'artère tibiale

postérieure.

L'artère plantaire externe est plus volumineuse que l'interne et paraît être le prolongement de l'artère tibiale postérieure. Elle se termine à l'extrêmité postérieure du premier espace intermétatarsien en s'anastomosant avec la pédieuse.

L'artère plantaire interne est grêle et se porte directement en avant vers le gros orteil. Elle se termine sur le bord interne du pied et s'anastomose avec la plantaire externe près de sa terminaison.

Le réseau veineux du pied est très riche et provient de deux sources :

- D'une arcade veineuse dorsale superficielle qui se continue par les veines marginales interne et externe.
- D'un riche réseau sous-cutané plantaire (semelle veineuse de Lejars).

Ce riche réseau veineux se déverse sur les veines saphènes interne et externe.

b) N E R F S

L'innervation du pied dépend du sciatique qui se divise en ses deux branches terminales, généralement à l'angle supérieur du creux poplité.

Le nerf sciatique poplité externe innerve les muscles

et les téguments de la loge antéro-externe de la jambe et de la région dorsale du pied, par l'intermédiaire de ses deux branches terminales : nerf musculo-cutané et nerf tibial antérieur.

Le nerf sciatique poplité interne est plus volumineux et innerve les muscles et les téguments de la loge postérieure de la jambe et de la plante du pied. Il se termine en deux branches : les nerfs plantaires externe et interne qui donnent des rameaux pour les téguments et les muscles plantaires.

5. Téguments

Les enveloppes du pied sont vulnérables aux traumatismes directs et sont la voie de pénétration chirurgicale. Elles méritent donc une place d'honneur.

a) LA PEAU DORSALE

Le revêtement cutané y est fin, souple et mobile. La couche cellulaire sous-cutanée est lâche et lamelleuse.

Un réseau veineux dense superficiel draine les veines inter-osseuses dorsales et des veines profondes vers la veine saphène interne.

Quant aux artères, seuls de petits rameaux d'artères profondes parviennent jusqu'au tissu sous-cutané.

PYKA (66) réalisa l'opacification de ce réseau vasculaire

et constata que l'incision sous-malléolaire externe horizontale traversait beaucoup de trajets vasculaires, expliquant en partie la fréquence plus grande de nécroses cutanées par rapport à l'incision antéro-externe.

b) LA PEAU PLANTAIRE

Elle répond à l'architecture générale de la peau avec quelques particularités liées à sa fonction d'appui.

La peau plantaire,surélevée par les crêtes épidermiques, est très épaisse et résistante par hypertrophie de la couche cornée. Elle est riche en vaisseaux et en terminaisons nerveuses spéciales dans la couche muqueuse de l'épiderme qui donnent au pied sa faculté d'apprécier le sol et de s'y adapter.

La peau est particulièrement épaisse au niveau des surfaces portantes où sa face profonde est doublée d'un capiton graisseux réparti dans de petites logettes fibreuses ne communiquant pas entre elles. Cette disposition joue un rôle important d'amortisseur.

Au sein de ce tissu adipeux plantaire, il existe :

- Des bourses séreuses tapissant la face plantaire des zones d'appui.
- Un système veineux très riche : la semelle veineuse plantaire de Lejars. Ce réseau veineux, richement anastomosé, est le siège d'un effet de pompe qui s'affaisse lors de l'appui et le sang veineux est chassé vers les veines saphènes. Lorsque

le pied est en décharge, le sang veineux pénètre abondamment le tissu cellulaire et le dilate. L'appui suivant l'en chasse. La nutrition tissulaire est ainsi, à chaque pas, automatiquement assurée.

Mal nourris, les tissus mous s'affaissent et se résorbent : durillons et cors apparaissent aux zones d'appui.

Dans certaines déformations importantes du pied, l'appui se fait au niveau du dos du pied : la peau dorsale s'adapte progressivement à cette nouvelle fonction d'appui.. Il y a une "plantarisation" du dos du pied.

CHAPITRE II

BIOMECANIQUE

Contrairement à la main qui est essentiellement désignée pour la préhension, le pied est fondamentalement un organe porteur. Il représente une structure intelligemment organisée qui doit s'adapter à la fois sur le plan statique, pour maintenir l'appui, et aux forces dynamiques pour assurer la marche.

Il existe un compromis entre l'armature osseuse rigide et les éléments musculo-tendineux.

A) ETUDE STATIQUE

1. Voûte plantaire

Considérée dans son ensemble, la structure de la plante du pied peut être définie comme une voûte soutenue par trois arches. En fait, le terme de voûte est impropre, car en architecture, une voûte désigne un assemblage qui se maintient par le poids de ses composants. Le pied ne répond pas à cette définition.

Le terme de "ferme" (the stuss) proné par LAPIDUS (38) est plus correct. Cependant, nous conserverons cette appellation consacrée par l'usage et on distingue (Figure 9) :

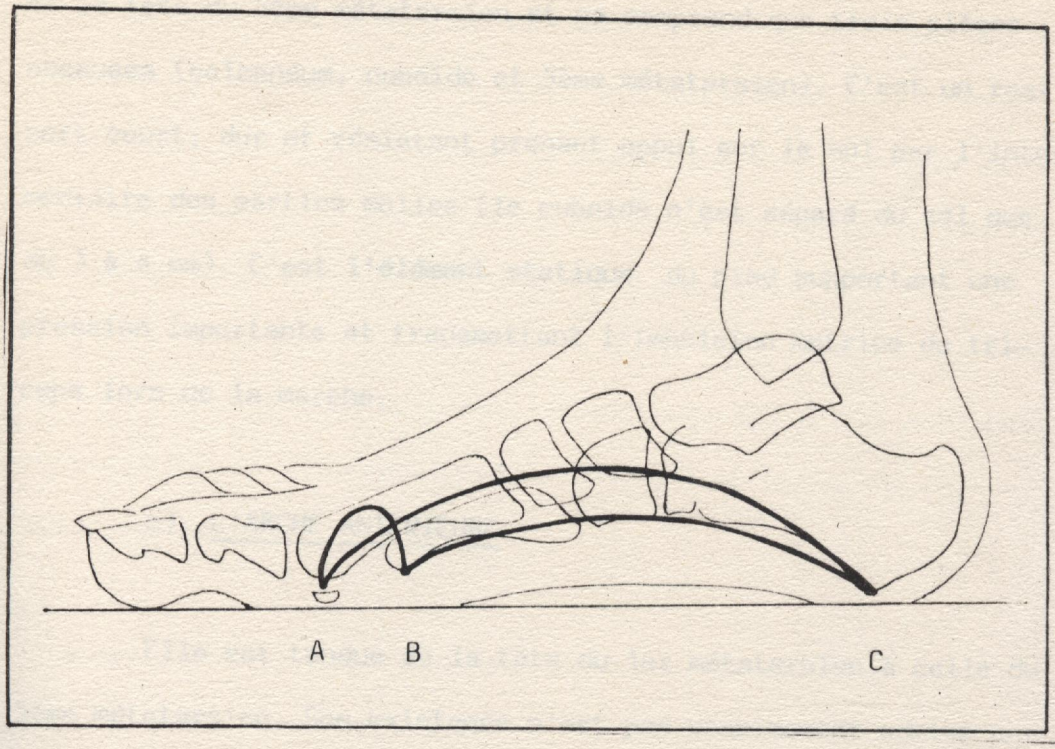

Fig. 9 : Voûte plantaire
AC : arche interne - BC : arche externe - AB : arche antérieure

a) L'ARCHE INTERNE

Elle est tendue entre la grosse tubérosité du calcanéum et la tête du 1er métatarsien et comprend cinq pièces osseuses (calcanéum, astragale, scaphoïde, 1er cunéiforme et 1er métatarsien). C'est un ressort long, haut (le scaphoïde qui en constitue le point culminant est situé à 15 - 18 mm du sol) et flexible. Jadis, DESTOT la comparaît à une demi-assiette creuse renversée. C'est l'**élément dynamique** du pied, acquérant toute sa valeur lors de la marche.

b) L'ARCHE EXTERNE

Elle est tendue entre la grosse tubérosité du calcanéum et la tête du 5ème métatarsien et ne comprend que trois pièces osseuses (calcanéum, cuboïde et 5ème métatarsien). C'est un ressort court, dur et résistant prenant appui sur le sol par l'intermédiaire des parties molles (le cuboïde n'est séparé du sol que de 3 à 4 mm). C'est **l'élément statique** du pied supportant une pression importante et transmettant l'impulsion motrice du triceps lors de la marche.

c) L'ARCHE ANTERIEURE

Elle est tendue de la tête du 1er métatarsien à celle du 5ème métatarsien. Son existence n'est pas unanimement admise par les auteurs. *"C'est une vue des anatomistes"* (VILADOT). Elle existe certainement sur un pied en décharge (Figure 28). Elle semble, par contre, disparaître en station debout (MORTON, JONES, VILADOT, GIANNESTRAS, STEINDLER, etc ...).

Cette conception est conforme à la réalité :

- L'homogénéité de l'appui antérieur est retrouvée sur les empreintes plantaires d'un pied en charge.
- Les études radiologiques de GIANNESTRAS, GUNTZ et VILADOT montrent un appui simultané des 5 têtes métatarsiennes.

d) STABILITE DE LA VOUTE PLANTAIRE

Les études électromyographiques de BASMAJIAN et BENTZON (3) reprises, plus tard, par BASMAJIAN et STECKO (4), confirmées par MANN et INMANN (44) démontrent que les muscles extrinsèques , comme les muscles intrinsèques du pied, sont inactifs dans la phase statique. Ils constituent une réserve dynamique en cas de surcharge : ils représentent **l'élément actif.**

Les ligaments assurent l'assemblage des pièces osseuses et représentent **l'élément passif.** Ils sont au nombre de deux, essentiellement :

- Avant tout, le grand ligament plantaire ou calcanéo-cuboïdien qui, comme un puissant bivalve, va agripper le cuboïde, et par sa couche profonde le tirer en bas et en arrière alors que sa couche superficielle, filant en avant pour s'attacher aux 4 métatarsiens externes, s'oppose à l'écartement de la palette.
- Le ligament calcanéo-scaphoïdien inférieur, en se fixant sur le sustentaculum tali, s'oppose à la chute du calcanéum.

Grâce à sa souplesse et à ses changements de courbure, la voûte plantaire peut s'adapter à toutes les inégalités du terrain. Elle joue un rôle d'amortisseur indispensable à la souplesse de la marche.

Ainsi, d'un point de vue pratique, cette notion de voûte plantaire se trouve parfaitement illustrée dans (Figure 10) :

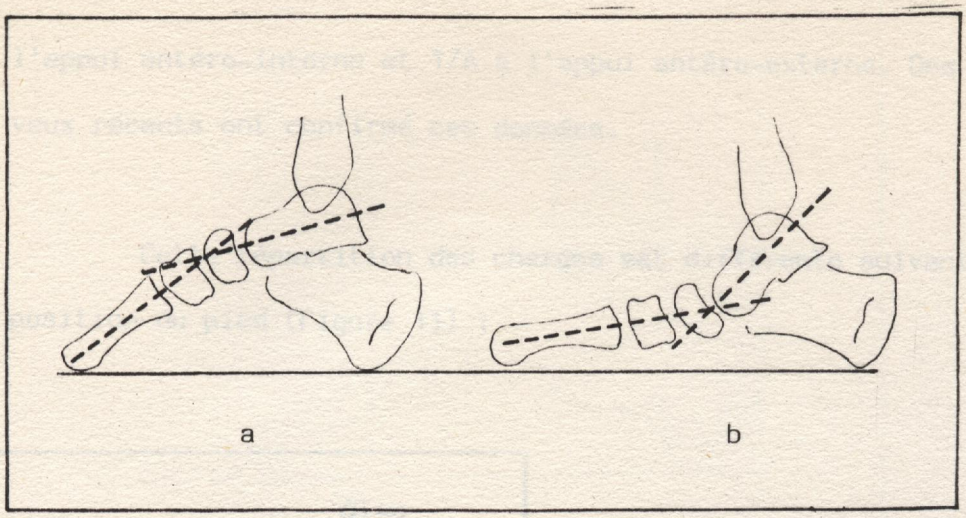

Fig.10 : Voûte plantaire
a : exagérée : pied creux - b : effondrée : pied plat

- Le pied creux : il existe une exagération de la concavité de la voûte plantaire avec une réduction des surfaces d'appui au sol.
- Le pied plat : il y a au contraire un effondrement de la voûte plantaire avec une exagération des surfaces d'appui au sol.

2. Répartition des charges

Le pied reçoit le poids du corps qui lui est transmis par le membre inférieur. C'est l'astragale qui en assure la sélection et la répartition vers les trois points d'appui de la voûte plantaire :

- Vers l'appui antéro-interne.
- Vers l'appui antéro-externe.
- Vers l'appui postérieur.

"L'astragale commet les délits et échappe aux peines" (DESTOT).

MORTON (59) suggérait que la charge est partagée équitablement entre avant-pied (1/2) et arrière-pied (1/2). 1/3 revient à

l'appui antéro-interne et 1/6 à l'appui antéro-externe. Des travaux récents ont confirmé ces données.

Cette répartition des charges est différente suivant la position du pied (Figure 11) :

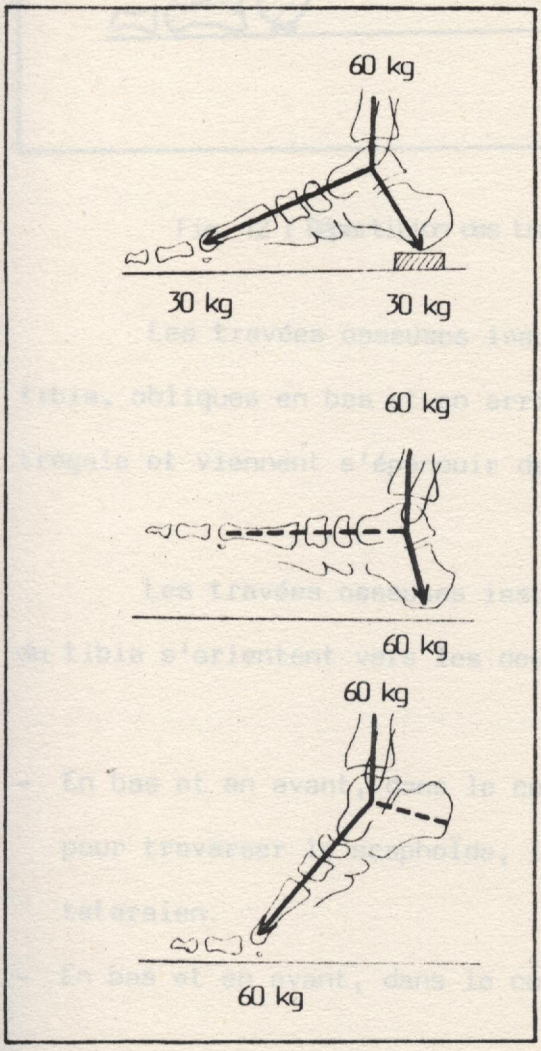

Fig. 11 : Répartition théorique des charges

La transmission des contraintes mécaniques s'effectue à travers l'astragale par les systèmes trabéculaires dont la disposition traduit la répartition des charges (Figure 12).



Fig. 12 : Répartition des travées osseuses

Les travées osseuses issues de la corticale antérieure du tibia, obliques en bas et en arrière, traversent le corps de l'astragale et viennent s'épanouir dans l'éventail sous-thalamique.

Les travées osseuses issues de la corticale postérieure du tibia s'orientent vers les deux arches longitudinales :

- En bas et en avant, dans le col et la tête de l'astragale pour traverser le scaphoïde, le 1er cunéiforme et le 1er métatarsien.
- En bas et en avant, dans le cuboïde et le 5è métatarsien.

B) ETUDE DYNAMIQUE

Etude de la marche

La marche a, depuis toujours, suscité l'intérêt (ARISTOTE, Léonard de VINCI en avaient réalisé l'étude). BORELLI, en 1670, fit, le premier, une tentative d'étude de la marche humaine.

Les travaux de chronocinématographie ont permis d'obtenir de précieux renseignements.

Plus récemment, de nombreuses méthodes d'exploration de la marche se sont succédées faisant appel souvent à des techniques très élaborées.

Lors de la marche, le déroulement du pas va imposer à la voûte plantaire des efforts et des déformations qui mettent bien en évidence son rôle d'amortisseur élastique.

Le déroulement du pas s'effectue, schématiquement, en 4 temps (Figure 13) :

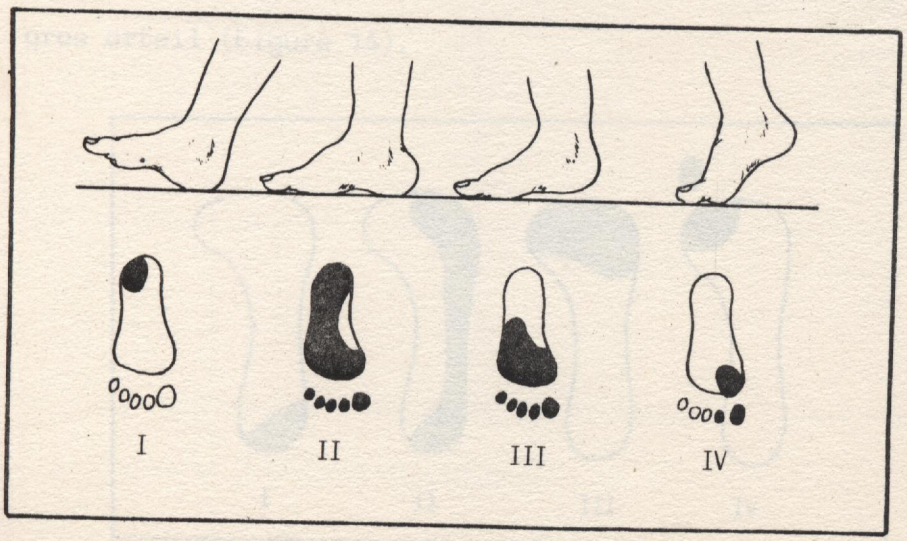

Fig.13 : Les 4 temps de la marche

وزارة الجامعات
المكتبة المركزية
جامعة البليدة

1er temps : c'est la **phase taligrade** de prise de contact avec le sol par le bord externe du talon.

2ème temps : c'est la **phase plantigrade** de contact maximum. Les pressions sont réparties d'abord au talon, puis sur la bande externe, enfin, sur toutes les têtes métatarsiennes.

3ème temps : c'est une **phase de première poussée motrice** qui va soulever le talon, sous l'effet de la contraction des extenseurs de la cheville (particulièrement le triceps).

4ème temps : c'est la **phase digitigrade** avec une deuxième impulsion motrice fournie par le triceps et prolongée par une deuxième dûe à la contraction des fléchisseurs des orteils (surtout le fléchisseur propre du gros orteil et les muscles sésamoïdiens).

Le temps d'appui au sol ne représente, en fait, que 60 % de la durée du pas.

L'étude podoscopique de la marche nous apprend que l'attaque du talon se fait par le bord externe, ensuite, l'appui se continue le long du bord externe du pied vers l'avant-pied pour se terminer au niveau de la tête du 1er métatarsien et la pulpe du gros orteil (Figure 14).

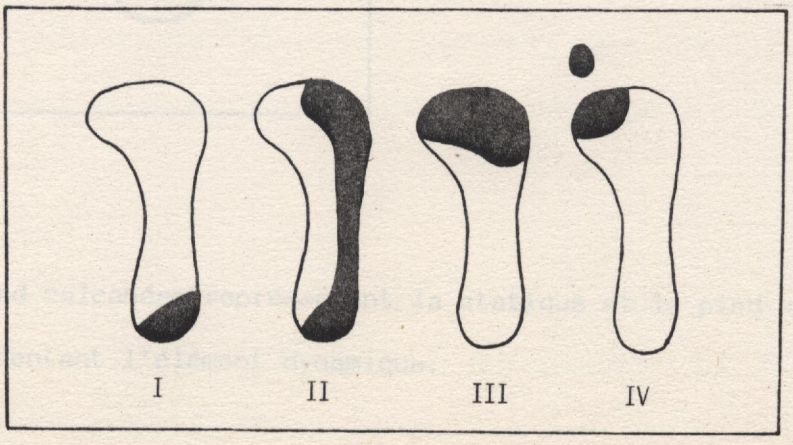

Fig.14 : Déroulement du pied lors de la marche

Ce transfert des charges de dehors en dedans lors de la marche se fait selon un axe de torsion longitudinal qui n'est autre que l'axe de la sous-astragalienne pour l'arrière-pied. Mais il se prolonge en avant au niveau du métatarse entre l'ensemble du 5ème et du 4ème métatarsiens en dehors et l'ensemble du scaphoïde-cunéiforme et les trois premiers métatarsiens en dedans.

Les physiologistes italiens ont mis en évidence l'opposition entre le **pied calcanéen** (calcanéum, cuboïde, 5ème et 4ème métatarsiens) et le **pied astragalien** (astragale, scaphoïde, 1er cunéiforme et 1er métatarsien) (Figure 15).

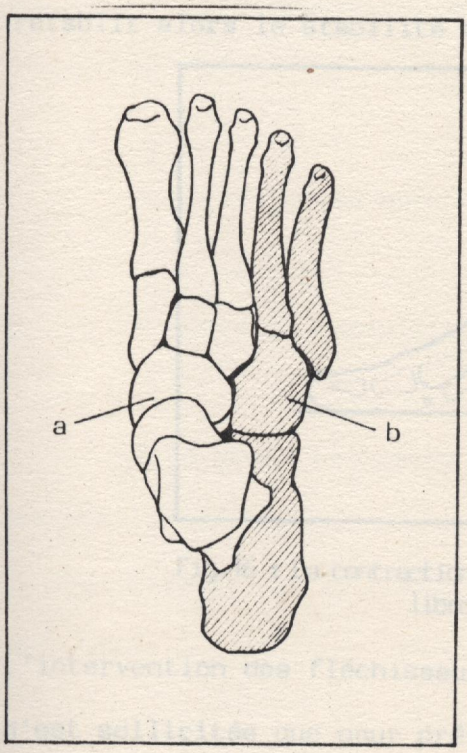

Fig.15 : Pied astragalien (a) et pied calcanéen (b)

Le pied calcanéen représentant la statique et le pied astragalien représentant l'élément dynamique.

C) EQUILIBRE DU PIED

La courbure et l'orientation de la voûte plantaire dépendent d'un équilibre extrêmement délicat entre les différentes actions musculaires. Mais le maintien structural du pied au sol est avant tout dû à la puissance des éléments capsulo-ligamentaires et aux muscles intrinsèques. Analyser le jeu musculaire, c'est comprendre les lois de l'équilibre.

1. Au repos

En position de relâchement, le centre de gravité(G) passe en avant du corps de l'astragale. La contraction permanente du triceps (T) rétablit alors la stabilité de la jambe (Figure 16).

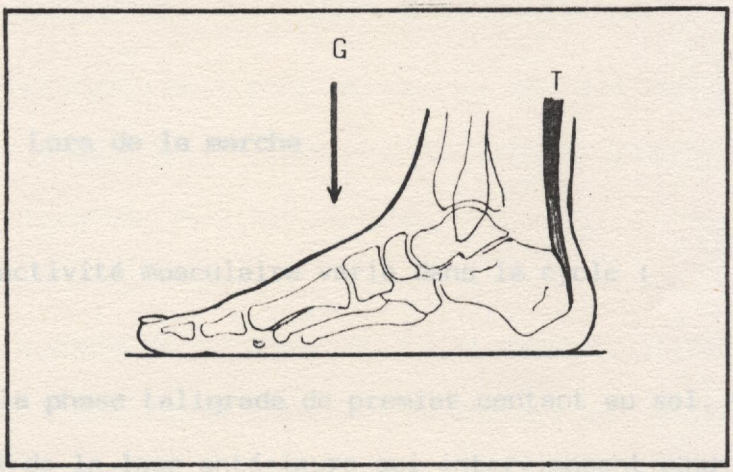

Fig.16 : La contraction du triceps (T) maintient l'équilibre de la jambe

L'intervention des fléchisseurs dorsaux, dans l'équilibre sagittal, n'est sollicitée que pour prévenir les oscillations du corps vers l'arrière.

Dans le plan frontal, la stabilité nécessite l'intervention permanente des jambiers antérieur et postérieur en dedans et des péroniers en dehors (Figure 17).

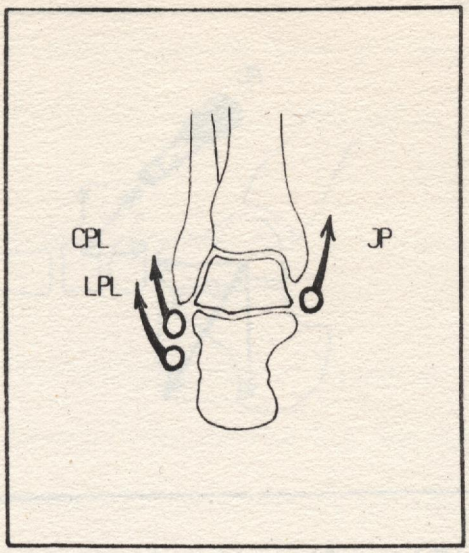

Fig.17 : La stabilité frontale est assurée par :
les péroniers (CPL et LPL) en dehors et le jambier postérieur (JP) en dedans.

Le maintien des arches longitudinales ne fait pas appel aux muscles. Ces derniers (en particulier les jambiers) n'interviennent que lors d'affaissement ou de déformation importante de la voûte plantaire.

2. Lors de la marche

L'activité musculaire varie dans le cycle :

A la phase taligrade de premier contact au sol, ce sont les muscles de la loge antérieure qui interviennent pour amortir le choc produit par le contact avec le sol et l'abattement de l'avant-pied.

Au moment du choc talonnier, le pied est peu stable : le pied est en flexion dorsale, ce qui place le thalamus horizontalement entraînant une instabilité sous-astragalienne antéro-postérieure. La contraction des muscles releveurs s'oppose alors au glissement antérieur de l'astragale et amortit le choc (Figure 18).

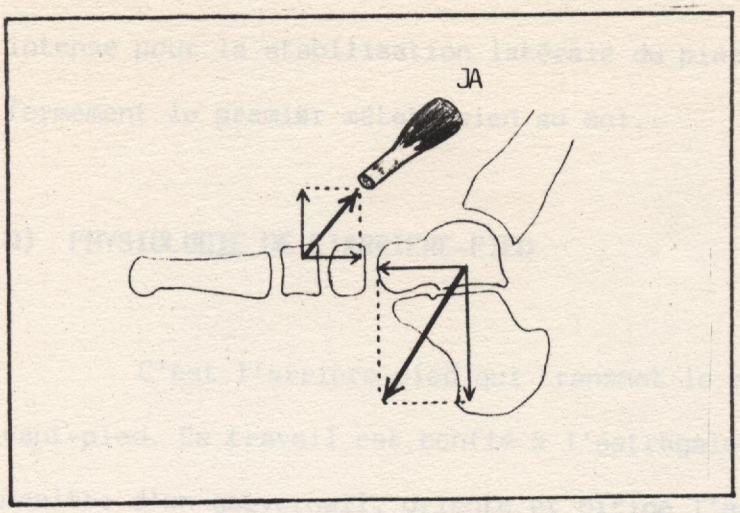

Fig.18 : La contraction du jambier antérieur (JA) s'oppose au glissement antérieur de l'astragale

Les verrouilleurs externes (péroniers), déjà en tension par la flexion dorsale, stabilisent latéralement l'arrière-pied et neutralisent l'effet du varus au moment du choc talonnier.

A la phase plantigrade de contact maximum, les péroniers rétablissent l'équilibre transversal du fait du passage du centre de gravité en dedans de l'axe du pied.

A la phase de première impulsion motrice, le décollement du talon est d'abord passif suivant le déplacement du corps vers l'avant, puis sous l'effet de la contraction des extenseurs de la cheville (particulièrement le triceps). Les péroniers interviennent pour contrecarrer l'effet varisant du triceps.

A la phase digitigrade, l'activité des fléchisseurs plantaires se poursuit (triceps, puis fléchisseurs des orteils).

La contraction du long fléchisseur propre du gros orteil empêche le dérapage vers l'arrière. L'activité des péroniers est

intense pour la stabilisation latérale du pied et permet d'appuyer fermement le premier métatarsien au sol.

D) PHYSIOLOGIE DE L'ARRIERE-PIED

C'est l'arrière-pied qui transmet le poids du corps à l'avant-pied. Ce travail est confié à l'astragale. Le calcanéum, à la manière d'un gouvernail, oriente et dirige l'avant-pied.

1. Articulation tibio-astragalienne

C'est une articulation trochléenne serrée, capable d'un seul degré de liberté dans le plan sagittal : Flexion dorsale (ou flexion), flexion plantaire (ou extension).

Elle met en jeu deux pièces osseuses :

- L'extrêmité inférieure du tibia et du péroné, réalisant la pince bi-malléolaire (mortaise tibio-péronière).
- L'astragale par sa poulie (tenon astragalien).

L'amplitude totale du mouvement est d'environ 70° : flexion dorsale 30°, flexion plantaire : 40°.

La poulie astragalienne est plus large en avant qu'en arrière. Il s'ensuit que lors de la flexion dorsale, la malléole externe s'écarte du tibia. Ces mouvements de l'articulation péronéo-tibiale inférieure sont autorisés par l'élasticité des ligaments péronéaux-tibiaux inférieurs.

L'astragale est bloqué dans la mortaise tibio-péronière, ce qui lui interdit tout mouvement latéral.

2. Articulation sous-astragalienne

C'est une articulation trochléenne composée de deux surfaces articulaires antéro-interne et postéro-externe.

- Au niveau de l'astragale : la surface articulaire antéro-interne est convexe en bas ; la surface articulaire postéro-externe est concave en bas.
- Au niveau du calcanéum : la surface articulaire antéro-interne est concave en haut ; la surface articulaire postéro-externe est convexe en haut.

Le jeu de ces deux articulations inversement conformées l'une par rapport à l'autre mais solidaires deux à deux, fait qu'un mouvement de l'une entraîne obligatoirement un mouvement conjoint de l'autre.

En fait, c'est le calcanéum qui se déplace sous l'astragale agissant à la manière d'un gouvernail qui oriente l'avant-pied (ce qui permet de parler de bloc calcanéo-pédieux). Le mouvement du calcanéum sous l'astragale peut se décomposer en mouvements angulaires mesurables dans les trois plans de l'espace.

"Le calcanéum tangue, vire et roule sous l'astragale" (FARABEUF).

- Il tangue : talus-équin
- Il vire : abduction - adduction.

- Il roule : valgus - varus.

En fait, ces mouvements sont indissociablement liés et ne peuvent survenir isolément. Les articulations sous-astragalienne et médio-tarsienne sont mécaniquement liées et réalisent l'équivalent d'une articulation unique.

3. Articulation médio-tarsienne (de Chopart)

C'est une articulation trochléenne en forme de S italique formée de deux parties :

- Interne : astragalo-scaphoïdienne (concave en arrière).
- Externe : calcanéo-cuboïdienne (concave en avant).

Les surfaces articulaires sont disposées selon un axe oblique en haut et de dedans en dehors, incliné de 45° sur l'horizontale : elles sont physiologiquement liées. Cet axe permet les déplacements du couple scaphoïde - cuboïde en bas et en dedans ou, en haut et en dehors.

La surface concave du scaphoïde glisse en bas et en dedans sur la surface convexe de la tête de l'astragale sous la traction du jambier postérieur, entraînant, par l'intermédiaire des cunéiformes et des trois premiers métatarsiens, l'adduction et le creusement de l'arche interne du pied.

Simultanément, dans son mouvement, le scaphoïde entraîne par l'intermédiaire du faisceau calcanéo-scaphoïdien du ligament

de Chopart, la grande apophyse du calcanéum.

Le cuboïde, solidaire du scaphoïde par les solides ligaments dorsaux et plantaires, se déplace vers le bas.

En fin de course, l'adduction et la supination se poursuivent dans la sous-astragalienne.

Le mouvement d'inversion est ainsi complet dans la sous-astragalienne et la médio-tarsienne grâce au jambier postérieur.

En conclusion, il est classique de dire que :

- Le mouvement de flexion-extension se fait dans la tibio-tarsienne ;
- le mouvement d'abduction-adduction se fait dans la sous-astragalienne ;
- le mouvement de pronation-supination se fait dans la médio-tarsienne.

C'est une vue schématique qui ne traduit pas la réalité. En fait, toutes ces articulations constituent un ensemble fonctionnel indissociable : le complexe articulaire de l'arrière-pied dont les trois axes se coupent au niveau de l'arrière-pied et sont perpendiculaires entre eux :

- L'axe transversal de la tibio-tarsienne passant par les deux malléoles conditionne les mouvements de flexion-extension dans le plan sagittal.
- L'axe longitudinal de la jambe conditionne les mouvements

d'abduction-adduction dans le plan horizontal.

- L'axe longitudinal du pied conditionne les mouvements de pronation-supination.

On démontre, en géométrie, qu'un mouvement dont on connaît les composantes élémentaires par rapport à trois axes peut être ramené à un mouvement simple autour d'un seul axe oblique par rapport aux trois autres : cet axe, mis en évidence par HENKE est oblique de haut en bas, de dedans en dehors et d'avant en arrière. C'est l'axe de la sous-astragalienne et aussi de la médio-tarsienne conditionnant tous les mouvements de l'arrière-pied sous la cheville.

Il est donc plus exact de parler d'éversion et d'inversion. L'**éversion** correspond à : la flexion dorsale, l'abduction et la pronation. Dans ce mouvement, le couple scaphoïde-cuboïde est attiré en dehors dirigeant l'avant-pied en avant et en dehors en même temps qu'il tourne sur lui-même en pronation, par abaissement du scaphoïde et abduction du cuboïde.

L'**inversion** correspond à : la flexion plantaire, l'adduction et la supination. Dans ce mouvement, le couple scaphoïde-cuboïde est attiré en dedans, dirigeant l'avant-pied en avant et en dedans, en même temps que se produit une rotation de l'avant-pied en supination par élévation du scaphoïde et abaissement du cuboïde.

Il devient dès lors évident que l'arthrodèse du tarse postérieur doit intéresser les deux compartiments sous-astragalien et médio-tarsien qui sont fonctionnellement liés.

E) PHYSIOLOGIE DE L'AVANT-PIED

L'avant-pied représente une structure horizontale étalée s'opposant à la structure verticale de l'arrière-pied.

1. Articulation tarso-métatarsienne (de Lisfranc)

Elle est constituée d'une succession d'arthrodies très étroitement imbriquées et met en présence :

- D'une part, les trois cunéiformes en dedans et le cuboïde en dehors.
- D'autre part, les bases des cinq métatarsiens.

DE DONCKER et KOWALSKI (17) ont étudié cette articulation et constatent :

- Que les 2è et 3è métatarsiens sont pratiquement immobiles.
- Que les rayons les plus mobiles sont les 1er et 5è métatarsiens.

Dans le plan frontal, les têtes des 1er et 5ème métatarsiens se disposent en arc de cercle à concavité plantaire. Cette courbure, en décharge, peut être exagérée, supprimée ou même inversée. Cette faculté confère donc à l'avant-pied le rôle d'un **ressort** dont l'âme se situe au niveau des deux métatarsiens centraux et plus précisément au niveau du second.

2. Palette métatarsienne

Elle est constituée de cinq métatarsiens, solidement

E) PHYSIOLOGIE DE L'AVANT-PIED

L'avant-pied représente une structure horizontale étalée s'opposant à la structure verticale de l'arrière-pied.

1. Articulation tarso-métatarsienne (de Lisfranc)

Elle est constituée d'une succession d'arthrodies très étroitement imbriquées et met en présence :

- D'une part, les trois cunéiformes en dedans et le cuboïde en dehors.
- D'autre part, les bases des cinq métatarsiens.

DE DONCKER et KOWALSKI (17) ont étudié cette articulation et constatent :

- Que les 2è et 3è métatarsiens sont pratiquement immobiles.
- Que les rayons les plus mobiles sont les 1er et 5è métatarsiens.

Dans le plan frontal, les têtes des 1er et 5ème métatarsiens se disposent en arc de cercle à concavité plantaire. Cette courbure, en décharge, peut être exagérée, supprimée ou même inversée. Cette faculté confère donc à l'avant-pied le rôle d'un **ressort** dont l'âme se situe au niveau des deux métatarsiens centraux et plus précisément au niveau du second.

2. Palette métatarsienne

Elle est constituée de cinq métatarsiens, solidement

maintenus par des muscles et des ligaments de grande résistance. Nous savons que l'avant-pied supporte la moitié du poids du corps et que le 1er rayon supporte la plus grande charge. Pour mieux effectuer ce travail, le 1er métatarsien a une grosseur double de chacun des autres métatarsiens et le 1er orteil est le plus gros et le plus puissant. D'autre part, à sa face plantaire existe un système gléno-sésamoïdien, véritable appareil de glissement qui facilite son travail.

3. Triangle phalangien

Il ne faut pas sous-estimer le travail des orteils qui ont un rôle actif dynamique : la contraction des fléchisseurs des orteils permet l'adhérence au sol nécessaire à la projection en avant du corps à la phase de décollement du pied. Cependant, leur rôle porteur est relativement faible et ne représente que 5 à 10 % de la charge de l'avant-pied.

CHAPITRE III

MOYENS D'EXPLORATION

Que le pied soit seul malade ou qu'il fasse partie d'un ensemble lésionnel plus vaste, la richesse séméiologique doit ressortir d'une méthodologie bien codifiée.

Le pied est un segment aisément accessible à l'examen clinique. En dehors de l'examen radiologique standard, le recours à d'autres explorations complémentaires est rarement nécessaire.

A) EXAMEN CLINIQUE

Il est irremplaçable et doit s'intégrer dans un bilan complet. Il devra être comparatif avec le pied opposé et comportera :

1. L'interrogatoire

Il précisera :

- les motifs de la consultation,
- les circonstances d'apparition et les caractères de la douleur et/ou de la déformation,
- le type de chaussage,
- le contexte pathologique : paralysie, diabète, arthrite, goutte ...
- les antécédents familiaux : pied creux, pied plat, hallux-valgus,
- enfin, la profession et les ambitions sportives du sujet.

2. L'examen proprement dit

Cet examen doit être méthodique, explorant le pied en charge, puis en décharge et lors de la marche.

a) PIED EN CHARGE

On étudie :

- l'assise plantaire : pied plat, pied creux, durillons ...
- les arches interne et externe, équin ou talus,
- l'arrière-pied : valgus ou varus,
- l'avant-pied : déformation, forme des orteils,
- l'axe du pied par rapport à la jambe,
- l'axe des membres inférieurs : genu-varum, genu-valgum.

b) PIED EN DECHARGE

On étudie :

- les points douloureux,
- la réductibilité d'une déformation,
- l'état veino-trophique,
- l'état des téguments à la recherche d'hyperkératoses plantaires ou dorsales ou d'une atrophie du capiton plantaire,
- les amplitudes articulaires : l'appréciation objective de la sous-astragalienne est malaisée car on ne possède pas de test précis et la cotation par gradations successives par 1/4 de 0 à 1 laisse une place importante à la subjectivité. La médio-tarsienne, également cotée de 0 à 1 est plus facilement appréciable.

c) ETUDE DE LA MARCHE

On appréciera les différents temps de la marche et l'équilibre dynamique du pied : steppage, talonnement ...

d) EXAMEN DE LA CHAUSSURE

C'est un temps important, à la recherche d'une déformation ou du mode d'usure.

3. Bilan musculaire

Le testing musculaire est essentiel et s'intègre dans un bilan neurologique complet. Il analyse chaque muscle, mesure le degré d'atrophie et précise le diagnostic topographique.

L'électromyographie fixe les éléments du bilan musculaire initial et permet de suivre l'évolution. Un examen neurologique

minutieux sera orienté vers les affections neurologiques centrales ou périphériques.

4. Empreintes plantaires

L'examen direct sur le podoscope est la technique la plus simple et la plus rapide.

Des méthodes récentes et perfectionnées cherchent à préciser les empreintes plantaires (photopodogramme, podostatigramme, radiophotopodogramme) et même à essayer de préciser les pressions plantaires (baro-podomètre, podomètre électronique, baro-radiophotopodographe, pressodistatigraphe, ...). Cependant, la prise de l'empreinte classique en induisant la plante du pied d'un colorant quelconque et en posant le pied sur une feuille de papier reste un examen simple et pratique.

On obtient ainsi l'image indirecte de l'appui plantaire (Figure 19).

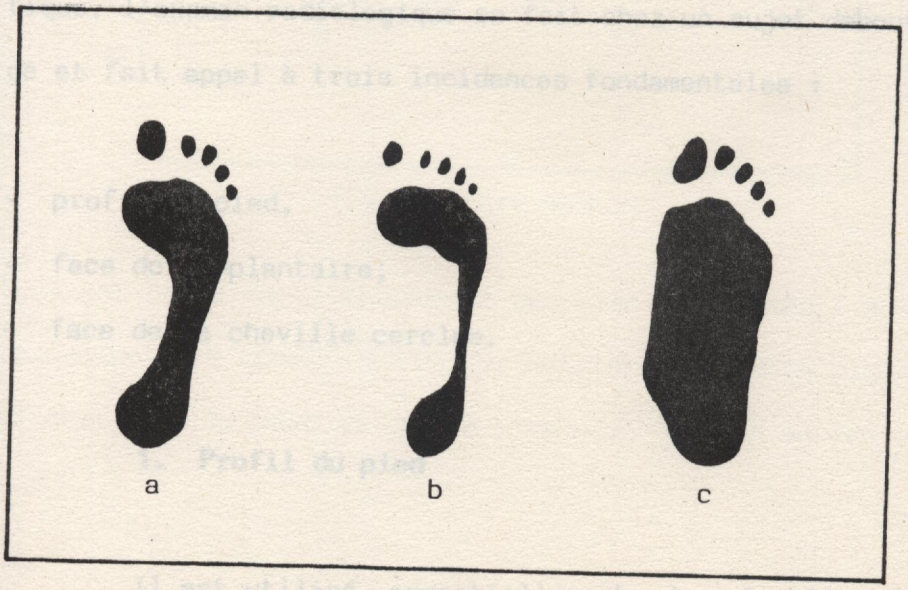

Fig.19 : Empreinte plantaire
a : pied normal - b : pied creux - c : pied plat

Quelle que soit la technique, l'image de l'empreinte plantaire n'apporte pas toujours une idée exacte du trouble statique du pied.

5. Photographies

Elles ont valeur de document pour suivre l'évolution d'une déformation chez l'enfant.

B) ETUDE RADIOGRAPHIQUE

Elle est d'un grand intérêt et permet :

- L'étude de la morphologie et de la structure des pièces osseuses et de leurs rapports.
- La cotation d'une déformation et d'un retentissement ostéo-articulaire.

Son originalité tient à la multiplicité des interlignes articulaires imposant souvent des incidences multiples. En pratique, l'examen radiologique se fait chez un sujet debout en charge et fait appel à trois incidences fondamentales :

- profil du pied,
- face dorso-plantaire;
- face de la cheville cerclée.

1. Profil du pied

Il est utilisé, essentiellement, dans le bilan d'un pied plat ou creux. Différentes mensurations ont été construites dont

certaines sont fort complexes :

- Lignes de Méary, de Schade, de Feiss,
- Angles de Costa-Bertani, de Rocher, de Hibs, de Kaplan et Simmonds.
- Triangles et rapports de Leroux, de Colette et Rennotte.
- Axes de Montagne.
- Angle de Djian-Annonier.
- Volume de Gaunel-Louyot, etc ...

Ces mensurations n'ont pas leur place dans les méthodes de routine et nous retiendrons :

La ligne de Meary (Figure 20) :

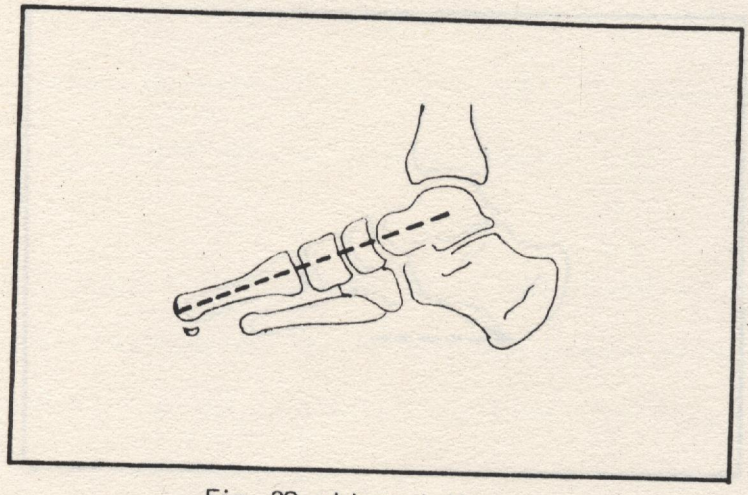

Fig. 20 : Ligne de Meary

Elle est basée sur l'alignement des pièces osseuses : astragale, scaphoïde, 1er cunéiforme et 1er métatarsien. Cette ligne s'infléchit vers le haut en cas de pied plat, en bas en cas de pied creux.

L'angle de divergence astragalo-calcanéenne (Figure 21) :

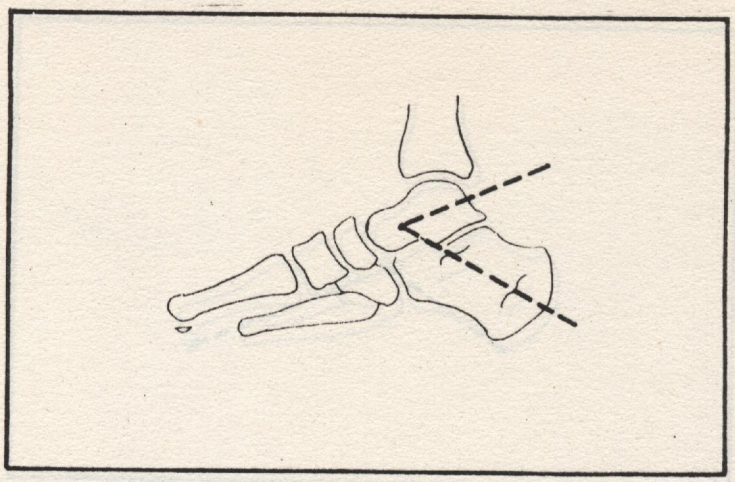

Fig.21 : Angle de divergence astragalo-calcanéenne

C'est l'angle formé par les axes de l'astragale et du calcanéum. Normalement de 20 à 25°, il augmente en cas de pied plat.

L'angle de pente calcanéenne (Figure 22) :

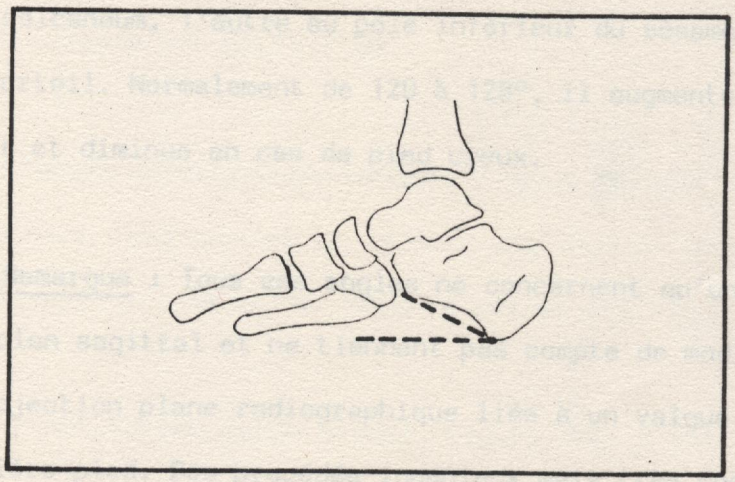

Fig.22 : Angle de pente calcanéenne

C'est l'angle que fait le bord inférieur du calcanéum avec l'horizontale. Il mesure l'équin ou le talus calcanéen. Normalement de 15 à 20°, il diminue en cas de pied plat.

L'angle de Djian-Annonier (Figure 23) :

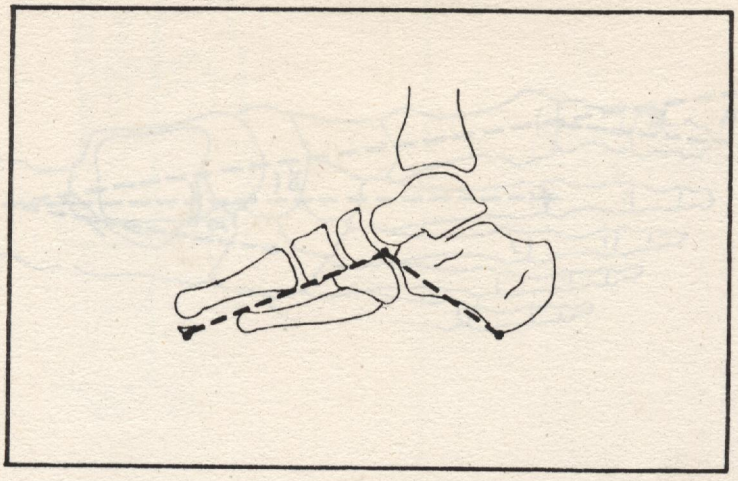

Fig.23 : Angle de Djian-Annonier

C'est l'angle de voûte plantaire. Il est constitué par deux droites menées depuis la partie la plus basse de l'interligne astragalo-scaphoïdien, l'une à la partie la plus basse de la grosse tubérosité du calcanéum, l'autre au pôle inférieur du sésamoïde interne du gros orteil. Normalement de 120 à 128°, il augmente en cas de pied plat et diminue en cas de pied creux.

Remarque : Tous ces angles ne concernent qu'une projection dans le plan sagittal et ne tiennent pas compte de modifications de la projection plane radiographique liée à un valgus ou à un varus de l'arrière-pied. Des procédés ingénieux mais très complexes tentent d'y remédier (prismatoïde plantaire).

2. Face dorso-plantaire

Elle permet les mensurations suivantes :

L'angle de divergence astragalo-calcanéenne (Figure 24) :

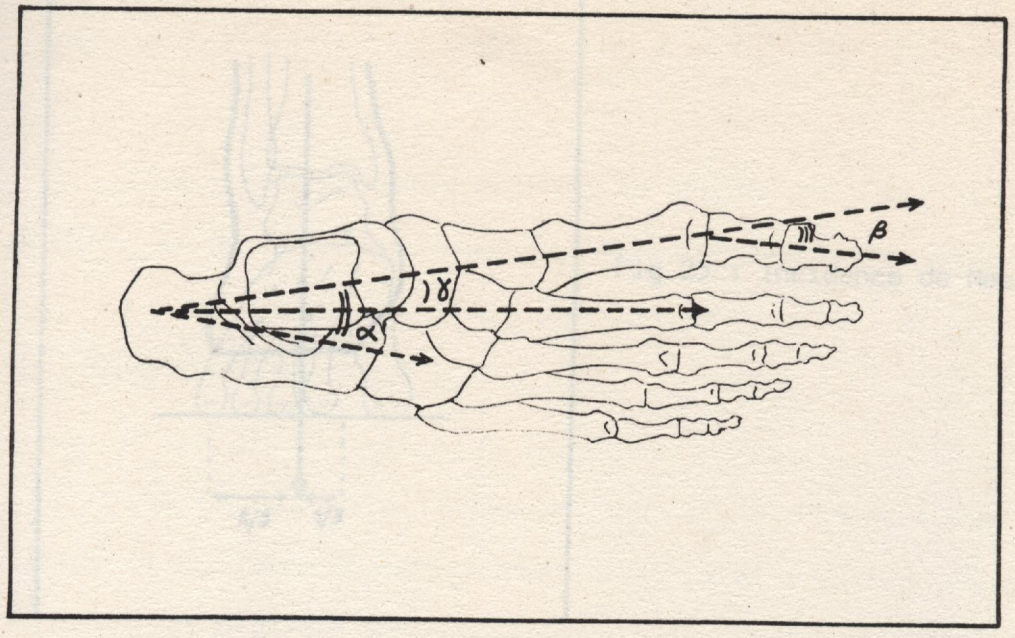

Fig.24 : Face dorso-plantaire
α = Angle de divergence astragalo-calcanéenne
β = Angle métatarso-phalangien - γ = Métatarsus varus normal

C'est l'angle que fait l'axe de l'astragale avec l'axe du calcanéum. Sa valeur normale est de 15 à 20°.

L'angle métatarso-phalangien (Figure 24). C'est l'angle entre les axes diaphysaires de la 1ère phalange du gros orteil et du 1er métatarsien. Sa valeur normale est de 8 à 12°.

Le métatarsus varus normal (Figure 24). C'est l'angle entre les axes diaphysaires des 1er et 2ème métatarsiens. Sa valeur normale est de 5 à 10°.

3. Face cerclée de la cheville

C'est l'**incidence de Meary** (Figure 25) :

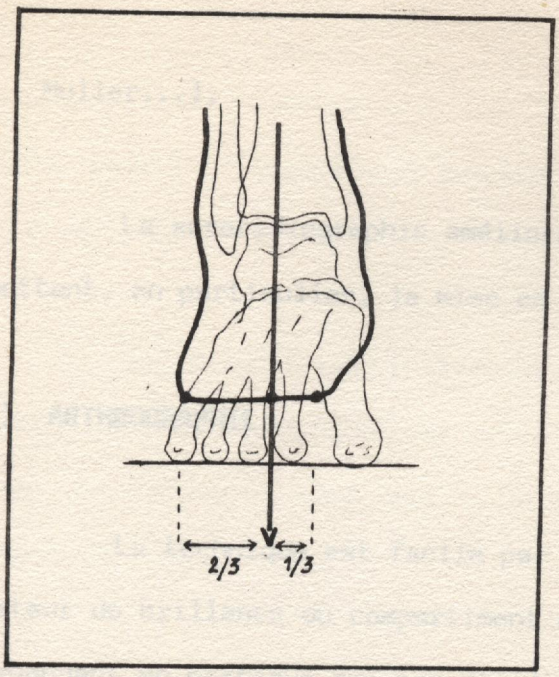

Fig.25 : Incidence de Meary

Elle consiste à entourer les parties molles de la cheville et du talon à l'aide d'un fil métallique et à faire une radiographie de face de l'ensemble du pied et de la cheville.

Elle permet la mesure du valgus ou du varus du talon : l'axe du tibia passe, normalement, à l'union des 2/3 externes et du 1/3 interne de la partie rectiligne sous-talonnière du fil métallique. S'il passe en dehors de ce point, il existe un varus, s'il passe en dedans, il existe un valgus calcanéen.

Ces trois incidences fondamentales sont, habituellement, suffisantes pour l'exploration d'un trouble statique du pied.

D'autres incidences peuvent être utilisées pour compléter le bilan radiologique :

- Incidence rétro-tibiale du calcanéum.
- Incidence d'Anthonsen pour la sous-astragalienne postérieure.
- Incidence tangentielle pour l'arche antérieure (Guntz, Walter-

Muller...).

La xéroradiographie améliore la qualité des images en permettant, en particulier, la mise en évidence des parties molles.

C) ARTHROGRAPHIE

La technique est facile par ponction directe sous amplificateur de brillance du compartiment articulaire à étudier. Elle n'a cependant en pratique que peu d'indications : MEYER (54).

D) SCINTIGRAPHIE

C'est un examen facilement réalisable et totalement dépourvu de danger. Son intérêt vient de son avance sur la radiologie, permettant le dépistage, avant l'apparition d'images radiographiques, mais l'interprétation n'en est pas toujours aisée.

Elle n'apporte rien de particulier dans l'étude des articulations sous-astragalienne et médio-tarsienne, en dehors d'un foyer d'hyperactivité en cas d'arthrose.

La valeur étiologique de la radiologie reste nettement supérieure, en général, à celle de la scintigraphie.

E) ARTERIOGRAPHIE

Elle permet d'apprécier la cartographie artérielle du pied.

L'apparition de l'angiographie numérique est venue améliorer

les modalités d'exploration, par le renforcement des contrastes, autorisant l'utilisation de produit de contraste plus dilué, ce qui améliore sa tolérance.

Son intérêt réside dans la possibilité de visionner en temps réel les opacifications artérielles et d'apprécier la valeur des pédicules ainsi que la valeur fonctionnelle des anastomoses du pied.

Les indications en restent, cependant, très restreintes.

F) TOMODENSITOMETRIE

Dernière technique d'imagerie médicale, elle mérite que l'on s'y attarde. C'est à partir de 1978 seulement, que la pathologie articulaire a commencé à bénéficier de la tomodensitométrie dans une optique essentiellement orthopédique. Technique très élaborée, elle a particulièrement aidé au diagnostic dans beaucoup de disciplines.

Dans la pathologie du pied, la tomodensitométrie permet d'élargir l'exploration de deux façons :

- en introduisant la troisième dimension, elle permet de voir les pièces osseuses de façon originale, impossible à obtenir en radiologie classique ;
- en visualisant les parties molles, elle a apporté une première réponse à la détection des contrastes faibles qui caractérisent les tissus mous.

Si la région de l'avant-pied est aisément explorée par la radiologie classique, l'anatomie de l'arrière-pied est beaucoup plus complexe et nécessite la multiplication des incidences radiologiques. Depuis peu, on commence à s'intéresser à l'arrière-pied sous forme scannographique . Il faut souligner la rareté des travaux consacrés à cette étude.

Nous avons voulu, à travers une courte série d'examens, apporter quelques renseignements radio-anatomiques apportés par cette technique.

1. Technique

Les examens ont été pratiqués sur un appareil du type "corps entier". Deux incidences ont pu être réalisées (Figure 26).

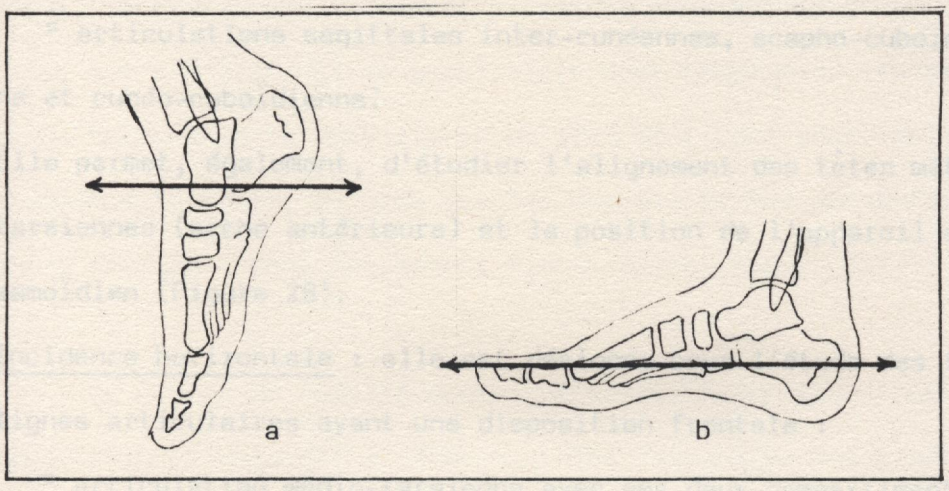

Fig.26 : Coupes frontale (a) et horizontale (b)

- Incidence frontale : le plan de coupe est perpendiculaire au plan d'appui du pied. Elle nécessite donc l'immobilisation du pied en flexion plantaire maximale.
- Incidence horizontale : le plan de coupe est parallèle au plan d'appui du pied.

2. Résultats

a) ETUDE DES OS ET DES ARTICULATIONS

La tomodensitométrie permet une vision nouvelle des structures osseuses.

- Incidence frontale : elle est tout particulièrement indiquée pour l'étude des interlignes articulaires ayant une disposition grossièrement sagittale ou horizontale :
  - ° articulation tibio-tarsienne,
  - ° articulation sous-astragalienne : elle bénéficie très largement de cette technique qui permet d'exposer les rapports articulaires des deux compartiments (antéro-interne et postéro-externe) et le sinus du tarse qui les sépare, (Figure 27);
  - ° articulations sagittales inter-cunéennes, scapho-cuboïdienne et cunéo-cuboïdienne.

  Elle permet, également, d'étudier l'alignement des têtes métatarsiennes (arche antérieure) et la position de l'appareil sésamoïdien (Figure 28).
- Incidence horizontale : elle est désignée pour l'étude des interlignes articulaires ayant une disposition frontale :
  - ° articulation médio-tarsienne avec ses deux compartiments astragalo-scaphoïdien et calcanéo-cuboïdien; (Figure n°29).
  - ° articulation scapho-cunéenne

Au total, la tomodensitométrie permet une étude ostéo-arthrologique très précise, vérifiant :

- les structures osseuses et cartilagineuses,

- les rapports entre les os du tarse,
- les anomalies congénitales ou acquises,
- la fusion d'une arthrodèse (Figure 30).

b) ETUDE DES PARTIES MOLLES

La tomodensitométrie a apporté à la radiologie des parties molles des images en coupes transversales extrêmement efficaces.

Depuis peu, la tomodensitométrie explore les parties molles, tout particulièrement les formations capsulo-ligamentaires et musculo-tendineuses péri-articulaires. Le déplacement des parties molles induit par une déformation ou par une intervention chirurgicale, peut être source de compression dans les canaux ostéo-fibreux. Il existe des douleurs, autrefois sans explication, liées au fait que les éléments de sensibilité sont comprimés. Les différents tendons de la cheville et du pied sont tous analysés par la tomodensitométrie, de même que les muscles et les aponévroses qui les entourent sont facilement dissociables (Figure 31).

La notion de densité permet de différencier les structures molles péri-articulaires et d'étudier les lésions pathologiques. Dans certains cas, il faut avoir des vues symétriques des deux pieds.

Au total, l'étude des parties molles a très largement bénéficié des progrès de l'imagerie moderne. Les faibles contrastes, si difficilement perçus par la radiologie conventionnelle, deviennent évidents en tomodensitométrie.

L'imagerie par résonnance magnétique est le dernier procédé en date et un des plus prometteurs dans l'exploration des parties molles. C'est une imagerie multiparamétrique. Contrairement aux autres procédés, les résultats apparaissent remarquables : meilleure délimitation des lésions, visibilité directe des nerfs, vaisseaux et éléments péri ou intra-articulaires (ligament en haie inter-osseuse).

Conclusion

Première méthode courante d'imagerie médicale diagnostique numérisée, la tomodensitométrie offre de très grandes possibilités de traitement de l'information qui permettront d'améliorer nettement les aspects qualitatifs, mais également, de leur adjoindre des données quantitatives dont la portée pratique est loin d'être négligeable. Les confrontations anatomo-radiologiques doivent être poursuivies sous l'angle scannographique et il est certain que cette technique n'a pas encore révélé la totalité de son apport diagnostique.

Il faut insister sur la nécessité impérieuse de confronter soigneusement les données scannographiques à l'étude attentive de l'image de la lésion en radiographie conventionnelle qui reste la base indispensable de l'analyse diagnostique.

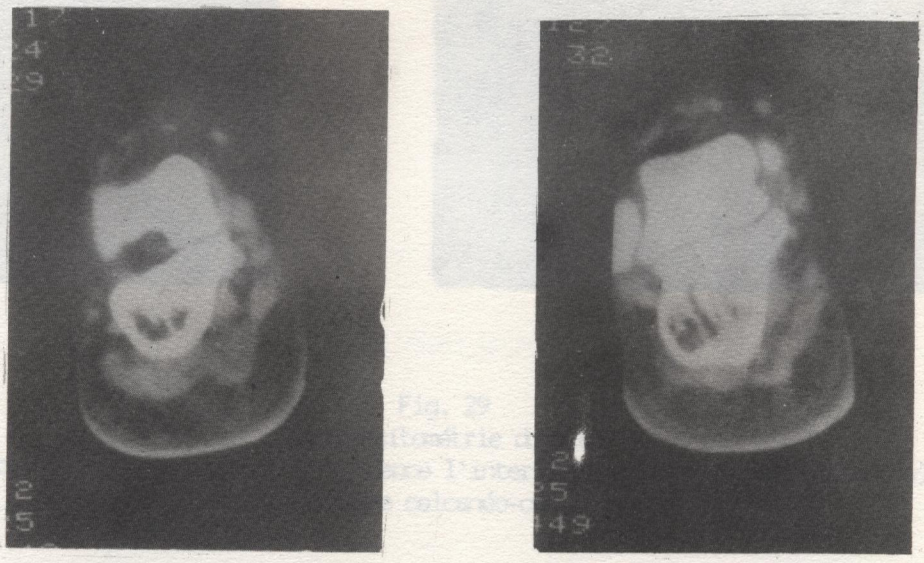

a b

Fig. 27
Tomodensitométrie de l'arrière-pied
Coupe frontale au niveau de l'articulation sous-astragalienne
antéro-interne (a) et postéro-externe (b) séparées par le sinus du tarse.
Les parties molles plantaires et dorsales (tendons) sont bien visibles.



Fig.28
Tomodensitométrie du pied
Coupe frontale de l'avant-pied
A droite : effondrement en décharge
de l'arche antérieure et sub-luxation externe
de l'appareil sésamoïdien.
Noter l'atrophie des corticales osseuses

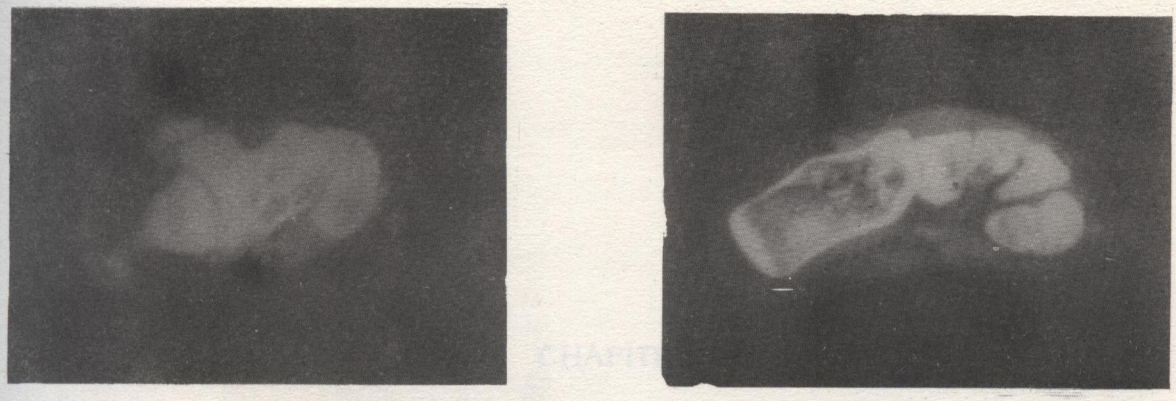

a b

Fig. 29
Tomodensitométrie du pied
Coupe horizontale mettant en évidence l'interligne astragalo-scaphoïdien (a)
et l'interligne calcanéo-cuboïdien (b)

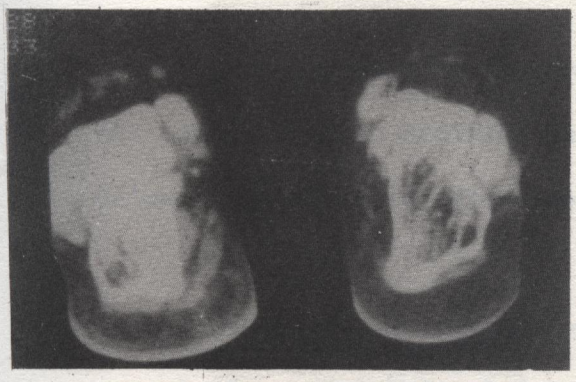

Fig. 30 : Tomodensitométrie du pied.
Coupe frontale montrant une fusion totale de l'articulation sous-astragalienne à droite.

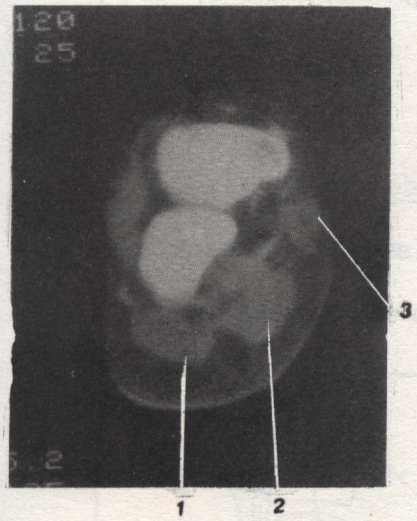

Fig. 31 : Tomodensitométrie du pied. Coupe frontale.
Individualisation des loges plantaires externe (1), moyenne (2) et interne (3).

CHAPITRE IV

TECHNIQUE CHIRURGICALE

A) TECHNIQUE HABITUELLE

La technique de l'arthrodèse du couple de torsion du pied est connue et bien codifiée par MEARY (49). Elle mérite cependant qu'on en rappelle le déroulement.

L'opéré est installé en décubitus dorsal avec un coussin sous la fesse du côté malade afin de donner une rotation interne exposant la région opératoire. Un garrot pneumatique est mis à la cuisse.

La voie d'abord la plus couramment utilisée est une voie horizontale, sous-malléolaire externe, légèrement ascendante jusqu'à l'extenseur du 5ème orteil (Figure 32).

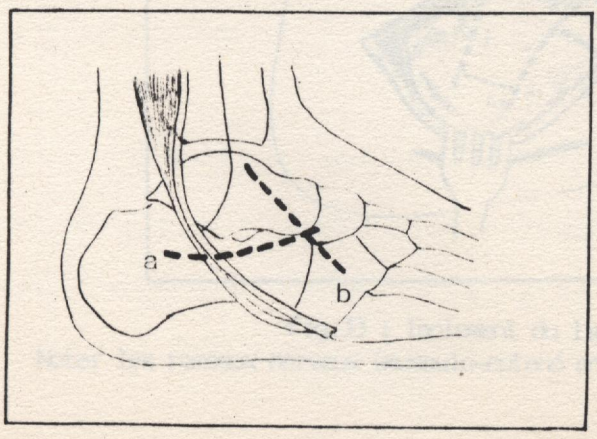

Fig.32 : Voie d'abord
a : sous-malléolaire externe
b : antéro-externe

Elle permet une exposition satisfaisante du couple de torsion, en particulier du compartiment sous-astragalien. L'exposition de l'interligne astragalo-scaphoïdien interne peut, dans certains cas, faire pratiquer une contre-incision interne. Lorsque la peau de la région sous-malléolaire externe est de mauvaise qualité et peut donc faire craindre des complications cutanées, on peut utiliser une voie verticale antéro-externe (Figure 32). C'est donc en ouvrant et en cassant la médio-tarsienne que l'on a une vue sur la sous-astragalienne.

PYKA (66) a montré que l'incision externe donnait plus de sections vasculaires que l'incision antéro-externe et serait, par conséquent, responsable de plus de désunions et de nécroses cutanées.

Il faut prendre garde à ne pas décoller la peau des plans sous-jacents et à respecter les rameaux nerveux : branche externe du nerf musculo-cutané en avant et nerf saphène externe en arrière (sa section peut être à l'origine de névromes douloureux, particulièrement tenaces) (Figure 33).

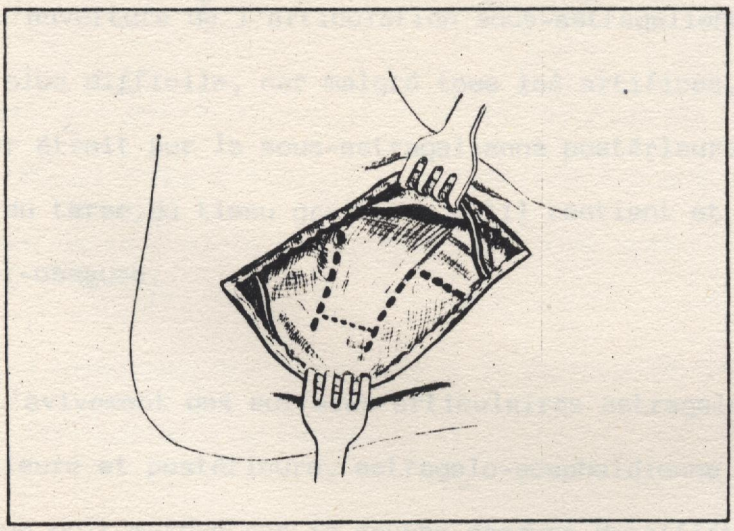

Fig.33 : Isolement du ligament frondiforme
Noter les rameaux nerveux (musculo-cutané en avant et saphène externe en arrière)

Le ligament frondiforme apparaît alors, au fond de l'incision. Il est incisé transversalement et récliné en dedans avec les tendons extenseurs, en prenant garde au paquet vasculo-nerveux pédieux, habituellement adhérent au feuillet profond du ligament. Le muscle pédieux est désinséré et basculé en avant. On a alors une exposition correcte de la face externe du couple de torsion dont l'ouverture doit permettre une bonne exposition des surfaces articulaires (Figure 34).

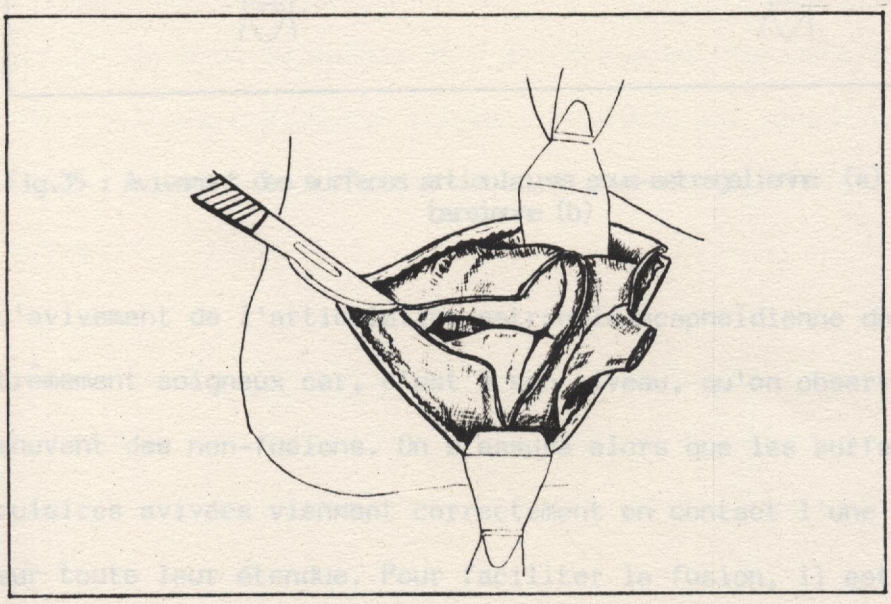

Fig.34 : Ouverture du couple de torsion

L'ouverture de l'articulation sous-astragalienne est le temps le plus difficile, car malgré tous les artifices, on n'a qu'un jour étroit sur la sous-astragalienne postérieure. On évide le sinus du tarse du tissu graisseux qu'il contient et on coupe la haie inter-osseuse.

L'avivement des surfaces articulaires astragalo-calcanéennes antérieure et postérieure, astragalo-scaphoïdienne et calcanéo-cuboïdienne doit mordre sur la couche osseuse densifiée sous-chondrale afin d'arriver dans l'os spongieux (Figure 35).

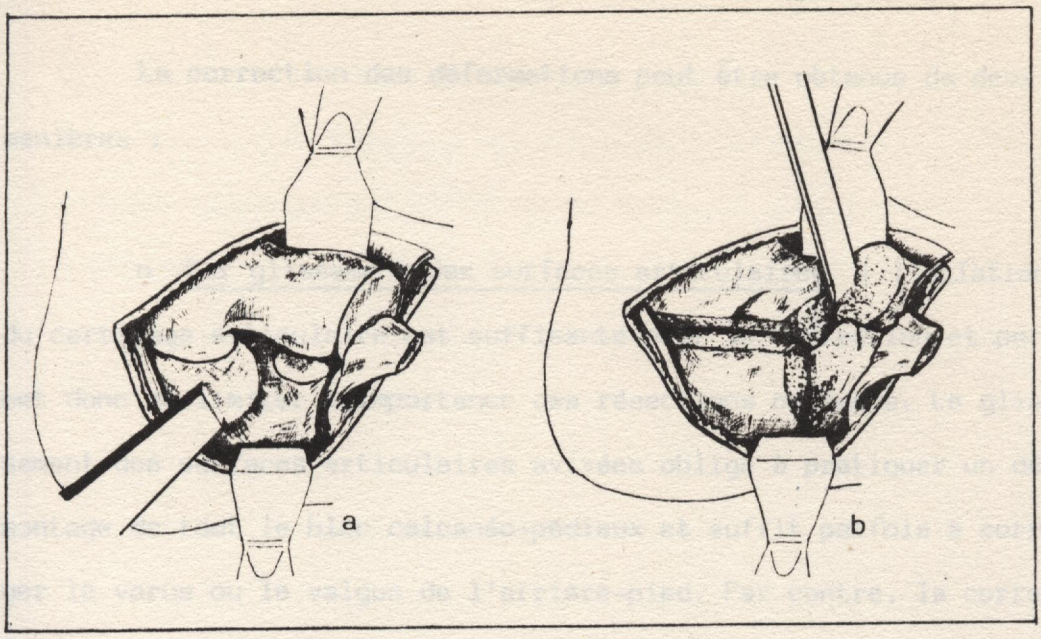

Fig.35 : Avivement des surfaces articulaires sous-astragalienne (a) et médio-tarsienne (b)

L'avivement de l'articulation astragalo-scaphoïdienne doit être extrêmement soigneux car, c'est à son niveau, qu'on observe le plus souvent des non-fusions. On s'assure alors que les surfaces articulaires avivées viennent correctement en contact l'une de l'autre sur toute leur étendue. Pour faciliter la fusion, il est recommandé de lever des petits copeaux osseux pédiculés sur l'une et l'autre surface afin de réaliser une interpénétration des tranches de section.

Dans les déformations importantes, en plus de l'abrasion du cartilage, la coupe s'élargit emportant une tranche osseuse : l'arthrodèse devient alors une tarsectomie modelante.

La tarsectomie est pratiquée à la demande et s'adapte à toutes les déformations du tarse.

La correction des déformations peut être obtenue de deux manières :

o Par glissement des surfaces articulaires : l'ablation du cartilage articulaire est suffisante pour la correction et permet donc de limiter l'importance des résections osseuses. Le glissement des surfaces articulaires avivées oblige à pratiquer un démontage de tout le bloc calcanéo-pédieux et suffit parfois à corriger le varus ou le valgus de l'arrière-pied. Par contre, la correction de l'avant-pied est rarement possible par simple rotation axiale et impose, en règle, une résection au niveau de la médio-tarsienne.

o Par résection osseuse : le type et l'importance de la déformation guident la taille osseuse. Il est prudent de calculer, avant l'intervention, la taille et la forme des coins à réséquer.

Correction dans la sous-astragalienne :

o Dans le plan sagittal :

- Un équinisme du calcanéum peut être corrigé par une résection triangulaire à base antérieure. Il faut parfois faire une libération des parties molles postérieures du calcanéum.
- Un talus calcanéen sera corrigé par une résection triangulaire inversée à base postérieure.

o Dans le plan frontal :

- Des résections cunéiformes à base externe ou interne permettent la correction du varus ou du valgus de l'arrière-pied. La correction du valgus est difficile et certains auteurs proposent d'utiliser une voie interne qui permet d'attaquer plus aisément le coin à sa base. On peut compléter la correction par l'addition d'un greffon.

Correction dans la médio-tarsienne :

o Dans le plan sagittal :

- Un équinisme de l'avant-pied peut être corrigé par une résection à base supérieure.
- Une flexion dorsale de l'avant-pied sera corrigée par une résection inversée à base inférieure.

o Dans le plan horizontal

- La correction d'une abduction ou d'une adduction de l'avant-pied se fait par une résection cunéiforme à base interne ou externe.

o Dans le plan frontal :

- La correction de la prono-supination de l'avant-pied est la plus difficile à réaliser. Car si l'on insiste en faisant tourner l'avant-pied autour d'un axe antéro-postérieur, il se produit une incongruence dans l'articulation médio-tarsienne rendant le montage difficile. Il semble donc plus satisfaisant

lorsqu'on veut corriger une pronation, de pratiquer une ostéotomie cunéiforme à base supérieure plus large au niveau de l'arche interne qu'au niveau de l'arche externe. De même, à une supination convient une résection à base supérieure plus large en dehors qu'en dedans.

Remarques :

Dans les pieds très complexes associant plusieurs déformations, il faut d'abord assurer la correction de l'arrière-pied ensuite, attaquer la médio-tarsienne.

Lorsque les fragments de résection osseuse ne sont pas utilisés pour un blocage osseux, on les fragmente en fins copeaux pour les bourrer dans les pertes de substance résiduelles de façon à obtenir un contact osseux parfait, au niveau de toutes les articulations (en particulier, au niveau de l'articulation astragalo-scaphoïdienne, siège électif des non-fusions).

Le réglage de la position du pied représente le temps le plus délicat de l'intervention. Le réglage temporaire de l'arrière-pied est maintenu, provisoirement, par une pointe carrée fine ou une grosse broche astragalo-calcanéenne. Il faut veiller à ce que persiste un valgus physiologique de l'arrière-pied et une possibilité de flexion dorsale du pied. Le réglage de l'avant-pied est alors plus aisé et peut être fixé provisoirement par des broches. La prono-supination de l'avant-pied doit être harmonieusement répartie autour d'un plan horizontal perpendiculaire à l'axe vertical du membre. Le réglage définitif est contrôlé par trois clichés

radiographiques :

- Profil du pied en flexion dorsale maximale
- Face dorso-plantaire
- Face de la cheville cerclée (incidence de Meary).

Ces clichés permettent en outre de prévoir la longueur de la vis astragalo-calcanéenne.

Le montage de l'arthrodèse peut être assuré de différentes manières (Figure 36) :

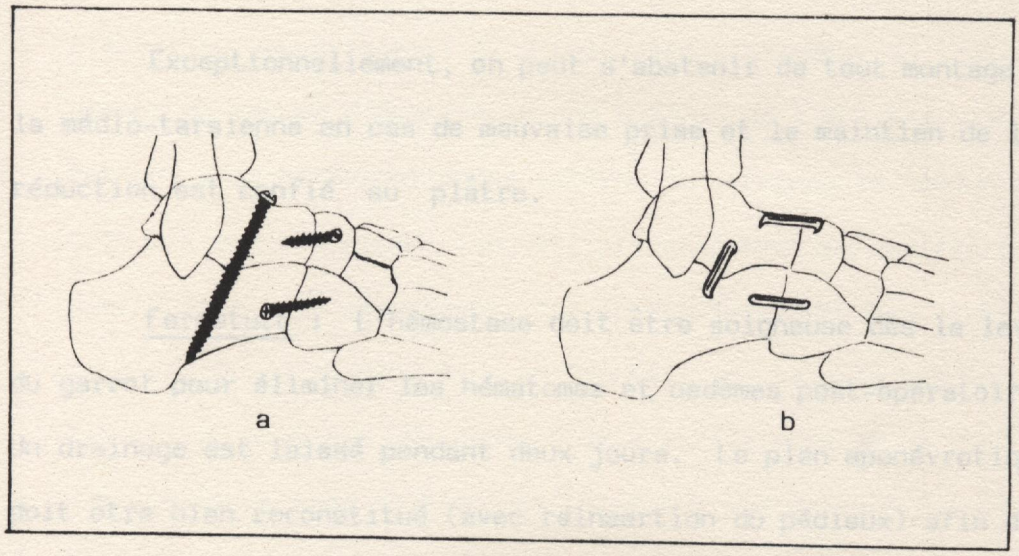

Fig.36 : Montage de l'arthrodèse :
par vissage (a), par agrafes (b)

La sous-astragalienne peut être fixée par une vis astragalo-calcanéenne légèrement oblique en bas, en arrière et en dedans assurant une excellente impaction.

Les articulations astragalo-scaphoïdienne et calcanéo-cuboïdienne peuvent être également fixées par un vissage antéro-postérieur ou postéro-antérieur (ce n'est pas toujours réalisable en cas de taille osseuse importante).

Habituellement, nous utilisons des agrafes simples ou de type "tabouret" à 4 pieds (un dans l'astragale, un dans le scaphoïde, un dans le cuboïde et un dans le calcanéum).

Si le contact astragalo-scaphoïdien est médiocre, on a intérêt à fixer l'articulation par une vis ou une agrafe.

Exceptionnellement, on peut s'abstenir de tout montage de la médio-tarsienne en cas de mauvaise prise et le maintien de la réduction est confié au plâtre.

Fermeture : L'hémostase doit être soigneuse dès la levée du garrot pour éliminer les hématomes et oedèmes post-opératoires. Un drainage est laissé pendant deux jours. Le plan aponévrotique doit être bien reconstitué (avec réinsertion du pédieux) afin d'isoler le plan osseux du plan cutané évitant, s'il se produit un sphacèle cutané, que l'infection ne gagne l'os. Il faut éviter de mettre un pansement circulaire susceptible de créer un garrot en séchant.

Soins post-opératoires : Une attelle plâtrée est confectionnée sous le genou. Le premier pansement est fait au 3ème - 4ème jour et puis une botte plâtrée, fendue en avant, est laissée pour 45 jours.

L'appui est autorisé dès le 45è jour avec une botte de marche, pour une durée de 45 jours.

La rééducation prendra alors le relais en insistant sur la flexion dorsale de la cheville.

Des contrôles radiologiques réguliers permettent de juger de l'évolution de la consolidation.

Gestes associés : Au cours de l'intervention, un certain nombre de gestes peuvent faire partie du protocole opératoire :

- Libération postérieure : Il s'agit essentiellement de l'allongement du tendon d'Achille en cas d'équin de l'arrière-pied. Par une voie para-achiléenne interne ou externe, le tendon est dédoublé sur une grande longueur, frontalement ou sagittalement (c'est sans importance, car la double-arthrodèse stabilise l'arrière-pied dans le plan frontal). Si le gain est insuffisant, on pratique une capsulotomie postérieure de la tibio-astragalienne avec section des faisceaux postérieurs des ligaments latéraux externe et interne (c'est elle qui donne le meilleur gain) et une capsulotomie postérieure de la sous-astragalienne. Une bonne libération des obstacles postérieurs permet de limiter la tarsectomie.

- Libération plantaire : La rétraction des parties molles plantaires et, en particulier de l'aponévrose plantaire moyenne rapproche les talons antérieur et postérieur du pied, à la manière de la corde d'un arc. Par une incision horizontale

interne, on met en évidence l'aponévrose plantaire dont les deux faces, dorsale et plantaire, sont ruginées. Elle est réséquée sur une grande longueur à partir de son insertion calcanéenne. Elle est en fait peu suffisante pour diminuer le creux , mais permet de limiter la tarsectomie.

- Ostéotomies : Le choix de l'ostéotomie à réaliser est guidé par la déformation résiduelle après double-arthrodèse. Il s'agit, principalement, du pied creux interne laissant persister une verticalisation excessive du 1er métatarsien faisant craindre des métatarsalgies ultérieures par hyperappui antéro-interne. Par une incision latérale interne sur la base du 1er métatarsien, on pratique une ostéotomie dorsale de fermeture (ou plantaire avec interposition d'un greffon récupéré sur la tarsectomie). Deux broches croisées permettent de maintenir la réduction.

- Transpositions tendineuses : Certains auteurs restent fidèles aux transpositions tendineuses au cours de la double-arthrodèse. Le choix du tendon et son transfert sont variables et dépendent du testing musculaire.

B) VARIANTES TECHNIQUES

Partant de la double-arthrodèse de Charles DUCROQUET et LAUNAY, certains auteurs ont décrit des techniques comportant des modifications dans le déroulement de l'intervention apportant une solution à certaines déformations.

1. Technique de HOKE (Figure 37)

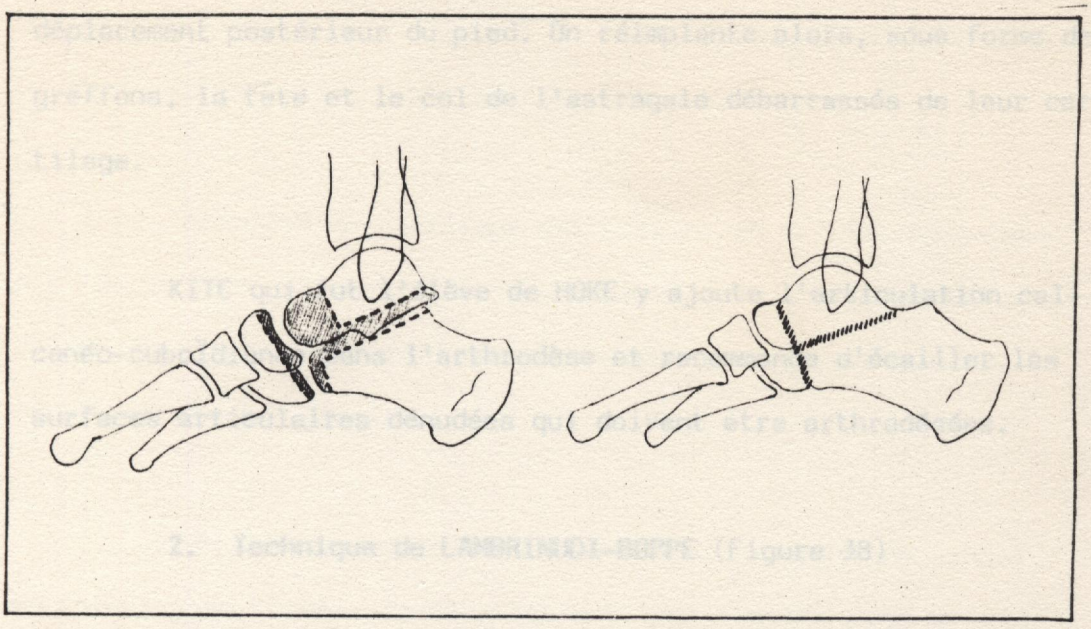

Fig.37 : Technique de Hoke

Décrite par son auteur en 1921, son intérêt vient de la possibilité de déplacer le pied en arrière, ce qui prolonge donc le bras de levier postérieur et diminue la puissance musculaire nécessaire pour soulever le talon.

Elle donne un avantage appréciable en cas de paralysie du triceps.

Elle comporte :

- une excision d'une partie de la face inférieure du corps de l'astragale et de la surface adjacente du calcanéum,
- la résection de la tête et du col de l'astragale,
- l'ablation du cartilage articulaire du scaphoïde et de la face supérieure du calcanéum.

La libération du bloc calcanéo-pédieux du bloc tibio-

astragalien achevée, on corrige la déformation en réalisant un déplacement postérieur du pied. On réimplante alors, sous forme de greffons, la tête et le col de l'astragale débarrassés de leur cartilage.

KITE qui fut l'élève de HOKE y ajoute l'articulation calcanéo-cuboïdienne dans l'arthrodèse et recommande d'écailler les surfaces articulaires dénudées qui doivent être arthrodésées.

2. Technique de LAMBRINUDI-BOPPE (Figure 38)

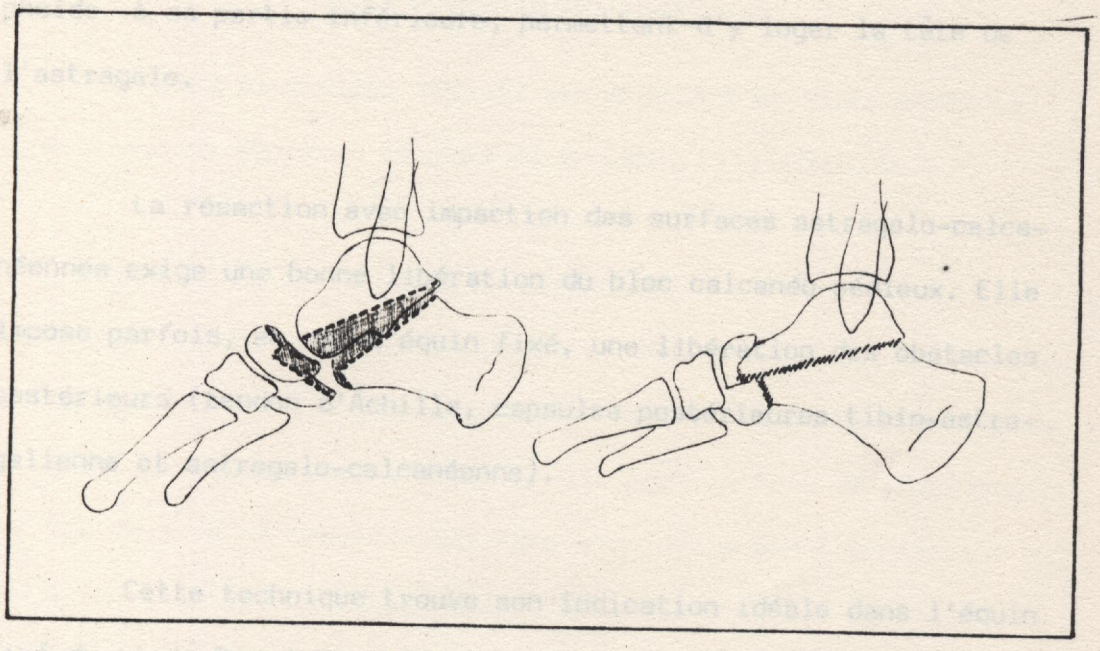

Fig.38 : Technique de Lambrinudi-Boppe

Décrite par son auteur, en 1927, dans le British Journal of Surgery, R. MEARY en fait une thèse en 1940, à Paris. C'est une arthrodèse à effet d'arthrorise.

Elle diffère par la taille osseuse qui porte essentiellement sur l'astragale. Cette taille sous-astragalienne est large

en avant et ne prend que le cartilage en arrière. Elle doit être perpendiculaire au plan sagittal de l'astragale, si on ne veut pas créer de valgus ou de varus de l'arrière-pied.

L'ablation du cartilage articulaire et de l'os sous-chondral de la face supérieure du calcanéum et l'avivement de la calcanéo-cuboïdienne sont réalisés de la même manière que dans la double-arthrodèse décrite.

Après l'ostéotomie cunéiforme sous-astragalienne à base antérieure, on creuse après avivement, une logette dans le scaphoïde à sa partie inférieure, permettant d'y loger la tête de l'astragale.

La résection avec impaction des surfaces astragalo-calcanéennes exige une bonne libération du bloc calcanéo-pédieux. Elle impose parfois, en cas d'équin fixé, une libération des obstacles postérieurs (tendon d'Achille, capsules postérieures tibio-astragalienne et astragalo-calcanéenne).

Cette technique trouve son indication idéale dans l'équin fixé du pied. Quand les tailles osseuses sont correctes, la flexion plantaire ne peut dépasser 10°, car en cette position, la partie postérieure de l'astragale vient en contact avec la mortaise.

3. Technique de DUNN-BRITTAIN (Figure 39)

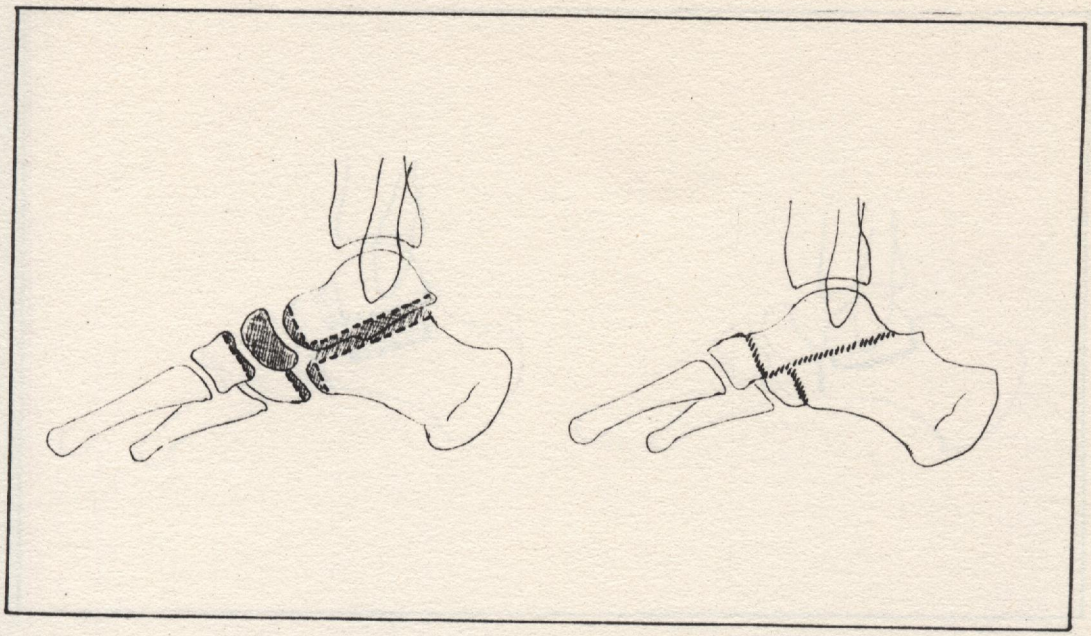

Fig.39 : Technique de Dunn-Brittain

Cette technique, décrite par BRITTAIN en 1928, présente l'avantage de déplacer le pied en arrière. Elle comporte :

- L'excision de la totalité du scaphoïde,
- L'ablation du cartilage articulaire des cunéiformes, du cuboïde, du calcanéum et de l'astragale. On enlève davantage d'os sur le 2ème cunéiforme pour y créer un lit pour la tête de l'astragale.
- Une fois la déformation corrigée avec déplacement postérieur du pied, (la tête de l'astragale s'articule avec les cunéiformes), le scaphoïde est débarrassé de son cartilage et bourré sous forme de greffons dans les interstices.

Cette technique entraîne un déplacement postérieur du pied, légèrement supérieur à celle de HOKE.

Qu'il s'agisse de la technique de DUNN ou de HOKE, le raccourcissement du pied est généralement discret.

4. Technique de BREWSTER (Figure 40)

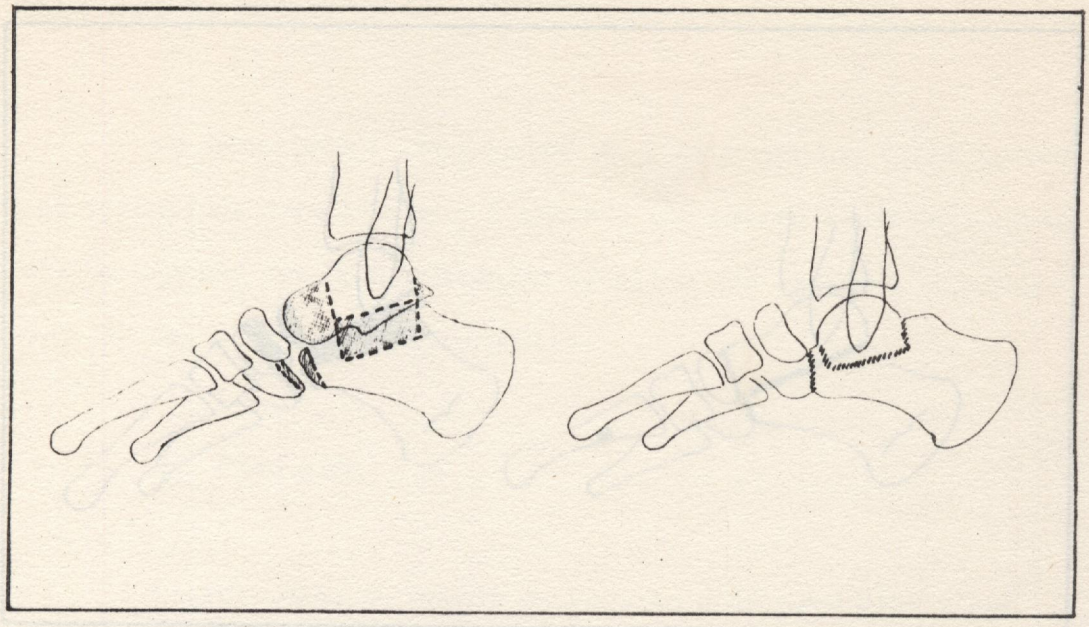

Fig. 40 : Technique de Brewster

Décrite par son auteur en 1933, elle était déjà très peu utilisée en raison du sacrifice osseux important. Elle est utilisée pour le pied ballant total, sans mobilité active.

Son principe est de tailler l'astragale et de lui donner la forme d'un tenon quadrangulaire qu'on enfonce dans une mortaise pratiquée à la face supérieure du calcanéum. Ainsi se trouve créée une double butée antérieure et postérieure permettant 10 à 15° de mouvement dans chaque sens, mais s'opposant aussi bien à la chute du pied qu'au talus.

Les résultats de cette intervention d'indication exceptionnelle, sont évidemment moins brillants que ceux des autres arthrodèses, en raison de la gravité des lésions qu'elle se propose de combattre.

5. Technique de PIERRE-BERTRAND (Figure 41)

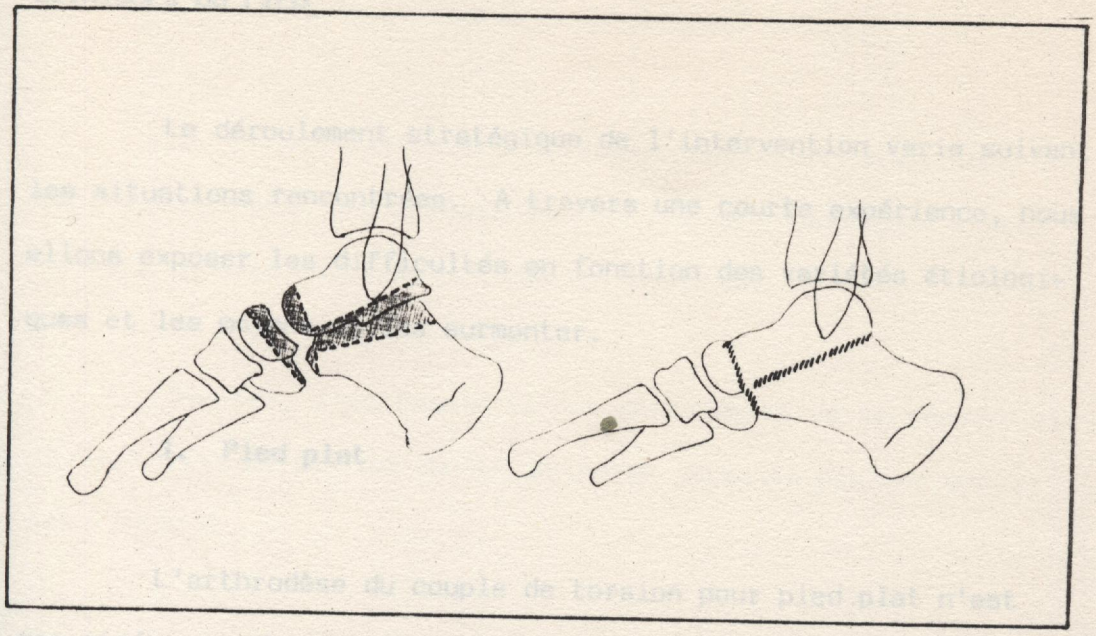

Fig.41 : Technique de Pierre-Bertrand

En cas de pied talus avec calcanéum érectile, PIERRE-BERTRAND propose une double-arthrodèse avec ostéotomie sous-astragalienne à base postérieure. Elle comporte :

- Une résection cunéiforme à base dorsale au niveau de la médio-tarsienne.
- Une résection cunéiforme à base postérieure au niveau de la sous-astragalienne aux dépens du calcanéum, aboutissant jusqu'à l'insertion du tendon d'Achille.
- Le calcanéum doit être bien libéré et reposé sous l'astragale pour obtenir une bonne impaction.

Cette technique permet de déverticaliser le calcanéum et d'augmenter, par conséquent, le bras de levier postérieur.

C) ADAPTATION DE LA TECHNIQUE DE BASE SUIVANT LES FORMES ANATOMO-CLINIQUES DU PIED

Le déroulement stratégique de l'intervention varie suivant les situations rencontrées. A travers une courte expérience, nous allons exposer les difficultés en fonction des variétés étiologiques et les moyens de les surmonter.

1. Pied plat

L'arthrodèse du couple de torsion pour pied plat n'est pas aisée car c'est généralement devant un très gros pied plat avec couple de torsion totalement enraidi que nous pratiquons l'intervention.

On peut faire une double-arthrodèse en avivant simplement les surfaces articulaires, laissant les os en place sans chercher à corriger le pied plat en comptant sur la fusion osseuse pour supprimer les douleurs. Or la souffrance du couple de torsion n'est pas l'unique responsable des douleurs dont une grande part est dûe à l'effondrement de la voûte plantaire perturbant l'équilibre statique et dynamique du pied. Il faut par conséquent corriger le pied plat en reconstituant la voûte plantaire.

L'abduction de l'avant-pied et l'affaissement de la voûte plantaire accompagnent la flexion de l'astragale. Le couple de torsion est très serré et l'on a du mal à corriger la divergence astragalo-calcanéenne. La tête de l'astragale doit être relevée de sa situation profonde fixée. La libération est difficile surtout

en dedans où on rencontre un épaississement avec métaplasie chondroïde de la capsule astragalo-scaphoïdienne interne.

Le rechaussement de l'astragale sur le calcanéum est obtenu en plaçant une spatule sous le col de l'astragale et en mettant le bloc calcanéo-pédieux en inversion.

Souvent, l'astragale refuse obstinément de se réduire et il faut bien le libérer de ses attaches internes par une courte voie interne.

Le rechaussement va augmenter la hauteur de l'arrière-pied et donc retendre le tendon d'Achille et créer un équinisme. Cet équinisme peut d'ailleurs être prévu avant l'intervention : il suffit, en effet, de mettre le pied en position d'inversion (donc de correction) et de faire une flexion dorsale à la tibio-tarsienne : la tension du tendon d'Achille va apparaître alors. Cet équinisme nécessite donc un allongement du tendon d'Achille. Ce qui permettra non seulement d'obtenir la correction, mais également, d'éviter les récidives.

Donc, le rechaussement de l'astragale sur le calcanéum doit être accompagné d'un allongement du tendon d'Achille si l'on veut restaurer une voûte plantaire avec un angle de pente calcanéenne, et si l'on veut éviter les récidives.

Les observations de pied plat n'ont pas toutes bénéficié de l'allongement du tendon d'Achille et on obtenait une restitution de l'alignement astragale-scaphoïde-cunéiforme-1er métatarsien

mais avec un équinisme calcanéen dû à la tension du tendon d'Achille (laissant persister l'effondrement de la voûte plantaire).

Dans les observations récentes, l'allongement du tendon d'Achille a toujours permis de reconstituer la voûte plantaire.

Une fois l'astragale reposé sur le calcanéum, les difficultés reprennent au niveau de la médio-tarsienne difficile à démonter. L'interligne est pincé et les surfaces sont scléreuses, surtout au niveau du scaphoïde. Il faut tailler loin pour obtenir de l'os spongieux valable pour la fusion.

La correction du valgus calcanéen extériorise alors la supination compensatrice de l'avant-pied. Pour la corriger, on est tenté de faire une rotation de l'avant-pied par rapport à un axe antéro-postérieur. On se trouve alors devant une incongruence importante des surfaces de la médio-tarsienne. On corrige par une résection à base dorsale plus large dans la calcanéo-cuboïdienne pour élever le 5ème rayon et à base plantaire dans la base du 1er métatarsien pour l'abaisser. Une fois la correction obtenue, il persiste presque toujours une saillie interne du scaphoïde que l'on doit réséquer par voie interne.

2. Pied bot varus équin invétéré

Le pied bot varus équin invétéré de l'adulte est une déformation complexe dans laquelle le pied repose au sol dans une attitude fixée d'inversion (contrairement au pied plat qui repose au sol dans une attitude plus ou moins fixée d'éversion).

وزارة الجامعات
المكتبة المركزية
معهد البليدة

Le première difficulté est celle de la voie d'abord qui peut être gênée dans son trajet par une bursite ou une grosse callosité. Elle doit être adaptée à la déformation et à l'état cutané et il ne faut pas hésiter à faire des contre-incisions plutôt que de risquer des manoeuvres dangereuses sous un jour étroit.

La deuxième difficulté est celle de l'ouverture des interlignes articulaires et il faut :

- bien libérer le couple de torsion,
- supprimer tous les obstacles : ce geste aide à économiser l'amplitude nécessaire des tailles osseuses,
- tenter une reconstitution ; le déplacement vers le dedans (varus) et vers le haut (équin) de l'insertion du tendon d'Achille amène une rétraction progressive de celui-ci. La tentative de correction s'accompagne donc d'une mise en tension du tendon d'Achille. Celui-ci devra donc être allongé.

La correction du pied bot varus équin invétéré passera par un mouvement d'éversion du bloc calcanéo-pédieux sous l'astragale et ce mouvement ne sera possible qu'en relâchant le triceps.

- Puis, faire les tailles osseuses : c'est la dernière étape, facilitée par la libération de tous les obstacles maintenant la déformation et empêchant sa correction.

Il existe une hypertrophie osseuse sur une étendue variable de la face antéro-externe du calcanéum, du cuboïde et de la tête et du col de l'astragale.

La taille osseuse comprend :

- au niveau de la sous-astragalienne : une ostéotomie cunéiforme à base externe pour corriger le varus ;
- au niveau de la médio-tarsienne : une ostéotomie cunéiforme à base dorsale pour corriger l'équin et externe pour corriger l'adduction.

En fait, ce n'est pas simple et il est souvent nécessaire de faire un sacrifice osseux emportant une partie du cuboïde et tout, ou partie du scaphoïde.

Malgré des tailles osseuses parfois très généreuses, il arrive que la correction soit incomplète. Il faut savoir l'accepter dès que la recherche d'une correction idéale fait courir des risques (étirement du paquet vasculo-nerveux ou de la peau en dedans). Une intervention ultérieure permettra d'améliorer la correction en supprimant les défauts résiduels.

Nous n'avons jamais réalisé d'astragalectomie. Mais nous convenons toutefois que,si le sacrifice osseux au niveau de l'astragale est important pour obtenir la correction, mieux vaut en pratiquer l'ablation que de laisser une mince lame osseuse inefficace et vouée à la nécrose.

3. Pied creux

Il est caractérisé par une exagération de la concavité plantaire avec rapprochement des talons antérieur et postérieur.

Un premier temps de libération plantaire ou postérieure peut relâcher les parties molles rétractées figeant la déformation et permet, parfois, de limiter l'amplitude des tailles osseuses.

La découverte des interlignes articulaires et leur ouverture peut être difficile en cas de pied creux invétéré.

Les tailles osseuses cunéiformisées ne posent pas de problème particulier, mais il faut savoir que la tarsectomie, au niveau de la médio-tarsienne ne corrige pas toujours le creux dont l'origine est souvent située en avant de l'articulation de Chopart.

Le pied creux talus nécessite une bonne exposition de la partie postérieure du calcanéum jusqu'à l'insertion du tendon d'Achille. La technique de PIERRE-BERTRAND comportera :

- outre l'ostéotomie à base dorsale médio-tarsienne,
- une ostéotomie à base postérieure sous-astragalienne; le ciseau emportera le cartilage articulaire inférieur de l'astragale et un coin à base postérieure aux dépens du calcanéum.

Il faut bien libérer le calcanéum pour pouvoir le mobiliser aisément afin de le déverticaliser et le rétropulser.

On doit obtenir une bonne impaction astragalo-calcanéenne avant de réaliser le montage de l'arthrodèse.

Cette technique permet d'allonger le bras de levier postérieur. On obtient généralement un bon résultat morphologique

avec un discret raccourcissement du pied.

Dans le pied creux interne, il persiste souvent une verticalisation du 1er métatarsien. Par une courte incision interne, on pratique une ostéotomie de la base du 1er métatarsien d'ouverture plantaire, avec interposition d'un greffon récupéré de la tarsectomie. Le maintien peut être assuré par une agrafe ou par deux broches croisées courbées à l'extérieur pour empêcher leur fuite et faciliter leur extraction.

4. Pied paralytique

La déformation du pied paralytique se caractérise par trois éléments :

- un élément architectural astragalo-calcanéen acquis,
- un déséquilibre musculaire,
- des rétractions tendineuses et musculaires.

Un traitement logique résultera de la compréhension de tous les éléments et comprendra la cure de chacun d'eux.

- Levée des obstacles musculo-tendineux.
- Restitution de l'architecture anatomique.
- Rétablissement de l'équilibre musculaire.

Ne pas traiter toutes ces lésions, c'est s'exposer à une récidive quasi-certaine.

Il s'agit en général de pieds lâches et fragiles à manipuler

avec prudence.

L'ouverture du couple de torsion est facile par simple section, au bistouri, de la capsule et des ligaments. Le jour obtenu est généralement satisfaisant, notamment sur la sous-astragalienne postérieure sans avoir à récliner les péroniers.

La taille osseuse est exécutée en fonction des déformations que l'on désire corriger. Il faut être extrêmement prudent, car les os sont très fragiles et réduits à une mince coque. Un coup violent de ciseau risquerait d'emporter, avec le cartilage, une bonne partie d'os spongieux.

Les manoeuvres de réduction doivent également être très douces pour ne pas créer de fracture ou de tassement.

Enfin, le montage de l'arthrodèse, quelle que soit sa qualité, n'offre pas toujours une bonne prise sur des structures osseuses fragilisées par la paralysie, et impose par conséquent, une bonne contention plâtrée.

5. Arthrose du couple de torsion

Il s'agit, essentiellement, d'arthrose de la sous-astragalienne propagée à la médio-tarsienne, consécutive à une fracture articulaire du calcanéum le plus souvent, consolidée en position vicieuse.

La première difficulté à laquelle on se heurte est celle de l'ouverture de l'interligne sous-astragalien, car malgré tous

les artifices, on n'obtient qu'un jour médiocre. Il faut donc, avec patience, au bistouri et au ciseau, libérer les solides adhérences intra-articulaires qui bloquent les deux surfaces de la sous-astragalienne.

La deuxième difficulté est dûe à l'ostéocondensation sous-chondrale, surtout au niveau du calcanéum qui oblige à tailler prudemment en profondeur jusqu'en os de bonne qualité pour la fusion osseuse.

La troisième difficulté réside dans l'acharnement à corriger un pied plat post-traumatique. L'interposition d'un greffon entre les segments postérieurs de l'astragale et du calcanéum pour abaisser la grosse tubérosité est vouée à la résorption du greffon.

Par contre, il faut absolument corriger une déviation frontale du calcanéum. Si la correction du varus ne pose pas de problème par résection d'un coin à base externe, il est plus difficile de corriger un valgus par voie externe.

La mise en contact des surfaces articulaires après correction ne peut se faire qu'après libération complète du bloc calcanéo-pédieux du bloc tibio-astragalien. Il faut bloquer des fragments d'os spongieux dans les interstices et soulever des copeaux pédiculés pour améliorer la fusion.

D) PROBLEMES POSES PAR LES TRANSPLANTATIONS TENDINEUSES

Sur un pied stabilisé et corrigé par une double-arthrodèse, on peut être amené à pratiquer des transplantations tendineuses, dans le but d'obtenir un mouvement actif, sinon un effet de ténodèse active.

Il faut savoir que les résultats sont moins bons au pied qu'à la main, en raison de l'effort considérable attendu.

Transposer un muscle, c'est sacrifier une fonction au profit d'une autre. Un certain nombre de principes doivent guider ce programme avec minutie et patience.

Une fois la paralysie d'un muscle établie, sans possibilité de récupération (au moins deux ans pour LELIEVRE), il faut envisager :

- de quelle manière la vicariance est possible,
- à quel muscle la demander,
- comment la réaliser techniquement.

1. Choix du vicariant

- Il ne faut pas toucher à un muscle dont la suppression est génératrice de déstabilisation.
- Il ne faut transplanter que sur une articulation normale et sur un pied corrigé.
- Le muscle transplanté doit être capable d'exécuter le nouveau

mouvement qui lui est demandé.

- Il doit avoir une longueur suffisante pour permettre son insertion sans difficulté.
- Il doit avoir une direction superposable à celle du muscle suppléé.
- Il doit, enfin, avoir une force suffisante : un testing à 4 minimum permet l'intervention, sachant qu'il y a toujours une perte de la force musculaire.

2. Adaptation physiologique

La décomposition du mouvement du pied lors de la marche, en une phase oscillante et une phase d'appui nous donne à penser qu'il existe une synergie et un antagonisme chronologiques des différents groupes musculaires, de même qu'il existe déjà une synergie et un antagonisme anatomiques.

- Les synergiques chronologiques agissent dans le même temps lors de la marche : ce sont le jambier antérieur et les extenseurs, à la phase oscillante ; leurs antagonistes sont les fléchisseurs plantaires, à la phase d'appui.
- Les synergiques anatomiques travaillent dans le même plan.

Ces deux notions sont indépendantes. Les centres médullaires de l'agoniste et de l'antagoniste agissent l'un sur l'autre. La contraction d'un muscle, si minime soit-elle, provoque la décontraction de son antagoniste. Ce phénomène est lié à l'automatisme de la marche.

Ainsi, les meilleurs résultats sont obtenus lorsque le muscle transplanté est en synergie anatomique et en synergie chronologique avec le muscle paralysé. L'adaptation est rapide et le vicariant se trouve dans les meilleures conditions pour jouer son rôle. Un résultat moins bon est obtenu avec un muscle en antagonisme anatomique, mais en synergie chronologique avec le muscle paralysé. Par contre, les plus mauvais résultats viennent d'un antagonisme anatomique et chronologique. A vrai dire, l'adaptation mentale du sujet est pour beaucoup dans le résultat quelque soit le vicariant.

3. Rééducation

C'est un complément indispensable :

- Pour libérer le trajet du vicariant.
- Pour en augmenter la force qui diminue toujours (d'environ une ou deux graduations de testing).
- Pour harmoniser la réapparition du nouveau mouvement et l'intégrer dans le fonctionnement général du membre.

4. Problèmes techniques

Les principes élémentaires de la fixation de l'extrêmité tendineuse sont connus (la boucle trans-osseuse restant le moyen le plus sûr).

Il faut insister sur :

- La liberté du trajet tendineux qui doit être le plus direct et

sans obstacle.

- La tension qui doit être équilibrée et proche de la tension physiologique.
- L'immobilisation en position de relâchement, pendant trois ou quatre semaines.
- Enfin, la rééducation qui doit être précoce.

Le choix du point d'insertion dépend de la valeur fonctionnelle des muscles restants et de la force du pied. Il faut donner un bras de levier suffisant pour assurer une bonne fonction. Selon l'effet recherché, en pronation-supination ou en varus-valgus, le point d'insertion se fera en dedans ou en dehors.

5. Moment de l'intervention

Certains chirurgiens restent fidèles aux transplantations dans le même temps que la double-arthrodèse. Nous pensons, pour notre part, qu'il est plus logique de faire l'arthrodèse d'abord et la transplantation environ 6 mois après. Ces deux temps sont nécessaires car il ne faut pas compromettre la qualité de la transplantation durant la longue immobilisation de l'arthrodèse.

6. Résultats

Dans le pied paralytique, nous obtenons la stabilisation latérale par la double-arthrodèse. Les muscles court péronier latéral et jambier postérieur sont dès lors, non seulement inutiles mais nuisibles, puisqu'ils maintiennent une traction valgisante ou varisante. Ils sont alors souvent utilisés pour pallier un déficit du jambier antérieur.

Le jambier antérieur est le plus fréquemment atteint par la poliomyélite. Sa paralysie entraîne des conséquences de deux ordres :

- un dommage esthétique : steppage disgrâcieux,
- des troubles fonctionnels : absence de contrôle antéro-postérieur avec équin et durillons plantaires douloureux.

On peut alors utiliser :

- Les extenseurs des orteils (extenseur propre du gros orteil ou extenseur commun). La longueur et la direction sont suffisantes. Sur le plan physiologique, il y a une concordance anatomique et une synergie chronologique avec le jambier antérieur. D'où une adaptation rapide et sans difficulté.
- Le court péronier latéral : la longueur est suffisante, sa direction est satisfaisante à condition de le libérer haut pour lui donner un trajet superposable à celui du jambier antérieur. Sur le plan physiologique, il y a un relatif antagonisme anatomique avec le jambier antérieur. La synergie chronologique donne un bon résultat.
- Jambier postérieur : la longueur est insuffisante. La direction est suffisante à condition de le libérer haut. Sur le plan physiologique, malgré le relatif antagonisme anatomique, la synergie chronologique permet d'obtenir un bon résultat.

CHAPITRE V

ETIOLOGIES

Un certain nombre d'affections rencontrées en pratique courante nous semblent justifier l'indication d'une arthrodèse du couple de torsion dans le but :

- de stabiliser un pied gagné par la paralysie,
- de corriger une déformation irréductible et fixée ,
- de supprimer l'élément douloureux témoin d'une souffrance du couple de torsion.

La double-arthrodèse ne devient licite que lorsque tous les moyens conservateurs ne permettent pas de restituer au pied sa forme et sa fonction.

Les grands syndromes neurologiques occupent la première place, dominés essentiellement par les séquelles de la poliomyélite.

A) PIED NEUROLOGIQUE

Le pied est une cible privilégiée des maladies neurologiques.

1. Paralysies centrales

Il y a une atteinte de la longue voie pyramidale, du lobe para-central aux cornes antérieures de la moelle lombo-sacrée du côté opposé. Les causes sont nombreuses et peuvent être cérébrales ou médullaires.

La spasticité intéresse essentiellement le triceps sural et les fléchisseurs des orteils avec, comme conséquence, un équinisme associé à un certain degré de varus de l'arrière-pied et de supination de l'avant-pied. Les réflexes ostéo-tendineux sont vifs et la présence d'un signe de Babinski vient confirmer la nature pyramidale de l'atteinte.

La chirurgie de transplantation, dans un environnement spastique, est pleine d'inconnues quant à ses résultats.

La double-arthrodèse, cunéiformisée à la demande (un allongement du tendon d'Achille y est, en règle, associé) permet d'obtenir la correction de la déformation et la stabilisation frontale du pied.

2. Paralysies périphériques

Elles donnent une paralysie flasque avec amyotrophie rapide. Deux étiologies dominent : la poliomyélite, la paralysie du Sciatique Poplité Externe.

a) POLIOMYELITE

C'est une maladie infectieuse, liée à un groupe de virus neurotropes ayant une affinité particulière pour la corne antérieure de la moelle épinière. L'atteinte est massive d'emblée, avec régression partielle qui peut durer quelques fois des années. Cette atteinte est asymétrique, polymorphe et disséminée.

Certains muscles reçoivent leur innervation d'une colonne médullaire courte et sont, par conséquent, vulnérables en totalité : c'est le cas du jambier antérieur.

D'autres, par contre, sont issus de plusieurs métamères et ne sont, la plupart du temps, que partiellement touchés : c'est le cas de l'extenseur propre du gros orteil.

Cette diversité lésionnelle explique les différents tableaux observés. La paralysie d'un seul muscle suffit à déséquilibrer le pied. La Loi de DELPECH intervient et la croissance du pied se trouve perturbée par le déséquilibre musculaire.

A la base de l'attitude vicieuse, il y a donc le déséquilibre musculaire. Mais d'autres éléments la complètent et, en particulier, l'action de la marche, facteur d'aggravation. La rétraction des parties molles,qui est surtout un processus d'adaptation, fixe la déformation et la sclérose massive d'un muscle agit de même.

Les déformations osseuses résultant de ce déséquilibre sont d'autant plus accentuées que le sujet a été atteint plus jeune.

Quelles sont les principales déformations ?

"Il n'est pas deux poliomyélitiques qui se ressemblent." (BOPPE)

a.1. Pied équin

C'est la déformation la plus fréquente, conséquence de la paralysie des muscles releveurs (jambier antérieur, extenseurs des orteils). Si les fléchisseurs des orteils conservent une certaine activité, une griffe s'installe. L'équinisme est chiffré par l'angle de flexion dorsale que le pied ne peut dépasser.

La valeur fonctionnelle du pied équin est variable. Seuls les pieds équins fixés ont un très mauvais appui localisé à l'avant-pied avec métatarsalgies et durillons plantaires. Les pieds équins ballants peuvent avoir un appui correct, mais leur déroulement est souvent géné par la limitation de la flexion dorsale passive.

Si le raccourcissement du membre inférieur est trop faible par rapport à l'équinisme, le malade est obligé de stepper.

Dans l'ensemble, l'équinisme isolé semble assez bien toléré par le malade. Il peut, d'ailleurs, compenser un raccourcissement. Par contre, la paralysie associée des péroniers supprime la stabilité latérale externe et entraîne un **pied varus équin** : il y a prédominance des muscles fléchisseurs et du jambier postérieur. La déformation articulaire est complexe avec rotation interne du bloc calcanéo-pédieux sous l'astragale lui-même en équin. La tibio-tarsienne est soumise à des forces dislocantes externes mal tolérées.

La paralysie associée du jambier postérieur supprime la stabilité latérale interne et entraîne un **pied valgus équin :** cette déformation plus rare est mieux tolérée.

a.2. Pied talus

C'est une déformation beaucoup plus rare, conséquence de la paralysie du muscle triceps sural et caractérisée par un appui exclusivement postérieur. L'avant-pied ne suit pas constamment, comme en témoigne la fréquence d'un creux associé. La déformation paraît résider essentiellement au niveau de la tibio-tarsienne (talus tibio-astragalien). La sous-astragalienne y participe, dans la mesure où le talus est rarement pur. Il existe, fréquemment, un valgus associé. La grosse tubérosité du calcanéum est orientée de façon que sa face inférieure soit presque verticalement ascendante. Ainsi le triceps se trouve encore privé de bras de levier.

Les troubles fonctionnels sont toujours marqués : le déficit du triceps nuit au déroulement du pas, car seul le calcanéum prend appui sur le sol. Par ailleurs, le talus supprime toute possibilité de stabilisation du genou dans la mesure où cette stabilisation est souhaitable. Il est, d'autre part, difficile à chausser.

a.3. Instabilités latérales

Elle sont très fréquentes, conséquences de la paralysie isolée des péroniers (pied varus) ou du jambier postérieur (pied valgus). En fait, l'instabilité est **rarement pure** .

La déformation réside essentiellement dans la sous-astragalienne qui, par le seul jeu de ses mouvements physiologiques, est capable de donner un degré important de valgus ou de varus. Ceci explique d'ailleurs que la correction peut être réalisée dans certains cas, par simple glissement articulaire lors de l'arthrodèse.

La médio-tarsienne participe toujours à ces déformations à un degré plus ou moins important.

La tibio-tarsienne ne participe que dans la mesure où elle devient instable. Les troubles fonctionnels sont variables :

- tantôt l'instabilité ne se manifeste que lors de l'appui et se traduit par une bascule frontale en charge ;
- tantôt, elle est permanente et réalise le pied valgus ou pied varus banal dont la déformation peut atteindre un degré extrême amenant le sujet à marcher véritablement sur le dos du pied, dans certains varus.

a.4. Pied creux

C'est une entité très fréquente, conséquence de la paralysie du jambier antérieur. Dans le pied creux banal, il existe une exagération de la concavité plantaire avec fermeture de l'angle de voûte (angle de DJIAN-ANNONIER). Les talons antérieur et postérieur du pied sont rapprochés et le pied est raccourci.

Les troubles fonctionnels entraînés par un pied creux sont souvent minimes et ne semblent pas exactement en rapport avec le

degré du creux, mais plutôt avec les déformations qui lui sont fréquemment associées : équin, talus, varus ou valgus de l'arrière-pied.

a.5. Pied plat

C'est une déformation moins fréquente, conséquence de la paralysie des deux jambiers. Elle est caractérisée par l'effondrement de la voûte plantaire avec ouverture de l'angle de voûte (angle de DJIAN-ANNONIER). On conçoit que cet effondrement entraîne une augmentation relative de la longueur de l'arche interne qui va retentir sur toutes les articulations qui la séparent de l'arche externe qui, elle, garde sa longueur. Les troubles fonctionnels faits essentiellement de douleurs mécaniques, traduisent la décompensation de la déformation.

a.6. Pied ballant

Il est la conséquence de la paralysie de tous les muscles. Il a tendance à se fixer en varus-équin ou en équin direct. Cet équinisme est dû à un enraidissement des articulations sous-astragalienne et médio-tarsienne dans une position que la pesanteur tend à faire prendre au pied.

Quelle est la place de la double-arthrodèse dans le pied paralytique poliomyélitique ?

Le pied n'est souvent qu'un élément d'un ensemble paralytique complexe du membre inférieur.

La stabilité du membre inférieur passe avant la recherche d'une correction idéale du pied. Cette stabilité est à

rechercher, condition essentielle d'un bon appui osseux et musculaire. Le pied paralytique doit être étudié en fonction de l'état du genou, de la hanche, du côté opposé et du plan de traitement global (correction d'une inégalité de longueur, appareillage ...). Par exemple : certains pieds plats valgus avec paralysie du quadriceps sont bien tolérés car ils s'accompagnent d'une rotation externe du membre inférieur et le malade parvient à marcher en roulant sur le bord interne du pied. La paralysie du quadriceps est donc bien compensée et c'est sur la tension du ligament latéral interne du genou qu'est stabilisé l'appui. En remettant le pied en position parfaite, par une double-arthrodèse, on empêche le mouvement de roulement au sol et on supprime donc la compensation.

Donc, dès qu'une position d'équilibre est trouvée par le malade, il est souvent préférable de ne rien faire.

Mais dès que la déformation devient source de gène évidente, la double-arthrodèse intervient alors pour assurer la stabilité du pied. Elle ne doit pas débuter d'emblée par des coupes cunéiformisées , mais d'abord plutôt libérer les éléments osseux et sectionner les capsules articulaires rétractées. L'allongement du tendon d'Achille, de même que les libérations postérieures sont fonction du degré d'équinisme.

Des transplantations tendineuses peuvent être alors envisagées après la correction et la stabilisation, en fonction du potentiel musculaire restant. Car le déséquilibre musculaire, combiné à l'action non contre-balancée des antagonistes produit, au niveau des interlignes restés intacts, une action suffisante pour déformer progressivement le pied dans la direction où les muscles tirent le plus.

En fait, la stabilisation frontale étant assurée par la double-arthrodèse, la suppléance intéressera principalement la flexion dorsale du pied. Les muscles jambier postérieur et court péronier latéral, neutralisés par la double-arthrodèse, y sont justement désignés. La double-arthrodèse sera cunéiformisée selon la déformation à corriger.

Pied équin : un procédé excellent est celui de LAMBRINUDI auquel on peut associer une transplantation du jambier postérieur au dos du pied.

Pied talus : l'essentiel est de redonner un angle de pente calcanéenne normal et une divergence astragalo-calcanéenne normale. Les coupes de la double-arthrodèse de PIERRE BERTRAND horizontalisent le calcanéum et la translation postérieure du bloc calcanéo-pédieux permet d'équilibrer les deux bras de levier antérieur et postérieur du pied.

Les résultats des transplantations tendineuses sur pied talus sont transitoires.

Instabilités latérales : le varus de l'arrière-pied réclame une correction au niveau de la sous-astragalienne, par une ostéotomie triangulaire à base externe.

Si le valgus est modéré, il ne faut rien faire. Par contre, s'il aboutit à l'effondrement de la colonne interne à chaque appui, il faudra le corriger par une taille sous-astragalienne inversée, à base interne dont la réalisation est parfois difficile par la voie d'abord externe.

Pied creux : le pied creux direct relève de l'ostéotomie du tarse ou du métatarse à base dorsale. Par contre, dès qu'une composante en varus (ou en valgus) de l'arrière-pied existe, une ostéotomie sous-astragalienne à base interne et médio-tarsienne à base dorsale permettra d'obtenir la correction de la déformation et surtout la stabilisation frontale du pied.

Pied plat : la reconstitution de la divergence astragalo-calcanéenne est la clé d'une bonne correction. Elle nécessite le démontage du bloc calcanéo-pédieux par rapport au bloc tibio-astragalien et la stabilisation par une double-arthrodèse.

Pied ballant : il relevait encore récemment de la triple arthrodèse. Mais l'enraidissement de la tibio-astragalienne a fait apparaître des problèmes de genoux douloureux ou instables. Dès lors, on ne pratique plus qu'une double-arthrodèse complétée, rarement, par une arthrodèse tibio-tarsienne si cette dernière est instable.

En fait, ces instabilités sont moins fréquentes depuis que la divergence astragalo-calcanéenne est mieux rétablie par la double-arthrodèse.

b) PARALYSIE DU SCIATIQUE POPLITE EXTERNE

Elle est plus fréquente, mais heureusement, beaucoup moins grave que la paralysie du sciatique poplité interne qui donne une anesthésie avec ulcérations plantaires.

L'atteinte du sciatique poplité externe donne une paralysie des muscles extenseurs du pied et des orteils. Les conséquences sont de deux ordres :

- Equinisme du pied avec steppage (paralysie des extenseurs).
- Absence de contrôle de la stabilité latérale (paralysie des péroniers).

L'équinisme associé au varus aboutit à un excès d'appui antéro-externe, responsable de durillons plantaires douloureux sous la tête du 5ème métatarsien.

La double-arthrodèse intervient comme une solution adéquate pour assurer la stabilité frontale (varus).

Le contrôle de la stabilité sagittale (équinisme) peut être assuré par la transplantation du tendon du jambier

postérieur sur le dos du pied. Mais, comme tous les transferts tendineux, le jambier postérieur ne résiste pas à l'épreuve du temps et subit un étirement progressif de la capsule antérieure tibio-tarsienne. C'est pourquoi, l'association d'une double-arthrodèse avec effet Lambrinudi, associée à une transplantation du jambier postérieur satisfait dans son principe : car le jambier postérieur inséré au dos du pied évite l'étirement de la capsule antérieure tibio-tarsienne et diminue ainsi le risque de réapparition tardive de l'équinisme. De plus, le jambier postérieur est capable de redonner une dorsi-flexion active réelle.

B) PIED DYSMORPHIQUE

Trois grandes étiologies dominent : pied creux, pied plat et pied bot varus équin.

1. Pied creux

C'est une entité fréquente caractérisée par l'exagération de la concavité plantaire. Il peut être antérieur ou postérieur (par verticalisation des métatarsiens ou du calcanéum), ou conjugué. Il peut être **direct**, touchant également les deux arches ou **interne**, portant électivement sur l'arche interne, avec varus de l'arrière-pied compensateur.

9 fois sur 10, le pied creux n'est qu'un élément d'une maladie neurologique, essentiellement :

- les hérédo-dégénérescences spino-cérébelleuses dominées par la maladie de FRIEDREICH,

- les grandes paralysies pyramidales,
- la maladie de CHARCOT-MARIE-TOOTH, etc ...

1 fois sur 10, le pied creux est dit essentiel lorsqu'aucune manifestation ou association pathologique n'est décelable. DUCHENNE DE BOULOGNE a montré que la déformation essentielle siégeait dans l'articulation astragalo-calcanéenne, mais qu'elle mettait en jeu, à un degré moindre, les articulations scapho-cunéennes, inter-cunéennes et la 1ère cunéo-métatarsienne. On met souvent en évidence une rétraction de l'aponévrose plantaire.

Une étude des empreintes plantaires permet d'apprécier le creux. Mais cette notion quantitative ne permet guère de prévoir l'importance des troubles fonctionnels.

Ces troubles fonctionnels sont de trois ordres :

- Instabilité de l'arrière-pied avec entorses à répétition.
- Métatarsalgies avec durillons plantaires.
- Conflit entre le pied et la chaussure.

Ces troubles fonctionnels ne sont pas exactement en rapport avec le degré de creux. Il faut faire intervenir, d'une part, l'âge des patients dont les articulations perdent leur souplesse et sont fixées par les déformations osseuses, et d'autre part, la répartition des charges avec l'élément péjoratif qu'est le varus de l'arrière-pied.

Les ostéotomies cunéiformes sont la base du traitement Le choix de l'ostéotomie est fonction du siège de la déformation. Les indications thérapeutiques tiendront compte bien souvent non pas tant du creux que des déformations qui lui sont associées (équinisme, talus, varus ou valgus de l'arrière-pied). C'est pourquoi, en cas de varus de l'arrière-pied, la double-arthrodèse assure la correction frontale au niveau de la sous-astragalienne et sagittale au niveau de la médio-tarsienne (lorsque le creux siège au niveau du médio-pied).

2. Pied plat

Il se définit essentiellement par l'effondrement de la voûte plantaire. Trois types de pieds plats sont à citer :

- le pied plat de l'adulte, prolongement du pied plat de l'enfant,
- le pied plat primitif de l'adulte,
- le pied plat par synostose du tarse.

Les déformations du pied plat ne se limitent pas à l'effondrement de la voûte plantaire. Elles sont complexes et comprennent :

- une augmentation de la divergence astragalo-calcanéenne, point essentiel entraînant une abduction de l'avant-pied,
- une pronation qui va en s'accentuant de l'arrière-pied à l'avant-pied, pour réaliser un véritable roulement du pied, autour de son axe antéro-postérieur, tel que la face plantaire du gros orteil regarde en dehors.

L'effondrement de la voûte plantaire est difficile à

mesurer : l'angle de voûte de DJIAN-ANNONIER en donne une idée assez imprécise.

L'empreinte plantaire paraît être le meilleur test : le tracé du bord interne, au lieu d'être concave, dessine un angle saillant en dedans. Quoiqu'il en soit, les troubles fonctionnels sont la conséquence de la défaillance plus ou moins importante des structures ostéo-articulaires et musculaires qui assurent la statique et la dynamique du pied. Le syndrome fonctionnel de la souffrance du couple de torsion est fait de douleurs survenant au dérouillage , qui s'atténuent au bout d'un certain temps de marche, puis réapparaissent le soir. Elles sont nettement exagérées par la marche en terrain inégal, accidenté, sur la pointe ou sur le bord externe du pied. A l'examen, le couple de torsion est douloureux et enraidi.

Devant ce tableau, l'échec du traitement orthopédique et médical est fréquent.

La reconstitution de la divergence astragalo-calcanéenne est la clé d'une bonne correction : la double -arthrodèse permet d'atteindre cet objectif en libérant le bloc tibio-astragalien du bloc calcanéo-pédieux fixé en éversion. La fusion articulaire supprime l'élément douloureux, témoin de la souffrance du couple de torsion.

Cependant, la difficulté de recréer une voûte plantaire est un argument de plus pour effectuer la correction dans le jeune âge, par l'intermédiaire de l'opération de GRICE.

3. Pied bot varus équin

C'est une déformation relativement fréquente dont les conceptions étiologiques ne semblent pas avoir beaucoup évolué.

Cependant, les investigations anatomiques et radiologiques ont permis une étude plus précise permettant de mieux adapter le traitement.

Deux tableaux sont habituellement rencontrés chez l'adulte :

Pied bot varus équin invétéré : Il n'est pas rare et se présente sous l'aspect classique de la triple déformation aboutissant à une marche sur le dos du pied, avec callosités et bursites aux points d'appui. Il correspond à :

- une absence de divergence astragalo-calcanéenne,
- une luxation interne du scaphoïde,
- une supination et adduction de l'avant-pied, avec saillie de la base du 5ème métatarsien.

Les interlignes articulaires sont plus ou moins déformés et plus ou moins arthrosiques.

Pied bot varus équin récidivé : Cette forme n'est pas rare chez l'adulte. Il peut s'agir d'une récidive globale : les lésions sont identiques à celles du pied bot varus équin invétéré, mais il s'y ajoute les cicatrices plus ou moins vicieuses des interventions précédentes et les rétractions et la sclérose des parties molles. Ailleurs, il s'agit d'une récidive localisée : varus isolé de l'arrière-pied, adduction-supination de l'avant-pied ...

Quelque soit le tableau, le pied est petit, très inesthétique, non chaussable et réclame une sanction chirurgicale.

Devant une déformation résiduelle, il serait trop simpliste et trop catégorique de n'envisager que la double-arthrodèse.

Par contre, dans la grande déformation, les remaniements osseux sont considérables et les interlignes articulaires serrés et altérés. La double-arthrodèse,cunéiformisée à la demande, reste l'ultime recours permettant d'obtenir une correction satisfaisante (en fait, rarement complète).

C) PIED ARTHROSIQUE

La consolidation en position vicieuse du calcanéum ou de l'astragale entraîne, presque toujours, des troubles fonctionnels. Il y a deux éléments dans la génèse des douleurs que provoque un cal vicieux de l'arrière-pied :

- Le 1er est mécanique : le calcanéum, désaxé sous l'astragale, entraîne le pied dans une position vicieuse. Les articulations travaillant à la marche dans une position anormale subissent des tiraillements ligamentaires qui sont à l'origine des douleurs.

- A cet élément mécanique s'ajoute fréquemment un élément d'arthrite dégénérative dont il faut tenir compte dans les indications opératoires. Sous l'effet de la statique perturbée ou de traits de fracture articulaires, il se produit des modifications caractérisées essentiellement par la nécrose du cartilage de revêtement avec sa disparition, plus ou moins complète, dans la zone où la pression est maxima. Cette arthrose n'est pas réversible. Elle continue son évolution, même si on rétablit l'axe normal de l'arrière-pied.

L'arthrose du couple de torsion peut être la conséquence d'arthropathies diverses : ostéo-arthrites diverses, polyarthrite rhumatoïde, etc ...

Exceptionnellement, l'arthrose peut être primitive. Elle survient alors généralement après la cinquantaine et se traduit par une souffrance articulaire. Elle tend à toucher électivement l'arche interne, la plus surmenée et la plus tendue. La radiologie confirme les lésions qui débutent surtout au niveau de l'articulation astragalo-scaphoïdienne.

L'arthrose du couple de torsion, quelle que soit son étiologie, réclame une sanction chirurgicale.

L'arthrodèse réalise une ankylose osseuse supprimant les douleurs et permettant, grâce à des résections osseuses, de corriger un cal vicieux.

Doit-on également arthrodéser la médio-tarsienne pour les lésions isolées de la sous-astragalienne ? Plusieurs auteurs signalent l'apparition d'une arthrose médio-tarsienne après arthrodèse isolée de la sous-astragalienne. KEMPF (35), signale la survenue, quasi-constante, de remaniements arthrosiques de la médio-tarsienne après arthrodèse sous-astragalienne isolée pour fracture du calcanéum. MESTDAGH (53) signale 17 arthroses médio-tarsiennes après 24 arthrodèses sous-astragaliennes isolées. Ces auteurs ne recommandent pas systématiquement la double-arthrodèse d'emblée. Après arthrodèse de la sous-astragalienne, la médio-tarsienne est soumise à plus de contraintes car elle doit compenser la perte de mobilité sous-astragalienne dans les mouvements d'éversion et d'inversion. Son usure sera donc plus rapide.

L'extension de l'arthrodèse à la médio-tarsienne est systématique dès que la lésion perturbe les rapports astragalo-calcanéens et atteint, de face ou de profil, les deux articulations.

DEUXIEME PARTIE

"Le pied c'est la main au sol"

R. MEARY

CHAPITRE VI

MATERIEL D'ETUDE

Préoccupés par le devenir anatomique et fonctionnel des pieds porteurs d'une double-arthrodèse, nous avons établi le bilan de 100 double-arthrodèses réalisées chez 97 malades (3 malades ayant subi une double-arthrodèse bilatérale).

57 double-arthrodèses ont été exécutées et suivies de manière homogène par la même équipe chirurgicale de 1981 à 1986.

Tous les malades ont été revus pour évaluer les résultats, étudier les facteurs de mauvais résultats et tirer les conclusions pour l'avenir. Bien entendu, il apparut nécessaire, lors des examens de contrôle, de déterminer pour chaque cas pris individuellement, les buts que se proposait d'atteindre la double-arthrodèse sur les plans anatomique et fonctionnel et de vérifier si ces buts avaient été atteints.

A) RECUL

Les 100 double-arthrodèses ont un recul post-opératoire variable et ne sont par conséquent pas toutes étudiées aux mêmes fins :

- Le résultat anatomique peut être apprécié immédiatement après l'intervention et sera donc analysé sur la totalité des cas.
- Par contre, le résultat fonctionnel nécessite un recul minimum de 6 mois pour être jugé valablement. Il ne sera, par conséquent, analysé que sur 89 cas.

Le recul moyen global est de 3 ans avec des extrêmes allant de 6 mois à 24 ans (Tableau n°I).

Tableau I
Répartition selon le recul

Recul (ans)	<1	1 - 2	2 - 3	3 - 5	5 - 10	>10	**Total**
Nombre	19	22	22	22	11	4	100

B) AGE ET SEXE

L'âge moyen des opérés, au moment de l'intervention, **est de 23 ans,** avec des extrêmes allant de 12 à 62 ans (Tableau n°II).

Tableau II

Répartition selon l'âge et le sexe

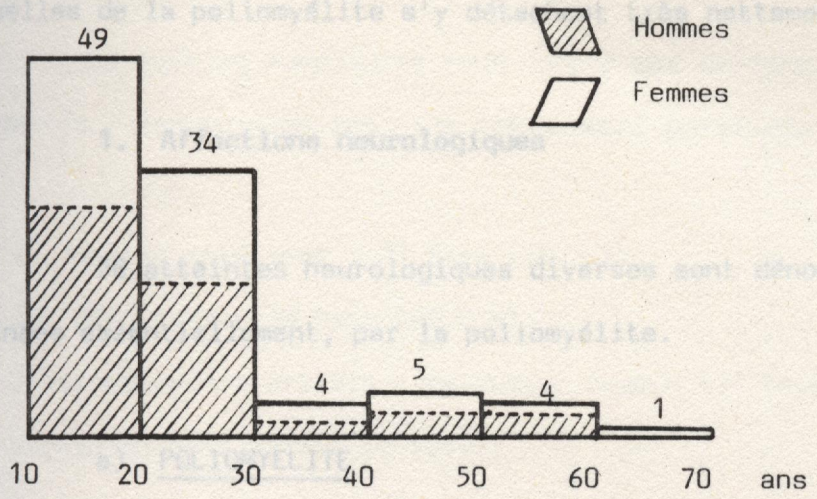

L'arthrodèse n'est pas indiquée avant l'âge de 10 - 12 ans, à cause de l'absence de maturation osseuse et du grand risque de non - soudure.

Il faut souligner l'âge relativement jeune des malades dont 85,5 % ont moins de 30 ans.

Il y a une nette **prédominance masculine** : 58 hommes, 39 femmes. Cette prédominance se rencontre dans la plupart des tranches d'âge.

La répartition selon le côté ne présente pas d'intérêt pratique et il est retrouvé :

- côté gauche : 56 cas,
- côté droit : 44 cas.

C) E T I O L O G I E S

Les grands syndromes neurologiques prédominent et les séquelles de la poliomyélite s'y détachent très nettement.

1. Affections neurologiques

58 atteintes neurologiques diverses sont dénombrées, dominées essentiellement, par la poliomyélite.

a) POLIOMYELITE

Il n'est pas de segment plus fréquemment atteint par la poliomyélite que le pied : 46 atteintes poliomyélitiques variées ont été observées.

95,5 % des malades sont âgés de moins de 30 ans. La répartition des sexes est à peu près identique. Il est important de souligner que sur 32 malades interrogés, aucun n'a reçu sa vaccination anti-poliomyélitique dans l'enfance.

L'intervention est pratiquée essentiellement pour assurer la stabilité du pied gagné par le déséquilibre musculaire, plus rarement, pour des raisons purement esthétiques.

Rarement globale, la paralysie frappe plusieurs muscles, réalisant les combinaisons les plus diverses. Cette diversité a pour corollaire la variété des attitudes. Ainsi, la déformation la plus fréquemment observée est le varus-creux, souvent associé

à un équinisme aboutissant à une attitude de pied creux varus équin. On y rencontre alors des callosités plantaires antéro-externes, témoins de l'hyperappui et de la souffrance plantaire.

Le testing musculaire rend compte des différents tableaux observés : les muscles les plus fréquemment paralysés sont :

- le jambier antérieur : 37 fois (80,5 %),
- les péroniers : 32 fois (69,5 %),
- l'extenseur des orteils : extenseur commun (13 fois), extenseur propre du gros orteil (8 fois),
- le jambier postérieur : 13 fois,
- le triceps sural : 9 fois,
- les fléchisseurs des orteils : 3 fois.

Le tableau paralytique du pied, associant plusieurs atteintes musculaires, se trouve souvent compliqué par la présence d'un autre déficit moteur du même membre. L'association, en particulier, d'une paralysie du moyen fessier (dans 22 % des cas) et/ou du quadriceps (dans 8 % des cas) va certainement retentir sur la qualité du résultat fonctionnel final.

Par ailleurs, des troubles de la croissance sont habituels (inégalité de longueur des membres, diminution de croissance ...). Il s'associent aux déformations et les aggravent.

L'indication d'une intervention ankylosante doit donc être étudiée en fonction de l'environnement paralytique global et des capacités d'adaptation qui sont propres à chaque cas.

Sur ces 46 séquelles poliomyélitiques du pied, seulement 9 ont eu un traitement chirurgical dans l'enfance :

- 3 allongements du tendon d'Achille,
- 2 tarsectomies,
- 1 double-arthrodèse,
- 3 non précisés.

b) PARALYSIE DU SCIATIQUE POPLITE EXTERNE

Elle entraîne une paralysie des muscles de la loge antéro-externe de la jambe responsable d'une gène à la marche, par l'instabilité de l'arrière-pied et l'équinisme à l'origine du steppage. C'est une atteinte rare : seulement 2 cas ont été observés. Ils sont tous les deux conséquences de traumatismes graves :

- Le premier, datant de 2 ans, chez un homme de 59 ans, a présenté des lésions étagées du membre inférieur, dont une fracture-luxation de la hanche, toutes consolidées en position vicieuse, faute de soins adaptés. L'attitude du pied en varus-équin, consécutive à la paralysie du sciatique poplité externe, était fixée et aggravée par des troubles trophiques intenses.

- Le deuxième cas est survenu chez un enfant de 12 ans, à la suite d'une blessure de la cuisse par projectile. Une réparation nerveuse a été réalisée en urgence. Devant l'absence de récupération clinique dans les mois suivants, une double-arthrodèse stabilisatrice a été pratiquée. Le recul post-opératoire est de 24 ans.

c) A U T R E S

10 autres atteintes neurologiques diverses, au niveau du pied, ont été observées. Il s'agissait de :

- 8 hérédodégénérescences variées : 5 maladies de Friedreich, 1 maladie de Charcot-Marie-Tooth, 2 non précisées,
- 1 syringomyélie,
- 1 séquelle d'hémiplégie néo-natale.

Tous les malades étaient âgés de moins de 30 ans. La bilatéralité est rencontrée dans 9 cas sur 10 et il n'a été pratiqué qu'une seule fois une double-arthrodèse bilatérale.

L'attitude du pied la plus fréquemment rencontrée est le creux associé à un varus de l'arrière-pied. Cependant, les troubles sensitifs et trophiques sont intenses et prennent, souvent, le pas sur les troubles purement moteurs.

2. Pied plat essentiel

Il s'agissait de 15 pieds plats valgus pour lesquels aucune étiologie décelable n'a été retrouvée. 80 % des malades étaient âgés de moins de 30 ans.

Deux formes sont à distinguer :

- le pied plat de l'adolescent (10 cas) souple et sans arthrose, résistant au traitement orthopédique et donnant des troubles

fonctionnels marqués.

- Le pied plat de l'adulte (5 cas), raide et douloureux avec arthrose du couple de torsion.

Nous n'avons pas rencontré de synostose partielle ou totale au niveau des os du tarse.

3 malades présentaient les caractères cliniques habituels de la maladie de Marfan.

Quelle qu'ait été la forme du pied, les douleurs ont toujours été la raison principale de l'intervention.

Ces pieds plats présentaient tous en commun une exagération de la divergence astragalo-calcanéenne avec défaillance, plus ou moins importante, des structures ostéo-articulaires et musculaires qui assurent la stabilité de la voûte plantaire. L'effondrement de la voûte plantaire, avec relâchement de toutes ses structures, était total dans les pieds de la maladie de Marfan.

3. Pied bot varus équin

13 pieds bots varus équin ont été opérés.

- 12 fois, il s'agissait d'un pied bot varus équin congénital dans son tableau classique de triple déformation ;
- 1 fois, il s'agissait d'un pied bot varus équin consécutif à un syndrome ischémique, par compression externe par le plâtre, dans l'enfance.

En fait, on distingue deux formes :

- le pied bot varus équin de l'adulte, jamais opéré : 9 cas,
- le pied bot varus équin, opéré dans l'enfance et récidivé : 4 cas. La récidive a été presque totale dans les 4 cas avec reproduction plus ou moins complète de la déformation initiale.

D'une manière générale, la déformation est variable en aspect et en intensité, mais le varus de l'arrière-pied est rencontré de manière constante. Certaines déformations sont extrêmes, aboutissant à une inversion totale et fixée du pied dont l'appui se fait au niveau de la face dorsale. Il s'y développe alors, une grosse bourse séreuse dont le revêtement cutané devient calleux, permettant un appui au sol pratiquement sans douleur.

Quelque soit l'aspect observé, les motifs de la consultation étaient dominés, essentiellement, par l'instabilité et la gêne considérable à la marche et au chaussage. Les douleurs n'étaient importantes que chez deux malades, âgés de plus de 30 ans et présentant des remaniements arthrosiques évidents au niveau des interlignes articulaires.

- 90 % des malades étaient âgés de moins de 30 ans.
- 1 cas bilatéral a été opéré en deux temps, avec un intervalle de 11 mois entre les deux interventions.

4. Pied creux essentiel

Il s'agissait de 4 pieds creux présentant tous en commun :

- l'absence de toute association pathologique,
- la présence d'un varus plus ou moins important de l'arrière-pied, source d'instabilité (3 cas) ou de douleurs de l'avant-pied (1 cas).

3 malades sur 4 étaient âgés de moins de 30 ans.

La double-arthrodèse modelante est indiquée pour la correction du varus de l'arrière-pied en particulier, car la base du traitement du creux reste les tarsectomies antérieures. L'ostéotomie du calcanéum (opération de DWYER) chez l'adulte, laisserait la sous-astragalienne en mauvaise position, favorisant ultérieurement les douleurs.

5. Séquelles traumatiques

10 séquelles de traumatismes divers du pied ont justifié l'indication d'une arthrodèse du couple de torsion. Il s'agissait de :

- 9 fractures du calcanéum consolidées en position vicieuse (dont 3 varus calcanéens) avec dégénérescence arthrosique sous-astragalienne isolée (5 cas) ou sous-astragalienne et médio-tarsienne (4 cas).
- 1 écrasement ouvert complexe du pied avec remaniements

importants et arthroses multiples.

Les douleurs étaient constantes et ont précipité l'arthrodèse qui a été exécutée au bout d'une période moyenne de 2 ans après la fracture, avec des extrêmes de 5 mois à 5 ans.

Un cal vicieux bilatéral a été opéré dans le même temps.

60 % des malades étaient âgés de moins de 30 ans.

CHAPITRE VII

TRAITEMENT

A) CONDUITE DE L'INTERVENTION

La voie d'abord a toujours été sous-malléolaire externe, de type Ducroquet-Launay. Dans 6 cas (6 pieds plats), il a été associé une incision interne pour libérer les rapports astragalo-scaphoïdiens internes de façon à pouvoir réduire et corriger la divergence astragalo-calcanéenne. Cette incision a permis en outre de tailler la saillie du scaphoïde qui persiste après la correction.

Le geste opératoire a toujours été une double-arthrodèse sous-astragalienne et médio-tarsienne avec taille osseuse de siège et d'importance variables, selon la déformation que l'on désire corriger. C'est ainsi qu'il a été fait souvent usage de la technique de Lambrinudi (37), en particulier. Par contre, nous n'avons jamais réalisé de résection du col de l'astragale ou du scaphoïde afin de déplacer le bloc calcanéo-pédieux en arrière, comme le préconisaient HOKE (31) ou DUNN (24).

Le contrôle opératoire de la réduction a été, dans la totalité des cas, confié à l'appréciation clinique de l'opérateur.

Le montage de la correction a été très variable et a fait appel à plusieurs procédés :

- agrafes seules : 91 fois,
- vis seules : 2 fois,
- agrafes et vis : 3 fois,
- broches : 4 fois.

Cette préférence pour les agrafes simples ou "tabouret" est due, tout simplement, à la plus grande facilité de pose, contrairement aux vis qui nécessitent des contrôles radiologiques per-opératoires.

Le nombre d'agrafes a également été très variable.

- 3 agrafes : 68 fois,
- 2 agrafes : 20 fois,
- 1 agrafe : 2 fois,
- 4 agrafes : 1 fois.

Quelque soit le moyen de fixation, on constate en particulier que l'articulation astragalo-scaphoïdienne n'a été fixée que dans 1/4 des cas.:

- fixation astragalo-calcanéenne : 85 %
- fixation calcanéo-cuboïdienne : 43 %

- fixation astragalo-cuboïdienne : 36 %
- fixation astragalo-scaphoïdienne : 26 %
- fixation astragalo-cunéenne : 10 %.

Cette absence d'uniformité dans le choix du nombre d'agrafes et de l'interligne à fixer vient de difficultés de prise du montage. En effet, certains pieds petits et fragiles, avec ostéoporose, n'offrent qu'une prise médiocre et inefficace surtout au niveau de la médio-tarsienne.

RAISMAN (68) a préconisé d'utiliser un système de compression, type Charnley, pour favoriser la fusion et rapporte 2 cas. Ce procédé n'a jamais été utilisé dans notre série.

B) INTERVENTIONS ASSOCIEES

Dans 40 cas, des gestes chirurgicaux ont été associés à la double-arthrodèse dans la même séance opératoire.

1. Interventions sur les parties molles

35 gestes sur les parties molles ont été réalisés :

26 libérations postérieures (allongement du tendon d'Achille capsulotomies postérieures) ont été exécutées. Ces libérations des parties molles postérieures sont nécessaires en cas d'équinisme vrai tibio-astragalien et permettent de limiter les sacrifices osseux.

La technique de l'allongement du tendon d'Achille a toujours

été celle du dédoublement frontal ou sagittal suivi de suture.

Il n'a été fait usage que d'un nombre relativement restreint de **transplantations tendineuses** : 8 cas. Elles poursuivaient un seul but : la restauration d'une flexion dorsale active par transplantation, au dos du pied, du jambier postérieur (4 fois), du court péronier latéral (3 fois) ou de l'extenseur propre du gros orteil (1 fois). Contrairement à BOPPE qui préconisait une transplantation secondaire, 7 transplantations sur les 8 ont été contemporaines de l'arthrodèse.

1 libération plantaire a été réalisée sur un pied creux présentant une corde plantaire très tendue, maintenant l'exagération de la voûte plantaire. Elle a permis de limiter l'amplitude de la tarsectomie.

2. Interventions osseuses

5 gestes sur les éléments osseux ont été associés à la double-arthrodèse :

1 ostéotomie d'horizontalisation du premier métatarsien pour un pied creux interne avec creusement excessif de l'arche interne. Elle a permis d'harmoniser la répartition des charges au niveau de l'avant-pied.

1 arthrodèse de correction de la première articulation métatarso-phalangienne pour une chute irréductible du gros orteil.

1 ostéotomie supra-malléolaire de varisation devant un

important valgus de l'arrière-pied à participation tibio-astragalienne.

1 haubannage de la malléole interne tibiale devant une pseudarthrose consécutive à une fracture de fatigue sur un valgus considérable de l'arrière-pied.

Enfin 1 **greffe osseuse** iliaque pour un cal vicieux du calcanéum. Cette greffe, interposée entre astragale et calcanéum, en arrière, afin de verticaliser ce dernier, a fini par se résorber et la correction de l'affaissement du calcanéum ne s'est pas maintenue.

C) SOINS POST-OPERATOIRES

Ils ont toujours été les mêmes :

- membre surélevé,
- ablation du drainage au 2ème jour,
- dès la réduction de l'oedème post-opératoire (4ème - 5ème jour), le pansement est contrôlé et un plâtre circulaire (botte platrée) est posé.
- Un traitement à base d'antibiotiques et d'anti-inflammatoires a été prescrit dans la presque totalité des cas.

1. Durée de l'immobilisation

Elle a été relativement courte, comparativement aux données de la littérature (une durée moyenne de 3 mois est admise par la majorité des auteurs), indépendamment de l'âge ou de

l'étiologie : la durée moyenne a été de 53 jours, avec des extrêmes allant de 30 jours à 123 jours. 70 % des malades ont été immobilisés pendant une durée inférieure à 60 jours.

2. Hospitalisation et rééducation

La durée d'hospitalisation n'a pas excédé une dizaine de jours en moyenne car l'intervention ne nécessite pas de préparation spéciale. La sortie est envisagée dès que les phénomènes inflammatoires post-opératoires se dissipent. Le relai est assuré par la consultation où des contrôles cliniques et radiologiques réguliers sont pratiqués jusqu'à consolidation.

La rééducation est entreprise dès l'ablation du plâtre et la reprise de la marche. Elle est axée essentiellement sur le travail de la tibio-tarsienne et s'attache, surtout, à retrouver de la flexion dorsale.

D) COMPLICATIONS POST-OPERATOIRES

Un certain nombre de complications sont venues perturber les suites post-opératoires.

1. Complications immédiates

Ce sont les plus habituelles, on distingue :

a) S E P S I S

9 complications septiques ont été observées.

Il s'agissait essentiellement de sepsis superficiels précoces (8 cas), locaux, qui ont tous bien évolué.

1 sepsis profond est survenu sur un pied bot varus équin congénital invétéré, jamais opéré, et a laissé des séquelles responsables d'un mauvais résultat anatomique et fonctionnel. Les conditions de déroulement de l'intervention, particulièrement difficile, étaient vraisemblablement à l'origine du sepsis.

b) COMPLICATIONS CUTANEES

Ce sont les plus fréquentes : **12 cas.**

Il s'agissait, surtout, de **petites désunions superficielles** (10 cas) qui n'ont constitué qu'un épisode sans incidence sur la suite du traitement et sur le résultat final. La cicatrisation a pu être obtenue régulièrement en moins de 21 jours, grâce à des soins locaux simples.

Nous avons observé quand même 2 **nécroses importantes** ayant entraîné une désunion large de la cicatrice avec mise à nu des plans sous-jacents exposant à la lenteur de la cicatrisation. Des excisions multiples avec soins locaux fréquents sont parvenus, lentement, à obtenir la couverture cutanée qui a laissé des cicatrices inesthétiques. Ces nécroses ont perturbé le déroulement des suites post-opératoires et retardé la reprise de la marche.

Elles sont survenues sur :

- un pied bot varus équin invétéré,

- un cal vicieux du calcanéum sévère chez une femme de 38 ans.

Ces nécroses cutanées sont vraisemblablement dûes à plusieurs facteurs qui peuvent être associés :

- difficultés aux cours de l'intervention avec notamment des manipulations nombreuses ;
- durée prolongée de l'intervention ;
- compression de la peau par des instruments ;
- tension de la fermeture cutanée ;
- compression de la peau par le plâtre.

Le fait rassurant est que ces complications cutanées n'ont pas gagné en profondeur et ont épargné les structures osseuses. Ceci tient en particulier à la bonne reconstitution des parties molles qui isolent le plan cutané des plans osseux sous-jacents : réinsertion soigneuse du muscle pédieux, reconstitution du ligament frondiforme ...

c) COMPLICATIONS VASCULAIRES ET TROPHIQUES

Il faut souligner l'absence totale de troubles thrombo-emboliques qui semble liée d'une part à l'âge relativement jeune des malades, d'autre part, au fait que le plâtre circulaire n'est mis qu'après disparition de l'oedème post-opératoire. Aucun malade n'a été mis aux anticoagulants.

Les rares troubles trophiques persistants (4 cas), sous forme d'oedème mécanique ont régressé ou totalement disparu, spontanément au bout de quelques mois, sans perturber la reprise

de la marche et la rééducation.

Une nécrose partielle du 5ème orteil est survenue précocément et a nécessité son amputation.

d) COMPLICATIONS NERVEUSES

Elles sont rares. Nous avons observé :

- **1 névrome douloureux du saphène externe** survenu sur un pied talus d'origine poliomyélitique et qui a régressé spontanément au 10ème mois.
- **2 hyperesthésies de la cicatrice** qui ont disparu au bout de 3 mois environ.

Il faut rappeler que les sections nerveuses ne peuvent intéresser que les nerfs sensitifs car, à l'exception des muscles de la plante du pied, les nerfs moteurs abordent les muscles au-dessus du pied.

e) DEPLACEMENT SECONDAIRE

Nous avons observé un déplacement secondaire survenu à la suite d'un appui intempestif sur un pied plat d'origine poliomyélitique dont la correction, satisfaisante, a été totalement démontée. Le malade ayant refusé la reprise de la correction, la consolidation a pu être obtenue dans les délais avec un résultat morphologique médiocre.

2. Complications tardives

Elles sont dominées par les défauts de fusion.

a) DEFAUTS DE FUSION

La fusion osseuse de l'arthrodèse est affirmée sur des radiographies standards par la disparition des interlignes articulaires arthrodésés et la reconstitution des travées osseuses (plus tardive). On obtient en définitive un bloc osseux homogène astragalo-scapho-cuboïdo-calcanéen (Figure n°42).

Les délais de fusion sont relativement courts : ils sont, en moyenne, de 52 jours et n'ont en tout cas jamais dépassé 3 mois. Ces délais ont été plus longs dans les cals vicieux du calcanéum en particulier (en raison de la sclérose osseuse sous-chondrale) que dans le reste. Les pieds paralytiques ont été les plus rapides à consolider.

Nous avons cependant observé **10 non-fusions**, toutes situées au niveau de l'interligne médio-tarsien :

- 2 non-fusions de l'ensemble de la médio-tarsienne dont une dûe à une erreur de repérage de l'interligne articulaire ;(Figure n° 43)
- 8 non-fusions de l'interligne astragalo-scaphoïdien : rarement totales, elles intéressaient surtoutl'interligne interne, (Fig.44 .

Quant à la pseudarthrose isolée de la sous-astragalienne, WILSON (86) en signale 3,2 % sur une série de 301 double-arthrodèses. La prédominance des non-fusions au niveau de l'articulation



Fig. 42 : Fusion parfaite d'une double-arthrodèse (résultat après 24 ans de recul post-opératoire)



a

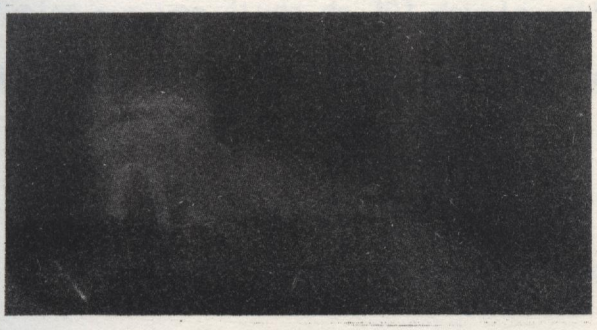

b

Fig. 43 : a : non - fusion de l'ensemble de la médio-tarsienne
b : Erreur de repérage de l'interligne astragalo-scaphoïdien.



Fig. 44 : Non - fusion de l'interligne astragalo-scaphoïdien

astragalo-scaphoïdienne a été signalée par WILSON (76) dans une proportion de 64,5 %. PATTERSON (62) et FRIEDENBERG (27) ont rapporté une fréquence de l'ordre de 89 % des non-fusions sur l'interligne astragalo-scaphoïdien.

Il est important de constater pour ces 8 défauts de fusion astragalo-scaphoïdienne :

- l'absence totale d'incision interne (qui aurait permis de mieux aborder l'interligne interne) ;
- l'absence totale de fixation de l'articulation dans 7 cas sur 8 ;
- la fréquence de la sclérose sous-chondrale astragalo-scaphoïdienne (4 pieds plats, 3 cals vicieux du calcanéum) avec, dans 5 cas, une arthrose avancée.

WILSON (86),qui a fait une étude des facteurs affectant la fusion sur une étude de 301 double-arthrodèses, rattache la prédominance de non-fusions sur l'interligne astragalo-scaphoïdien à :

- la disposition anatomique verticale des surfaces articulaires,
- la difficulté d'obtenir une bonne impaction des surfaces.

Tous les auteurs sont unanimes et recommandent d'utiliser plus fréquemment une incision interne pour aviver et fixer l'articulation astragalo-scaphoïdienne.

Quoiqu'il en soit, ces défauts de fusion n'ont entraîné que peu de troubles fonctionnels et n'ont pas obligé à intervenir. Enfin, nous n'avons remarqué aucune relation particulière entre la survenue d'une non-fusion et l'âge des malades.

b) NECROSE DE L'ASTRAGALE

Nous n'avons observé aucune nécrose manifeste de l'astragale. Plusieurs auteurs en ont signalé : MAREK (45), DUNCAN (23),MESTDAGH (53).

VIDALAIN (82) constate des modifications morphologiques de l'astragale dans 14 cas sur 90 double-arthrodèses avec, parfois, nécrose vraie avec tassement-condensation du corps de l'astragale. Il est en effet fréquent d'observer dans les premiers mois suivant l'arthrodèse, des remaniements au niveau du corps de l'astragale donnant un aspect flou ou pommelé. Le retour à la normale se fait progressivement. Ces modifications sont, vraisemblablement, la traduction d'un trouble ischémique transitoire sans conséquence sur la morphologie de l'astragale.

Les nécroses aseptiques de l'astragale, rapportées par certains auteurs, sont liées à l'importance de la résection astragalienne et à sa dévascularisation excessive par rugination des parties molles. Le risque de nécrose demeure présent au cours des grandes déformations qui réclament un démontage et des résections importantes au niveau de l'astragale.

Dans le même cadre, nous avons souvent observé des remaniements sous forme de butoirs ou de becs osseux au niveau de la partie postérieure de l'articulation sous-astragalienne fusionnée. Il s'agit d'ossifications fixées à la capsule postérieure non arrachées lors de l'arthrodèse. Elles n'ont, en tout cas, été responsables d'aucune gène, en particulier d'aucune limitation de la mobilité articulaire de la tibio-tarsienne.

Il n'a jamais été constaté de nécrose du calcanéum qui, au contraire de l'astragale, est toujours bien vascularisé grâce à l'étendue de ses insertions musculaires.

SOREN (75) rapporte des cas de nécrose du scaphoïde ou du cuboïde observées chez des malades ayant subi une triple-arthrodèse.

PYKA (67) signale en outre, 10 subluxations antérieures de l'astragale observées chez 8 malades sur une série de 554 double -arthrodèses. Il les attribue à une section opératoire du ligament latéral externe de la cheville.

c) RACCOURCISSEMENT DU PIED

La question du raccourcissement du pied après une double-arthrodèse n'a pas intéressé les auteurs. Probablement parce qu'il était sans retentissement sur le résultat final.

Le raccourcissement en hauteur est calculé sur la distance séparant la malléole externe du sol, comparativement au côté sain. Il est en fait souvent relatif, car il est compensé par la correction d'un varus ou d'un valgus de l'arrière-pied. Lorsqu'il existe, il ne dépasse guère 10 mm et ne nécessite aucune compensation.

Le raccourcissement en longueur est plus apparent, mais il est plus souvent en rapport avec la déformation elle-même (pied creux, pied bot ...) qu'avec la résection osseuse.

Il est bon de rappeler que la double-arthrodèse n'ampute pas la longueur du pied en croissance.

d) ABLATION DE MATERIEL

Elle ne se discute que lorsque le matériel d'ostéosynthèse menace la peau, gène la mobilisation ou lorsqu'il entretient une suppuration chronique.

Mais souvent, devant des douleurs persistantes en regard du matériel d'ostéosynthèse, on en a pratiqué l'ablation, en particulier, lorsqu'un des pieds de l'agrafe est fiché dans une articulation voisine.

E) RESULTATS COMPARES

Sepsis

- MEARY (48) : **14** % sur 190 double-arthrodèses (1977),
- VIDALAIN (82) : **1** % sur 90 double-arthrodèses (1975),
- AUBRIOT (2) : **3,5** % sur 178 double-arthrodèses (1969)
- WILSON (86) : **3,6** % sur 301 double-arthrodèses (1965),
- Présent travail : **9** % sur 100 double-arthrodèses (1986).

Non-fusions

- MEARY (48) : **2** % sur 190 double-arthrodèses (1977),
- AUBRIOT (2) : **1,5** % sur 178 double-arthrodèses (1969),
- WILSON (86) : **10,3** % sur 301 double-arthrodèses (1965),
- DUC (20) : **16** % sur 50 double-arthrodèses (1963),
- PATTERSON (62) : **18** % sur 305 double-arthrodèses (1950),
- Présent travail : **10** % sur 100 double-arthrodèses (1986).

Nécrose de l'astragale

- DUNCAN (23) : **6,4 %** (1978),
- MEARY (48) : **0 %** sur 190 double-arthrodèses (1977)
- VIDALAIN (82) : **14** modifications radiologiques sur 90 double-arthrodèses (1975),
- AUBRIOT (2) : **0 %** sur 178 double-arthrodèses (1969)
- Présent travail : **0 %** sur 100 double-arthrodèses (1986).

CHAPITRE VIII

RESULTATS ANATOMIQUES

La restitution de la morphologie du pied constitue un élément fondamental dans l'appréciation du résultat de la double-arthrodèse.

Cette opération vise en effet à corriger une déformation au niveau du pied grâce aux tailles osseuses qu'elle peut réaliser. La grande complexité de certaines déformations et l'association, au sein d'un même pied, de plusieurs déformations élémentaires (par exemple pied creux varus équin) n'a pas facilité la tâche dans la recherche d'une correction idéale. Encore fallait-il fixer les limites de cette correction, indépendamment de la position escomptée par l'opérateur (telle la recherche d'un certain degré d'équinisme pour compenser un raccourcissement du membre).

C'est ainsi que l'aspect morphologique post-opératoire a été jugé satisfaisant lorsque le pied ne présentait aucune déformation résiduelle, c'est-à-dire :

- Un arrière-pied neutre ou présentant un valgus ne dépassant pas 10° ;
- un avant-pied bien équilibré, en particulier en prono-supination;
- enfin, une voûte plantaire normale (ni trop cambrée ni affaissée).

L'étude des **défauts de correction** apparaît donc déterminante car elle va conditionner la qualité du résultat final.

Sur 100 double-arthrodèses pratiquées pour des motifs divers, la fréquence des défauts de correction apparaît relativement grande :

- 58 pieds ont été correctement axés,
- 42 pieds présentaient toujours des défauts anatomiques résiduels plus ou moins marqués.

La fréquence des défauts de correction après une double-arthrodèse est mentionnée par beaucoup d'auteurs :

- MEARY (48) : 40,5 % sur 190 double-arthrodèses (1977) ;
- VIDALAIN (82) : 55,5 % sur 90 double-arthrodèses (1974) ;
- AUBRIOT (2) : 52 % sur 178 double-arthrodèses (1969).

Il est important de noter que :

- 88 % des défauts de correction post-opératoires sont survenus sur des pieds très déformés initialement, pour lesquels de grandes résections osseuses ont été nécessaires.
- 12 % des défauts sont apparus sur des pieds peu déformés n'ayant nécessité qu'une résection minime ou même parfois un simple

avivement avec glissement des surfaces articulaires.

La survenue d'un défaut de position résiduel après une double-arthrodèse apparaît donc en rapport étroit avec l'importance de la déformation pré-opératoire.

Par ailleurs, le nombre de déformations élémentaires au niveau d'un même pied semble avoir également une influence sur le résultat post-opératoire. En effet, les pieds présentant plusieurs déformations dans différents plans se sont avérés les plus difficiles à corriger. Ils ont donc laissé plus de défauts post-opératoires que les pieds présentant une déformation unique dans un plan.

En somme, la grande fréquence des défauts anatomiques post-opératoires (42 %) semble trouver une explication dans :

- l'importance des déformations pré-opératoires,
- le nombre élevé des pieds présentant plusieurs déformations élémentaires.

L'étude, en détail, des défauts de correction après une double-arthrodèse est riche d'enseignement. Nous avons donc analysé les défauts anatomiques résiduels (que la double-arthrodèse était censée corriger) en fonction de la position escomptée par l'opérateur.

A) ANALYSE CRITIQUE DES DEFAUTS RESIDUELS

1. V a r u s

Sur **64 varus de l'arrière-pied,** seuls les 2/3 ont été corrigés de manière parfaite par la double-arthrodèse. Il persiste donc **33 % de varus résiduels** (Tableau n°III).

Tableau III
Varus

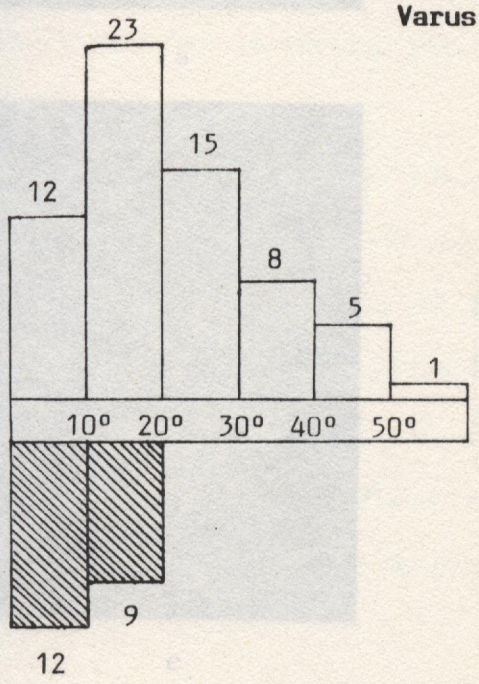

AVANT : 64

APRES : 21

Si cette fréquence apparaît grande, il est quand même rassurant de constater que le secteur de l'amplitude du varus a favorablement changé.

Tous les varus résiduels sont inférieurs à 20°, tandis qu'avant l'intervention 50 % étaient supérieurs à 20°. Certains varus dépassaient même 40° (Figure 45).

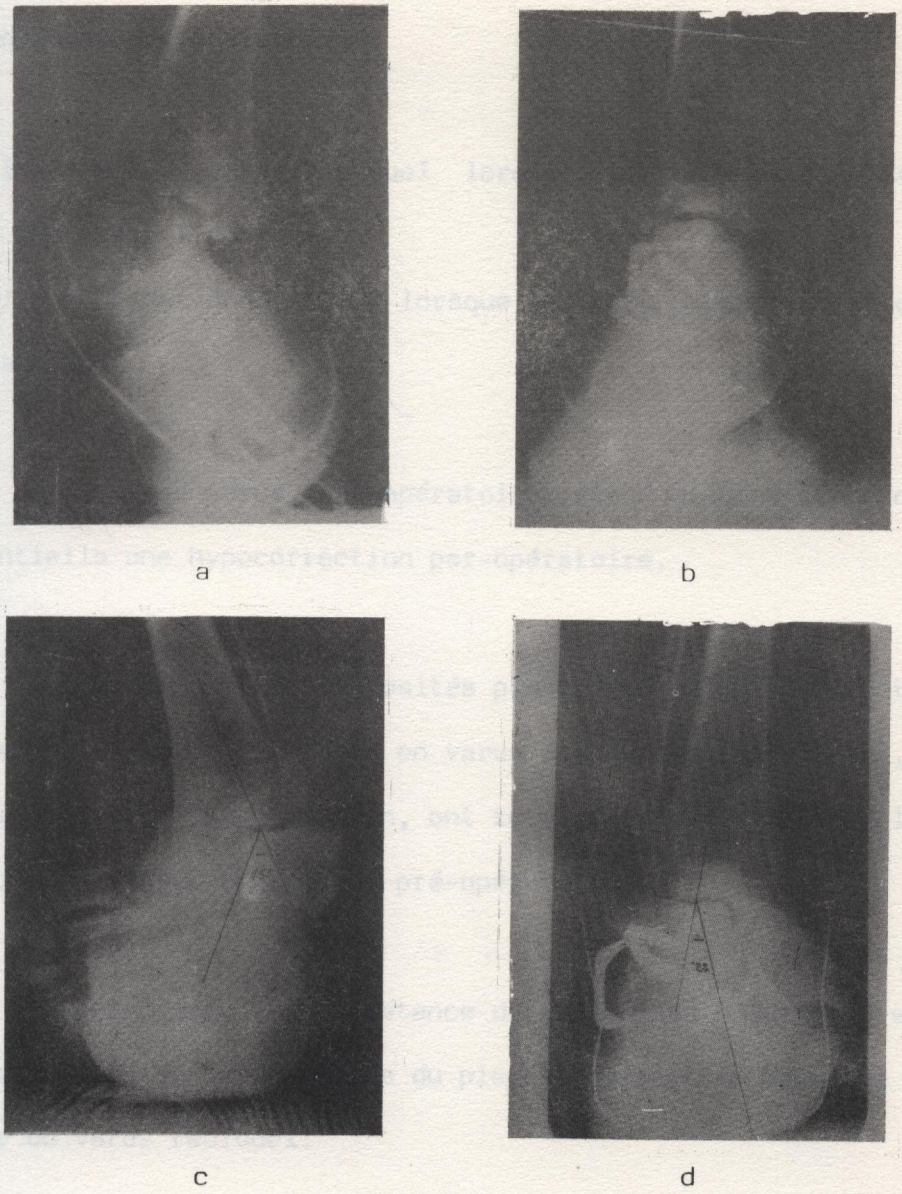

Fig. 45
a et b : Varus important, isolé de l'arrière-pied (a) parfaitement corrigé (b)
c et d : Varus important de l'arrière-pied avec supination et adduction de l'avant-pied (c) - La correction du varus est insuffisante (d).

Cependant la fréquence des varus résiduels est proportionnelle à l'amplitude pré-opératoire :

- Il y a **6 %** de varus résiduel lorsque celui-ci était inférieur à 20° avant l'opération.
- Il y en a par contre **58 %** lorsque le varus préopératoire dépassait 20°.

Tous ces varus post-opératoires reconnaissent comme cause essentielle une hypocorrection per-opératoire.

Dans **14 cas** des callosités plantaires externes et antéro-externes (dans les attitudes en varus équin très fréquentes), mal tolérées avant l'intervention, ont totalement disparu après la correction du défaut anatomique pré-opératoire.

Dans **3 cas**, la persistance de callosités plantaires avec des durillons du bord externe du pied traduisait la mauvaise tolérance du varus résiduel.

2. V a l g u s

Le valgus de l'arrière-pied a la réputation d'être difficile à corriger par une voie externe.

Il y a pourtant, comparativement au varus, beaucoup moins de **valgus résiduels : 14 %** (Tableau n° IV).

Tableau IV
Valgus

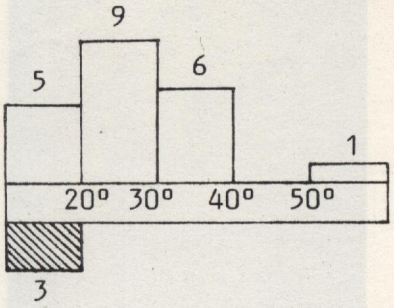

AVANT : 21

APRES : 3

Tous sont inférieurs à 20° alors qu'avant l'opération, 73 % dépassaient 20° (Figure 46).

Ces résultats obtenus dans la correction du valgus de l'arrière-pied semblent liés :

- d'une part, au grand nombre de pieds plats valgus (15 cas) dont on sait que la reconstitution d'une divergence astragalo-calcanéenne normale suffit en général à rétablir le valgus physiologique de l'arrière-pied.
- D'autre part, à la cotation du valgus qui est moins sévère qu'en matière de varus, puisqu'on considère un valgus normal jusqu'à 10°.

Il n'a été observé aucun remaniement de la semelle plantaire, ce qui traduit la bonne tolérance du valgus. Ceci tient à la bonne souplesse de l'arche interne du pied, flexible, qui est l'élément dynamique du pied lors de la marche.

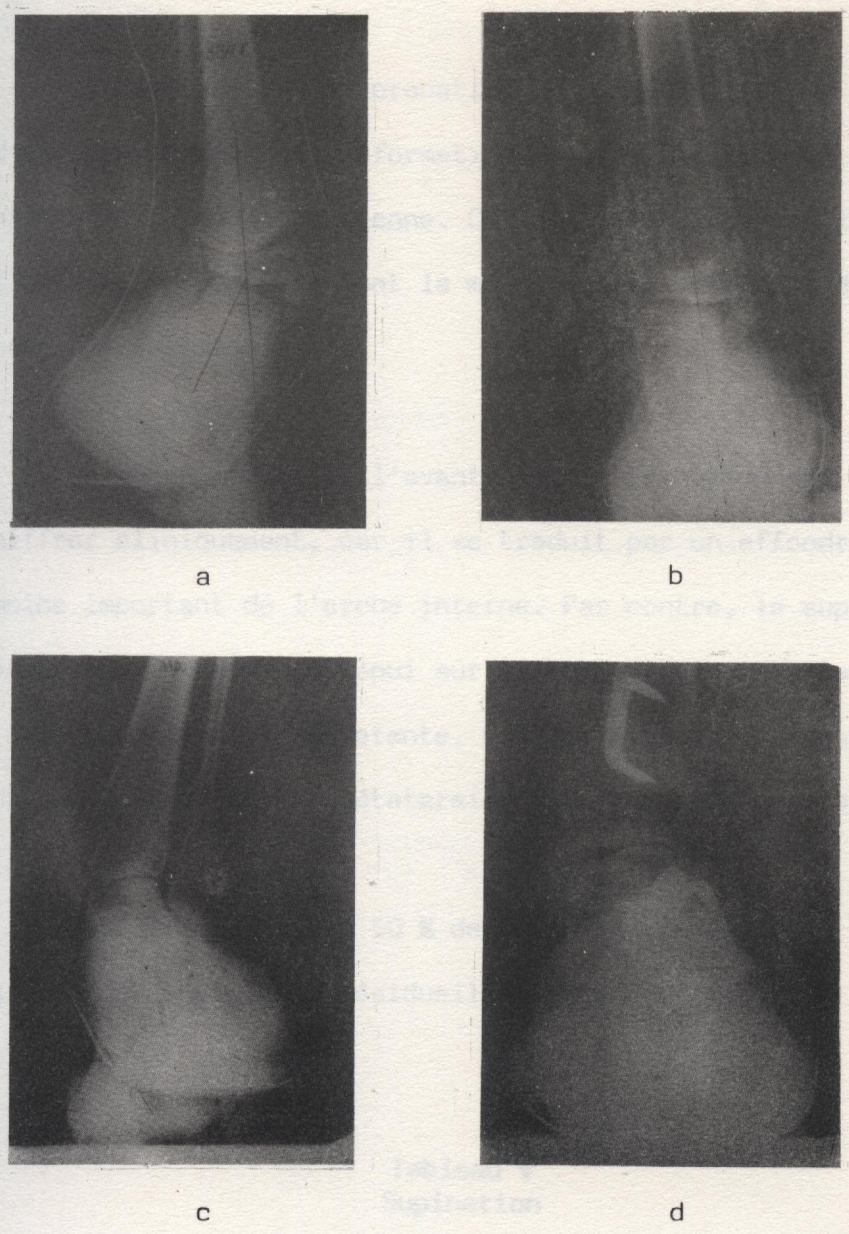

Fig. 46

a et b : Valgus de l'arrière-pied important avec pronation de l'avant-pied (a). Noter le baillement tibio-astragalien interne, l'ouverture du cartilage de conjugaison et la fracture de fatigue de la malléole interne. Très bon résultat anatomique (b) après double-arthrodèse et haubannage de la malléole interne.

c et d : Valgus de l'arrière-pied avec participation tibio-astralienne (c) et fracture de fatigue de la malléole interne. Correction satisfaisante (d) après double-arthrodèse et ostéotomie de réaxation supra-malléolaire.

3. Prono-supination

Le déséquilibre en pronation ou en supination de l'avant-pied est certainement la déformation la plus difficile à corriger au niveau de la médio-tarsienne. Car dès qu'on insiste, il se produit une incongruence rendant la montage très difficile dans les grandes déformations.

Le déséquilibre de l'avant-pied en pronation est difficile à chiffrer cliniquement, car il se traduit par un effondrement plus ou moins important de l'arche interne. Par contre, la supination de l'avant-pied entraîne un appui sur le bord externe du pied qui est une structure dure et résistante. Celà se traduit donc par un relèvement de la tête du 1er métatarsien que l'on peut mesurer.

Nous avons observé **50 %** de défauts de correction laissant persister une supination résiduelle (Tableau n° V) :

Tableau V
Supination

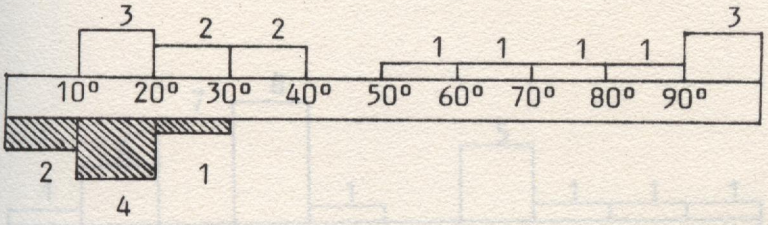

AVANT : 14

APRES : 7

On constate que :

- en dessous de 20° de supination pré-opératoire, la correction est constante.

- Inversement, le risque de défaut résiduel augmente au-delà de 20° proportionnellement à l'amplitude pré-opératoire.

Il faut noter que certaines déformations pré-opératoires étaient considérables et laissaient déjà prévoir un défaut résiduel (Figure n°47).

4. Abduction - Adduction

La fréquence des défauts de position résiduels de l'avant-pied en adduction est presque double (**51,5 %**) qu'en abduction (28 **%**) (Tableau n° VI) :

Tableau VI
Abduction (a) - Adduction (b)

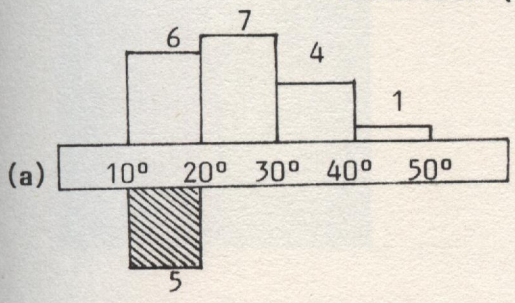

AVANT : 18

APRES : 5

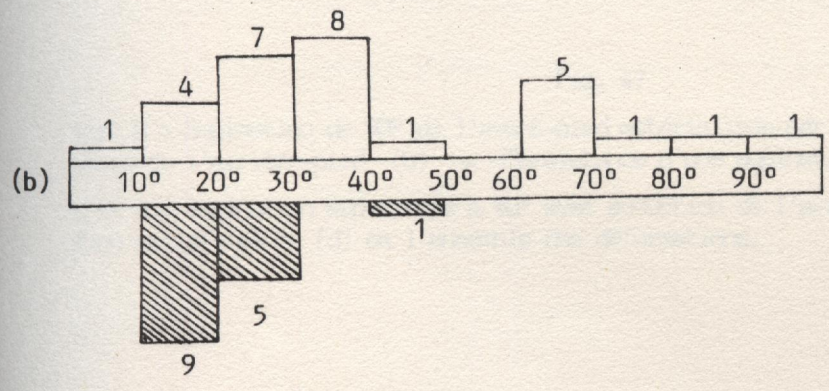

AVANT : 29

APRES : 15



a

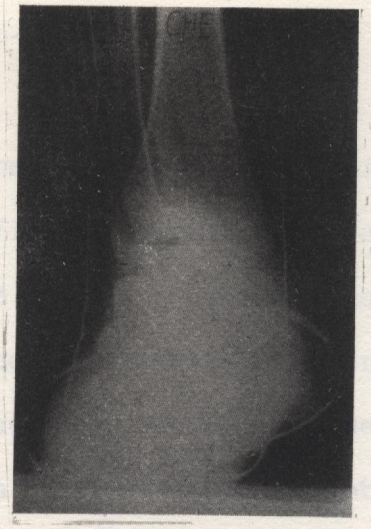

b



c



d

Fig. 47

a et b : Supination de 90° de l'avant-pied matérialisée par un cerclage (a) avec varus de l'arrière-pied (b) - Persistance d'une supination résiduelle.

c et d : Supination supérieure à 90° avec adduction de l'avant-pied (c). Correction satisfaisante (d) de l'ensemble des déformations.

Qu'il s'agisse de l'une ou de l'autre, la correction a toujours été réalisée au niveau de la médio-tarsienne.

L'abduction réclame une ostéotomie triangulaire médio-tarsienne à base interne, difficile à exécuter par la voie d'abord externe. Elle a quand même été presque entièrement corrigée dans tous les cas par le simple rétablissement de la divergence astragalo-calcanéenne de face. Il s'agissait, en effet, essentiellement de pieds plats valgus dont la cassure de l'arche interne siégeait surtout au niveau de l'articulation astragalo-scaphoïdienne.

Les **5 abductions résiduelles (27,5 %)** étaient toutes inférieures à 20°.

L'adduction quant à elle, ne pose pas de problèmes techniques particuliers puisque la correction est réalisée à l'aide d'une taille cunéiforme à base externe. Pourtant, nous avons observé 51,5 % d'échecs. **40 %** des défauts résiduels en adduction dépassaient 20° (contre 82,5 % avant l'intervention).

L'origine de ces échecs semble se retrouver au niveau des étiologies faites surtout de pieds bots varus équins congénitaux et de pieds bots paralytiques complexes. Les déformations y sont intenses et les rétractions, internes en particulier, posent de difficiles problèmes techniques.

5. T a l u s

Malgré la taille osseuse cunéiforme sous-astragalienne à base postérieure, aucun des 9 talus calcanéens n'a été complètement corrigé. Tout au plus l'amplitude en a été réduite mais de manière très insuffisante (Tableau n° VII).

Tableau VII
T a l u s

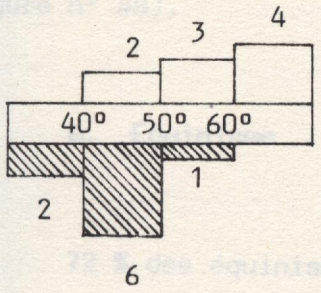

AVANT : 9

APRES : 9

A la lumière de ces échecs, il nous est apparu évident qu'à la manière de l'équinisme calcanéen fixé par le tendon d'Achille, les parties molles plantaires jouent un rôle extrêmement important. Elles maintiennent la grosse tubérosité du calcanéum rapprochée du talon antérieur.

La correction du talus nécessite donc, outre la taille osseuse, la libération des parties molles plantaires. Ce geste, intéressant essentiellement l'aponévrose plantaire moyenne et les ligaments calcanéo-cuboïdien et calcanéo-scaphoïdien , devra être exécuté en premier. Il permettra ainsi de limiter l'amplitude de la taille osseuse.

Par ailleurs, le déplacement postérieur du bloc calcanéo-pédieux permet d'allonger le bras de levier postérieur et limite donc la puissance musculaire pour soulever le pied. Les techniques

de HOKE (31) ou de DUNN (24) y parviennent au prix d'un raccourcissement discret du pied. Lorsque le pied est déjà trop court, on peut réaliser une ostéotomie du calcanéum avec translation postérieure de sa grosse tubérosité.

Par ailleurs, au talus s'associait presque toujours un valgus de l'arrière-pied rendant la correction encore plus ardue (Figure n° 48).

6. Equinisme

72 % des équinismes pré-opératoires ont été insuffisamment corrigés (Tableau n° VIII) :

Tableau VIII
Equin

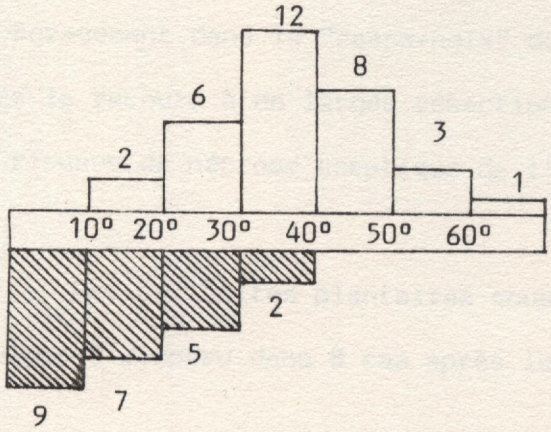

AVANT : 32

APRES : 23

L'amplitude a cependant été notablement réduite dans la majorité des cas : 94 % dépassaient 20° avant l'intervention contre 30 % après (Figure n° 49).

Ce déficit de la flexion dorsale est en partie imputable à une insuffisance de rééducation de la tibio-tarsienne puisque la morphologie articulaire de la cheville a été trouvée conservée dans plus de la moitié des cas. Mais il ne faut pas sous-estimer l'hypocorrection per-opératoire. Il n'est pas inutile d'insister de nouveau sur la nécessité de donner de la flexion dorsale lors du contrôle de la correction, car l'équinisme est gênant pour certaines activités (course, saut, montée des escaliers, etc ...). Cette hypocorrection est parfois imposée par des remaniements de la tibio-tarsienne, en particulier dans le pied bot varus équin. Des modifications de la morphologie de l'astragale ou de la mortaise tibio-péronière peuvent empêcher la flexion dorsale. L'astragale ne peut se loger dans la mortaise. En insistant, on risquerait d'entraîner son écrasement dans le "casse-noix" de la tibio-tarsienne. Il reste alors le recours à de larges résections osseuses qui font craindre des risques de nécrose aseptique de l'astragale.

Des callosités plantaires sous-capito-métatarsiennes ont totalement disparu dans 8 cas après la correction.

Dans 3 cas, des durillons plantaires antérieurs douloureux témoignaient de la mauvaise tolérance de l'équinisme post-opératoire (dont un était associé à une supination fixée de l'avant-pied).

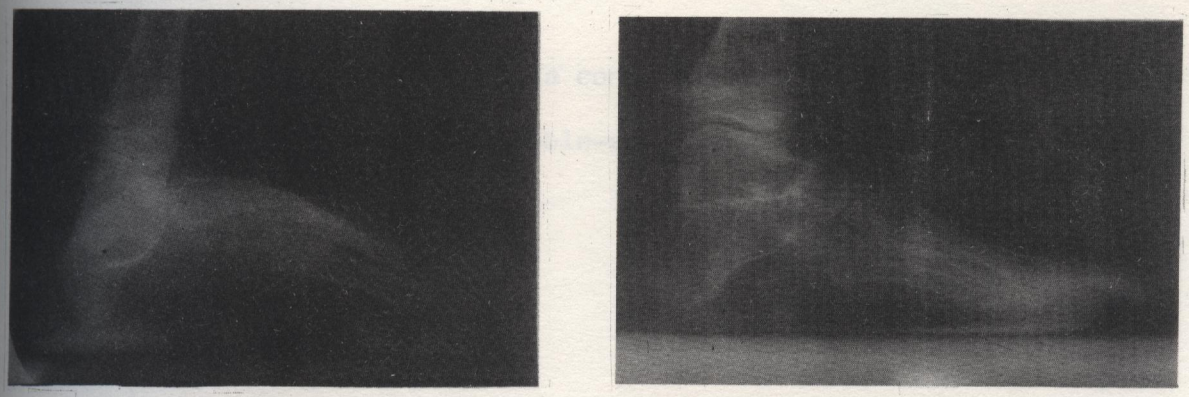

a b

Fig. 48
a : Pied talus avec pronation de l'avant-pied. - b : Correction satisfaisante après double-arthrodèse de type Pierre Bertrand

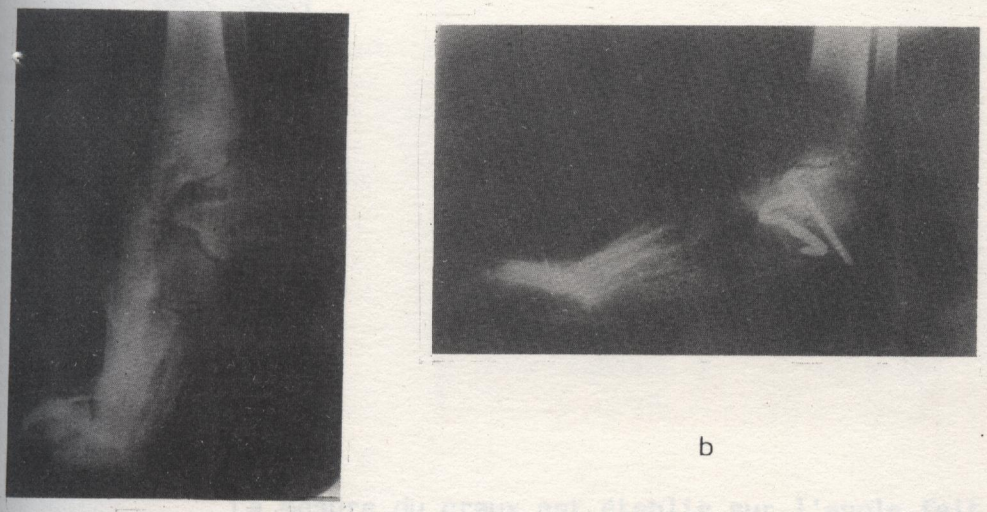

a b

Fig. 49
a : Pied creux équin avec dénivellation importante
b : Correction satisfaisante après libération postérieure et double-arthrodèse

7. C r e u x

L'exagération de la concavité plantaire n'est qu'incomplètement corrigée par la double-arthrodèse. On observe **88 %** d'échecs (Tableau n° IX) :

Tableau IX
Creux

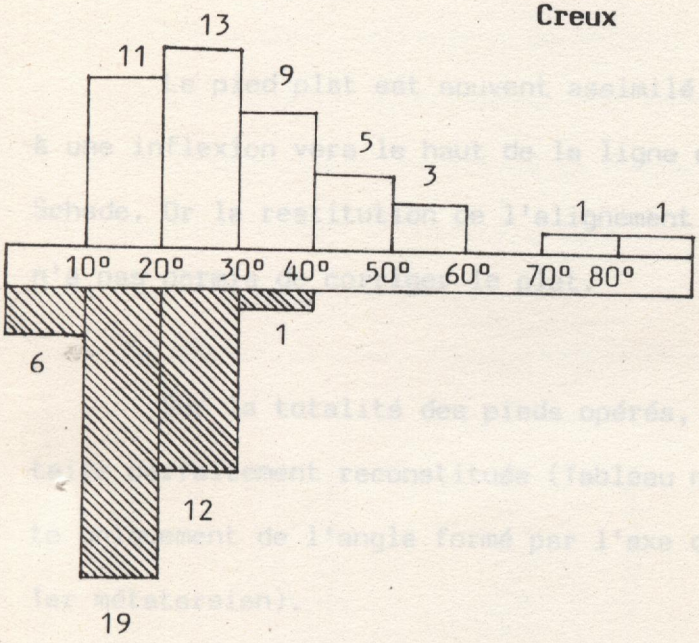

AVANT : 43

APRES : 38

La mesure du creux est établie sur l'angle fait entre l'axe de l'astragale et l'axe du 1er métatarsien. 74,5 % des creux dépassaient 20° avant l'intervention contre 34 % après. Cette insuffisance de correction trouve son explication dans la diversité des pieds creux. En effet, beaucoup de pieds creux ont leur sommet (correspondant à l'inflexion de la ligne de Meary) situé en avant de la médio-tarsienne. On conçoit alors qu'une ostéotomie à base dorsale qui n'est pas faite au sommet du creux ne puisse pas le corriger

parfaitement. Par ailleurs, beaucoup de pieds creux résiduels sont en fait dûs à une verticalisation du 1er métatarsien. Ce sont des pieds creux internes qui réclament, en plus de la double-arthrodèse, une ostéotomie de déverticalisation du 1er métatarsien. Ce geste diminue la charge supportée par le 1er rayon et équilibre la palette métatarsienne.

8. P l a t

Le pied plat est souvent assimilé, sur le plan radiologique, à une inflexion vers le haut de la ligne de Meary ou de la ligne de Schade. Or la restitution de l'alignement de la 1ère colonne du pied n'a pas permis de corriger le plat.

Sur la totalité des pieds opérés, aucun n'a vu sa voûte plantaire parfaitement reconstituée (Tableau n° X : il a été tenu compte uniquement de l'angle formé par l'axe de l'astragale et l'axe du 1er métatarsien).

Tableau X
Plat

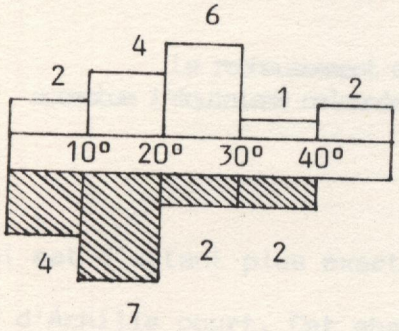

AVANT : 15

APRES : 15

En fait, il faut tenir compte de l'angle de voûte (angle de Djian-Annonier) qui exprime mieux l'effondrement de la voûte plantaire car il prend en considération l'équinisme calcanéen (diminution de l'angle de pente calcanéenne).

Le simple rechaussement de l'astragale sur le calcanéum rétablit la divergence astragalo-calcanéenne de face, mais ne suffit pas à corriger le plat. Il l'augmente même dans la mesure où il accentue l'équinisme calcanéen, en mettant en tension le tendon d'Achille. L'horizontalisation du calcanéum entraîne ipso-facto l'horizontalisation de l'avant-pied. La clé de la correction se trouve donc dans l'allongement du tendon d'Achille (Figure n°50) :

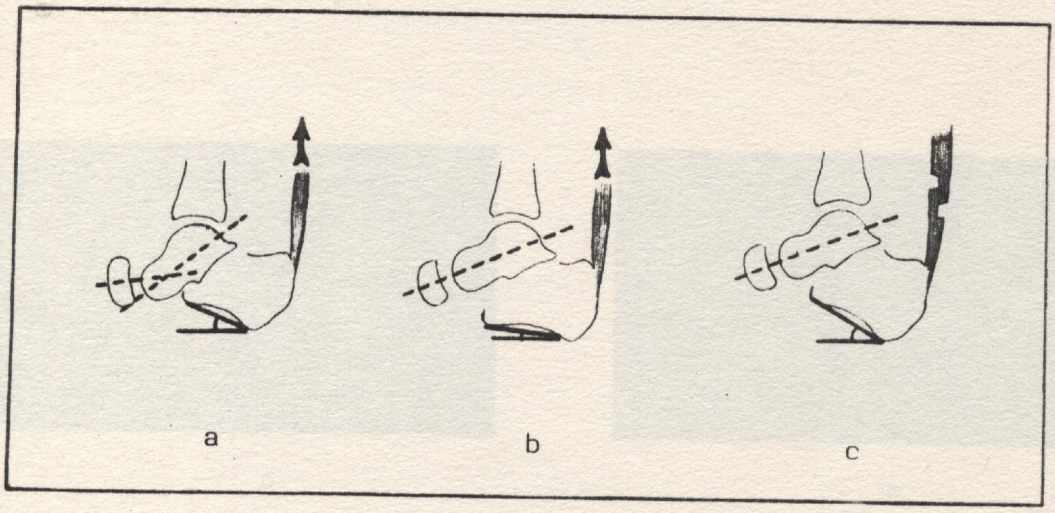

Fig. 50
Le rechaussement de l'astragale sur le calcanéum accentue l'équinisme calcanéen (b) - L'allongement du tendon d'Achille le réduit (c)

Ceci est d'autant plus exact qu'il existe des pieds plats par tendon d'Achille court. Cet obstacle postérieur à la correction du plat peut être guetté avant l'intervention : il suffit de mettre le pied en inversion tandis qu'on effectue une flexion dorsale de la

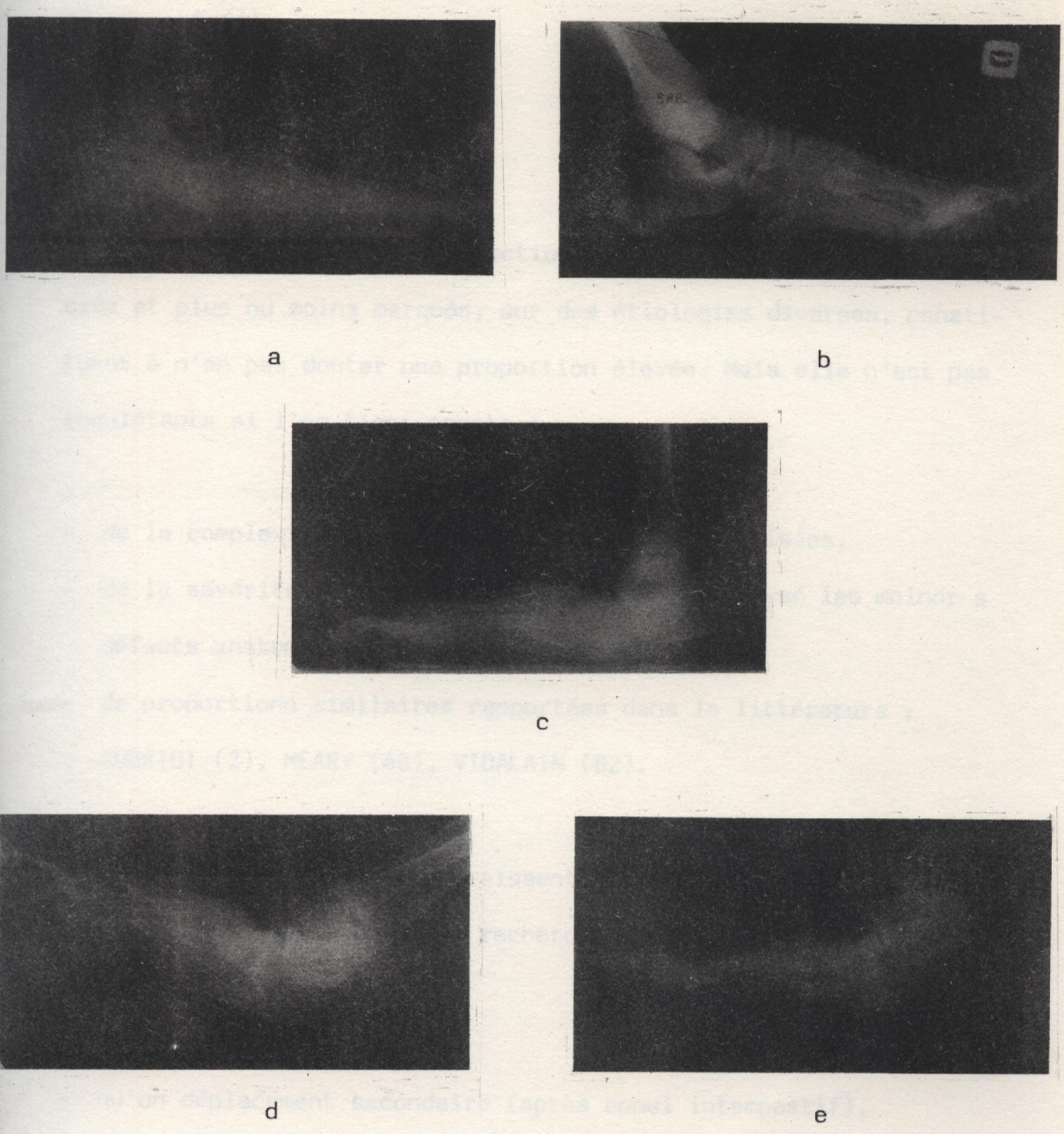

a b c d e

Fig. 51 : Pied plat

a et b : Pied plat souple : la simple mise en inversion a permis de corriger la divergence astragalo-calcanéenne (b)

c, d et e : Pied plat fixé : C'est un pied convexe avec appui sur le scaphoïde (c). La mise en inversion (d) a même accentué la cassure. La flexion dorsale augmente l'équinisme calcanéen (e).

tibio-tarsienne. La tension du tendon d'Achille apparaîtra alors (Figure n° 51).

B) C O N C L U S I O N

Les **42 défauts de correction résiduels**, plus ou moins associés et plus ou moins marqués, sur des étiologies diverses, constituent à n'en pas douter une proportion élevée. Mais elle n'est pas inquiétante si l'on tient compte :

- de la complexité de certaines déformations initiales,
- de la sévérité de la cotation, puisqu'on a analysé les moindres défauts anatomiques dans tous les plans,
- de proportions similaires rapportées dans la littérature : AUBRIOT (2), MEARY (48), VIDALAIN (82).

Tous ces défauts apparaissent dûs à une faute technique surtout, dont l'origine est à rechercher pendant l'intervention, puisqu'il n'a été observé :

- qu'un déplacement secondaire (après appui intempestif),
- aucun déplacement à distance.

L'origine de ces défauts est donc une **hypocorrection per-opératoire :**

- particulièrement dans les déformations en varus de l'arrière-pied. A cet égard, c'est l'hypercorrection qui est à rechercher.

- Dans les déséquilibres en prono-supination de l'avant-pied en raison de difficiles problèmes techniques.
- Dans le pied creux où la tarsectomie au niveau de la médio-tarsienne ne coincide pas toujours avec le sommet de la déformation.
- Enfin en matière de pied plat et de pied talus où l'allongement du tendon d'Achille dans l'un, la libération plantaire dans l'autre représentent des éléments importants dans la correction.

L'amélioration de la qualité du résultat anatomique d'une double-arthrodèse nécessite donc :

- une meilleure analyse pré-opératoire des lésions anatomo-pathologiques et des déformations afin de les ramener à des modèles de biomécanique simple, (avec au besoin, l'utilisation de calques radiologiques pré-opératoires);
- des contrôles radiologiques per-opératoires systématiques dans les déformations complexes ;
- des gestes chirurgicaux logiques et adaptés.

CHAPITRE IX

RESULTATS FONCTIONNELS

Le pied arthrodésé représente une entité nouvelle dont les possibilités fonctionnelles sont intéressantes à analyser.

L'étude porte sur une série de **89** double-arthrodèses réalisées chez 86 malades (3 malades ayant subi une double-arthrodèse bilatérale). Il s'agissait de :

- 55 hommes,
- 31 femmes.

Le recul global est variable et s'étend de 6 mois à 24 ans. La répartition des étiologies fait apparaître la prédominance très nette des séquelles poliomyélitiques :

- Poliomyélite	40 cas
- Pied plat essentiel	14 cas
- Pied bot varus équin	10 cas
- Séquelles traumatiques	10 cas

- Affections neurologiques diverses 9 cas
- Pied creux essentiel 4 cas
- Paralysie du sciatique poplité externe 2 cas

Pour apprécier le résultat fonctionnel, nous avons établi un barème de cotation clinique (Tableau XI). Il faut souligner la difficulté d'élaborer une grille d'évaluation valable dans tous les cas. Par ailleurs, dans la recherche du résultat, nous avons, à chaque fois, écarté la part revenant à d'autres infirmités associées.

Tableau XI

Cotation clinique du pied

Douleur	**Oedème**	**Cicatrice**
- Absente 2 - Occasionnelle 1 - Permanente 0	- Absent 2 - St.Debout prolongée 1 - Important 0	- Normale 2 - Disgrâcieuse 1 - Névrome douloureux 0
Périmètre de marche	**Appui mono-podal**	**Accroupissement**
- Illimité 2 - 2 km 1 - Impotence totale 0	- Stable 2 - Instable 1 - Impossible 0	- Complet 2 - Incomplet 1 - Impossible 0
Course-Saut	**Marche en terrain irrégulier**	**Chaussures**
- Normaux 2 - Difficiles 1 - Impossibles 0	- Normale 2 - Difficile 1 - Impossible 0	- Normales 2 - Semelles 1 - Chaussures orthop. 0
Reprise de travail	**Délai de reprise**	**Satisfaction**
- Même travail 2 - Changement 1 - Non-reprise 0	- < 6 mois 2 - > 6 mois 1 - > 12 mois 0	- Satisfait 2 - Peu satisfait 1 - Non satisfait 0

Le barème de cotation est échelonné de **0 à 24 points.**

Nous avons classé les résultats en :

- Résultats très bons (**TB**) : 22 à 24 points
- Résultats bons (**B**) : 19 à 21 points
- Résultats passables (**P**) : 16 à 18 points
- Résultats mauvais (**M**) : 15 points

Un **résultat très bon** correspond globalement à un malade qui ne souffre pas ou occasionnellement aux changements de temps, qui n'est géné que pour la course, le saut et la marche en terrain irrégulier mais dont le périmètre de marche est illimité et qui a repris ses activités antérieurs, moins de 6 mois après l' intervention.

Un **résultat mauvais** correspond à un malade qui conserve des douleurs importantes entravant ses activités, dont le périmètre de marche est très limité et dont les capacités fonctionnelles sont pratiquement nulles.

Nous considérerons comme **satisfaisants** les très bons et bons résultats et **médiocres** les résultats passables et mauvais.

A) RESULTATS ANALYTIQUES

Nous avons étudié l'influence de certains facteurs sur la qualité du résultat fonctionnel.

1. Recul

Le résultat fonctionnel ne peut être apprécié de manière

définitive avant un an, car il continue de s'améliorer jusqu'à 2 ans après l'intervention (Tableau XII) :

Tableau XII

Résultats fonctionnels selon le recul

	Médiocre		Satisfaisant		
	M	P	B	TB	%
< 1 an	1	4	7	2	64
1 - 2 ans	1	3	6	11	81
2 - 3 ans	2	1	9	7	84
3 - 5 ans	3	7	7	3	50
> 5 ans		1	10	4	93

Entre 3 et 5 ans, on constate une détérioration du résultat (50 % de résultats médiocres). Elle est en rapport avec un certain nombre de facteurs défavorables :

- une insuffisance de correction anatomique dans 4 pieds bots varus équins ;
- une évolutivité de l'affection neurologique dégénérative dans 2 cas ;
- des remaniements arthrosiques étendus (2 cals vicieux du calcanéum, 1 écrasement complexe du pied).

Au delà de 5 ans, le résultat fonctionnel s'améliore nettement et semble se stabiliser.

2. A g e

Il n'y a pas, semble-t-il d'influence notable de l'âge sur la qualité du résultat fonctionnel (Tableau XIII) :

Tableau XIII
Résultats fonctionnels selon l'âge

	Médiocre		Satisfaisant		
	M	P	B	TB	%
10 - 20 ans	2	7	22	14	80 %
20 - 30 ans	3	7	8	11	65,5 %
30 - 40 ans		1	2	1	75 %
40 - 50 ans	1		4	1	83 %
> 50 ans	1	1	3		60 %

Tout au plus peut-on constater que l'âge jeune est propice aux bons résultats (80 % de résultats satisfaisants) grâce aux plus grandes facultés de récupération. Au contraire, au delà de 50 ans, les résultats sont moins bons (60 % de résultats satisfaisants) et ne s'améliorent plus.

3. S e x e

Le sexe non plus ne semble pas modifier de façon notable les résultats fonctionnels (Tableau XIV) :

Tableau XIV

Résultats fonctionnels selon le sexe

	Médiocre		Satisfaisant		
	M	P	B	TB	%
Homme	4	9	26	19	77,5 %
Femme	3	7	13	8	68 %

4. Etiologies

L'étude du résultat fonctionnel selon l'étiologie est très instructive (Tableau XV) :

Tableau XV

Résultats fonctionnels selon l'étiologie

	Médiocre		Satisfaisant		
	M	P	B	TB	%
Sciat.Popl.Externe			1	1	100 %
Pied plat essentiel		1	8	5	93 %
Poliomyélite	1	6	19	14	82,5 %
Pied creux essentiel		1	2	1	75 %
Séquelles traumat.	2	1	4	3	70 %
Att.neurologiques	1	4	3	1	44,5 %
Pied bot varus équin	3	3	2	2	40 %

a) Les **paralysies du sciatique poplité externe** ont donné toutes deux des résultats satisfaisants :

- Le premier cas a un recul post-opératoire de 24 ans. Il s'agissait d'une blessure du nerf sciatique au niveau de la cuisse qui a nécessité sa réparation en urgence. Devant l'absence de récupération motrice, une double-arthrodèse stabilisatrice a été pratiquée 4 mois plus tard, sans transplantation tendineuse. Le résultat fonctionnel actuel est excellent car le pied a récupéré toutes ses capacités fonctionnelles. Il n'y a acun déficit musculaire dans le territoire du nerf sciatique (ce dernier ayant vraisemblablement récupéré après sa réparation). Par ailleurs, aucune dégradation dans le temps n'a été observée.

- Le deuxième cas a un recul de 2 ans et concerne un sujet de 59 ans opéré 27 ans après une paralysie post-traumatique du sciatique poplité externe. Une double-arthrodèse de type Lambrinudi a donné un résultat fonctionnel étonnamment bon malgré une raideur de la cheville, de la hanche et un cal vicieux du fémur homolatéral. Les possibilités de marche ont été nettement améliorées.

b) Les **pieds plats essentiels** ont donné **93 %** de résultats fonctionnels satisfaisants.

MEARY (48) et AUBRIOT (1) rapportent respectivement 75 % et 74 % de résultats satisfaisants.

Les résultats s'améliorent nettement avec le temps et ne subissent pas de dégradation particulière après des reculs dépassant

3 ans et atteignant jusqu'à 14 ans. Ce sont essentiellement des sujets jeunes qui ont repris leurs activités avec des possibilités fonctionnelles parfois remarquables, notamment une meilleure tolérance à la marche et à la station debout prolongées.

Les douleurs, témoins de la souffrance du couple de torsion, et qui étaient à l'origine de l'infirmité, ont disparu totalement dans une proportion de l'ordre de 38 %. Dans 62 % des cas, ces douleurs sont devenues occasionnelles aux changements de temps, mais permettent cependant une activité professionnelle satisfaisante.

c) Les **séquelles poliomyélitiques** ont été améliorées dans **82, 5 %** des cas. Les meilleurs résultats ont été obtenus au cours de la deuxième année après l'intervention et ont subi une amélioration progressive (Tableau XVI) :

Tableau XVI

Résultats fonctionnels selon le recul dans les séquelles poliomyélitiques

< 1 an	66, 5 %
1 - 2 ans	82 %
2 - 3 ans	90 %
3 - 5 ans	100 %
> 5 ans	66, 5 %

L'effondrement du résultat après 5 ans est dû à une détérioration arthrosique scapho-cunéenne survenue après 12 ans de recul. Il s'agissait d'un défaut de correction post-opératoire laissant

persister un équinisme responsable de callosités sous-capito-métatarsiennes et de métatarsalgies. Une tarsectomie emportant la scapho-cunéenne a donné un très bon résultat anatomique et fonctionnel. C'est dans les séquelles poliomyélitiques que nous avons obtenu le plus de satisfactions exprimées par les malades eux-mêmes, à la suite du rétablissement de la morphologie et de la stabilité du pied. Ces satisfactions n'étaient pas toujours partagées par l'opérateur qui, dans la majorité des cas, estimait le résultat anatomique encore perfectible. C'est également sur ces pieds gagnés par le déséquilibre musculaire qu'ont été réalisées les **8 transplantations tendineuses.** Elles ont toutes été faites au dos du pied, dans le but de restaurer une flexion dorsale active.

Quels en ont été les résultats ?

- Les transplantations tendineuses sont en partie responsables de la qualité du résultat fonctionnel dont elles empêchent la dégradation.

- Tous les transplants ont été trouvés actifs. Mais cette activité n'est pas une condition suffisante de leur efficacité puisque seulement trois ont été trouvés efficaces, c'est-à-dire capables de produire un mouvement de flexion dorsale du pied. Encore que ce mouvement ne se produit-il bien souvent pas avec la puissance désirable. Mais il a au moins un effet de ténodèse améliorant donc le résultat fonctionnel et empêchant sa détérioration.

d) La série des **pieds creux essentiels** est très courte (4 cas) et ne permet donc pas de tirer des déductions pratiques. Toutefois, on constate que 3 pieds ont été nettement améliorés par la double-arthrodèse, grâce essentiellement à la correction du varus de l'arrière-pied supprimant les douleurs et l'instabilité, sources d'entorses à répétition. Quant aux métatarsalgies, lorsqu'elles existaient avant l'intervention, elles ont été nettement soulagées. Les malades se chaussent mieux et sont moins génés au niveau de l'avant-pied qui garde cependant une certaine sensibilité, car la correction du creux est souvent incomplète.

Un résultat passable est dû à la persistance d'une verticalisation importante des métatarsiens. Cet échec a entraîné une souffrance et une atrophie des parties molles plantaires sous les têtes métatarsiennes.

e) La double-arthrodèse réalisée pour des **séquelles traumatiques** a donné de moins bons résultats : **70 %** de résultats fonctionnels satisfaisants.

Ces résultats ont été longs à obtenir. Ils se stabilisent progressivement d'autant plus précocément que la double-arthrodèse a été exécutée longtemps après la fracture. Ceci est dû à la régression des troubles fonctionnels et à une meilleure adaptation relative au cours de la deuxième année. Par contre, certains facteurs semblent intervenir dans l'explication des échecs :

- les **remaniements anatomiques** souvent considérables en rapport avec la violence du traumatisme initial . En plus des lésions

purement osseuses, des dégâts des parties molles vont altérer les structures fines et les dispositifs de sensibilité.

- Les **raideurs articulaires** consécutives à la longueur de l'immobilisation.
- Les **troubles algo-dystrophiques** si fréquents dans les traumatismes de l'arrière-pied.
- Enfin, les **exigences fonctionnelles** des malades : on trouve une grande proportion de travailleurs astreints à une station debout prolongée (3 maçons, 2 menuisiers, 1 soudeur et 1 enseignante sur un total de IO malades).

D'une manière générale, on est loin de pouvoir assurer aux séquelles de traumatismes de l'arrière-pied un résultat excellent après une double-arthrodèse, en particulier dans les professions comportant une activité physique importante.

f) Les **atteintes neurologiques** n'ont donné que dans **44,5 %** des cas des résultats satisfaisants, malgré une restitution de la morphologie du pied jugée satisfaisante.

Cette détérioration fonctionnelle est liée au génie évolutif de la maladie qui ne peut être maîtrisé. Cette dégradation, par progression dans le temps des signes neurologiques est dûe à l'apparition ou à l'aggravation des troubles trophiques sévères et récidivants.

g) Les **pieds bots varus équins** ont donné les plus mauvais résultats : **40 %** de résultats fonctionnels satisfaisants. Ces échecs s'expliquent par la grande fréquence des défauts de correction

résiduels toujours dans le sens d'une hypocorrection. Cette insuffisance de correction est elle-même en rapport avec la sévérité des déformations qui sont vues au stade tardif avec des remaniements importants. La double-arthrodèse ne parvient pas à corriger la totalité des déformations.

A ces défauts de correction s'ajoutent les remaniements anatomiques pré-existants qui caractérisent la déformation, en particulier, la dégradation de la tibio-tarsienne.

- LEMPBERG (41) obtient 75 % d'amélioration fonctionnelle sur 55 double-arthrodèses avec un recul moyen de 9 ans.

5. Etude de la douleur

Contrairement à ce qu'on attend d'une arthrodèse, l'indolence n'est pas toujours obtenue : **28 %** des pieds restent douloureux après l'intervention, essentiellement durant les deux premières années. Ces douleurs, généralement modérées, sont de type mécanique survenant lors des changements de temps ou lors des marches et stations debout prolongées. Elles ne sont en tout cas nullement ment sources d'handicap professionnel, hormis un cas qui déclare souffrir en permanence et qui représente un échec total de la double-arthrodèse. Il s'agit d'un pied bot varus équin congénital compliqué de sepsis dans les suites opératoires avec nécrose plantaire externe laissant un très mauvais appui au sol.

Il faut signaler quelques cas de douleurs survenues tardivement après une double-arthrodèse. Ces douleurs en regard de la

malléole externe seraient-elles la conséquence d'un conflit entre la malléole externe et le calcanéum ? Aucune autre explication n'a été trouvée après examen minutieux de ces pieds bien corrigés et sans dégradation sur le plan radiologique.

6. Etude de la marche

La marche est un ensemble de mouvements extrêmement complexes faisant intervenir l'ensemble des articulations du membre inférieur. Le couple de torsion n'intervient que pour une faible part dans la marche normale, car le jeu principal se fait au niveau des articulations tibio-tarsienne et métatarso-phalangiennes.

La double-arthrodèse ne nuit donc pas de manière importante à la marche. Par contre, l'adaptation aux irrégularités du terrain est nettement perturbée, longtemps après l'intervention : **76, 5 %** des malades sont génés en terrain irrégulier et en pente.

Au delà de 5 ans, l'adaptation aux terrains irréguliers semble s'améliorer puisque seulement **53, 5 %** des malades se déclarent génés.

Quant au périmètre de marche, il est illimité dans **62 %** des cas, globalement. Il s'améliore progressivement après la deuxième année.

L'absence fréquente de boiterie après double-arthrodèse s'explique par la conservation d'une bonne mobilité de la tibio-tarsienne.

7. Etude de la course et du saut

La course est une succession de sauts. Elle met à contribution le couple de torsion. La double-arthrodèse fait disparaître la fonction d'amortisseur de la chaîne articulaire lors de la réception au sol.

D'une manière générale, la course est difficile dans **76,5 %** voire impossible dans **15 %** des cas.

8. Activité professionnelle

6 % des sujets qui avaient une activité professionnelle ont dû changer d'activité. Il s'agissait d'accidents du travail (fractures du calcanéum) qui ont réclamé un poste de travail aménagé.

La durée de l'arrêt de travail après une double-arthrodèse est en moyenne de 6 mois, mais elle varie de 3 à 12 mois, selon l'activité professionnelle et les lésions associées éventuelles.

9. Satisfaction

C'est un élément trop subjectif pour que l'on puisse en tirer des conclusions pratiques. Mais il va de soi que l'indication thérapeutique doit tenir compte, au premier chef, des besoins fonctionnels du sujet et que le résultat, pour être parfait, doit répondre à sa demande.

C'est ainsi que **96,5 %** des malades se sont déclarés satisfaits

du résultat obtenu après la double-arthrodèse, même si ce résultat a été jugé souvent insuffisant par l'opérateur.

B) C O N C L U S I O N

Quelle que soit l'étiologie, le traitement doit avoir un but essentiellement fonctionnel. Et il est évident que chaque étiologie frappe le résultat fonctionnel d'une empreinte particulière.

Cependant, globalement, la double-arthrodèse donne satisfaction sur le plan fonctionnel dans environ **74 %** des cas. Elle permet de restituer à des pieds, victimes de désordres divers, des possibilités fonctionnelles parfois étonnamment bonnes.

Résultats comparés

- MESTDAGH (53) 67 % de résultats satisfaisants (1984)
- MEARY (48) 68 % de résultats satisfaisants (1977)
- FILIPPE (26) 62 % de résultats satisfaisants (1974)
- AUBRIOT (2) 63 % de résultats satisfaisants (1969).

CHAPITRE X

CORRELATIONS ANATOMO-FONCTIONNELLES

L'appréciation de la valeur d'une technique chirurgicale repose sur l'étude de ses résultats anatomiques et fonctionnels. L'analyse des relations entre la position anatomique obtenue après la double-arthrodèse et la qualité du résultat fonctionnel nous apporte des renseignements du plus haut intérêt.

Ces corrélations anatomo-fonctionnelles ont été étudiées sur **86** malades représentant **89** double-arthrodèses suivies et revues avec des reculs variables mais tous supérieurs à 6 mois.

- 55 pieds étaient correctement axés,
- 34 pieds conservaient des défauts de correction résiduels plus ou moins importants.

A) PIEDS CORRIGES

Sur les 55 double-arthrodèses ne présentant aucun défaut de correction, nous avons obtenu :

- 83,5 % de résultats satisfaisants (Tableau XVII) :

Tableau XVII

Résultats fonctionnels sur pieds corrigés

	Satisfaisant		Médiocre		TOTAL
	TB	B	P	M	
Nombre	21	25	5	4	55
%	**83,5**		16,5		100

- 16,5 % de résultats médiocres (représentant 9 double-arthrodèses).

Les causes d'échec sont :

- **3 poursuites du processus de dégradation** en rapport avec l'évolutivité de maladies neurologiques dégénératives survenant sur des déformations importantes (2 pieds varus équins, 1 pied plat valgus).
- **3 troubles de l'appui**, douloureux et limitant le périmètre de marche, survenus sur des séquelles traumatiques sévères de l'arrière-pied.
- **2 séquelles douloureuses** tenaces génant l'activité professionnelle, survenues sur des pieds plats valgus.
- Enfin, **1 processus septique** qui a laissé des remaniements importants avec ongle incarné itératif.

B) DEFAUTS DE CORRECTION

34 pieds présentaient des défauts anatomiques résiduels variables. Ils ont donné :

- 59 % de résultats satisfaisants (Tableau XVIII) :

Tableau XVIII
Résultats fonctionnels
sur défauts de correction

	Satisfaisant		Médiocre		TOTAL
	TB	B	P	M	
Nombre	6	14	11	3	34
%	59		41		100

Ces résultats ont plus été bons (14) que très bons (6).

Les performances fonctionnelles après une double-arthrodèse apparaissent donc en relation étroite avec la qualité du résultat anatomique. Les résultats fonctionnels en rapport avec la position anatomique sont donc intéressants à étudier :

1. Dans le plan frontal

a) VALGUS - VARUS DE L'ARRIERE-PIED (Tableau XIX) :

Tableau XIX

Résultats fonctionnels selon les défauts de correction en varus - valgus de l'arrière-pied

	Satisfaisant		Médiocre		TOTAL
	TB	B	P	M	
Varus < 5°	1	5	1	1	8
	75 %		25 %		
Varus > 5°		1	7	1	9
	11 %		89 %		
Valgus < 10°	5	6	3		14
	78,5 %		21,5 %		
Valgus > 10°		2		1	3
	66,5 %		33,5 %		

Le **varus** de l'arrière-pied est assez bien toléré lorsqu'il ne dépasse pas 5°. Au delà, il se traduit par une instabilité et des douleurs de l'arrière-pied.

Il nous est apparu que le retentissement du varus est l'apparition de durillons de l'avant-pied sous la tête du 5è métatarsien.

Le **valgus**, au contraire, donne de meilleurs résultats fonctionnels. Mais sa tolérance semble diminuer lorsqu'il dépasse 10°.

Ces notions qui rejoignent celles de la littérature, confirment la mauvaise tolérance du varus de l'arrière-pied.

En effet, le varus, d'une manière générale, modifie les possibilités d'amortissage du pied.

Le varus supprime l'amortisseur de l'arrière-pied (Figure n°52) :

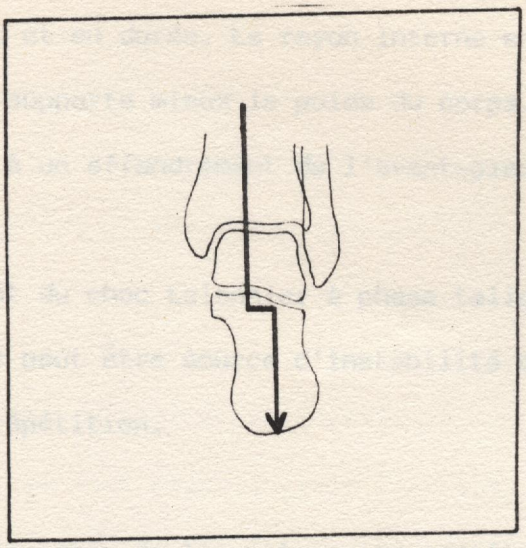

Fig.52
Décalage du système tibio-astragalien sur le calcanéum

Au niveau de l'articulation sous-astragalienne, l'axe du calcanéum est situé en dehors par rapport à celui de la jambe. Ce déséquilibre est soutenu par les ligaments latéraux internes et le jambier postérieur et constitue un véritable amortisseur (DE DONCKER et KOWALSKI (17)). Les propriétés de ces ligaments sont faibles mais incontestables. Tout varus calcanéen décalerait son axe en dedans et supprimerait donc le bénéfice de l'amortisseur.

Le varus calcanéen, en reportant le poids du corps sur le bord externe du pied, oblige l'avant-pied à s'adapter et à placer son 1er rayon en pronation pour retrouver le contact avec le sol (c'est d'ailleurs la génèse du pied creux). Les possibilités de suppléance du clavier métatarsien sont très limitées en pronation.

Le bord externe du pied qui est un ressort court, dur et résistant supporte mal le poids du corps.

Le valgus, au contraire, en reportant le poids du corps sur le bord interne du pied, surcharge le rayon interne à la fois

quantitativement et en durée. Le rayon interne est un ressort long et flexible qui supporte mieux le poids du corps. Ces contraintes peuvent aboutir à un effondrement de l'avant-pied.

Au moment du choc talonnier à phase taligrade de la marche, l'effet de varus peut être source d'instabilité de l'arrière-pied avec entorses à répétition.

Enfin, le varus de l'arrière-pied modifie aussi l'effet amortisseur de la barre de torsion du médio-pied (Figure n°53)

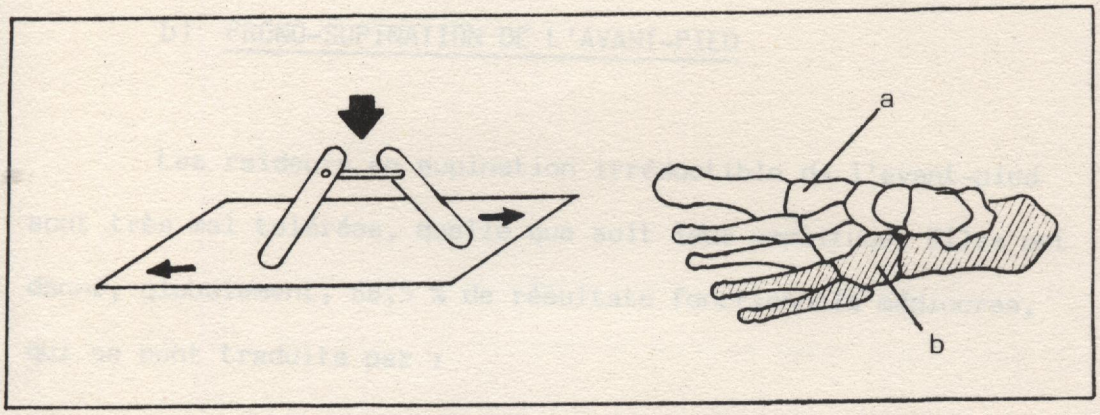

Fig. 53
La mise en charge horizontalise la barre de torsion et la verrouille
a : pied astragalien - b : pied calcanéen

Il existe, au niveau du pied, un système particulier : c'est la barre de torsion en rapport avec une rotation différentielle entre l'arrière-pied et l'avant-pied.

Le début du pied calcanéen en constitue la branche postérieure. La fin du pied astragalien en constitue la branche antérieure. Ce système d'amortissage et de stabilisation du pied fonctionne surtout correctement en charge. En effet, sous l'effet du poids du corps, la barre s'horizontalise et tend à se verrouiller.

Ceci explique donc que toute déformation en valgus qui ne fait qu'exagérer ce dispositif, améliore la stabilité du pied, et qu' inversement, toute tendance à la déformation en varus détend la barre, ce qui diminue la stabilité du pied.

Au total, le varus de l'arrière-pied apparaît donc péjoratif pour la qualité du résultat fonctionnel. Contrairement au valgus qui rétablit un état physiologique favorable à une bonne fonction des systèmes amortisseurs du pied et bénéficie des possibilités de suppléance de l'avant-pied.

b) PRONO-SUPINATION DE L'AVANT-PIED

Les raideurs en supination irréductible de l'avant-pied sont très mal tolérées, quelle que soit leur amplitude. Elles ont donné, globalement, 66,5 % de résultats fonctionnels médiocres, qui se sont traduits par :

- des douleurs et une gène évidente à la marche,
- des souffrances de l'avant-pied à type de durillons plantaires externes.

Nous n'avons pas observé de raideur fixée en pronation. Il semble qu'elle soit mieux tolérée que la supination. Ceci tient essentiellement à la souplesse de l'arche interne du pied qui est une structure dynamique fondamentale lors de la marche.

D'une manière générale, le déséquilibre de la prono-supination de l'avant-pied conditionne le résultat fonctionnel quant à la tolérance d'un défaut résiduel de l'arrière-pied. Ce qui explique

وزارة التعليم العالي
المكتبة المركزية
جامعة البليدة

la possibilité de bons résultats fonctionnels sur des désaxations frontales de l'arrière-pied : ceci est dû au fait que, pour un malade donné, il n'existe qu'une seule anomalie dans le plan frontal et que les possibilités de l'avant-pied en prono-supination ne sont pas perturbées.

A l'inverse, chaque fois qu'un avant pied est mal corrigé en prono-supination, un varus de l'arrière-pied même mineur entraînera métatarsalgies et durillons plantaires sous les rayons externes.

2. Dans le plan sagittal

a) EQUINISME

L'équinisme est constamment bien supporté quand il est inférieur à 10°. Au delà, il devient douloureux car l'avant-pied reçoit une pression excessive sur les têtes métatarsiennes.

Certains équinismes, supérieurs à 10°, ont donné un bon résultat fonctionnel car l'avant-pied était souple et parfaitement équilibré en prono-supination.

Les plus mauvais résultats sont dûs à une mauvaise correction de l'avant-pied entraînant des métatarsalgies avec durillons sous les têtes les plus plongeantes.

D'une manière générale, l'équinisme entraîne des difficultés de la marche car le pied doit fuir dans le pas postérieur, et pour celà, il faut quelques degrés de flexion dorsale. Cependant

un équinisme discret peut même être bénéfique chez certains sujets :

- lorsque le quadriceps est faible,
- lorsqu'il existe un raccourcissement du membre inférieur comme c'est si fréquent chez le paralytique,
- chez la femme jeune pour lui permettre de porter des talons hauts.

Chez le spastique, au contraire, l'équinisme est plus fâcheux car il détermine ou aggrave le flessum du genou.

b) T A L U S

Tous les cas de talus ont été hypocorrigés par la double-arthrodèse en raison d'insuffisances sur le plan technique. On obtient, en général, un bon résultat esthétique mais le résultat fonctionnel dépend du rétablissement de l'appui antérieur.

Nous avons obtenu 71,5 % de résultats satisfaisants sur le plan fonctionnel.

Le talus, d'une manière générale, nuit au déroulement du pas. Le pied n'a d'autre valeur que celle d'un pilon sur lequel l'appui se fait de façon médiocre. La pulsion du pas demeure insuffisante. Il nécessite une bonne mobilité en flexion plantaire pour éviter au sujet de marcher sur le talon. Toutefois, lorsque le talus est discret et lorsque l'arrière-pied est équilibré, l'adaptation est aisée et durable.

c) P L A T

Tous les pieds plats traités par arthrodèse du couple de torsion ont vu leur résultat fonctionnel amélioré : **93 %** de résultats satisfaisants. Pourtant, dans aucun cas, la voûte plantaire n'a été parfaitement reconstituée.

La double-arthrodèse apporte tout de même l'indolence qui est la réclamation majeure du malade. Cette indolence retrouvée, il peut reprendre ses activités dans des conditions satisfaisantes. D'une manière générale, l'effondrement de la voûte plantaire entraîne des douleurs en rapport :

- dans un premier temps, avec les distensions capsulo-ligamentaires et musculaires qui assurent la stabilité de la voûte plantaire.
- Secondairement, la souffrance articulaire se traduit par une arthrose douloureuse du couple de torsion.

La double-arthrodèse supprime l'élément douloureux témoin de la souffrance du couple de torsion. L'affaissement de la voûte plantaire est donc compatible avec un bon résultat fonctionnel, lorsque le couple de torsion est ankylosé.

d) C R E U X

Le creux, au contraire, surcharge l'avant-pied par la verticalisation des métatarsiens et donne des métatarsalgies. La double-arthrodèse n'a corrigé le creux que dans de faibles proportions (dans 12 % des cas). Elle a permis, néanmoins, d'en

réduire l'amplitude dans la totalité des cas.

La qualité du résultat fonctionnel reste cependant satisfaisante dans **77, 5 %** des cas, lorsque le creux ne dépasse pas 20°. Au delà, la qualité du résultat fonctionnel baisse en rapport avec la persistance de métatarsalgies en particulier.

CHAPITRE XI

RETENTISSEMENT A DISTANCE

Après l'arthrodèse du couple de torsion, il est aussi important de savoir :

- si les performances autorisées par le pied sont proches de la normale ;
- ou si la suppression de la mobilité articulaire n'entraînera pas, à plus ou moins long terme, une dégradation des articulations restantes du pied.

Si les métatarsalgies restent le principal sujet de préoccupation quant à la tolérance lointaine de la double-arthrodèse, le devenir des articulations sus et sous-jacentes nous a particulièrement intéressés.

Nous avons donc sélectionné 25 double-arthrodèses :

- ayant un recul minimum de 2 ans,
- faites pour des lésions diverses,
- qui ont consolidé en bonne position et sans complication.

A) RETENTISSEMENT ARTICULAIRE

D'une manière générale, l'arthrodèse d'une articulation est susceptible d'entraîner des modifications au niveau des articulations voisines par un mécanisme de surcharge.

1. Articulation tibio-tarsienne

Cette articulation est sollicitée en amont de la double-arthrodèse. L'amplitude post-opératoire est assez bien conservée en ce qui concerne la flexion plantaire. Par contre, la flexion dorsale est le siège d'un enraidissement assez net dans plus de la moitié des cas. Cette raideur semble favorisée par :

- un enraidissement pré-opératoire en rapport avec la lésion initiale ;
- l'immobilisation post-opératoire ;
- l'insuffisance de rééducation.

Il existe un lien significatif entre l'importance de la mobilité tibio-tarsienne et la qualité du résultat fonctionnel. Il importe donc de rééduquer tout spécialement cette articulation.

L'articulation tibio-tarsienne a un seul secteur de mobilité dans le plan sagittal. La suppression de toute mobilité frontale de l'arrière-pied par la double-arthrodèse, a fait rechercher une éventuelle laxité compensatrice au niveau de la tibio-tarsienne : les manoeuvres cliniques et les radiographies en varus et en valgus forcés de l'arrière-pied n'ont pas décelé

d'instabilité tibio-tarsienne.

MEARY (48) a observé dans 4 cas une instabilité de la cheville dès la reprise de la marche. AUBRIOT (1) signale 2 cas d'instabilité de l'arrière-pied sur une étude de 178 double-arthrodèses.

L'arthrose vraie de la tibio-tarsienne avec traduction radiologique n'a pas été observée. Nous avons noté, dans certains cas, des images en bec sur les marges antérieure et postérieure du tibia, sans altération de l'interligne articulaire ou de l'os sous-chondral. Il ne s'agit donc pas d'ostéophytes mais de butoirs osseux vraisemblablement dûs aux traumatismes répétés entre l'astragale et les marges antérieure et postérieure. Ces images ont été observées sur certains pieds bots varus équins et pieds équins importants et sont en rapport avec des remaniements de la tibio-tarsienne (essentiellement un aplatissement de la poulie astragalienne).

DREW (18) signale 18 cas d'arthrose tibio-tarsienne tardive sur une série de 31 double-arthrodèses, avec un recul de 13 à 20 ans. MEARY (48),sur 190 double-arthrodèses,rapporte 2 cas d'arthrose tibio-tarsienne.

2. Articulation scapho-cunéenne

Cette articulation est la plus sollicitée en avant de la double-arthrodèse. Elle joue un rôle important comme en témoigne la mobilité retrouvée après double-arthrodèse.

Nous y avons observé, dans 5 cas, des images radiologiques

d'arthrose traduites essentiellement par une ostéophytose dorsale parfois volumineuse. Elles sont toutes survenues après des reculs supérieurs à 4 ans et correspondent à :

- 3 résultats fonctionnels satisfaisants,
- 2 résultats passables par la persistance de douleurs du dos du pied : une tarsectomie simple emportant l'articulation scapho-cunéenne a apporté l'indolence dans les deux cas.

3. Articulation cunéo-métatarsienne

C'est une articulation qui possède une certaine mobilité et permet une certaine adaptation de l'avant-pied au sol.

Le retentisement de la double-arthrodèse est nul dans notre série. KAGI (33) enregistre 3 arthroses tarso-métatarsiennes modérées après 6 arthrodèses du couple de torsion.

4. Articulation métatarso-phalangienne

Cette articulation capitale pour le temps propulseur de la marche a été également étudiée. Il n'y a été retrouvé aucune dégradation radiologique. Signalons toutefois :

- 2 cas d'hallux valgus sur pieds plats qui n'ont pas été améliorés par la double-arthrodèse. Ils n'ont pas subi d'aggravation non plus.
- 1 cas d'hallux varus sur pied bot varus équin invétéré qui s'est très nettement accentué après la double-arthrodèse. Il a

été, en grande partie, responsable du mauvais résultat fonctionnel.

5. Autres articulations

Au dessus de la double-arthrodèse, la tolérance du genou, de la hanche et du rachis est parfaite et n'a jamais été mise en défaut dans notre série.

Signalons, pour terminer, que nous n'avons jamais observé de fracture de fatigue.

B) ADAPTATION DU PIED ARTHRODESE

Le pied arthrodésé représente une entité nouvelle qui doit s'adapter à son environnement.

L'arthrodèse sous-astragalienne et médio-tarsienne supprime un maillon capital de la chaine articulaire du pied : le **couple de torsion** qui autorise des mouvements à la fois complexes et précis permettant au pied de s'adapter aux inégalités du sol.

Le pied, privé de ces mouvements, doit pourtant répondre aux exigences fonctionnelles que lui réclame son statut particulier. A court terme, l'arthrodèse induit une surcharge des articulations sous-jacentes. Progressivement, et ceci est favorisé par une rééducation adéquate, l'adaptation se fait. Cette période d'adaptation peut être longue. Les capacités d'adaptation dépendent :

- du résultat anatomique et fonctionnel post-opératoire,

b) AVANT-PIED

Les capacités d'adaptation au niveau de l'avant-pied sont limitées et intéressent les deux rayons extrêmes, en particulier le premier rayon.

Elles nécessitent la liberté des articulations scapho-cunéenne, cunéo-métatarsienne et métatarso-phalangienne. Cette liberté compensera seulement la tibio-tarsienne.

La mobilité de l'articulation scapho-cunéenne est parfaitement authentifiée par des clichés dynamiques qui montrent un baillement de l'interligne en flexion plantaire.

2. Adaptation frontale

a) ARRIERE-PIED

Les possibilités de suppléance de la perte de la mobilité frontale de la sous-astragalienne sont inexistantes au niveau de l'arrière-pied (la tibio-tarsienne n'ayant pas de mobilité frontale).

b) AVANT-PIED

Le pied repose sur le sol par deux appuis fixes : calcanéum et palette métatarsienne médiane.

Les métatarsiens latéraux, dans un geste de préhension,

tout en maintenant le contact avec le sol et en protégeant la charge du poids, fixent le pied en équilibre en empêchant sa bascule sur le côté. Ces métatarsiens latéraux agissent tels des ailerons qui permettent au pied de s'adapter à tous les imprévus de l'appui et de la marche.

En conclusion, les deux éléments les plus importants dans l'adaptation d'une double -arthrodèse sont :

- une bonne mobilité au niveau de la tibio-tarsienne, en particulier dans le sens de la flexion dorsale,
- une bonne mobilité des rayons latéraux du pied, permettant un contrôle actif de la prono-supination de l'avant-pied.

MEARY et collaborateurs (48) ont mis en évidence la mobilité du tarse antérieur en effectuant plusieurs mesures (Figure n°54).

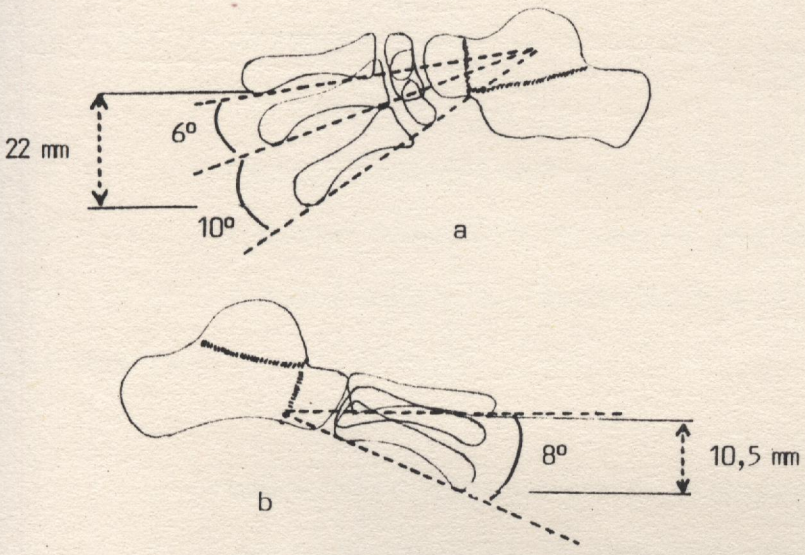

Fig. 54
Mobilité du tarse antérieur après double-arthrodèse
Articulation scapho-cunéenne et cunéo-métatarsienne (a)
cuboïdo-métatarsienne (b)
(Selon Meary)

- Au niveau du 1er rayon, la mobilité globale obtenue dans la scapho-cunéenne et la cunéo-métatarsienne est en moyenne de 16° (10 à 24°) dont 10° de flexion plantaire et 6° de flexion dorsale.
- Au niveau du 5ème rayon, la mobilité obtenue dans la cuboïdo-métatarsienne est beaucoup plus modeste : elle est en moyenne de 8° (4 à10°).

Ces mesures permettent d'objectiver les conséquences du blocage du couple de torsion et l'étroitesse des marges d'erreur dans le réglage de l'avant-pied.

CONCLUSION - DISCUSSION

Le pied est le reflet de la pathologie ostéo-articulaire à laquelle s'ajoutent les déformations induites par son statut anatomique particulier. C'est un organe complexe dont aucun des éléments ne peut être affecté sans que l'ensemble s'en ressente.

Une étude sur l'arthrodèse du couple de torsion ne pouvait se concevoir que dans le cadre d'une synthèse globale des acquisitions actuelles sur le pied.

La chirurgie du pied n'est pas facile. Pour acquérir les gestes et leur donner toute leur mesure et leur efficacité, ils doivent être surbordonnés à la connaissance de l'anatomie et de la biomécanique.

L'anatomie rend intelligibles les méthodes et les gestes de la chirurgie. Le livre immortel de FARABEUF illustre cette vérité.

La biomécanique du pied n'a pas encore révélé tous ses secrets. Elle doit répondre à deux exigences :

- statique pour maintenir l'appui,
- dynamique pour assurer la marche.

La biomécanique de l'arrière-pied est indissociable de l'analyse de l'ensemble des compartiments du pied. La définition du bloc calcanéo-pédieux et du bloc tibio-astragalien répond à une meilleure approche de leur champ de mobilité dans les différents plans autour du pivot constitué par le ligament inter-osseux. Il existe une condition essentielle à l'interdépendance entre l'arrière-pied et l'avant-pied : c'est la liberté du couple de torsion entre l'un et l'autre.

L'étude clinique et radiologique aboutit à une description précise et détaillée du pied.

Quelles que soient les déformations au niveau du pied, l'examen clinique et radiologique analyse les déformations macroscopiques. Beaucoup plus importants et intéressants sont les vices architecturaux microscopiques : la tomodensitométrie et l'imagerie par résonnance magnétique, par la qualité de la définition des images obtenues, autorisent des analyses structurales fines.

L'anatomie pathologique du pied déformé précise mieux la participation des différents éléments musculo-ligamentaires dans les défauts du pied, les désorientations articulaires pré-existantes ou acquises et les déformations osseuses. Les déformations, qu'elles soient congénitales ou acquises sont remises dans leur contexte pathologique :

- les déformations congénitales représentent un mode d'adaptation

du pied au cours de la grossesse ;

- les déformations acquises sont un mode d'adaptation du pied au sol, rencontré surtout au cours des déséquilibres musculaires.

Ces déformations, réductibles au départ, subissent tout au long de la croissance, les contraintes de l'appui au sol. Parvenues en fin de croissance, elles sont fixées par les remaniements ostéo-articulaires rendant toute réductibilité impossible. C'est souvent à ce stade que sont rencontrées encore, jusqu'à nos jours, beaucoup de déformations du pied. Elles revêtent parfois un aspect caricatural.

Les étiologies sont nombreuses et variées. Elles sont cependant dominées par les séquelles de la poliomyélite dont on sait que le pied représente une cible préférée. Le contentieux laissé par la poliomyélite, dans notre pays, est immense. Les différentes campagnes de vaccination de masse ne semblent pas avoir réduit, de manière substantielle, cette maladie.

Le traitement, en matière de pathologie ostéo-articulaire du pied, fait appel à tout un éventail de techniques chirurgicales.

Il ne suffit pas de corriger le pied. Il faudra en comprendre le mécanisme des déformations et tenter de rétablir un équilibre musculaire. Il faut s'attaquer électivement au siège des défauts.

La chirurgie du pied doit également prendre en considération la demande du malade et son environnement. Elle est d'autant plus efficace qu'elle est exécutée précocément au stade de la

déformation initiale. Le traitement en sera sélectif et précis.

Malheureusement, nous observons encore beaucoup de pieds au stade de déformations invétérées et souvent porteurs d'une pathologie secondaire. L'acte opératoire sera alors, à coup sûr, plus agressif et incomplet. Dans ce cadre, la **double-arthrodèse** représente certainement une solution de rattrappage envisageable quelle que soit l'intensité de la déformation.

Elle agit au carrefour des déformations du pied : le couple de torsion qui assure la transition entre l'arrière-pied et l'avant-pied. Ce siège est judicieusement choisi pour que le pied retrouve sa forme et sa fonction au prix de la suppression d'une partie de sa mobilité.

Les articulations sous-astragalienne et médio-tarsienne ne jouent que pour une faible part dans la marche normale.Elles permettent des mouvements de "luxe" dont la suppression peut être pratiquée sans inconvénient majeur, car la jeu principal se passe dans les articulations tibio-tarsienne et métatarso-phalangiennes.

La double-arthrodèse n'est pas une résection-arthrodèse, mais avant tout une **arthrolyse-arthrodèse** complétée par des résections limitées. La technique est bien codifiée et ne pose de réels problèmes que dans certaines déformations importantes et fixées. Les complications ne sont pas plus fréquentes que dans les autres arthrodèses du pied. Si les défauts de fusion (en règle localisés à l'interligne médio-tarsien interne) n'obligent pas, en général, à réintervenir, le risque de nécrose aseptique de l'astragale demeure toujours présent dans les grandes déformations.

Certaines étiologies exigent une tactique opératoire précise réclamant certains gestes sans lesquels la correction serait insuffisante (libération des parties molles postérieures, plantaires...). Le bon positionnement est toujours délicat et conditionne le résultat anatomique : les clichés per-opératoires permettent d'apprécier la qualité de la réduction.

Le montage des surfaces articulaires avivées doit être solide et stable et fait appel à plusieurs procédés dont aucun n'a prouvé sa suprématie.

Enfin, sur un pied stabilité par une double-arthrodèse, des transplantations tendineuses peuvent être envisagées afin d'assurer l'équilibre musculaire garant d'un résultat durable.

GERARD (29), partant du principe que le blocage de la médio-tarsienne bloque tout mouvement du couple de torsion et donc de la sous-astragalienne, démontre que l'arthrodèse astragalo-scaphoïdienne supprime les mouvements de la sous-astragalienne. Il prouve l'immobilité de manière indirecte sur la suppression de la douleur pré-opératoire. Il obtient la correction de vices architecturaux de l'arrière-pied autrefois corrigés par la double-arthrodèse seulement. Cependant, quant au pronostic d'avenir, le recul est encore faible (moins de 3 ans) dans les indications sous-astragaliennes.

La double-arthrodèse a pour objectif :

- **de corriger une déformation :** elle s'adresse essentiellement aux déformations en inversion ou en éversion fixées et qui réclament

une correction au niveau de la sous-astragalienne ;

- **de stabiliser le pied** : les grands syndromes paralytiques entraînent une instabilité de l'arrière-pied génératrice de troubles fonctionnels sévères. La double-arthrodèse permet de stabiliser le pied gagné par le déséquilibre musculaire ;
- **de supprimer la douleur** : la dégénérescence arthrosique du cartilage articulaire entraîne presque toujours des troubles fonctionnels et des douleurs. La double-arthrodèse supprimera la mobilité et donc l'élément douloureux.

Quelles que soient les étiologies, l'ambition de la double-arthrodèse est à la mesure de ses objectifs.

Les résultats anatomiques analysés sur **100** double-arthrodèses réalisées sur des étiologies diverses ont mis en évidence la fréquence des défauts de correction : **42 %.** Ils sont tous en rapport avec une **hypocorrection per-opératoire.**

Certains défauts ont mis en évidence la méconnaissance de l'anatomie pathologique et de la génèse de certaines déformations (pied plat, pied talus) où seule la conjugaison de la double-arthrodèse modelante et d'un allongement d'Achille dans le premier cas, d'une libération plantaire dans le deuxième, peut donner une correction satisfaisante.

Les résultats fonctionnels, quant à eux, sont analysés sur **89** double-arthrodèses ayant un recul supérieur à 6 mois, à l'aide d'un barème de cotation clinique à plusieurs paramètres.

Ils s'améliorent progressivement, sans influence significative

du sexe ou de l'âge.

Les plus mauvais résultats fonctionnels sont obtenus dans les pieds neurologiqus (en dehors de la poliomyélite et de la paralysie du sciatique poplité externe) et dans les pieds bots varus équins. Ils sont en rapport avec l'évolutivité de la maladie neurologique dans le premier cas et avec la sévérité de la déformation et des remaniements pré-existants dans l'autre.

Globalement, la double-arthrodèse donne **74 %** de résultats fonctionnels satisfaisants.

L'étude des **corrélations anatomo-fonctionnelles** a fait ressortir la mauvaise tolérance de certains défauts de position du pied. La tolérance est parfois paradoxalement bonne pour certains défauts de l'arrière-pied (varus) et, au contraire, particulièrement grave sur les déséquilibres du clavier de prono-supination au niveau de l'avant-pied.

Rappelons qu'un excès d'équinisme sera d'autant mieux toléré que l'avant-pied est souple et bien équilibré. De même qu'un défaut frontal de l'arrière-pied est tolérable lorsque l'avant-pied est bien équilibré.

Inversement, un déséquilibre de la prono-supination de l'avant-pied est toujours mal toléré et est source de métatarsalgies avec durillons au niveau des têtes les plus plongeantes.

Par conséquent, la prudence est de donner quelques degrés de talus (moins de 5°). C'est la sécurité à l'égard des problèmes

majeurs de l'avant-pied. Les désaxations frontales de l'arrière-pied quant à elles, tiennent leur gravité du retentissement qu'elles entraînent sur l'avant-pied. Le varus de l'arrière-pied apparaît à cet égard très péjoratif car il est à l'origine de mauvais résultats fonctionnels dès qu'il dépasse 5° en particulier. Au contraire, le valgus est mieux toléré car il rétablit un état physiologique propice à une bonne fonction des systèmes amortisseurs du pied.

Le positionnement du pied a donc une incidence sur la fonction du pied après une double-arthrodèse et sur ses capacités d'adaptation future. En effet, le blocage du couple de torsion rend l'avant-pied solidaire de l'arrière-pied et supprime le roulis du pied nécessaire à l'adaptation de la marche en terrain irrégulier.

Le retentissement à distance sur les articulations sus et sous-jacentes à la double-arthrodèse n'a pas montré de dégradation particulière lorsque la correction anatomique est bonne. A long terme, passée la période d'adaptation qui est variable, le résultat nous a semblé particulièrement stable : il n'y a pas de dégradation significative avec le temps.

Cette stabilité à moyen ou long terme constitue, pour nous, un argument capital en faveur de la double-arthrodèse.

Notre expérience de la double-arthrodèse nous fait penser qu'il s'agit d'une intervention qui a, dans l'ensemble, donné satisfaction.

Elle permet de rendre à des pieds extrêmement compromis

une fonction valable au prix d'un sacrifice de mobilité négligeable et de complications qui ne sont pas plus nombreuses que dans les autres arthrodèses du pied.

La double-arthrodèse nous paraît, en définitive, justifier la confiance que les auteurs ont mis en elle.

BIBLIOGRAPHIE

1 - **AUBRIOT J.H,** Etude critique de 178 double - arthrodèses du pied, Thèse de Médecine, Paris, 1967.

2 - **AUBRIOT J.H,** Bilan des double - arthrodèses de l'arrière-pied (sous-astragalienne et médio-tarsienne), Cours supérieur de l'hôpital Cochin, du 21 au 26 Avril 1969.

3 - **BASMAJIAN J.V., BENTZON J.W,** An electromyographic study of certain muscles of the leg and foot in the standing position, Surg. Gynec. Obstet. 1954, 98, 662 - 666.

4 - **BASMAJIAN J.V., STECKO G.,** The role of muscles in arch support of the foot. An electromyographic study, J.B.J.S. 1963, 45 - A, 1184.

5 - **BENTZON P.K.K., AGERHOLM J. CHRISTENSEN,** L'opération de Lambrinudi pour pied tombant en équin, A.O. Scand. 1949, Vol.19, n°1, 112.

6 - **BERNAU A.,** Long term results following Lambrinudi arthrodesis, J.B.J.S. 59 - A : 473 - 9, 1977.

7 - **BOPPE M., LEROY M.,** Résultats des opérations de stabilisation osseuse seules ou associées aux transplantations tendineuses dans le traitement des pieds paralytiques; Revue de Chirurgie : 145 - 160, 1945, 64è année.

8 - **CADENAT F.M.,** Voies de pénétration des membres, Masson Ed. 1978.

9 - **CAILLET R.**, Le pied, Masson Edit. 1983.

10 - **CAMPBELL'S**, Stabilization of joints of foot, Operative orthopedic, 4è éd., 1352 - 1360, 1963.

11 - **CHAIX O., MASSE P., TAUSSIG G.**, La double - arthrodèse dans le traitement du P.B.V.E. congénital, S.O.F.C.O.T., Réunion annuelle, Novembre 1982 (Suppl. II, R.C.O. 1983, 69).

12 - **CLAUSTRE J., SIMON L.**, Pied normal et méthodes d'exploration du pied, Monographies de Podologie 1, Masson, 1981.

13 - **CONN H.R.**, The treatment of the fracture of the os calcis, J. B.J.S. 17 : 392 - 405, 1935

14 - **CRENSHAW A.H.**, Traité de chirurgie orthopédique de la clinique Campbell, 4è Ed. Tome VI, Maloine S.A., Paris.

15 - **DAVIS G.G.**, The treatment of hollow foot, Am. J. Orthop. Surg. 11, 231, 1913.

16 - **DECOULX P., RAZEMON J.P., DECOULX J. et DUQUENNOY A.**, Le traitement du pied équin paralytique de l'adulte par l'opération de Lambrinudi associée à la transplantation du Jambier Postérieur, A.O. Belg. Tome 34, 845 - 856, 1968.

17 - **DE DONCKER E., KOWALSKI C.**, Le pied normal et pathologique, A.O. Belg. Tome 36, 1970.

18 - **DREW A.J.**, The late results of arthrodesis of the foot, J.B.J. S. 33 B - 4, 496 - 502, 1951.

19 - **DUBOIS J.R., LEVAME J.H.**, Anatomie descriptive du pied humain, Maloine, Paris, 1966.

20 - **DUC M.**, Contribution à l'étude de l'arthrodèse sous-astragalienne et médio-tarsienne, Thèse de Médecine, Lausanne, 1963.

21 - **DUC M.**, Résultats d'arthrodèses sous-astragaliennes et médio-tarsiennes, Revue Méd. Suisse Romande, 83 - 4, 350 - 358, 1963.

22 - **DUCROQUET C., LAUNAY**, Arthrodèse du pied, Presse Médicale, 30 juin 1909.

23 - **DUNCAN J.W., LOVELL W.W.**, Hoke triple arthrodesis, J.B.J.S. 60 A - 6, 795 - 798, 1978.

24 - **DUNN N.,** Suggestions based on ten years' experience of arthrodesis of the tarsus in the treatment of deformities of the foot in Robert Jones birthday volume, London, 1928, Oxford University Press, 395.

25 - **DU VRIES,** Surgery of the foot, Verne T.inmann Editor, Third Edition, 1973.

26 - **FILIPE G.,** Que peut-on attendre de la double - arthrodèse du pied ? Thèse de Médecine, Paris, 1974.

27 - **FRIEDENBERG Z.B.,** Arthrodesis of the tarsal bones : A study of failure of fusion, Arch. Surg. 57 - 1, 162 - 170 1948.

28 - **GERARD Y., PIERSON A., CHELIUS P.,** Le blocage de l'articulation sous-astragalienne par arthrodèse astragalo-scaphoïdienne, Méd. Chir. Pied, 1984, 1, 21 - 24.

29 - **GERARD Y., CHELIUS P.,** Le blocage des mouvements de l'articulation sous-astragalienne par arthrodèse astragalo-scaphoïdienne, R.C.O., Suppl. n°II, Vol. 72, 1986.

30 - **GIANNESTRAS N.J.,** Foot disorders : medical and surgical management, Second Edition, 1973.

31 - **HOKE M.,** An operation for stabilizing paralytic feet, Am. J. Orthop. Surg. 3 : 494 - 507, 1921.

32 - **JUDET T.,** Anatomie et physiologie ostéo-articulaire de l'arrière-pied, leurs conséquences dans l'étude et le traitement des vices architecturaux du pied, Thèse de Médecine, Paris, 1975.

33 - **KAGI F.,** Lanzeitresulfate der kombinierten arthrodese des unteren Sprung - gelenkes und des Chopart'schengelenkes nach Ducroquet - Launay. Kontrolle nach 10 und mehr Jahren, Orthopäde, 1979, 8, 169 - 171.

34 - **KAPANDJI I.A.,** Physiologie articulaire, membre inférieur, Maloine, Paris, 1970.

35 - **KEMPF I., TOUZARD R.C.,** Les fractures du calcanéaum, rapport présenté au 80è Congrès de Chirurgie, Masson, Paris 1978.

36 - **KIVILAAKSO R., SALENIUS P.,** Triple arthrodesis of the tarsus as a treatment for post-traumatic conditions, A.O. Scand. 37 - 3, 328 - 332, 1966.

37 - **LAMBRINUDI C.**, New operation on drop foot, Brit. J.Surg. 15, 193 - 200, 1927

38 - **LAPIDUS P.W.**, Kinesiology and mechanical anatomy of the tarsal joints, Clin. Orthop. 30, 20 - 30, 1963.

39 - **LEFORT J.**, Croissance du pied - Analyse paraclinique des déformations, variations osseuses physiologiques, 4è Séminaire d'Orthopédie Pédiatrique, Etretat; C.R.E.P.O Avril 1980.

40 - **LELIEVRE J.**, Pathologie du pied, 5è Edition, Masson, 1981.

41 - **LEMPBERG R.**, Sub-talar triarticular arthrodesis for congenital club-foot in children aged 2 ½ - 15 years, A.O. Scand. 32 - 2, 203 - 218, 1965.

42 - **LEVAME J.H., DUBOIS J.P., BRAUN S.** Pathologie du pied, La vie médicale, 1971.

43 - **LORENZO A.**, Les résultats lointains de l'opération de Lambrinudi (19 observations), Thèse de Médecine, Toulouse, 1971

44 - **MANN R., INMANN V.T.**, Phasic activity of intrinsec muscles of the foot, J.B.J.S. 46 - A, 469 - 481, 1964.

45 - **MAREK F., SCHEIN A.J.**, Aseptic necrosis of the astragalus following arthrodesis procedures of the tarsus, J.B.J.S. 27 - 4, 587 - 594, 1945.

46 - **MEARY R.**, Traitement palliatif du pied paralytique par l'opération de Lambrinudi, Thèse de Médecine, Paris, 1940.

47 - **MEARY R.**, L'opération de Lambrinudi dans le traitement du pied équin paralytique, R.C.O., 37 - 1, 66 - 83, 1951.

48 - **MEARY R. FILIPE G., AUBRIOT J.H., TOMENO B.**, Etude fonctionnelle de la double-arthrodèse du pied, R.C.O., 63, 345 - 359, 1977.

49 - **MEARY R.**, Arthrodèse sous-astragalienne et médio-tarsienne type, Nouveau traité de techniques chirurgicales, R. Merle d'Aubigne et F.Mazas, Tome VIII, Masson, 1976.

50 - **MEARY R., ROGER A., TOMENO B.**, Arthrodèse du couple de tosion, Techn. Chirurg. E.M.C. Paris, Tome 3, Orthopédie.

51 - **MERLE D'AUBIGNE R.**, Traumatismes anciens du rachis et des membres inférieurs, Fractures de l'Astragale, 449 - 450 , Fractures du Calcanéum, 468 - 472, Masson, 1959.

52 - **MESPLE G.**, Les arthrodèses de l'arrière-pied, Thèse de Médecine, Toulouse, 1971.

53 - **MESTDAGH H., GOUGEON F., STAHL P.,** Résultats de l'arthrodèse sous-astragalienne pour séquelles traumatiques de l'arrière-pied, R.C.O. 70 n°4, 325 - 334, 1984.

54 - **MEYER J.M.,** Arthrographie de l'articulation sous-astragalienne postérieure et de Chopart, Thèse de Médecine, Genève, 1973.

55 - **MEZZARI A.,** La poliomyélite : Diagnostic et traitement des séquelles, Maloine, 555 - 616, 1965.

56 - **MONTAGNE J., CHEVROT A., GALMICHE J.M.,** Atlas de radiologie du pied, Masson, Paris, 1980.

57 - **MONTMOULIN B. (DE),** Arthrodèses au niveau du pied, R.C.O. 47 - 6, 695 - 696, 1961.

58 - **MORRIS H.D.,** Arthrodesis of the foot, Clin. Orthop. 16, 164 - 176, 1963.

59 - **MORTON D.J.,** Physiological consideration in the treatment of foot deformities, J.B.J.S. 19, 1052 - 1056, 1937.

60 - **NICOD L., DULOKOVIC L.,** Arthrodèse sous-astragalienne et médio-tarsienne dans les séquelles de traumatismes, Z. Unfallmed Berufskr, 64, 6 - 65, 1971.

61 - **NIENY C,** Zubehandlung der fussde - formitäten beiansgedehnten Lähmungen, Zentralbl Chir. 21, 383, 1905.

62 - **PATTERSON R.L., PARRISH F.F., HATHAWAY E.N.,** Stabilizing operations of the foot : Study of the indications, techniques used and end results, J.B.J.S. 32 A - 1, 1 - 26, 1950.

63 - **PLAS F., VIEL E., BLANC Y.,** La marche humaine, Masson, Paris 1979.

64 - **POILVACHE G.,** Transplantations musculo-tendineuses dans la poliomyélite du membre inférieur, A.O. Belg. Tome 27, 197 - 210, 1961.

65 - **POULIQUEN J.C., JUDET T., SIGUIER M., BENEUX J.,** Physiopathologie de l'arrière-pied, Conférences S.O.F.C.O.T., 1976.

66 - **PYKA R.A., COVENTRY M.B., ROCHESTER,** Avascular necrosis of the skin after operations on the foot, J.B.J.S. 43 A - 7, 955 - 960, 1962.

67 - **PYKA R.A., COVENTRY M.B., ROCHESTER,** Anterior sub-luxation of the talus following triple arthrodesis, J.B.J.S. 46 A - 1, 16 - 24, 1964.

68 - **RAISMAN V.H.**, Triple arthrodesis of the foot by Charnley compression, J.Int.Coll. Surgeons, 41 - 1, 79 - 85, 1964.

69 - **REGNAULD B.**, Le pied : pathologie courante, étiopathogénie, séméiologie et thérapeutique, 1986.

70 - **ROBINS R.N.C.**, The ankle joints in relation to arthrodesis of the foot in poliomyelitis, J.B.J.S. 41 B - 2, 337 - 341, 1959.

71 - **ROUVIERE H.**, Anatomie humaine, Masson, Paris,

72 - **RYERSON E.W.**, Arthrodesing operation on the feet, J.B.J.S. 5 : 453 - 471, 1923.

73 - **SCHWARTZ R.P.**, Arthrodesis of the sub-tarsus and midtarsal joint of the foot : Historical review - Preoperative determinations, operative procedures, Surgery 20, 619 - 635, 1946.

74 - **SEITZ D.G., CARPENTER E.B.**, Triple arthrodesis in children a ten year review, Southern Med. J. 67, 1420 - 1424, 1974.

75 - **SORENA**, Complications post-opératoires et mauvais résultats dans les arthrodèses du pied, R.C.O. 54 - 3, 249 - 257, 1968.

76 - **TANG S.C., LEONG J.C.Y., HSU L.C.S.**, Lambrinudi triple arthrodesis for correction of severe rigid drop-foot, J.B.J.S. 66 - B, 66 - 70, 1984.

77 - **THOMPSON K.R., FRIESEN C.M.**, Treatment of comminuted fractures of the calcaneum by primary triple arthrodesis, J.B.J.S. 41 A - 8, 1423 - 1436, 1956.

78 - **TOMENO B.**, Arthrodèses de l'arrière-pied : Nouveau traité de techniques chirurgicales, Tome VIII, Masson Ed. Paris, 1976.

79 - **TOMENO B.**, La double-arthrodèse sous-astragalienne et médio-tarsienne dans le pied plat essentiel après 15 ans, Symposium sur le pied plat statique, R.C.O. n°8, 761 - 763, 1977.

80 - **VAN STOCKUM**, Operative behandlung der calcaneus und talus frakturen, Zentralbl Chir. 79, 438, 1912.

81 - **VERBRUGE J.**, Remarques au sujet de la double-arthrodèse du tarse, Podologie 4, 27 - 32, 1965.