

# The dentigerous cyst: a case report

## Le kyste dentigère: à propos d'un cas

F.Z. Maachou<sup>1</sup>, A. Mrabet<sup>2</sup>

1. Service de pathologie et chirurgie buccales. CHU A. Hassani de sidi bel Abbes. Algérie  
2. Service d'orthopédie dento faciale. CHU A. Hassani de sidi bel Abbes. Algérie

### ABSTRACT

The dentigerous cyst or follicular cyst is a benign odontogenic intraosseous lesion linked to an anomaly in the development of the dental organ. This cyst is observed at any age, with a higher frequency between the second and the fourth decade in men. The dentigerous cyst mainly concerns the mandibular third molar, then the maxillary canine and the second mandibular premolar. Clinically, the dentigerous cyst is often asymptomatic, except in secondary infection. Certainly, the persistence of temporary teeth, the absence of a tooth on the arch, the malposition of certain teeth, are classic signs which often lead to suspect the presence of a follicular cyst; but swelling in a completely edentulous person can also suggest it. Radiologically, it describes a well-circumscribed, classically monogedodic, radiolucent image surrounding the crown of an impacted tooth. Histologically, we observe a cystic lumen lined with a two-layered cell epithelium. The thin wall is made up of loose connective tissue that is poor in collagen fibers. The presence of ciliated epithelium is rare, and goblet cell metaplasias, hyaline bodies, cholesterol crystals, and sometimes keratinization of surface epithelial cells may be found. Carcinomatous transformation, although exceptional, must be taken into account and require complete enucleation of the cystic pocket and extraction of the impacted tooth. Our work aims to focus on the clinical and radiological characteristics of the dentigerous cyst as well as on the diagnostic and therapeutic approach.

**KEYWORDS:** Dentigerous cysts, Odontogenic cysts, total edentulous, impacted teeth.

### RÉSUMÉ

Le kyste dentigère ou le kyste folliculaire est une lésion intra osseuse odontogénique bénigne liée à une anomalie de développement de l'organe dentaire. On observe ce kyste à tout âge, avec une fréquence plus élevée entre la deuxième et la quatrième décennie chez l'homme. Le kyste dentigère intéresse surtout la troisième molaire mandibulaire, puis la canine maxillaire et la deuxième prémolaire mandibulaire. Cliniquement, le kyste dentigère est souvent asymptomatique, sauf lors d'une infection secondaire. Certes, la persistance de dents temporaires, l'absence d'une dent sur l'arcade, les malpositions de certaines dents, sont des signes classiques qui font souvent suspecter la présence d'un kyste dentigère ; mais une tuméfaction chez un édenté total peut aussi l'évoquer. Radiologiquement, il décrit une image radioclaire bien circonscrite, classiquement monogédodique, entourant la couronne d'une dent incluse. Histologiquement, on observe une lumière kystique tapissée d'un épithélium à deux couches cellulaires. La paroi mince est constituée d'un tissu conjonctif lâche, pauvre en fibres de collagène. La présence d'un épithélium cilié est rare, et on peut trouver des métaplasies cellulaires caliciformes, des corps hyalins, des cristaux de cholestérine et quelquefois une kératinisation des cellules épithéliales de la surface. La transformation carcinomateuse, quoiqu'exceptionnelle, doit être prise en compte et imposer l'énucléation complète de la poche kystique et l'extraction de la dent incluse. Notre travail a pour objectif de mettre l'accent sur les caractéristiques cliniques et radiologiques du kyste dentigère ainsi que sur la démarche diagnostique et thérapeutique.

**MOTS CLÉS :** Kystes dentigères, Kystes odontogénique, édenté total, dent incluse

### INTRODUCTION

Le kyste dentigère est formé au sein de l'organe de l'émail d'une dent encore incluse, suite à l'accumulation de liquide kystique entre la couronne et la paroi formée par les épithéliums adamantins interne et externe. On observe ce kyste à tout âge, avec une fréquence plus élevée entre la deuxième et la quatrième décennie chez l'homme. Le kyste dentigère intéresse surtout la troisième molaire mandibulaire, puis la canine maxillaire et la deuxième prémolaire mandibulaire ; il reste exceptionnel en denture temporaire.<sup>[1]</sup>

Ce kyste se développe soit au niveau d'une dent mature incluse, sans signe clinique d'inflammation décelable, soit à la suite d'une infection venant d'une dent temporaire.

Selon la situation du kyste, on parle de kyste central, péri coronaire, latéral, péri radulaire ou circulaire. Le point commun de toutes ces formes est l'insertion de la poche kystique à la limite émail-cément. Cliniquement, le kyste dentigère ou folliculaire est souvent asymptomatique, sauf lors d'infection secondaire, et est souvent diagnostiqué tardivement, alors que sa croissance est déjà envahissante. La persistance de dents temporaires, l'absence d'une dent sur l'arcade, les malpositions de certaines dents, sont des signes qui doivent faire suspecter la présence d'un kyste dentigère. Radiologiquement, on observe une image radioclaire bien circonscrite, classiquement monogédodique, entourant la couronne d'une dent incluse. On peut distinguer quelquefois une résorption radulaire sur les dents adjacentes<sup>[2]</sup> et la lésion peut atteindre un volume important, refouler la dent causale loin de son site normal, évier la majeure partie d'un maxillaire.<sup>[3]</sup> Des images évoquant un cloisonnement de la cavité kystique peuvent fausser le diagnostic différentiel : confusion avec un améloblastome ou un kératokyste. Une tomographie est indispensable afin d'évaluer l'expansion du kyste et de préciser son insertion au collet de la dent incluse. Souvent solitaire, le kyste folliculaire peut être bilatéral ou multiple, souvent retrouvé lors de syndromes tels la dysostose cléidocrânienne, le syndrome de Klippel-Feil ou le syndrome de Marateaux-Lamy.<sup>[4]</sup> Histologiquement, on observe une lumière kystique tapissée d'un épithélium à deux couches cellulaires. La paroi mince est constituée d'un tissu conjonctif lâche, pauvre en fibres de collagène. La présence d'un épithélium cilié est rare, et on peut trouver des métaplasies cellulaires caliciformes, des corps hyalins, des cristaux de cholestérine et quelquefois une kératinisation des cellules épithéliales de la surface. Le diagnostic histologique avec un améloblastome uni kystique peut être difficile, voire impossible si le fragment à analyser est trop petit.<sup>[5]</sup> La transformation carcinomateuse, quoique exceptionnelle, doit être prise en compte et imposer l'énucléation complète de la poche kystique et l'extraction de la dent incluse.<sup>[6]</sup> La marsupialisation doit être envisagée en présence d'un kyste folliculaire sur une canine ou une prémolaire chez un sujet jeune, afin de permettre l'éruption de la dent causale. Dans ce cas, un examen anatomopathologique reste indispensable ainsi qu'un suivi postopératoire jusqu'à la fin de l'éruption de la dent.

### OBSERVATION

Un homme de 72 ans hypertendu consulte pour une douleur mandibulaire postérieure gauche exacerbée par la mastication et évoluant depuis plus d'un mois. L'examen exo buccal a révélé une adénopathie de moins de 01 cm de diamètre, douloureuse à la palpation et mobile par rapport au plan superficiel et profond avec un signe de Vincent négatif. A l'examen endobuccal on note une edentation totale, la palpation montre une légère tuméfaction de consistance dure, dépressible à son centre, s'étendant de la position 36 jusqu'à la 38, recouverte d'une muqueuse d'aspect normal. L'examen radiologique comprenant un orthopantomogramme a révélé une image radio claire bien limitée homogène à bords nets et réguliers jouxtant la couronne d'une dent incluse (probablement une 38) (Fig.1). Devant ces renseignements cliniques et radiologiques, le diagnostic du kyste dentigère a été évoqué. Un traitement chirurgical (Fig.2,3,4,5) associant l'énucléation du kyste et l'extraction de la dent incluse a été réalisé. L'examen histopathologique a mis en évidence un kyste folliculaire. Les suites opératoires ont été très favorables.

Fig 01 : Radiographie panoramique objectivant une image radioclaire jouxtant la couronne d'une molaire.

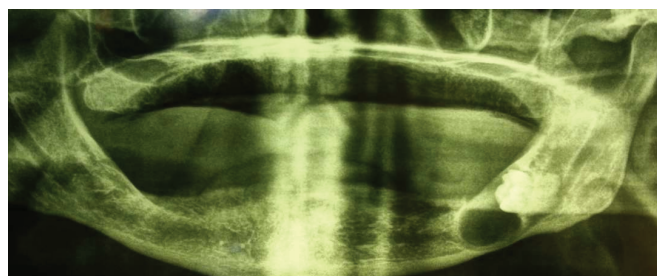

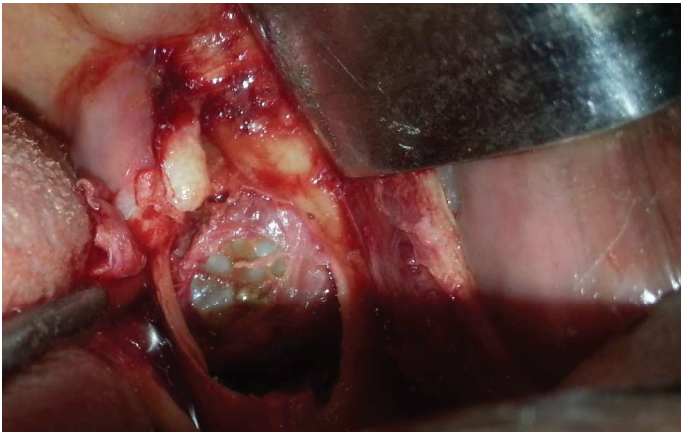


Fig 02 (a) : photographie per opératoire montrant l'énucléation kystique et l'extraction de la molaire

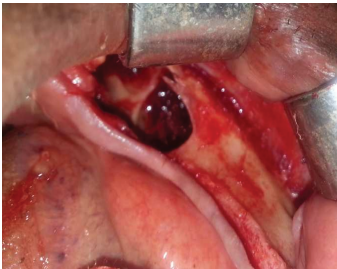

Fig 02(b) : photographie post énucléation montrant le site post chirurgical

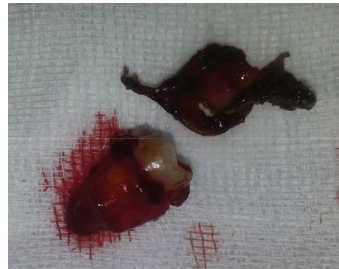

Fig 02 © : photographie montrant la pièce opératoire ( dent et poche kystique )

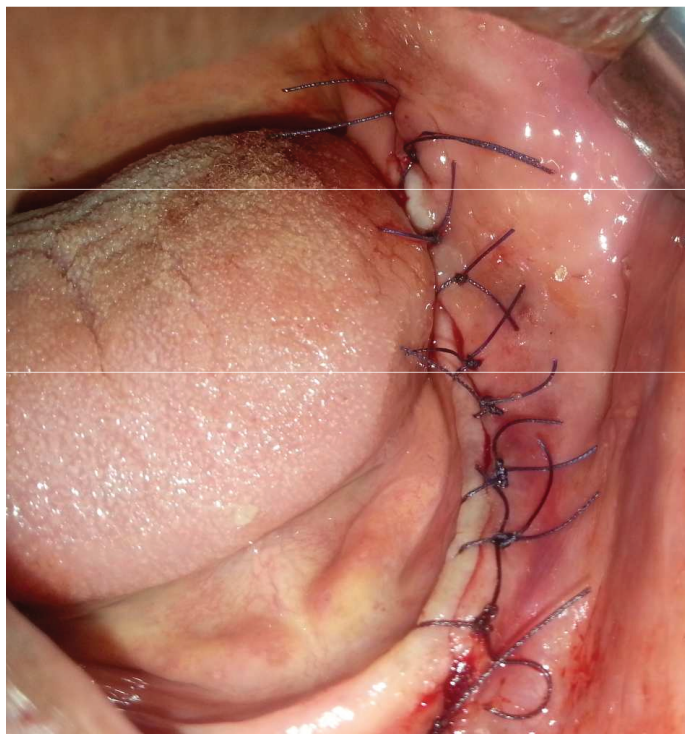


Fig 02 (d) : photographie per opératoire après suture

## DISCUSSION

Le kyste dentigère est une lésion intra osseuse odontogénique plus fréquente entre la 2e et la 4e décennie formé au sein de l'organe de l'émail d'une dent encore incluse intéressant plus souvent la troisième molaire inférieure, suite à l'accumulation de liquide kystique entre la couronne et la paroi formée par les épithéliums adamantins interne et externe [7]. Selon sa localisation, on parle de kyste central, péri-ronaire, latéral, péri radiculaire ou circulaire. [8].

Le kyste dentigère n'est pas toujours facile à diagnostiquer. Sa mise en évidence Il est très souvent de façon fortuite lors d'une radiographie panoramique. En effet, cliniquement les signes évocateurs, en dehors de l'absence de douleur, apparaissent lorsqu'il atteint un volume important,

à un stade d'extériorisation, et lorsqu'il modifie la symétrie du visage accompagnant souvent des troubles de l'occlusion liés à des déplacements dentaires ou gênant le port d'une prothèse totale comme dans notre présentation. L'image radiologique typique est classiquement une image radioclaire mono géodique bien circonscrite entourée d'un liseré de condensation périphérique, englobant la couronne d'une dent incluse. Mais dans certains cas le kyste dentigère peut se présenter par une image radioclaire multiloculaire et ce par la persistance des travées osseuses au sein de la raréfaction osseuse. Selon la littérature, le kyste dentigère peut associer des résorptions des dents adjacentes ou des déplacements dentaires traduisant son évolution lente et progressive. [9,10]. Dans notre cas, la dent incluse étant isolée. Les images évoquant un cloisonnement de la cavité kystique peuvent fausser le diagnostic différentiel : confusion avec un améloblastome ou un kératokyste. Une tomographie est donc indispensable afin d'évaluer l'expansion du kyste et de préciser son insertion au collet d'une dent incluse. Souvent solitaire, le kyste folliculaire peut être bilatéral ou multiple, souvent retrouvé lors de syndromes tels la dysostose cléidocrânienne, le syndrome de Klippel-Feil ou le syndrome de Marateaux-Lamy [11].

Histologiquement, on observe une lumière kystique tapissée d'un épithélium à deux couches cellulaires. La paroi mince est constituée d'un tissu conjonctif lâche, pauvre en fibres de collagène. La présence d'un épithélium cilié est rare, et on peut trouver des métaplasies cellulaires calciformes, des corps hyalins, des cristaux de cholestérine et quelquefois une kératinisation des cellules épithéliales de la surface. Le diagnostic histologique avec un améloblastome uni kystique peut être difficile, voire impossible si le fragment à analyser est trop petit. [12]

Le diagnostic positif repose donc principalement sur des éléments cliniques et radiologiques. La transformation carcinomateuse, quoique exceptionnelle, doit être prise en compte et imposer l'énucléation complète de la poche kystique et l'extraction de la dent incluse. [13,14,15] La littérature fait état de différentes propositions thérapeutiques dans la prise en charge des kystes dentigères. Ces thérapeutiques vont des traitements conservateurs (énucléation simple, décompression, marsupialisation) à des traitements plus ou moins agressifs (résection large). Dans le cas où la lésion kystique est volumineuse et lorsque les dents permanentes concernées ont un grand potentiel éruptif la marsupialisation et la décompression sont le traitement de choix.

La marsupialisation doit être envisagée en présence d'un kyste dentigère sur une canine ou une prémolaire chez un sujet jeune, afin de permettre l'éruption de la dent causale. Dans ce cas, un examen anatomopathologique reste indispensable ainsi qu'un suivi postopératoire jusqu'à la fin de l'éruption de la dent. Cette marsupialisation consiste à maintenir le kyste ouvert dans la cavité buccale en suturant la muqueuse kystique à la muqueuse buccale, alors que la décompression maintient le kyste ouvert par le biais d'un tube.

Les principaux avantages de la décompression ou de la marsupialisation de kystes dentigères sont entre autres le stimulus pour la formation de l'os après la diminution de la pression kystique ou encore la préservation des dents impliquées [9, 17].

Le plus grand inconvénient du traitement conservateur est la préservation du tissu pathologique à l'intérieur des maxillaires. Le manque de coopération du patient dans le nettoyage de la cavité pathologique et la nécessité pour des visites de suivi périodiques représentent également des inconvénients supplémentaires. Malgré ce risque, la marsupialisation ou encore la décompression restent parmi les meilleures options thérapeutiques pour le patient quand le kyste est volumineux et avoisine des structures nobles : nerf dentaire inférieur, plancher nasal, sinus maxillaire car cela permet d'éviter de les léser et d'aboutir à des complications sur ces structures anatomiques.

La décision thérapeutique doit prendre en compte la possibilité carcinomateuse (exceptionnelle) de ce kyste et donc une énucléation complète de la poche kystique et de l'extraction de la dent incluse serait une solution non moins acceptable [16,17]

La prise en charge la plus répandue étant celle de l'énucléation et de l'avulsion de la dent causale.

Dans notre présentation, la décision d'extraction de la molaire incluse était le traitement de choix étant donné que la patient était un édenté total et que cette dent était un élément défavorable pour le port d'une prothèse totale ou même la pose d'implant.

## CONCLUSION

Le kyste dentigère fréquemment asymptomatique est très souvent diagnostiqué tardivement. Si la persistance de dents temporaires, l'absence d'une dent sur l'arcade, les malpositions de certaines dents, sont des signes qui font beaucoup suspecter sa présence, une dent incluse chez un édenté total peut être un facteur déterminant et non négligeable dans le développement du kyste folliculaire. Étant donné que la clinique donne peu de renseignements, le diagnostic positif est basé sur la radiologie qui reste le seul moyen d'investigation préopératoire de plus en plus performant grâce aux procédés d'imagerie numérisée. L'examen le plus précis demeure l'analyse anatomopathologique, qui ne peut se faire qu'après l'intervention chirurgicale.

## RÉFÉRENCES BIBLIOGRAPHIQUES

1. Browne LH, Berkman S, Cohen D, Kaplan AL, Rosenberg M. Radiological study of the frequency and distribution of impacted teeth. *J Dent Assoc S Afr* 1982;37:627-30.
2. Struthers PJ, Shear M. Root resorption produced by the enlargement of ameloblastomas and cyst of the jaws. *Int J Oral Surg* 1976;5:128-32.
3. Meara JG, Brown MT, Caradonna D, Varvares MA. Massive, destructive, dentigerous cyst: A case report. *Otolaryngol Head Neck Surg* 1996;115:141-4.
4. Batra P, Roychoudhury A, Balakrishan P, Parkash H. Bilateral dentigerous cyst associated with polymorphism in chromosome 1qh+. *J Clin Pediatr Dent* 2004;28:177-81.
5. Dunsche A, Badenbererde O, Sringer I. Dentigerous cyst versus unicystic ameloblastoma- differential diagnosis in routine histology. *J Oral Pathol Med* 2003;32:486-91.
6. Gulbranson SH, Wolfrey ID, Raines JM, McNally BP. Squamous cell carcinoma arising in a dentigerous cyst in a 16-month-old girl. *Otolaryngol Head Neck Surg* 2002;127:463-4.
7. K Mrad D. Kystes et tumeurs maxillo-mandibulaire, 2009. Actualités Odontostomatologique 2009 ; 252.
8. Perron JM. Accident d'évolution des dents de sagesse. Rouen : Elsevier SAS, 2004, vol 1, n° 2, p 147-158.
9. Thomas E. Les grands kystes des maxillaires : diagnostic, traitement et suivi. Thèse n° 3507, 2011
10. Struthers PJ, Shear M. Root resorption produced by the enlargement of ameloblastomas and cyst of the jaws. *Int J Oral Surg* 1976;5:128-32.
11. Batra P, Roychoudhury A, Balakrishan P, Parkash H. Bilateral dentigerous cyst associated with polymorphism in chromosome 1qh+. *J Clin Pediatr Dent* 2004;28:177-81.
12. Dunsche A, Badenbererde O, Sringer I. Dentigerous cyst versus unicystic ameloblastoma- differential diagnosis in routine histology. *J Oral Pathol Med* 2003;32:486-91.
13. Gulbranson SH, Wolfrey ID, Raines JM, McNally BP. Squamous cell carcinoma arising in a dentigerous cyst in a 16-month-old girl. *Otolaryngol Head Neck Surg* 2002;127:463-4.
14. G. Sauveur, L. Ferkdadjji, E. Gilbert, M. Mesbah. Kystes des maxillaires. EMC (Elsevier SAS, Paris), Stomatologie, 2006.22-062-G-10
15. Miyawaki S, et al. Eruption speed and rate of angulation change of a cyst-associated mandibular second premolar after marsupialization of a dentigerous cyst. *AmJ Orthod Dentofac Orthop.* 1999 ; 116 : 578-84.
16. Baranes M, et al. Extraction des canines incluses. Actualités Odonto-stomatologiques . 2008. n° 244,
17. Affokpon B., Akerzoul N., Chbicheb S., El Wady W. AOS 2017