

REPUBLIQUE ALGERIENNE DEMOCRATIQUE ET POPULAIRE  
Ministère de l'enseignement supérieur et de la recherche scientifique  
**Université Blida 1**  
**Institut des Sciences Vétérinaires**



Projet de fin d'études en vue de l'obtention du  
**Diplôme de Docteur Vétérinaire**

# Les lésions les plus fréquents de l'appareil génital de la vache

Présenté par

**-Tetbirt radia**  
**-Nebri asma**

Devant le jury :

Promoteur : Mr yahimi A

Président(e) :

Examineur :

Année universitaire : 2016/2017.

## ***Remerciement***

Nous tenons en premier lieu à remercier le bon dieu tout puissant qui nous a donné la force de mener à bien ce travail.

Nous exprimons notre profonde gratitude et remerciements dévoués à :

Notre promoteur Mr Yahimi Abd el krim pour la patience, son aide et ses encouragements tout au long de ce travail.

On remercie vivement les membres de jury :

- Président du jury :
- Examineur :
-

## Dédicaces

Je dédie ce modeste travail à tous ceux que j'aime mais surtout :

**A mes parents, Mohamed et Fatma**, qui ont toujours été mes anges gardiens et ont tous fais pour que je sois heureuse dans ma vie ; je ne les remercierai jamais assez ;

**A mes grands-parents** que j'aime énormément

**A mon frère unique Khaled** et sa femme **mazouri** ainsi son petit ange **Iyad**

**A mes sœurs** qui sont toujours à mes côtés pour le soutien psychique et moral : **assia** et **Saida** et son mari **Mohamed** sans oublier ses petits adorables enfants **nadhir** et **Younes**

**A mon âme sœur** et ma moitié, **Ahmed** qui m'a toujours soutenu et aidé dans tous le parcours de mes études

**A tous mes amis** de parcours et de cœur : asma ; fati ; mitcho ; Lila ; kamar ; fethia ; ahlem ; Karima

Une spéciale dédicace à mon promoteur **Mr yahimi**

**A tous les enseignants de l'ISV** qui m'ont accompagné durant mes études

**A toute personne** que je connais et que j'ai oublié de citer.

**Radia .....**



**Dédicace :**

Je dédie ce modeste travail à mes chers parents, merci pour m'avoir éduqué, et soutenu pendant toutes ces années, que dieu vous garde.

A mes frères : **djahid, Oussama, Mohamed et Younes.**

A mon futur homme nchlh : **Dr abboub iheb.**

A tous les membres de la famille : nebri et safer.

A mon promoteur : **Mr yahimi.**

A mon binôme : **Tetbirt radia.**

A tous mes amis de la cité.

A toute la promotion de la 5 e année vétérinaire 2017.

## Sommaire

### Table des matières

Liste des tableaux

Liste des figures

Résumé

## Partie bibliographique

### Chapitre I : Anatomie et Histologie de l'appareil génital de la vache

#### Partie bibliographique

### Chapitre I : Anatomie et Histologie de l'appareil génital de la vache

<b>1.Introduction :</b> .....	<b>1</b>
<b>2.Anatomie du système reproducteur de la vache.....</b>	<b>2</b>
2.1.ovaires :.....	3
2.2 :Le vagin :.....	4
2.3 : L'utérus :.....	4
2.4 : Oviducte :.....	5
2.5 : Vulve :.....	6
<b>3: Histologie du système reproducteur de la vache.....</b>	<b>7</b>
3.1 : Ovaires :.....	7
3.2 : Vagin :.....	7
3.3 : L'utérus :.....	8
3.4 :Oviducte :.....	9
3.5 : La vulve :.....	11
<b>Chapitre II: les lésions les plus fréquents de l'appareil génital de la vache</b>	
<b>1-Lésions congénitales.....</b>	<b>12</b>
1.1: Maladies de génisse blanche :.....	12

1.2 : Free martinisme:.....	13
1.3 : Hermaphrodisme :.....	15
1.4 : Hypoplasie ovarienne :.....	16
1.5 : Double col :.....	17
1.6 : Utérus unicorne :.....	18
<b>2. Lésions acquises :.....</b>	<b>19</b>
2.1 : Kystes ovarienne :.....	19
2.2 : Anoestrus :.....	22
2.3 : adhérences :.....	23
2.4 : hydromètre et mucometre :.....	23
2.5 : Tumeurs :.....	25
2.6 : Salpingite :.....	27
2.7 : Hydrosalpinx :.....	28
2.8 : Métrites et pyomètre :.....	29

### **Partie expérimentale**

<b>1-Introduction.....</b>	<b>34</b>
<b>2.OBJECTIFS :.....</b>	<b>35</b>
<b>3.Matériels :.....</b>	<b>35</b>
<b>4.Méthodes :.....</b>	<b>36</b>
A-Examen Ante mortem :.....	36
B-Examen Post mortem :.....	37
<b>4-Résultats et discussion :.....</b>	<b>38</b>
<b>5.Conclusion Recommandations :.....</b>	<b>45</b>
<b>6- Références :.....</b>	<b>46</b>

## Liste des tableaux

<b>Tableau 1</b> : la répartition des races abattues.....	38
<b>Tableau 2</b> : répartition des vaches laitières abattues selon l'âge.....	39
<b>Tableau 3</b> : taux des matrices atteints durant le mois d'études.....	40
<b>Tableau 4</b> : classification de matrices atteintes en fonction des pathologies rencontrées durant le mois d'études.....	41
<b>Tableau 5</b> : le nombre des lésions en fonction de l'âge.....	42
<b>Tableau 6</b> : nombre des lésions en fonction de races durant le mois d'étude.....	43



## LISTE DES FIGURES

<b>Figure 1</b> : anatomie de l'appareil génital de la vache.....	2
<b>Figure 2</b> : structure de l'ovaire bovin.....	3
<b>Figure 3</b> : structure de la trompe utérine de la vache.....	6.....
<b>Figure 4</b> : histologie de l'utérus.....	9.
<b>Figure 5</b> : histologie de trompe utérine.....	10.
<b>Figure 6</b> : free-martinisme chez la vache.....	15
<b>Figure 7</b> : free-martinisme chez la vache.....	15
<b>Figure 8</b> : double col chez la vache.....	18
<b>Figure 9</b> : utérus unicorne chez la vache. ....	19
<b>Figure10</b> : kyste folliculaire chez la vache.....	20
<b>Figure 11</b> : kyste lutéal chez la vache.....	21
<b>Figure 12</b> : adhérence péri-ovarienne chez la vache.....	23
<b>Figure 14</b> : Métrite aigue chez la vache.....	31
<b>Figure 15</b> : Métrite chronique de 1 <sup>e</sup> degré. ....	31
<b>Figure 16</b> : Métrite chronique de 2 <sup>e</sup> degré.....	32
<b>Figure 17</b> : Métrite chronique de 3 <sup>e</sup> degré (pyomètre) chez la vache.....	33
<b>Figure 18</b> : Métrite chronique de 3 <sup>e</sup> degré (pyomètre) chez la vache.....	33
<b>Figure 19</b> : la répartition des races abattues durant le mois.....	39
<b>Figure 20</b> : le taux des lésions en fonction de l'âge durant le mois d'étude.....	43
<b>Figure 21</b> : le taux des lésions en fonction de races durant les deux mois d'études.....	44

## Résumé :

L'objectif de notre travail est de faire un constat sur les femelles destinées à l'abattage et qui présentent des lésions de l'appareil génital, et d'identifier ainsi les différentes pathologies au niveau de l'abattoir de chlef.

Les résultats obtenus après la récolte de 35 appareils génitaux de vaches abattues révèlent :

62.85% Matrices sans lésions pathologiques.

37.14% Matrices présentant une affection pathologiques qui sont les suivantes :

- (30.66%) Endométrite
- Kyste ovarien: (23.07%)

- (15.35%) Salpingite

(7.69%)

Pyromètre, Hypertrophie de la matrice, Dilatation du col, abcès du col

A l'issue de cette étude nous constatons que les endométrites et les affections ovariennes sont les plus fréquentes dans nos élevages.

**Mots clés:**Pathologies.vache.ovaire. Métrite. Vagin. lésions

**Abstract:**

The objective of our work is to make a statement on females to slaughter and those presents the genital lesions, and identify the various pathologies to the level of the slaughterhouse of chlef. The results obtained after the harvest of 35 genital devices of slaughtered cows show: 62.85% Matrices without pathological lesions. 37.14% matrices with a pathological condition witch are as follows:

- (30.66%) Endometritis
- ovarian cysts: (23.07%)
- (15.35%) Salpingitis
- (7.69%) Pyrometer, hypertrophy of the matrix, dilation of cervical, cervical abscesses.

**Mot clef:** pathology. Cow. Ovair. Metrite. Vagin.



# Partie Bibliographique

## Chapitre I :

### **Anatomie et histologie de l'appareil génital de la vache**

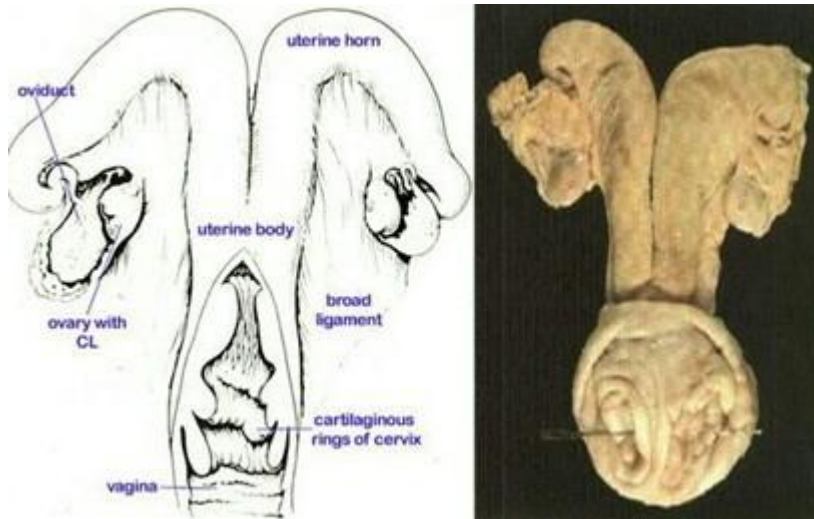
---

#### **1.Introduction :**

Chez le bovin, comme chez les autres mammifères, la reproduction comprend un ensemble de mécanismes très complexes regroupant de nombreuses étapes telles que la production et la maturation des gamètes mâles et femelles, l'accouplement, la fécondation, le développement de l'embryon et la parturition. La diversité de ces étapes implique des organes spécifiques comme l'ovaire, l'oviducte et l'utérus, lesquels sont tous aussi importants les uns que les autres. Les fonctions spécifiques de chacun de ces organes sont assez semblables d'une espèce à l'autre. Par contre, au niveau anatomique, le système reproducteur révèle des différences entre les espèces, autant chez le mâle que chez la femelle.

Alors, bien connaître les caractéristiques anatomiques et physiologiques particulières d'une espèce ciblée pour une étude est de la plus grande importance. Étant donné que la vache est le sujet de la présente recherche, la description suivante portera sur le système reproducteur de celle-ci.

## 1. Anatomie du système reproducteur de la vache



**Figure 1 :** Anatomie de l'appareil génital de la vache (4)

Au début de la vie embryonnaire, le développement du système génital est identique dans les deux sexes. La différenciation sexuelle chez les bovins est une des plus précoces dans la série des mammifères. Elle se fait dès le 40<sup>ème</sup> jour du fœtus [1].

Les cordons sexuels corticaux vont regrouper les gonocytes primordiaux d'où naîtront les cellules ; leur évolution conduira à l'ovule. A la naissance, le nombre d'ovocytes est définitivement acquis. Il ne s'en formera plus de nouveaux [1], [2].

Exception faite de l'orifice d'entrée ou vulve, les organes génitaux de la femelle sont en position pelvis-abdominale [1], [3]. Cet appareil génital n'est pas seulement limité à l'élaboration des gamètes et des hormones sexuelles, mais il est le siège de la fécondation et il assure la gestation et la parturition.

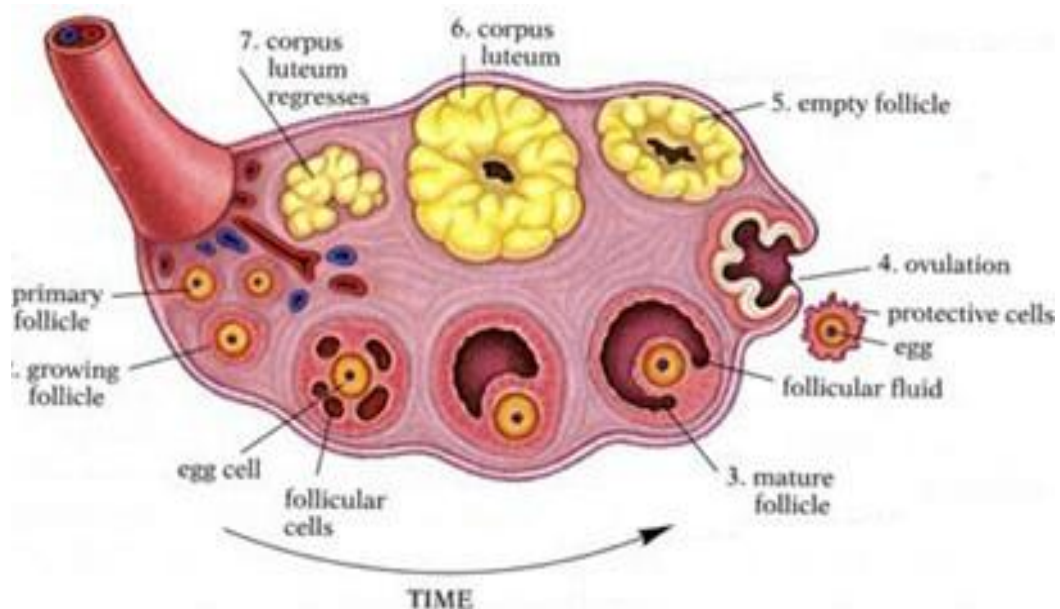
Le système reproducteur femelle de l'espèce bovine est composé de plusieurs organes, lesquels peuvent être divisés en deux catégories, soit les organes sexuels primaires et secondaires [2], [4].

## 1.1. Ovaires :

Ce sont des organes pairs, situés dans la cavité abdominale et doués d'un double fonction : la fonction exocrine gamétogénèse (ovogénèse) et la fonction endocrine hormonogénèse qui régule la vie génitale par la sécrétion de deux hormones importantes : la progestérone et l'œstrogène [1], [2], [4].

Chez la vache, ils sont petits, ovoïdes, de taille variable selon l'âge et le stade du cycle œstral (3 à 5 cm de long, 2 à 3 cm de large et 1 à 2 cm d'épaisseur), de consistance ferme, leur forme est irrégulièrement bosselée par des structures tels que les follicules à divers degrés de développement et les corps jaunes [1], [3].

Sur une coupe de l'ovaire, on peut observer ces organites spécifiques qui correspondent à l'évolution depuis le follicule primordial jusqu'au follicule mûr qui produira l'ovocyte. Après ovulation, ce follicule va se transformer en corps jaune qui régressera plus ou moins rapidement en fonction de la fécondation ou non fécondation.



**Figure 2 :** Structure de l'ovaire chez la vache(4)



## 2.2 : Le vagin :

Il s'étend du col de l'utérus à la vulve, c'est un conduit cylindroïde musculo-membraneux. C'est avec la vulve, l'organe copulateur de la femelle et il livre passage au fœtus au moment de la mise bas [1], [4].

Contrairement aux autres animaux lors de l'éjaculation, chez la vache, c'est plutôt le vagin qui recevra le sperme suite à l'accouplement [3].

## 2.3 : L'utérus :

C'est l'organe de la gestation, implantation de l'œuf, développement embryonnaire, et parturition. Il est constitué de deux cornes utérines, du corps et du col ou cervix, barrière entre l'utérus et le vagin [2], [4].

L'utérus est l'organe qui présente les plus grandes variations au cours de la vie [3], il est toujours très petit à la naissance et de faible volume jusqu'à la puberté. Chez l'adulte, il change de consistance et de volume au cours des cycles sexuels, puis il régresse dans la vieillesse. Toutefois ces changements sont de faible importance par rapport à ceux qu'il présente au cours de la gestation.

Les ruminants présentent un utérus bipartitus unifié sur une courte partie caudale ou corps, celui-ci possède une communication simple et médiane avec le vagin et se prolonge cranialement par deux très longues cornes qui forment la majeure partie de l'organe [3], [4].

L'utérus est raccordé au vagin par une partie différenciée ou col, dont la conformation, la structure et les fonctions sont si particulières qu'elles justifieraient d'en faire un organe distinct [4].

### ➤ **Le Cornes :**

Elles prolongent le corps de l'utérus et divergent en direction crâniale, chacune des deux cornes est cylindroïde et incurvée [3].

### ➤ **Le Corps :**

Il est cylindroïde un peu déprimé dans le sens dorso-ventral(3).

### ➤ **Le Col :**

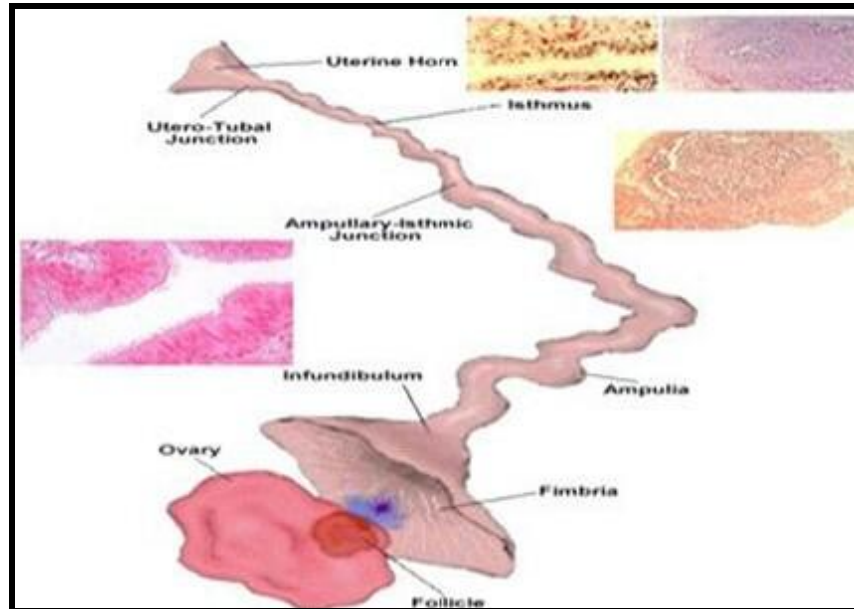
C'est une partie importante de forme cylindroïde [3]. Il mesure chez la vache, de 5-6 cm de long avant la puberté et d'une dizaine de cm chez l'adulte. Avec un diamètre qui varie de 4 à 6 cm, il est très facilement repérable par la palpation en cas de l'exploration rectale sur le vivant, en raison de sa consistance dure [3]. Le col utérin est constitué par un très fort épaissement de la paroi entre le corps de l'utérus et le vagin, sa paroi ferme et compact délimite une très étroite cavité : le canal cervical, il communique avec la cavité du corps de l'utérus par l'ostéum interne de l'utérus et débouche d'autre part au fond du vagin par l'ostéum externe de l'utérus porté au sommet d'un volumineux tubercule, fort saillant, qui constitue la portion vaginal du col, et le reste du col utérin nettement plus long forme la portion pré-vaginale ou supra vaginal [1], [3].

Chez la vache, ce sont les cornes utérines qui hébergent l'embryon lors de la gestation [2].

### **2.4 : Oviducte :**

Également au nombre de deux, les oviductes, ce sont deux conduits tubulaires sinueux (20 à 30 cm) qui relient les ovaires au sommet de la corne utérine [3], [5]. Cet organe peut être divisé en différentes sections : Tout d'abord, la section qui captera l'ovocyte à sa sortie de l'ovaire, le pavillon, organe étroit, mobile, frangé et s'ouvre en ostéum abdominal au niveau de l'ovaire [1], [5].

Ensuite, il y a la section de l'ampoule. Accolée à cette section, il y a la jonction isthme-ampoule. C'est dans cette section que se produit la fécondation, d'où l'affirmation que l'oviducte est le site naturel de la fécondation. Par la suite, il y a l'isthme, c'est la section de l'oviducte qui est accolée aux cornes utérines via la jonction utéro-tubaire [5]. Selon, s'ils se situent du côté de l'ovulation ou non, l'oviducte est dit: oviducte ipsilatéral (côté de l'ovulation) ou : oviducte controlatéral (l'autre coté) [4], [5].



**Figure 3** : Structure de la trompe utérine de la vache(5).

## 2.5 : Vulve :

La cavité vulvaire constitue le vestibule commun aux voies génitales et urinaires.

Elle est aplatie d'un côté à l'autre, et ne dépasse pas 10cm. Elle est assez bien délimitée de la cavité vaginale au niveau du plancher du vagin par un repli muqueux transversal qui représente la trace de l'hymen (6). Les lèvres de la vulve sont épaisses, revêtues extérieurement d'une peau peu ridée, pourvue de poils fins et courts et de nombreuses et fortes glandes sébacées qui ont sur les coupes une teinte jaunâtre. La commissure ventrale est aigue, elle est portée sur une éminence cutanée longue de 4 à 5 cm, saillante en direction ventrale et pourvue d'une touffe de poils longue et raide (7).

### 3: Histologie du système reproducteur de la vache

#### 3.1 : Ovaires :

L'ovaire contient deux zones :

- Zone corticale : constituée par un tissu conjonctif (stroma ovarien), se densifie sous l'épithélium pour former l'albuginé.
- Zone médullaire : située au centre de l'ovaire, constituée par un tissu conjonctif qui, au niveau du hile, est en continuité avec le ligament large. Elle assure la pénétration et la ramification des nerfs, des vaisseaux sanguins et lymphatiques(8).

#### 3.2 : Vagin :

La muqueuse vaginale forme des plis longitudinaux peu visibles mais surtout des plis radiaires formant une collerette de trois à cinq replis entourant l'ouverture vaginale du col.

Vers l'arrière, le vagin communique avec le vestibule vaginal par l'ostium du vagin dont le pourtour est marqué par un vestige de l'hymen, cloison mince et incomplète de développement variable plus souvent distinct chez la jument et la truie que chez les ruminants.

La séreuse ne recouvre que très partiellement le vagin chez les ruminants et la truie (cul de sac recto-vaginal dorsal ou cul de sac de Douglas et cul de sac vésico-vaginal ventral).

La musculeuse est peu développée. La muqueuse comporte un épithélium stratifié pavimenteux. Le nombre de ses couches cellulaires augmente pendant l'œstrus. L'irrigation est assurée par l'artère vaginale. L'innervation sympathique est assurée par le nerf hypogastrique et l'innervation parasympathique par les nerfs sacraux(9).

### **3.3 : L'utérus :**

L'utérus se compose de deux régions anatomiques distinctes, le corps (cavité utérine) tapissé par la muqueuse endométriales et le col (canal endocervical) tapissé par la muqueuse endocervical (10).

La paroi utérine est formée de trois couches: une tunique séreuse externe, le périmètre, une tunique musculaire épaisse, le myomètre, et un revêtement muqueux interne, l'endomètre(10)

L'endomètre, site de l'implantation, subit des modifications morphologiques et fonctionnelles étroitement liées aux hormones sexuelles(2) (10)

La paroi proprement dite de l'utérus comprend : le myomètre ; musculaire lisse, l'endomètre ; muqueuse.

#### **3.3.1 :myomètre**

comprend, de l'extérieur vers l'intérieur, trois couches :

- Le périmyomètre constitué de fibres à disposition longitudinale.
- Le néomyomètre constitué de: fibres à disposition plexiforme (couche la plus épaisse).
- Le paléomyomètre comprend deux couches de fibres : circulaire interne et longitudinale externe. Il est plaqué contre l'endomètre.

C'est à partir de ces fibres musculaires lisses du myomètre que se développent les fibromes utérins ou fibroléiomyomes (tumeurs bénignes). Ceux-ci peuvent être très gros (jusqu'à 10kg) et très nombreux(10).

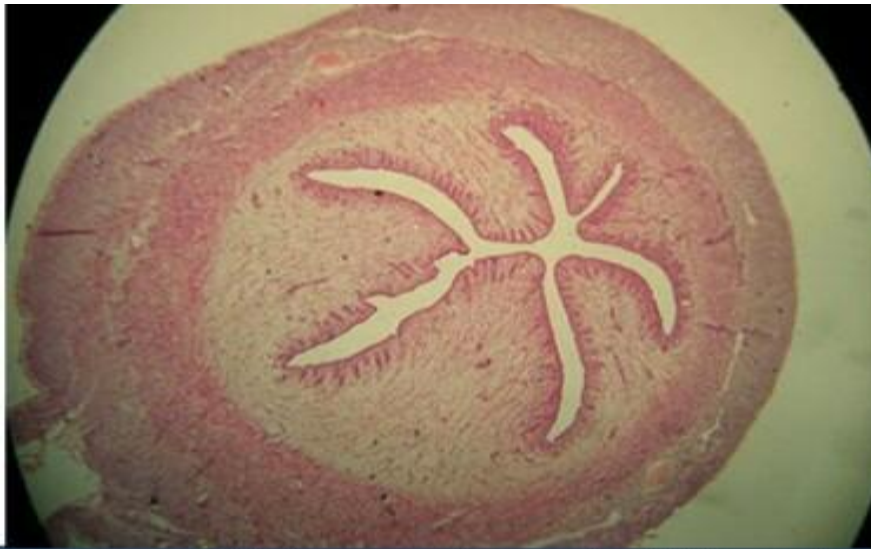
#### **3.3.2 : L'endomètre**

L'endomètre se compose d'un épithélium superficiel qui s'invagine dans le chorion cytogène. Cet épithélium se retrouve également au niveau des glandes endométriales. Il est de type Müllérien et comprend donc des cellules ciliées et des cellules glandulaires [10].

Les glandes endométriales varient dans leur forme et leur architecture selon la période du cycle, mais restent des glandes tubuleuses simples [10].

L'endomètre présente deux régions successives : une interne qui est la zone fonctionnelle et une externe qui est la zone résiduelle (située contre le Myomètre). Chez les primates, lors de la menstruation la zone fonctionnelle se détache et sera éliminée. La zone résiduelle reste en place pour reconstituer la muqueuse [10].

L'endomètre est constitué par un épithélium prismatique unistratifié (cilié ou non selon le stade fonctionnel) avec sa lame basale, des glandes utérines, un tissu conjonctif (stroma) hautement spécialisé riche en cellules contenant les vaisseaux sanguins, notamment les artères spiralées branches des artères utérines, ainsi qu'un système de drainage veineux [10].



**Figure 4** : Histologie de l'utérus (10)

### 3.4 : Oviducte

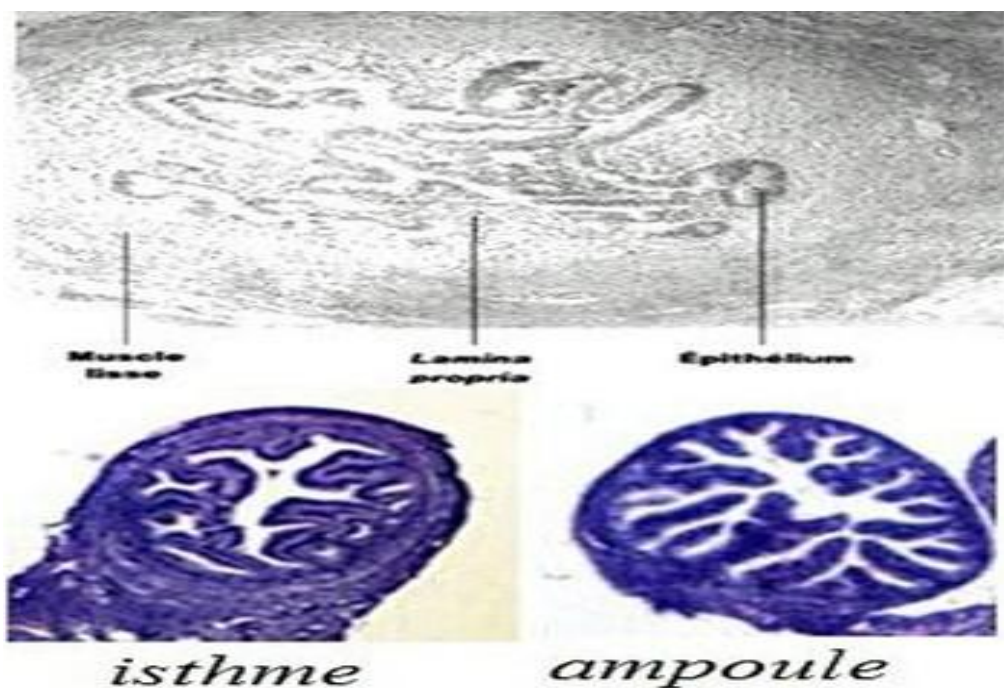
L'oviducte bovin est composé de différents types de tissus. Tout d'abord, la couche tissulaire extérieure se nomme la séreuse externe [11].

Il y a ensuite un tissu musculaire lisse, ce dernier est composé de deux types de muscles, soit circulaire ou longitudinal. Ensuite, on retrouve la lamina propria, c'est-à-dire une couche de tissu conjonctif. Finalement, il y a la muqueuse, laquelle est constituée de l'épithélium [10].

Cet épithélium est composé de deux types de cellules: les cellules sécrétoires et les cellules ciliées. Ces tissus sont présents dans toutes les différentes sections de l'oviducte [10]. Cependant, leurs proportions relatives varient d'une section à l'autre.

Au niveau des repliements longitudinaux de la muqueuse, la quantité et l'ampleur des cellules sécrétrices augmentent lorsqu'on observe l'oviducte de l'isthme vers l'ampoule [12].

En ce qui concerne les cellules ciliées, il n'y a pas vraiment de différence quand au nombre de ces cellules entre les trois sections de l'oviducte. Par contre, l'activité de ces cellules semble plus importante dans la section de l'isthme que dans l'ampoule [11], [10]. Concernant le tissu musculaire, il y a aussi des variations selon les sections de l'oviducte [11]. En effet, l'isthme est la section de l'oviducte ayant le plus de muscle, tandis que l'ampoule est le segment qui en a le moins.



**Figure 5** : Histologie de la trompe utérine (10)

Toutes ces variations entre les sections ont pour conséquences que l'isthme est une section plutôt épaisse avec une petite lumière, tandis que l'ampoule est plutôt mince avec une grande lumière. Pour sa part, la jonction isthme-ampoule est plutôt une section intermédiaire [11], [10].

Des variations au niveau des tissus de l'oviducte ne sont pas seulement observables entre les sections de l'oviducte, mais aussi durant le cycle œstral. En effet, c'est à l'œstrus que les cellules sécrétrices sont les plus grosses [11]. Il se produit donc un changement au niveau de l'épithélium durant le cycle œstral.

En ce qui concerne les cellules ciliées de l'isthme et de l'ampoule, contrairement à d'autres espèces animales, il ne semble pas y avoir d'effet de cycle sur leur nombre. Néanmoins, ces prolongements vibratiles sont plus tendus au moment de l'œstrus [11].

### **3.5 : La vulve :**

Les lèvres de la vulve qui ont chez les animaux des conformations différentes sont recouvertes extérieurement par une peau très riche en glandes sébacée et sudoripares, elle pénètre progressivement vers l'intérieur dans la muqueuse cutanée du vestibule .sous cette peau se trouve un lacis de faisceaux de fibres musculaires lisses et le M. constrictor cunnitransversal (13).



## Chapitre II :

### *Les pathologies les plus fréquents dans l'appareil génital de la vache*

---

#### **I : Introduction :**

Ce chapitre commente les pathologies du l'appareil génital femelle des ruminants qui sont classée en deux catégories :

- Les pathologies congénitales
- Les pathologies acquises

#### **1-Lésions congénitales**

##### **1.1: Maladies de génisse blanche :**

- **Définition et étiologie :**

Elle est appelée (aplasie segmentaire des conduits paramésonephrique) ou (white heifer disease),cette affection est caractérisée par des anomalies du tractus génital dues à des modifications de développement des organes dérivés des conduits paramésonephriques (oviducte, utérus, col et la partie craniale du vagin).On admet qu'il s'agit d'une anomalie héréditaire, due à la présence d'un gène récessif liée à d'autres gènes auxiliaires(14).Chez la femelle, la fusion des canaux paramésonephriques ne débute que lorsque le fœtus atteint la longueur de 5 cm. Dans le cas de la maladie des génisses blanches, un arrêt de développement fait que cette fusion ne réalise pas, les conduits sont alors palpables par voie transrectale(15).

➤ **Clinique :**

Les anomalies utérines suivantes peuvent être constatées :

- Dilatation kystique de l'utérus. Anomalie la plus fréquente : les cornes sont hermétiquement closes. généralement sans communication l'une avec l'autre. Une même corne peut être cloisonnée par la présence de replis falciformes ou annulaires et prendre un aspect moniliforme. Ce type d'anomalie revêt le plus souvent un caractère bilatéral et dans les cas d'uni latéralité, la corne droite est plus fréquemment atteinte que la corne gauche. La dilatation kystique d'une seule corne n'empêche ni la fécondation ni la gestation, la corne saine pouvant abriter un fœtus.
- Aplasie segmentaire unilatérale : un segment de corne est absent, la droite est la plus souvent, avec rétention et dilatation de l'ampoule. Si l'autre corne est normale. La gestation est possible.
- Absence complète d'utérus : le col et les cornes sont représentées par de simples filaments fibrokystique.
- Persistance des canaux paramésonephrotiques : dans l'aire cervicale, peuvent parfois se trouver deux cordons formés de tissu conjonctif dense et de quelques fibres musculaires lisses : les conduits paramésonephriques qui n'ont pas fusionné lors de la période embryonnaire de différenciation sexuelle comme ils auraient dû le faire. (16)

➤ **Conduite à tenir :**

Le diagnostic est purement clinique, fondé sur la mise en évidence des anomalies du tractus génital chez une femelle dont les chaleurs sont normales. Les signes d'appel sont un ténésme persistant, des hémorragies vaginales après le coït et une infertilité.

Etant donné ce que l'on sait sur son origine, les animaux atteints de cette anomalie seront éliminés de la reproduction. Le traitement des formes bénignes ne sera pas envisagé et les autres génisses de même origine seront alors examinées avec soin ; la présence d'une anomalie même légère de l'hymen entraînera l'élimination de la femelle atteinte ainsi que celle du taureau au cas où plusieurs de ses filles présenteraient cette anomalie. (17)(14)(16)(15).

## 1.2 : Free martinisme:

Le terme (Free) signifie stérile et le terme (Martin) se rapporte sans doute au fait que les animaux stériles étaient le plus souvent abattus à la fête de la sein martin.(18) Le **free-martin** est un phénomène, naturel ou artificiel, où deux faux jumeaux de sexes différents sont connectés par voie sanguine *in utero*, par l'intermédiaire du placenta. La femelle génétique (à deux chromosomes sexuels X) naît alors intersexuée, c'est-à-dire qu'elle est profondément modifiée dans le sens mâle. (19)

### ➤ Clinique :

Plusieurs anomalies sexuelles caractérisent ces animaux à la naissance :

- gonades de taille réduite et dépourvues de cellules germinales, renfermant parfois des structures tubulaires analogues à des tubules séminifères stériles (on parle alors d'inversion sexuelle).
- toutes les voies génitales dérivant des canaux de Müller sont interrompues ou même absentes.
- les canaux déférents et les glandes accessoires mâles (en particulier les vésicules séminales et la prostate) sont souvent présents ;
- les organes génitaux externes sont de type femelle avec parfois un clitoris plus ou moins hypertrophié.

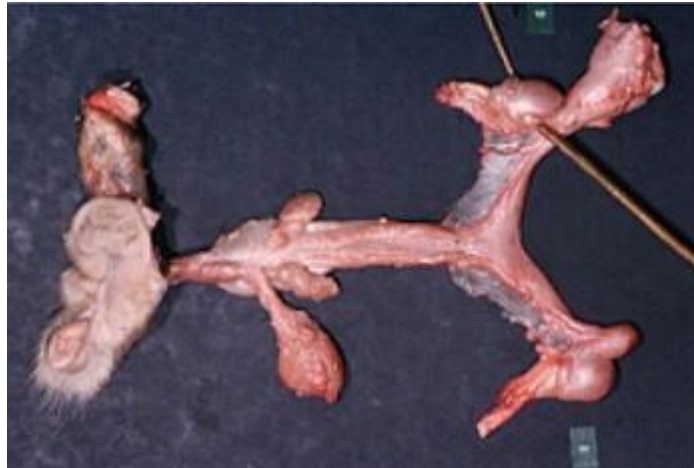
A l'âge adulte, ces animaux peuvent présenter un poitrail de type mâle et un arrière train de type femelle. (20)

### ➤ diagnostique :

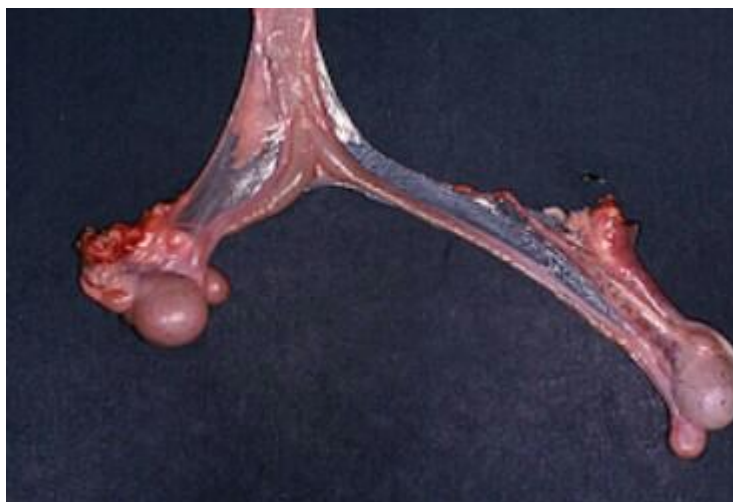
Chez l'adulte, le diagnostic passe par l'observation de la morphologie et de l'appareil génital. Par contre, chez le jeune, les modifications morphologiques ne sont pas facilement visibles. On dispose alors trois moyens diagnostiques. Le premier consiste à introduire dans le vagin une tige d'1 cm de diamètre et de 15 à 20 cm de long. Chez une génisse normale, la tige pénètre sur 12 à 15cm et permet de sentir le col. Chez la génisse free-martin, la tige bute dès 5 à 7 cm et le col n'est pas perceptible. Cette méthode est applicable dès l'âge d'un mois. Le seconde est basé le caryotype, utilisable, dès la naissance qui met en évidence une formule chromosomique 60, XX/60, XY. Cependant, si la Proportion de cellule XY est très faible,

le chimérisme ne sera pas détecté. Cet examen ne permet donc qu'une conclusion que s'il est positif le dernier est biologie moléculaire, par la technique de PCR.

Aucun traitement n'est envisageable, l'adulte sera réformée au plus tôt car son engraissement est difficile. A la naissance de jumeaux de sexe opposé, le diagnostic de freemartinisme sera mis en œuvre et la femelle orientée vers la réforme. Le male sera conservé puisqu'il est ne principe fertile. (14)



**Figure 6:** Freemartinisme (23)



**Figure 7:** freemartinisme(23)

### 1.3 : Hermaphrodisme :

Certains animaux sont dits intersexués car ils présentent en même temps des caractéristiques mâle et femelle. De telles anomalies sont d'ordre génétique ou chromosomique ou imputable à une exposition hormonale anormale lors de la différenciation sexuelle.

Le terme hermaphrodite est plus spécifiquement réservé aux animaux dotés des deux sexes anatomiques et fonctionnels. (21)

Le terme hermaphrodisme est ici utilisé dans son sens strict : individu génétiquement male ou femelle et présentant des gonades male et des gonades femelles ou au moins une gonade mixte. (22)

#### ➤ **L'hermaphrodisme gonosomique :**

C'est une bisexualité limitée aux gonosome, il provient d'un non séparation gonosomique lors de l'ovogénèse ou lors de la spermatogénèse.

Lors de XXX : femelle fécondée par un sperme x, le plus souvent on a une mortalité embryonnaire.

XO : le syndrome de Turner. Phénotype ment on a une femelle mais l'appareil est peut développer, les gonades ne sont pas bien différenciées.

YO : c'est un non viable.

XXY : syndrome de klinefelier.

#### ➤ **L'hermaphrodisme gonadique :**

L'intersexualité est limitée aux gonades, déformation gonadique male et femelle que se soit accolé ou isolé en ovotestis.

#### ➤ **L'hermaphrodisme tubulaire :**

Qui concerne les voies génitales c'est ce qu'on appel le pseudohermaphrodisme, la bisexualité est limitée aux voies génitales.

Il est caractérisé par les gonades d'un sexe associé à un appareil génital correspondant au sexe opposé. Testicule associée aux voies génitales femelles. (24)

#### **1.4 : Hypoplasie ovarienne :**

L'hypogonadisme ou hypoplasie gonadique peut être soit d'origine génétique soit nutritionnelle (25). Les ovaires sont de taille réduite. Ils sont qualifiés de petits et lisses (OPL). La principale anomalie se situe au niveau de l'épithélium germinatif, il n'y a pas de développement d'ovogonies ni de follicules primordiaux. L'hypoplasie ovarienne est uni ou bilatérale, l'ovaire gauche étant inexplicablement plus fréquemment atteint que le droit. En cas de bilatéralité, l'hypoplasie s'accompagne d'une insuffisance de développement du tractus génital. Les tétons sont petits et de consistance dure. Le bassin est étroit (26).

#### **1.5 : Double col :**

La fusion incomplète de la portion postérieure des canaux de Müller peut entraîner l'apparition d'un double vagin, d'un double col chacun s'ouvrant séparément dans une corne utérine (utérus didelphe). Parfois, cette anomalie peut ne concerner que le col (27).

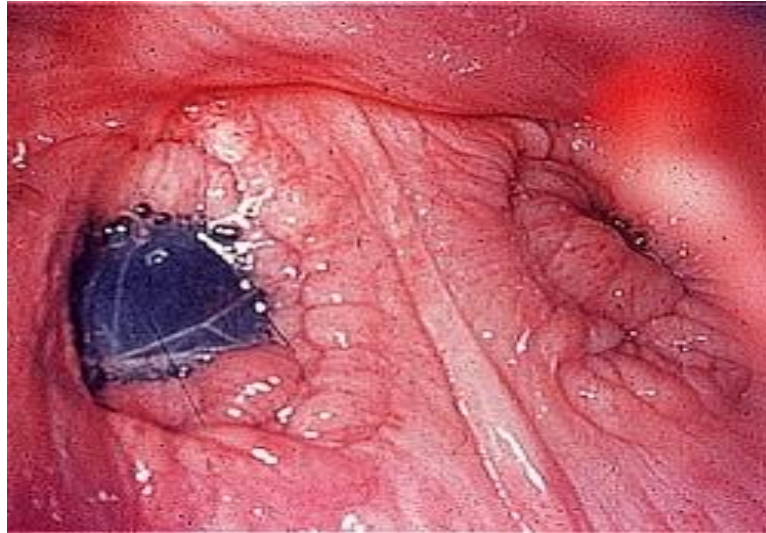
C'est une anomalie congénitale liée à l'absence de fusion entre les extrémités caudales des canaux de Müller, il y a l'ouverture séparée de chaque corne utérine dans le vagin, cette duplication du col ne peut être découverte qu'à l'aide d'un vaginoscope (28).

Différents cas peuvent se produire : un col double associé à un utérus didelphe, un col complètement ou partiellement double, ou encore un col avec un conduit normal et un conduit borgne.

Le plus souvent, on observe soit simplement un orifice cervical caudal divisé en deux par une membrane, soit deux orifices cervicaux avec un court septum transversal dans la partie caudale du canal cervical, de sorte qu'il n'y a qu'un corps utérin, un orifice cervical crânial. Parfois est présente un véritable double col ou utérus didelphe avec un septum complet dans la totalité du col. Plus rarement, ce septum peut s'étendre caudalement dans la portion crâniale du vagin en le séparant partiellement (29).

Une telle anomalie est diagnostiquée lors de la palpation vaginale et on différencie un utérus didelphe d'un orifice cervical caudal double par l'exploration du col utérin à l'aide d'un cathéter. À l'exploration transrectale, un col double paraît plus large et plus plat qu'un col normal (17).

Une vache possédant un utérus didelphe sera réformée dès le diagnostic et sa descendance ne sera pas mise à la reproduction. Par contre, le septum d'un col double incomplet pourra être retiré chirurgicalement(30).



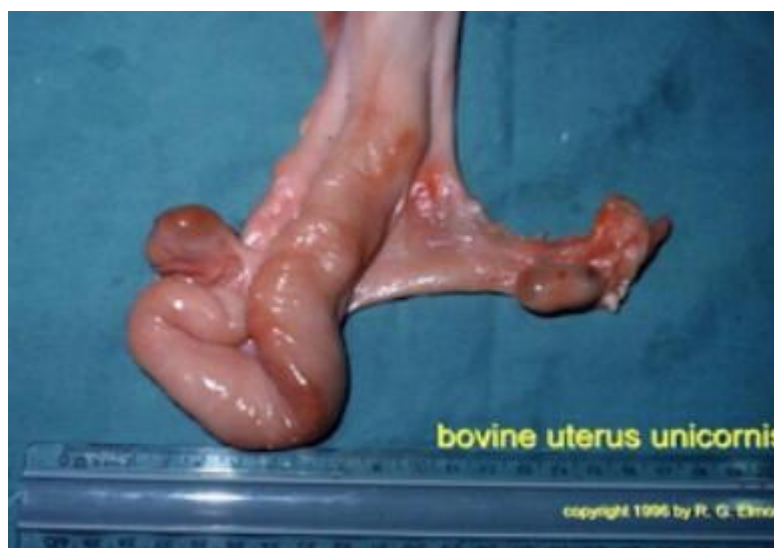**Figure 8** : double col (23)

### **1.6 : Utérus unicorne :**

L'utérus unicorne est une anomalie rare qui résulte de l'absence de développement d'un des canaux paramésonephriques. C'est souvent la partie gauche du tractus génital qui est totalement manquante ou présente sous forme de vestiges kystique. Les éléments présents, corne, oviducte et ovaire droits, sont normaux et compatibles avec une gestation. Dans la plupart des cas, l'ovaire gauche est présent et ses moyens d'attache à l'appareil génital sont du tissu conjonctif et des adhérences.

Le diagnostic d'une telle malformation se réalise lors de la palpation transrectale(17).

L'utérus unicorne a été décrit. Cette anomalie peut s'accompagner d'un état d'anoestrus si l'ovulation et le corps jaune sont apparus du côté ipsilatéral à la corne absente. Cette anomalie n'empêche pas la gestation. Une solution consiste à pratiquer l'ovariectomie unilatérale(27).



**Figure 9** : utérus unicorne chez la vache (23)

## 2. Lésions acquises :

### 2.1 : Kystes ovarienne :

La dégénérescence kystique du follicule ovarien demeure une des pathologies majeures du post-partum susceptible d'affecter les performances de reproduction de la vache et la rentabilité économique de l'exploitation (31). Habituellement, elle se définit par la présence sur l'un ou les deux ovaires d'une structure lisse plus ou moins dépressible d'un diamètre égal ou supérieur à 2.5 cm, persistant pendant au moins 10 jours sans présence simultanée d'un corps jaune (32). Cette définition semble devoir être partiellement remise en question à la lumière des examens échographiques ou post mortem réalisés. En effet, il a été démontré que le kyste ovarien pouvait persister pendant au moins 40 jours (33) et qu'il pouvait coexister avec un corps jaune (34) (35). Cette pathologie ovarienne regroupe deux entités dont le diagnostic différentiel est davantage possible par l'évaluation de la progestéronémie (34), (36), (37), (38) ou par échographie (38), (39), (40).

- Les kystes folliculaires.
- Kystes lutéal.

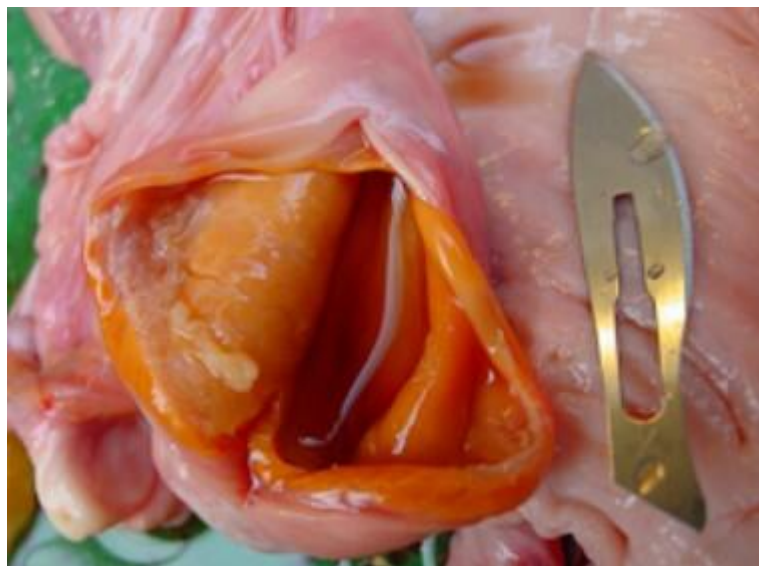

### 2.1.1 : Les kystes folliculaires :

Le kyste folliculaire (KF) présente des caractéristiques échographiques similaires à celles du follicule ovarien. Il est caractérisé par une cavité anéchogène de diamètre supérieur à 25 mm, entourée par une paroi dont l'épaisseur est inférieure à 3 mm (41) (42) (43). Le kyste folliculaire possède une forme sphérique, ovale, voire polygonale. Celle-ci varie en fonction de la pression exercée par les autres structures qui coexistent sur l'ovaire telles que le corps jaune dans le cadre de kystes folliculaires non pathologiques ou plus fréquemment d'autres kystes. Ainsi, le kyste est de forme sphérique lorsqu'il est la seule structure présente sur l'ovaire. Le kyste folliculaire peut être unique ou multiple, contrairement au kyste lutéal qui est toujours unique (44).

D'après deux études prenant en compte 53 et 85 kystes folliculaires, les diamètres moyens rencontrés sont respectivement de l'ordre de  $31 \pm 4$  mm à  $33 \pm 7$  mm (42). Nous pouvons souligner également qu'il est possible de diagnostiquer des kystes folliculaires de 8 cm de diamètre, voire 10 exceptionnellement.

Quelque soit la nature du kyste, la concentration plasmatique en progestérone est corrélée positivement à l'épaisseur de la paroi (45). En raison de leur fine paroi, les kystes folliculaires sécrètent rarement de la progestérone (46).



**Figure10** : kyste folliculaire (44)

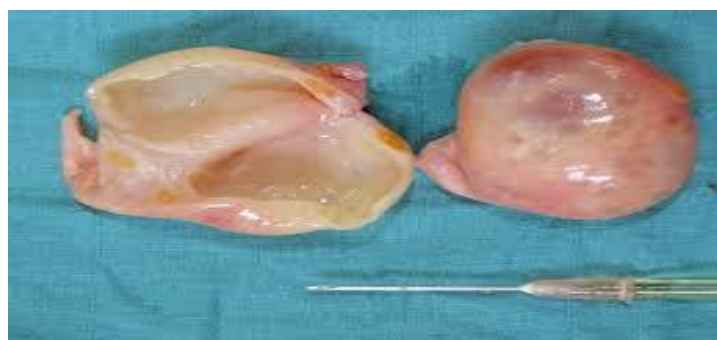### 2.1.2 : kyste folliculaire lutéal :

Ce type de kyste nommé également « kyste lutéinisé » possède également une cavité anéchogène d'un diamètre supérieur à 25 mm. Certaines études ont décrit un diamètre moyen de la cavité de 30,5 mm (intervalle 24 - 49 mm). Le kyste lutéal (KL) se différencie du kyste folliculaire par la présence de tissu lutéal à la périphérie de la cavité. L'épaisseur de la paroi est de ce fait, supérieure à 3 mm et mesure en moyenne 5,3 mm (intervalle 3-9 mm) (45). Des analyses histologiques des kystes lutéaux ont montré que la densité en tissu lutéal de la paroi est très variable. Diverses structures existent : d'une fine ligne irrégulière et discontinue jusqu'à une couche épaisse et continue (47) (48).

Certaines caractéristiques échographiques permettent de le différencier nettement du kyste folliculaire. En effet, la cavité peut être traversée par des cloisons conjonctives, correspondant à des travées fibrineuses. De plus, des débris grisâtres en suspension peuvent également être observés au sein de la cavité anéchogène. La présence de ces travées fibrineuses et de débris grisâtres témoignent d'une lutéinisation en cours (45) (49).

Contrairement au kyste folliculaire, le kyste lutéal est une structure unique et non dynamique (50).

L'utilisation de la technologie Doppler permet de différencier, de manière plus sensible que l'échographie, les deux types de kystes, en mettant en évidence les flux sanguins. En effet, le kyste lutéinisé possède une paroi épaisse richement vascularisée sur toute la périphérie de la cavité anéchogène, à l'inverse du kyste folliculaire qui présente un très faible flux sanguin pariétal (49) (51).



**Figure 11:** kyste lutéal (44)

➤ **Clinique :**

Les kystes ovariens entraînent principalement des modifications comportementales. Dans la plupart des cas, les kystes ovariens s'accompagnent d'un état d'anœstrus mais peuvent aussi s'accompagner d'un état d'hyperœstrie (œstrus fréquent, irrégulier ou prolongé) (52). Lors de kystes ovariens, nous pouvons observer un relâchement des ligaments pelviens, une élévation de l'attache de la queue ou encore le développement de caractéristiques morphologiques mâles (53). Lors d'hyperœstrogénisme important, il est possible d'identifier un état congestionné de la muqueuse vaginale similaire à celle observée en période d'œstrus physiologique, ainsi qu'un état sécrétoire du col utérin (54).

➤ **Traitement :**

La présence d'un kyste folliculaire n'est pas toujours pathologique. En effet, si le kyste s'accompagne de la présence d'un corps jaune, il ne perturbe pas (ou plus) la cyclicité ovarienne. De plus, le taux de régression spontanée avant 50 jours est important. Il conviendra donc de traiter uniquement les vaches atteintes ne manifestant pas de chaleur au cours des 50 à 60 jours post-partum, ou les vaches manifestant de la polyœstrie. Nous nous intéresserons ici uniquement au traitement des kystes folliculaires dans la mesure où le traitement des kystes lutéaux à l'aide de PGF2 $\alpha$  donne des résultats satisfaisants. En effet, la régression morphologique d'un kyste lutéal ou l'observation d'un nouvel œstrus sont obtenus dans 65 à 75 % des cas 15 jours après une injection de cloprosténol (55).

## 2.2 : Anoestrus :

L'anoestrus constitue un syndrome caractérisé par l'absence de manifestations œstrales.

Cette définition manque néanmoins de précision et ne prend naturellement pas en compte les cas d'absence de détection des chaleurs par l'éleveur voire les états physiologiques (gestation ; saison....) ou pathologiques (pyométre ; kystes ovariens.....) qui le plus souvent inhibent la manifestation des chaleurs. Par ailleurs, il importe de considérer dans les espèces dites de production, une période Pré-pubertaire ou du postpartum au-delà de laquelle compte tenu des objectifs de reproduction, L'anoestrus physiologique devient pathologique parce qu'il se prolonge de manière exagérée.

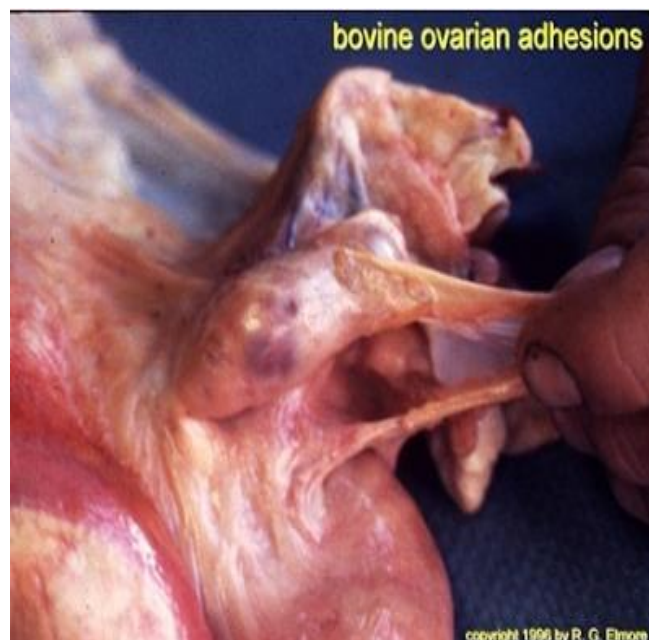### Classification :

- Anoestrus de détection
- Anoestrus physiologique
- Anoestrus fonctionnel
- Anoestrus pathologique
- Anoestrus pathologique pubertaire
- Anoestrus pathologique du post-partum Sub-œstrus(56)

### 2.3 : adhérences :

Les adhérences entre l'oviducte et l'ovaire font suite une salpingite, une hémorragie dans l'ovaire lors de l'ovulation ou à l'administration intra-utérine d'un produit irritant.

La Probabilité de leur formation augmente avec l'âge. Elles se produisent plus fréquemment à droite qu'à gauche et sont retrouvées, à l'abattoir chez 62 pour cent des vaches infertiles. Les adhérences utérines sont trouvées chez les vaches avec antécédents de pathologie du vêlage ou du post-partum (57)



**Figure 12 :** adhérence péri ovarienne chez la vache(10)

## 2.4 : hydromètre et mucomètre :

Il s'agit de la distension de l'utérus par un contenu séreux ou muqueux. Hydromètre et mucomètre se ressemblent, la différence entre les deux réside dans le degré d'hydratation de la mucine qui est plus important pour l'hydromètre que pour le micromètre. Ils peuvent affecter les deux cornes ou une partie d'une corne. Ce sont des affections rares chez la vache.

L'accumulation de sécrétion fluide ou visqueuse dans l'utérus est secondaire à une hyperplasie de l'endomètre. À l'obstruction de la lumière utérine du col ou du vagin, à la présence ancienne de kystes ovariens ou à une anomalie de développement du tractus génital.

Un col anormalement long et tortueux out aussi occasionner un micromètre par suite de rétention de sécrétions utérines (58).

### ➤ Clinique :

Les manifestations cliniques sont fonction de la cause. La consistance du mucus varie d'une sécrétion fluide et aqueuse en cas d'hyperplasie endométriales a une sécrétion apaise chez la génisse dont l'hymen n'est pas perforé, voire à un mucus grumeleux lors d'aplasie d'une corne utérine. Dans tous ces cas, la paroi utérine est très fine a tel point qu'elle est parfois difficilement palpable par voir transrectale.

L'or d'hyperplasie de l'endomètre, la quantité de liquide peut atteindre plusieurs litres. Il est d'autant moins visqueux que la quantité est importante. Les modifications de l'endomètre sont induites par la stimulation prolongée du tractus génital par la progestérone et les œstrogènes.

Dans le cas d'une obstruction, le volume liquidien dépend du site de l'obstruction. par exemple, lors d'un hymen non perforé, ce peut être plus de 10 L cette obstruction peut être provoqué par un traumatisme, les adhérences qui en résultent peuvent se trouver en travers de la lumière utérine.

Mucomètre et hydromètre sont souvent responsables de stérilité.

Les conséquences sur la production laitière sont contradictoires selon les études. Il semble que le faible niveau d'œstrogènes lors de kystes ovariens stimule la production lactée.

Un utérus atteint de mucomètre est rarement infecté. Si des germes sont introduits accidentellement dans l'appareil génital par un traumatisme, une insémination ou des instruments non stériles, il est résulté un pyromètre (30).

➤ **Diagnostic et traitement :**

Le diagnostic se fait par palpation transrectale. Il faut différencier un mucomètre à pus épais, solide mêlé de débris cellulaires d'une gestation. Le pronostic sera d'autant moins mauvais que le diagnostic et le traitement seront précoces. Toutefois, de nombreuses vaches atteintes ne répondent pas au traitement.

L'évacuation de contenu pathologique de l'appareil génital est obtenue par l'action de la PGF<sub>2</sub> (59).

## 2.5 : Tumeurs :

Les tumeurs de l'appareil génital femelle représentent 7 % des tumeurs totales. La plus fréquente est le carcinome utérin, quatrième tumeur bovine décrite aux abattoirs, suivie par les tumeurs des cellules de la granulosa (60). Les néoplasies génitales sont la deuxième cause d'infertilité chez la vache, après les kystes ovariens.

➤ **tumeur de l'utérus :**

Les néoplasmes utérins ont une incidence totale de 0.4 % et touchent principalement les vaches âgées de plus de 11 ans (61). Les plus fréquents sont les adénocarcinomes, suivis des lymphosarcomes à localisation utérine. Plus rarement sont décrits des léiomyomes, ainsi que des fibromes et des fibroléiomyomes (62). Les symptômes ne sont pas spécifiques : perte de poids, diminution de la production lactée et infertilité. En cas de lésion localisée à une corne utérine, l'exérèse chirurgicale de ce dernier est envisageable (62). L'adénocarcinome utérin se développe principalement dans une corne utérine, à partir des glandes endométriales, rarement dans le corps ou le col (63). La lésion est une masse généralement unique, ferme et rugueuse. Elle est habituellement circonscrite, mais peut parfois s'étendre à toute la paroi et être perforante. Des métastases dans les NL régionaux ainsi que dans le poumon sont possibles, plus rarement sur les séreuses abdominales, les ovaires et le médiastin (62). Le lymphosarcome peut se développer sous forme localisée, multifocale ou diffuse. Les lésions sont généralement des masses fermes, pédiculées dans la paroi utérine, ressemblant à des

caroncules. Elles sont plus rarement diffuses, entraînant un épaississement du corps ou des cornes et pouvant toucher le col, le vagin, et même les oviductes. Les NL et d'autres organes sont généralement touchés. L'animal atteint meurt généralement dans les six mois (62).

Les tumeurs cervicales sont très rares. Sont décrits des carcinomes, des fibromes, des chondromes, des fibroléiomyomes et des léiomyomes (62).

Ces derniers se présentent sous la forme d'une masse ferme, encapsulée, blanc-rosâtre, pouvant dépasser 20 cm de diamètre. Les lésions peuvent s'ulcérer, s'abcéder et métastaser. En fonction de leur taille, l'exérèse chirurgicale peut être envisageable (64).

#### ➤ **Tumeur de l'ovaire :**

Les néoplasies ovariens sont sporadiques chez la vache. Selon les études, leur incidence totale est d'environ 0.5 % et elles représentent 4 % des tumeurs totales (65). Les plus fréquentes sont les tumeurs des cellules de la granulosa (GTCT pour "Granulosa Theca Cell Tumor"). Elles sont le plus souvent bénignes et touchent principalement des jeunes mais elles ont été décrites à tout âge, notamment chez des vaches de race Holstein et Guernsey. Un caractère héréditaire est suspecté. Le comportement de l'animal est généralement modifié car la tumeur est sécrétante. Elle entraîne anœstrus, nymphomanie ou virilisme selon l'hormone dominante. Un développement mammaire anormal a également été décrit chez de jeunes génisses. La lésion est unilatérale et peut mesurer jusqu'à 50 cm de diamètre, pour 32 kg. C'est une masse ferme, multi-lobulée, contenant des structures kystiques, brun-rougeâtre, hémorragiques. L'ovaire controlatéral est habituellement quiescent et atrophié.

Une ovariectomie est généralement possible. Des lésions utérines kystiques ou hyperplasiques sont parfois associées (65). Le diagnostic différentiel de l'hypertrophie ovarienne doit inclure les autres tumeurs (tératome, hémangiome, carcinome, angiosarcome, métastases), ainsi que les lésions non tumorales (kyste folliculaire, kyste para-ovarien, hydrosalpinx avec adhérences) (66).

Les tumeurs ovariennes malignes sont plus rares. Peu différenciées, elles peuvent métastaser au péritoine et au ligament large. L'animal présente classiquement une distension abdominale et un mauvais état général. La lésion ovarienne est souvent une masse importante, jusqu'à 20 cm de diamètre, ferme et multi kystique, rouge noirâtre, à contenu séro-hémorragique et nécrotique. Les métastases sont des lésions multiples similaires, de plus petite taille, disséminées sur le mésentère et le péritoine. Des métastases aux NL sont également possibles. Elles doivent être distinguées d'autres tumeurs malignes : lymphosarcome, carcinome, léiomyosarcome, rhabdomyosarcome, mélanome malin, neurofibrosarcome (67).

Le dysgerminome est une tumeur sporadique des cellules germinales. La lésion est une masse ferme, lobulée, avec des zones hémorragiques et nécrotiques. Les métastases sont rares (63). Un cas d'hématome ovarien a également été décrit (66).

➤ **tumeur de vulve et vagin :**

Les fibropapillomes, associés à BPV1 et 2, peuvent toucher la vulve et le vagin. Le carcinome épidermoïde à localisation vulvaire se développe sur les zones peu pigmentées.

**2.6 : Salpingite :**

Les affections des oviductes sont plus courantes chez la vache.les salpingites relèvent de lésions inflammatoires et peuvent conduire, suivant leur étendue, à une obstruction plus ou moins importante, voire à une oblitération. Toutefois, l'évolution la plus fréquente, bilatérale est une inflammation sans modification macroscopique apparente. (68) (69) (70) (58)

➤ **Clinique :**

L'évolution de la salpingite peut être sous forme séreuse, catarrhale ou fibrineuse.

- Dans les formes les plus simples, seule la muqueuse est intéressée avec congestion, infiltration leucocytaire, perte de l'épithélium cilié et desquamation. L'augmentation du diamètre de l'oviducte n'est pas très importante, seul diminue de façon perceptible le diamètre de la lumière du conduit.\*



- L'or d'inflammation plus sévère, un exsudat catarrhal s'accumule dans la lumière et l'épithélium est largement détruit. A ce stade, l'oviducte augmente de volume, s'allonge et devient légèrement flexueux.
- Dans la forme fibrineuse, l'exsudation s'accompagne de l'épaississement des replis muqueux. Par élimination de l'épithélium, l'infection gagne les couches profondes de la paroi oedématiée. la muqueuse est détruite et remplacée par du tissu conjonctif proliférant et des infiltrations cellulaires(71) (72) (73)

➤ **Diagnostic :**

Le signe d'appel de l'altération des oviductes est une stérilité (atteinte bilatérale) ou une infertilité (atteinte unilatérale).

La forme tuberculeuse est diagnostiquée par la perception d'un organe induré lors de palpation trans-rectale et de réaction ganglionnaires correspondantes.

Concernant les autres formes, le diagnostic est établi lors de l'examen d'une femelle infertile(68) (69).

➤ **Traitement :**

Tout traitement de la salpingite tuberculeuse est illusoire et des mesures sanitaires doivent être mises en place en accord avec la direction départementale des services vétérinaires.

La chirurgie tubaire ne trouve guère son application chez les grands espèces. il faut donc utiliser d'autre technique.

L'examen par palpation transrectale de la bourse ovarique à visée diagnostique peut aussi avoir un effet thérapeutique lors d'adhérences limitées entre le pavillon et la bourse ovarique. En effet, quand l'index pénètre dans cette bourse, il peut provoquer la rupture des filaments cicatriciels situés entre la bourse et l'ovaire qui empêchent la captation de l'ovule.

Mais cela peut provoquer des hémorragies locales à l'origine d'une récurrence. Ce traitement est donc à éviter(71) (74).

## 2.7 : Hydrosalpinx :

L'hydrosalpinx se caractérise par une dilatation uniforme ou partielle de l'oviducte dont le diamètre peut atteindre 10 à 15 millimètres et dont la lumière est remplie d'un liquide clair. Lorsque l'oviducte est concerné dans sa totalité, il apparaît comme définition : tube fluctuant, allongé, flexueux ou non et à parois fines. L'hydrosalpinx est souvent une conséquence de salpingite chronique.

L'hydrosalpinx est le plus souvent consécutif à une inflammation localisée de l'oviducte, d'origine traumatique, inflammation chronique surtout, la phase aiguë engendrant plutôt un pyosalpinx. D'une part, l'énucléation manuelle d'un Corp. jaune provoque fréquemment des hémorragies de l'ovaire. Les caillots de petite taille contenus dans la bourse ovarique sont totalement résorbés. Par contre, l'organisation des caillots de plus grande taille peut avoir pour conséquence la formation d'adhérences entre la bourse et l'infundibulum qui obstruent la lumière tubaire. D'autre part, la mise en œuvre d'irrigations utérines trop drastiques dans le traitement des métrites chroniques provoque une réaction inflammatoire, le développement d'adhérences et l'obstruction des oviductes, surtout si elles sont réalisées trop peu de temps après la mise bas.

Les hydrosalpinx sont souvent le siège de la multiplication de germe avec formation de pyosalpinx associés à des lésions du mésosalpinx et à des périmétrites. (71) (72) (75) (58)

## 2.8 : Métrites et pyomètre :

Les métrites sont des inflammations de l'utérus. Elles sont souvent causées par des infections bactériennes. Elles peuvent varier d'une simple infection subclinique à une maladie déclarée avec fièvre et diminution de la production laitière. Elles représentent une cause importante des infécondités chez la vache et occasionnent directement ou indirectement des pertes économiques considérables. Il est donc important de les déceler et de les traiter précocement (76).

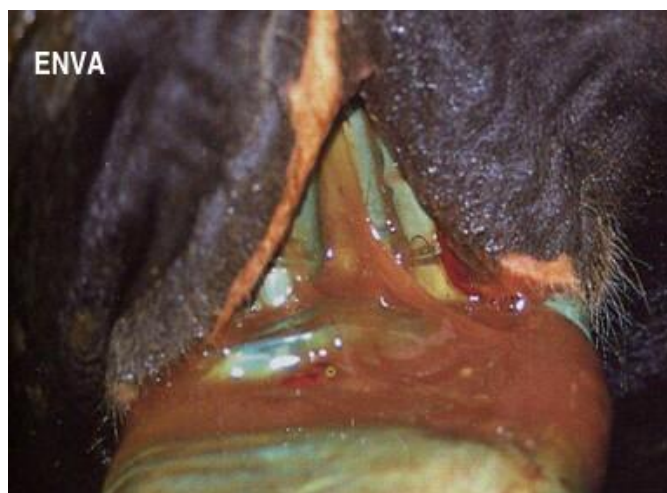Cliniquement on a deux types de métrites :

➤ **Mérite aigu puerpérale :**

Les métrites puerpérales aiguës apparaissent rapidement après le vêlage, l'utérus est de taille anormalement augmentée associée à une surcharge liquidienne qui se caractérise par des écoulements vulvaires violacés et nauséabonds (pus sanieux, brunâtre avec un peu de lochies) dans les 21 jours post-partum. Le plus souvent l'état général est atteint: la vache présente de l'abattement, de l'anorexie, une chute de production de lait est observée, enfin, une hyperthermie ( $T^{\circ}C > 39,5^{\circ}C$ ) précoce qui ne dure pas. A noter qu'il existe des formes graves mais moins fréquentes, avec état de choc, congestion et mort en 3 ou 4 jours. (77)

Elle survient immédiatement après la mise bas, voire dans les cinq jours. la contamination par des agents spécifiques ou non se produit au cours de la parturition. Cette forme de métrite peut revêtir un caractère septique ou non septique.

- Lors de métrite septique, l'évolution suraigüe est fatale. La vache se couche, le coma et l'hypothermie précèdent de peu la mort.
- Lors de métrite puerpérale non septique, les troubles généraux sont de moindre intensité et les réactions péritonéales absentes. Les lochies abondantes, purulentes, l'utérus est dur, non rétracté. (78) (79)



**Figure 13 :** métrite aiguë chez la vache (87)

➤ **Métrite chronique :**

Elle est d'évolution plus lente et plus insidieuse et intéresse l'utérus à des degrés variables. Elle survient suite à la métrite puerpérale ou d'emblée au moins 3 semaines après le vêlage.

Les symptômes généraux sont absents, seule la symptomatologie locale permet de distinguer les trois degrés de la classification(80).

• **1<sup>e</sup> degré :**

Est une endométrite catarrhale avec écoulements de glaires souillées par quelques flocons de pus au moment des chaleurs. Cela est sans effet sur la cyclicité et inexistant lors de l'interœstrus. Ni la palpation trans-rectale, ni l'examen vaginoscopique entre deux œstrus ne permettent de noter de modification de l'appareil génital. Cette légère affection peut persister longtemps. Ce serait une des formes de l'infertilité des vaches à chaleurs normales.



**Figure 14 :** Métrite chronique du 1<sup>e</sup> degré chez la vache (87)

• **2<sup>e</sup> degré :**

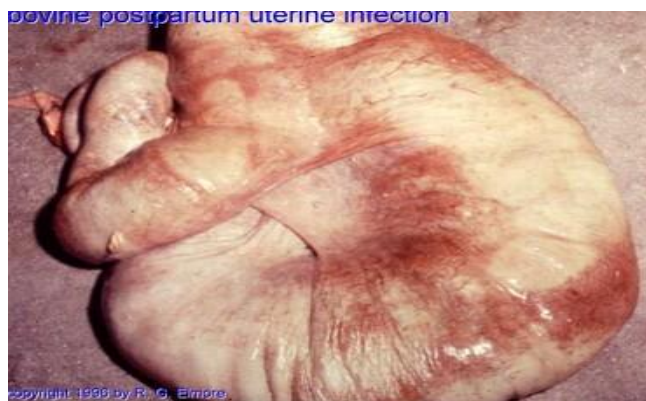Est une aggravation du premier degré : un écoulement mucopurulent, peu abondant, intermittent, souille la queue même en dehors de l'œstrus. La cervicite est de règle et la paroi utérine est épaissie. A l'exploration trans-rectale, l'utérus semble induré, hypertrophié. A ce stade, le cycle est raccourci, les glandes utérines sont détruites, remplacées paroi du tissu fibreux et des amas de cellules inflammatoires.



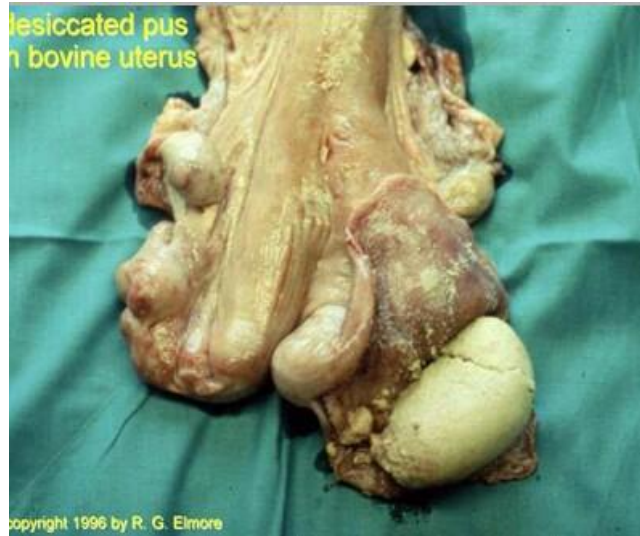
**Figure 15:** Métrite chronique du 2<sup>e</sup> degré chez la vache (87)

- **3<sup>e</sup> degré :**

Est caractérisé par un écoulement purulent, jaune, épais, plus ou moins souillé de sang, abondant et quasi-permanent ; il stagne dans le vagin d'où il est évacué à la faveur des mictions ou de décubitus. Vulve et vagin sont hypertrophiés, le col enflammé et ouvert. A la palpation trans-rectale, l'utérus est volumineux, irrégulier, à paroi indurée et épaissie et parfois adhérent aux ovaires et organes voisins. Le cycle est allongé et les lésions histologiques sont celles du 2<sup>e</sup> degré en plus étendues. (81) (82) (83) (84) (85) (86)



**Figure 16 :** Métrite chronique du 3<sup>e</sup> degré (pyomètre) chez la vache(87).



**Figure 17:** Métrite chronique du 3<sup>e</sup> degré (pyomètre) (87)

# partie expérimentale

## **1-Introduction**

La réforme des vaches laitières suite à des pathologies de reproduction présente de grandes pertes sur le plan économique de par sa répercussion sur la production laitière.

Chaque année plusieurs milliers de vaches de nos élevages ou même de génisses importées sont abattus en Algérie pour des motifs divers (pathologiques, zootechniques, sanitaires,...).

Les motifs pathologiques de la reproduction, plus particulièrement les anomalies de l'appareil génital jouent un rôle important dans l'échec de l'élevage bovin. P.M. SUMMERS (1974) et M.G.S. ALAM (1984) ont rapporté que les lésions plus fréquemment rencontrées sur l'utérus, sont les lésions inflammatoires, on cite parmi elles, comme les métrites et les kystes ovariens, (U. CALISKAN, 1986 et D.A. DINC et M. GULER, 1987).

L'examen de l'appareil génital de la vache en post-mortem permet de mettre en évidence les anomalies et/ou les lésions difficile à détecter in vivo. Ces pathologies peuvent être soit congénital (free martinisme, double col et hermaphrodisme) ou acquises (kyste ovarien, métrite, salpingite).

Sur des appareils génitaux de vaches abattues nous avons recherché la présence d'éventuelles anomalies macroscopiques à différents niveaux.

## **2. OBJECTIFS :**

Notre travail est porté sur des matrices récupérées au niveau de l'abattoir de Chlef, pendant 01 mois. Il a pour objectif :

De déterminer les cas des différentes lésions qui touchent l'appareil génital particulièrement chez la vache laitière, ainsi que leurs incidences sur le plan économique.

## **2- Matériels et méthodes :**

Le travail s'est basé sur un nombre de 35 appareils génital.



### 3.Matériels :

Plusieurs étapes ont été suivies dans cette étude, afin de récolter des informations ne premier temps et d'observer et chercher les différentes lésions en second temps.

Le matériel utilisé : il comprend deux éléments :

1. **Fiche d'information** : elle comporte plusieurs points à savoir (race, âge, numéro de lactation, robe, lésions) (annexe01).
2. Autre matériel à savoir :
  - Appareil photo.
  - Bistouri.
  - Gants chirurgicales
  - Botte
  - Blouse

### 4.Méthodes :

Notre travail comprend en deux parties ;

- 1- Examen ante mortem. : réalisé avant l'abattage des animaux basé sur le signalement (robe. Écoulements, l'état général des animaux)
- 2- Examen post mortem : se fait au niveau de la salle d'abattage, basé sur l'observation des éventuelles lésions au niveau du tractus génital des femelles abattues.

#### A-Examen Ante mortem :

Cette étapes est porté sur basé sur le remplissage de la fiche d'informations, elle est réalisée en trois temps :

#### 1. Récolte des données générales :

À chaque visite, nous avons recensé le nombre des vaches qui existent au niveau de la salle de repos.

### 3- Signalement :

Cette étape est basée sur l'identification des vaches destinées à l'abattage, en mentionnant, l'âge et la race des animaux.

La détermination des races a été réalisée par une simple observation de la morphologie des femelles bovines. Ça été observé que la majorité des races observées sont des MB.

La détermination d'âge a été effectuée par une lecture directe sur la boucle d'oreille, mais la majorité des vaches en n'avait pas (non identifiable), donc l'estimation de l'âge a été réalisé par la méthode basé sur la dentition, et la moyenne d'âge retrouvé et de 3 à 7ans.

### 3-observation :

Chaque vache est observée dans les différentes positions afin d'apprécier son état général et de chercher la présence des signes anormaux (examen porté spécialement sur l'appareil génital) :

- une présence ou absence d'une éventuelle position antalgique
- présence ou non des sécrétions vaginales
- inflammation des organes génitaux externe.

### B-Examen Post mortem :

76 appareils génitaux de vaches abattues ont été récupérés et minutieusement examinée par inspection, palpation et incision, trois étapes ont été décrites dans cette partie :

#### a-Inspection :

Le but de l'inspection est de remarquer :

- d'éventuelles lésions superficielles
  - kystes
  - abcès
- changement de couleur (congestionné, cyanosé, pâleur...)
- aspect
- Taille (atrophie, hypertrophie, aplasie)

- Existences de sécrétions anormales au niveau du col

**b-Palpation :**

Cette opération nous renseigne sur :

- la consistance (ferme, dure, molle, pâteuse....)
- l'existence de masses anormales (abcès, kystes, adhérences....)

**c-Incision :**

Des incisions ont été faites pour apprécier

- l'aspect des muqueuses
- inspection des sécrétions et leurs nature
- existence de lésions ou de mal formations (abcès, tumeurs, kystes, adhérences)

**4-Résultats et discussion :**

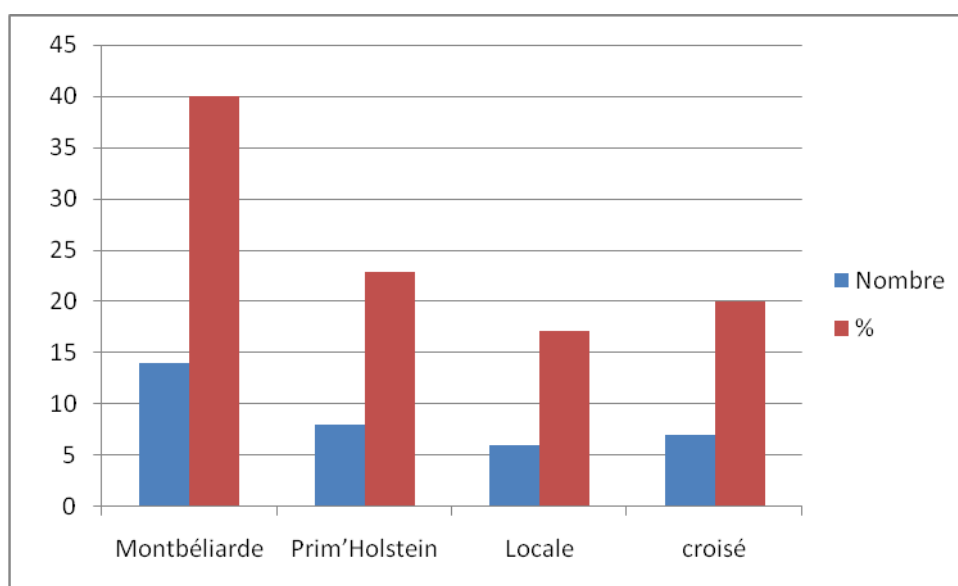
**A -Ante mortem :**

➤ **Le Nombre d'animaux abattus/race :**

Dans le tableau N°1, nous avons reparti les vaches abattues selon leur race, notre étude dispose de 04 races à savoir : Montbéliarde, Prim'Holstein, Locale et croisée

**Tableau N°1 : La répartition des races abattues.**

Races	Montbéliarde	Prim'Holstein	Locale	croisée
Nombre	14	8	6	7
%	40	22,9	17,1	20



**Figure N°18** : La répartition des races abattues durant le mois.

Les résultats de figure°19, ont montré que 40% des races abattues sont les MB, suivi par les prim'holstein avec un pourcentage de 22.9%, puis les croisés avec un pourcentage de 20%, viennent en suite la race locale avec un pourcentage de 17.1%.

➤ **Nombre des vaches abattues en fonction de l'âge :**

Dans le tableau N°2, nous avons réparti les vaches abattues sur 3 catégories d'âge : -5ans, 5-7ans, +7ans.

**Tableau N°2** : Répartition des vaches laitières abattues, selon l'âge :

Âges (ans)	<5	5-7	>7
<b>Nombre</b>	<b>5</b>	<b>28</b>	<b>2</b>
<b>%</b>	<b>14.3</b>	<b>82.9</b>	<b>5.7</b>

Les résultats de **tableau°2**, ont montré que **82.9%** des vaches abattues ont un âge entre**5-7 ans**, suivi par les vaches âgée moins de **5ans** avec un pourcentage de **14.3 %**, puis les vaches âgée plus de **7 ans** avec un pourcentage de **5.7%**.

L'âge moyen de la réforme autorisée par l'état pour la race améliorée est de 08ans et 05 ans pour la race locale. D'après notre enquête, il a été noté que les vaches arrivent rarement à cet âge.

La majorité des vaches laitières abattues ont un âge moyen de entre 5ans et 7 ans avec un pourcentage de 82.9%. Ce pourcentage est supérieur à celui rapporté par FIDON [11] qui est 21,91% des vaches réformées dans l'élevage de France en 1978 et 1979.

Le pourcentage des vaches âgées plus de 08ans réformé au niveau des abattoirs de chef est de 5.7% et inférieur à celui rapporté en France par FIDON [11], qui est de 29,84%. Cela peut être par le fait que les vaches âgées ne sont pas abattues dans cet abattoir mais plutôt dans ceux de la wilaya limitrophes.

Nous avons constaté dans notre étude que l'âge moyen à la réforme des vaches laitières est à peu près 6ans à 7ans, compte tenu de l'âge à la mise en reproduction qui est de 18 mois à 2ans Teinturier, 1996 [35]. La vie reproductrice qui est dépassé à peu près 5ans, ce qui correspond à une vie productive de nos vaches laitières assez proche de l'énorme par rapporte aux objectifs d'un élevage bovin laitier.

**Tableau N° 3 : Taux des matrices atteints durant le mois d'études**

État de la matrice	Pathologique	Sain	
<b>Nombres</b>	<b>13</b>	<b>22</b>	
<b>%</b>	<b>37.14</b>	<b>62.85</b>	

D'après le tableau n°3 nous constatons que sur les 35 tractus génitaux examinés, 13(37.14%) ont été pathologiques et 22(62.85%) ont été normaux.

Sur les 35 appareils génitaux examinés dans cette étude macroscopique, 22(62.85%) sont normaux et 13(37.14%) sont anormaux ou porte des anomalies (que se soit au niveau de l'utérus, des oviductes ou des ovaires) cette incidence des anomalies que nous avons notées sur les tractus génitaux des vaches réformées est similaire à celle faite par BELKHIRI(2001) sur les appareils génitaux des 200 vaches abattues, avec une fréquence de 38,75%.

Et largement supérieur à celle trouvée dans la bibliographie, dans laquelle plusieurs auteurs rapportent des fréquences très variées. Elle est de 8,4% pour J.S.E. DAVID et coll. (1971), 9,78% pour R.KAIDI (1989) et 11,9% pour J.R. PERKINS et coll. (1954).

**Tableau4 : La classification des matrices atteintes en fonction des pathologies rencontrées durant le mois d'études**

<u>Pathologie</u>	<u>Nombre</u>	<u>Pourcentage(%)</u>
<b>Ovaire kystique</b>	<b>3</b>	<b>23.07</b>
<b>Salpingite</b>	<b>2</b>	<b>15.35</b>
<b>Pyomètre</b>	<b>2</b>	<b>15.35</b>
<b>Endométrite</b>	<b>4</b>	<b>30.66</b>
<b>Dilatation du col</b>	<b>1</b>	<b>7.69</b>
<b>Abcès au niveau du col</b>	<b>1</b>	<b>7.69</b>

D'après les résultats de tableau N°4, on constate que les endométrites ont un pourcentage de 30.66% qui sont les lésions les plus fréquentes durant le mois, suivies par les ovaires kystiques avec un taux de 23.07% puis salpingite avec un pourcentage de 15.35%, viennent ensuite pyomètre avec un pourcentage de 15,35%, puis dilatation du col et abcès du col avec un pourcentage de 7.69%.

#### **Kyste ovarien :**

Dans ce travail, la fréquence des ovaires kystiques est de 23.66 %. Ce résultat est conforme à ceux retrouvés par MIMOUNE (2011) avec une fréquence de 27,77%.

### Salpingite :

Dans notre études les salpingites a été retrouvée sur 15.35%, le diagnostic de cette inflammation s'est basé sur la présence des signes de l'inflammation, congestion et / ou hypertrophie. Cette fréquence est très largement supérieure à celle notée par A.BELKHIRI(2001)(5%) et encor plus à celle rapportée par K.ROINE (1977), S.Y.A AL DAHASHE (1977, a et b), G.S. ALAM(1984) et A.AIT BELKACEM(2001) qui ont tous observé des fréquences de salpingite inférieur ou égale à 0,2% seulement.

### Mérite :

La fréquence des endométrites 30.66%, Ce résultat est conforme à ceux retrouvés par HANZEN (2005), qui a noté une fréquence comprise entre 2,5 et 36,5% chez la vache laitière. (M46).

### ➤ Résultat relationnels :

#### 1-Relation entre l'âge et la lésion

Tableau N° 5 : Le nombre des lésions en fonction de l'âge.

Age	Nombre de lésions	pourcentage	Les lésions
-5 ans	2	15.38%	endomérite
5 ans - 6 ans	10	76.92%	- Ovaire kystique - Salpingite - Endomérite - Pyomètre - Abcès de col
+ 6 ans	1	7.69%	Dilatation de col

Les résultats de tableau N°5 montrent que les vaches âgées de 5 à 6 ans présentent un pourcentage de 76.92% des lésions (Ovaire kystique, Salpingite, Endomètre, Pyromètre, abcès du col), et les vaches âgée plus de 6 ans présentent un pourcentage de 7.69% des lésions (dilatation de col), et aussi pour les vaches - de 5 ans et ont un pourcentage de 15.38 des lésions (endomérit

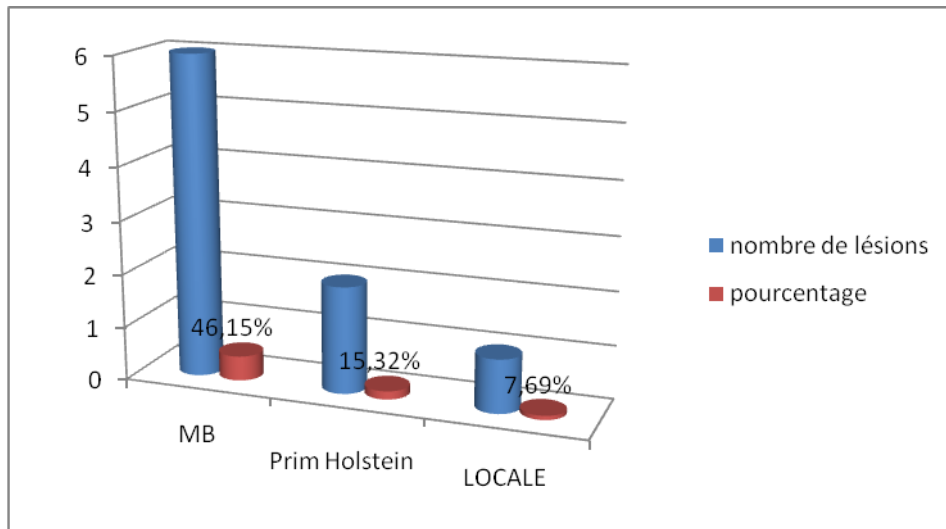


Figure N°19 : Le taux des lésions en fonction de l'âge durant le mois d'études.

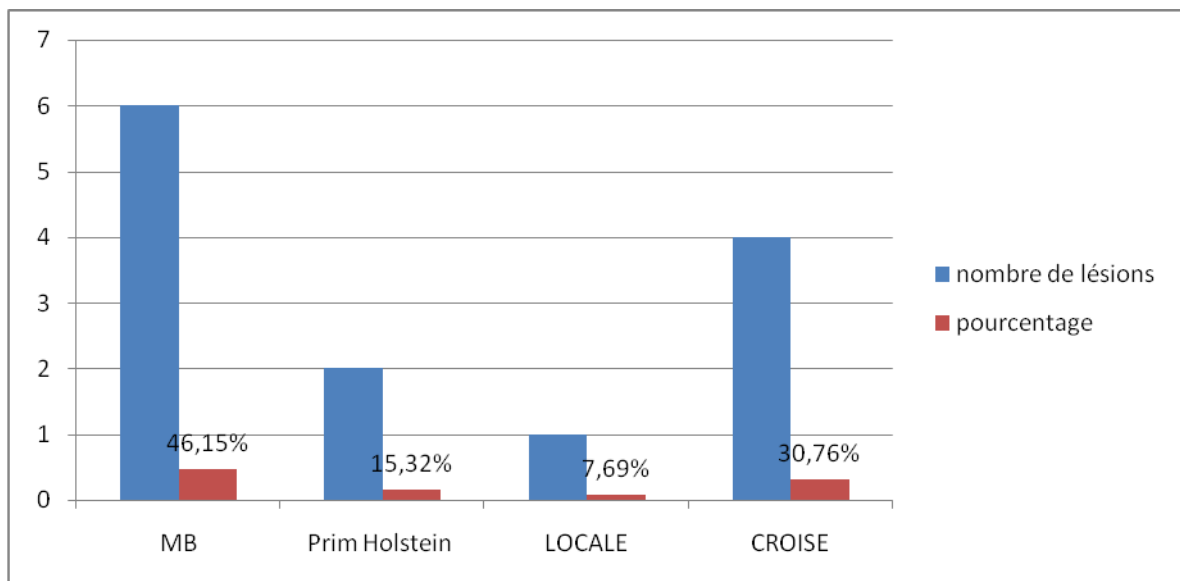
## 2-Relation entre la race et la lésion :

Tableau N°6 : Le nombre des lésions en fonction de races durant le mois d'études.

Races	Nombre de lésion	Pourcentage%	Type de lésion
MB	6	46.15%	Salpingite, pyomètre Ovaire kystique Absès du col
Prim- Holstein	2	15.38%	Dilatation du col Ovaire kystique
Locale	1	7.69%	Endométrite
croisée	4	30.76%	Pyomètre endomérite



Les résultats de la tableau N° 6, montrent que les vaches de races MB présentent un pourcentage de 46.15% des lésions ( Hypertrophie de la matrice , ovaire kystique, Abscès du col, Salpingite), et les vaches croisée présentent un pourcentage de 30.76% des lésions (Pyomètre, Endométrite), et pour les vaches de races de Prim Holstein ont un pourcentage de 15.38% des lésions(dilatation du col ovaire kystique), et pour les vaches de races locales ont un pourcentage de 7.69% des lésions(endométrite)



**FigureN°20 : Le taux des lésions en fonction de races durant les deux mois d'études**

Les résultats de la tableau N° 5, montrent que les vaches de races MB présentent un pourcentage de 46.15% des lésions ( Hypertrophie de la matrice , Abscès du col, ovaire kystique, Salpingite), et les vaches croisée présentent un pourcentage de 30.76% des lésions (Pyomètre, Endométrite), et pour les vaches de races de Prim- Holstein ont un pourcentage de 15.38% des lésions(dilatation du col ovaire kystique), et pour les vaches de races locales ont un pourcentage de 7.69% des lésions(pyromètre endomètre)

## **5. Conclusion Recommandations :**

L'interprétation des résultats obtenus suite à l'étude macroscopique , que nous avons réalisé sur des appareils génitaux récupérés à l'abattoir, nous a permis de constater :

Parmi les principales lésions rencontrées à l'abattoir de chlef, on peut citer les Kyste ovarien et les infections utérines (endométrite, salpingite,...). D'ailleurs toutes ces lésions expliquent en partie l'infertilité dans nos élevages.

Nous recommandons une minimisation des pertes économiques par des enquêtes auprès de nos élevages et la mise en place des mesures préventives afin d'atteindre des performances de reproduction élevées et de niveau de rentabilité souhaitée. C'est pour cela, nous pensons que toute action de suivi, de contrôle, d'étude et de formation continue faudrait qu'elle soit permanente et cela en enracinant des méthodes de travail justes et en restant en éveil avec l'évolutions de la recherche scientifique.

# Références

1. Deletang F, Roche – M JF, Hivorel Ph, J.P. Mialot, Vagneur M, Drew B, Duclos P, Enguehard M, Van Giessen R.C, Hahn J. Physiologie de la reproduction. 2002. BRID.
2. Thibault C and Levasseur M-C. La Reproduction chez les mammifères et l'homme. Nouv. Éd. ent. Ref. ed.Paris: INRA : Ellipses, 2001:928 p. de pl.
3. Barone, R.; Anatomie comparée des mammifères domestiques. Tome III. Ed: (1978). Vigotfrères.Lyon.1851.897
- 4.Parker, Mathis C: Reproductive Tract Anatomy and Physiology of the Cow. 2003. [http://www.cahe.nmsu.edu/pubs/\\_b/b-212.pdf](http://www.cahe.nmsu.edu/pubs/_b/b-212.pdf).
5. Muglia, Motta PM: A new morpho-functional classification of the Fallopian tube based on its three-dimensional myoarchitecture. *Histol Histopathol* 2001, 16:227-37.
6. BRESSOU C.1978. Anatomie régionale des animaux domestiques.et les ruminants paris. Edition J.B. BALLIERE.
7. BARONE R.1978. Anatomie comparé des mammifères domestiques. Tome 3, Splanchnologie, Fascicule 2.Lyon : Vigot éditeur
8. Lopez-Diaz M.C.Bo suw.T.K.1992a review of cysts ovarien dégénération in ruminants. *Thriogenology*.
9. HANZEN CH, 2008-2009. Rappels anatomo physiologique relatifs à la reproduction de la vache.
10. WOLFGANG Ku hnel ; Atlas de poche d'histologie.3<sup>ème</sup> édition.médecine-sciences. Flammarion 2003.
11. ELLINGTON JE: The bovine oviduct and it's role in reproduction a review of the literature. *Cornel Vet/991*. 81:313-28.
12. LAPOINTRE J: caractérisation de l'expression des enzymes impliquées dans le contrôle du statut redox de l'oviducte chez le bovin.Ste-Foy : université Laval, 2005.

**13. VIGOT FRERES(1975).** Précis d'histologie et d'anatomie microscopique des animaux domestiques. Editeur 23 rue de l'école de médecine paris 6.

**14. CHASTANT s, MIALOT JP, REMY D.**Reproduction bovine infertilité femelle. Polycopie. Ecole national vétérinaire d'Alfort. Unité pédagogique de la reproduction.**2001, 88p**

**15. GINTHER O.** segmental aplasia of the mulerian ducts in a white shorthorn heifer .j. Am.vet.Med.Assoc.**1965, 146-133-137.**

**16. DERIVAUX J.1958.** Physiopathologie de la reproduction et insémination artificielle des animaux domestiques. Paris: Vigot frères éditeurs, **467.**

**17. ARTHUR GH, NOAKES DE, PEARSON H.** veterinary reproduction and obsterics. 5th ed.londres: Baillière Tindall editor. **1982.501p**

**18. [en ligne] :** <https://www.these .Vet Alfort.Fr> : Anomalie congénital de l'utérus. Consulté le : 26-02-2017.

**19. [en ligne] :**<http:// Fr.Wikipedia.Org/Wiki/Free-martin.free-martin>.consulté le : 08-03-2017.

**20.[enligne]:**[acces.ens.lyon.Fr/biotic/precreat/determin/htm/Fmevolco.htm](http:// acces.ens.lyon.Fr/biotic/precreat/determin/htm/Fmevolco.htm). Consulté le: 08-03-2017.

**21. Hanzen.** Pathologie du tractus génital femelle des ruminants.

Année **2008-2009**

**22.Thèse-vet-Alfort.Fr:Th-multimedia/repro/ovicap/mal/pdf/hermaphrodisme.pdf.** Hermaphrodisme. Consulté le : 08-03-2017.

**23. [en ligne] :**<http://www.theses.vet-Alfort.Fr/htm/ovaires/ano....>

Anomalies congénital de l'utérus. Consulté le : 26-02-2017

**24. [en ligne] :** [Reproduction A5]. D'après le cours de : [O.Bouaziz.veto-constantine.com](http://O.Bouaziz.veto-constantine.com). Les états intersexués.

- 25. LAGERLOF N. et BOYD H. (1953)** ovarian hypoplasia and other abnormal conditions in the sexual organs of cattle of Swedish Highland breed: result of post-mortem examination of over 6000 cows *Cornellvet*: 64-79
- 26. DERIVAUX J. (1971)** Reproduction chez les animaux domestiques tome3 pathologie. Edition **DEROUAUX 10 PL. JACQUES. LIEGE.**
- 27. Buergelt CD.** Color atlas of reproductive pathology of domestic animals. Ed. **Mosby 1997. ISBN 0-8151-1305-6**
- 28. [en ligne] : [Reproduction].** D'après le cours de : O. Bouaziz.  
**Veto-constantine.com.** Pathologie du col de l'utérus.
- 29. BOQUEL JL.** Pathologie du col de l'utérus et infertilité chez la vache. Thèse Med. Vet. Alfort. **1982**
- 30. ROBERT S.J. 1971.** Veterinary and genital diseases. 2<sup>nd</sup> ed. Ithaca New York: **ROBERTS SJ, 1971, 776**
- 31. Bartlett PC, Ngategize RK, Kaneene JB, Kirk JH, Anderson SM, Mather Ec.** Cystic follicular disease in Michigan Holstein-Friesian cattle : incidence, descriptive epidemiology and economic impact. *Prev-vet-Med.* **1986c**
- 32. Seguin IS.** Ovarian cysts in dairy Cow. In current therapy in Theriogenology, Ed-Morrow DA, Philadelphia, WB Saunders, **1980, 199-204.**
- 33. COOK DL, SMITH CA, PARFECT JR, YOUNG QUIST RS, BROUNEM, and GARVERICK HA.** Fate and turnover rate of ovarian follicular cysts in dairy Cow. *Reprod. Fert,* 1990.
- 34. Al-Dahash SYA, David JSE...** Anatomical feature of cystic ovaries in cattle found during on abattoir survey. *vet. Rec* **1977a**
- 35. Carrol Dj, Pierson RA, Hauser ER, Grum RR, Combs DK.** Variability of ovarian structures and plasma progesterone profiles in dairy Cow with ovarian cysts. *Theriogenology* .1990.
- 36. Kesler DJ. Garverick HA.** Ovarian cysts in dairy cattle: a review. *J. Anim .Sci.* **1982**

- 37. Booth JM.** The Milk progesterone test as an aid to the diagnosis of cystic ovaries in dairy Cow vet Rec.1988.
- 38. Spreche DJ, Nebel RL, Whittier WD.** Predictive value of palpation per rectum vs. Milk and serum progesterone levels for the diagnosis of follicular cysts and luteal cysts Theriogenology.1988.
- 39. Farin PW, Young quist RS, Perfet JR, Garverick HA.** Diagnosis of luteal and follicular ovarian cysts in dairy cows by sector scan ultra sonology.1990.
- 40. Farin PW, Young quist RS, Perfet JR, Garverick HA.** Diagnosis of luteal and follicular ovarian cysts by palpation per rectum and linear-array ultra sonography in dairy cows **J.A.V.M.A 1992.**
- 41. HANZEN CH, PIETERSE M, SCENCZI O, DROST M (2000).** Relative accuracy of the identification of ovarian structures in the Cow by ultrasonography and palpation per rectum. Vet, J., 159: 161-170.
- 42. HANZEN CH, BASCON F, THERON L, LOPEZ-GATIUS F (2008a).** Les kystes ovariens dans l'espèce bovine. Partie 1. Définitions, symptômes et diagnostic. Ann. Med. Vet., 151 : 247-256.
- 43 .KAHN W (1994).** Atlas de diagnostics échographiques. Paris, France : Maloine Edition, 255 p. 3.
- 44. CHASTANT-MAILLARD S (2010).** Intérêt de l'échographie de kystes ovariens. Point vét. , 303: 49-53.
- 45. DOUTHWAITE R, DOBSON H (2000).** Comparison of different methods of diagnosis of cystic ovarian disease in cattle and an assessment of its treatment with a progesterone releasing intravaginal device. Vet. Rec., 147: 355-359.
- 46. MIALOT JP, HOUARD J, CONSTANT F, CHASTANT-MAILLARD S (2005).** Reproduction des ruminants : maîtrise des cycles et pathologie. Les kystes ovariens chez la vache. Point vét. 90-93.

- 47. AL-DAHASH SY, DAVID JSE (1977).** Anatomical feature of cystic ovaries in cattle found during an abattoir Survey. Vet. Rec., 101: 320-324.
- 48. PETER AT, VOS PLAM, AMBROSE DJ (2009a).** Postpartum anoestrus in dairy cattle. Theriogenology, 71 : 1333-1342.
- 49. DESCOTEAUX L (2009).** Guide pratique d'échographie pour la reproduction des ruminants. Paris, France : Med'Com Edition, 239 p.
- 50. CHASTANT-MAILLARD S (2010).** Intérêt de l'échographie de kystes ovariens. Point vét. , 303: 49-53.
- 51. MATSUI M, MIYAMOTO A (2009).** Evaluation of ovarian blood flow by colour Doppler ultrasound: practical use for reproductive management in the Cow. Vét. J., 181: 232-240.
- 52. WILTBANK MC, GTIMEN A, SARTORI R (2002).** Physiological classification of anovulatory conditions in cattle. Theriogenology, 57 : 21-52.
- 53. LEONARDO F C, BRITO, COLIN W, PALMER (2004).** La maladie kystique ovarienne chez les bovins. Western college of veterinary médecine, Université de Saskatchewan : La médecine vétérinaire des grands animaux, Rondes cliniques, 4 (10), 6 p.
- 54. HANZEN CH, BASCON F, THERON L, LOPEZ-GATIUS F (2008b).** Les kystes ovariens dans l'espèce bovine. Partie 2. Rappels physiologiques et étio-pathogénie. Ann. Med. Vet., 152 : 17-34.
- 55. NANDA AS, WARD WR, WILLIAMS PC, DOBSON H (1988).** Retrospective analysis of the efficacy of différent hormone treatment of cystic ovarian disease in cattle. Vet. Rec., 122 : 155-158
- 56. Hanzen CH., 2005.** Facteurs d'infertilité et d'infécondation en reproduction bovine. Données générales. Chapitre 10, .2<sup>e</sup> doctorat.
- 57. FOOTE WD., HINTER JE, 1964.** Post-partum intervals of beef cows treated with progestérone and oestrogen .J.An. Sci, **23. 517-520**



**58. ROBERT S.J.1971.**Veterinary and genital disease. 2<sup>nd</sup> ed. Ithaca NewYork:**ROBERT SSJ.1971.776.**

59.**Parker, Mathis C:** Reproductive Tract Anatomy and Physiology of the Cow. **2003.**  
[http://www.cahe.nmsu.edu/pubs/\\_b/b-212.pdf](http://www.cahe.nmsu.edu/pubs/_b/b-212.pdf).

**60. DUKES T.W., BUNDZA A. and CORNER A.H.** Bovine Neoplasms Encountered in Canadian Slaughterhouses: A Summary. Can. Vet. J., **1982, 23, 28-30.**

**61. GARCIA-IGLESIAS M.J., BRAVO-MORAL A.M., PEREZ-MARTINEZ C., et al.** Incidence and pathomorphology of uterine tumours in the Cow. Zentral. Veterinar. Med. A., **1995, 42(7), 421-429.**

**62. DUMOULIN D.** Pathologie utérine de la vache, depuis les oviductes jusqu'au col. Th.: Med.vet. : Lyon:**2004; 94 p.**

**63. THOMSON'S.**Special Veterinary Pathology. 3ème édition. Mosby, 2000. 755 p

**64. SENDAG S., CETIN Y., ALAN M., et al.**Cervical leiomyoma in a dairy Cow during pregnancy. Anim. Reprod. Sci., **2008, 103(3-4), 355-359.**

**65. DESCOTEAUX L., HARVEY D. and GIRARD C.** Tumeur des cellules de la granulose chez une taure : observations cliniques, endocrinologiques et post-mortem. Can. Vet. J., **1989, 30, 501-503.**

**66. BENOIT J.M., LEFEBVRE R.C., MULON P.Y., et al.** Ovarian vascular hamartoma in a Cow. Can. Vet. J., **2005, 46, 1026-1028.**

**67. SARTIN E.A., HERRERA G.A., WHITLEY E.M., et al.** Malignant ovarian tumors in two heifers. J. Vet. Diagn. Invest., **1996, 8, 265-267.**

**68. CHASTANT S, MIALOT JP, REMY D.** Reproduction bovine. Infertilité femelle. Polycoié. Ecole nationale vétérinaire d'Alfort, unité pédagogique de la reproduction, 2001,88p

**69. Derivaux J, Ectors F.** Reproduction chez les animaux domestiques. 3eme éd., Louvain-la-Neuve : cabay édition, 1986,1141p.

- 70. FIENI F.** Pathologie des oviductes. Dep.Vet, **64**(n° spécial), **10-14**
- 71.FOURICHON C, SEEGER H, MALHER X.** Effects of disease on Milk production in the dairy Cow : a meta-analysis.Theriogenology.2000, 53,1729-1759.
- 72. JUBB KUF, KENNEDY PC, PALMER N.** The female genital system. In: Pathology of domestic animals.4th Ed, Volume 3, Londres:Academic press INC, 1993, 349-469
- 73. LEFEBVRE B.** Malformation et lésions macroscopiques de l'appareil génital de la vache. Observation de 1260 appareils génitaux à l'abattoir de gorbas. Thèse Med. Vet. Lyon. **1993, 108p**
- 74. YOUNGQUIST RS, BRAUN W.** Abnormalities of the tubular génital organs. Vet. Clin. North. Am. Food. Anim. Pract.1993, 9,309-322.
- 75. LEWIS GS.** Uterine Heath and disorder. J Dairy Sci. **1997.80.984-994.**
- 76. Les métrites chez la vache.** [En ligne] : <https://Site-anpvr-rhcloud.com.consulté> le 16-04-2017.
- 77. SHELDON IM.GREGORY SL.LEBLANC S.GILBERTRO.2006.**Defining post partum uterine disease in cattle. Theriogenology, 65,1516-1530.
- 78. DERIVAUX J.** La rétention placentaire et les affections utérines post-partum. In : CONSTANTIN A. MEISSONNIER E éditeurs. L'utérus de la vache. Maisons-Alfort : Société Française de buiatrie, **1981, 329-343.**
- 79. REBHUN W.** Diseases of dairy cattle. Baltimore: Williams and Wilkins Co, .**1995, 530p.**
- 80. PAUL B.** Les métrites chroniques chez la vache : pathogénie, traitement par un facteur luté lytique. Thèse Med. Vet. Alfort. **1980, 77.**
- 81. ARTHUR GH, NOAKES DE, PEARSON H.** Veterinary reproduction and obstetrics. 5th ed. Londres : Baillière Tindall editor, **1982, 501p.**

**82. CHAFFAUX S, RECORBET Y, BHAT P, CRESPEAU F, THIBIERM.** Biopsies de l'endomètre au cours du post-partum pathologique chez la vache. Rec. Med. Vet. **1998**,**163**, **199-209**.

**83. DERIVAUX J.** Physio-pathologie de la reproduction et insémination artificielle des animaux domestiques. Paris : Vigot Frères éditeurs, **1958**,**467p**

**84. GAYRARD V, HAGEN-PICARD N, HUMBLLOT P.** Bases physiologiques de la femelle. In : Formation à la maîtrise de la reproduction bovine. [Cd-rom], Toulouse : **CEVA**, **2003**.

**85. MORROW DE. STUDER E.** Postpartum évaluation of bovine reproductive potential: Comparison of findings from genital tract examination per rectum, uterine culture and endometrial biopsy. J. Am. Vet Med Assoc. **1978**, **172**, **489-494**.

**86. PICARD L, LAMOTHE P, HARVEY D.** L'évaluation des oviductes chez le bovin. Med. Vet. Quebec. **1982**, **12**, **90-92**.

**87. HANZEN CH.** Les infections utérines chez la vache. Année 2008-2009.