



Institut des Sciences
Vétérinaires- Blida

Université Saad
Dahlab-Blida 1-



Projet de fin d'études en vue de l'obtention du
Diplôme de master complémentaire

Diagnostic lésionnel aviaire des principales maladies (Etude Expérimentale)

Présenté par
MASSOUM MAHIEDDINE Hana

Devant le jury :

Président(e) :	HAMMAMI. N	MCA	ISV BLIDA 1
Examineur :	LOUANS. A	MCA	ISV BLIDA 1
Promoteur :	DAHMANI. A	MCB	ISV BLIDA 1
Co-promoteur :	KHELIFI. N.A	MCA	ISV BLIDA 1

Année : 2020 / 2021

REMERCIEMENTS

Nos remerciements vont

Au Dr Hammami N, Qui nous a fait l'honneur d'accepter la présidence de notre jury de thèse.

Au Dr Dahmani A, notre promoteur pour avoir suivi et mener à terme ce travail, et pour ces efforts et sa disponibilité.

Au Dr khelifi N.A, notre Co-promoteur pour son aide.

Au Dr Lounas, A, Notre examinateur pour avoir accepté d'examiner notre travail.

Au Dr Bennefissa A, vétérinaire pour son aide et ses conseils judicieux durant ce mémoire.
A tous ceux qui ont contribué de près ou de loin à la réalisation de ce travail.

DEDICACES

Que ce travail témoigne de mes respects

A mes chers parents : aucune dédicace ne pourrait exprimer mon respect, ma considération et mes profonds sentiments de reconnaissance envers eux pour le soutien qu'ils n'ont cessé de me porter. Je prie le bon Dieu de les bénir en espérant

qu'ils seront toujours fiers de moi;

Ames chères frangines Amina et Bouchra;

A mon frère Raouf et mes chers petits neveux Nadjib et Iyad;

A toute la famille MASSOUM et la famille DEKKICHE ; et surtout mon oncle et sa

femme, ma cousine Nouha, mes cousins Abdou Mohamed et Youcef

A tous mes amies et mes camarades qui vont trouver ici le témoignage d'une fidélité et d'une amitié infinie, je cite Safa et Kenza, Sofia et leurs mamans, Baya,

Sara, Ines

MASSOUM MAHIEDDINE Hana

RESUME:

Ce travail fait l'objet d'une étude expérimentale initié par des notions bibliographique ,pour une récolte de donnés, afin d'établir un diagnostic de suspicion vue l'absence des examens histologiques et sérologique .

Notre étude a été réalisée au niveau des cabinets dans les régions de Blida et Médéa sur des sujets atteints des pathologies aviaire les plus fréquentes , commençant par une récolte des informations après l'anamnèse , et un examen externe , tout en évaluant l'aspect des lésions rencontrées , et poser un diagnostic différentiel ,afin de tirer en profit les signes pathognomoniques de chaque pathologie .

Mot clés : Aviaire , Lésion , Pathologie , Autopsie

Abstract :

This work is the subject of an experimental study initiated by bibliographic notions, for a collection of data, in order to establish a diagnosis of suspicion in view of the absence of histological and serological examinations.

Our study was practiced in the regions of Blida and Médéa , on subjects suffering from the most frequent avian pathologies, starting with a collection of information after the anamnesis, and an external examination, while evaluating the appearance of the lesions encountered, and make a differential diagnosis, in order to take advantage of the pathognomonic signs of each pathology.

Keywords : Avian , lesion , Diseases

ملخص

هذا العمل هو عبارة عن دراسة تجريبية تطرقنا في بادئ الامر لمفاهيم البليوغرافية ، لجمع البيانات ، من أجل إنشاء تشخيص للاشتباه في ظل غياب الفحوصات النسيجية والمصلية .

تم إجراء دراستنا على مستوى منطقتي البلدية والمدينة على مواضيع تعاني من أمراض الطيور الأكثر شيوعًا ، بدءًا من جمع المعلومات بعد سوابق المريض ، والفحص الخارجي ، مع تقييم مظهر الآفات التي تمت مواجهتها ، وإجراء التشخيص التفريقي ، من أجل الاستفادة من العلامات المرضية لكل مرض.

الكلمات المفتاحية: طيور؛ فحص؛ التشخيص؛ أمراض

Liste des figures :

Figure 1 : Anatomie d'un poulet (photo Khekili A. pfe 2016).....	6
Figure 2 :poulet et poule fermière montrant une encéphalite infectieuse et une inflammation sévère de la trachée.....	9
Figure 3 : <i>inflammation du proventricule, Du duodenum, et les amidales caecal lors d'une maladie de NCD</i>	10
Figure 4 : Lésion hémorragique de la trachée du larynx et pharynx, des pétéchies sur la muqueuse de l'estomac glandulaire et du gésier (ces lésions sont rencontrés au niveau des cabinets).....	11
Figure 5 : testicules de taille asymétriques d'un dindon. Foie d'un poulet de chair (entier et en coupe) montrant les mélanomes. (ces lésions sont rencontrés au niveau des cabinets).....	14
Figure 6: Mélanomes au niveau du rein (<i>ces lésions sont rencontrés au niveau des cabinets</i>)	14
Figure 7 : poulet prostré, la tête reposant sur le bec (1) les muscles pectoraux présentant les pétéchies caractéristique de la maladie de Gumboro.....	16
Figure 8 : pétéchies sur les muscles fessiers (1) inflammation de la bourse de Fabricius ouverte .(<i>ces lésions sont rencontrés au niveau des cabinets</i>)	17
Figure 9 : difficulté respiratoire (1) trachéite (2)	19
Figure 10 : Trachéite (1) et (2) .(<i>ces lésions sont rencontrés au niveau des cabinets</i>)	20
Figure 11 : Néphrite (1) œuf fragile et fripé(2) surinfection (3)(A DAHMANI, RR TRIKI YAMANI. 2015) ..	20
Figure 12 : atteinte d'un poussin et d'une poule pondeuse et d'une repro par la variole aviaire	22
Figure 13: atteinte d'un poussin et d'une poule par la variole aviaire	22
Figure 14 : signes nerveux lors d'une atteinte par l'encéphalomyélite infectieuse aviaire.....	23
Figure 15 : Omphalites / infections du sac vitellin, Péritonites, Péricardites, Périhépatites, Aérosacculites	25
Figure 16 : les ascarides présents tout au long des intestins (Photos présent dans les cabinets).....	31

Table des matières

INTRODUCTION	1
CHAPITRE I : L'AUTOPSIE	2
Définition:.....	2
Techniques d'autopsie:	2
Choix des animaux à autopsier:	2
Commémoratifs :	2
Méthodes d'euthanasie :	3
Matériels d'autopsie :	3
Examen externe:.....	3
Préparation de la carcasse et incisions:	4
Eviscération:	4
Compte rendu d'autopsie:	5
CHAPITRE II : LES PRINCIPALES MALADIES VIRALES	7
Définition :.....	7
Etiologie :.....	7
Epidémiologie et transmission :	7
Symptômes et lésions :.....	7
Diagnostic :	8
II.2 Influenza aviaire : (peste aviaire)	10
Etiologie :.....	10
Symptômes et lésions :.....	10
Diagnostic :	11
Diagnostic différentiel :	12
II.3. Maladie de Marek :	12
Etiologie :.....	12
Transmission :.....	12
Symptômes et lésions :.....	13
Diagnostic :	13
II.4. Maladie de Gomboro :	14
Etiologie :.....	15
Symptômes et lésions :.....	15
Diagnostic :	16
1.5. Bronchite infectieuse :	17
Etiologie :.....	17

Transmission :	18
Symptômes et lésions :	18
Diagnostic :	19
1.6. La variole aviaire :	20
Etiologie :	21
Transmission :	21
Symptômes et lésions :	21
Diagnostic :	21
I.7. : Encéphalomyélite aviaire :	22
Etiologie :	23
Transmission :	23
Symptômes et lésions :	23
Diagnostic :	23
Chapitre III : les principales maladies bactériennes :	24
1 .La colibacillose :	24
Etiologie :	24
Symptômes et lésions :	24
Diagnostic :	25
Etiologie :	25
Transmission :	25
Symptômes et lésions :	26
Diagnostic :	26
3.Salmonelloses aviaires :	27
Etiologie :	27
Symptômes et lésions :	27
Diagnostic :	28
Chapitre IV : les principales maladies parasitaires :	29
1 .Coccidiose :	29
Etiologie :	29
Symptômes et lésions :	29
Diagnostic :	29
2.Ascaridose :	29
Etiologie :	30
Symptômes et lésions :	30
Diagnostic :	30

Chapitre V : les principale maladies fongique	32
1.La candidose :	32
Etiologie :	32
Symptômes et lésions :	32
2 .Aspergillose :	32
Etiologie :	33
Symptômes et lésions :	33
Conclusion :	34

INTRODUCTION

L'élevage du poulet se pratique partout dans le monde sous des conditions variables , mais l'objectif principal est presque toujours le même une production maximale , assurant ainsi l'équilibre nutritionnel des populations .

En Algérie la filière avicole occupe une place de plus en plus importante sur le terrain et dans la pratique vétérinaire , vue les pertes considérables qui peuvent survenir lors d'épisodes de maladies récurrentes , de surinfections et de problèmes métaboliques liés à l'alimentation , l'objectif de cette partie expérimentale qui est faite dans le cabinet est de recenser par un diagnostic lésionnel de suspicion des maladies aviaires en se basant sur l'autopsie, tout en reliant les informations recueillies après l'anamnèse .

En l'absence d'un examen de confirmation (microbiologique) , nos résultats sont à l'ordre de suspicion des maladies aviaire .

CHAPITRE I : L'AUTOPSIE

Définition:

L'autopsie aviaire est un acte nécropsique pratiqué par un médecin vétérinaire sur des animaux morts spontanément ou sur des animaux présentant des signes cliniques suffisamment évidents, qui seront sacrifiés. Elle débute par un examen externe suivi d'un examen interne et en dernier le compte rendu, elle permet d'établir un diagnostic en se basant sur des lésions macroscopiques ; qui seront associées à des informations recueillies après l'anamnèse, tout en les reliant à certaines étiologies pour l'élaboration du rapport juridique final, en vue de mettre en place un traitement adéquat.

Techniques d'autopsie:

Choix des animaux à autopsier:

Les animaux doivent être représentatifs du tableau clinique observé dans l'élevage, il ne faut pas non plus autopsier les cadavres car le processus d'autolyse, ces dernières peuvent stimuler des lésions inexistantes ou empêcher l'examen correct des lésions tant sur le plan histologique que microbiologique, l'idéal est de faire son choix, parmi les animaux vivants de l'élevage (Majo,Dolz,2012)

Commémoratifs :

La récolte de commémoratifs est une étape fondamentale du diagnostic (Friend et *al*, 2001), se base sur :

L'anamnèse : principalement l'alimentation, l'abreuvement, l'historique des troubles et des traitements précédents.

Conditions environnementales: ventilation, milieu d'élevage;

Symptômes et apparition et évolution des signes cliniques, morbidité et mortalité.

Les traitements utilisés (Madeline et *al*, 2003 ; Newman et *al*,2009)

Méthodes d'euthanasie :

L'euthanasie doit être la moins traumatisante possible pour ne pas faire souffrir l'oiseau inutilement. (Guerin, et *al*, 2011) Il se fait principalement par deux techniques : soit

Par saignée, en incisant les veines jugulaires, les artères carotides et la trachée avec un couteau bien aiguisé ou bien par un bistouri

Par luxation atlanto-occipitale afin d'éviter les risques de suffusions hémorragiques liées aux dernières inspirations.

Au niveau du cabinet, nous avons utilisé la méthode de luxation atlanto-occipitale par traction brutale et inverse de tête et le cou.

Matériels d'autopsie :

Le matériel utilisé pour l'autopsie est composé de :

- Une Blouse propre, des gants ;
- Les instruments métalliques : Ciseaux fins et forts, lame de bistouris ;
- Une table en inox ;
- Un bac contenant du liquide désinfectant (eau de javel) qui va recueillir les instruments souillés ;
- Des sacs en plastiques étanches.

Examen externe:

Avant de commencer l'autopsie, il faut effectuer l'examen externe complet de la carcasse. (Majo, Dolz, 2012) il faut :

- Faire un examen externe de la tête et regarder la crête, barbillons, caroncules, pendeloques pour déceler toutes les anomalies ;
- Apprécier l'état des plumes et de la peau,
- Opter pour un examen des squelettes et des membres, les lésions sont notés .

Préparation de la carcasse et incisions:

Une fois l'examen externe terminé, l'animal est placé en décubitus dorsal pour être ouvert. (Majo ,Dolz ,2012).

Les incisions :

- Incisez la face interne des cuisses avec un couteau et disloquez l'articulation coxo-fémorale fermement mais avec douceur ;
- Incisez et relevez la peau de l'abdomen et du bréchet ;
- Pratiquez une ouverture dans la paroi abdominale avec des ciseaux et agrandissez cette ouverture pour exposer le foie, le septum post-hépatique et les intestins ;
- Incisez les muscles et coupez les côtes d'un côté, coupez l'os coracoïde et la clavicule et réclinez le bréchet afin de découvrir la cavité cœlomique en entier ;
- Examinez le sac péricardique et les sacs aériens, qui doivent normalement être complètement transparents.

Eviscération:

L'ablation des viscères abdominaux est nécessaire pour bien observer leurs forme et volume puis pour visualiser et autopsier l'arbre respiratoire. (Guerin et *al*, 2011)

- Examinez le cœur *in situ* puis enlevez-le, ouvrez et examinez les différentes cavités cardiaques;
- Examinez les poumons : ils sont normalement de couleur rose saumon et plutôt secs. Décollez-les doucement des côtes, sectionnez au niveau médian et enlevez-les de la cavité ;
- Examinez le foie. Incisez ou déchirez le septum post-hépatique. Réclinez le foie et les estomacs sur le côté droit de l'oiseau afin d'exposer la rate, il faut s'intéresser à leurs taille, leurs aspects et à la couleur de leurs séreuses puis inciser leur parenchyme pour en examiner la texture et la consistance ;
- Examinez les reins. Une fine ligne blanche légèrement translucide est présente en surface de chaque rein et correspond aux uretères ;
- Examinez les testicules ou l'appareil génital de la poule ;

- Coupez la portion maxillaire du bec transversalement juste à l'avant des yeux pour examiner la cavité nasale. Ouvrez les sinus sous-orbitaires à partir de la cavité nasale ;
- Ouvrez l'œsophage à partir de la commissure du bec en coupant à travers la peau jusqu'au jabot. Examinez l'intérieur de la bouche et l'aspect de la muqueuse œsophagienne. Évaluez le contenu du jabot et l'aspect de sa muqueuse ;
- Ouvrez la trachée à partir du larynx jusqu'à la bifurcation des bronches, évaluez son contenu et l'aspect des muqueuse ;
- Ouvrez le proventricule et le gésier, évaluez leur contenu et l'aspect de leur muqueuse ;
- Examinez le contenu des intestins, il est ouvert jusqu'au rectum ainsi que les cæca,
- Séparez la tête du cou et réclinez la peau de la tête vers l'avant. Défaites peu à peu la boîte crânienne avec des pinces ou des ciseaux en commençant au niveau du foramen magnum,
- Examinez le cerveau in situ puis enlevez-le délicatement ;
- Examinez ensuite le système myoarthrosquelettique. Essayez de casser un fémur afin d'en évaluer la solidité : sauf chez un poussin âgé de moins d'une semaine, il devrait résister et casser nettement. Observez la couleur de la moelle osseuse. Chez un oiseau très jeune ou juvénile, incisez en biseau le tibio-tarse proximal avec un couteau afin d'examiner en même temps l'articulation du genou et l'aspect de l'os.

Compte rendu d'autopsie:

Le compte rendu d'autopsie est un maillon essentiel de la maîtrise sanitaire des élevages avicoles. Il doit être archivé. Un plan de base, à personnaliser, est présenté ci-après pour servir de références nécessaires. L'autopsie est un acte vétérinaire authentique qui demande compétence et expérience. Le sens clinique est essentiel et il est souvent nécessaire de mettre en place un traitement efficace, immédiat, voir dans les jours qui précèdent les résultats d'analyses sérologique, bactériologique ou histologique du laboratoire.

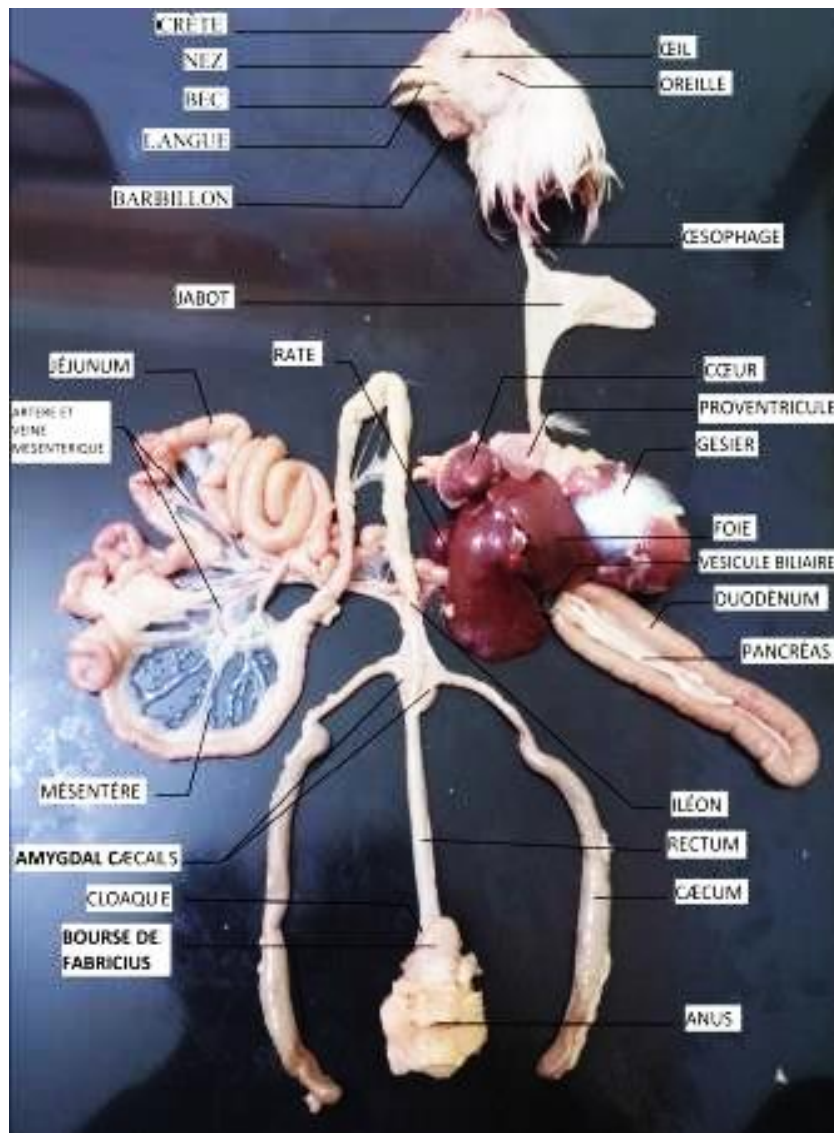


Figure 1 : Anatomie d'un poulet (photo Khekili A. pfe 2016)

CHAPITRE II : LES PRINCIPALES MALADIES VIRALES

II.1 Maladie de Newcastle :(pseudo-peste aviaire)

Définition :

La maladie de Newcastle est une maladie présente partout dans le monde, très contagieuse et souvent grave, qui affecte les oiseaux, notamment les volailles domestiques. (Anonyme 1, 2021)

Etiologie :

Le NDV est un virus enveloppé qui fait partie du genre des *Avulavirus* appartenant à la famille des *Paramyxoviridae*. Cette famille de virus se caractérise par un ARN monocaténaire non segmenté de polarité négative et une capsid de symétrie hélicoïdale entourée d'une enveloppe dérivée de la membrane plasmique de la cellule infectée . (Picoux, J.B et *al* ,2015)

Le pouvoir pathogène est varié, il existe trois types de souches virales : lentogène, vélogène et mésogène qui causent les différentes formes clinique (Bachir pacha et *al* , 2013)

Epidémiologie et transmission :

En terme de santé publique , la MN est considérée comme une anthroozoonose mineur .(Meulemans et *al* , 1992) , la transmission du NDV entre les volailles a lieu par la voie fécale-orale , suite à la réplication du NDV dans leur tractus respiratoire et/ou digestif ,les volailles infectées excrètent le virus par la voie aérogène et/ou fécale .

La dispersion du virus peut également se faire d'un élevage à l'autre via le transport de matériel contaminé . (Picoux, J.B et al ,2015)

Symptômes et lésions :

La période d'incubation est de 5-7 jours et peut même durer plusieurs semaines . (Bachir pacha et *al* , 2013) , Les signes cliniques dépendent de la pathogénie.

Forme suraigüe :

Elle est causée par les souches vélogènes viscérotropes qui causent une mortalité élevée (jusqu'à 100%) associée à des lésions intestinales caractéristiques. (Picoux, J.B et *al* ,2015)

Formes aigue :

La plus courante causée par Les souches vélogènes neurotropes provoquent également une très haute mortalité (jusqu'à 100%) .

Elle commence par des signes généraux : Abattement , plumage ébouriffé avec œdème ;

Cyanose ou hémorragie des caroncules .Parfois les symptômes digestive sont présent : Diarrhée verdâtre à hémorragie ; associé à des troubles respiratoires : éternuement , dyspnée importante , et des symptômes nerveux : convulsion ,ataxie , paralysie d'un ou plusieurs membres , la production des œufs diminue fortement , la mort survient en quelque jours , parfois guérison avec une longue période de convalescence associé à des séquelles . (Bachir pacha et *al* , 2013)

Forme subaigüe et chronique :

Elle correspond à l'étalement dans le temps des formes aigüe avec exacerbation des symptômes respiratoires en plus des surinfections bactérienne , les symptômes digestives et nerveuses sont rare . (Guérin et *al* , 2011)

Lésions : sont les suivantes :

Inflammation exsudative sur : les sinus , larynx , la trachée , qui sont couvertes d'un exsudat : séreux , séro purulent , séro hémorragique , c'est la cause des râles .

Des lésions hémorragiques , des zones de nécrose de différentes tailles apparaissent au niveau du proventricule et forment une ceinture de type hémorragico-nécrotique considérée comme une lésion pathognomonique . (Meulemans et *al* , 1992)

- Des pétéchies , des zones nécrosées , des ulcérations circulaires : tout au long de l'intestin en plus particuliers au niveau du duodénum .

Diagnostic :

Les signes cliniques, les lésions et le contexte épidémique général permettent souvent de suspecter la pseudopeste aviaire. Cependant le diagnostic doit toujours être confirmé par l'isolement et l'identification du virus. Le pouvoir pathogène du virus doit ensuite être évalué. (Anonyme 2, 2020)

Diagnostic sur lésion d'autopsies :

On pourra rencontrer un opistotonos, un cou tordu, des difficultés respiratoires avec jetage muqueux au début puis mucopurulent au niveau des narines. L'inflammation de la trachée est quasiment constante. Le degré de l'inflammation sera témoin de la virulence de la souche en circulation




Figure 2 :poulet et poule fermière montrant une encéphalite infectieuse et une inflammation sévère de la trachée

Les glandes du proventricules sont décapitées et on remarque cet aspect de pétéchie qui recouvrent la muqueuse de cette estomac glandulaire. Le duodénum, le plus souvent montre une inflammation hémorragique qui se remarque avant même l'ouverture de cette partie intestinale. On pourra remarquer la présence de sang ou bien un méléna dans les filantes des volailles atteintes sévèrement. Vers la de la maladies on aperçoit une hypertrophie et inflammation hémorragique des ganglions caecales,

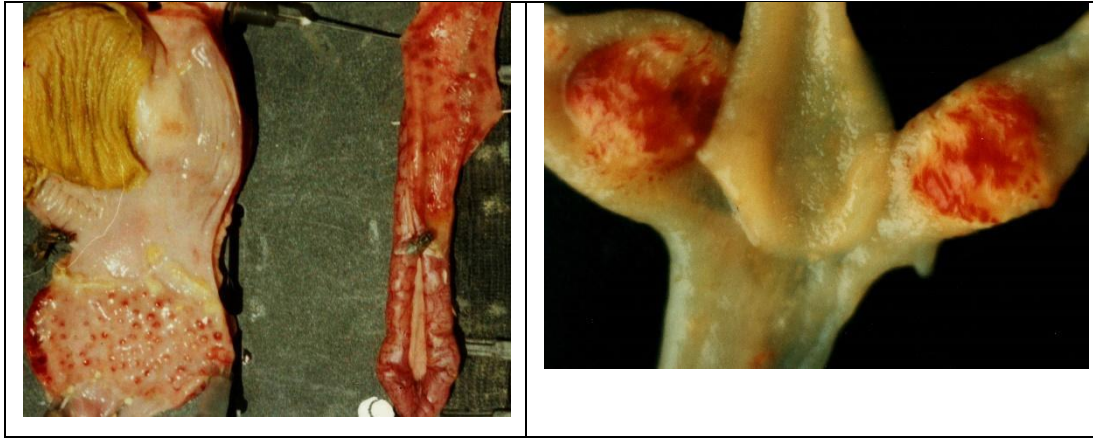


Figure 3 : *inflammation du proventricule, Du duodenum, et les amidales caecal lors d'une maladie de NCD*

Diagnostic différentiel

Influenza aviaire, Bronchite infectieuse. Mycoplasme. Anémie infectieuse .

II.2 Influenza aviaire : (peste aviaire)

Etiologie :

Les virus influenza famille des Orthomyxoviridae. Ils peuvent être subdivisés en 3 types antigéniques différents A, B et C. Cependant seuls les virus influenza de type A ont une importance en médecine vétérinaire . (Brugère-Picoux, et *al* ,2015)

Symptômes et lésions :

Les lésions de l'influenza aviaire chez les volailles peuvent être extrêmement variées en fonction du virus en cause et de l'espèce des oiseaux infectés.

D'autres facteurs concernent la présence d'autres agents pathogènes, le statut immunitaire de l'hôte, l'âge de l'oiseau et les facteurs environnementaux. (Picoux, J.B et *al* ,2015)

Il existe deux formes cliniques :

Influenza aviaire faiblement pathogène :

Les symptômes observés avec les virus IAFP sont limités aux tractus respiratoire et intestinal et les lésions concernent les sinus, les bronches, les poumons, les sacs aériens et les intestins .

Ces lésions comprennent une inflammation mucopurulente ou caséuse et un épaissement des sacs aériens, un œdème de la séreuse et d'autres lésions localisées . Une diminution de la production des œufs sans autre symptôme est couramment observée chez les pondeuses et les reproductrices . (Picoux, J.B et *al* ,2015)

Influenza aviaire hautement pathogène :

Mortalité très élevé 100% , Les lésions externes les plus évidentes sont une hémorragie et une nécrose de la crête et des barbillons, des hémorragies des pattes et des pieds, un gonflement des sinus, des lésions conjonctivales et périorbitaires . (Picoux, J.B et *al* ,2015)

Diagnostic :

L'isolement du virus est souvent nécessaire pour caractériser complètement un foyer de virus influenza chez des volailles , après une identification du virus et une sérologie le diagnostic est confirmé . (Picoux, J.B et *al* ,2015)

Diagnostic sur lésions d'autopsie :

Les lésions sont similaires à ceux de la maladie de Newcastle, mais elles sont plus prononcées, la mortalité est plus importante, elle se fait en un laps de temps (en moins de 3 jours), les pattes sont bleutées

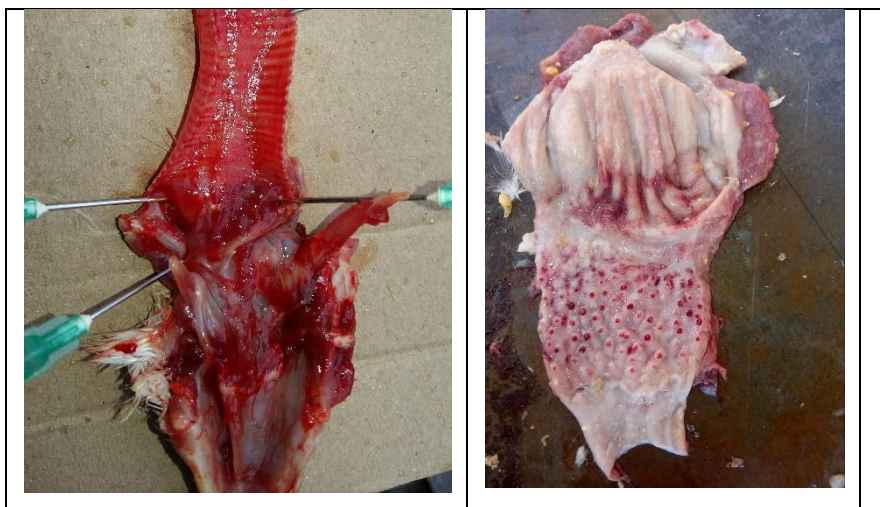

Figure 4 : Lésion hémorragique de la trachée du larynx et pharynx, des pétéchie sur la muqueuse de l'estomac glandulaire et du gésier (ces lésions sont rencontrés au niveau des cabinets)

Diagnostic différentiel :

Bronchite infectieuse , Laryngo trachéite infectieuse , Pasteurellose aviaire

II.3. Maladie de Marek :

C'est une maladie viral contagieuse transmissible aux volailles est du à une contamination précoce avec une très longue incubation qui provoque la formation de tumeurs dans différents organes mais surtout dans le nerfs périphérique . (Picoux, J.B et *al* ,2015)

Etiologie :

Le virus de la maladie de Marek (MDV) est un herpesvirus hautement contagieux, qui induit une immunosuppression et des lymphomes T chez la poule. Ce virus continue à circuler dans les élevages en dépit d'une vaccination largement pratiquée depuis 40 ans, avec un impact économique important au niveau mondial . (Couteaudier , M , densevre , C , 2014)

Le virus GaHV-2 se réplique dans des cellules vivantes et il est très instable dans sa forme associée aux cellules. En revanche, la forme libre du virus (virus enveloppé), libéré au niveau de l'épithélium des follicules plumeux (EFP) est relativement résistant dans l'environnement. Les deux formes du virus (associé aux cellules ou libre) sont sensibles à la plupart des désinfectants courants. (Picoux, J.B et *al* ,2015)

Transmission :

La maladie est très contagieuse. La transmission se fait uniquement par voie horizontale, principalement via les élevages infectés où les poussins d'un jour se contamineront par voie orale et respiratoire , les squames des follicules plumeux des volailles infectés par la maladie peuvent rester infectieux pendant plus d'un an.

Les jeunes poussins sont particulièrement sensibles à la transmission horizontale ,la sensibilité diminue rapidement après les quelques jours d'âge. (Anonyme 2 , 2021)

Symptômes et lésions :

La maladie n'est pas toujours apparente : la sévérité des signes cliniques dépend de la virulence et de la dose de virus, de l'âge des oiseaux, de l'immunité passive et de plusieurs facteurs environnementaux. Par contre, elle peut causer une diminution de production et de croissance entraînant des pertes économiques importantes. Parmi les signes cliniques caractéristiques possibles :

- Paralysie du nerf sciatique ;
- Athérosclérose ;
- Oiseau devient aveugle et les yeux deviennent bleus ;
- Dépression et cachexie puis décès . (Boulianne , M , Vaillancourt ,J.P ,2011)

Lésions :

Les oiseaux peuvent être atteints d'une infiltration lymphoïde asymétrique des nerfs périphériques conduisant à une paralysie partielle et/ou à une dilatation du jabot due à la paralysie du nerf vague.

Le virus peut aussi infecter le cerveau ce qui entraîne une paralysie transitoire ou une maladie neurologique persistante. la cécité est associée à une infiltration lymphoïde de l'iris. La forme cutanée (qui fut dénommée « leucose cutanée ») est localisée aux follicules plumeux. Des lésions nodulaires peuvent impliquer quelques follicules dispersés ou elles peuvent devenir coalescentes, et on note souvent une rougeur de la peau. Les tumeurs viscérales sont les lésions les plus fréquentes, mais on peut observer différentes localisations souvent associées avec plusieurs combinaisons possibles. Les tumeurs sont fréquentes dans le foie, la rate, les gonades, les reins, le cœur et le proventricule. (Picoux, J.B et *al* ,2015)

Diagnostic :

La maladie de Marek est caractérisée par une infiltration de cellules mononucléées dans les nerfs périphériques, les gonades, divers viscères, l'iris, le muscle et/ou la peau. L'examen histologique est utile pour le diagnostic différentiel la leucose lymphoïde et la MM . (Brugère -Picoux, et *al* ,2015)

Diagnostic sur lésions d'autopsie.

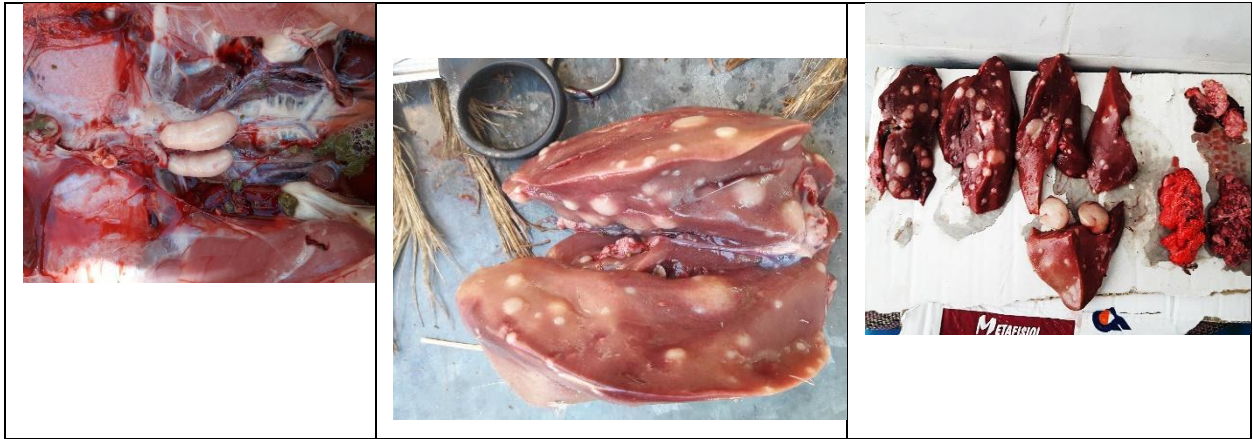

Figure 5 : testicules de taille asymétriques d'un dindon. Foie d'un poulet de chair (entier et en coupe) montrant les mélanomes. (ces lésions sont rencontrés au niveau des cabinets)

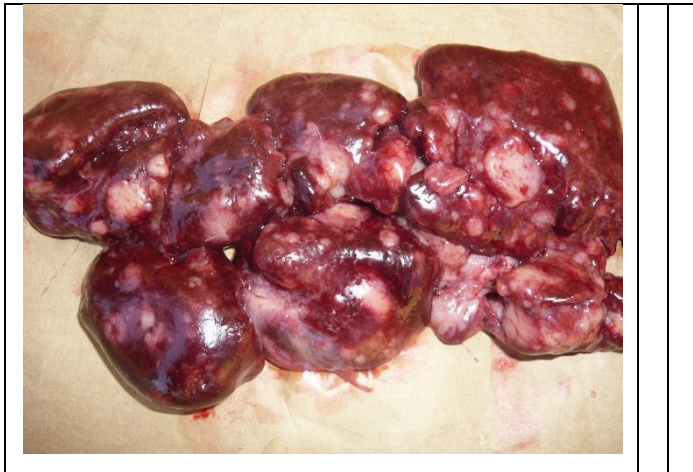

Figure 6: Mélanomes au niveau du rein (ces lésions sont rencontrés au niveau des cabinets)

Diagnostic différentiel :

la leucose lymphoïde , Maladie proliférative de la dinde .-

II.4. Maladie de Gomboro :

La maladie de Gumboro est une maladie virale qui endommage le système immunitaire des poulets (bourse de Fabricius). Cette maladie est présente dans le monde entier. (Anonyme 2, 2021)

Etiologie :

Le virus de la maladie de Gumboro ou bursite infectieuse provoque une maladie immunosuppressive chez les jeunes poulets. Le virus se réplique dans la bourse de Fabricius et détruit les lymphocytes de type B. Il provoque aussi une diminution significative des fonctions des lymphocytes de type T. De nombreuses études ont démontré que l'immunosuppression induite par l'IBDV exacerbe ou est la cause sous-jacente d'autres maladies chez les volailles. (Picoux, J.B et al ,2015)

Le virus persiste :

- 122 jours dans un bâtiment après le départ des oiseaux
- 52 jours dans l'eau, les fèces et l'aliment contaminé
- 5 heures à 56°C.

Le virus résiste également à beaucoup de désinfectants : la désinfection usuelle des bâtiments d'élevage n'est pas suffisante pour contrôler le virus sur le terrain. (Anonyme 2, 2021)

Symptômes et lésions :

Il existe trois formes cliniques :

Une forme subclinique caractérisée par une baisse des performances et une immunodépression.

Une forme classique qui se caractérise par un abattement, une anorexie, une diarrhée blanchâtre, un retard de croissance et une mortalité en cloche avec un pic 4 jours après les symptômes.

Une forme hypervirulente avec peu de symptômes et une mortalité importante. (Anonyme 2, 2021)

Lésions :

Les lésions sont les suivantes :

- Déshydratation : aspect sec et collant de la carcasse pour embonpoint normal ;

- Hémorragie au niveau des membres et des muscles pectoraux, sur le myocarde, à la base du proventricule et sur la masse viscérale ;
- Les lésions de la bourse de Fabricius sont pathognomoniques : hypertrophie puis atrophie ou atrophie ou œdémateuse de ; l'organe en fonction de l'évolution de la maladie, la bourse est souvent remplie du contenu caséux en fin de phase aigüe. (Guérin et *al* , 2011)

Diagnostic :

En pratique, le diagnostic de laboratoire repose sur la détection des anticorps spécifiques du virus, ou sur la mise en évidence du virus dans les tissus grâce à des techniques immunologiques ou moléculaires. (Anonyme 2, 2021)

Diagnostic sur lésions d'autopsie

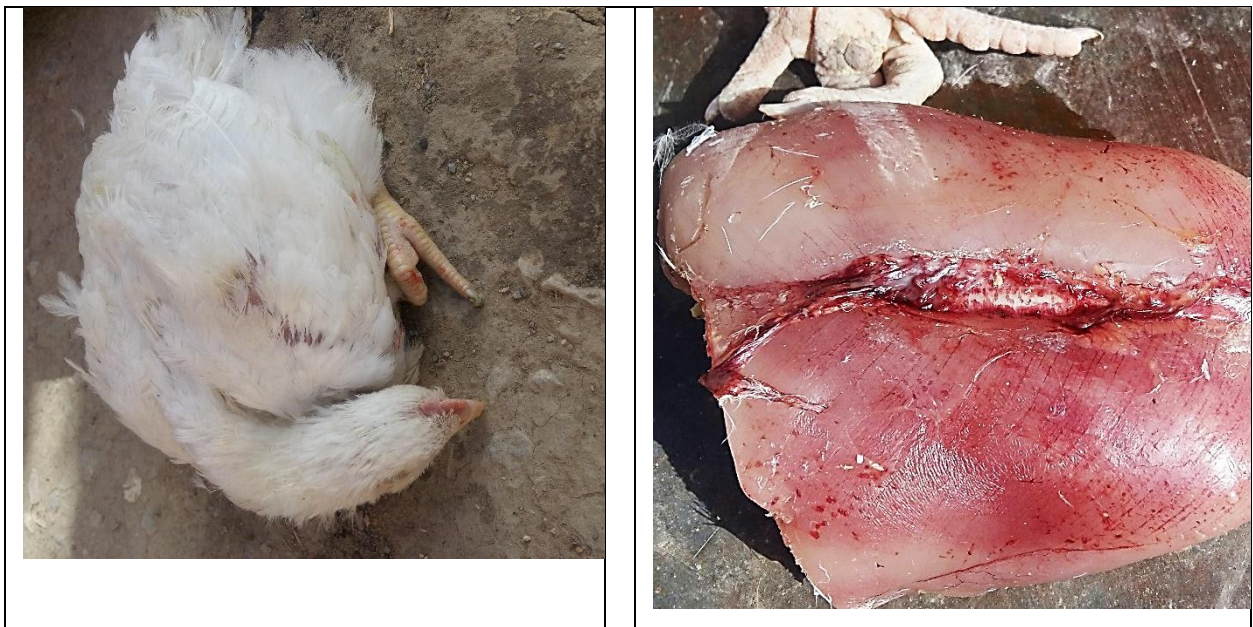

Figure 7 : poulet prostré, la tête reposant sur le bec (1) les muscles pectoraux présentant les pétéchies caractéristique de la maladie de Gumboro.

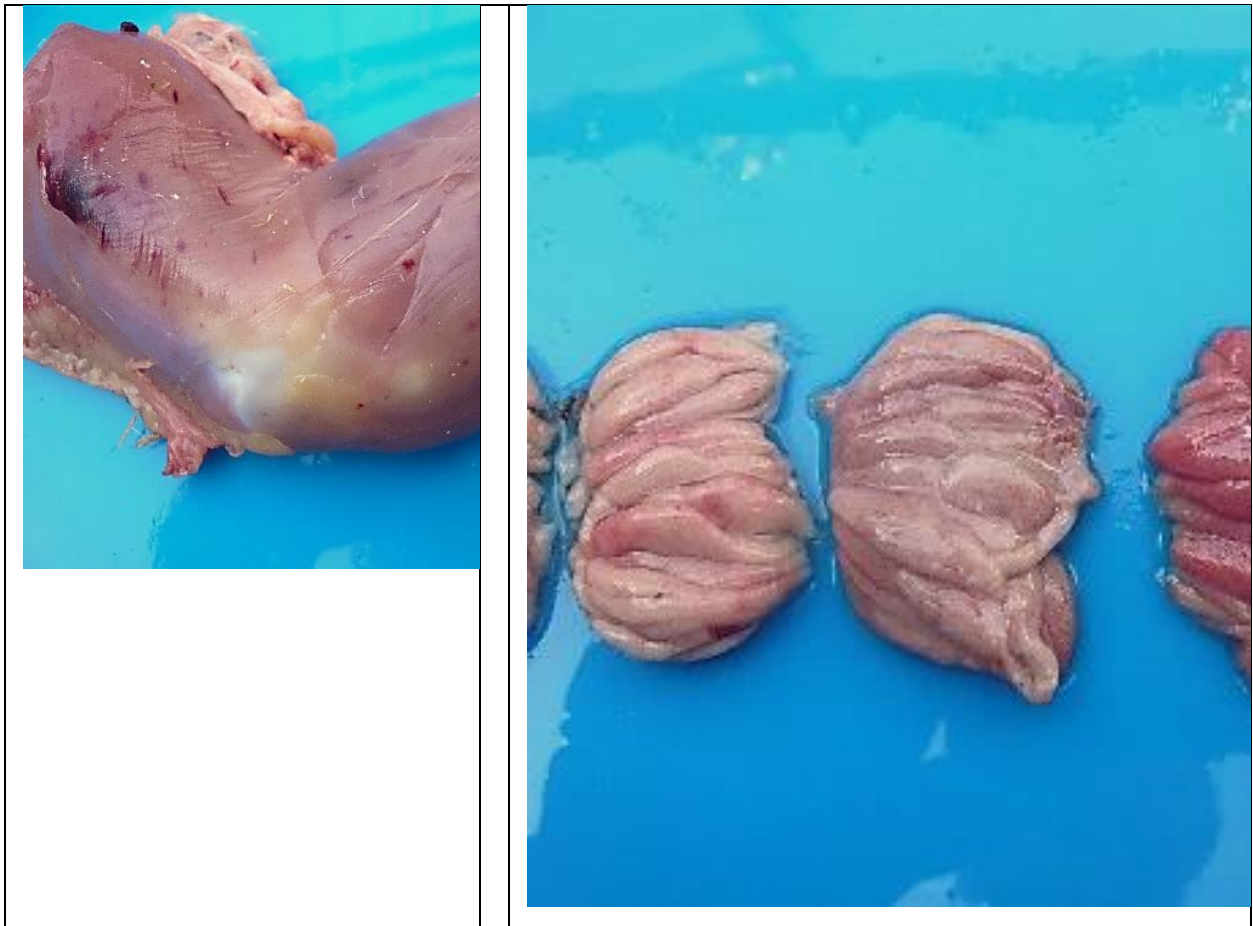

Figure 8 : pétéchiés sur les muscles fessiers (1) inflammation de la bourse de Fabricius ouverte .(ces lésions sont rencontrés au niveau des cabinets)

1.5. Bronchite infectieuse :

La bronchite infectieuse est une maladie rapidement transmissible due à un coronavirus. Le terme générique de la bronchite infectieuse indique le tropisme respiratoire mais il faut avoir que ce virus affecte également l'appareil reproducteur et digestif . (Anonyme 2, 2021)

Etiologie :

L'agent pathogène est un virus de la famille des Coronaviridae, genre Coronavirus. Un virus à ARN de grande taille, des massues sont visible tout autour du virion donnant l'impression d'une couronne d'où le nom de coronavirus . (Picoux, J.B et al ,2015)

Le Coronavirus est très peu résistant aux agents physiques et chimiques, il est détruit par les rayons solaires, les températures élevées et les désinfections.

Néanmoins, il peut résister aux basses températures jusqu'à 30 jours . (Bachir pacha et *al* 2013)

Transmission :

L'IBV peut se propager par aérosol, par ingestion d'aliments et d'eau contaminés et par contact avec du matériel contaminé (Barjesteh , N, 2021)

Symptômes et lésions :

Les signes cliniques se développent en quelques heures (20-36 heures) et l'infection se propage très rapidement dans le troupeau. Chez les jeunes oiseaux, on observe :

- Toux, éternuements ;
- Bruits et difficultés respiratoires ;
- Écoulement oculaires ;
- Faiblesse, recherchent la chaleur ;
- Une forme rénale, plus grave, peut parfois atteindre les jeunes oiseaux et les poulets de chair et entraîner une mortalité importante.

Chez les poulets de chair :

- Diminution de croissance ;
- Faible conversion alimentaire ;
- Condamnation de carcasses à l'abattoir ;

Une forme rénale peut être associée aux formes respiratoires.

- Plumes ébouriffées ;
- Faiblesse ;
- Mangent/boivent plus ;
- Mortalité ;

Chez les poules pondeuses :

- Diminution de la production ;
- Altération de la qualité des œufs (déformés, coquille plus mince)

La bronchite infectieuse rend les oiseaux, particulièrement les poulets de chair, plus susceptibles à l'aérosacculite et la colibacillose (Saif, Y et Fadly ,2008)

Lésions :

Les lésions sont les suivantes :

Les souches respiratoires : la muqueuse respiratoire présentent une inflammation séro-fibrineuse exsudative (Pacha et *al* 2013) ou pétéchies, rarement d'hémorragie (Guérin *et al*, 2011) , le sinus et les poumons sont siégé d'une inflammation catarrhale voir muco-purulentes en cas de surinfection bactérienne (Bachir-Pacha et *al* , 2013)

Les souches néphrotiques : l'atteinte rénal peut se traduit par des liserés de décoloration ou une hypertrophie des reins (Guérin et *al* ,2011)

Diagnostic :

Un diagnostic de laboratoire est nécessaire pour confirmer la maladie. On utilise en routine la sérologie ou la PCR . (Anonyme 2 , 2021)



Figure 9 : difficulté respiratoire (1) trachéite (2)

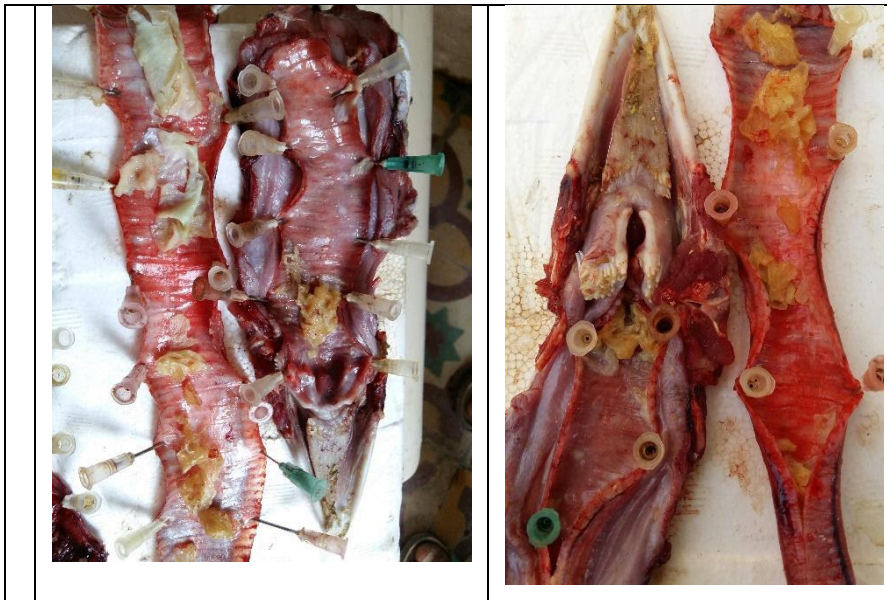

Figure 10 : Trachéite (1) et (2) .(ces lésions sont rencontrés au niveau des cabinets)

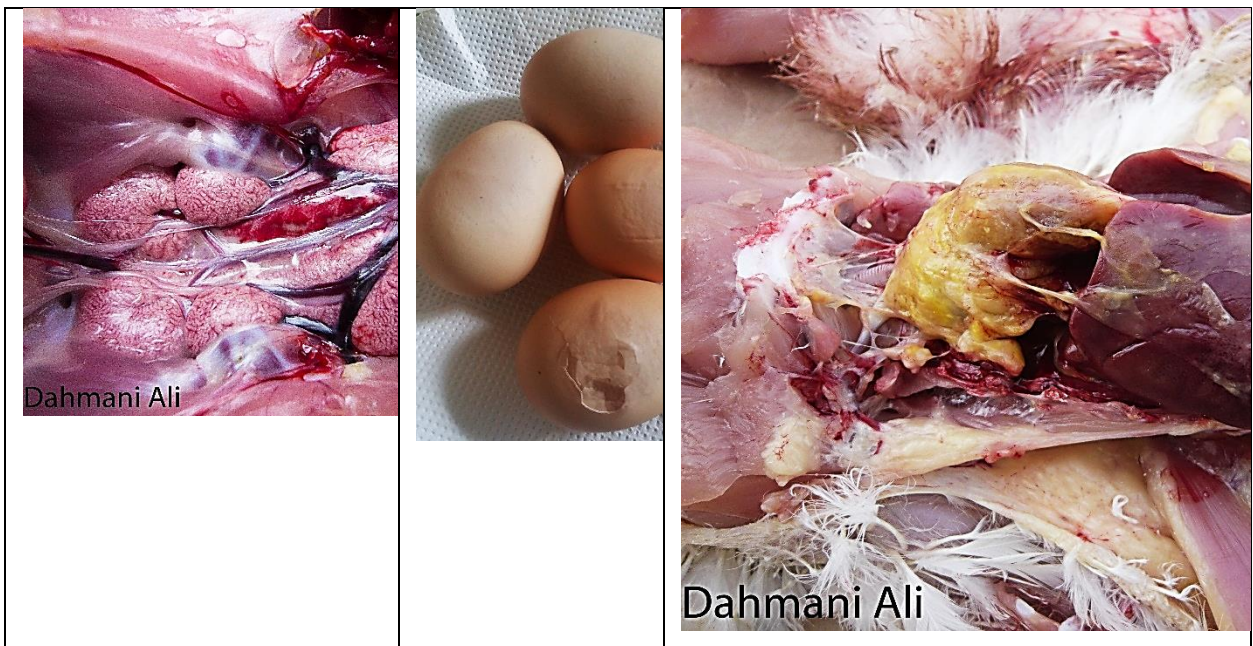


Figure 11 : Néphrite (1) œuf fragile et fripé(2) surinfection (3)(A DAHMANI, RR TRIKI YAMANI. 2015)

1.6. La variole aviaire :

La variole aviaire est une maladie commune des oiseaux domestiques comme les poules ou les dindes, toutefois, elle peut aussi affecter d'autres espèces. De manière générale, il est possible

que l'animal puisse se récupérer, mais, les cas les plus graves, sont généralement mortelles. (Crank et Rhonda ,2019)

Etiologie :

Elle est causée par le virus Variola avium, elle fait partie de la famille des Poxviridae, qui est très résistant aux conditions environnementales. (Crank et Rhonda ,2019)

Transmission :

Elle est transmise par contact direct ou par tout objet contaminé . (Crank et Rhonda ,2019)

Symptômes et lésions :

Généralement, la maladie apparaît sous deux formes, cutanée et diphtérique, bien qu'une forme systémique puisse aussi être observée.

La forme cutanée se manifeste par l'apparition de pustules ou vésicules (des lésions varioliques appelées poquettes) sur les parties nues de la peau : au niveau de la crête, du barbillon, des commissures du bec, des paupières . Chez le poulet de chair, elles peuvent apparaître au niveau des pattes. Ces pustules peuvent évoluer en lésions croûteuses.

la forme diphtérique de la maladie, les symptômes varient en fonction de la localisation et de la sévérité des lésions. Les lésions de la trachée, du pharynx et des sinus affectent la respiration. L'obstruction due aux lésions trachéales provoque une asphyxie avec un taux de mortalité important .Cliniquement, les lésions du tractus respiratoire provoquent des symptômes ressemblant à ceux rencontrés avec d'autres agents pathogènes comme, en particulier, le virus de la LTI du poulet . (Picoux, J.B et *al* ,2015)

la forme systémique ou suraiguë. Dans cette forme de la maladie, la mortalité est très élevée. Elle est heureusement plus rare chez les autres espèces domestiques comme la poule. (Anonyme 3, 2021)

Diagnostic :

La variole aviaire est facilement détectable par le vétérinaire et par les éleveurs alertés par les lésions cutanées dont les symptômes sont assez visibles. (Anonyme 3, 2021)

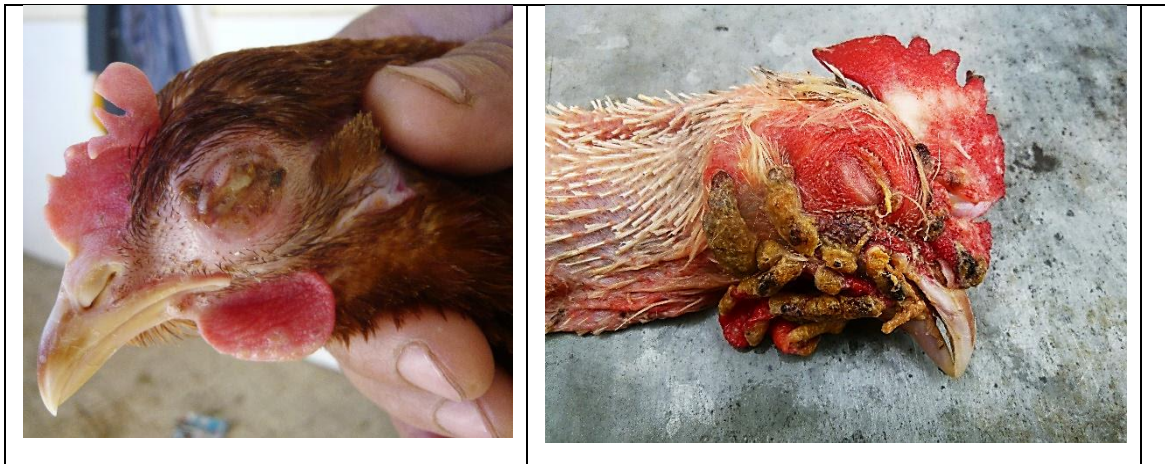

Figure 12 : atteinte d'un poussin et d'une poule pondeuse et d'une repro par la variole aviaire

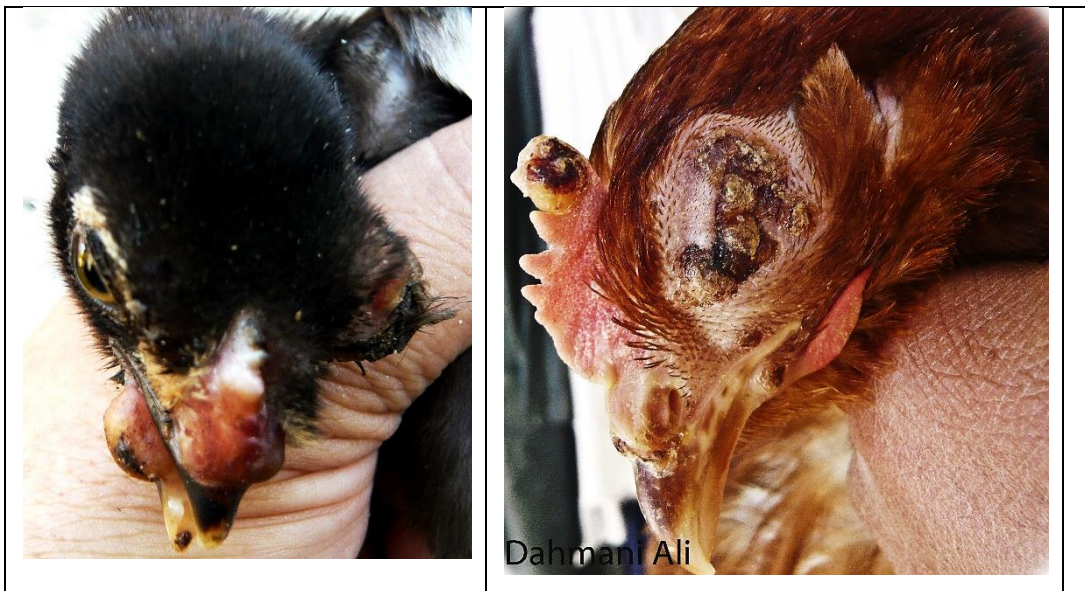

Figure 13: atteinte d'un poussin et d'une poule par la variole aviaire

I.7. : Encéphalomyélite aviaire

L'encéphalomyélite aviaire est une maladie infectieuse d'origine virale rencontrée chez le poulet , le dindon, la caille, et le faisan. Elle touche généralement les jeunes âgés de 1 à 3 semaines et les adultes en âge de pondre. Elle est aussi dénommée "tremblement épidémique" du fait des mouvements de la tête des jeunes poulets. (Anonyme 2, 2021)

Etiologie :

L'agent causal est Picornavirus qui touches surtout les jeunes volailles moins de 3 semaines (Anonyme 3, 2021)

Transmission :

verticale: à l'éclosion : maladie du jeune (moins de 3 semaines)

horizontale: sur pondeuses ou poussins dans l'éclosoir . (Anonyme 3, 2021)

Symptômes et lésions :

Parmi les signes d'infection, citons les tremblements de la tête, des animaux couchés sur le côté, l'ataxie et le regard éteint ainsi qu'une somnolence, un manque de coordination, une démarche instable. Les taux de morbidité et de mortalité varient de 40 à 60% et de 25 à 50% respectivement en fonction de la présence ou non d'une immunité passive chez les poussins. Chez l'adulte, une cataracte et une chute de la ponte et du taux d'éclosion peuvent être observées. (Anonyme 2, 2021)

Diagnostic :

Les symptômes neurologiques classiques observés chez les jeunes poussins permettent de suspecter la maladie .



Figure 14 : signes nerveux lors d'une atteinte par l'encéphalomyélite infectieuse aviaire

Chapitre III : les principales maladies bactériennes

1 .La colibacillose :

C'est une maladie infectieuse , la plus fréquente et la plus importante en pathologies aviaires , elle cause des mortalités , des baisses de performances et des saisies à l'abattoir . (Boissieu et *al* , 2008) Elle se développe surtout quand les conditions d'élevage ne sont pas favorables (Elevage de volailles)

Etiologie :

L'agent causal est **Escherichia coli** , coccobacille gram- , non sporulé , le plus souvent mobile , de famille Enterobacteriaceae , qui sont des hôtes commensaux du tractus digestif et la plus part d'entre elles ne sont plus pathogène seulement à la présence de la souche Avian pathogenic E.coli (Boissieu et *al* , 2008)

Symptômes et lésions :

Les signes cliniques varient considerablement en fonction de la maladie ou des lésions produites par E.coli. On observe différentes formes cliniques :

Infections localisées:

Omphalites / infections du sac vitellin

Cellulite , Salpingites , Plus rarement: orchite, vaginite (dindes repros suite IA), syndrome de la tête enflée (cellulite autour des yeux), maladie diarrhéique ,Mortalité embryonnaire ou du très jeune poussin .

Infections systémiques: colisepticémie

Péritonites , Péricardites , Périhépatites , Aérosacculites , Méningites , Salpingites , ostéomyélites , arthrites , synovites , coligranulomes . (Anonyme 2, 2021)

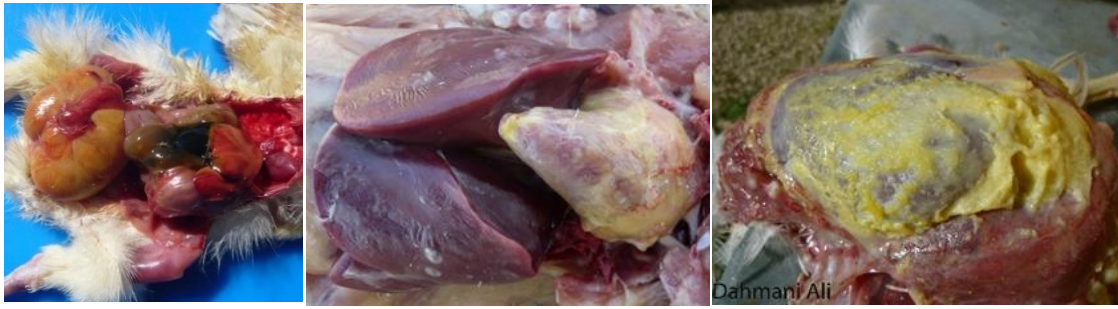

Figure 15 : Omphalites / infections du sac vitellin, Péritonites, Péricardites, Périhépatites, Aérosacculites

Diagnostic :

Le diagnostic repose sur l'isolement et l'identification d'E coli à partir des lésions dans différents milieux de culture, préférentiellement à partir du péricarde, du foie ou de la rate. (Anonyme 2 ,2021)

2.Choléra aviaire : (pasteurellose aviaire)

Est une maladie infectieuse bactérienne, très contagieuse qui affecte plusieurs espèces d'oiseaux . Chez les poules, le choléra aviaire touche surtout les adultes à partir de l'âge de 16 semaines environ, cependant la maladie peut aussi apparaître vers l'âge de 4 semaines. (Anonyme 3, 2021)

Etiologie :

L'agent causal est Pasteurella multocida. La bactérie pénètre généralement l'organisme par les muqueuses du pharynx, les voies respiratoires supérieures ou une blessure sur la peau. Tous les oiseaux domestiques et sauvages sont susceptibles. La susceptibilité à l'infection

augmente avec l'âge et dépend de l'état de santé et du stress subi par l'oiseau. (Curtis, P.E., Ollerhead, G.E., 1982)

Transmission :

Les principales sources d'infection sont : les oiseaux infectés chroniquement , les porteurs asymptomatiques.

La bactérie est présente dans : les sécrétions buccales, nasales et conjonctivales des oiseaux infectés, domestiques ou sauvages ,les carcasses d'oiseaux atteints les fèces contiennent rarement la bactérie, elle est sensible aux rayons solaires, à la sécheresse et à la plupart des désinfectants. Par contre, dans des conditions favorables, elle peut survivre dans l'environnement et donc être transmise par du matériel contaminé. (Dahl C et al , 2002)

Symptômes et lésions :

La forme suraiguë :

Due à une souche hautement virulente, c'est une forme asymptomatique (ne présente pas de symptômes). En fonction de l'évolution de la maladie, la mort survient brutalement dans un court laps de temps (3 à 6 h). Elle est souvent évoquée comme cause possible de mort subite chez la poule.

La forme aiguë :

Associée à une septicémie avec une mortalité élevée. Elle se caractérise généralement par une hyperthermie (augmentation de la température), une anorexie ainsi qu'une diarrhée verdâtre et fétide chez l'oiseau infecté. À cela s'ajoutent d'autres symptômes caractéristiques de la maladie : tremblements , cyanose des zones déplumées , apparition d'un écoulement muqueux nasal, oculaire ou buccal .

La forme chronique :

Elle se développe suite à la forme aiguë et présente des signes cliniques variés qui dépendent de la localisation de l'infection. Ainsi, elle se manifeste le plus souvent sous forme d'un trouble respiratoire chronique. La forme chronique se traduit également par un torticolis et l'apparition d'œdèmes localisés au niveau des barbillons, des articulations et des sinus. (Kahn, C. M. S et al ,2010)

Diagnostic :

Nécropsie pour les infections suraiguës : - Congestion intense de la carcasse ;

- Pétéchies (points rouges), hémorragie, œdème des organes.

Nécropsie pour les infections aiguës : - Pétéchies sur le cœur, la trachée et le tissu sous la peau ;

- Congestion, augmentation du volume du foie et de la rate.

Nécropsie pour les infections chroniques : - Aérosacculite, sinusite, conjonctivite ;

- Arthrite purulente ;

- Pneumonie avec foyers noirâtres ;

- Inflammation du système reproducteur ;

- Œdème des barbillons.(Kahn, C. M. S et al ,2010)

3.Salmonelloses aviaires :

Sont des maladies infectieuses , contagieuses , virulentes et inoculables , à déclaration obligatoire à cause de sa transmissibilité l'homme .(Bachir pacha et al , 2013)

Etiologie :

L'agent causal est **Salmonella sp** , qui est une bactérie à gram- , généralement mobiles à l'exception de deux souches qui jouent un rôle important dans la pathologie aviaire , **Salmonella Gallinarum** responsable de la pullorose qui affecte les poussins , et **Salmonella pullorum** responsable de la typhose qui affecte les adultes .(Piérré , 2013)

Symptômes et lésions :

La pullorose est l'atteinte des jeunes poulets à l'âge de moins de 3 semaines caractérisée par ; une anorexie , des plumes ébouriffées , la diarrhée de couleur jaune vert puis blanchâtre et parfois sanguinolente .

La typhose provoque des troubles aigus et chroniques accompagnés par anorexie , diarrhée , difficultés respiratoires , des plumes ébouriffées à crête cyanosée . (Bachir Pacha et al ,2013)

Chez les jeunes les lésions sont : persistance du sac vitellin , inflammation catarrhale de caecum , des foyers de nécrose hépatique.

Chez les adultes : une péricardite , foie de couleur verdâtre , des nodules sur : les poumons , myocarde , l'estomac , pancréas , paroi intestinale .

Les ovaires atrophient avec des follicules déformés , une salpingite est associée à une ponte abdominale , des ulcères dans la muqueuse intestinale , présence d'ascite surtout chez les dindes . (Pierré , 2013)

Diagnostic :

Le diagnostic de suspicion d'une pullorose ou d'une typhose repose sur des critères épidémiologiques et cliniques (symptômes, mortalité et lésions). (Picoux, J.B et *al* ,2015)

Chapitre IV : les principales maladies parasitaires

1 .Coccidiose :

La coccidiose est une maladie parasitaire que l'on retrouve le plus souvent chez les volailles quelle que soit la région ou le type d'élevage , les agents infectieux provoquent des pathologies intestinales pouvant conduire à la mort si elles ne sont pas traitées à temps. (Anonyme 3, 2021)

Etiologie :

Les coccidies font partie de la famille des Eimeriidae, groupe des protozoaires parasites intracellulaires obligatoires . (Picoux, J.B et *al* ,2015)

Les principales coccidies de la poule sont les suivantes : E. acervulina, E. necatrix, E. maxima, E. brunetti, E. tenella, E. mitis, E. praecox. En temps normal, quand leurs défenses immunitaires fonctionnent bien, les coccidies ne posent aucun problème aux poules. Elles commencent à poser problème quand leur nombre devient trop important, et quand elles sont affaiblies par un mauvais état général. (Anonyme 3, 2021)

Symptômes et lésions :

Les symptômes de la coccidiose diffèrent selon l'agent infectieux responsable, aussi il est possible de passer à côté de la maladie sans analyse vétérinaire. Cependant, ces deux symptômes doivent vous alerter car ils font fortement suspecter une coccidiose :

-Un amaigrissement important du sujet.

-Une diarrhée hémorragique avec traces de sang dans les fientes. (Anonyme 3, 2021)

Diagnostic :

Il repose sur l'épidémiologie et la clinique , et un examen anté-mortem , coprologie , un examen de reclage (score lésionnel)

2.Ascaridose :

L' Ascaridiose ou Ascaridiase est la maladie parasitaire la plus répandue dans le monde, en particulier dans les pays où l'hygiène est précaire . (Anonyme 4 , 2017)

Etiologie :

Ce sont des nématodes, long de quelques centimètres, sont de couleur blanchâtre avec une extrémité postérieure se terminant en pointe. *Ascaridia galli* (longueur de la femelle: 12 cm) affecte principalement les galliformes domestiques et sauvages alors que *Ascaridia dissimilis* (longueur: 7 mm) parasite surtout la dinde . (Picoux, J.B et *al* ,2015)

Symptômes et lésions :

Les signes cliniques sont surtout observés lors d'une ascaridiose chez les oiseaux âgés de un à deux mois. Des différences de réceptivité ont été observées selon les lignées d'oiseaux. Une forte infestation peut provoquer une anémie, une diarrhée intermittente, une anorexie et un amaigrissement. On peut aussi noter une diminution du taux de ponte et une modification du comportement des oiseau . (Picoux, J.B et *al* ,2015)

Diagnostic :

L'examen nécropsique permet également de confirmer un diagnostic. (Picoux, J.B et *al* ,2015)



Figure 16 : les ascarides présents tout au long des intestins (Photos présent dans les cabinets)

Chapitre V : les principale maladies fongique

1.La candidose :

Etiologie :

Candida albicans est une levure faisant partie de la flore gastro-intestinale normale des oiseaux. Par contre, il s'agit également d'un pathogène opportuniste, c'est-à-dire qui causera une maladie chez l'oiseau immunodéprimé, jeune, stressé ou chez un oiseau ayant reçu un long traitement antibiotique

Symptômes et lésions :

La candidose peut passer inaperçue dans les cas bénins. Dans les cas aigus, elle se manifeste par les signes suivants : anorexie, adipsie (car l'ingestion même de l'eau est douloureuse), apathie, croissance ralentie, hétérogénéité du lot

Les lésions sont les suivantes :

Enduit blanchâtre (allure de lait caillé) à jaunâtre, plus ou moins adhérent aux muqueuses de la cavité buccale, de l'œsophage et du jabot (parfois du proventricule), quelquefois associé à des lésions nécrotiques et hémorragiques. Le jabot est l'organe le plus affecté : muqueuse épaissie formant de nombreux replis.

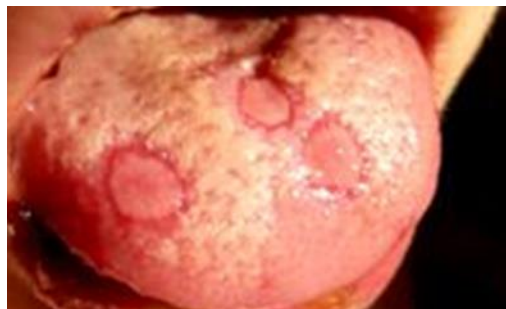

Figure 17 : Candidose sur la langue d'une fillette

2 .Aspergillose :

L'aspergillose aviaire concerne en premier lieu l'appareil respiratoire profond (synonymes: pneumonie des couvoirs, mycose pulmonaire, pneumomycose). L'œil, l'encéphale, la peau, les articulations et les viscères sont d'autres localisations moins fréquentes. On peut aussi observer une infection systémique. (Picoux, J.B et al ,2015)

Etiologie :

Aspergillus fumigatus est l'agent étiologique le plus fréquemment en cause lors d'aspergillose mais *A. flavus*, *A. niger*, *A. glaucus* et *A. terreus* peuvent être aussi isolés, par ordre de fréquence décroissante. Ces organismes sont des saprophytes du sol rencontrés dans le monde entier et ils poussent sur la matière organique à température élevée (>25°C) dans un environnement humide mais également dans les oeufs embryonnés dont la coquille est lésée dans les couvoirs, dans les conduits de ventilation, la litière et l'aliment. (Picoux, J.B et al ,2015)

Symptômes et lésions :

Affection respiratoire aiguë : chez les oiseaux contaminés dans le couvoir, le taux de mortalité est de 5 à 50% dans les premières semaines de vie (1-3 semaines).

Chez les adultes infectés chroniquement la maladie reste subclinique et peut s'accompagner d'une gêne respiratoire .

Les lésions sont observées dans le tractus respiratoire (trachée, bronches, poumons et sacs aériens). Les lésions macroscopiques varient d'une petite plaque à des nodules mesurant 1 à 9 mm et de couleur blanchâtre à jaunâtre. Les lésions des sacs aériens peuvent présenter un mycélium produisant des conidiophores avec des conidies . (Picoux, J.B et al ,2015)

Conclusion :

Ce travail a pour objectif de mettre en évidence un diagnostic de suspicion sur les principales pathologies rencontrés dans les régions de Blida et Médéa en se basant sur l'examen nécropsique (autopsie) , associé à une collecte des informations après l'anamnèse .

Le but de ces lésions présentés dans cette partie expérimentale est de faire une synthèse de données pour évaluer les pathologies , et de faire un diagnostic différentiel afin d'établir le diagnostic adéquat .

Références bibliographiques

- Anonyme 1 ,2021 :

www.oie.int/fr consulté le 19 et 30 aout 2021

-Anonyme 2, 2021:

<https://www2.zoetis.fr/> consulté le 20 aout et 10 Septembre 2021

-Anonyme 3,2021 :

<https://poules-club.com/> consulté le 10 et 20 septembre 2021

-Anonyme 4 ,2017 :

www.sante-sur-le-net.com/maladies/maladies-parasitaires/ascaridiose/

-A DAHMANI, RR TRIKI YAMANI. 2015 – Atlas de cas cliniques VETERINAIRES VOLUME II Maladies aviaires, ISBN 978-9931-18-8. Date de publication 2021/5. Pages. 64. Editeur Ed, Chihab, Edition and translation

- Barjesteh , N, 2021 . Faculté de médecine vétérinaire, Université de Montréal

-Boulianne , M , Vaillancourt ,J.P ,2011 . Notes de cours. DMV 4133 - Médecine des volaille

- Boissieu . C et al ; 2008 avicampus . Ecole nationale vétérinaire Toulouse Beaumont . C et chapuis . H : 2004 Volume 17 ; Génétique et sélection avicoles : évolution des méthodes et des caractères .

- Bruguère -Picoux.J, Vaillancort.J P, 2015. Manuel pathologie aviaire.

- Couteaudier,M , Denesvre ,C ,2014 . Volume 18, numéro 2, Mars-Avril 2014

- Crank, Rhonda. (2019). 5 Common Chicken Diseases and Symptoms. Backyard Poultry.

- Curtis, P.E., Ollerhead, G.E., 1982. Pasteurella multocida infection of cats on poultry farms. Veterinary Record

-Dahl ,C et al , 2002 .The effect of concurrent infections with Pasteurella multocida and Ascaridia galli on free range chickens

- Friend et al, 2001. Field manual of wildlifedisease, edition BlackWell.
- Guérin.J, Balloy.D, Villate.D, 2011. Maladie des volailles, édition France Agricole.
- Kahn ,C .M.S , et al ,2010 . Fowl cholera. The Merck veterinary manual
- Majo.N, Dolz.R, traduit par Almonsi_le sueur F, Autopsie Des Volailles. Le vétérinaire PaysBas.
- Madeline et al, 2003. Praticien aviaire
- Newma et al, 2009. Manuel de pathologie aviaire, édition Bruguère-Picoux et Silim Amer.
- Peiri.E, 2013. Plan d'action Salmonelles (lutte contre les salzoonatiques chez les volailles)
- Pacha.M B, Triki yamani. R, Bounar.K, Abdul.H, 2013. Manuel de pathologie aviaire, édition OPU.
- Saif, Y. M. , Fadly , A. M. 2008. Infection bronchitis. Diseases of poultry