

MINISTERE DE L'ENSEIGNEMENT ET DE LA RECHERCHE SCIENTIFIQUE
UNIVERSITE SAAD DAHLAB-BLIDA 1



FACULTE DE MEDECINE
DEPARTEMENT DE MEDECINE DENTAIRE

THESE DE DOCTORAT (D'ETAT) en médecine dentaire

LES RECONSTITUTIONS CORONAIRES PARTIELLES EN PROTHESE CONJOINTE

Par :Akila DERBAL

Nassima DJERED

Sarra HORRI

Promotrice : Dr.Zenati

Devant le jury composé de :

Dr. Nasri

Président

Dr. Mokhtari Examinatrice

Imene HALAIMIA

Salima HAMADI

Blida, juin 2018

Remerciement :

Nous tenons tout d'abord à remercier Dieu le tout puissant et miséricordieux, qui nous a donné la force et la patience d'accomplir ce Modeste travail.

En second lieu, nous tenons à remercier notre encadreur Dr ZENATI, son précieux conseil et son aide durant toute la période du travail.

Nos vifs remerciements vont également aux membres du jury pour l'intérêt qu'ils ont porté à notre recherche en acceptant d'examiner notre travail Et de l'enrichir par leurs propositions.

Enfin, nous tenons également à remercier toutes les personnes qui ont participé de près ou de loin à la réalisation de ce travail.

Dédicaces

HAMADI SALIMA:

Je dédie ce modeste travail:

Tout d'abord je tiens à remercier Dieu le tout puissant de m'avoir donnée la santé, la volonté et le courage.

Ensuite, à mon trésor; à mes chères parents,
Pour tous leurs sacrifices, leur amour, leur tendresse, leur soutien et leurs prières tout au long de mes études.

Tout particulièrement à mon cher frère MOHAMED RACHDI que Dieu lui ouvre grandes les portes du paradis, absent en ce jour mais présent dans nos cœurs.

A mes chères sœurs LAMIA et HAFIDA pour leurs encouragements permanents, et leur soutien moral.

A mes chers frères SID AHMED ET ABD EL KADER pour leur appui et leur encouragement.

A mes chers petits neveux et nièces AMIRA, AHMED MAHER, SALAH EDDINE, RIHEM, DINA puisse Dieu vous garder, éclairer votre route et vous aider à réaliser à votre tour vos vœux les plus chers.

A toute les personnes de ma famille, la famille HAMADI et la famille LAHMECHE.

A tout mes amies, mes confrères et mes consœurs.

A mes collègues du mémoire NASSIMA, IMENE, SARRA, AKILA.

A tout mes professeurs

Que ce travail soit l'accomplissement de vos vœux tant allégués, et le fruit de votre soutien infailible.

Merci d'être toujours là pour moi.

C'est a vous que je dédie ces mots :

A Ma mère : tu ma donné la vie, la tendresse. Tout ce que je peux t'offrir ne pourra exprimer l'amour et la reconnaissance que je te porte. J'avoue vraiment que tu été pour mois la lumière qui me guide mes routes et qui m'emmène aux chemins de la réussite, c'est grâce a toi que je doit toute ma réussite. En témoignage, je t'offre ce modeste travail pour te remercier pour tes sacrifices et pour l'affection dont tu m'as toujours entouré, toi qui n'a pas cessé de prier pour moi. Que Dieu vous préserve santé et longue vie.

A Mon père : que Dieu bénisse son âmeest fait le reste du paradis.

A Mon petit fils : ma vie, mes yeux et mon trésor. Je souhaite que Dieu vous préserve santé et longue vie.

A Mon marie : tu ma donné la volonté, la patience, je vous souhaite une vie pleine de bonheur et de succès et que Dieu le tout puissant, vous protège et vous garde.

A Mes chère frères : je vous dédie ce travail avec tous mes vœux de bonheur, de santé et de plus précisément je vous souhaite que Dieu, le tout puissant, vous protège et vous garde.

A Mes très chère sœurs : djahida et aicha, les mots ne suffisent pas pour exprimer l'attachement, l'amour et l'affection que je te porte. Mes fidèles compagnones dans les moments les plus délicats de cette vie mystérieuse.

A Ma belle mère et Mon belle père : je vous souhaite une bonne santé et que dieu vous protège et vous garde.

A Mes belles sœurs et mes belles frères : pour votre affection et votre encouragement.

A Ma femme de frère et ma femme de belle frère.

A Mes nouveaux De Gand au petit.

A toute ma famille du grand au petit, Derbal et Ameri et pour tous ceux qui ont contribué à la réalisation de ce mémoire. Un grand merci.

A tout mes amies et mes collègues de la promo 2018.

A tout les enseignements du mon cursus éducatif.

Derbal akila

Dédicace :

JE dédie ce modeste travail à : Ma très chère et douce mère NAKHLA DJERD, Mon très cher père BACHIR DJERD à qui m'adresse au ciel les vœux les plus ardents pour la conservation de leur santé et de leur vie.

Pour mes chers frères : AHMAD et SOFIANE.

Pour mes chères sœurs : SAIDA, MERIEM et SAFA.

A HASANOUI MOHAMED et IBRAHIM.

A la famille KERMI, ZAID, HAMADI, HORRI et HALAIMIA.

Merci pour votre soutien.

DJERD NASSIMA

Je dédie ce modeste travail :

A ma chère maman CHETTOUH NADJIBA et à mon cher papa HALAIMIA MOHCENE, pour tous leurs sacrifices, leur amour, leur tendresse, leur soutien et leurs prières tout au long de mes études,

A mes chers frères, ALLA, RAOUF, DHIA et YAAKOUB pour leur appui et leur encouragement,

A toute ma famille pour leur soutien tout au long de mon parcours universitaire, Que ce travail soit l'accomplissement de vos vœux tant allégués, et le fruit de votre soutien infailible,

Merci d'être toujours là pour moi

Halaimia imene

Dédicace :

Je dédie ce modeste travail à :

Ma promotrice DR ZENATI pour son aide durant notre cursus universitaire et notre projet.

Mes parents et mon marie qui m'a soutenue tout au long de ce projet : HAMZA

A mes frères : MOHAMED et WALID et ABD EL RAHMEN et ABD EL AZIZ, sans oublie mes collègues NASSIMA et SALIMA et IMENE et AKILA, ma grand-mère et ma tante SALIHA.

Et toute mes amis CHAHIRA et SOUMIA et SORAYA et FAIZA et ceux qui contribué de pré et de loin que ce projet soit possible, je vous remercie.

Plan :

Introduction.

Chapitre I : Généralités

Historique.

Rappel théorique.

Chapitre II : Les différents types de restaurations coronaires partielles

A. Restauration intra-croinaire : Inlay

Définition.

Les indications.

B. Restauration extra-croinaire : Onlay, Overlay, La couronne partielle.

1. Définition.

2. Les variantes d'un onlay :

Onlay a rainures (ou couronne $\frac{3}{4}$).

Onlay de Klaffenbach.

Le Principe.

Les Indications et les contre-indications.

Onlay de Mac Boyle.

Onlay de Lakermance.

Onlay de Peter Thomas.

Onlay de Kabnik.

3. Les indications.

L'endocouronne.

Définition.

Les indications.

D. Les contres indications des différents types des reconstitutions coronaires partielles.

E. Les facettes.

1. Définition.

Types des facettes.

a) les facettes en porcelaine ou en céramique.

b) les facettes en résine composite

3. Les indications.

4. les contre-indications.

Chapitre III : Les avantages et les inconvénients

A. Les avantages :

1. Les inlays.
2. Les onlays et les overlays.
3. Les endocouronnes.
4. Les facettes.

B. Les inconvénients.

1. Les inlays.
2. Les onlays et les overlays.
3. Les endocouronnes.
4. Les facettes.

Chapitre IV : Les matériaux de restauration

A. Cahier de charge.

B. Les alliages métalliques.

1. Composition et rappel des propriétés.
2. Les propriétés mécaniques des alliages d'or.
3. Les propriétés thermiques.
4. *Les propriétés chimiques et électrochimiques.*
5. Les propriétés biologiques et biocompatibilités.

C. Les résines composites.

1. Evolution et différents types.
2. La composition de La matrice.
3. Compositions des charges minérales.
4. Les composites de laboratoire.
5. Les propriétés des résines composites.
 - a) Les propriétés physiques.
 - b) Les propriétés mécaniques.
6. Les avantages et les inconvénients.

Les céramiques :

Les propriétés mécaniques.

Les propriétés physico-chimiques.

Les propriétés chimiques.

Les propriétés optiques.

Les propriétés biologiques.

Les différents types des céramiques.

Les céramiques feldspathiques.

Les vitrocéramiques.

Les céramiques alumineuses.

Les céramiques usinées.

Les avantages.

Chapitre V :Les étapes cliniques et de laboratoire

La mise en œuvre clinique.

Séance d'évaluation pré prothétique.

a)Examen clinique préliminaire.

b)Le choix de type de restauration et des matériaux.

c)Le choix de la technique.

Etape prothétique.

Choix de la teinte.

b) La préparation.

Les incrustations métalliques.

Les IO et overlay esthétiques

Les endocouronnes.

Les facettes.

L'empreinte :

Les matériaux utilisés.

Le protocole de prise d'empreinte.

L'enregistrement de l'occlusion.

Restauration provisoire.

Les inlays et onlays.

Les facettes.

Les endocouronnes.

Séance de laboratoire.

Les IO en résine composite.

Les restaurations postérieures pour incrustation métallique.

Les facettes.

Les endocouronnes.

L'essai clinique :

Les inlays onlays.

(2) Les facettes.

Les endocouronnes.

Le mode d'assemblage :

Désobturation de la dent.

La mise en place du champ opératoire.

Le scellement.

Le collage.

Chapitre VI : La nouvelle technologie CFAO.

Chapitre VII : Le taux d'échec

A. Les inlays onlays en or.

B. Les inlays onlays en composite.

C. Les inlays onlays en céramique.

Conclusion.

Références.

Introduction :

Une restauration simple directe par un amalgame ou résine composite ou autre a devenue inadéquate à cause de l'usure, la fracture, la corrosion et la décoloration de ces matériaux avec le temps. Alors qu'une restauration indirecte est toute restauration fabriquée en extrabuccal puis scellée ou collée dans une cavité déjà préparée, c'est un choix thérapeutique peu étudié théoriquement et alors peu pratiqué par la majorité des dentistes.

Le but de notre travail est de se familiariser avec ces reconstitutions partielles par donner le maximum des informations en commençant par les définir avec les indications et les contres indications ainsi que les avantages et les inconvénients de chacune de ces restaurations partielles dans un premier temps puis donner une idée sur les différents matériaux utilisés et on termine par montrer toutes les étapes de la préparation jusqu' au la livraison de ces mini- prothèses dentaires.

CHAPITRE I : GENERALITES .

A-Historique :

-C'est avec Murphy aux Etats-Unis que le concept d'inlay en céramique est véritablement né en 1839. En 1856, des inlays en céramique préfabriqués sont scellés dans les cavités avec des feuilles d'or. En Allemagne, Herbst met au point les inlays en céramique cuite en 1882. La fabrication des inlays en céramique cuite sur une feuille de platine a été développée par Land en 1888, comme en atteste son brevet déposé en 1887. La technique a été publiée pour la première fois en 1891 par Bruce. Il est intéressant de noter que les inlays en matériau céramique sont apparus avant les amalgames de Black.

-Par la suite au début du XXème siècle, l'or était un matériau de choix pour la réalisation des inlays et onlays. C'est un matériau dont on pouvait facilement maîtriser la mise en place et qui ne nécessitait pas une grande rigueur clinique quant à la précision de la préparation et de l'empreinte car sous l'effet des contraintes, l'or va s'ajuster de lui-même aux parois de la cavité, il se brunit. Dr Phil Brook en 1897 fut le premier à introduire l'inlay en dentisterie, qui a donné l'idée de former un investissement autour d'un modèle de cire, en éliminant la cire et en déposant le moule résultant avec un alliage d'or.

- En 1907, Taggart a changé la pratique de la dentisterie restauratrice en introduisant sa technique pour les restaurations dentaires en or coulé, c'était certainement Taggart qui a reconnu l'importance des restaurations en or coulé.

-Alors on peut dire que Les inlays en céramique sont les plus anciennes restaurations prothétiques. Malheureusement, ils ont été abandonnés compte tenu des échecs qu'ils Occasionnaient. De 1900 à 1960, c'est l'amalgame, l'or foulé et les inlays en or qui étaient les trois outils thérapeutiques pour restaurer la fonction et la forme de la dent. Ainsi, l'esthétique était négligée par rapport au fonctionnel. C'est grâce aux développements récents des matériaux composites et céramiques qu'on peut sereinement restaurer également l'esthétique pour enfin créer l'illusion dans les secteurs postérieurs de manière fiable et durable.

B- Rappel théorique :

-La prothèse dentaire est la partie de la dentisterie qui s'occupe essentiellement de remplacer les dents absentes. Il existe deux grands types :

- la prothèse dentaire amovible ou adjointe reste le moyen le plus simple pour remplacer une ou plusieurs dents en étant stabilisé par les dents restantes soit des crochets métalliques ou d'autres systèmes d'attachement permettent une bonne rétention elle peut être partielle en résine ou métallique. On parle d'une prothèse dentaire totale lorsqu'aucune dent ne reste l'appareil n'a donc aucun crochet et la rétention est assurée par "effet ventouse", la rétention et la stabilité des prothèses totales supérieures peuvent être excellentes, pour les appareils inférieurs " l'effet ventouse" est difficile voire impossible à

obtenir. Si le confort est insuffisant, une prothèse dentaire peut être stabilisée par des implants.

- la prothèse dentaire fixe ou conjointe peut être unitaire dans le but de rétablir la morphologie ou la fonction d'une dent existante sur arcade et selon la situation clinique elle se subdivise en couronne à recouvrement total, à recouvrement partiel c'est ce qu'on va le détailler dans notre mémoire et les couronnes corono-radulaire. Ou bien plurale c'est ce qu'on appelle un bridge dentaire.

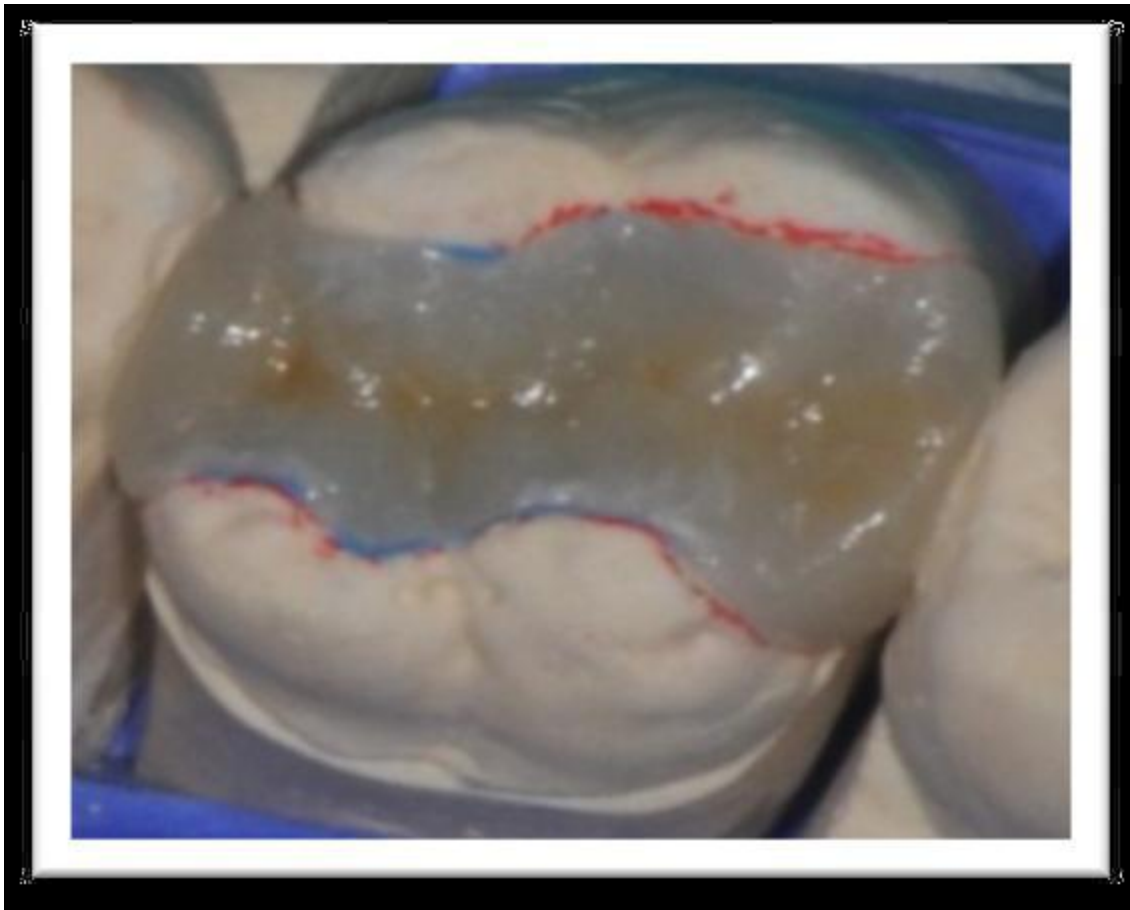
CHAPITRE II: LES DIFFERENTS TYPES DE RESTAURATIONS CORONAIRES PARTIELLES.

A. Restaurations intra-coronaires : Inlay.

1. Définition :

L'inlay est une incrustation intra coronaire, qui reconstitue une portion intra dentinaire n'intéressant pas les cuspidés. C'est une réplique qui peut être réalisée en céramique, en métaux précieux, ou en composite.

D'après le dictionnaire francophone des termes d'odontologie conservatrice un « inlay » est une pièce prothétique assemblée par collage ou scellement, destinée à restaurer une perte de substance dentaire ne nécessitant pas de recouvrement de cuspide.



(Figure 01) : Inlay sur molaire.

-Il existe trois types d'inlays suivant leur étendue mésio-distale :

-**L'inlay occlusal ou l'inlay de classe 1** : restaure la face occlusale.

- **L'inlay occluso-proximal** : (occluso-mésial ou occluso-distal) restaure la face occlusale et une face proximale.

- **L'inlay mésio-occluso-distal (MOD)** restaure la face occlusale et les deux faces proximales.



(Figure 02) : Inlay occluso-distal sur la 2ème prémolaire, inlay MOD avec extension dans le sillon vestibulaire sur la 1ère molaire, inlay occluso-mésial sur la 2ème molaire, sur leur modèle de travail. Le bord cavo-superficiel de la préparation est tracé en rouge 1957.

2. Indication :

- Restauration de choix pour les dents vivantes postérieures présentant des caries occlusales, cervicales et proximales.
- En cas de fracture fermée d'un bord ou d'un angle des incisives.
- Supports d'appuis occlusaux, ou d'attache en prothèse partielle.
- Bonne hygiène buccale.

B. Restaurations extra-coronaires : onlay ; overlay. la couronne partielle.

1. Définition :

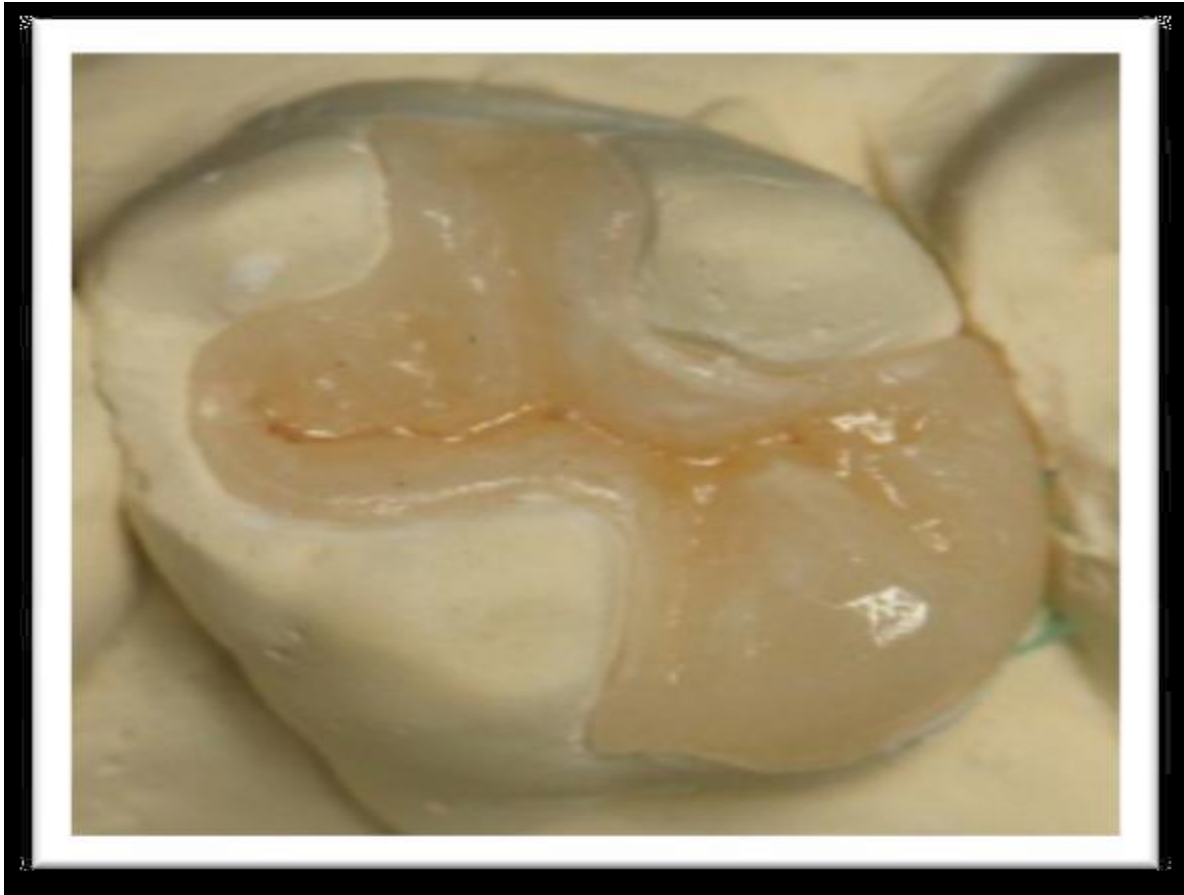L'onlay est une construction extra coronaire coulée respectant une ou plusieurs faces de la dent, avec reconstitution d'une pointe cuspidienne, elle est également appelée coiffe à recouvrement partielle.

Selon le dictionnaire le terme d'onlay est employé lorsque la pièce prothétique réalise un recouvrement cuspidien.

2. Les types d'un onlay :

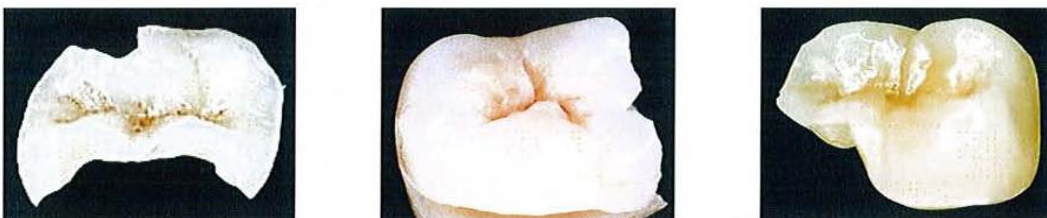a) *Onlay à rainures (ou couronne 4/5) :*

C'est un Type particulier d'onlay recouvrant toutes les faces sauf la vestibulaire pour des raisons esthétiques, dont la préparation comporte deux rainures proximales réunies par une cannelure occlusale, formant une poutre de résistance en U.



(Figure 03) : Onlay sur molaire.

-On parle d'onlay à une cuspide, onlay à deux cuspides, onlay à trois cuspides :



A gauche un onlay à une cuspide, au centre à deux cuspides, à droite à trois cuspides

(Figure 04)

b) Onlay de Klaffenbach:

(1) Principe :

L'onlay de Klaffenbach est un ancrage coronaire partiel réalisé sur une dent postérieure pulpée. Il s'agit d'une demi-couronne dont la préparation n'intéresse que la face mésiale de la dent. Elle rappelle la couronne 4/5 utilisée comme ancrage de bridge sur une molaire mandibulaire versée.

Ce type de restauration permet de rattraper la version d'une dent cuspidée et ainsi de rétablir un parallélisme entre les axes des dents piliers. La préparation reste peu mutilante car ne touche pas la face distale de la dent support de l'onlay.

(2) Indications / Contre-indications :

Indications :

- Molaires versées de 30° au maximum, au-delà de traumatisme parodontal en occlusion serait trop important.
- Molaires dont la vitalité pulpaire doit être préservée et pour lesquelles on ne peut pas envisager de coiffe totale en raison de la proximité avec la dent de sagesse ou le trigone rétro-molaire.
- Molaires présentant un volume pulpaire suffisamment réduit pour permettre la réalisation de moyens auxiliaires de rétention (comme des rainures) sans risque pour la pulpe.
- Patients présentant une hygiène bucco-dentaire irréprochable, sans parodontopathie aiguë liée à la version de la dent et sans pathologie pulpaire.

Contre-indications :

- Molaires versées de plus de 30°.
- Patients présentant une hygiène bucco-dentaire non satisfaisante.
- Molaires présentant une restauration suffisamment volumineuse pour empêcher la bonne réalisation de la préparation.
- Patients présentant des parodontopathies non stabilisables.

c) Onlay de Mac Boyle :

Il s'agit d'un onlay moyen d'ancrage de bridge qui peut néanmoins être utilisé en unitaire. Cet onlay se distingue des autres par le fait qu'au moins une pointe cuspidienne est préservée.

Cette particularité a pour but de permettre l'intégration de la restauration prothétique dans un contexte occlusal existant sans le modifier.

d) Onlay de Lakermance :

L'onlay de Lakermance a été conçu à la base pour être utilisé comme attelle conjointe de contention. Cet onlay peut toutefois être utilisé comme moyen d'ancrage de bridge dans des bridges de courte étendue (trois éléments) pour le remplacement d'une incisive latérale par exemple. Il présente une forme caractéristique en Y.

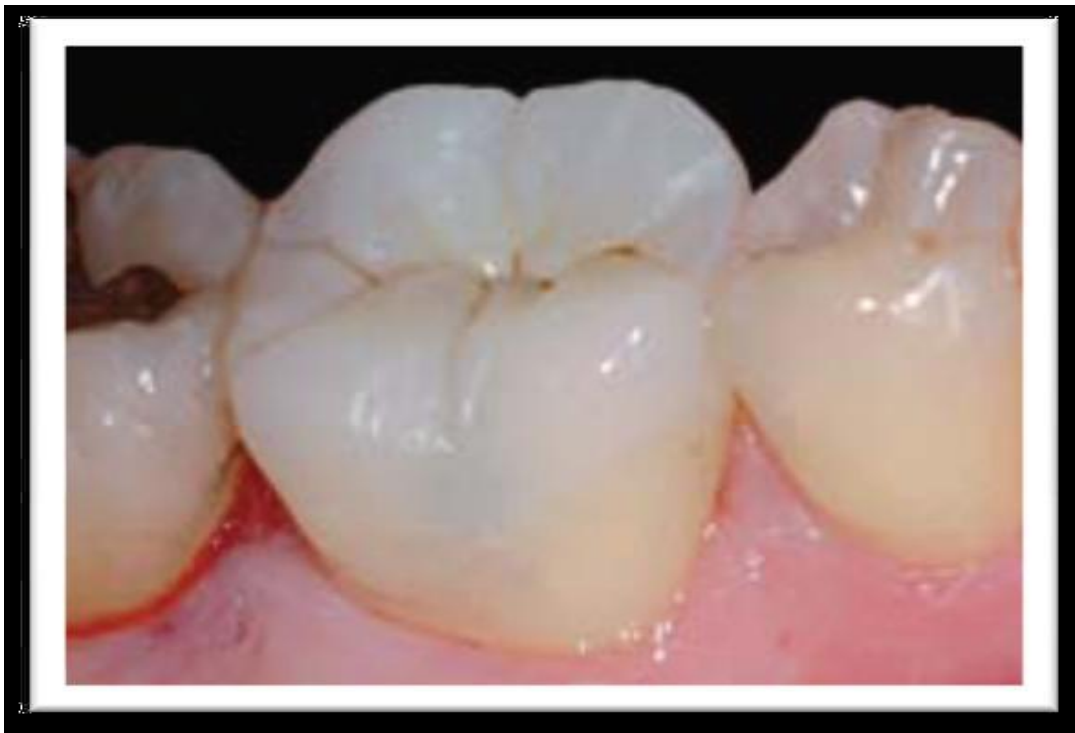e) Onlay de Peter Thomas :

Il s'agit d'un onlay moyen d'ancrage de bridge avec un recouvrement totale de la cuspidé linguale et une tranchée large occlusale, et respectant les zones de visibilité.

f) Onlay de Kabnik :

Il s'agit d'un onlay moyen d'ancrage de bridge qui peut lui aussi être indiqué en tant que restauration unitaire. Le but de cette préparation est de permettre une mutilation minimale de la dent et de préserver le cosmétique de la face vestibulaire.

-**L'overlay** : est l'extension d'un onlay lorsque le recouvrement cuspidien est total (la totalité de la surface masticatoire est recouverte). Les limites sont supra gingivales et très à distance de la gencive marginale.



(Figure 5) : Overlay sur molaire.

-La couronne partielle : est une Pièce prothétique s'apparentant à un overlay mais qui dans un impératif esthétique ou fonctionnel important va recouvrir intégralement une face (généralement vestibulaire) ou plusieurs faces de la dent jusqu'au niveau cervical à la manière d'une couronne conventionnelle.

La couronne 7/8 : est une variante de la couronne partielle ; fréquemment utilisée sur les prémolaires et les molaires supérieures. La cuspide mesio-vestibulaire est intacte mais dont la cuspide disto-vestibulaire est cariée, décalcifiée ou fracturée. Du point de vue esthétique, cette reconstruction est tout à fait acceptable même sur une prémolaire maxillaire.

3. Indications :

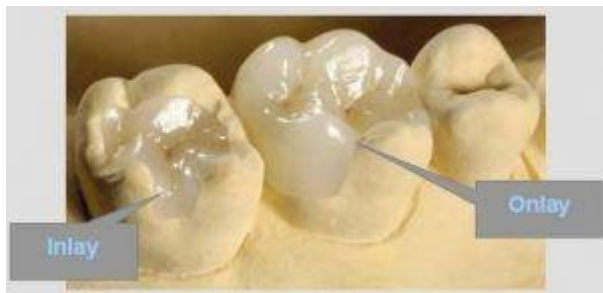→Indications des Onlays :

- Pour économiser les tissus sains de la dent au lieu de la couronner entièrement.
- Le volume pulpaire doit permettre l'extension en profondeur de la préparation (pour les rainures et les puits)
- une hauteur coronaire suffisante.
- L'onlay peut être utilisé comme pilier de bridge de courte portée.
- Le parodonte doit être sain, l'hygiène satisfaisante.
- Perte d'une cuspide.

→Indication des overlays :

- les parois ont une résistance insuffisante.
- les contacts occlusaux se situent à l'interface céramique-dent.
- Augmenter la dimension verticale d'occlusion afin de traiter des pathologies articulaires en association avec des traitements orthodontiques.

INLAY ONLAY : QUELLE DIFFÉRENCE ?



Inlay onlay : quelle est la différence ?

-il y a une nuance entre ces procédés qu'il est bon de connaître :

- **L'inlay dentaire :**

Il va permettre de reconstruire la partie interne d'une dent **donc la partie invisible**.

L'inlay dentaire va lui **s'adapter parfaitement à la forme de la dent** afin d'avoir une restauration de plus grande qualité.

- **L'onlay :**

Il s'agit également d'une pièce prothétique mais qui elle va reconstruire la pointe et le sommet d'une dent et donc **la partie visible**. Lorsqu'une dent est cassée, **l'onlay va recouvrir la partie cassée** et ainsi réparer la dent.

Inlay, onlay : Les points en commun :

- Les deux servent à reconstituer la dent cariée ou cassée.

-Les deux sont indiqués en cas :

- D'allergie à l'Ag, au Pb ou autre(s) constituant(s) des amalgames d'argent.

- la bimétallisme.

- l'esthétisme.

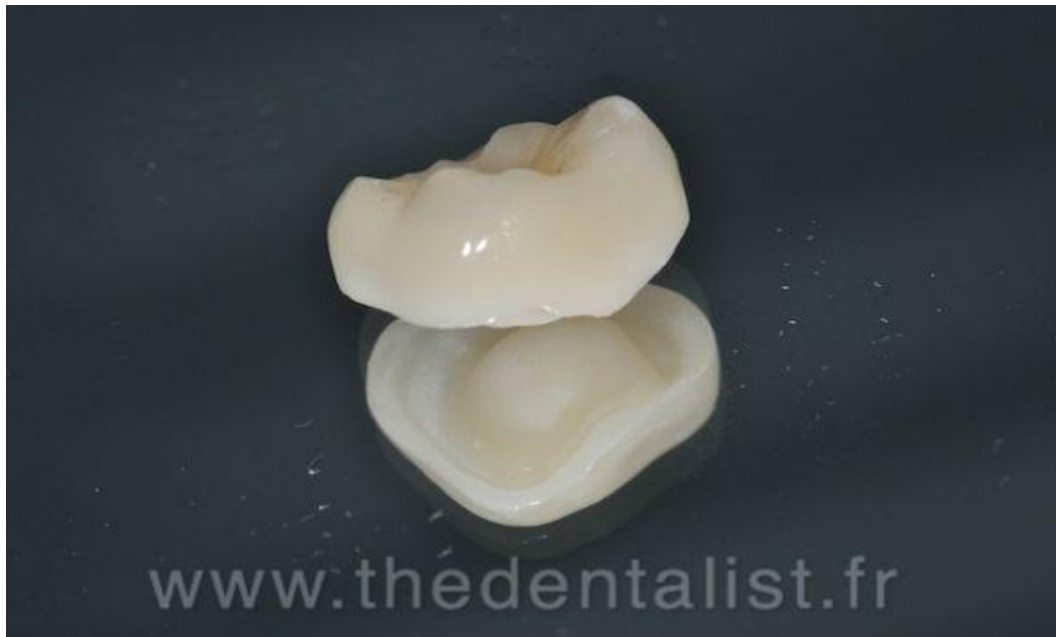- le réglage d'harmonisation ou encore la validation d'un plan d'occlusion par surélévation (bruxisme, acide...).

C .Les endocouronnes :

1.Définition :

Pièce prothétique reconstruisant une grande partie du volume coronaire d'une dent dépulpée mais sans faire appel à une reconstitution corono-radiculaire sous-jacente.

L'intrados prothétique prend appui sur les surfaces dentaires au niveau du plancher pulpaire tout en conservant le maximum de parois résiduelles.



(Figure 06) : Une endocouronne.

2.Indication :

Les endocouronnes sont actuellement peu utilisées en cabinet dentaire car leurs indications sont méconnues pour bon nombre de praticiens. De ce fait, ce n'est pas encore une restauration envisagée de façon aussi habituelle qu'une couronne corono-périphérique associée à une reconstitution corono-radiculaire.

Il est intéressant de connaître ces indications afin de pouvoir juger de la faisabilité d'une telle restauration :

- Seules les molaires peuvent bénéficier de ce type de restauration compte tenu de l'anatomie favorable de leur chambre pulpaire. Les molaires maxillaires avec une forme plus trapézoïdale sont moins adaptées à ce type de restauration mais peuvent quand même être envisagée.

- D'après Dietschi et Spreafico (1997) il faut avoir une hauteur de chambre pulpaire entre trois et cinq millimètres, alors que Lin et coll. (2010) préconisent plutôt une profondeur minimale entre quatre et cinq millimètres.

- Dans les cas où l'espace inter-occlusal est réduit et que la future reconstitution corono-radiculaire ne pourra pas présenter une hauteur satisfaisante pour assurer la rétention de la couronne corono-périphérique scellée, l'endocouronne est une excellente alternative.

- La persistance d'une paroi de hauteur minimale d'un à un millimètre et demi et d'épaisseur d'un millimètre et demi après préparation.

D. Contre-indications des différents types des reconstitutions coronaires partielles :

- Hygiène buccale insuffisante.
- Les inlays en alliage coulé (or) sont contre indiqués lorsque la hauteur, le volume de la dent et la taille de la cavité sont insuffisants.
- Les habitudes para fonctionnelles et l'usure excessive de la denture contre indiquent la réalisation des inlays et onlays.
- La réalisation d'une endocouronne sur une dent antérieure est une contre-indication. En effet, leur chambre pulpaire est trop étroite et leur surface de collage insuffisante. De plus, ces dents sont soumises à des forces latérales et de cisaillement qui sont néfastes aux pièces prothétiques collées.

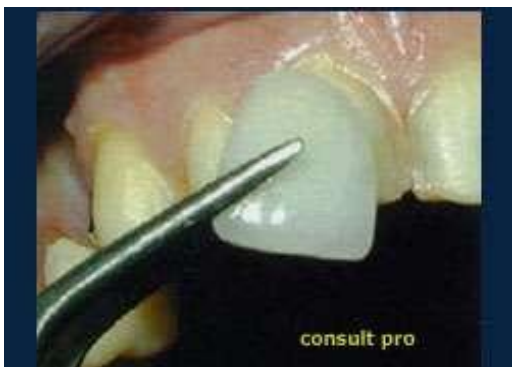E. Les facettes :

1. Définition :

Une facette dentaire est un artifice prothétique composé d'une fine pellicule de céramique qui permet de modifier la teinte, la structure, la position et la forme de la dent originale.

Selon le D. Olivier Etienne, cette définition limite la notion de facette à sa caractéristique principale : son épaisseur. De plus, elle ne mentionne pas le point clé de la réussite de cette technique de restauration : le collage.

O. Etienne propose donc de définir les facettes dentaires comme un artifice prothétique de fine épaisseur, collé à l'émail et destiné à corriger la teinte, la position et la forme d'une dent.



(Figure 07) : Une facette sur une incisive centrale.

2. Types de facettes :

Deux principaux matériaux sont utilisés pour fabriquer les facettes :

- La **porcelaine** (céramique).
- La **résine composite**, c'est-à-dire le même matériau que les plombages blancs.

Les deux types de facettes présentent des caractéristiques distinctes et leur procédure d'installation est différente.

a) Facettes en porcelaine ou en céramique :

Une facette en porcelaine est comme un **faux ongle** qui est moulé et cimenté aux dents. Elle est de dimension de l'ordre du millimètre ; elle peut donc être aussi mince qu'un verre de contact. C'est le type de facette qui donne les **meilleurs résultats esthétiques à long terme**, car la céramique est le matériau qui ressemble le plus à l'émail dentaire de par sa dureté et sa capacité de reproduire la translucidité naturelle d'une dent.

Ce type de facette :

- Ne se tache pas.
- Ne change pas de couleur.
- Ressemble à un faux ongle moulé et cimenté sur la dent.
- A une durée de vie plus longue que la facette en composite.

b) Facettes en résine composite :

Les facettes en résine composite sont appliquées directement sur les dents ; c'est ce qu'on appelle la méthode directe d'installation. Certains cabinets dentaires peuvent faire appel à un laboratoire externe pour fabriquer ce genre de facettes, mais cette méthode indirecte est plus rarement utilisée de nos jours.

Avant de pouvoir y installer des facettes, le dentiste applique un agent chimique sur les dents, ce qui rend leur émail rugueux afin de faciliter l'adhérence de la résine. Chaque facette en résine est ensuite fabriquée en superposant plusieurs couches de matériau composite qui sont durcies individuellement à la lumière par le phénomène de photopolymérisation. Le dentiste peut polir et remodeler les facettes à la fin du processus pour les harmoniser avec les dents naturelles adjacentes.

Ce type de facette :

- Se pose en un seul rendez-vous.
- Est moins chère que la facette en porcelaine.
- Est fabriquée directement chez le dentiste et façonnée sur la dent.
- A une durée de vie moins longue que la facette en porcelaine (elle peut nécessiter des retouches avec le temps).

3. Indication :

Plusieurs classifications pour distinguer les indications cliniques des facettes ont été proposées. La plus diffusée est la classification de l'école genevoise. Elle fût décrite en 1997 par Belser et les frères Magne. O. Etienne détaille cette classification et lui adjoint une quatrième classe d'indication.

Type I : correction de la couleur :

- colorations dues aux tétracyclines de degré 3 et 4 : L'action des tétracyclines sur les dents est très variable. Elle va d'une simple coloration uniforme jaune à des bandes ou des colorations gris-bruns plus ou moins prononcées.

- dents réfractaires au blanchiment externe.

➤ Fluorose de type III :

Le fluor a une action directe sur l'émail, en fonction de son dosage. A dose efficace, il apporte une réelle résistance à la carie. Mais en surdosage, il entraîne l'apparition de dyschromie, d'hypo minéralisation et même de porosités.

-L'éclaircissement externe est inefficace sur les fluoroses avec porosité, du fait de l'irrégularité de l'état de surface de l'émail. Donc, lorsque la quantité d'émail résiduelle sera supérieure à 50%, on procèdera à la mise en place de facettes dentaires.

➤ Oblitération canalaire post-traumatique avec conservation de la vitalité pulpaire.

Type II : Correction de forme :

-Dents conoïdes : aussi appelées dents riziformes, ces anomalies de forme sont dues à une altération génique

-Fermeture des diastèmes et des triangles noirs interdentaires : la meilleure solution consiste à mettre en place des facettes non pas seulement sur les deux incisives centrales, mais sur les quatre incisives, voir les six dents antérieures.

-Allongements des bords libres trop courts du fait du guidage antérieur.

Type III : anomalie de structure :

-Fracture coronaire étendue : la persistance de la vitalité pulpaire nous permettra la mise en place d'une facette dentaire dans le but de conserver un maximum de tissus dentaires résiduels.

-Perte d'émail étendue par érosion et/ou usure.

-Malformations congénitales et acquise de l'émail (l'amélogénèse imparfaite, Molar-Incisor Hypomineralization (MIH), Hypo minéralisations acquises de l'émail).

Type IV : anomalies de position :

La proposition de réhabilitation par facettes dentaires ne sera proposée qu'après l'orthopédie dento-faciale, et ne concernera que les anomalies les plus minimales.

4. Contre-indication :

Ainsi, les contre-indications développées ci-dessous le sont à l'heure actuelle, mais ne le seront peut-être plus d'ici quelques années grâce à la recherche et à l'amélioration de nos techniques, bien que cette hypothèse soit peu probable. Ces contre-indications peuvent être absolues ou relatives.

-**Les malocclusions** (anomalie de calage postérieur, anomalie de guidage, le bruxisme).

-**Tissu dentaire résiduel insuffisant** : Cette catégorie regroupe toutes les pertes de substances amélaire d'étiologies non traumatiques et non-carieuses

- **Anomalie colorimétrique importante** : Un substrat dentaire très saturé complique le traitement esthétique par facette dentaire. Plus une dent est préalablement saturée, plus la facette se devra d'être épaisse pour masquer cette couleur disgracieuse.

- **La maladie parodontale.**

- **Le manque d'hygiène.**

-**Le tabac.**

- **Les malpositions majeures.**

CHAPITRE III :

LES AVANTAGES ET LES INCONVENIENTS.

A. Les avantages :

1. Les inlays :

- Ils sont bien plus solides qu'un simple amalgame.
- Ils sont plus durables.
- Ils sont bien plus esthétiques qu'un plombage et son ombre grise par exemple surtout ceux réalisés en céramique.
- Ils sont façonnés à la forme de la dent ce qui fait que l'aspect général de la dentition ne change pas.
- Ils permettent d'avoir une solution discrète pour soigner une dent.
- Ils sont simples à mettre en place et peuvent être posés sur une dent vivante (la dent n'a pas besoin d'être dévitalisée).
- Ils sont moins coûteux qu'une prothèse dentaire classique.
- Ils permettent de mieux conserver l'intégralité de la dent naturelle qu'une couronne.

2. Les onlays et les overlays :

L'onlay (overlay) possède des avantages intéressants :

- L'onlay est esthétique car il reconstitue à l'identique la partie de la dent abîmée, La dent retrouve ainsi grâce à lui son aspect original.
- Contrairement à la couronne qui impose une dévitalisation de la dent, **l'onlay peut être posé sur dent vivante.**
- L'onlay est collé à la dent et il est parfaitement étanche.

3. Les endocouronnes :

Majoritairement réalisées en céramique, elles présentent les avantages communs aux restaurations collées :

- **La simplicité de la réalisation** : en effet la réalisation relativement simple ainsi que la prise d'empreinte sans nécessité de technique d'accès aux limites permettent de limiter le nombre d'étapes opératoires par rapport aux thérapeutiques avec couronne conventionnelle et le recours à des limites intra ou juxta-gingivales.
- **La notion de gradient thérapeutique** : elles permettent de retarder au maximum la perte de la dent sur l'arcade en freinant le cycle des restaurations invasives et cela en évitant d'avoir recours à un ancrage radiculaire qui pourrait fragiliser la dent.
- **L'esthétique** : les endocouronnes en céramique présentent pour le praticien l'avantage de pouvoir choisir la teinte de base mais aussi de pouvoir être maquillées pour un mimétisme avec les tissus périphérique optimal.
- **La biocompatibilité** : les céramiques utilisées en odontologie prothétique sont des matériaux qui sont bio-inertes (inerties chimique, électrique et thermique). Leur structure chimique leur confère une grande stabilité et donc une bonne biocompatibilité générale. Elles sont beaucoup plus stables que les métaux et les résines et ne présentent pas de dégradation par corrosion, enfin elles sont lisses et sans porosités et diminuent donc l'adhésion de la plaque dentaire et l'inflammation parodontale qui pourrait en résulter.
- **L'absence de tenon et la préparation à minima** : la préparation peut être réalisée sur des faibles hauteurs coronaires car elle exploite la chambre pulpaire pour sa rétention macro et micromécanique et cela sans exploitation ni affaiblissement de l'intégrité radiculaire. De plus la mise en place et la dépose d'un tenon demeurent risquées pour le praticien (perforation, fausse route, fracture, affaiblissement par perte de substance radiculaire).
- **La possibilité de réintervention sur le traitement endodontique** : en effet il est possible de transfixer la pièce prothétique afin d'avoir un accès aux entrées canalaires. Cela paraît plus simple et moins risqué en termes de fracture que de devoir déposer un ancrage intra radiculaire scellé ou collé.
- **L'absence d'interférence sur les radiographies** : grâce à l'utilisation des céramiques, il existe une diminution des nuisances optiques lors d'examen et donc la possibilité de repérer plus aisément une reprise carieuse éventuelle.
- **La réduction du nombre d'interface de collage** par rapport à une thérapeutique avec tenon classique.
- **Le renforcement des structures résiduelles de la dent** : les reconstitutions partielles collées renforcent les tissus résiduels par diminution de la flexibilité. D'après certaines études, les dents restaurées présentent une rigidité égale voir supérieure à celle des dents naturelles indemnes

- **L'étanchéité** : le joint de collage des céramiques ainsi que la bonne adaptation marginale des céramiques permettent une bonne étanchéité à long terme et réduisent la pénétration de micro-organismes.
- **L'hygiène et le brossage** : pour le patient rendus plus aisés puisque le joint prothétique est supra gingival.
- **La possibilité d'être entièrement réalisées par technique CFAO** au cabinet par le chirurgien-dentiste (CFAO).
- **Un meilleur joint périphérique** que celui retrouvé pour les reconstitutions directes collées.
- **Le moindre coût de fabrication** et donc de revient pour le patient comparé à une thérapeutique classique avec ancrage et couronne céramique.
- **La préservation de la santé parodontale grâce aux limites supra gingivales** : tous les auteurs préconisent la limite supra gingivale comme seule garante de l'intégration parodontale.

4. Les facettes dentaires :

Recourir à des facettes dentaires entraîne de nombreux avantages :

- **L'esthétique** : les facettes offrent un aspect des plus naturels tout en apportant blancheur et transparence, elles ne cessent d'être améliorées depuis leur création en 1928. D'autant plus quand les facettes sont fabriquées sur mesure, elles sont plus translucides.
- Les matériaux utilisés sont biocompatibles.
- La couleur des dents ne change pas par rapport à un blanchiment dentaire. Blanchir ses dents ne change pas la forme et position des dents.
- Une parfaite alternative à des traitements plus complexes de la dentisterie esthétique : comme, l'orthodontie (pose d'un appareil dentaire), la pose d'une couronne dentaire, la pose d'un implant dentaire ou d'un bridge dentaire. C'est une technique indolore.
- Il n'est pas nécessaire de dévitaliser comme pour les dents à pivots, ou couronne céramique lorsque l'on pose des facettes dentaires.
- **La rapidité** : Les changements sont mesurables immédiatement. Quelques jours seulement après la fin des soins, les gencives se replacent normalement et vous retrouvez un joli sourire éclatant de santé.
- Une solution non invasive, sans anesthésie générale, parfois sans anesthésie locale, sans douleur : comme il n'y a pas besoin de dévitalisation. La structure de la dent est préservée.

- **La facilité d'entretien** : rien ne change après la pose des facettes. Vous continuez à adopter une bonne hygiène bucco-dentaire en vous brossant les dents normalement, en utilisant du fil dentaire, en rendant visite régulièrement à votre dentiste pour un détartrage et un brossage prophylactique.
- **La résistance** : aux chocs, aux taches alimentaires, aux caries, au bruxisme, au froid et au chaud.

B. Les inconvénients :

1. Les inlays :

- Ils ne peuvent être utilisés pour traiter des dents dévitalisées et trop abîmées.
- Ils demandent une bonne hygiène buccale.
- Plusieurs séances chez le dentiste sont nécessaires.
- Leur prix et ils ne sont remboursés que par certaines mutuelles.

2. Les onlays et les overlays :

-Le seul véritable inconvénient de l'onlay est son prix. Toutefois, même si l'onlay est une pièce prothétique, la sécurité sociale ne le reconnaît pas comme tel. Il est donc remboursé sur la base d'un soin dentaire, c'est-à-dire 10% de son prix environ.

3. Les endocouronnes :

- **L'esthétique** : la limite entre la céramique et la dent en vestibulaire peut être visible, il faudra prévenir le patient et être très attentif dans le choix de la teinte et lors du maquillage.
- **Protocole de collage rigoureux** : le collage est un acte complexe qui nécessite un respect très strict du protocole et la mise en place d'un champ opératoire.
- **Relargage de bisphénol A** : certaines études montrent que cette molécule est néfaste sur la fonction endocrinienne. Elle est d'ailleurs interdite depuis le 1^{er} janvier 2015 dans tous les contenants alimentaires.

- **Risque d'allergies aux composants de la colle** : en effet certains composants (acrylates de méthacrylates principalement) de la colle sont à l'origine de nombreuses réactions allergiques.

4. Les facettes dentaires :

- Il peut être nécessaire que le dentiste diminue parfois les dents en hauteur, voire en largeur, avant de les recouvrir de facettes.
- Le polissage des dents consiste à « gratter » l'émail afin que la colle adhère au maximum sur la dent. Pour autant, les facettes dentaires sont de plus en plus fines, à l'instar des facettes Pelliculaires. Grâce à ces nouvelles performances, elles ne nécessitent plus que l'on touche à l'émail avant d'être collées.
- La longévité est de 10 à 20 ans pour les facettes en céramiques. Les facettes en résine composite ont une durée de vie plus limitée de 2 à 5 ans. Il n'existe pas de remboursement de la part de la sécurité sociale et de la mutuelle.

CHAPITRE IV :

LES MATERIAUX DE

RESTAURATION.

-Avant même de commencer la préparation il est important de choisir un matériau de restauration adapté.et pour cela on doit passer par des critères de sélection.

A. Cahier de charge du matériau de restauration :

-un matériau de restauration idéal doit répondre aux critères suivants :

- permettre une approche la plus conservatrice de tissus sains possible, lors de l'aménagement de l'espace prothétique nécessaire.
- restaurer une morphologie naturelle et fonctionnelle de la dent.
- redonner une résistance mécanique à la dent restaurée compatible avec sa fonction.
- assurer une adaptation optimale au niveau des bords et des interfaces.
- être biocompatible.
- être radio-opaque.
- assurer la plus grande longévité.

-actuellement il existe trois matériaux répondant a ce cahier des charges :

1-les alliages métalliques.

2-les résines composites.

3-les céramiques.

B. Les alliages métalliques :

1. Composition et rappel des propriétés :

Autrefois, les inlays/onlays étaient réalisés exclusivement en or pour des questions de biocompatibilité. Mais à la suite de l'augmentation du prix de l'or en 1968, nous assistons au développement d'alliages plus économiques :

-des alliages précieux à teneur réduite en or.

-des alliages non précieux, à base de nickel ou de cobalt et de chrome (moins étudiés comparativement aux inlays en or).

Actuellement, il existe quatre types fondamentaux d'alliages, du type I au type IV, du moins rigide au plus rigide. Ce sont les deux premiers types qui sont utilisés pour les IO :

-Le type I : étant indiqué pour les inlays proximaux sur incisives et inlays des collets.

-Le type II : est indiqué pour les IO de tous types.

Tous les constituants ont des actions complémentaires :

- L'or confère une excellente résistance à la corrosion et une grande ductilité.
- Le cuivre abaisse l'intervalle de fusion et augmente la résistance et la dureté.
- Le platine augmente la résistance à la corrosion, la dureté et l'intervalle de fusion (d'où son utilisation limitée).
- L'argent adoucit la couleur rouge du cuivre, augmente la ductilité de l'alliage mais a tendance à s'oxyder.
- Le zinc, utilisé comme désoxydant, augmente la fluidité de l'alliage et a un rôle dans les phénomènes de durcissement (Burdairon, 1986).

Dans les alliages dits semi-précieux, la quantité d'or n'est plus que d'environ 50%. Nous avons en revanche une augmentation de la teneur en palladium (9%), d'après les études sur la corrosion, permettrait de compenser la diminution de la teneur en or des alliages. Cependant, il a également été démontré que ce type d'alliage est plus sensible aux techniques de mise en œuvre au laboratoire, surtout lors du chauffage, ce qui est dû à la faible densité en palladium.

2. Propriétés mécaniques des alliages d'or :

- L'or a des valeurs de résistance à la rupture importantes, ce qui démontre qu'il résiste mieux que la dentine aux phénomènes de déformation et de rupture.
- L'or est également un matériau ductile (se déformant de manière plastique sans se rompre).
- une très bonne étanchéité marginale. (Burdairon 1986).
- une faible dureté.

3. Propriétés thermiques des alliages d'or

Les coefficients de dilatation thermique (entre 18 et $19 \cdot 10^{-6}/^{\circ}\text{C}$) sont proches de celui de la couronne dentaire ($11,2 \cdot 10^{-6}/^{\circ}\text{C}$) ce qui en font de bons matériaux. Les alliages en or de classe I et II ont une conductibilité importante ($250\text{W}/\text{m}^{\circ}\text{K}$), qui est égale à :

- 500 fois celle de la dentine
- 250 fois celle de l'émail
- 10 fois celle de l'amalgame.

C'est un point négatif surtout lorsque l'on réalise des cavités profondes car la chaleur sera transmise près de la pulpe.

4. Propriétés chimiques et électrochimiques des alliages d'or :

Il faut réaliser un traitement d'homogénéisation des pièces prothétiques afin d'éviter la corrosion électrochimique, le ternissement en bouche et ainsi la détérioration de ces pièces. Ce traitement consiste à placer l'alliage à 700°C pendant 15 minutes avant de le tremper dans l'eau entre la fonte et le durcissement au laboratoire.

5. Propriétés biologiques et biocompatibilité des alliages d'or :

Ils sont très bien tolérés au sein de la cavité buccale à condition que la teneur globale en or et en métaux nobles platinés ne soit pas inférieure à 75%.

C. Les résines composites.

1. Evolution et différents types :

-Composition des composites (Choussat et Colat-Parros, 1996) :

Les résines composites présentent trois phases :

-organique : la matrice

-inorganique : les charges minérales

-inter faciale : l'agent de couplage

2. Composition de la matrice :

Un monomère à haute masse moléculaire qui est son constituant principal. Il s'agit du bis GMA (Diméthacrylate glycidique de Bisphénol A) ou de l'UDMA (Diméthacrylate d'Uréthane). Ce monomère principal permet la formation d'un réseau tridimensionnel qui assure la formation du matériau.

Des monomères additionnels de faible masse moléculaire. Ils abaissent la viscosité du composite, améliorent sa manipulation, son degré de conversion et ses propriétés

mécaniques, des inhibiteurs de polymérisation assurant la conservation du composite, des initiateurs chimiques ou activateurs photosensibles. Le rôle de la matrice est d'assurer la cohésion du matériau.

3. Composition des charges :

Les charges sont à base de quartz, borosilicate, céramique et silice. Elles sont liées à la matrice et améliorent le comportement mécanique des composites : résistance à la compression, à la traction et à la flexion.

Les charges permettent aussi de :

- Diminuer les contraintes liées au retrait de polymérisation.
- De compenser le coefficient de dilatation thermique trop élevé de la matrice.
- D'obtenir la radio-opacité du matériau.

Le principal problème des composites est le retrait de polymérisation, nous verrons plus loin comment les restaurations indirectes permettent de lutter contre ce problème important.

4. Les composites de laboratoire :

Pour commencer, nous avons assisté au développement des composites de laboratoire dits " de première génération " pour la réalisation d'IO en composite. Ils sont micro-chargés et sont constitués d'une matrice de bis GMA dans laquelle se trouve des charges de silice colloïdale de petit diamètre et en faible quantité. Nous constatons donc une agglomération des charges et, par conséquent, une mauvaise homogénéité à l'origine de l'usure prématurée du matériau. La conséquence est le taux élevé de fracture (à cause d'une faible résistance à la flexion, d'un module d'élasticité faible et d'un mauvais polissage résultant d'un faible pourcentage de charges minérales).

Du point de vue clinique, on constatait des colorations parasites, des hypersensibilités ou encore des caries secondaires difficiles à diagnostiquer. Afin d'améliorer les performances cliniques, nous avons vu se développer les composites de laboratoire dits " de seconde génération ". Ils sont micro-hybrides et constitués d'une matrice résineuse de bis GMA, UDMA ou PCDMA infiltrée de charges de silicate, baryum, céramique et quartz qui sont de taille moyenne et, chose très importante, en quantité importante.

Cette importante quantité de charges permet d'augmenter la dureté, la rigidité et la résistance à la flexion du composite. Ce type de composite présente de bonnes

caractéristiques de surface (polissage et résistance à l'abrasion) et de bonnes propriétés physico-chimiques ce qui permet les caractéristiques suivantes :

- Une résistance à l'usure proche de celle de l'émail.
- Un résultat esthétique satisfaisant.
- Un respect de l'économie tissulaire.
- Une pérennité améliorée.

5. Propriétés des résines composites :

a) Propriétés physiques :

- **Contraction de prise** : Le retrait de polymérisation est inhérent à la polymérisation et entraîne des contraintes pouvant créer des hiatus entre le matériau et le tissu dentaire ou même causer des fractures du tissu dur. Le phénomène de retrait lors de la prise est inversement proportionnel au taux de charge du composite. Ainsi, ce sont les résines composites flow qui présentent la plus importante contraction de polymérisation. Notons aussi que le type de photopolymérisation influe sur la contraction de prise. Certains auteurs préconisent d'utiliser des lampes LED avec des programmes soft start ou pulsés, pour minimiser les contraintes résultant du retrait.

-**Aptitude au polissage** : elle dépend de la taille moyenne des charges présentes : plus elles sont petites, meilleure est l'aptitude au polissage. Ainsi, ce sont les composites micro hybrides nano chargées qui permettent d'obtenir l'état de surface le plus esthétique. Les résines composites micro chargées présentent la même aptitude au polissage que les micro hybrides nano chargées du fait de la présence de charges pré polymérisées. La viscosité du composite n'a aucune influence sur l'aptitude au polissage de celui-ci.

-**Propriétés optiques** : pour Lasfargues, le potentiel esthétique d'un système de résines composites dépend de sa faculté à être « invisible à une distance sociale ». Ainsi, les résines composites doivent avoir un biomimétisme des différents tissus durs dentaires : l'émail et la dentine. Ces derniers ont des propriétés différentes. L'émail est faiblement saturé, opalescent et translucide. Alors que la dentine présente une forte opacité et sa saturation augmente avec l'âge.

Un système de restauration composite doit comporter un nombre suffisant de teintes avec des saturations différentes pour permettre la stratification de la résine. Mais ce nombre doit être limité pour ne pas se heurter à la limite de perception visuelle.

-Propriétés radiographiques : l'aspect radio-opaque des résines composites est dû aux éléments à haut poids atomique.

-Propriétés thermiques : les résines composites présentent une conductivité thermique faible, très légèrement supérieure à celle de l'émail. Par contre, les composites ont un coefficient de dilatation thermique jusqu'à 4 fois supérieur à celui des tissus dentaires (émail : $11,4 \cdot 10^{-6}/^{\circ}\text{C}$; dentine : $8,3 \cdot 10^{-6}/^{\circ}\text{C}$). Si les composites macro chargés et micro hybrides ont des coefficients de dilatation thermiques compris entre $22 \cdot 10^{-6}/^{\circ}\text{C}$ et $35 \cdot 10^{-6}/^{\circ}\text{C}$, les composites micro chargés ont des coefficients de dilatation thermique compris entre $45 \cdot 10^{-6}/^{\circ}\text{C}$ et $70 \cdot 10^{-6}/^{\circ}\text{C}$. En théorie, de forts et longs changements de température peuvent altérer le joint résine/dent, mais en pratique, les modifications thermiques dans le milieu buccal ne le permettent pas.

b) Propriétés mécaniques :

Module d'élasticité de Young : Il permet d'évaluer la rigidité d'un matériau sous l'action d'une contrainte. Plus le module est élevé, plus le matériau est rigide. Le module d'élasticité recherché dépend de l'indication clinique à laquelle doit répondre le composite. Ainsi, un composite en position cervicale devra avoir un module faible, dû au fait que les forces masticatoires entraînent une déformation à cet endroit. Alors qu'un composite en position occlusal devra avoir un module élevé pour résister à la déformation et ne pas créer de hiatus d'usure. Les résines flow micro chargées possèdent les modules de Young les plus faibles ; à l'inverse, ce sont les résines macro chargées à viscosité dite universelle qui ont le module d'élasticité le plus élevé.

Résistance à la flexion : elle possède une importance clinique, et diffère selon les résines composites. Elle varie, en moyenne, de 66,3 MPa pour les résines micro chargées universelle jusqu'à 125 MPa pour les résines micro chargées renforcées compactables.

Dureté :

-La dureté Vickers témoigne de la résistance d'un matériau face à sa déformation plastique sous l'action d'une contrainte. Elle est proportionnelle au taux de charge du composite. Plus la dureté Vickers d'un composite est élevée, plus il sera difficilement polissable.

Aptitude au collage :

-Contrairement aux ciments verres ionomères qui possèdent une propriété d'adhésion

Intrinsèque aux tissus durs dentaires, les résines composites n'ont aucune adhérence vis-à-vis de la dentine ou de l'émail. En effet, cette adhésion chimique des CVI est due à la formation de liaisons ioniques entre les groupements carboxylates de l'acide polycarboxylique et les ions calciums des cristaux d'hydroxyapatites. Donc, pour créer une

adhésion entre les tissus dentaires et les résines composites, il est impératif de préparer les surfaces dentaires par mordantage et d'associer un système adhésif amélo-dentinaire.

6. Avantages et inconvénients :

Avantage :

-La première idée à mettre en avant est l'esthétique satisfaisante de ce type de restauration car on a notamment, un grand choix de teinte. De plus, avec la technique directe, il est très difficile de réaliser des restaurations esthétiques performantes dans le cadre de pertes de substance de moyenne ou grande étendue. Avec cette technique indirecte, nous avons donc un plus en termes d'étanchéité, de point de contact, d'anatomie occlusale et de profil d'émergence (Tirlet G et Attal JP 2007).

-le taux de polymérisation a amélioré notamment grâce à la possibilité de réaliser une post polymérisation.

-la biocompatibilité est bonne (HAS 2009).

-La cavité à réaliser est moins délabrante que pour l'autre type d'IO esthétique : la céramique (même si le schéma général est identique) (Abou khalil 2004).

-Avec ce type de restauration, il est très important de préciser qu'il est possible de réintervenir et/ou réparer avec un nouvel apport si besoin (HAS 2009).

-Le composite n'a, de plus, aucun effet adverse sur la dent antagoniste. A cela, s'ajoute, la simplicité de mise en œuvre tant au laboratoire qu'au cabinet (HAS 2009).

-Pour finir, précisons que le coût financier est modéré (notamment par rapport au céramique).

Inconvénients :

-une faible résistance à l'abrasion et aux contraintes de mastication. Ils ont également un vieillissement assez rapide.

-Aussi, le composite présente une faible radio-opacité, de même que l'adhésif. Ce dernier présente d'ailleurs des difficultés à être éliminé.

-Ils possèdent une moindre résistance aux porte-à-faux et sont plus sensibles que la céramique aux colorations exogènes.

D. Les céramiques :

-La céramique est un matériau défini, dans l'encyclopédie médico-chirurgicale, comme composé d'oxydes, dont la mise en forme et la consolidation font appel à un traitement thermique à haute température et dont la micro structure est biphasée (verre/cristal).

-La céramique dentaire est un matériau inorganique, essentiellement non métallique. Elle comporte une proportion variable de charge qui dépend du type de céramique. Grâce à la nature de ses liaisons chimiques et ioniques, la céramique est un matériau biocompatible et possède des propriétés optiques qui rappellent celles de la dent.

-Les **IO** en céramique peuvent être réalisés de trois façons :

-Par stratification de la céramique.

-Avec de la céramique pressée.

-Avec de la céramique usinée.

1. Propriétés mécaniques :

-Les céramiques dentaires présentent une faible résistance, ce qui s'explique de plusieurs façons. Tout d'abord, il faut préciser que les étapes de laboratoire et les forces de mastication exercent des contraintes très importantes sur la céramique dentaire. Pour être plus résistante, on peut soutenir la céramique traditionnelle par une infrastructure métallique mais ceci la rend moins esthétique. Le métal peut faire joint avec la dent en un fin liseré périphérique. Aussi, la céramique a une rupture sans déformation élastique et il y a absence de plasticité.

-Les autres résultats des tests montrent une résistance à la compression de 300 à 390 MPa et une résistance à la traction de 70 MPa. Sa ténacité est très faible ce qui provoque la propagation des fissures dans l'ensemble du matériau. D'autre part, les céramiques dentaires ont une dureté très importante (460 KHN, indice de dureté de knoop) qui est nettement supérieure à celle de l'émail. La conséquence est qu'elles ne s'usent que très peu et qu'elles provoquent donc l'usure des dents antagonistes naturelles.

2. Propriétés physico-chimiques :

a) Propriétés chimiques :

-La céramique est un matériau stable, elle ne se corrode pas, comme le métal, au contact des fluides buccaux, agents chimiques...

b) Propriétés optiques :

-Il s'agit de l'important point fort de la céramique car elles lui donnent des qualités esthétiques que l'on ne retrouvera avec aucun autre matériau. La céramique a une vraie tendance à s'harmoniser avec les dents naturelles en translucidité, couleur, état de surface...

-La translucidité vient du fait que la céramique atténue le faisceau transmis quand le faisceau arrive sur une des interfaces présentes entre le verre et les phases cristallines. Les oxydes influencent la coloration de la céramique qui se décompose en quatre éléments : la teinte, la saturation, la luminosité (notion de couleur claire ou foncée) et la translucidité. La céramique montée contient des pigments qui vont permettre d'imiter les phénomènes de la lumière et de la couleur.

3. Propriétés biologiques :

-La céramique est un matériau biocompatible et bio-inerte grâce à la configuration de ses liaisons. L'étape de glaçage est un " bienfait " au niveau parodontal car il s'oppose à l'accumulation de plaque dentaire provoquant l'inflammation gingivale. Cette biocompatibilité, qui est commune à toutes les céramiques, est aussi liée à la nature du matériau de collage (et non pas à une réduction d'épaisseur du joint dento-prothétique).

-On aura une meilleure étanchéité à long terme avec des colles plutôt qu'avec des **CVI**. Ce joint étanche évite la percolation et tous types d'agressions physiques, chimiques et bactériennes, ce qui garantit aussi une bonne santé parodontale.

4. Les différents types de céramiques :

Il existe sur le marché plusieurs types de céramiques que nous pouvons classer ainsi :

-les céramiques riches en silice :

1- les céramiques feldspathiques.

2- les vitrocéramiques.

-les céramiques hautement cristallines :

1- les céramiques alumineuses.

2- les céramiques avec zircon (non utilisées à l'heure actuelle pour les IO).

a) Les céramiques feldspathiques :

-Il s'agit des céramiques les plus classiques, utilisées depuis le 19ème siècle. C'est un verre chargé de structure cristalline. Le verre est obtenu par fusion du feldspath qui est une forme de silice. La phase cristalline se compose de silice cristallisée. Elles sont utilisées pour l'émaillage des coiffes céramo-métalliques.

-Avec l'apparition de nouvelles céramiques feldspathiques, à haute teneur en leucite, on a une amélioration de leur résistance mécanique et une augmentation de leur coefficient de dilatation thermique. Ceci permet de les utiliser, dans certains cas cliniques, sans infrastructure métallique.

b) Les vitrocéramiques :

-Ce type de céramique est formé par cristallisation dirigée d'une matrice en verre. Les premiers systèmes apparus (Dicor® et Cerapearl®) ont été abandonnés du fait de leurs propriétés mécaniques insuffisantes. Nous avons donc assisté à l'apparition de nouveaux systèmes plus performants, parmi lesquels on trouve le procédé Empress® puis Empress® 2 qui font tous deux parties des céramiques de type IPS EMPRESS® qui sont des céramiques renforcées à la leucite.

-L'Empress® est basé sur la technique de pressée de la céramique à chaud créé en 1936. Lors de sa création, le système Empress® se déclinait en :

-Céramique IPS Empress® pour technique de maquillage.

-Céramique IPS Empress® pour technique de stratification.

-Les céramiques sont constituées de lingotins. En 1988, le système IPS Empress® 2 naît pour technique de stratification avec une amélioration des propriétés mécaniques.

-Plus récemment, il est né le système e. maxpress® qui est constitué de 60% de cristaux de disilicate de lithium. C'est en fait une évolution de l'Empress® 2. Elle a une résistance à la flexion de 350 +/- 50 MPa. Sa température de pressée dans un four spécifique est de 915°C. Ces céramiques ont aussi l'avantage de provoquer une usure moindre des dents antagonistes par rapport à d'autres types de céramiques.

-Comme nous le verrons plus loin, de nombreuses études mettent en avant des taux de réussite excellents. Il s'agit donc de la céramique de référence pour la réalisation d'inlays/onlays.

c) Les céramiques alumineuses :

-Ce type de céramique est riche en alumine qui augmente la résistance à la flexion ce qui permet de les utiliser sans infrastructure métallique. C'est en 1965 que Mac Lean utilise pour la première fois ce type de céramique (Vitadur®).

-Depuis d'autres systèmes sont apparus :

-Cerestor® par Riley et Sozio en 1983, il y a 65% d'alumine.

-In-Ceram® par Sadoun en 1985, contenant 85% d'alum.ine.

-Procera® qui contient 100% d'alumine

-In-Ceram® a depuis était enrichi de nouvelles céramiques :

- In-Ceram® Zirconia qui comprend une alumine composée de 30% de zircone, ce qui améliore le comportement mécanique.

-In-Ceram® Spinell dans lequel il y a donc du spinelle (oxyde composé d'alumine et de magnésium) qui est plus translucide et moins réflecteur.

d) Les céramiques usinées :

-La céramique dédiée à la création d'éléments prothétiques par CFAO se présente sous forme de lingotins, on a par exemple :

-VITA BLOCS Mark II pour CEREC®

-Blocs IPS Empress® CAD

-En ce qui concerne les systèmes de réalisation des pièces prothétiques, nous devons distinguer :

- le système Procera® :

-Avec ce système, une machine-outil taille la céramique à partir d'une empreinte numérique que l'on obtient en scannant le maître-modèle en plâtre. Sur l'écran, nous pouvons visualiser la ligne de finition, le volume de la préparation ou de la future chape à réaliser. Les données numériques sont ensuite envoyées au centre d'usinage en Suède où est usinée une chape qui est renvoyée au laboratoire ayant scanné le modèle.

- les systèmes Celay® et Cerec® :

-Nous parlerons du Cerec® un peu plus loin. Avec le système Celay®, il faut réaliser un pro-inlay en résine bleue en bouche, puis le placer dans la machine-outil qui permettra la taille d'un bloc de céramique. On a donc un palpeur qui détecte les formes du pro-inlay puis le bloc est taillé à l'aide d'instruments diamantés. Malgré le fait que l'adaptation et les qualités

mécaniques de la céramique soient satisfaisantes, on a du mal à obtenir une bonne précision proximale. De plus, les imprécisions lors de la réalisation du pro-inlay sont retransmises ensuite donc le résultat final dépend énormément des qualités du praticien.

5. Avantages :(Morchad B 2007) :

- Une bonne qualité d'adaptation marginale.
- Une absence d'électro-galvanisme.
- Une restauration des surfaces de contact physiologique.
- Un excellent état de surface.
- Une radio-opacité sensiblement identique à celle des tissus minéralisés.
- Une occlusion fonctionnelle.
- De bons profils d'émergence (tous ces précédents points grâce au travail du prothésiste au laboratoire. Il est évident que la qualité du travail en méthode direct est moindre).
- Un respect de la santé gingivale grâce au système de collage (biocompatibilité).
- Une bonne résistance à l'abrasion.
- Une possibilité de réparation-réintervention (HAS 2009).
- Le choix entre plusieurs matériaux (HAS 2009).

CHAPITRE V :

LES ETAPES CLINIQUES ET DE LABORATOIRE.

A. Mise en œuvre clinique :

-Nous allons détailler chacune des étapes pré-prothétique, prothétique et post-prothétique dans un ordre chronologique dont chacune présente un objectif bien précis.

1. Séance d'évaluation pré-prothétique :

a) Examen clinique préliminaire :

-Tout traitement prothétique doit être imaginé intellectuellement en amont par le praticien. Ce dernier doit mettre en évidence tous les paramètres susceptibles de modifier son plan de traitement et toutes les difficultés cliniques possibles pouvant majorer les risques d'échecs.

-Le praticien fait le bilan des indications et contre-indications relatives aux restaurations indirectes pour déterminer si le patient est favorable à ce type de traitement conservateur ou non. Toutes les dents sont examinées pour déterminer la qualité de leur restauration et des tissus environnants. Le patient peut aussi faire part de ses exigences esthétiques ce qui va guider le praticien. L'interrogatoire du patient, l'examen clinique et radiologique permettent au praticien d'évaluer : son âge, son état dentaire et parodontal, son occlusion (rapports en OIM), la présence de para fonctions, sa susceptibilité carieuse, son alimentation, son hygiène dentaire, sa motivation, ses attentes et ses souhaits. On peut montrer au patient ce type de restauration sur un modèle, lui expliquer ses avantages par rapport aux restaurations traditionnelles et lui montrer des photos de cas.

b) Choix du type de restauration et des matériaux :

- A ce stade, il faut choisir les types de restaurations et les matériaux utilisés afin d'établir un plan de traitement précis. Il faut déterminer quel type de restauration (inlay, onlay, couronne, etc. ...) est à réaliser et sur quelle dent, en fonction du volume supposé de la cavité, de son architecture et de sa localisation. Ensuite, il faut déterminer le matériau constitutif de la restauration (céramique, composite, alliage métallique) en fonction des exigences du patient et du respect des indications propres à chaque matériau. En fonction de ces différents paramètres, il faut choisir quel type d'assemblage sera nécessaire (collage ou scellement). A ce stade, les devis sont clairement établis mais restent hypothétiques pour les restaurations partielles tant que les préparations ne sont pas réalisées et analysées.

c) Choix de la technique : directe, semi-directe ou indirecte ?

-Dietschi et Holz classent les techniques de restauration en trois groupes avec peu d'études évaluant les deux premières techniques :

- **Les techniques directes** : ne comportent que des procédures intrabuccales réalisées en une seule séance au fauteuil.

- **Les techniques semi-directes (ou directes-indirectes)** : comportent des étapes intrabuccales et des étapes extrabuccales réalisées en une seule séance au cabinet. La méthode est dite semi-directe car d'une part le laboratoire n'intervient pas et d'autre part la restauration est fabriquée hors de la cavité buccale.

- **Les techniques indirectes** : nécessitent au moins deux séances et la collaboration avec un laboratoire de prothèse.

-Les inconvénients des restaurations semi-directes par rapport aux indirectes sont :

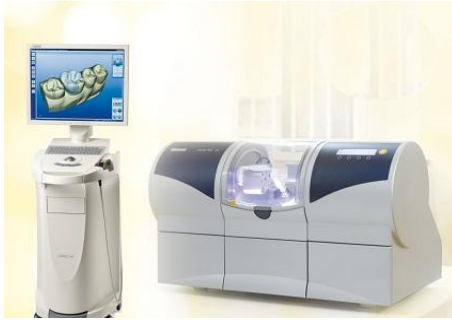- Elles nécessitent des compétences supérieures de l'opérateur.

-Il faut plus de temps pour les réaliser au cabinet (mais moins de séances).

- Nous devons avoir des matériaux et des équipements spéciaux.

-Pour les restaurations partielles en céramique (inlay, onlay, overlay, couronne partielle, facette, endocouronne), une réalisation en technique semi-directe est possible avec un système d'usinage présent au cabinet dentaire type CEREC® ou CEREC MC XL®. Dans le cas, la restauration d'usage est faite en une seule séance, et sans empreinte conventionnelle. A l'heure actuelle, en Europe seul le Cerec 3® de Sirona (Figure 08) permet une prise de vue endobuccale. Dans un avenir proche, deux autres systèmes permettront l'acquisition des données en technique directe : le D4D® (Schein) et le LAVA® System (3M Espe), Outre l'avantage du gain de temps, il n'est plus nécessaire de temporiser avec des provisoires qui sont toujours problématiques compte tenu du manque de rétention des préparations. De plus, l'empreinte optique donnera la certitude au praticien d'avoir un enregistrement correct de la préparation.

-L'inconvénient est d'une part de devoir bénéficier d'un coûteux système d'usinage au cabinet et d'autre part de ne pas recourir aux qualités artistiques du prothésiste pour l'émaillage des chapes. Lorsque le nombre de restaurations partielles est limité à une ou deux, l'indication de la méthode semi-directe peut être posée si une machine d'usinage est présente. Au-delà, le temps d'usinage devient trop long pour les différentes restaurations. Pour un plan de traitement comportant un nombre important de restaurations ou si on ne dispose pas de système d'usinage, la technique indirecte doit être choisie. On ne peut pas concevoir de réaliser une partie des restaurations en semi-direct au fauteuil et l'autre partie au laboratoire car les teintes risqueraient de ne pas correspondre parfaitement.



(Figure 08): SIRONA CEREC BLUE CAM + CEREC MCXL.

-Pour les restaurations partielles en composite la technique directe consiste à ajouter des apports successifs de composite en phase plastique, photopolymérisés en bouche. Puis il est retiré de la cavité pour subir une post-polymérisation thermique et les étapes de finition et polissage. Une fois terminé, il est collé à la dent.

-La technique semi-directe consiste à prendre une empreinte de la cavité puis à réaliser le montage au cabinet sur une réplique en silicone. La restauration subit ensuite une post-polymérisation thermique. Après finition et polissage, elle est collée à la dent.

-La technique indirecte consiste à la réalisation par le prothésiste dans son laboratoire.

2. Etape prothétique :

a) Choix de la teinte :

-Souvent négligée dans les étapes de réalisation prothétique, la prise de teinte est fondamentale pour garantir un succès esthétique final même pour les dents postérieures. Le choix de la couleur doit être réalisé au début de la séance, avant de commencer la taille car l'œil du praticien est disponible, non fatigué et non stressé. De plus, les tissus sont dans un état d'hydratation normale et non pollués par des actes ou des matériaux.

-c'est une étape non existante pour les restaurations en alliages métalliques.

-La couleur d'une dent est multidimensionnelle et résulte de l'influence des couches successives de la stratification des tissus sur la réflexion lumineuse. A la dentine se rattachent la saturation, la teinte et la fluorescence, alors que l'émail est responsable de la luminosité, des effets de dégradé, de la transparence et de l'opalescence, il est donc nécessaire de connaître ces paramètres :

-**La saturation** est la qualité par laquelle nous distinguons une couleur vive d'une couleur pâle, c'est la quantité de pigment contenue dans une couleur (value en anglais)

-**La teinte ou tonalité chromatique** est la qualité par laquelle nous distinguons une famille de couleur d'une autre (vert, bleu, rouge,) (hue en anglais).

-**La fluorescence** est la capacité pour un matériau à absorber une énergie rayonnante et à l'émettre ensuite sous la forme d'une longueur d'onde différente.

-**La luminosité** est la qualité par laquelle nous distinguons une couleur claire d'une couleur sombre. Le noir a une luminosité nulle et le blanc a une luminosité maximum (brightness en anglais).

-**L'opalescence** est la propriété d'un matériau à apparaître orange-rouge en lumière transmise et bleuté en lumière réfléchi. C'est ce qui donne des reflets bleutés au niveau des bords incisifs des dents jeunes, alors que la teinte même de la dent reste dans le jaune.

-Pour définir **la translucidité**, il faut définir aussi l'opacité et la transparence. Un matériau est transparent s'il permet le passage de rayons lumineux. Il est opaque s'il ne permet pas le passage des rayons lumineux, on ne peut alors rien percevoir à travers celui-ci. S'il est translucide, il laisse également passer les rayons lumineux mais il diffuse la plupart de ces rayons : on peut apercevoir un objet à travers mais on ne peut pas le distinguer parfaitement. La translucidité est très présente sur les dents jeunes au niveau du bord incisif.

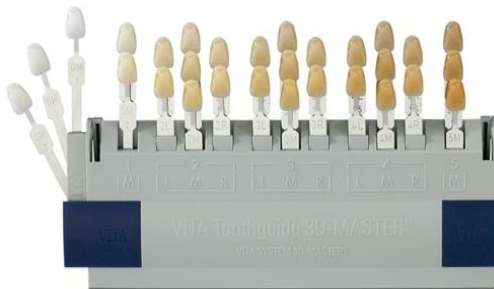Les teintiers :

-Le teintier vita pan classical (Figure 09) et le teintier vita 3D master (Figure 10) sont les plus retrouvés au cabinet dentaire.

(Figure 09) : teintier vita classique.

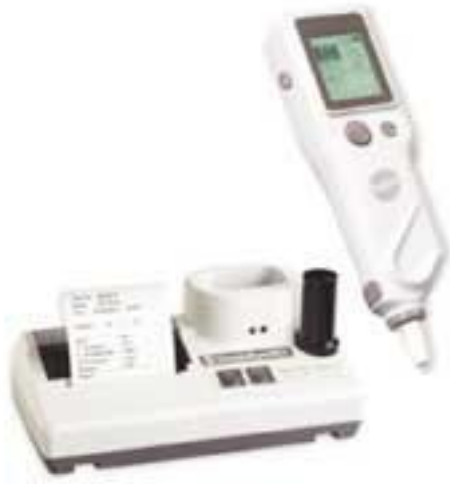

(Figure 10):teintier vita 3 D masters.

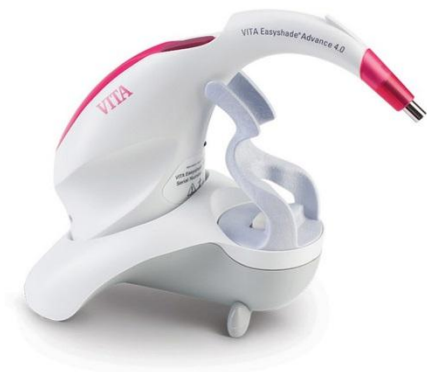

-Depuis quelques années, il existe des systèmes numériques pour le choix de la teinte qui rendent ainsi le choix de la couleur d'une dent objectif et rendra les erreurs de prise de couleur impossible.il y a deux grandes familles : les colorimètres (Figure 11) et les spectrophotomètres (Figure12).

(Figure 11) : le système shade eye de shofu.



(Figure 12) : le système easy shade de vita.



b) La préparation :

(1) Les incrustations métalliques :

-Avant toute préparation de la cavité il faut passer par :

-Une anesthésie.

- La dépose des anciennes restaurations et suppression de la carie.
- Placement de la digue pour une meilleur visibilité et étanchéité.
- Forme de cavité la plus conservatrice possible.

- inlay de classe 1 : (Figure 13)

-La forme de la cavité épouse les sillons vestibulaire et lingual, avec des petites « queues d'aronde » à chaque extrémité. Ces extensions augmentent non seulement la rétention et la stabilisation, mais elles permettent aussi de placer la ligne de finition sur les versants des crêtes triangulaires et marginales, là où la finition des bords métalliques est plus facile. Un chanfrein de 15 à 20° descend jusqu'au tiers des parois de la tranchée. La ligne de finition, formant alors un angle obtus avec l'émail, la rendrait difficilement visible lors de la finition du bord métallique.

--la dent est pénétrée juste à l'intérieur de la dentine avec une fraise en carbure de tungstène, les fissures sont éliminées en s'étendant à la profondeur optimale avec une fraise fissure. Cet instrument si utilisé correctement produit la conicité correcte avec un fond plat. Des fraises tranchantes fonctionnant à basse vitesse sont recommandées pour les détails intra coronaux.

(Figure13) : cavité type pour un inlay de classe 1.

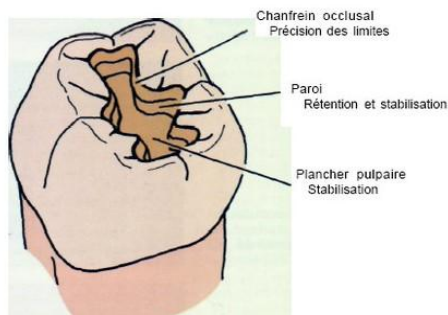


Fig. 11-47 Détail des éléments morphologiques d'une préparation pour inlay de classe I et leurs rôles respectifs.


--inlay de classe 2 :

-Matériel

1. Turbine.
2. Fraise 170L.
3. Fraise 169L.
4. Fraise flamme diamantée.
5. Fraise flamme à finir.

6. Ciseau à émail hachette.
7. Ciseau à émail coudé.
8. Ciseau à émail pour bords cervicaux.

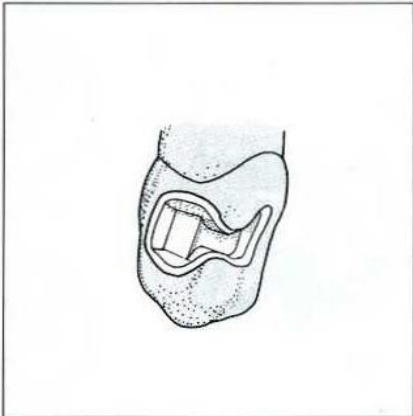-Le pourtour occlusal est tracé avec la fraise 170L (Figure 14, 12.1) à partir d'une des fosses marginales ouverte avec le côté de la fraise. Puis, la tranchée occlusale est établie à sa dimension définitive en suivant le sillon principal et en prenant tous les sillons secondaires. A ce stade, la tranchée est peu importante et sera élargie par le chanfrein occlusal dans une étape ultérieure. Une queue d'aronde à extension vestibulaire majore la stabilisation et la rétention de la cavité. Le plancher pulpaire, plat, est à une profondeur d'environ 1,5 mm, et perpendiculaire à l'axe d'insertion de l'obturation pour en améliorer la stabilisation. Les limites de la cavité doivent éviter les surfaces d'impacts occlusaux objectivés avec du papier à articuler. La tranchée doit venir sous la crête marginale : la suppression en sera d'autant plus rapide. La fraise utilisée pour réaliser la tranchée doit donner aux parois une légère inclinaison. Il faut vérifier qu'il n'y a pas de contre-dépouille et que l'ouverture de la cavité n'est pas trop marquée. Si la dent ne porte pas déjà une obturation, la tranchée est approfondie à l'aplomb de la crête marginale avec une fraise 169L. La fraise pénètre en direction cervicale jusqu'à ce que son extrémité soit sous le point de contact proximal (fig14, 12.2). On peut ainsi préfigurer la profondeur définitive de la boîte proximale, élément essentiel de sa rétention. La cavité sera élargie jusqu'à la largeur définitive de la boîte en restant en deçà de la jonction amélo-cémentaire. Les pans d'émail non soutenus sont supprimés et la forme de la boîte proximale est ébauchée avec une fraise 169L ou un ciseau à émail. L'ouverture de la boîte ne correspond alors qu'à la suppression du point de contact avec la dent adjacente (fig14. 12.3). Les limites définitives ne seront établies que par les évasements proximaux. L'isthme est élargi au niveau du raccord avec la boîte en arrondissant les angles. Les angles vestibulaire et lingual de la boîte sont avivés avec la fraise 169L ou le ciseau à émail. Les parois linguale et vestibulaire sont finies avec la même fraise et aplaties avec le ciseau à émail. Ce sont les parois de la boîte et non les angles qui assurent la fixité de l'obturation, sa rétention et sa stabilisation sont dues au fait que leur divergence est la plus faible possible. Trop importante, elle favorise les contraintes et la diminution de la rétention.



(Figure 14) : Préparation pour un inlay classe 02.

- inlay de classe 03 :

-Un inlay de classe III laisse paraître du métal, et le rend inacceptable sur les incisives. Mais il reste très utilisé sur la face distale des canines si la fin lisérée métallique est acceptée par le patient. Un inlay bien réalisé sur une canine est préférable à un amalgame, dure plus longtemps qu'un composite et est beaucoup moins mutilant qu'une couronne en céramique. C'est une obturation rare, mais qui a sa place dans l'éventail thérapeutique. La préparation a la forme d'une queue d'aronde linguale, profonde de 1 mm sur le versant incisif du cingulum, qui résiste au déplacement de l'obturation (Figure15). La boîte proximale est réalisée surtout aux dépens de la face linguale. Une approche vestibulaire serait plus mutilante et la visibilité du métal rendrait l'obturation inesthétique.

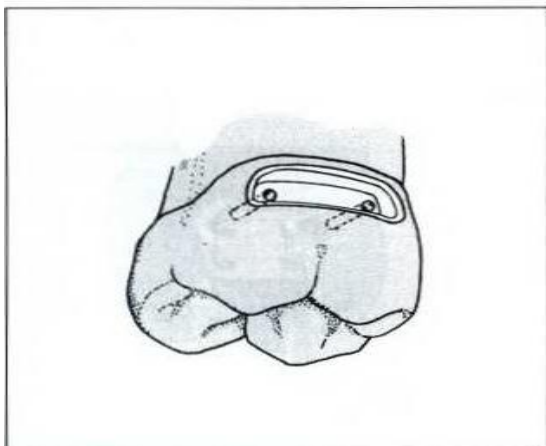


(Figure15) : Cavité type pour un inlay de classe 03.

- inlay de classe 05 : (Figure16)

-La préparation à une profondeur de 1 mm et atteint les angles proximaux-vestibulaires de la couronne. La limite cervicale est supra-gingivale, et située environ à 0,5 mm au-dessus du clamp cervical placé avant de réaliser la cavité. La limite occlusale se trouve au niveau du bombé de la face vestibulaire.

-Pour améliorer la rétention et la stabilisation, des puits dentinaires de 0,6 mm de diamètre et 3 mm de profondeur sont placés dans les angles de la cavité. La périphérie de la cavité est chanfreinée à 45° sur une largeur de 0,5 mm.



(Figure16) : Cavité type pour un inlay de classe 05.

- les onlays métalliques :


-la couronne ¾ :

Matériel

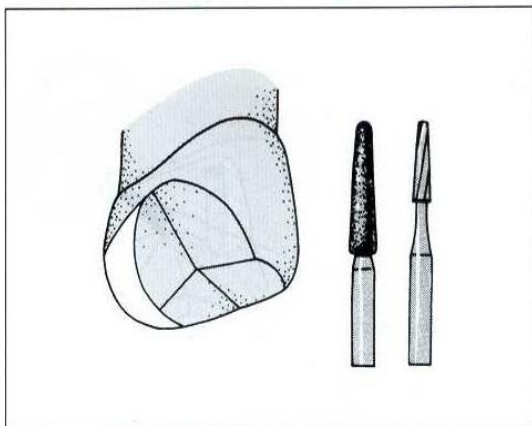
1. Turbine.
2. Fraise diamantée à bout rond.
3. Fraise diamantée conique fine et courte.
4. Fraise à congé diamantée.
5. Fraise à congé à carbure de tungstène.
6. Fraise 169L.
7. Fraise 171L.
8. Fraise flamme diamantée.
9. Fraise flamme à finir.
10. Ciseau à émail hachette.

-La première étape de la préparation pour couronne ¾ est la réduction de la face occlusale. Des rainures d'orientation sont creusées dans les arêtes et sillons avec une fraise diamantée à bout rond. Leur profondeur est de 1,5 mm sur les cuspidés d'appui (linguales) et de 1 mm sur les cuspidés guides (vestibulaires). Elles donnent l'orientation de la réduction et ne doivent pas trop endommager la crête vestibulaire des cuspidés guides : à ce niveau, une profondeur de 0,5 mm suffit. Puis, la substance dentaire persistant entre les rainures est éliminée (Figure 17.1) en reproduisant le relief des pans et versants cuspidés. La réduction est moins importante au bord vestibulaire afin d'éviter un liséré métallique disgracieux. Le chanfrein du versant externe est ensuite réalisé avec une fraise diamantée conique à bout rond faisant un angle de 45° avec le grand axe de la dent, de la même façon que la réduction des versants internes : d'abord on réalise des rainures d'orientation puis on supprime la substance dentaire persistante. La profondeur des rainures est de 1,2 mm au sommet des cuspidés et diminue jusqu'à leur limite apicale. La substance persistante entre les rainures est supprimée avec la même fraise diamantée (Figure 17.2). Le chanfrein du versant externe va d'une face proximale à l'autre. Il ménage sur le versant lingual de la cuspide d'appui une épaisseur de métal équivalente à celle qui en recouvrira le versant interne. La réduction de la face occlusale et le chanfrein du versant externe sont polis avec une fraise 171L. La réduction axiale débute par la mise de dépouille avec une fraise à congé diamantée. Elle concerne la face linguale, d'une face proximale à l'autre et le plus loin possible sans léser les dents adjacentes (Figure 17.3). Puis, le congé cervical est réalisé. La réduction des faces axiales linguale et proximales doit être continue, sans angles vifs, tant au niveau de la paroi axiale qu'au niveau du congé. L'accès aux faces proximales est obtenu avec une fraise diamantée conique courte animée d'un mouvement de va-et-vient vertical. L'extension est poursuivie jusqu'au passage du point de contact proximal puis avec des instruments de plus en plus volumineux. Elle est terminée avec une fraise diamantée conique courte ou, dans les zones accessibles au regard, avec le ciseau à émail hachette. Il ne faut pas sous-estimer la réduction de l'angle cervico-vestibulaire. C'est le « point faible » de l'onlay ¾. Il peut être nécessaire d'utiliser une fraise flamme diamantée comme instrument intermédiaire car son extrémité longue et fine facilite son passage dans un espace interdentaire réduit. La fraise à congé diamantée dresse les parois axiales et trace le congé (Figure 17.4). La finition est terminée avec une fraise à congé en carbure de tungstène de même forme et de même taille

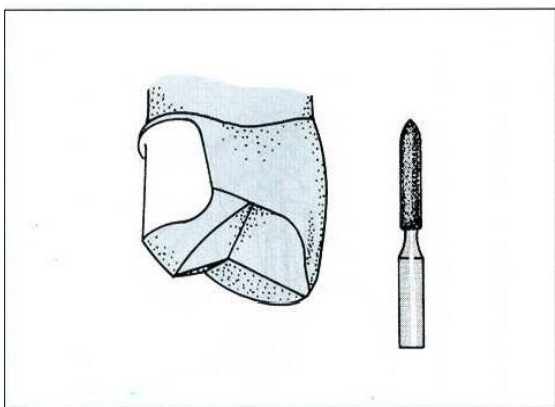
(Figure 17.5). Les rainures proximales sont approximativement de la taille d'une fraise 171 L (Figure 17.6), mais pour l'étudiant qui n'est pas encore sûr de lui, il peut paraître plus facile d'utiliser d'abord la fraise 169L, qui laisse la possibilité de rectifier la rainure. Le volume de la rainure correspond à l'enfoncement de la fraise sur la moitié de son diamètre. Le contour de la rainure est tracé au crayon sur la face occlusale (Figure 17.7). Une « gorge » d'environ 1 mm de profondeur est creusée en suivant le trait de crayon. D'après ce patron tracé sur la face occlusale, la rainure est établie sur la moitié de sa hauteur, en maintenant la fraise parallèle à l'axe d'insertion choisi pour l'ensemble de la préparation. Si la rainure paraît correctement inclinée, elle est étendue à sa longueur définitive en restant à 0,5 mm du congé. Les rainures, tracées le plus près possible de la face vestibulaire sans empiéter, sont parallèles au grand axe de la dent. Elles sont d'abord réalisées sur la face la moins accessible des molaires (face distale), et sur la face (mésiale) des prémolaires où les problèmes esthétiques peuvent se poser. Si la mise en place de la première rainure pose problèmes, il est facile de modifier l'orientation de la seconde, tant en ce qui concerne son accessibilité que le résultat esthétique. Les toutes premières fois, il peut être utile de placer la fraise dans la première rainure et de s'en servir comme guide pour tracer la seconde (Figure 17.8). L'évasement est une surface plane qui supprime des quantités égales de substance sur la paroi vestibulaire de la rainure et sur la face externe de la dent. Pour éviter une trop grande extension, il est réalisé à partir de la rainure avec la pointe de la fraise. Les limites de l'évasement sont accessibles à la sonde et à la brosse à dents, mais le liséré métallique correspondant doit être minime. L'évasement est poli avec une fraise flamme en carbure identique à la fraise flamme diamantée. Des petits mouvements vifs de la fraise évitent d'arrondir la ligne de finition. Lorsqu'il est difficile d'en réaliser l'extension vestibulaire, l'évasement peut être pratiqué avec un ciseau à émail large. La cannelure occlusale, large de 1 mm, est tracée avec la fraise 171L sur le versant interne de la cuspide vestibulaire (Figure 17.9). Cette cannelure, en forme de « V », inversé, permet de disposer d'une poutre de métal continue entre les deux rainures proximales. On arrondit ensuite les angles de raccordement des versants internes de la cuspide vestibulaire et des évasements. Le chanfrein, de 0,5 mm de large, limite occluso-vestibulaire de la préparation, est réalisé avec la fraise flamme diamantée et la fraise 171 L. Il est perpendiculaire à l'axe d'insertion (Figure 17.10). Allant de la face mésiale à la face distale, il assure une surface continue entre les deux évasements proximaux. Les rôles de chacun de ces éléments de la forme de contour de la préparation destinée à une couronne 3/4 sur molaire maxillaire sont explicités sur la (Figure 17.11).



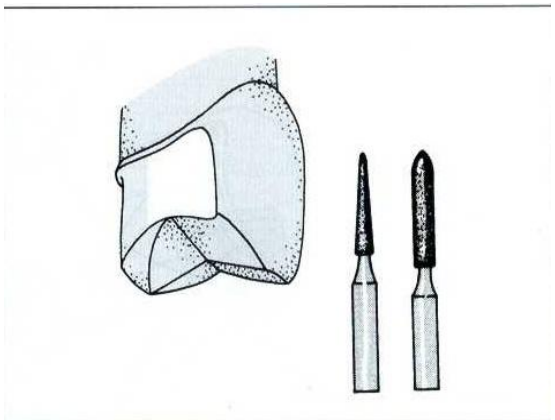
(Figure 17.1) : réduction de la face occlusale avec une fraise diamantée conique a bout rond et fraise 171L



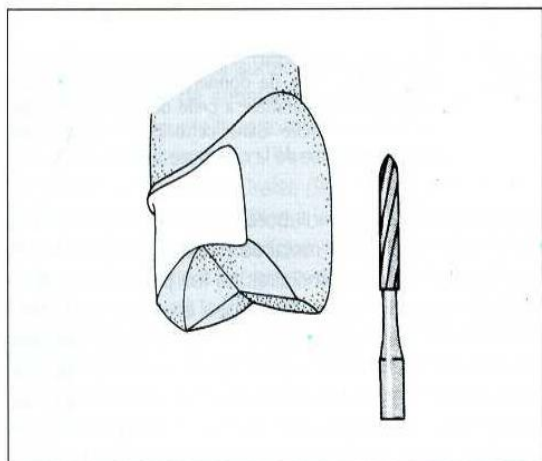
(Figure 17.2) : Chanfrein du versant externe de la cuspidé d'appui, fraise diamantée conique à bout rond et fraise 171L.



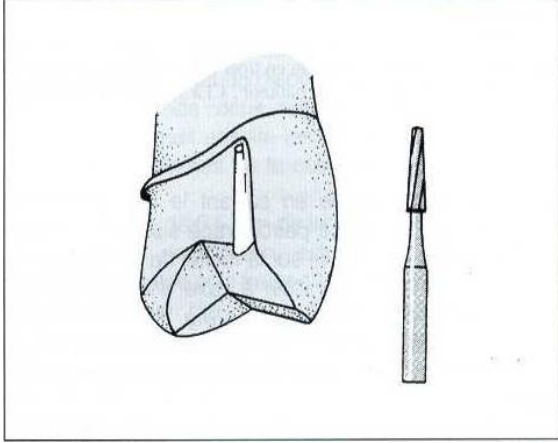
(Figure 17.3) : Réduction de la face linguale : fraise à congé diamantée.



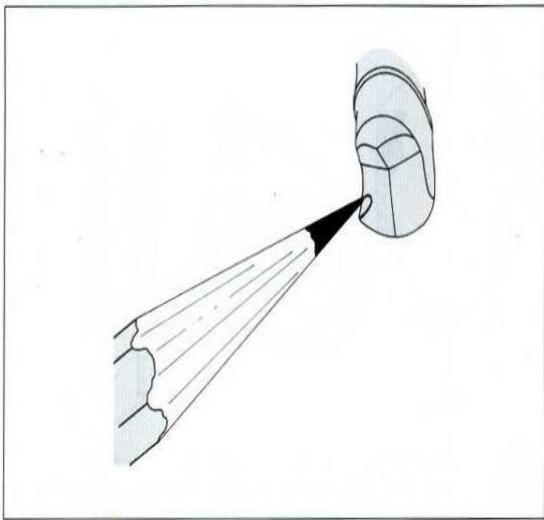
(Figure 17.4) : Réduction des faces proximales : fraise diamantée conique courte et fraise à congé diamantée.



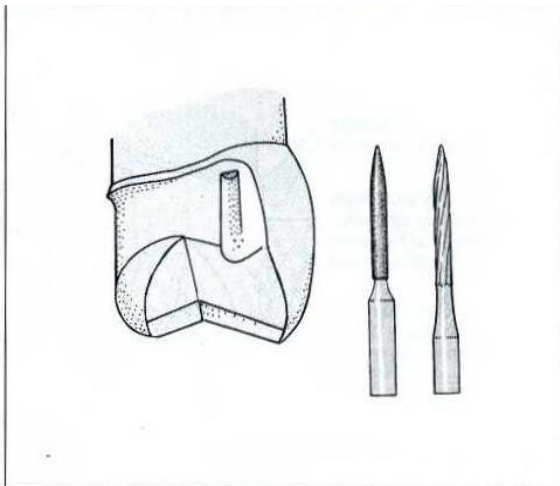
(Figure 17.5) : Finition des faces axiales : fraise à congé en carbure.



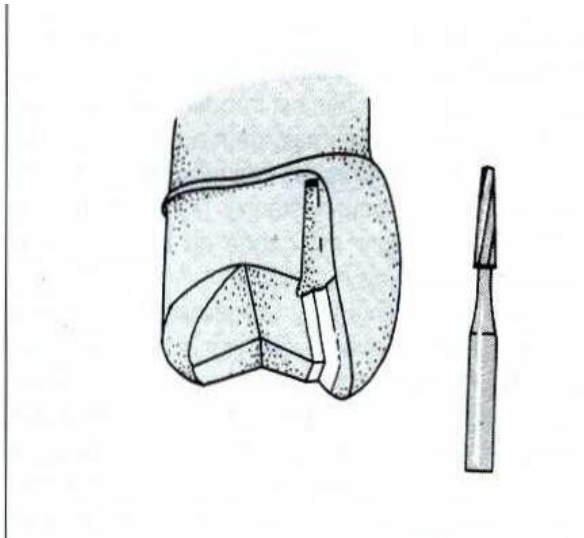
(Figure 17.6) : Rainures proximales : fraise 171 L.



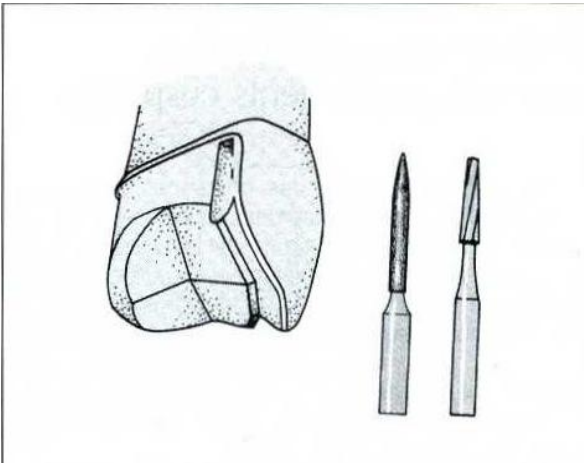
(Figure 17.7) : Le contour de la rainure est tracé au crayon sur la face occlusale.



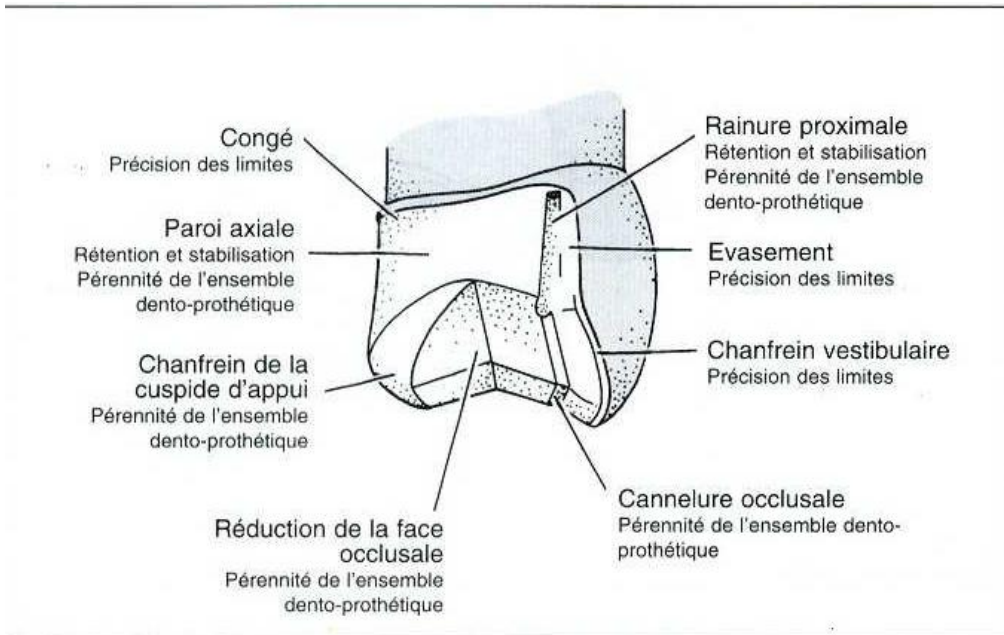
(Figure 17.8) : Evasements proximaux : fraises flamme diamantée et a finir.



(Figure 17.9) : Cannelure occlusale : fraise 171 L.

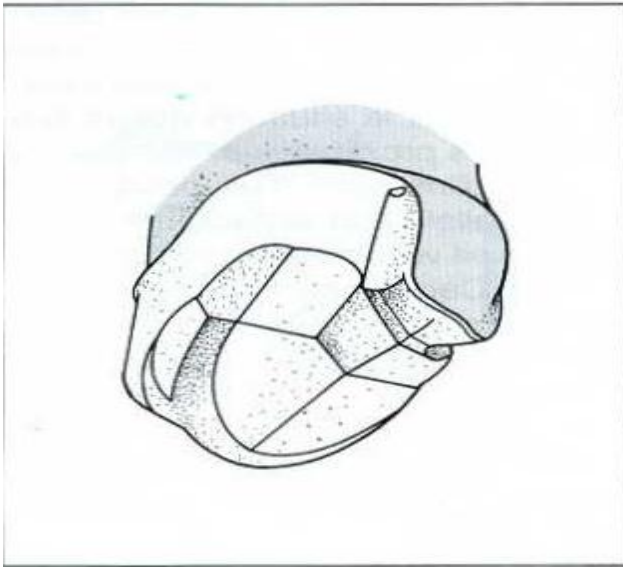


(Figure 17.10) : Chanfrein vestibulaire : fraise flamme diamantée et fraise 171 L.



(Figure 10.11) : Détail des éléments morphologiques d'une préparation pour onlay sur une dent de l'arcade maxillaire et leurs rôles respectifs.

- **La couronne 7/8 :**



(Figure 18) : Préparation pour couronne 7/8 sur molaire maxillaire.

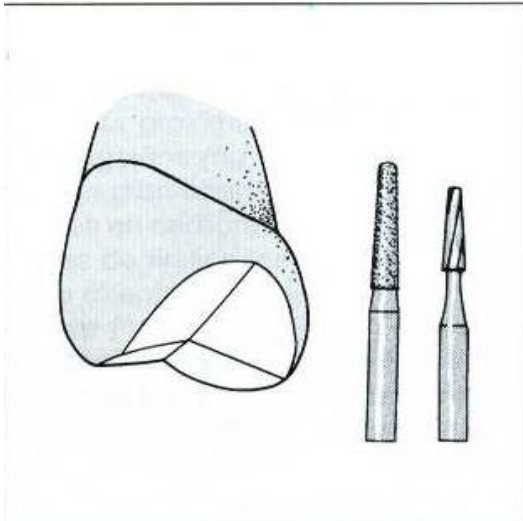
- **Onlay MOD :**

-Matériel

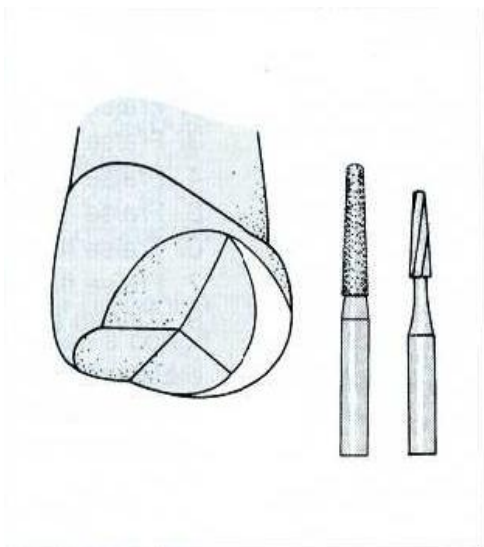
1. Turbine.
2. Fraise diamantée conique à bout rond.
3. Fraise 171L.
4. Fraise 170L.
5. Fraise 169L.
6. Fraise flamme diamantée.
7. Fraise flamme à finir.
8. Ciseau à émail hachette.

-L'éventuelle obturation précédente est éliminée. La réduction de la face occlusale (1,5 mm sur les cuspidés d'appui et 1 mm sur les cuspidés guides) est réalisée avec une fraise diamantée conique à bout rond (Figure 19.1). L'espace ménagé est contrôlé avec des rainures d'orientation, une au sommet d'une crête triangulaire et une dans chaque sillon. Les cuspidés vestibulaires des dents maxillaires étant très visibles, l'angle vestibulo-occlusal n'en est que peu réduit, évitant un liséré métallique particulièrement disgracieux. A ce niveau, la profondeur des rainures d'orientation et l'épaisseur de la réduction est limitée à 0,5 mm.

La réduction de la face occlusale est complétée par l'élimination de la substance dentaire persistant entre les rainures avec une fraise diamantée conique à bout rond. Elle reproduit l'orientation des différents pans et versants cuspidiens. L'hypothèse qu'une telle forme renforçait la stabilisation de la restauration a été formulée. Un large chanfrein des versants externes des cuspidés d'appui est réalisé avec la fraise diamantée conique à bout rond. Il permet d'envisager à ce niveau une épaisseur de matériau métallique compatible avec son rôle fonctionnel (Figure 19 .2). L'inclinaison du chanfrein est identique à celle des versants opposés, et va d'une face proximale à l'autre.



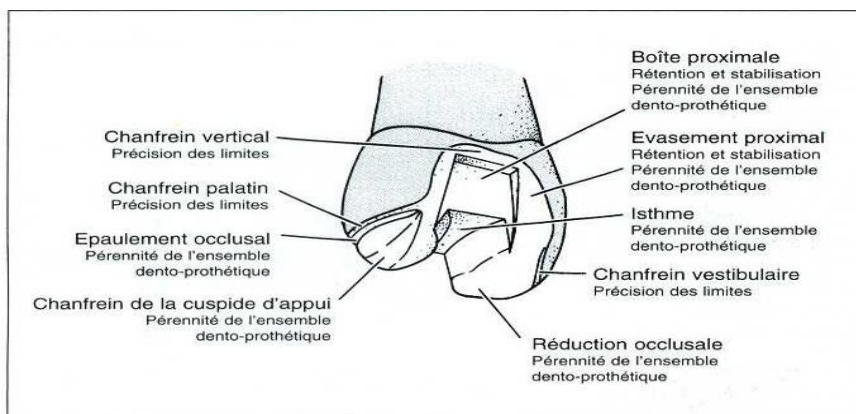
(Figure 19.1) : Réduction de la face occlusale respectant les directions (les pans et versants : fraise diamantée conique à bout rond et fraise-1 711.



(Figure 19.2) : Chanfrein du versant externe de la cuspid d'appui : fraise diamantée conique à bout rond et fraise 171 L.

-La réduction, de 1,5 mm au sommet des cuspides, va en mourant jusqu'au niveau du future épaulement lingual, 1 mm au-delà du point d'impact le plus cervical avec la dent antagoniste. La substance dentaire intermédiaire est supprimée aux rainures d'orientation. Les réductions des différents versants de la face occlusale sont polies avec la fraise 171L. Le relief des versants est conservé, mais les angles de raccordement sont arrondis. Il faut vérifier la réduction de la face occlusale entre les versants vestibulaires antagonistes, d'abord visuellement, puis avec une plaque de cire calibrée placée entre les cuspides linguales. Un épaulement occlusal est réalisé sur les versants linguaux des cuspides linguales avec une fraise 171 L au niveau de la limite cervicale du chanfrein du versant externe. Cet épaulement, large de 1 mm, va d'une face proximale à l'autre. A cette limite correspond une épaisseur de métal qui renforce le bord occlusal de la cuspid d'appui. Il y a deux variantes à cette limite cervicale sur la cuspid d'appui d'une préparation pour MOD : un épaulement ou un congé profond. Dans les deux cas, le bord métallique aigu est soutenu par une épaisseur majorée de matériau. L'épaulement chanfreiné, facile à réaliser, est la limite la plus recommandée au débutant. Puis la tranchée occlusale est réalisée avec la fraise 171L. Si la cavité a déjà été obturée, les parois en sont retouchées pour parfaire leur

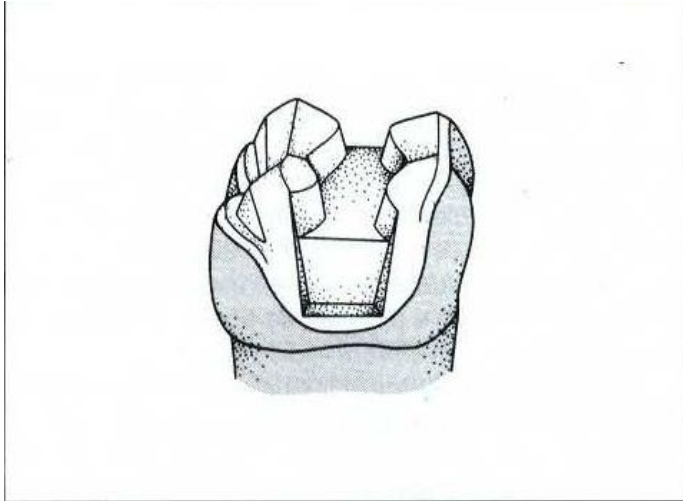
régularité et la dépouille. Cette tranchée permet non seulement d'éliminer tout le tissu carié, mais aussi d'assurer une épaisseur de matériau métallique majorée au centre de l'obturation. Enfin, c'est un élément de rétention et de stabilisation. La face occlusale ayant été réduite précédemment, la tranchée d'un onlay est moins profonde que celle d'un inlay. Les boîtes proximales sont ébauchées avec la fraise 170L. Si la surface proximale est intacte, la fraise 169L est tout adaptée. Les parois vestibulaire et linguale sont élargies suffisamment pour supprimer le point de contact avec la dent adjacente. L'ouverture vestibulaire de la boîte mésiale est en général moins mutilante que celle de la boîte distale. Les lignes de finition des évasements sont ensuite réalisées avec une fraise flamme diamantée. Les angles des boîtes sont accentués avec la fraise 169L et les parois vestibulaires et linguales finies avec un ciseau à émail. Ce sont les parois perpendiculaires à la direction de rotation et non les angles des boîtes qui assurent la stabilisation de l'obturation. Il faut contrôler la similitude de direction des axes d'insertion des boîtes. Le plancher pulpaire de la tranchée, l'épaulement occlusal de 1 mm sur le versant externe de la cuspside d'appui et les fonds des boîtes proximales, larges eux aussi de 1 mm sont ensuite achevés. Les évasements ne sont réalisés qu'après les boîtes proximales. Dans le cas contraire, les parois vestibulaires et linguales des boîtes proximales ne seraient pas suffisamment nettes et la rétention s'en trouverait diminuée. Les évasements sont en général mis en place avec l'extrémité d'une fraise flamme diamantée, à partir de l'intérieur des boîtes. L'évasement vestibulo-mésial, correspondant à un bord de métal visible, est réalisé au ciseau à émail. Le bord gingival des boîtes est chanfreiné avec une fraise flamme diamantée sur une épaisseur de 0,5 à 0,7 mm. A cette ligne de finition correspond un bord prothétique aigu. L'instrument est incliné vers l'angle de la paroi axiale de la boîte avec le fond de la tranchée occlusale. Son extrémité trace le chanfrein, qui ne doit être ni trop large, ni trop étroit, et doit se raccorder avec les évasements proximaux sans former de contre-dépouille. Les évasements et le chanfrein cervical sont finis avec une fraise flamme en carbure. Cette limite précise et bien définie permet une bonne adaptation du bord métallique. Les limites vestibulaires et linguales de la préparation, chanfreinées sur 0,5 à 0,7 mm avec une fraise flamme diamantée, sont polies avec une fraise en carbure 170L. Le chanfrein vestibulaire est perpendiculaire à l'axe d'insertion, là où le métal risque d'apparaître ailleurs, il s'agit plutôt d'un contre-chanfrein. Il faut assurer la continuité entre les épaulements et les évasements. Le chanfrein de l'épaulement occlusal ne doit pas être trop long afin d'éviter un bord métallique trop fin susceptible de se déformer, tant au stade de la maquette en cire qu'à la coulée.



(Figure20) : Détail des éléments morphologiques d'une préparation pour onlay MOD sur dent maxillaire et leurs rôles respectifs.

-Pour une dent mandibulaire, la préparation est légèrement différente en ce sens que le versant externe de la cuspside d'appui et l'épaulement occlusal sont vestibulaires (Figure 21). De plus, la limite cervicale linguale est un chanfrein large, voire un véritable contre-chanfrein.

Ces lignes de finition forment un ruban continu avec les évasements proximaux, sans angle vif de raccordement.



(Figure 21) : la préparation pour onlay MOD sur molaire mandibulaire.

(2) La préparation des inlays, onlays et overlays esthétiques :

-La rigueur lors de la taille de la cavité sera essentielle pour la pérennité de l'ensemble dento-prothétique. A l'inverse des préparations des incrustations métalliques volontairement architecturées pour la recherche d'une rétention mécanique une cavité pour un inlay, un onlay ou un overlay en matériau cosmétique est plus simple et aisément réalisable selon les critères suivants :

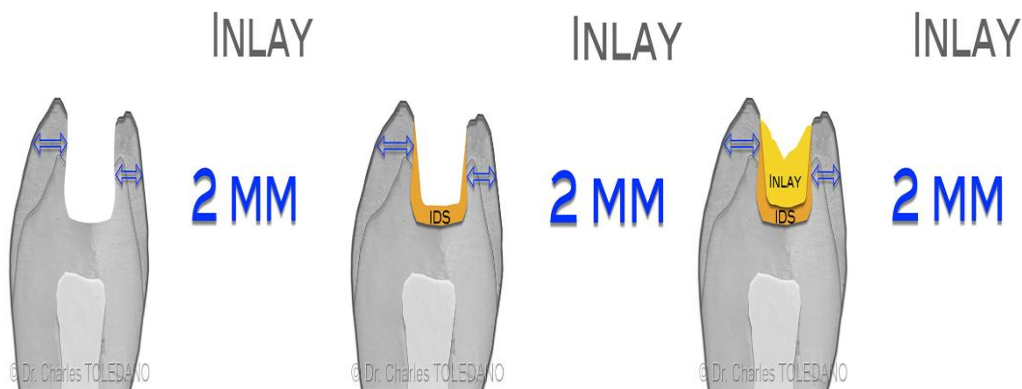
-Économie tissulaire : cela passe par :

- la conservation si possible des crêtes marginales.
- la préservation de la vitalité pulpaire (avec éventuellement la pose d'un fond de cavité).
- la conservation des tissus infiltrés ou colorés non carieux, et l'éventuel comblement des contre-dépouilles au composite.

-Des angles internes arrondis au niveau de la cavité centrale et des boîtes proximales (angles intérieurs) et au niveau de l'épaulement (angles extérieurs) sur les faces vestibulaires et palatines/linguales pour les onlays/overlays.

- **La dépouille doit être de 10 à 15° environ.** Une dépouille trop faible majore les risques de fracture lors de l'insertion de la restauration. A l'inverse, une dépouille trop marquée diminue significativement la rétention mécanique.

- **La profondeur doit être comprise entre 2 et 2,5 mm avec un fond plat.** En cas d'une cavité profonde un comblement avec un matériau adhésif sera nécessaire (Figure 22). Cette profondeur doit être plus importante (3 à 4 mm) dans les zones de plus fortes contraintes mécaniques de manière à laisser une plus grande épaisseur au matériau d'infrastructure, au niveau des crêtes marginales (boîtes proximales), des cuspides d'appui (sur un onlay/overlay) et des cuspides guides en diduction dans une occlusion type fonction de groupe.

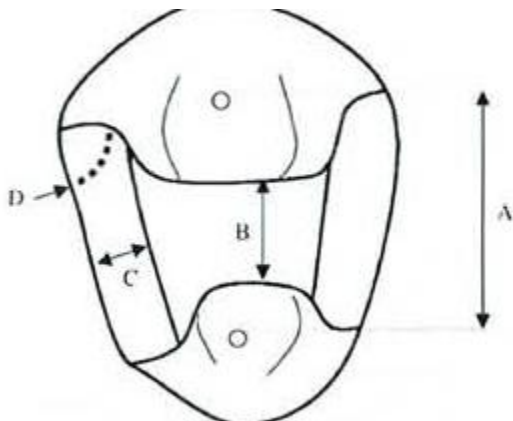


(Figure 22) :

Un comblement avec un matériau adhésif.

- **La largeur doit être d'au moins 2 mm au niveau de l'isthme occlusal (Figure 23B),** c'est-à-dire comprise entre le tiers et la moitié de la distance intercuspidienne. Pour une molaire volumineuse, la largeur de l'isthme peut être amenée à 2,5 mm. Un isthme trop étroit est la cause majeure des échecs mécaniques de type fracture.

- **La largeur mésio-distale de la boîte proximale doit être de 1 à 2 mm (Figure 23C)** avec une profondeur plus importante de 1 à 2 mm par rapport à la cavité occlusale.




(Figure 23) : Schéma d'une préparation mésio-occluso-distale pour un inlay en céramique sur prémolaire.

-Sur le schéma, **A** est la distance intercuspidiennne. L'isthme occlusal en **B** doit être compris entre la moitié et les 2/3 de cette distance avec un minimum de 2 mm. La largeur mésio-distale de la boîte proximale en **C** doit être d'au moins 1 mm. L'angle proximo-vestibulaire en **D** entre le bord proximo-cervical et la paroi vestibulaire doit être de 90°. La paroi proximo-vestibulaire est donc à 90° du bord proximo-cervical. La paroi interne de la boîte proximale (en contact avec la cavité centrale) est ainsi à 90° de la paroi proximo-vestibulaire de la boîte proximale. Cette configuration permet de s'opposer aux déplacements de la restauration dans le sens mésio-distal.

- La largeur vestibulo-linguale/palatine de la boîte proximale dépend de la largeur mésio-distale de la restauration.

- **Absence de biseau ou de chanfrein.** Qualtrough a évalué in vitro l'intégrité marginale des inlays en céramique et a démontré que l'adaptation de la résine composite de collage ne montre pas des différences entre des préparations biseautées et non biseautées. Il est donc inutile de biseauter les bords pour augmenter le nombre de prismes d'émail exposé.

– Les limites de la préparation doivent se situées hors des points de contacts occlusaux durant l'inter-cuspidation maximale.



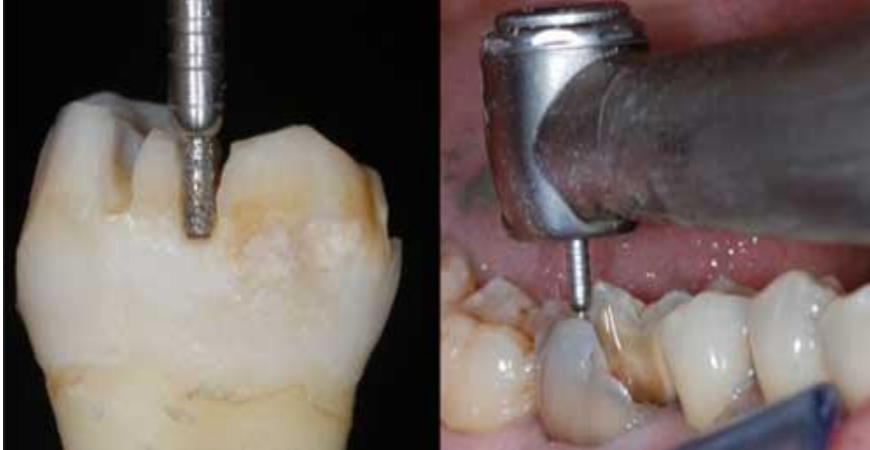(Figure24) : une cavité type pour un inlay sur une molaire.

(3) La préparation pour une endocouronne :

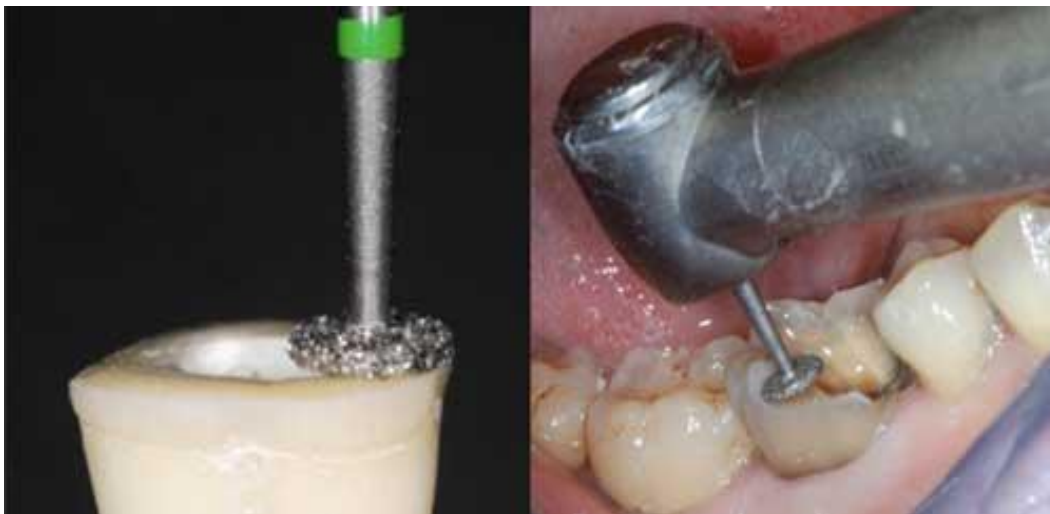-Préparation occlusale :

-La préparation a pour but de réduire globalement la hauteur de la surface occlusale d'au moins 2 mm en direction axiale. Cette réduction peut être réalisée en pratiquant des sillons de 2 mm de profondeur comme guides (Figure25), puis en utilisant une fraise-roue diamantée (bague verte) pour réduire la surface occlusale.

-La fraise est orientée le long de l'axe principal de la dent et tenue parallèlement au plan occlusal (Figure 26). Sa forme permet de contrôler l'orientation de la réduction et d'obtenir une surface plate, qui déterminera la limite cervicale (ou trottoir cervical). Ce contour devrait être en position supra-gingivale, mais il peut aussi suivre le contour gingival si des facteurs cliniques ou esthétiques l'exigent. Les différences de niveau entre les divers segments du contour cervical doivent avoir une pente d'au plus 60° pour éviter tout effet d'escalier. Les parois d'émail de moins de 2 mm d'épaisseur devraient être éliminées.



(Figure25) : Réalisation des sillons de guidage sur une dent isolée et in situ.

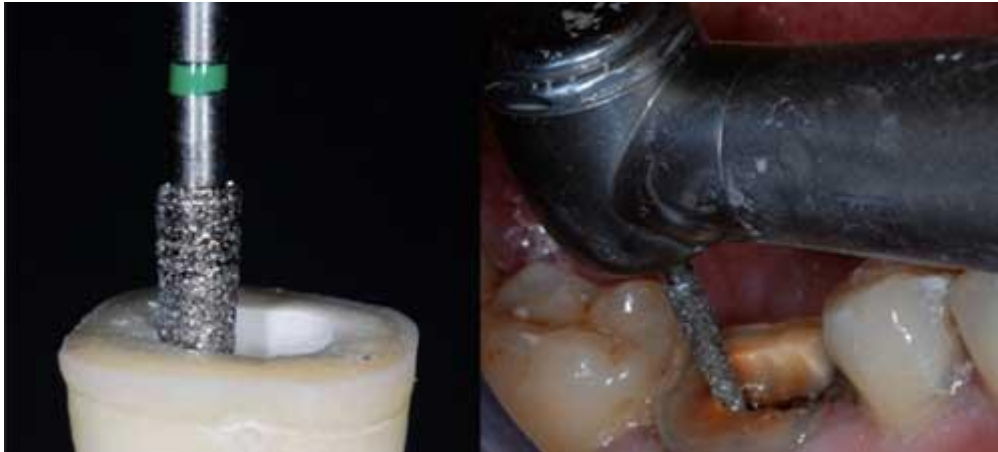


(Figure 26) : Préparation du trottoir cervical à l'aide d'une fraise-roue tenue parallèlement au plan occlusal.

-Préparation axiale

-Cette préparation consiste principalement à éliminer les contre-dépouilles dans la cavité d'accès. Une fraise diamantée verte de forme cylindrique-conique, ayant une convergence totale de 7°, est utilisée pour rendre continues la chambre pulpaire et la cavité d'accès endodontique (Figure 27). En orientant la fraise dans l'axe long de la dent, on peut réaliser la préparation sans exercer de pression excessive et sans toucher le plancher pulpaire.

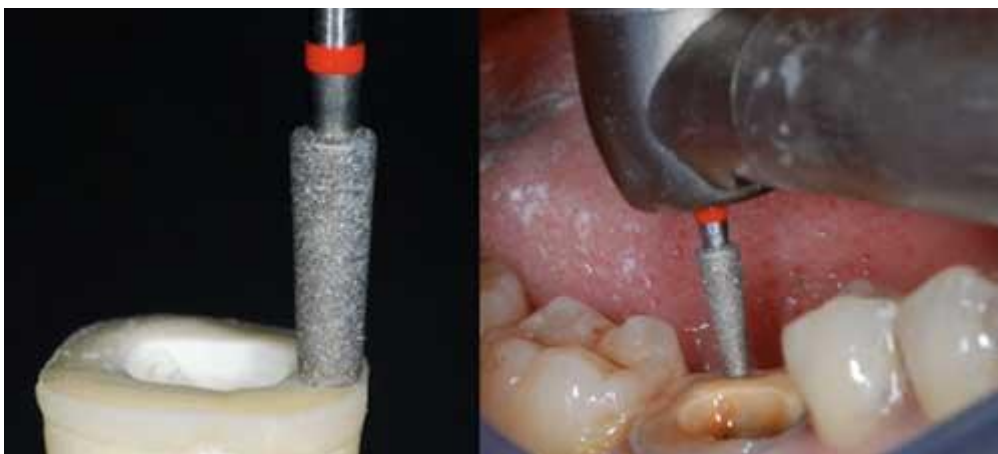
L'enlèvement d'une trop grande quantité de tissu des parois de la chambre pulpaire aura pour effet de réduire l'épaisseur des murs et de réduire la largeur du bandeau l'émail. La cavité doit avoir une profondeur d'au moins 3 mm.



(Figure 27) : Préparation axiale réalisée avec une fraise cylindro-conique, pour rendre continues la chambre pulpaire et la cavité d'accès.

-Polissage de la bande cervicale

-La fraise utilisée durant cette étape a la même conicité que celle utilisée pour la préparation axiale, mais son diamètre est plus large et les particules sont plus fines. La fraise doit être dirigée sur toute la surface de la bande cervicale, pour éliminer les micro-irrégularités et produire une surface plate et polie (Figure 28). La ligne du contour devrait être régulière et déterminer une limite à arête vive.



(Figure 28) : Polissage de la bande cervicale.

-Préparation du plancher de la cavité

-L'entrée du canal pulpaire est dégagée. On retire la gutta-percha jusqu'à une profondeur maximale de 2 mm, afin de tirer profit de l'anatomie en forme de selle du plancher de la

chambre pulpaire. Cette étape doit être réalisée avec un instrument non abrasif pour préserver l'intégrité de l'entrée des canaux. Aucun fraisage de la dentine n'est pratiqué.

(4) Préparation pour facettes :

-Pour rappel, l'épaisseur amélaire n'est pas la même au collet ou sur le bord incisif. Elle varie d'environ 0,3 à 0,5 mm au tiers cervical ; 0,6 à 1 mm dans le tiers médian ; 1 à 2,1 mm dans le tiers incisif.

-Une fois l'indication posée, la première séance nous permet de préparer, en collaboration avec le prothésiste, les éléments indispensables à la mise en forme du nouveau sourire. En effet, à partir d'une empreinte (en alginate), des wax-up (en cire), puis des mock-up (en composite) sont réalisés, afin de présenter au patient le projet esthétique souhaité.

-préparation de la dent :

-Réduction de 0,5 à 0,7 mm avec une fraise diamantée conique à bout arrondi en balayant la surface de la dent tout en préservant sa convexité. Choisir une fraise à grain moyen car la rugosité de la surface augmente la rétention de la facette. Contrôle et vérification à l'aide des clés en silicone.

-Faciliter la mise en place de la facette avec une rainure au bord cervical idéalement supra gingivale pour la rendre accessible au brossage, elle forme un congé rond qui trace une ligne continue suivant le feston gingival. L'épaisseur d'émail étant plus fine au niveau gingival, il est préférable de ne pas dépasser environ 0,3 mm de profondeur. Si la limite est sous gingivale, la préparation sera réalisée après avoir placé un cordonnet tressé dans le sulcus.

-Occulter les limites des faces proximales. L'objectif de cette étape est de placer les bords hors de la zone visible en préservant, si possible, les contacts interdentaires. Mais dans la plupart des cas, en présence des diastèmes, d'angles fracturés ou de cavités composite à englober, la limite passe en linguale.

-L'inclinaison de la fraise congé (près de 60° par rapport au grand axe de la dent), en direction de la face linguale crée l'extension gingivo-proximale en "épingle à cheveux" ou "toboggan". Le risque de fracture à l'insertion sera limité par la création de rainure de guidage de 0,5 mm de profondeur dans cette zone.

-Recouvrir le bord libre et mettre en place une rainure linguale. Ce recouvrement diminue les risques de fracture de la céramique et améliore sa translucidité.

-La réduction de 1 à 1,5 mm du bord libre avec une fraise congé est suivie par la préparation d'une rainure linguale suffisamment profonde pour éviter les risques de sur contour et de brisure de la céramique. Pour finir, arrondir les angles de raccordement.

C) La prise d'empreinte :

-L'empreinte est une passerelle entre le chirurgien-dentiste et le prothésiste. Elle a le but de véhiculer le plus grand nombre possible d'informations cliniques précises permettant une réalisation prothétique qui réponde aux critères d'intégration biologique.

(1) Les matériaux utilisés :

-Le choix du matériau à empreinte constitue une étape fondamentale de la chaîne prothétique car chaque matériau a des propriétés spécifiques.

Les matériaux élastiques :

Les hydro colloïdes :

-Ils sont classés en deux familles : irréversibles et réversibles qui se distinguent par leurs réactions de gélification.

-Les hydro colloïdes irréversibles :

-Ou alginate est généralement un sel de sodium ou de potassium de l'acide alginique. Ces alginates sont solubles et forment des sols d'alginates lorsqu'ils sont mélangés avec l'eau dans des proportions données.

-Les hydro colloïdes réversibles :

-Ces matériaux fluides et peu compressifs sont particulièrement efficaces pour réaliser l'enregistrement de limites prothétiques supra-gingivales. Sont composés de 85% d'eau et de 12,5% d'agar agar. Leur consistance est améliorée par l'adjonction de sulfate de potassium et de borax ; des agents bactéricides ; des excipients ; des colorants et des agents de sapidité complètent leur composition.

Les élastomères de synthèse :

-Ils sont sous la forme de produit : base+catalyseur

On distingue 3 familles :

Les silicones :

-Existe 2 types :

Les silicones par condensation : polysiloxanes (silicone c); ils existent en 4 viscosités (très HV, HV, MV, BV). La polymérisation se fait par condensation et se continue dans le temps (dans 2 à 3 jours) avec élimination de produits volatils (type gaz).

Les silicones par addition: les polyvinyles siloxanes. C'est le matériau le plus couramment utilisé à l'aide de technique du double mélange.

-Le temps travail est élevé, manipulation aisée.

-La polymérisation se fait par addition, sans libération de produit volatil----stabilité dimensionnelle.

-La mémoire élastique est très importante

Les polysulfures :

-Ou encore thiocols; thiocaoutchoucs; mercaptans sont les plus anciens élastomères de synthèses utilisées. Ils se présentent sous la forme de deux produits :

-Une base et un réactif ou accélérateur ou catalyseur.

-Le temps de prise est de 8 à 12minutes à la température buccale.

-Les polysulfures sont présentés sous forme de 3 viscosités :

-haute viscosité

-moyenne viscosité

-faible viscosité

Les polyéthers :

-Certains auteurs préconisent l'utilisation de polyéthers pour les avantages suivants :

-Facilité de mise en œuvre avec possibilité de réaliser l'empreinte sans une tierce personne.

-Leur caractère hydrophile leur conférant une meilleure mouillabilité et donc un enregistrement plus précis.

-Leur dureté après prise (dureté shore) nettement supérieure.

(2) Protocole de prise d'empreinte :

- Deux techniques sont envisageables :

Empreinte globale à l'hydrocolloïde réversible :

- Mise en place des fils de rétraction.
- Retrait des fils.
- Séchage.
- Injection du matériau de consistance fluide (sorti du bain de stockage).
- Mise en place du porte empreinte chargé d'hydrocolloïde plus visqueux (type rimlock muni de circuit de refroidissement).
- Retrait de l'empreinte.
- Rinçage puis contrôle.

Empreinte double mélange :

- Le porte empreinte est enduite d'adhésif.
- Un double cordonnet ou un matériau espaceur réalise l'écartement gingival.
- Le porte empreinte est garni de moyenne viscosité.
- Le pistolet auto mélangeur ou la seringue est chargé en basse viscosité.
- Le deuxième cordonnet rétracteur ou le matériau espaceur est déposé.
- Les préparations sont recouvertes de matériau de basse viscosité (medium ou light).
- L'excès de matériau de basse viscosité est réparti sur le porte empreinte.
- le porte empreinte est inséré et maintenu jusqu'à la prise du matériau.
- Désinsertion et contrôle de l'enregistrement vérifier l'absence de bulles.

L'utilisation d'un pistolet mélangeur muni de cartouches et d'embouts intra-oraux facilite l'application et favorise un dosage optimum des composants ; pate et catalyseur.



(Figure 29) : photographie d'une empreinte double mélange.

d) L'enregistrement de l'occlusion :

-L'occlusion sera enregistrée selon l'occlusion conventionnelle du patient.

e) La restauration provisoire :

(1) Les inlays/onlays :

-Indispensable car elle protège la pulpe et évite la contamination des surfaces de collage. Il est possible d'utiliser : soit une résine auto polymérisable (Unifast® par exemple) obtenue par auto-moulage et scellée dans la cavité à l'aide d'un ciment temporaire, soit un matériau

photo polymérisable comme le Fermit N® de Vivadent que l'on foule, sculpte et photopolymérise dans la cavité et qui s'élimine d'un seul bloc à l'aide d'une sonde.

(2) LES FACETTES :

Principe :

-Les facettes transitoires ont un rôle esthétique-fonctionnel. Cependant, leur fonction se limite à la protection de l'émail préparé. En aucun cas, elles ne doivent participer à la fonction occlusale, le praticien doit impérativement faire comprendre au patient que l'incision est prohibée pendant cette phase de temporisation. Cette temporisation doit, si possible, se limiter à une semaine.

Protocole opératoire :

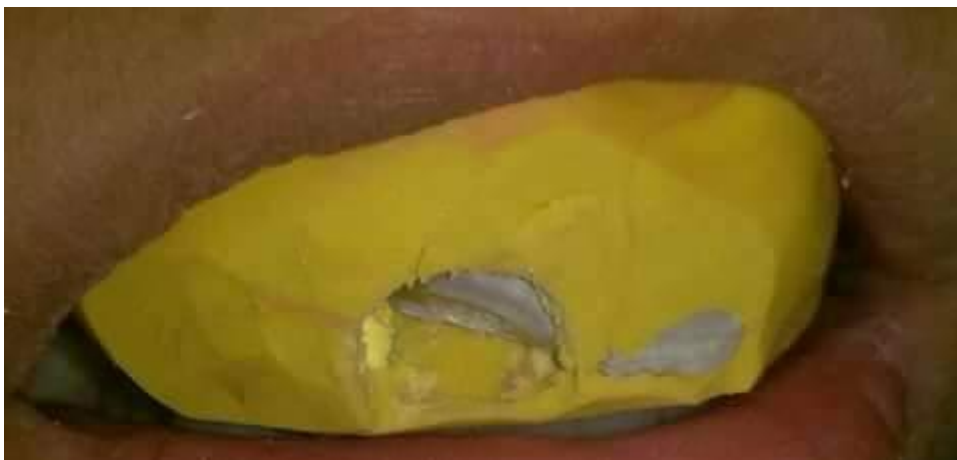Technique directe :

-Le principe de constitution de la transitoire est celui de l'iso moulage. Pour ce faire, le praticien utilisera une clé en silicone, préparée sur le wax-up validé. Une stratification par différentes résines (dentine, émail, translucide...) peut être mise en place pour améliorer les qualités esthétiques des facettes transitoires. Cette stratification peut être faite en un temps ou en deux. Le praticien utilisera une silicone transparente, ou des gouttières dans le cas de résine photo-polymérisable ou dual.

-Avant toute réalisation de facettes transitoires, toutes techniques confondues, les dents ainsi que les tissus mous seront allègrement vaselinées.

-Technique un temps :

Un premier incrément de résine transparente/translucide est apposé dans la clé au niveau des bords incisaux. Puis, la clé est remplie de résine plus teintée, qui va constituer la masse principale de la facette. Plus le patient sera jeune avec des dents claires, plus la proportion de résine incisale sera importante. La clé est insérée jusqu'à polymérisation totale puis retirée. Enfin, les facettes se verront amputées des excès résineux et y seront adjoints des colorants brunâtres et une résine de glaçage pour parfaire le résultat.



(Figure 30) : clé en silicone.

-Technique deux temps :

Elle constitue une technique sandwich. Une première polymérisation est faite avec un mélange homogène de résine dentine dans la clé. Puis, le bord incisal des incisives est fraisé, et la face vestibulaire est sculptée de manière à mimer la présence des lobes dentinaires. Des colorants peuvent être ajoutés sur la transitoire à ce moment. Une seconde pressée de la clé est faite, avec à l'intérieur de la résine translucide. Puis le praticien procède à la finition des transitoires comme pour la méthode 1 temps/double mélange.

Technique indirecte :

-Le prothésiste prépare les facettes transitoires en se basant sur une préparation à minima du wax-up validé. Puis il les transmet au praticien avec une clé de repositionnement. Après vérification et validation, le praticien peut procéder au rebasage des facettes transitoires en appliquant de la résine dans leur intrados et les polymériser en place grâce à la clé de repositionnement. Les transitoires subiront une finition et seront prêtes à être fixées.

Fixation transitoire :

-Le collage via une colle transitoire peut être mis en œuvre après mordantage punctiforme des différentes faces vestibulaires. Cependant cette technique présente de nombreux inconvénients. Dans le cas d'un scellement dentinaire à la suite d'une exposition de dentine lors de la préparation, les colles transitoires peuvent avoir des interactions avec la colle dentinaire. De plus, le mordantage à l'acide orthophosphorique va induire une altération de l'état de surface, qui va conserver des résidus de colle transitoire, ce qui va porter préjudice au collage définitif des facettes céramiques. Ainsi on préférera le scellement transitoire. Le ciment devra être translucide/incolore afin de ne pas altérer l'esthétique des transitoires ; et il devra être sans eugénol pour ne pas interférer avec le collage définitif.

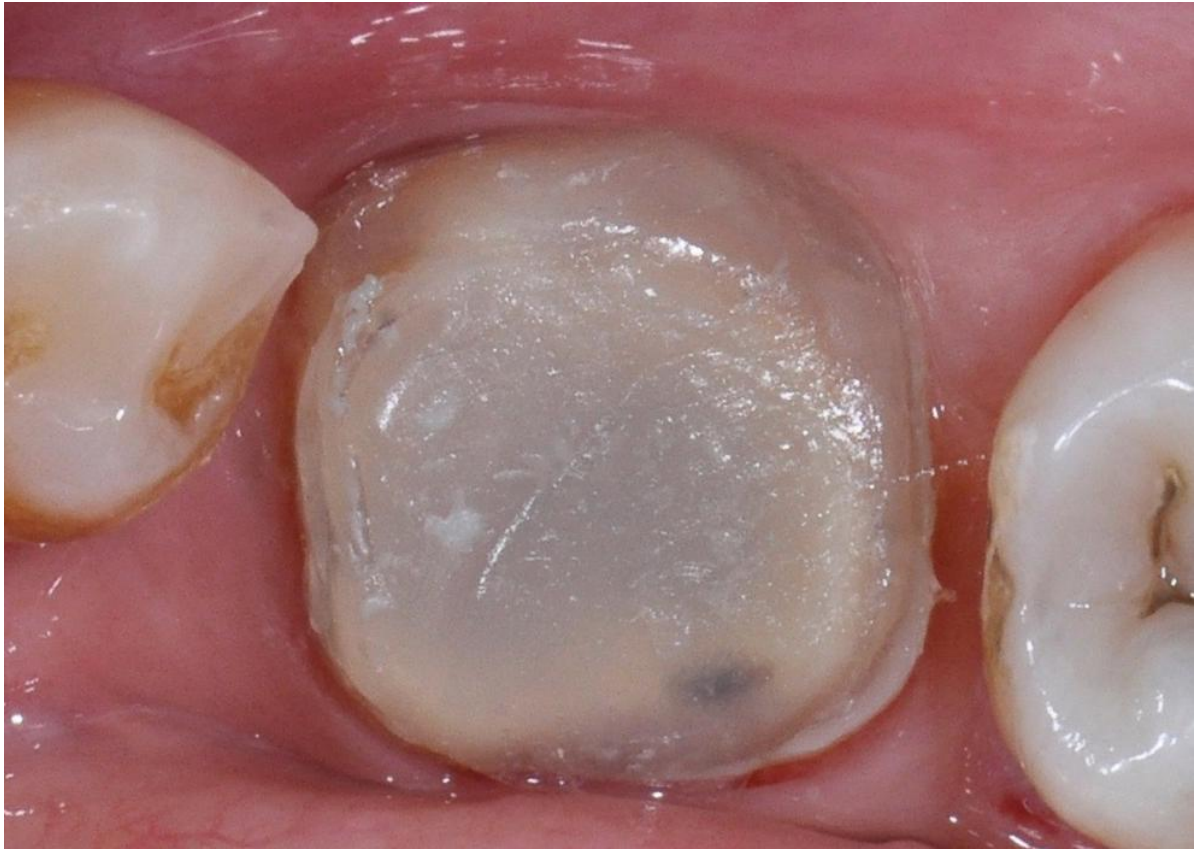
-Le ciment Temp Bond Clear® de Kerr est tout indiqué. Le Durelon® fonctionne aussi bien, car il est légèrement adhésif. Après sa prise, les excès seront retirés avec un instrument séquant type CK6.

Cas particulier :

-Les facettes transitoires peuvent être faites en résines composites photo-polymérisées à travers une clé en silicone transparent. La rétention est purement mécanique au niveau des bords proximaux, sans collage. On peut ajuster les manques, si besoin est, avec de composite flow. Puis polissage soigneux. Cette technique présente deux avantages: un meilleur choix de couleurs; et un meilleur polissage/finition.

(3) L'endocouronne :

-Dans l'attente de l'usinage de la pièce prothétique, il est impératif de recouvrir la dent. Une obturation provisoire au composite souple est une bonne alternative, comme le montre la figure. Il est possible de réaliser une couronne provisoire mais il convient d'être vigilant quant au type de ciment provisoire utilisé. Celui-ci ne devra pas présenter d'eugénol pour ne pas perturber le collage, et il ne devra pas s'agir d'une colle afin de ne pas altérer le scellement dentinaire immédiat.



(Figure 31) : Obturation provisoire de la préparation avec un composite souple.

f) Séance de laboratoire :

(1) Inlays/onlays en résine composite :

Préparation des modèles :

-Selon le type de matériau à empreintes utilisé les empreintes sont coulées en plâtre. Après désinsertion, les modèles sont examinés et éventuellement corrigés.

-Deux modèles sont ainsi réalisés :

-un maître modèle (ou modèle de repositionnement) qui sert à vérifier les contacts proximaux, occlusaux et le trajet d'insertion et de désinsertion de l'inlay. Le modèle fractionné permet d'obtenir un modèle positif unitaire (MPU), en faisant attention de ne pas toucher les limites de la cavité. Le technicien va tailler avec un bistouri Le mordu réaliser au cabinet pour ne conserver que des indentations peu profondes. Ce mordu sert au montage en articulateur ou en occluseur. Les limites de la préparation sont marquées au crayon carbone sans graphite (Figure 32).



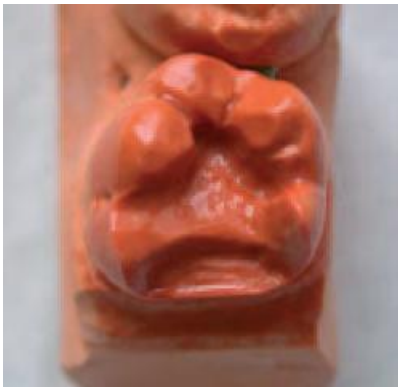(Figure 32) : Limites de préparation.

-Par apposition de la cire chaude on va créer un espacement au niveau de la base et des parois de la préparation qui permet de simuler l'espace nécessaire au matériau de collage, bloquant ainsi les pressions excessives à l'intérieur de la cavité.

Cet espacement a pour but :

- De libérer la cavité (insertion et désinsertion).
- De faciliter le collage.
- De simplifier la fabrication en permettant une désinsertion facile de l'inlay au laboratoire.

-Le MPU est enduit d'un isolant classique plâtre/résine. Ce film doit être aussi fin que possible car la préparation est déjà recouverte de cire (Figure 33).



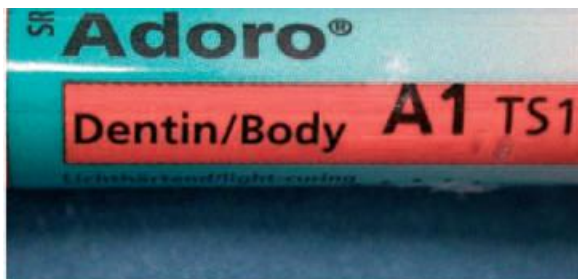
(Figure 33) : Modèle positif unitaire (MPU) isolé.

Élaboration de l'inlay et pré polymérisation :

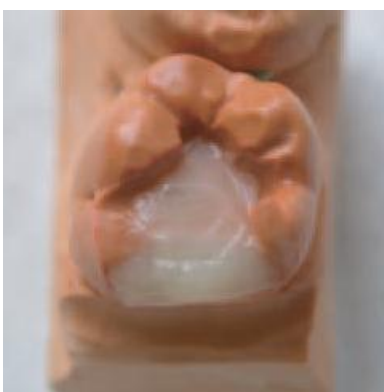
-Recréer l'anatomie de la dent naturelle à l'aide de masse composite, grâce à la technique de stratification anatomique proposée par Vanini en 1996. Cette technique préconise dans un premier temps la réalisation de l'émail inter proximal, ce qui permet de transformer une restauration complexe en restauration simple. Le corps dentinaire interne est ensuite réalisé puis la couche d'émail occlusal. Cependant, il est aussi possible de commencer par le cœur de la restauration et de terminer par la crête proximale tout en ménageant de l'espace pour les masses translucides et lumineuses situées au niveau de celle-ci.

-En réalité, il existe une différence importante dans la stratification des dents antérieures et postérieures. En effet, dans le secteur antérieur, il est important de soutenir notre restauration par des masses dentines qui donnent la fluorescence de la dent et bloquent la lumière alors qu'au niveau postérieur, la restauration est généralement assise dans l'environnement dentinaire et il n'y a pas le problème du fond noir de la bouche. C'est donc pour cette raison que la stratification postérieure intéresse un modèle de travail qui est fractionné et utilise peu les masses dentines, mais en revanche, donne de l'importance aux masses émail afin de garantir une bonne luminosité et une bonne translucidité pour l'obtention d'un bon mimétisme avec les structures résiduelles.

-La première apposition de composite est faite au niveau de la cavité principale en recréant la crête marginale à l'aide de la masse dentine choisie. On reconstitue le corps dentinaire de la restauration. On utilise au fond de la cavité des masses de composites de saturation élevée afin de donner de la chaleur au cœur de la restauration (Figure 34.35).



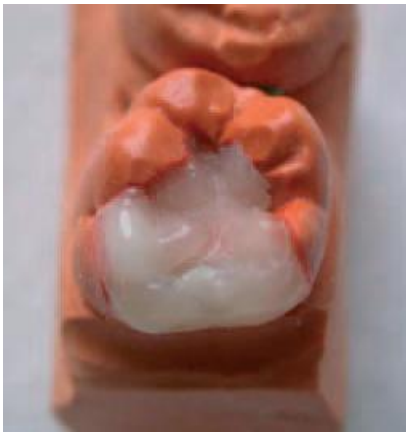(Figure 34) : Masse dentine.



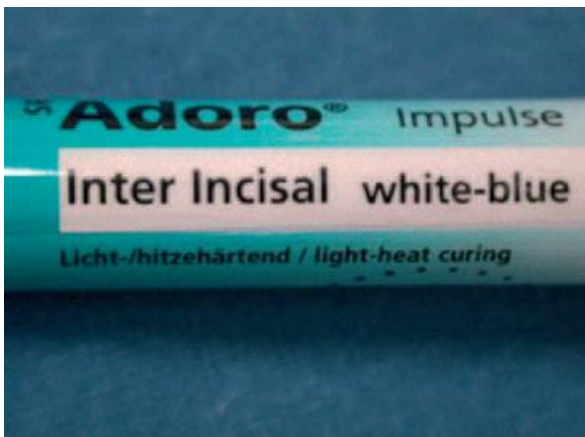(Figure 35) : Reconstitution de la face proximale puis du fond de la cavité à l'aide de masse dentine.

-Ces différentes masses de composite sont amenées par apports successifs puis photopolymérisées 10 à 20 s pour les stabiliser. Les crêtes et les sillons sont reproduits sommairement (macro géographie), ce qui aménage des espaces pour la couche d'émail et sa caractérisation (Figure 36).

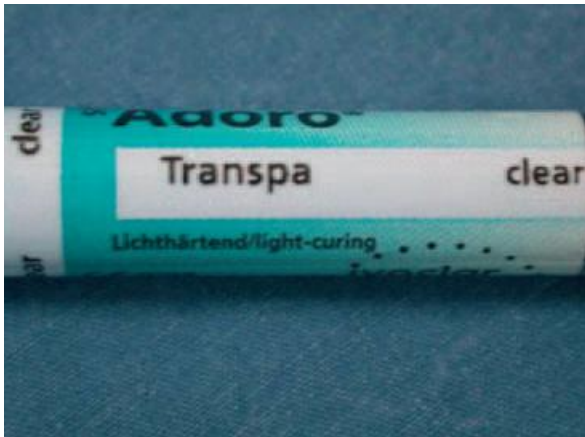-Les crêtes proximales sont construites à l'aide des masses opalescentes bleutées (inter incisal white-blue) (Figure 37.38) et sont recouvertes par des masses translucides (Figure 39) qui permettent la transpiration des différents effets. Pour la caractérisation, il est également possible d'utiliser des colorants fluides.



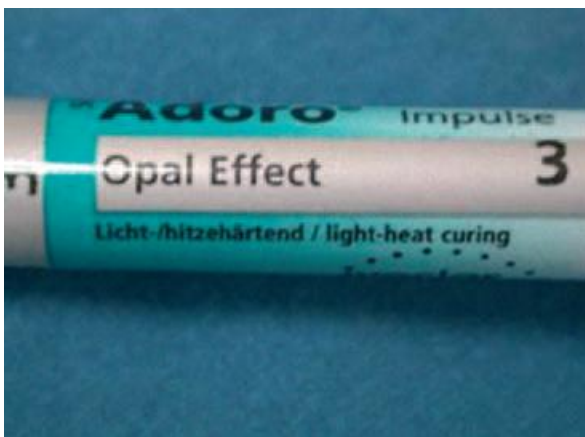(Figure 36):Montage de la crête proximale à l'aide de masses opalescentes bleues.



(Figure 37) : Opalescent bleu.



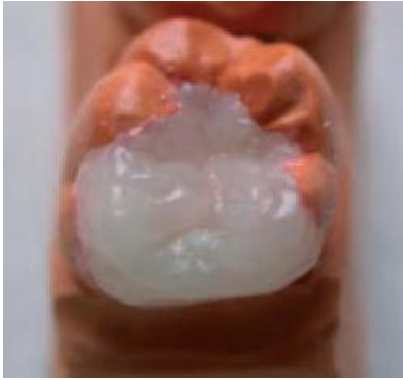(Figure 38) : Masses transparentes pour la réalisation des zones de transition.



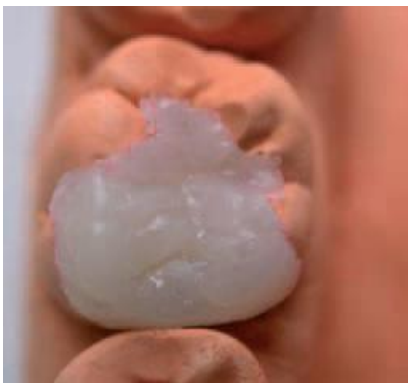(Figure 39) : Masses opalescentes blanchâtres qui confèrent la luminosité à l'inlay.

-La stratification anatomique se poursuit en employant toujours les mêmes techniques d'apports successifs dessinant les versants cuspidiens. Le soutien optique est assuré ici par l'apport de masses opalescentes de couleur blanche (ADORO Opaleffect 3) (Figure 40.41) pour les versants internes cuspidiens afin de recréer la luminosité naturelle est assez importante. Les bords de la restauration sont réalisés à l'aide de masses transparentes afin d'assurer le mimétisme avec les structures naturelles.

-Chaque cuspide est formé et les sillons sont créés grâce à l'affrontement de chaque cuspide en analogie avec la technique du wax up ou bien du composite up. Une attention particulière au niveau d'une zone délicate concerne le point de contact. La réalisation de la restauration est vérifiée et éventuellement rectifiée au niveau de l'insertion, désinsertion et occlusion sur le maître modèle avec une meule diamantée ou une pointe tungstène (Figure 41).




(Figure 40) : Montage des versants cuspidiens à l'aide de masses d'insertion et de Opalescentes blanchâtres pour les faces internes et les sommets cuspidiens et transparentes au niveau des zones de jonction.



(Figure 41) : Vérification des trajets de désinsertion.

-Une attention particulière au niveau d'une zone délicate concerne le point de contact. La réalisation d'une surface de contact est préférable par rapport à un point de contact car elle permet une réduction des embrasures vestibulaires et linguales, ce qui réduit les zones de rétention pour le bol alimentaire (Figure 42).




(Figure 42) : Réglage de la surface de contact.

Traitement thermique de l'inlay :

-L'inlay est placé dans un four pendant 20 min de post polymérisation. Cette dernière associe photopolymérisation et thermo polymérisation. Son effet est d'augmenter le taux de conversion du composite et d'améliorer ses propriétés mécaniques et sa stabilité dimensionnelle.

Finition et polissage :

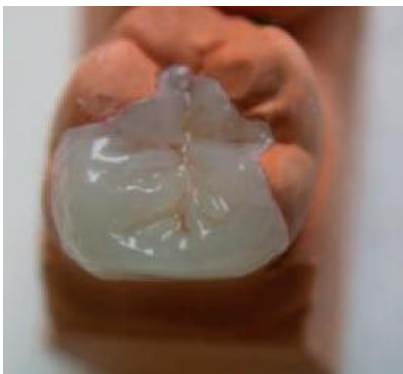-cette étape doit permettre de rendre la surface de la restauration semblable à celle de la dent naturelle. Une macro géographie et une micro géographie de surface sont créées à l'aide de fraises diamantées, de pointes montées abrasives et de gommages siliconés (Figure 43).



(Figure 43) : Sculpture de la face occlusale.

-L'inlay est poli avec une peau de chamois imprégnée de pâte diamantée. Grâce à la faible abrasivité de cet instrument, la surface est lissée sans effacer la macro géographie ni brûler la matrice résineuse du composite.

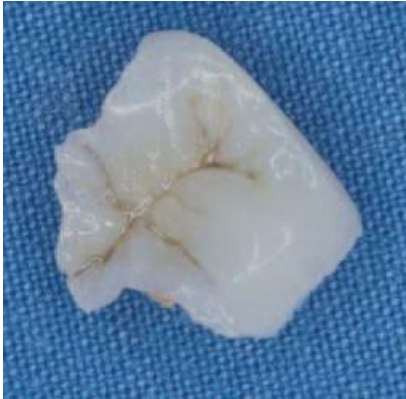- Une caractérisation externe est possible à ce stade. L'inlay est nettoyé à la vapeur puis caractérisé en utilisant des colorants ou Flow Stain® appliqués au pinceau dans les puits et fissures, et photopolymérisé pendant 40 s (Figure 44).




(Figure 44) : Caractérisation externe et polissage de l'inlay.

Traitement de l'intrados avant scellement :

-L'intrados de l'inlay est microsablé à l'aide de particules d'oxyde d'alumine à 50 μm . Il est ensuite rincé et peut être livré au cabinet dentaire dans un emballage protégeant la pièce prothétique (Figure 45.46).



(Figure 45) : Face occlusale de l'inlay terminé.



(Figure 46) : Intrados de l'inlay.

(2) Restaurations postérieures par incrustation métallique coulée :

Étape de laboratoire :

Confection du modèle :

-Modèle positif unitaire amovible :

-L'empreinte est coulée en plâtre pierre. Lorsque sa prise est complète, et après le démoulage, on réalise un modèle positif unitaire (MPU) amovible. Cette technique, devenue d'un usage très courant, permet de séparer la dent à reconstituer du reste du modèle, tout

en autorisant son repositionnement exact, par rapport aux dents adjacentes. Le but est de pouvoir accéder aisément aux limites de préparation proximales. Le MPU amovible peut être positionné, par rapport au modèle de travail, par l'intermédiaire de tiges de cuivre coniques ou de tenons en acier inoxydable, présentant un méplat axial de repositionnement, dans une base de plâtre ou de plexiglass. Il peut également être confectionné à partir de la coulée d'un socle de plâtre dans un moule de plastique (*Die-Lock*) partiel (hémi-arcade) ou intéressant toute l'arcade. L'intérieur de ce moule est creusé de sillons.

-La séparation se fait par un trait partiel de scie au niveau interdentaire, suivi d'une fracture nette du plâtre. Les fragments du modèle peuvent, à tout moment et avec précision, retrouver leur position dans le moule grâce aux repères de leur socle.

-Traitement du modèle positif unitaire amovible :Détourage (Figure 47)

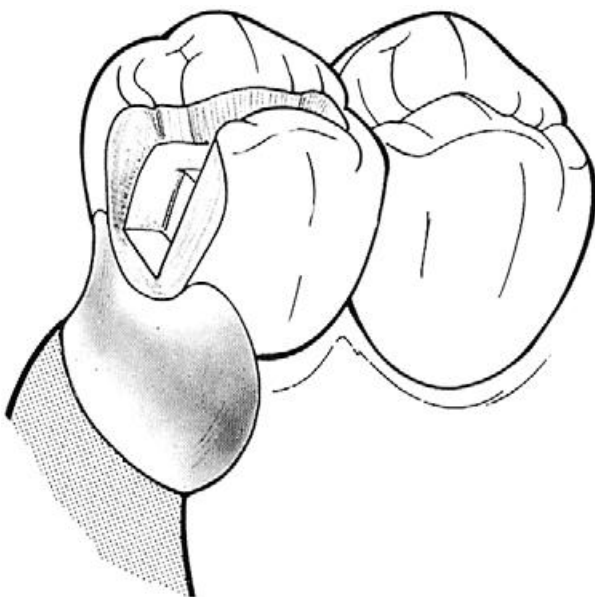
-Cette opération consiste à faire apparaître la limite cervicale de la préparation, en éliminant avec une grosse fraise boule le plâtre sous-jacent. Une gorge est ainsi créée, au-delà de la ligne de finition, de manière à supprimer les reliefs inutiles à cet endroit. Matérialisation de la ligne de finition. La limite de la cavité va être soulignée à l'aide d'un crayon gras, fin et sans graphite. La couleur utilisée doit être vive et différente de celle des cires employées. On obtient ainsi une ligne de contour nette.

-Enduit compensateur

Le fond et les parois de la cavité sont enduits d'un vernis compensateur ou *Die-Spacer*, adhérent au plâtre et destiné à ménager un espace nécessaire pour le ciment de scellement. Le vide entre l'intrados de l'IMC et la préparation doit être d'environ 40 µm au niveau du fond cavitaire et de 25 µm sur les parois. Ce vernis est arrêté à 2 mm des bords de la préparation, afin de conserver un joint dent prothétique optimal.

-*Durcissement des bords de la préparation*

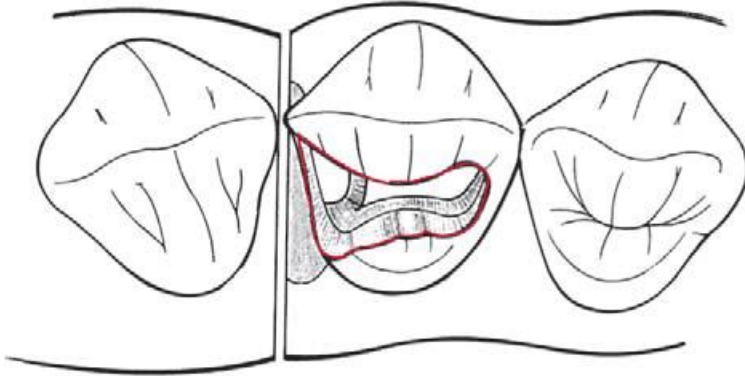
L'enduit compensateur en place, on durcit les bords de la cavité en les imprégnant de colle cyanoacrylate.



(Figure 47) : Résultat du détourage.

-Ce matériau fluide est absorbé par le plâtre et rend sa structure très résistante. La colle déposée est immédiatement étalée et séchée au jet d'air.

-Isolation de la préparation (*Figure 48*)



(Figure 48) : Résultat du traitement (le modèle positif unitaire [MPU] amovible est replacé sur le modèle).

-Afin d'éviter à la cire de coller au plâtre, la cavité est enduite de microfilm (isolant de Kerr).

Montage en occluseur ou en articulateur :

-Dans le cas d'un inlay unitaire, le montage des héli-arcades sur un occluseur ou la réalisation de clés en plâtre sont généralement suffisants.

Lors de la réalisation des cavités complexes et multiples, la programmation d'un articulateur s'impose.

Maquette en cire :

-L'adaptation précise d'une IMC est liée à la fidélité de reproduction de la cire sur le modèle. La maquette est construite avec plusieurs cires de propriétés physiques différentes. Une cire dure est employée pour la réalisation des parties centrales des IMC. Une cire plus molle et inerte est utilisée pour les corrections finales des bords, mais également pour le fond de la cavité (intrados), afin d'obtenir une précision optimale des détails de la préparation.

Fond de cavité :

-L'intrados de la maquette est donc construit avec une cire végétale sans expansion (« Special gubwachs » de Detaurum). Cette « cire rouge inerte » est déposée à l'aide d'un instrument n° 1 ou 2 de P.-K. Thomas.

Partie centrale de la maquette :

-Une cire plus dure, thermoformable (« Slaycris » de Slaycris Laboratoires), est insérée au-dessus de la cire inerte. Celle-ci, de couleur « verte », présente un certain nombre de propriétés : elle est très malléable, sans copeaux de grattage, de consistance adéquate, et de teinte verte donc très visible.

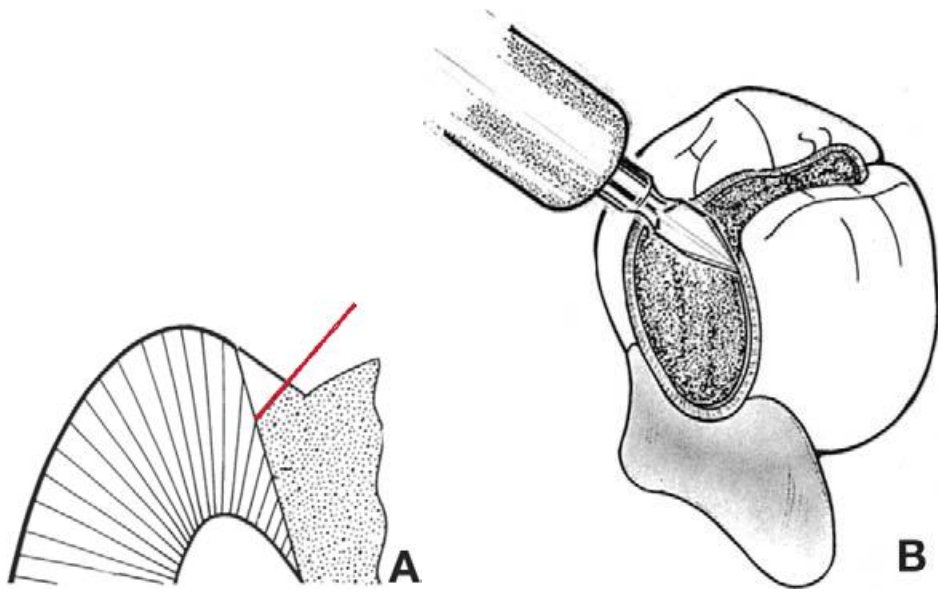
-Le remplissage de la cavité est réalisé avec un instrument n° 4 de P.-K. Thomas ou à l'aide d'une spatule à cire.

-La maquette est ensuite sculptée ; le point de contact et l'occlusion sont réglés. À ce stade, seule la finition de la ligne de contour reste à terminer. La sculpture, fonction de la morphologie, mais aussi des impératifs occlusaux, est effectuée selon la technique de la cire ajoutée. Les sillons sont marqués à l'aide d'une spatule à cire de « cron » ou d'un « vaccinostyle ».

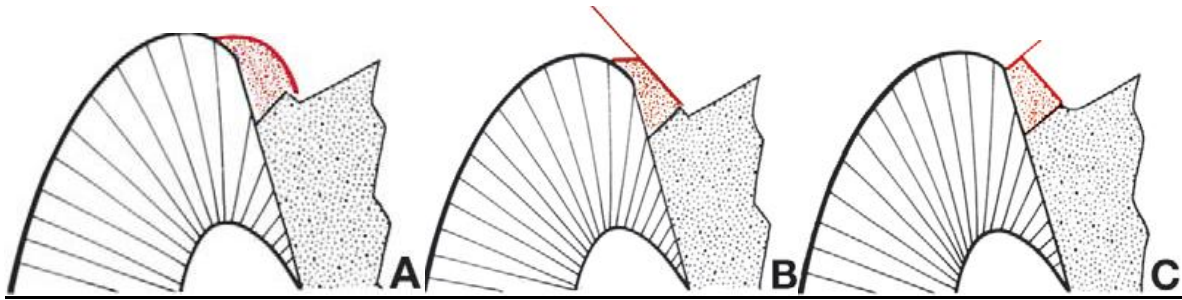
Finition de la ligne de contour :

-Pour permettre la finition rigoureuse des bords de la maquette, la cire dure est coupée au bistouri ou au « vaccinostyle », puis éliminée à 1 mm des limites périphériques (Figure 49). Cette limite périphérique est rechargée en cire inerte rouge (Figure 50), sur tout le pourtour de la maquette avec l'instrument n° 1 de P.-K. Thomas.

-Les excès sont égalisés parallèlement aux reliefs occlusaux, tout en laissant une légère sur-épaisseur. Les bords de la maquette doivent être laissés légèrement en relief (2 dixièmes de millimètre environ), en coupant les excès perpendiculairement à la surface du modèle, mais rigoureusement à l'aplomb de la limite de la préparation (soulignée au crayon). Ce relief est nécessaire pour deux raisons (Figure 51) : la qualité de la coulée des bords, toujours imprécise et en retrait si les bords de la maquette sont finis en biseau aigu ; la finition de la ligne de contour de l'inlay au laboratoire mais surtout en bouche (brunissage).



(Figure 49A, B) : Coupure de la cire verte à 1 mm de la ligne de finition.

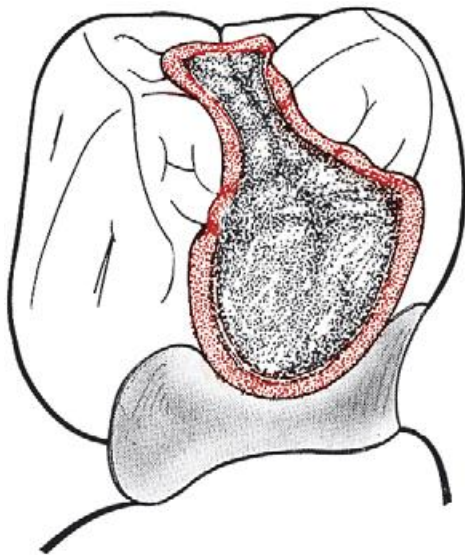


(Figure 50) : Finition du bord de la maquette.

A. Ajout de cire rouge inerte.

B. Égalisation de la cire avec un excès de 1 à 2 dixièmes de millimètre.

C. Coupure perpendiculaire à la surface occlusale en coïncidence stricte avec la ligne de contour.



(Figure 51) :Maquette de cire achevée.

Fixation de la tige de coulée :

-La tige de coulée doit être fixée à la maquette au niveau de son épaisseur maximale, afin de permettre au métal de parvenir en tous points du moule.

Le diamètre de la tige, le plus gros possible, varie en fonction du volume de la maquette à couler. Une goutte de cire est déposée sur le site choisi et sur l'extrémité de la tige, permettant la fixation rapide de cette dernière, la maquette ne devant pas être exposée à la chaleur. L'ensemble est retiré du MPU, en prenant soin d'éviter toute déformation.

Maquette et cylindre :

-L'extrémité libre de la tige de coulée est fixée au cône. L'expansion uniforme du moule est liée à la répartition régulière du matériau réfractaire autour de la maquette. Cette dernière est donc placée au centre du cylindre.

Mise en revêtement, élimination de la cire et coulée de la maquette :

-L'obtention de la pièce de fonderie, à partir de la maquette en cire, munie de sa tige de coulée, sous-entend trois étapes :

-La mise en revêtement : c'est la réalisation d'un moule par enrobage d'un produit réfractaire permettant une reproduction précise des détails morphologiques des maquettes. Le revêtement doit également compenser la contraction de solidification de l'alliage, dont la marge d'erreur doit être minime.

-L'élimination de la cire : par chauffage du cylindre rempli de ce revêtement. Il s'agit en outre de réaliser un traitement thermique permettant l'expansion du matériau réfractaire ;

-La coulée de l'alliage métallique en fusion : il s'agit d'alliages de métaux précieux qui confèrent leurs propriétés à nos restaurations. Les alliages d'or actuellement utilisés pour la confection des inlays sont de type II, suivant la classification de l'American Dental Association. De résistance mécanique suffisante, ces matériaux sont peu élastiques, légèrement déformables, donc aptes au brunissage.

Démoulage, sablage, dérochage :

-La fracture du revêtement autorise le démoulage. La pièce de fonderie extraite est ensuite nettoyée puis sablée avec de l'oxyde d'alumine de 50 Im. La surface de l'IMC apparaît ternie par des produits d'oxydation. Cette couche superficielle est éliminée par « dérochage ».

Contrôle et finition :

Contrôle de la coulée :

-L'inspection à la loupe des bords, des surfaces, la recherche de fissures, de pailles dans l'alliage et d'éventuels défauts de coulée sont systématiques.

Les « puces », sorte de petits nodules siégeant sur l'intrados, sont éliminées à la fraise boule.

Finition de laboratoire :

-*Section de la tige de coulée* : La tige de coulée est coupée le plus près possible de la maquette, avec un disque à séparer, très fin, en céramique. Puis la pièce métallique est placée sur le MPU sans pression. Si la mise en place est incomplète, l'inlay retiré est examiné, les zones de frictions sont corrigées jusqu'à l'encastrement parfait.

-Précision de la sculpture occlusale : La sculpture de la face occlusale est précisée à l'aide d'une fraise cylindro-conique montée sur pièce à main. Cet instrument redessine les sillons et les reliefs occlusaux. Les rapports occlusaux sont vérifiés au papier carbone. Les contacts prématurés sont supprimés, jusqu'à retrouver les impacts occlusaux établis précédemment sur la maquette en cire.

-Réglage du point de contact : après le polissage de la trace de la tige de coulée, le MPU amovible est repositionné sur son socle. Le point de contact est progressivement réglé jusqu'à l'obtention d'un contact adéquat.

-Polissage au laboratoire de l'incrustation métallique coulée : les surfaces axiales de l'IMC sont polies avec une meulette en caoutchouc sans pression excessive et sans jamais atteindre les bords. Avant l'essayage en bouche, un ponçage final de la maquette, sans enlèvement de métal, est effectué au laboratoire.

Remarque :

-Pour permettre le brunissage et la finition en bouche, le prothésiste doit conserver un relief des bords d'environ 2 dixièmes de millimètre, sauf dans les zones cervicales inaccessibles au brunissage, où l'inlay est parfaitement ajusté aux limites de la préparation.

(3) Les facettes :

Réalisation de laboratoire :

-Travailler sur l’empreinte numérique brute : tous d’abord les limites de préparation sont définies par le praticien qui vient de faire la préparation (donc qui visualise bien les limites réelles de la dent). Le reste du travail c’est l’ordinateur qui s’en occupe : il va rechercher en fonction d’une dent de référence choisie par le praticien la meilleure anatomie coronaire possible c’est la reconstitution bio générique.

-Dans le cas présent, l’ordinateur n’a pas créé automatiquement un point de contact avec la dent mésiale car l’espace entre la limite périphérique de la dent préparée et la dent adjacente est supérieure à 2mm cependant, il est possible de créer manuellement ce point de contact en bombant la face mésiale jusqu’à l’obtention d’un point de contact convenable. Une fois l’empreinte numérique travaillée, le choix du bloc céramique est fait : ici un bloc de céramique feldspathique suffit car l’épaisseur de céramique est largement suffisante en tout point .la taille du bloc est définie sur l’ordinateur. Il suffit alors de placer le bloc à usiner dans l’usineuse et de lancer l’usinage. (la communication entre l’ordinateur et l’usineuse se fait en wifi) .6 minutes plus tard, le bloc est usiné. Il faut le maquiller (10minutes) et le passer au four 5 minutes.

(4) Les endocouronnes céramiques :

Conception de la pièce prothétique :

-Les empreintes peuvent être envoyées au laboratoire de prothèse pour être exploitées par le prothésiste ou bien être directement utilisées au cabinet si le praticien dispose du matériel pour la technique CFAO.

-Les empreintes traditionnelles sont coulées en plâtre afin d’obtenir un modèle positif unitaire MPU. Cette méthode permet de séparer la dent à reconstituer du reste du modèle, tout en autorisant son repositionnement exact, par apport aux dents adjacentes.

-Le but étant de pouvoir accéder facilement aux limites de préparation proximales.

La céramique pressée :

-La technique de réalisation dite technique de la cire perdue, après réalisation des maquettes en cire de l’endocouronnes et mise en revêtement, fait appel à des lingotins de céramique réchauffée durant plusieurs heures et injectés sous haute pression dans le moule de la pièce prothétique. Par la suite, deux techniques sont possibles :

-un maquillage : il s'agit d'un maquillage de surface de la restauration totalement réalisées par injection.

-une stratification : une chape de céramique pressée (représentant 75% de volume prothétique) est d'abord réalisée puis recouverte de céramique cosmétique.

La céramique infiltrée :

-Cette technique fait appel à une étape d'élaboration d'une structure pré frittée poreuse dont l'infiltration secondaire par un verre à haute température viendra combler le matériau ,renforcer sa structure et lui donner sa couleur final .

g) L'essai clinique :

(1) Les inlays/onlays :

-Après dépose de l'obturation provisoire. Nous contrôlons les points de contact (aussi bien en statique qu'en dynamique), l'insertion, l'adaptation marginale, l'état de surface, l'aspect esthétique...

(2) LES FACETTES :

-L'essayage des facettes se déroule sans digue dans un premier temps. Premièrement, le praticien va vérifier la précision et l'adaptation des facettes sur le modèle en plâtre. Puis, l'essai continue en bouche. Pour déposer les facettes transitoires, on utilise des instruments fins séquants pour ne pas altérer l'état de surface dentaire, comme un excavateur. Si cela ne suffit pas, la pièce transitoire peut être fraisée en son milieu avec une fraise flamme fine, afin de créer une rainure. Puis, le praticien peut introduire son instrument dans cette rainure pour fracturer la pièce.

-Le ciment de scellement temporaire est retiré avec une pâte abrasive appliquée via une cupule en caoutchouc ou en silicone.

-Pour vérifier la présence résiduelle de ciment, Nixon propose de faire un mordantage à l'acide orthophosphorique à 30% pendant 10 secondes. Ainsi, l'émail prendra un aspect givré qui dénotera avec l'aspect de la colle résineuse. Dans le cas de figure où les facettes transitoires ont nécessité un mordantage punctiforme, cette zone sera débarrassée des résidus de ciment avec des instruments oscillatoires et/ou des disques micro-abrasifs, utilisés à faible vitesse de rotation.

-Il est intéressant d'essayer les facettes au stade du biscuit, afin de mener l'ajustage et de recueillir l'avis du patient. Puis, ces facettes seront maquillées et subiront leur finition au laboratoire de prothèse. Ainsi, lors du collage, il n'y aura aucune correction à faire. De plus,

cette technique est motivante pour le patient, qui s'implique dans son traitement, et découvre le travail du prothésiste.

-Les facettes sont tout d'abord essayées une à une, en vérifiant leur précision d'adaptation avec une sonde. Puis elles sont essayées groupées, puis toutes en place pour vérifier l'homogénéité et le rendu esthétique final, ainsi que leurs rapports proximaux. Pour Magne et Belser, aucune pâte d'essai ne doit être utilisée, car l'élément céramique doit comporter toutes les qualités optiques requises de manière intrinsèque (de plus, ces pâtes contaminent la surface de la céramique de façon irréversible). Dans le cas de facettes type prep-less ou window, la rétention par friction étant nulle, le praticien peut utiliser une pâte d'essai. Existe deux types.

Gel de glycérine :

-Utilisé lorsque les facettes sont plutôt opaques, du fait d'une importante épaisseur de céramique, comme pour les facettes avec armature.

Try-in paste :

-Dans le cas de facettes à translucidité élevée. Du fait de la multitude de couleurs existantes pour ces pâtes d'essai, le praticien peut choisir la couleur de la colle qui rentrera le mieux dans le cadre esthétique. Bien que la couleur de la colle n'ait qu'une faible influence sur l'aspect final de la facette. Enfin, toutes les facettes en place, le rendu final est montré au patient afin d'obtenir sa validation, et son ressenti face à la fidélité des prothèses vis-à-vis du projet esthétique initial.

-Enfin, toutes les facettes en place, le rendu final est montré au patient afin d'obtenir sa validation, et son ressenti face à la fidélité des prothèses vis-à-vis du projet esthétique initial. Pour éviter toute contamination, lors du collage, la mise en place de la digue est de mise. Après isolation du champ opératoire, un dernier essayage des facettes est mené. Quand les facettes sont validées, digue en place, le conditionnement des dents et des céramiques peut être mené. Dans le cas où le praticien a utilisé une pâte d'essai, les surfaces seront méticuleusement nettoyées avec des solvants de résine.

-Notons que certains auteurs, comme Gürel, proposent de mettre en place une anesthésie locale lors de l'essai clinique, lorsque des plages de dentine sont exposées et n'ont pas été scellées lors de la préparation. Cette technique a de nombreux détracteurs, qui, pour eux, entraîne un léger affaissement de la lèvre, qui contrarie l'aspect esthétique final attendu.

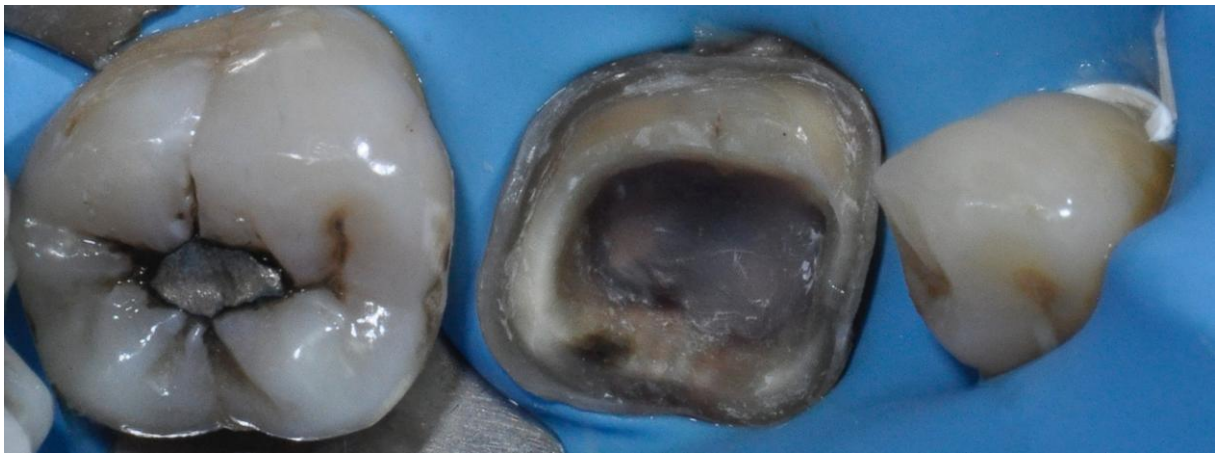(3) L'endocouronne :

-La première étape consiste à vérifier l'endocouronne sur le modèle en plâtre, comme illustré sur la figure 52. L'adaptation marginale et les points de contact proximaux sont validés. La pièce est désinfectée avec de l'alcool à 90° ou dans de l'hypochlorite de sodium à 2,5%.



(Figure 52) : Contrôle de l'adaptation du travail sur le modèle en plâtre. (Laboratoire Dentitek Dardilly 69).

-La digue doit désormais être mise en place. L'endocouronne présentant un point de contact avec chaque dent adjacente, le champ opératoire doit donc au moins inclure les deux dents de part et d'autre du support de la future endocouronne. L'obturation provisoire est retirée. Il est impératif que tout le matériau provisoire soit éliminé pour ne pas gêner l'insertion maximale de la pièce (Figure 53).



(Figure 53): Mise en place du champ opératoire et retrait de l'obturation provisoire.

-Le praticien essaie l'endocouronne en bouche. Si l'insertion n'est pas complète, les points de contact seront vérifiés à l'aide du fil dentaire. Si ces zones sont jugées trop fortes, des retouches peuvent être effectuées grâce à une fraise diamantée bague rouge. Lorsque l'endocouronne est en place, les limites cervicales sont testées à la sonde et visuellement. L'occlusion et la teinte sont également vérifiées.

h) Mode d'assemblage :

(1) Désobturation de la dent :

-L'obturation provisoire est déposée, et la cavité est nettoyée à l'aide d'un excavateur, d'une sonde, d'un insert ultrasonore suivi d'un spray aéropolisseur.

(2) Mise en place du champ opératoire :

-La mise en place de la digue est obligatoire, elle permet de refouler correctement la gencive marginale au moment du collage ou de scellement et d'éviter la contamination salivaire et hémorragique de la cavité.

(3) Le scellement :

-Les restaurations indirectes métalliques sont des restaurations amenées à être scellées.

-Selon le dictionnaire français un scellement ou action de sceller est de fixer un objet dans un matériau avec du ciment, du plâtre

-Les ciments regroupent l'ensemble des matériaux durcissant par réaction acide-base. Ils se présentent, le plus souvent, sous la forme d'un liquide acide et d'une poudre basique (ou de deux pâtes) qui, lorsqu'ils sont mis en contact, génèrent une réaction acide-base. Ce sont des ciments ioniques.

Le ciment de scellement va avoir deux objectifs principaux :

-Assurer l'herméticité de la jonction dento-prothétique.

-Participer à la rétention par micro clavetage mécanique (phosphate de zinc) ou par création de liaison chimique avec les tissus dentaires (polycarboxylates, ciments verres ionomères).

Les ciments au phosphate de zinc :

-Ce sont les plus anciens ciments de scellement (1878), la poudre contient 90% d'oxyde de zinc et 10% de magnésie, le liquide est une solution aqueuse d'acide ortho-phosphorique à 45%. La réaction de prise aboutit à la formation d'un réseau cristallin de phosphate de zinc hydraté, ils présentent une grande résistance à la compression (980 à 1120 kg/cm²) mais leur pH faible au moment de la prise (3,5) est responsable d'irritations pulpaires. Il est donc nécessaire dans le cas des cavités profondes, de mettre un verre ionomère en place au fond de cavité avant l'empreinte, leur coefficient de dilatation thermique est proche de celui de la dent ce qui est un avantage.

-Ils jouissent d'un très bon recul clinique et sont beaucoup utilisés par les praticiens car ils sont faciles et tolérants à la manipulation.

-Les ciments polycarboxylates :

-la poudre contient 90% d'oxyde de zinc et 10% de magnésie, le liquide est une solution aqueuse d'acides polyacrylique, maléique et itaconique, la réaction de prise aboutit à la formation d'un gel de polyacrylate de zinc, ils présentent une résistance à la compression (700kg/cm²) et un pH faible (4,8), la taille des molécules est importante, ainsi, la pénétration

dans les tubulis et donc la nocivité pulpaire est faible ,Ces ciments adhèrent fortement à l'émail mais peu à la dentine ,leur liaison est bonne avec les aciers inoxydables mais quasi inexistante avec les alliages d'or.

-Les ciments verres ionomères :

-La poudre est constituée d'un verre de fluoro-alumino-silicate , le liquide est une solution aqueuse d'acide polyacrylique, la réaction de prise aboutit à la formation d'une matrice de polyacrylate de calcium et d'alumine, et comprend trois étapes : dissolution , gélification et durcissement.

-Les ciments verres ionomères (CVI) sont répartis en deux catégories :

- Les CVI conventionnels : pour lesquels la réaction de prise se fait uniquement par une réaction acide-base (exemple : Ketac-Cem® d'ESPE).
- **Les CVI hybrides** : pour lesquels la réaction de prise se fait par une réaction de type radiculaire (exemple : Fuji Plus® de GC Europe) qui se superpose à la réaction acide-base. Leur résistance à la compression, à la flexion et à l'abrasion est très nettement insuffisante. Leur liaison à l'émail est meilleure qu'avec la dentine. L'atteinte pulpaire qu'ils provoquent est similaire à celle des ciments polycarboxylates.

Le protocole de scellement :

- Avant le scellement, il convient de nettoyer et de dégraisser la pièce prothétique par immersion dans un décapant type (Selfast), puis sécher soigneusement à l'air. Le ciment de scellement doit être mélangé afin d'obtenir une consistance crémeuse semi liquide puis déposé à l'intrados de la pièce dès la fin de la spatulation, la pièce prothétique est enfoncée dans la cavité avec l'application d'une force durant toute la cristallisation du ciment.

(4) Le collage :

-Ce mode d'assemblage concerne les inlays, les onlays, les overlays en résine composite ou en céramique ainsi les facettes céramiques.

- Une colle est un matériau qui unit deux surfaces en durcissant par réaction de polymérisation, les colles peuvent présenter trois types de polymérisation :

-Une photopolymérisation pure qui présente l'avantage de contrôler le temps de mise en œuvre par le praticien, mais l'indication de ce type de colle est réduite par la limite de diffusion de la lumière à travers la pièce prothétique (cette diffusion est nulle pour les alliages et faible pour les restaurations esthétiques).

-Une polymérisation chimique qui implique le mélange de deux composants pour être amorcée et, dès le malaxage, le temps de travail et de prise n'est plus sous la dépendance du praticien.

-**Une polymérisation duale (chimique et photonique)** l'avantage des colles duales est d'assurer une bonne qualité de prise sur toutes les surfaces du joint et de permettre au praticien de contrôler le temps de prise à défaut du temps de travail.

-La polymérisation des colles leur confère une grande cohésion qui leur permet de résister à des forces de contraintes. Outre leurs performances mécaniques, les propriétés optiques des colles sont une de leurs qualités majeures. Leur bon indice de réfraction et leur large gamme de teinte les indiquent dans des situations où le critère esthétique est majeur et où la limite de restauration, parfois supra-gingivale, est visible.

-Les trois sous-classes de colles sont : (HAS 2009)

- **Les colles sans potentiel adhésif propre** : Il s'agit de simples composites dentaires. Leur adhésion nécessite donc l'emploi d'un système adhésif (tout comme les composites de restauration), la grande majorité des colles ne présentent pas de pouvoir adhésif. Leur nature est donc celle d'un simple composite fluide. Il est donc nécessaire pour ces colles de réaliser des traitements de surface spécifiques.
- **Les colles avec potentiel adhésif propre** : Ces colles contiennent un monomère actif. Ces résines sont intrinsèquement adhésives grâce aux groupements réactifs qu'elles contiennent. Le traitement concerne que la pièce prothétique. Exemples : Superbond®, Panavia®...
- **Les colles auto-adhésives** : Ce sont des méthacrylates chargés. Tous les éléments nécessaires à l'adhésion sont contenus en un seul matériau donc ils ne nécessitent aucun traitement de surface. Exemple : **RelyXUnicem® (3 M ESPE)**

-L'ensemble de ces produits de collage ont un point commun, c'est le fait que les fluides gingivaux s'opposent à leur action.

Le protocole de collage :

Les étapes cliniques se succèdent comme suit :

- Sablage de la pièce prothétique avec l'oxyde d'aluminium 50 microns, afin de réactiver la base de composite.
- Etching de la base d'émail à l'acide orthophosphorique pendant 15 secondes, rinçage et séchage, la pièce prothétique est mordancé à l'acide fluorhydrique à 9 % pendant 20 secondes, rincé et séché.
- Une couche de silane (Monobond Plus, Ivoclar Vivadent) est ensuite appliquée et laissée en place pendant 1 minute avant d'être lentement séchée à la soufflette puis chauffée pendant 60 secondes.
- Bonding : l'adhésif est ensuite appliqué sur l'intrados sans être photopolymérisé. Au niveau dentaire, application d'un adhésif qui doit être finement étalé à la soufflette avant photopolymérisation. Cette précaution a pour but d'éviter une surépaisseur qui pourrait compromettre l'insertion complète de la pièce prothétique.

- La colle composite duale est enduite sur l'intrados de la pièce prothétique en quantité suffisante. L'élimination des excès se fait préférentiellement en balayant le joint à l'aide d'un pinceau pour permettre l'obtention d'un joint de collage le plus lisse possible. Une photo-polymérisation à forte puissance est réalisée sur chaque face pendant 40 secondes tout en maintenant la pièce prothétique sous une pression ferme d'enfoncement les 20 premières secondes. L'élimination des derniers excès se fait à l'aide d'une curette affûtée de type mini ck6 et l'occlusion est contrôlée et réglée en fin de traitement.

CHAPITRE VI :

LA NOUVELLE TECHNOLOGIE CFAO (CONCEPTION ET FABRICATION ASSISTEE PAR ORDINATEUR).

La nouvelle technologie CFAO (conception et fabrication assistée par ordinateur) :

-Nous assistons actuellement à un fort développement des systèmes de conception et de fabrication assistée par ordinateur (CFAO), notamment pour la conception en résine composite ou en céramique. Nous parlerons plus particulièrement du système CEREC, pour ce système l'empreinte est optique, réalisée en bouche ou sur un modèle en plâtre à l'aide d'une caméra intra buccale et d'un logiciel qui traite l'image obtenue. Le logiciel utilise ces données et permet à la machine-outil d'usiner les IO et les couronnes à partir d'un bloc céramique ou composite.

-Le système CEREC est plutôt indiqué pour les dents vivantes et a un taux de réussite supérieur pour les prémolaires.

-Les différences entre techniques standards et techniques informatisées sont nombreuses et notables :

- Elimination de la prise d'empreinte traditionnelle qui entraîne certaines erreurs :

- mauvaise technique clinique entraînant la formation des bulles et donc enregistrement incorrect de certaines zones.

- déformation lors de la désinsertion.

- mauvaise mise en œuvre de la coulée en laboratoire.

- Elaboration et usinage de la pièce de manière immédiate, au fauteuil, diminuant ainsi les risques de contamination de la dent.

- Amélioration de la résistance mécanique du fait du travail par soustraction d'un bloc de résine composite.

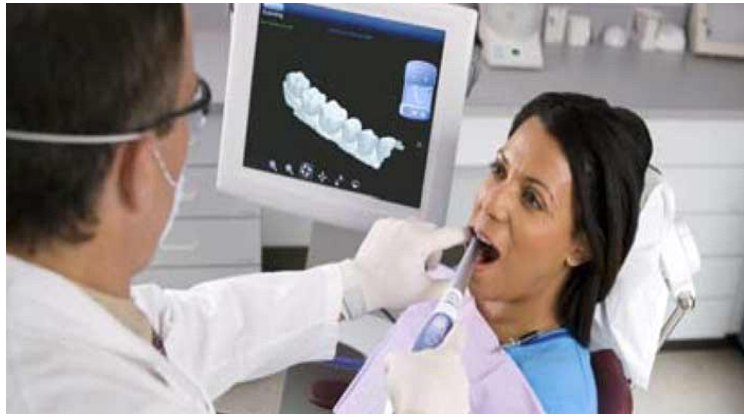
- Amélioration de l'ajustage des bords du fait de la précision de l'empreinte et de sa numération permettent de définir précisément les formes proximales.

- Etat de surface est de bonne qualité par mécanisation du polissage.

- La qualité esthétique est le plus souvent satisfaisante, mais ne permet pas d'atteindre la qualité esthétique de travail du prothésiste.

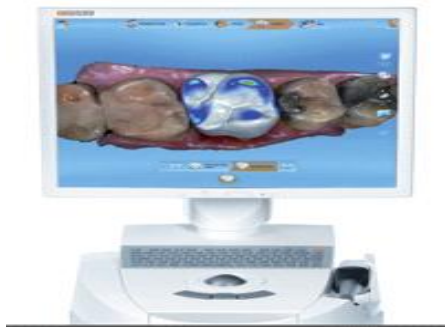
-Résumé du principe de CEREC :

1- L'acquisition de l'empreinte optique (Figure 54).



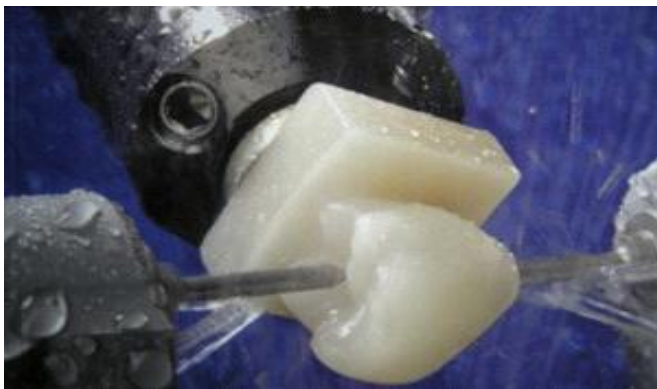
(Figure54)

2-La conception. (Figure 55)



(Figure55)

3-La fabrication (Figure 56).



(Figure56)

CHAPITRE VII :

TAUX D'ECHEC.

L'étude des échecs permet de progresser dans les indications thérapeutiques et les procédures de préparation et de conception.

A. Les inlays et onlays en or :

- Leur taux d'échec annuel varie entre 0 et 5.9, % ces échecs sont en premier lieu liés a la fracture de la dent, puis a l'apparition de défauts marginaux, a leur descellement ou décollement, et a l'apparition des caries secondaires. Ils sont encore aujourd'hui le gold standard des restaurations indirectes en termes de pérennité. Cependant ils ne répondent pas à la demande de nos patients en termes d'esthétique.

B. Les inlays et onlays en composite :

-Leur taux d'échec varie de 0 et 10%, Il est plus élevé au niveau des molaires (20% a 11 ans) que les prémolaires (8% a 11 ans). Les causes d'échec sont :

- La fracture de la restauration ou de la dent.
- L'apparition de défauts marginaux et reprise de carie.
- La présence de sensibilités post opératoires.
- L'altération de la teinte.
- L'usure du joint, donc du matériau d'assemblage.

C. Les inlays et les onlays en céramique :

-Leur taux d'échec annuel varie entre 0 et 7.5% pour les céramiques dites traditionnelles et de 0 à 5.6% pour les céramiques par conception et fabrication assistées par ordinateur (CFAO), la principale cause d'échec est la fracture du matériau.

-Le taux de fracture dépend principalement du type de céramique choisi. De la morphologie de perte de substance. De l'épaisseur du matériau (donc de la préparation) et de l'ajustage de la pièce prothétique

-L'usure du matériau d'assemblage est la deuxième cause d'échec dans la littérature.

-Le taux de survie des inlays, onlays en céramique est fortement influencé par le choix du matériau d'assemblage. Ainsi, le taux d'échec annuel a deux ans est de 2% lorsque la restauration est collée et de 15% lorsqu' elle est scellée (ciment verre ionomère traditionnel).

Conclusion :

Les reconstitutions coronaires partielles présentent que ce soit sur dents pulpées ou dépulpées, l'avantage principale de permettre une économie tissulaire, augmentant ainsi la durée de vie sur l'arcade. Elles reconstituent une alternative intéressante face aux matériaux d'obturations directe dans les cavités volumineuses et aux couronnes unitaires associées aux reconstitutions corono-radicaux. Il faudra veiller bien respecter leurs indications respectives pour ne pas se retrouver face à un échec thérapeutique.

Tableaux des illustrations:

Figure 1	Inlay sur molaire.	06
Figure 2	Inlay occluso-distal sur la 2ème prémolaire, inlay MOD avec extension dans le sillon vestibulaire sur la 1ère molaire, inlay occluso-mésial sur la 2ème molaire, sur leur modèle de travail. Le bord cavo-superficiel de la préparation est tracé en rouge 1957.	07
Figure 3	Onlay sur molaire.	08
Figure 4	A gauche un onlay à une cuspide ,au centre à deux cuspides, à droite à trois cuspides.	08
Figure 5	Overlay sur molaire.	10
Figure 6	une endocouronne.	13
Figure 7	Une facette sur incisive centrale.	14
Figure 8	SIRONA CEREC BLUE CAM + CEREC MCXL.	40
Figure 9	Teintier vita classique.	41
Figure 10	teintier Vita 3 D master.	41
Figure 11	le système shade eye de shofu.	42
Figure 12	le système easy shade de Vita.	42
Figure 13	cavité type pour un inlay de classe 1.	43
Figure 14	préparation pour un inlay de classe 2.	44
Figure 15	cavité type pour un inlay de classe 3.	45
Figure 16	cavité type pour un inlay de classe 5.	45
Figure 17.1	réduction de la face occlusale avec une fraise diamantée conique a bout rond et fraise 171L.	47
Figure 17.2	Chanfrein du versant externe de la cuspide d'appui, fraise diamantée conique à bout rond et fraise 171L .	48
Figure 17.3	Réduction de la face linguale : fraise à congé diamantée.	48
Figure 17.4	Réduction des faces proximales : fraise diamantée conique courte et fraise à congé diamantée.	48
Figure 17.5	Finition des faces axiales : fraise à congé en carbure.	48
Figure 17.6	Rainures proximales : fraise 171 L.	49
Figure 17.7	Le contour de la rainure est tracé au crayon sur la face occlusale.	49
Figure 17.8	Evasements proximaux : fraises flamme diamantée et a finir.	49
Figure 17.9	Cannelure occlusale : fraise 171 L.	50

Figure 17.10	Chanfrein vestibulaire : fraise flamme diamantée et fraise 17 1 L.	50
Figure 17.11	Détail des éléments morphologiques d'une préparation pour onlay sur une dent de l'arcade maxillaire et leurs rôles respectifs.	50
Figure 18	Préparation pour couronne 7/8 sur molaire maxillaire.	51
Figure 19.1	Réduction de la face occlusale respectant les directions (les pans et versants : fraise diamantée conique à bout rond et fraise-1 711).	52
Figure 19.2	Chanfrein du versant externe de la cuspside d'appui : fraise diamantée conique à bout rond et fraise 171 L.	52
Figure 20	Détail des éléments morphologiques d'une préparation pour onlay MOD sur dent maxillaire et leurs rôles respectifs.	53
Figure 21	la préparation pour onlay MOD sur molaire mandibulaire.	54
Figure 22	Comblement avec un matériau adhésif.	55
Figure 23	Schéma d'une préparation mésio-occluso-distale pour un inlay en céramique sur prémolaire.	55
Figure 24	une cavité type pour un inlay sur une molaire.	56
Figure 25	Réalisation des sillons de guidage sur une dent isolée et in situ.	57
Figure 26	Préparation du trottoir cervical à l'aide d'une fraise-roue tenue parallèlement au plan occlusal.	57
Figure 27	Préparation axiale réalisée avec une fraise cylindro-conique, pour rendre continues la chambre pulpaire et la cavité d'accès.	58
Figure 28	Polissage de la bande cervicale.	58
Figure 29	photographie d'une empreinte double mélange.	62
Figure 30	clé en silicone.	63
Figure 31	Obturation provisoire de la préparation avec un composite souple.	65
Figure 32	Limites de préparation.	66
Figure 33	Modèle positif unitaire (MPU) isolé.	66
Figure 34	Masse dentine.	67
Figure 35	Reconstitution de la face proximale puis du fond de la cavité à l'aide de masse dentine.	67
Figure 36	Montage de la crête proximale à l'aide de masses opalescentes bleues.	68
Figure 37	Opalescent bleu.	68
Figure 38	Masses transparentes pour la réalisation des zones De transition.	69
Figure 39	Masses opalescentes blanchâtres qui confèrent la luminosité à l'inlay.	69

Figure 40	Montage des versants cuspidiens à l'aide de masses d'insertion et de Opalescentes blanchâtres pour les faces internes et les sommets Cuspidiens et transparentes au niveau des zones de jonction.	70
Figure 41	Vérification des trajets de désinsertion.	70
Figure 42	Réglage de la surface de contact.	70
Figure 43	Sculpture de la face occlusale.	71
Figure 44	Caractérisation externe et polissage de l'inlay.	71
Figure 45	Face occlusale de l'inlay terminé.	72
Figure 46	Intrados de l'inlay.	72
Figure 47	Résultat du détournage.	73
Figure 48	Résultat du traitement (le modèle positif unitaire [MPU] amovible est remplacé sur le modèle).	74
Figure 49	Coupure de la cire verte à 1 mm de la ligne de finition.	75
Figure 50	Finition du bord de la maquette. A. Ajout de cire rouge inerte. B. Égalisation de la cire avec un excès de 1 à 2 dixièmes de millimètre. C. Coupure perpendiculaire à la surface occlusale en coïncidence stricte avec la ligne de contour.	76
Figure 51	Maquette de cire achevée.	76
Figure 52	Contrôle de l'adaptation du travail sur le modèle en plâtre (Laboratoire Dentitek Dardilly 69).	81
Figure 53	Mise en place du champ opératoire et retrait de l'obturation provisoire.	81
Figure 54	L'acquisition de l'empreinte optique.	88
Figure 55	La conception.	88
Figure 56	La fabrication.	88

Référence:

- 1- **ABHIJEETKHADE** ; Cast gold restaurations ;(le 2 octobre 2012) Disponible sur : <https://www.slideshare.net>; 172 p.
- 2- **ANTHONY ZIELINSKI** ; Les restaurations adhésives en céramiques du secteur postérieur : vers une prothèse plus conservatrice ? Nancy ; Université Henri Poincaré Nancy 1 ; 12 janvier 2009 ; 284 p.
- 3- **AUDREY ZINTOUN-SZTAIMAN** ; Fiche clinique n 3 : facettes céramiques ;(janvier 2013) Disponible sur : <http://www.lacobast.org/dentaires/facettes-ceramiques.htm>.
- 4- **BIGOT MORGAN** ; Intérêt clinique des endocouronnes. Université de Nantes unité de formation et de recherche d'odontologie ; le 7 mai 2015 ,72 pages. Format PDF. (file:///C:/Users/HP/Downloads/bigotCD15%20(1).PDF).
- 5- **CHARLES TOLEDONO** ; L overlay : le successeur de la couronne périphérique ; Formation restauratrice ; 19 octobre 2016 ; n 35 ; 8p.
- 6- **CIESLAK STEVE** ; Les facettes Avec et Sans préparation Dentaire : Aspects Actuels. Université de Lorraine faculté d'odontologie de Nancy ; 03/04/2015.format PDF. (docnum.univ-lorraine.fr/.../BUPHA_TD_2015_CIESLAK_STEVE.pdf).
- 7- **CURVEILLE.CLOUET D** ; Tige de coulée ; paris ; 1974.
- 8- **DAMIEN CHAMBRAUD** ; Les indications des inlays-onlays, Université de Nantes ; 2013.format PDF .(archive.bu.univ-nantes.fr/pollux/fichiers/download/4a1c...)
- 9- **DELEMONP** ; Substances à empreinte en prothèse conjointe ; Encycl. Méd. chir (ELSEVIER SAS, Paris), Odontologie ; 23-064-c-10,1971.
- 10- **DENTALY.ORG** ; INLAY CORE OU ONLAY : LE GUIDE COMPLET.19-01-2018.Disponible sur (<https://www.dentaly.org/inlay-core-ou-onlay-le-guide-complet/>).
- 11- **DEVOTO V** ; L'intarsio in composito come soluzione di restauratoestetico.Actual Dent 1996; 3 ;22-31.
- 12- **DEYROLLEG** ; Variations dimensionnelles des matériaux utilisés pour le montage des répliques unitaires en prothèse conjointe. cahprothèse 1973 ; 4 :179-88.
- 13- **DOCTEUR ARI ELHYANI** ; Les avantages et les inconvénients des facettes.19 -01-2018 sur (<http://www.ari-elhyani-chirurgien-dentiste.fr/avantages-inconvenients-facettes-dentaires.html>).
- 14- **DR FAGES ; DR BENNOSAT** ; L'endocouronne : un type différent de reconstruction tout céramique pour les molaires ; France ; 2013.
- 15- **FABRICE DI STEPHANO** ; Restauration de la dent traitée endodontiquement avec perte de substance coronaire significative : le concept des endocouronnes. Université de Toulouse III Paul Sabatier faculté de chirurgie dentaire, 28 février 2017 ,95 pages .format PDF. (<http://thesesante.ups-tlse.fr/1693/1/2017TOU33003.pdf>).

- 16- FREDRICRAUX, LUCILDAHAN** ; Comment faire un inlay -onlay esthétique ? De la préparation à la temporisation ; Ed n07 ; p.15.
- 17- FUZZI M, RAPPELLIG**; Les préparations pour inlays, onlays céramiques, Réalités cliniques 1996 : 487-497.
- 18- HERBET T.SHILLINGBURG**; (1998); Bases fondamentales en prothèse fixée; 3^{ème} éd; Chicago; p.171-178.
- 19- KNELLESEN C**; L'aménagement du modèle positif au laboratoire de prothèse cauprothèse 1973; 4 :165.
- 20- MONSIEUR MATHIEU DOGLIOTTI** ; Les méthodes alternatives des préparations coronaires périphériques en prothèse fixée, prelude a la dentisterie adhésive contemporaine. Université Nice-Sophia Antipolis; 2016. format PDF. (PDF .dumas.ccsd.cnrs.fr/dumas-01360439/document).
- 21- NALLY JN** ; Matériaux d'alliages dentaires: composition, applications et techniques. Paris: prélat; 1964.
- 22- PEUTZFELD A**; Dual-cure resincements: in vitro wear and effect of quantity of quantitif of remaining double bonds, filler volume, and light curing Acta odontolScand 1995; 53:29-34.
- 23- SACREZ CONSTANCE** ; L'endocouronne : une autre alternative thérapeutique. Université Claude Bernard-Lyon I.2015.format PDF.(pdf.bibnum.univ-lyon1.fr/.../Thod_2015_SACREZ_Constance.pdf).
- 24- TURILLAZI O**; GLI intarsi in composito.Estratto dalla rivista RTD tecnologiedentali 1; 1997.
- 25- UNIVERS DENTAIRE** ; Qu'est-ce qu'un Onlay / Inlay ? .13-12-2017.Disponible sur (<http://univers-dentaire.net/onlay-inlay/>).-
- 26- VANINI L**; Light and color in anterior composite restorations. practperiodonticsAesthet Dent 1996 :8 :673-84.
- 27- WAEL GHABARA** ; Les reconstitutions coronaires définitives : méthode indirecte ; Monastir ; 2012 ; 86 pages Disponible sur :<http://fr.slideshare.net>.
- 28- WILLEY RG**; the preparation of abotments for veneerretainers .JAM Dent Assoc 1956; 53:141-54.

Titre : les reconstitutions coronaires partielles en prothèse conjointe.

Résumé :

-L'inlay, onlay, overlay, l'endocouronne et la facette dentaire sont des alternatives de choix pour la restauration des dents lorsque les techniques directes sont contre indiquées, un manque d'esthétique d'une restauration déjà existante et qu'une restauration corono radiculaire n'est pas nécessaire. Elles peuvent être réalisées en alliages métalliques, résines composites ou en céramiques. Le mode d'assemblage sera choisi en fonction de la situation clinique, du biomatériau employé et de l'expérience de praticien. Ce dernier veillera au respect des principes de traitement des surfaces dentaires et prothétique, afin de garantir des performances remarquables (longévité, esthétisme, et renforcement des structures dentaires restantes).

Mots clés :

Inlay, onlay, overlay, facette dentaire, endocouronne, CFAO, céramique, alliage métallique, résine composite, collage dentaire, scellement.

Abstract :

_ l'inlay, onlay ,overlay, endocrowns and facet dental are the choice alternatives for tooth restoration when direct techniques are contraindicated ,a lack of aesthetics of restoration already existing and coronary root restauration is not necessary ;it can be made of metal alloy, composite resin or ceramic. The method of assembly will be chosen according to the clinical situation, the biomaterial used and the experience of the practitioner. The later will ensure the respect of the principles of trearment of dental and prosthetic surfaces, to guarantee outstanding performance (longevity, aestheticism, and reinforcement of the remaining dental structures).

Key words:

Inlay, onlay, overlay, facet dental, endocrowns, CFAO, ceramic, metal alloy, composite resin, dental bonding, sealing.

Réalisé par :-DERBAL AKILA.

-DJERD NASSIMA.

-HALAIMIA IMENE.

-HAMADI SALIMA.

-HORRI SARRA.

Encadré par : DR ZENATI.

Année universitaire : 2017/2018.

