République Algérienne Démocratique et Populaire

Ministère de l'enseignement supérieur et de la recherche scientifique

Université 1 de Saad Dahlab Blida

Faculté De Médecine

Département De Médecine Dentaire

Mémoire de fin d'études pour l'obtention du diplôme de docteur en médecine dentaire

Les échecs en prothèse conjointe

Présenté et soutenu le 13 /07/2021 par :

Alloti Abdessalem
Addaoui Mohamed Rached edine
Bouallaoua Soheyb
Benmouffok Oualid
Hamza Ahmed
Dahmoune Mohamed El Amine

Promotrice : Dr . kedam Maître-assistante en prothèse dentaire

Devant le jury composé de :

Président : Dr . Naceri Maître-assistant en prothèse dentaire
Examinatrice : Dr . Mokhtari Maître-assistante en prothèse dentaire

Année universitaire 2020-2021

Remerciements

On remercie :

Allah le tout puissant, le clément
le très miséricordieux de nous avoir aidé
tout au long de nos années d'étude et de
nous avoir donné la patience et le
courage pour arriver à ce stade.

Notre encadreur : **Dr : KEDAM**

Maître-assistante en prothèse dentaire

Département de médecine dentaire -

Praticien hospitalier CHU BLIDA

Il nous est très agréable de vous exprimer notre gratitude, et reconnaissance.

Vos conseils précieux ainsi que votre disponibilité malgré vos lourdes responsabilités nous ont permis de mener à bien la réalisation de ce mémoire.

Nous avons eu le privilège de bénéficier de la qualité de votre enseignement clinique et d'apprécier votre soutien et votre gentillesse.

Veuillez trouver dans ce travail l'expression de nos vifs remerciements.

A notre juge et président de thèse : **Dr. NASRI.K**

Nous vous remercions de l'honneur
que vous nous faites en acceptant de
présider le jury de notre mémoire.
Veuillez trouver ici l'expression
de notre plus profond respect
pour votre enseignement,
et la qualité de votre encadrement.
Nous vous prions de croire à notre
sincère reconnaissance

A notre juge et examinatrice ; **Dr. MOKHTARI**

Nous vous remercions pour tout
ce que vous nous avez apporté
pendant nos études ainsi que
d'avoir accepté de faire partie
de notre jury de mémoire.
Nous vous prions de croire à notre
plus grande estime et à notre
sincère reconnaissance.

DEDICACES

A mes parents, Ce travail est la reconnaissance de votre patience et votre présence à mes côtés. Vous avez toujours su me faire confiance. L'amour, le soutien et l'éducation que vous m'avez apporté m'ont permis de réussir dans la voie que j'ai choisie.
Cette thèse vous est dédiée.

A mes chères sœurs je vous aime beaucoup

A Mon cher frère : tu es le frère que chacun rêverait d'avoir, je te dédie ce travail avec tous mes vœux de bonheur, de santé

A mes amis Hamza et Said, pour votre affection et
votre encouragement

A tous les enseignants du mon cursus éducatif,

A tous mes collègues

A toute ma famille du grand au petit, et pour tous ceux qui ont contribué à la réalisation de ce mémoire. Un grand merci.

Dahmoune Med el Amine

En tout premier lieu je remercie le bon **Dieu**, tout puissant et miséricordieux, de m'avoir donné la santé, la force, la patience, le courage, la croyance et le soutien pour être la aujourd'hui en train de vous présenter ce modeste travail.

A mes chers parents pour tous leurs sacrifices, leur amour, leur tendresse, leur soutien et leurs prières tout au long de mes études.

A ma chère sœur pour son encouragement permanent, et son soutien moral.

A mes chers frères, pour leurs appuis et leurs encouragements.

A toute ma famille pour leur soutien tout au long de mon parcours universitaire,

Que ce travail soit l'accomplissement de vos vœux tant allégués, et le fuit de votre soutien infaillible.

A mon cher Dr Ghafari Ahmed pour l'opportunité qu'il m'a donnée et pour le soutien moral et l'encouragement permanents.

Merci d'être toujours là pour moi.

Alloti Abdessalem

Je dédie ce travail de recherche à :

Mon père et **ma mère** qui m’ont toujours encouragé par leur amour, leur patience et leurs sacrifices pour réaliser mes rêves.

Ma femme, les mots ne suffisent pas pour exprimer l'attachement, l'amour et l'affection que je te porte, ma fidèle compagnonne dans les moments les plus délicats de cette vie mysterieuse.

Mes sœurs pour leurs soutiens et leurs encouragements tout au long de mon parcours scolaire et universitaire.

Ma famille, mes amis et mes collègues

À tous ceux qui m’aiment et tous ceux qui j’aime et ceux qui ont su être présents lorsque j’en avais besoin.

Bouallaoua Soheyb

Sommaire :

Introduction : 1
Objectifs de ce travail : 2
Chapitre I: Bases fondamentales sur la prothèse fixée
1 Définition : 3
2 Terminologie et définition : 3
3 Les objectifs de la prothèse fixée : 4
4 Les indications : 4
5 Les contre- indications : 4
5.1 Local : 4
5.2 Général : 5
6 Les principes de préparation en prothèse fixe : 5
7 Les impératifs de la prothèse fixe : 5
7.1 Les impératifs mécaniques : 5
7.2 Les impératifs occluso-fonctionnel : 6
7.3 Les impératifs esthétiques : 7
7.4 Les impératifs biologiques : 7
7.4.1 Les impératifs parodontaux : 7
8 Les différents types d'ancrage : 9
8.1 Les couronnes de recouvrement totales : 9
8.1.1 Couronnes coulé_métalliques : 9
8.1.2 Couronnes céramo-métalliques : 10
8.1.3 Couronnes Jacket : 10
8.1.4 Couronnes céramo-céramiques : 11
8.1.5 Couronnes à incrustation vestibulaire(civ) : 11
8.2 Les couronnes à recouvrement partiel : 12
8.2.1 Inlay : 12
8.2.2 Onlay : 12
8.2.3 Overlay : 13
8.3 Ancrage corono-radiculaire: 13
8.3.1 Couronne Richmond : 13
8.3.2 Inlay-core : 14
9 Les différents types de prothèse fixée : 14

9.1 La prothèse scellée 15
9.1.1 La prothèse conjointe unitaire (PCU) : 15
9.1.2 La prothèse conjointe plurale ou bridge : 16
9.2 La prothèse collée 16
9.2.1 La prothèse collée unitaire : on distingue : 17
9.2.1.1 Les facettes collées en céramique ou vitro-céramique 17
9.2.1.2 Les onlays en céramiques ou vitro-céramiques : 18
9.2.2 Les prothèses collées plurales : 18
9.3 La prothèse vissée : 18
Chapitre II : Les échecs en prothèse conjointe
1 Introduction : 20
2 Définition : 20
3 Manifestation clinique des échecs : 20
4 Classifiction des échecs : 22
4.1 Les echecs en prothèse dento_portée : 22
4.1.1 . Les étapes de réalisation d'une prothése conjointe en clinique et leurs incidences sur la restauration prothétique : 22
4.1.1.1 Examen clinique d'un patient en vue d'une prothèse conjointe : 22
4.1.1.2 Traitement préprothétique : 24
4.1.1.3 Traitement préprothétique proprement dite : 27
4.1.1.3.1 Choix des dents supports : 27
4.1.1.3.2 Critères de sélection des dents piliers : 27
4.1.1.3.3 Evaluation parodontale des dents piliers : 31
4.1.1.3.4 Les échecs et les complications en relation avec mauvais choix des dents piliers : 34
4.1.1.3.4.1 Fêlures et fractures de piliers dentaires : 34
4.1.1.3.4.2 Nécrose pulpaire des dents piliers : 38
4.1.1.3.4.3 La récidive carieuse sur les dents piliers : 39
4.1.1.3.4.4 Mobilisation de la dent pilier : 41
4.1.1.3.4.5 Les fractures radiculaires : 41
4.1.1.3.5 Les reconstitutions corono-radiculaires : 43
4.1.1.3.5.1 Fracture de reconstitutions corono-radiculaires : 43
4.1.1.3.5.2 Déscellement et décollement de reconstitutions corono-radiculaires : 44
4.1.1.4 La préparation dentaire : 48
4.1.1.4.1 Impératifs généraux régissant une préparation dentaire : 48

4.1.1.4.2 Complication de l'anesthésie : 49
4.1.1.4.3 Répercution de la préparation dentaire sur la pulpe : 50
4.1.1.4.4 Répercussions de la préparation dentaire sur le parodonte : 51
4.1.1.5 La rétraction gingivale : 53
4.1.1.5.1 Répercussions des différentes techniques d'accès aux limites cervicales sur le parodonte : 54
4.1.1.6 Les techniques d'empreintes : 54
4.1.1.6.1 Les principaux défauts des empreintes en prothèse fixée : 56
4.1.1.6.2 Répercussions de l'empreinte sur le parodonte : 61
4.1.1.7 La prothèse provisoire : 62
4.1.1.7.1 Répercussions de la prothèse transitoire sur le parodonte : 62
4.1.1.8 L'enregistrement de l'occlusion : 63
4.1.1.8.1 Problèmes occlusaux : 64
4.1.1.9 L'essayage de l'armature métallique et de biscuit : 65
4.1.1.9.1 Complications et échecs : 66
4.1.1.9.1.1 La morphologie inadaptée : 66
4.1.1.9.1.2 Difficulté de l'hygiène : 67
4.1.1.9.1.3 Syndrome de septum : 68
4.1.1.10 Scellement et collage : 68
4.1.1.10.1 Scellement : 69
4.1.1.10.2 Déscellement et perte de rétention : 69
4.1.1.10.3 Collage : 70
4.1.1.10.4 Décollement et perte de facette : 70
4.1.1.11 Les manifestations et échecs parodontales post-prothétique : 71
4.1.1.11.1 La maladie parodontale : 71
4.1.1.11.2 Récession post-prothétique sur gencive fine : 74
4.1.1.11.3 Espace biologique non respecté : 74
4.1.1.11.4 Couronne débordante : 75
4.1.1.12 Les échecs esthétiques : 76
4.1.1.12.1 Au niveau parodontal : 76
4.1.1.12.2 Absences de papilles interdentaires : 77
4.1.1.12.3 Défaut alvéolaire au niveau d'un intermédiaire de bridge : 77
4.1.1.12.4 L'échec de teinte: 78
4.1.2 Les échecs et les erreurs en relation avec la confection de la prothèse au laboratoire : 80

4.1.2.1 Traitement des empreintes : 80
4.1.2.2 Préparation des modèles positifs unitaires 81
4.1.2.3 Traitement du modèle positif unitaire 82
4.1.2.4 La confection de la maquette en cire 82
4.1.2.5 Mise en revêtement : 82
4.1.2.6 Coulée de l'alliage : 83
4.1.2.7 Nettoyage et polissage de la piece metallique 83
4.1.2.8 Défauts de conception d'une pièce prothétique au laboratoire : 83
4.1.2.9 Conséquences de ces défauts : 81
4.1.2.9.1 Fracture des jonctions soudées : 81
4.1.2.9.2 Fracture de la porcelaine : 82
4.1.2.9.3 Déformation : 82
4.1.2.9.4 Perforation : 83
4.1.2.9.5 L'usure et la fracture de la pièce prothétique : 83
4.2 Les échecs en prothèse impanto-portée : 84
4.2.1 Les échecs mécaniques d'origines prothétiques : 84
4.2.1.1 Perte d'obturation de vis 85
4.2.1.2 Dévissage d'une vis 85
4.2.1.3 Descellement : 88
4.2.1.4 Fracture cosmétique : 88
4.2.1.5 Fracture de l'armature : 89
4.2.1.6 Fracture de vis : 89
4.2.1.7 Filetage intérieur de l'implant endommagé : 92
4.2.1.8 Fracture d'implant 94
4.2.2 Les échecs biologiques d'origines prothetiques de la prothèse implanto-portée : 95
4.2.2.1 Mucosite : 95
4.2.2.2 Péri-implantite : 95
4.2.3 Les echecs esthetiques d'origines prothetiques de la prothèse implanto-portée : 96
4.2.3.1 Désadaptation à la muqueuse : 97
4.2.3.2 Sens esthétique du patient : 97
4.2.3.3 Dimension verticale : 97
4.2.3.4 Soutien labial et profil 98
4.2.3.5 Asymétrie 99
4.2.3.6 Ligne du sourire 100

4.2.4 LES ECHECS FONCTIONNELLES D'ORIGINE PROTHÉTIQUES 101
4.2.4.1 Troubles de phonation: 101
4.2.4.2 Rétention alimentaire..... 103
4.2.4.3 Position de la langue 103
Chapitre III: La prévention des échecs
1 Introduction :..... 104
2 Importance de l'examen clinique : 104
3 Enseignement de l'hygiène bucco-dentaire : 104
4 Intérêt de la maintenance : 105
5 La taille sur dents vivantes: 105
6 Qualité du traitement canalaire initial : 106
7 Respect minutieux des étapes de réalisation d'une prothèse conjointe : 107
7.1 Pendant l'étape d'empreinte :..... 107
7.2 Pendant les étapes de laboratoire : 107
7.3 Pendant l'étape de Scellement :..... 107
7.3.1 la préparation du champ opératoire : 108
7.3.2 La preparation de scellement :..... 108
8 Prise en charge du bruxisme : 109
9 Le risque prothétique sur implant : comment l'éviter ? 110
10 L'apport de la nouvelle technologie CFAO en prothèse fixe : 110
10.1 Définition :..... 111
10.2 Avantages : 111
10.3 Composants de la CFAO dentaire :..... 111
10.4 Matériaux utilisés en CFAO dentaire :..... 112
10.5 Techniques :..... 112
10.5.1 Technique directe :..... 112
10.5.2 CFAO SEMI-directe : 113
10.5.3 CFAO Indirecte :..... 114
Conclusion 115
Conclusion : 115
Bibliographie..... 112

Liste des figures :

Figure 1:Une couronne et un bridge céramo-céramique..... 3
Figure 2:Rapport couronne racine 6
Figure 3: les limites supra-gingivales ;juxta-gingivales et intra-sulculaires..... 8
Figure 4: Embrasure inter dentaire..... 8
Figure 5: Embrasure incisive 8
Figure 6: points de contact normal d'une dent avec ses voisines 9
Figure 7: couronne coulée métallique..... 10
Figure 8: couronne céramo-métallique..... 10
Figure 9: couronne jacket..... 11
Figure 10: couronne céramo-céramqiue 11
Figure 11: couronne a incrustaion vestibulaire 11
Figure 12 : Inlay 12
Figure 13: Onlay..... 12
Figure 14: Inlay _ Onlay 13
Figure 15: Inlay _ Onlay _ Overlay 13
Figure 16: couronne Richmond 14
Figure 17: Inlay-core et sa couronne 14
Figure 18: couronne unitaire 15
Figure 19: prothèse unitaire dento-portée..... 15
Figure 20 :prothèse conjointe plurale..... 16
Figure 21: bridge dentaire 16
Figure 22: prothèse collée unitaire 17
Figure 23: des facettes dentaires..... 17
Figure 24: prothèse vissée unitaire..... 18
Figure 25: prothèse vissée plurale(implanto-portée) 19
Figure 26: fermuture d'un diastéme inter-incisive 26
Figure 27: suppraclusion excessive..... 26
Figure 28: Valeurs des dents piliers. Loi de Duchange. PM : prémolaire, M : molaire 33
Figure 29 : Rapport des surfaces radiculaires des dents de l'arcade maxillaire (7) 33
Figure 30: Rapport des surfaces radiculaires des dents de l'arcade Mandibulaire (7) 34
Figure 31: Le sondage profond, ponctuel et la présence d'une fistule permettent de suspecter une fêlure/fracture 35
Figure 32: Mise en évidence d'une fêlure verticale. (Courtoisie du Docteur Pommel)..... 35
Figure 33: instabilité de bridge et la 16 est totalement fracturée et l'intermédiaire de bridge en extension semble à écraser la crête au niveau de la 14. 36
Figure 34: Utilisation de l'imagerie pour le diagnostic des fêlures/ fractures 36
Figure 35: Illustration d'une fracture radiculaire verticale sur une prémolaire maxillaire 37
Figure 36: Représentation de la distribution des forces et de l'effet férule..... 38
Figure 37: Abcès sur une dent couronnée. 39
Figure 38: une importante carie au niveau de la 23, pilier de bridge de 4 éléments (11-21-22 et la 23). Le bridge est déposé pour évaluer la structure résiduelle des trois dents piliers. Notez la profondeur de la carie sur 23 (31). 40
Figure 39: carie pénétrante au moignon..... 40

Figure 40: Image latérale sur une racine après dépose de la prothèse et de la reconstitution corono-radiculaire. 41
Figure 41: Image latérale et apicale sur une dent portante une prothèse avec Reconstitution corono-radiculaire. 41
Figure 42 : Racine fracturé de la 34,35 ,36 et la 37. 42
Figure 43: Fracture longitudinale de la racine. 42
Figure 44: Fracture latérale avec élément intracanalaire surdimensionné (vue inter- proximale). 43
Figure 45: fracture d'une reconstitution corono-radiculaire 44
Figure 46: Descellement d'un inlay-core a : Inlay-core avec coiffe déscellée b : Pilier dentaire ... 44
Figure 47: Choix entre reconstitution directe ou indirecte en fonction des parois résiduelles de la dent pilier 48
Figure 48: la préparation périphérique pour une couronne 48
Figure 49: technique d'accès au limite cervicale par cordonnet simple 54
Figure 50: Récession de Classe II de Muller à la 23 et la 24 couronnée. 54
Figure 51: Exemple de tirage 56
Figure 52: Exemple de bulle 57
Figure 53: Exemples de défauts d'enregistrement du profil d'émergence et des limites cervicales 58
Figure 54: Exemple de défaut dû à l'inadaptation du PE 58
Figure 55: Défaut de déplacement du silicone 59
Figure 56: Défaut d'adaptation du silicone au PE 59
Figure 57: l'essayage avec l'infrastructure métallique et vérification de l'occlusion. 66
Figure 58: Une morphologie inadaptée d'une prothèse fixée portée sur le secteur incisivo-canin supérieure 67
Figure 59: Absence d'alignement des collets 67
Figure 60: Manque d'adaptation du joint donto-prothétique 67
Figure 61: échec parodontale et esthétique au niveau de la couronne de la 22. 68
Figure 62: forte usure d'une facette de bridge en acrylique. 71
Figure 63: Agression de l'espace biologique par un biseau métallique trop profondément "sous-gingivale». 72
Figure 64: Chirurgie afin de recréer un espace biologique compatible avec la santé. 72
Figure 65: La cicatrisation après 04 mois. 73
Figure 66: Limite trop profondément intrasulculaire à l'origine d'une inflammation importante. 73
Figure 67: Récession gingivale post-prothétique 74
Figure 68: Conséquences du non-respect de l'espace biologique 75
Figure 69: Radiographie illustrant une distance insuffisante entre la limite de préparation et le sommet de la crête osseuse 75
Figure 70: Couronnes débordantes, photographies endobuccales 76
Figure 71: La présence de récessions parodontales au bloc incisivo-canin supérieur de classe III de Muller aux dents suivant : 13, 12, 21,22et 23 et de classe IV de Muller à la 11 77
Figure 72: Absence de papilles interdentaires 77
Figure 73: Défaut vestibulaire alvéolaire, photographies endobuccales 78
Figure 74: Teinte inadaptée de la couronne au niveau de la 11 et la présence d'un hiatus 79

Figure 75: problèmes rencontrés lors de la manipulation de céramique ; ses causes et ses solutions 80
Figure 76: Montre un bridge à recouvrement modifié. Le contact se fait sur la moitié vestibulaire de la crête et du coté lingual l'espace est libre Ce bridge a cassé à cause d'une mauvaise soudure. 81
Figure 77: fracture de la porcelaine 82
Figure 78:Usure de porcelaine et un mauvais joint donto-prothétique. 84
Figure 79: Les constituants prothétiques et implantaires 84
Figure 80: Puits d'accès à la vis 85
Figure 81: Lorsqu'une pièce prothétique est bien ajustée, sa stabilité permet d'obtenir un vissage efficace à long terme. Lorsque son adaptation est médiocre, son instabilité entraîne des contraintes importantes sur la vis, à l'origine de dévissages répétitifs 86
Figure 82: Effet de l'occlusion sur la vis 87
Figure 83: Diagnostic différentiel d'un dévissage 87
Figure 84: Fracture de cosmétique 88
Figure 85: Fracture d'une vis prothétique 90
Figure 86: Lorsqu'une pression (flèche bleue) est appliquée sur un élément en cantilever, elle exerce une traction (flèche rouge) sur le 2e et 3e implant 90
Figure 87: Distribution des implants sur l'arcade 91
Figure 88: Fracture de la vis de prothèse 91
Figure 89: Dévissage de la vis à l'aide d'une sonde de Rhein ou d'une fraise diamantée 92
Figure 90: Filetage intérieur endommagé 93
Figure 91: Taraud 93
Figure 92: Fabrication d'un taraud 94
Figure 93: Utilisation d'un trépan 95
Figure 94: Prothèse non adaptée à la muqueuse 97
Figure 95:La gabelle, le nez et le menton ne sont pas alignés. La ligne médiane est alors déterminée en prenant comme référence le philtrum labial 100
Figure 96: Les trois lignes de sourire 101
Figure 97: Visibilité de la crête maxillaire lors d'un sourire forcé 101
Figure 98: Espace nécessaire à l'hygiène interdentaire 102
Figure 99: Fuite d'air lors de la prononciation des lettres S et F 102
Figure 100: Protubérance palatine gênant la prononciation du T 103
Figure 101: Comparaison entre les différentes méthodes de CFAO et la méthode classique 114

Introduction :

Introduction :

Le mot prothèse vient du grec << prothesis>> qui veut dire addition artificielle qui a pour but de remplacer un organe enlevé en partie ou en totalité.
La prothèse dentaire est un appareil destiné à remplacer artificiellement la ou les dent(s) manquante(s)

Quant à la prothèse conjointe, elle consiste à restaurer (ou remplacer) une ou plusieurs dents dont le nombre est inférieur au nombre de dents présentes en bouche en prenant pour support les dents naturelles tout en les conservant
C'est une forme particulière de l'appareillage prothétique dentaire qui se caractérise par la conjonction des artifices prothétiques sur des organes dentaires préparés. (1)

La prothèse fixée représente aujourd'hui la solution prothétique la plus recherchée en Dentisterie, du fait d'un confort incomparablement plus grand que celui procuré par les prothèses amovibles (appareils dentaires). Sa durée de vie moyenne est d'une dizaine d'années. (2)

La denture représente l'ensemble des dents ayant évolué au maxillaire et à la mandibule dans le cadre de leur environnement osseux et gingival et dans leurs rapports respectifs d'alignement, de contiguïté et d'antagonisme. Elle joue un rôle important dans la beauté du visage et pour l'intégration du sujet dans le milieu socio-culturel environnant. (3)

De nos jours les patients sont beaucoup plus inquiets de la perte de leurs dents qu'en début du siècle dernier. Ils perçoivent l'édentement comme un évènement négatif dans leur vie. Cette déficience représente souvent un abaissement du niveau de la qualité de vie, en particulier les limitations fonctionnelles ,esthétiques et l'incapacité sociale, à savoir :

- une insuffisance masticatrice
- une perturbation de la phonation
- l'apparition d'un dysfonctionnement temporo-mandibulaire
- la perte de la dimension verticale d'occlusion
- un effet désastreux de la perte globale de l'esthétique
- la perte osseuse

La destruction osseuse est la conséquence la plus grave de l'édentement. Elle est inéluctable. Dans un premier temps, il y'a une perte de l'os alvéolaire. Si l'édentement n'est pas compensé rapidement, l'os basal est affecté dans un deuxième temps. Cet affaissement entraine des difficultés supplémentaires lors de la réalisation des prothèses. (4)

Ces dernières années, la prothèse fixée a connu une véritable révolution, notamment si elle est comparée à « la prothèse du passé ». L'évolution des technologies, le développement des nouveaux matériaux prothétiques et les performances des ciments adhésifs représentent les principaux facteurs qui ont initié et favorisé des changements, des innovations, pour permettre des traitements prothétiques moins invasifs et davantage orientés vers l'esthétique. La stabilité des céramiques actuelles étant augmentée, les couronnes céramo-céramiques peuvent être réalisées dans les secteurs antérieurs et postérieurs ; les très bons résultats des études cliniques valident ces indications. Les nouveaux ciments adhésifs autorisent des reconstructions moins invasives, telles les facettes et les onlays/overlays céramiques à la place des couronnes. (5)

Le succès de ces restaurations prothétiques dépend d'une chaine bien définit : le maintien de la santé parodontale, Le choix des matériaux de scellement, Le réglage des rapports occlusaux, Le respect des principes de préparation…ect (6)

Cependant malgré l'évolution de la prothèse fixée et malgré le respect des étapes de l'élaboration d'une pièce prothétique aucun praticien ne peut prétendre être à l'abri d'un échec en prothèse fixée

Nos recherches visent à montrer du doigt ces échecs pour chaque type de prothèse et leurs répercussions sur les différentes structures anatomiques afin de les contrecarrer sur différents paliers.

On espère donc prévenir l'échec car prévenir c'est mieux que guérir.

Objectifs de ce travail :

A. Objectifs général :

Evaluer les échecs en prothèse fixée dento-portée et implanto-portée, et proposer des solutions.

B. Objectifs spécifiques :

1. Déterminer la prévalence des échecs en fonction des paramètres sociodémographiques
2. Déterminer les motifs de consultation des patients en cas d'échec.
3. Décrire l'état bucco-dentaire des patients portant la prothèse conjointe.
4. Décrire les différents types d'échecs.
5. Déterminer la durée des prothèses.
6. Proposer des solutions aux différents types d'échecs.

Chapitre I :
Bases fondamentales sur la prothèse fixée

1 Définition :

C'est une forme particulière de l'appareillage prothétique dentaire qui se caractérise par la conjonction des artifices prothétiques sur des organes dentaires préparés.

La prothèse fixée est un moyen thérapeutique, Ses indications sont très étendues depuis la reconstruction d'une dent jusqu'à la réhabilitation de l'ensemble des deux arcades dentaires. (7)

Figure 1:Une couronne et un bridge céramo-céramique.

2 Terminologie et définition : (1)

A. Pilier : C'est une dent où la racine naturelle en bouche est utilisée comme support d'une prothèse fixe, ce pilier peut être extrême lorsqu'il est en regard du segment édenté ou intermédiaire lorsque l'édentation se trouve de part et d'autre,
B. Taille : Décortication ou préparation coronaire périphérique, c'est l'élimination de toute la couche d'email et d'une plie de la dentine par usure à l'aide d'une instrumentation spécifique
C. Moignon (préparation) : C'est le reliquat d'une couronne dentaire clinque après préparation coronaire périphérique, c'est dans le résultat d'une taille, c'est-à-dire ce qui reste à la fin de la dent
pilier
D. Dépouille : C'est l'inclinaison des parois d'une préparation qui en permet la prise d'empreinte et le démoulage selon un axe sans fracture ni déformation du matériel, on dit que les parois de la préparation sont convergentes vers la face occlusale, cette convergence ne doit pas être exagérée, l'angle de ces parois est entre 6 et 10° (pour faciliter l'insertion et la désinsertion de l'empreinte et par la suite de la coiffe)
E. Axe d'insertion : C'est la direction selon laquelle une prothèse est mise en place et déposée sans difficulté
F. Ancrage (couronne prothétique) : C'est le dispositif de la prothèse conjointe qui recouvre le pilier, c'est l'élément de la prothèse conjointe restaurant une couronne

dentaire préalablement préparée, il est utilisé soit comme restauration unitaire soit comme moyens d'ancrage d'un pont.

G. La travée (la pontique, pontic) : Correspond aux dents artificielles qui remplacent les dents perdues, la travée occupe l'espace habituel occupé par la dent naturelle et permet de restaurer la fonction

H. Limite cervicale d'une préparation (LC) : C'est la ligne marquant du côté cervical, la fin de la préparation, cette ligne peut revêtir différentes formes cliniques (simple tracée, congé ou un épaulement), selon le type d'ancrage, comme cette imite peut être située différemment par rapport à la gencive marginale, elle peut être supra, juxta ou infra-gingivale

3 Les objectifs de la prothèse fixée :

La prothèse fixée est destinée à réaliser les objectifs suivants :

- Restaurer les dents délabrées.
- Remplacer les dents absentes.
- Restaurer les fonctions.
- Restaurer l'esthétique et d'assurer éventuellement la contention

4 Les indications :

- Caries étendues.
- Anomalies morphologiques.
- Traumatisme coronaire.
- Colorations.
- Malpositions.
- Abrasions, érosions
- Édentement de petit et moyen étendue

5 Les contre- indications :

5.1 Local :

- Maladie parodontale
- Hygiène personnelle est primordiale.
- Rapport C/R échoué
- Occlusion serrée
- Les niveaux sociaux économiques.

Il n'y a pas contre-indication liée à l'âge pour les restaurations prothétiques fixée

5.2 Général :

- Cardiopathies à risque et à haut risque d'endocardite infectieuse
- Déficits immunitaires congénitaux et acquis (SIDA)
- Cancers en évolutions.

6 Les principes de préparation en prothèse fixe : (8)

La Forme de contour d'une préparation devant recevoir un élément prothétique doit répondre à 6 grands principes :

a) L'économie tissulaire
b) Rétention et stabilisation de la reconstruction
c) Pérennité de l'ensemble prothétique
d) Précision des limites
e) Maintien de la santé parodontale
f) Choix de l'instrumentation

7 Les impératifs de la prothèse fixe :

Des prothèses fixées répondent à plusieurs principes généraux :

- Economiser les tissus dentino-pulpaires
- Rétention et stabilisation de la prothèse assurant ainsi sa pérennité
- Le respect de la santé parodontale et les impératifs esthétiques

7.1 Les impératifs mécaniques :

- **Evaluation des dents supports :** la dent support doit etre :

- Résistante aux forces occlusales qu'elle va recevoir
- Idéalement vivante, mais les dents dépulpées peuvent servir de points d'appui à condition : le traitement endodontique soit hermétique à la Boone longueur

- **Evaluation des racines et des tissus de soutiens :**

Trois paramètres sont à considérer lors de l'évaluation des racines et de leur tissu de soutiens :

- ✓ La configuration radiculaire (forme des racines)
- ✓ Le rapport corono-radiculaire
- ✓ La surface radiculaire efficace

- **Le rapport couronne/racine C/R :**

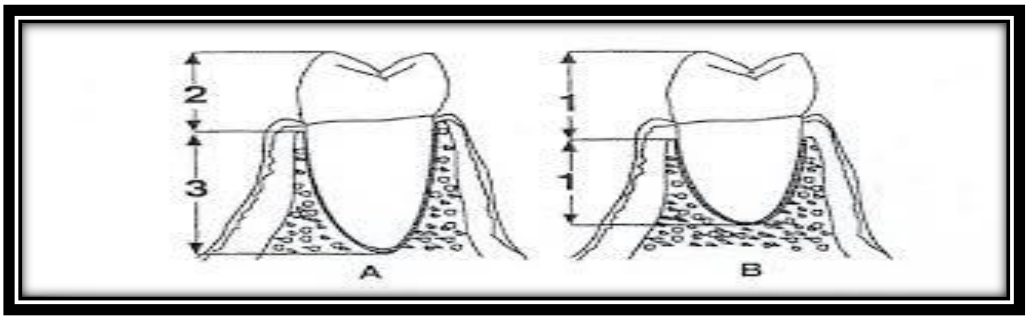

Figure 2:Rapport couronne racine

C'est le rapport entre la hauteur clinique extra osseuse et la longueur radiculaire intra-osseuse, Le rapport couronne clinique racine clinique idéal pour une dent point d'appui est ½. Il s'agit d'un rapport théorique, en réalité il est plus fréquemment égal à 2/3.

- **La forme des racines et la surface radiculaire efficace :**

  - Les racines dont le diamètre V-L est supérieur au diamètre mésio-distal sont préférables à celle ayant une section circulaire
  - Les racines divergentes d'une pluri radicule offre une meilleure assise que celle qui convergent, fusionnent ou présentent une forme tronconique
  - La présence d'une courbure radiculaire dans le tiers apical ou d'irrégularité de la forme radiculaire sont autant d'éléments favorables.
  - Les dents à longues racines neutralisent mieux les forces et donc peuvent supporter des contraintes importantes

7.2 Les impératifs occluso-fonctionnel :

Le raffinement des réglages occluso-fonctionnel suppose la recherche des différents équilibres occlusaux.

La coordination harmonieuse de la contraction musculaire est liée de façon incontournable à une intercuspidie harmonieuse et stable.

Les rapports occlusaux constituent un élément clé dans la stabilité occlusale.

7.3 Les impératifs esthétiques : (9)

La morphologie dentaire est essentielle dans la réussite esthétique en prothèse conjointe. Il faut toujours avoir à l'esprit du succès ou de l'échec de la reconstruction de la forme et de la taille d'une dent. Ainsi pour aboutir au naturel, à l'harmonie et à la beauté de la restauration fixée, il faut essayer de reproduire les caractéristiques personnelles de la dent

7.4 Les impératifs biologiques :

Le succès d'une prothèse conjointe ne dépend pas seulement des impératifs mécaniques et esthétiques, mais aussi parodontaux.

L'intégration parodontale se traduit par une stabilité du parodonte autour de l'artifice prothétique.

7.4.1 Les impératifs parodontaux : (10) (11)

- **Les différentes positions de la limite cervicale :**
  - **La limite supra-gingivale :**
    Elle est située coronairement au sommet de la gencive libre marginale.
    Elle est indiquée lors de restaurations postérieures lorsque l'esthétique n'est pas un facteur limitant, lors de restaurations sur piliers présentant un parodonte fin lorsqu'une chirurgie mucogingivale est impossible, lors de restaurations céramo-céramiques ou lorsque la rétention est suffisante.
    Cette limite garantit le respect du parodonte. Les dommages gingivaux liés à la préparation prothétique sont fortement diminués et l'exposition de la dentine est plus faible. De plus, la mise en œuvre est facilitée et le brossage du joint dento-prothétique plus aisé.
    Néanmoins cette limite offre de mauvais résultats esthétiques et est contre-indiquée en secteur antérieur. Si la rétention coronaire est insuffisante, la position supra gingivale est déconseillée.
  - **La limite juxta-gingivale :**
    Elle correspond à une situation au niveau du rebord gingival, en regard du sommet de la gencive libre. C'est une position intermédiaire, un compromis entre les limites supra gingivales et les limites intra-sulculaires.
    Elle est indiquée lors de restaurations en secteurs postérieurs lorsque l'esthétique n'est pas un facteur limitant, lors de restaurations tout céramiques ou lors de pilier courts.
  - **La limite intra-sulculaire :** La limite intra-sulculaire se situe dans le sillon gingivo-dentaire. Néanmoins,cette limite ne doit pas empiéter sur l'espace biologique et l'épithélium jonctionnel

En effet, la limite intra-sulculaire ne doit pas franchir l'espace biologique au risque de mettre en danger la santé parodontale et d'entraîner une inflammation qui aboutirait à des récessions gingivales ou des poches parodontales.

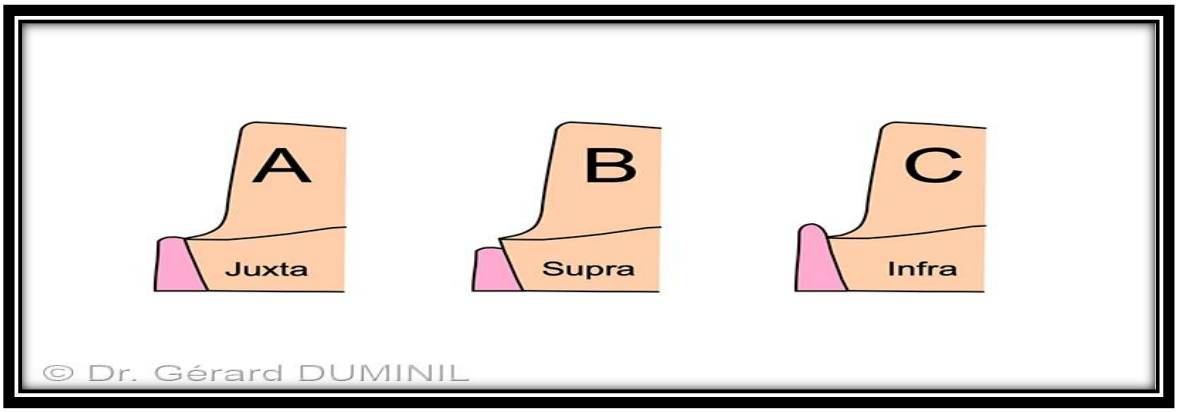

Figure 3: les limites supra-gingivales ;juxta-gingivales et intra-sulculaires

- **L'embrasure :**

C'est l'espace s'élargissant apicalement à partir de la zone de contact lorsque les dents adjacentes sont en contact. Leurs formes sont différentes entre les secteurs antérieurs (proéminent et convexe) et postérieurs (larges et plats).

Dans la normalité cette zone abrite les tissus inters dentaires, et prévient des tassements alimentaires. Elle protège donc la papille, l'os sous-jacent et permet l'élimination de la plaque bactérienne.

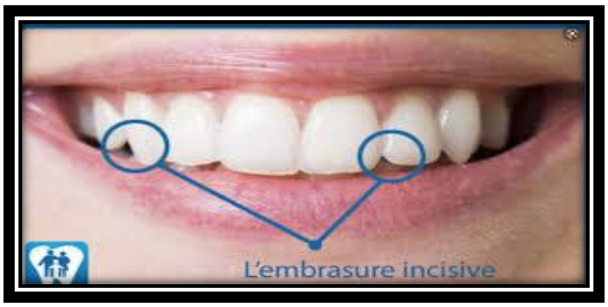

Figure 4: Embrasure inter dentaire

Figure 5: Embrasure incisive

- **Le point de contact :**

L'absence ou l'insuffisance de points de contact provoque des bourrages alimentaires, des reprises de carie, des syndromes du septum, des pertes d'attache parodontales ; Ils sont testés, avant le scellement et forces, par le passage d'un fil inter dentaire ciré.

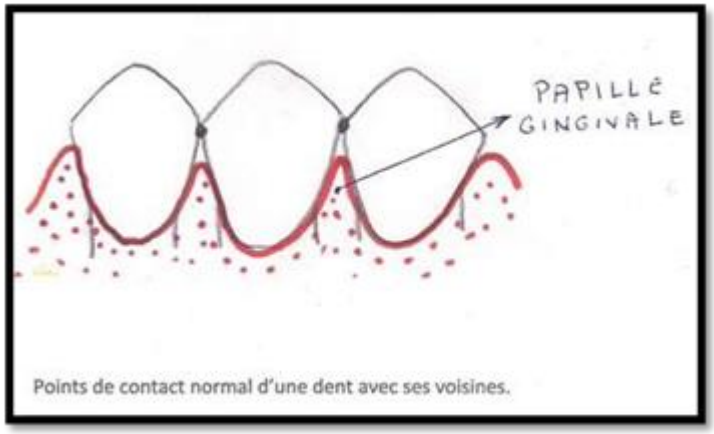

Figure 6: points de contact normal d'une dent avec ses voisines

-En conclusion :

Le point de contact reconstruit doit être suffisamment modelé pour ne permettre que le passage forcé d'un fil de soie dentaire. Les embrasures sont divergentes à partir du point de contact et il en existe quatre :

- Vestibulaire et linguale
- Cervicale et occlusale

8 Les différents types d'ancrage :

8.1 Les couronnes de recouvrement totales :

Les couronnes totales : la Couronne est élément de prothèse fixée restaurant, en s'y adaptant, une couronne dentaire préalablement préparée, utilisé soit comme restauration unitaire soit comme moyen d'ancrage de pont (bridge).

8.1.1 Couronnes coulé_métalliques :

La couronne coulée : consiste à recouvrir entièrement la partie coronaire, tel un chapeau sur une tête, d'une dent préalablement taillée afin de lui restituer sa morphologie et sa fonction. Elle peut être indiquée à titre unitaire ou multiple faisant partie d'un bridge dit Élément de Bridge. (12)

Figure 7: couronne coulée métallique

8.1.2 Couronnes céramo-métalliques :

La couronne céramo-métallique est une couronne de recouvrement total composé :

D'une chape métallique coulée en alliage précieux semi précieux ou non précieux, qui recouvre la totalité du moignon et d'une couche cosmétique en céramique cuite sur la chape dans un but esthétique. (13)

Figure 8: couronne céramo-métallique

8.1.3 Couronnes Jacket :

C'est une couronne de revêtement totale en général en résine ou céramique utilisée comme restauration unitaire des dents antérieure surtout pour ses qualités esthétiques. La limite cervicale est un épaulement périphérique (large décortication). (1)

Figure 9: couronne jacket

8.1.4 Couronnes céramo-céramiques :

L'armature est réalisée en céramique dite «haute ténacité» (alumine, zircone,...) puis de la céramique cosmétique feldspathique est apposée. Technique la plus récente. L'absence de métal permet un rendu très esthétique des couronnes et une meilleure tolérance du parodonte marginal

Figure 10: couronne céramo-céramqiue

8.1.5 Couronnes à incrustation vestibulaire(civ) :

La civ est une couronne a recouvrement total métallique dans la face vestibulaire comporte une incrustation cosmétique en résine ou en céramique à des fins esthétiques. (14)

Figure 11: couronne a incrustaion vestibulaire

8.2 Les couronnes à recouvrement partiel :

Ces coiffes respectent les faces vestibulaires des dents, elles contournent les faces linguales, proximales et occlusales des dents.

8.2.1 Inlay :

Incrustation métallique intra-coronaire, blocs métalliques au rapport biface reproduisant la morphologie de la dent ainsi que ces rapports d'antagonisme et de contiguïté.

Figure 12 : Inlay

8.2.2 Onlay :

(On: sur, Lay: poser)

Couronne 3/4 et 4/5, c'est des couronnes métalliques partielles coulées recouvrant tout ou une partie de la face linguale (incisive ou canine) et de la face occlusale (molaires et prémolaires) ainsi que les faces proximales d'une dent en général pulpée en rétablissant des rapports de contiguïté et d'antagoniste, seule la face vestibulaire est préservée pour des raisons esthétiques, ces onlays comporte des éléments destinés à accroître leur résistance et leur rétention (Slice-cut, les rainures, cannelures, tenons dentinaires et épaulement) peuvent être utilisés comme ancrage de bridge. (1)

Figure 13: Onlay

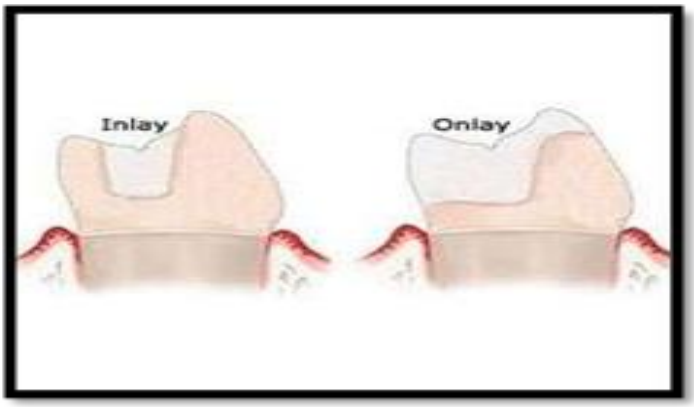

Figure 14: Inlay _ Onlay

8.2.3 Overlay :

C'est une pièce prothétique recouvre totalement la surface de la dent et remplace avantageusement les couronnes.

Figure 15: Inlay _ Onlay _ Overlay

8.3 Ancrage corono-radiculaire: (1)

Couronne de substitution car elle se substitue à la couronne dentaire qui n'existe plus.

8.3.1 Couronne Richmond :

Comporte une infrastructure qui est le tenon radiculaire, de longueur, d'épaisseur et de forme codifiée et d'une chape sertissant les moignons et une suprastructure représentée par une facette vestibulaire cosmétique et d'un talon lingual coulé, cette restauration est utilisée comme restauration unitaire ou ancrage de bridge.

Figure 16: couronne Richmond

8.3.2 Inlay-core :

L'infrastructure va supporter un moignon métallique qui sera recouvert par une CIV, CCM ou pas une couronne Jacket

Figure 17: Inlay-core et sa couronne

9 Les différents types de prothèse fixée :

La prothèse conjointe ou fixée est collée, scellée ou vissée définitivement dans la bouche pour remplacer ce qui n'existe plus et assurer ainsi les fonctions et l'esthétique d'origine ou les améliorer.

La prothèse fixée comprend des inclusions qui sont :

- Intrinsèques à la dent (inlay).
- Extrinsèques à la dent (onlay).

Elle peut concerner une dent : c'est la prothèse conjointe unitaire (couronne, couronne à pivot) ; ou plusieurs dents : dans ce cas on parlera de prothèse conjointe plurale ou bridge ou de prothèse partielle fixée

La prothèse fixée est destinée, dans certaines limites, au remplacement des dents absentes utilisant parfois des éléments de substitution (implant) qui servent de point d'appui pour la construction de systèmes prothétiques fixés.

De ce fait, on utilise non seulement des dents mais également des implants pour la fixation des ancrages de ponts. On peut souvent éviter la mise en place d'un pont en remplaçant les dents manquantes par des implants sur lesquels est fixée une ou des couronnes. (2)

9.1 La prothèse scellée

9.1.1 La prothèse conjointe unitaire (PCU) :

Elle a pour but de restaurer en s'y adaptant une couronne dentaire préalablement préparée afin de rétablir une morphologie et une forme de contour fonctionnelle. La prothèse fixe ne remplaçant qu'une dent sera appelée unitaire. (9)

Figure 18: couronne unitaire

Figure 19: prothèse unitaire dento-portée

9.1.2 La prothèse conjointe plurale ou bridge :

- **Définition :**

Du mot anglais 'bridge' qui signifie « pont », il permet de combler l'espace lorsqu'une ou plusieurs dents sont absentes sur l'arcade. Les dents aux extrémités du pont, servant d'appui, sont appelées les piliers et seront serties d'une couronne. Les dents artificielles qui constituent le pont sont désignées sous le terme de pontique ou éléments intermédiaires de bridge ou travée de bridge.

Une prothèse fixée plurale est un système prothétique scellé sur les dents piliers qui supportent des travées reproduisant la forme ainsi que l'aspect esthétique et naturel des dents absentes. (15)

Figure 20 :prothèse conjointe plurale

Figure 21: bridge dentaire

9.2 La prothèse collée

Elle constitue une approche conservatrice destinée à remplacer ou modifier (la face vestibulaire) une dent, en général incisive ou prémolaire, et réservée aux situations où les piliers sont intacts. (9)

En prothèse collée, au niveau de la dent, les incidences pulpaires sont pratiquement moindres, compte tenu du caractère pelliculaire, généralement limité à la zone amélaire des préparations.

9.2.1 La prothèse collée unitaire : on distingue :

9.2.1.1 Les facettes collées en céramique ou vitro-céramique

Ces facettes sont apparues comme un moyen d'obtenir un résultat esthétique sur des dents intactes dont l'aspect des faces vestibulaires est endommagé par des défauts de couleurs (fluorose, dyschromie….)

Les facettes en céramiques sont de fines pièces prothétiques destinées à recouvrir la face vestibulaire des dents antérieures et parfois une portion plus ou moins importante des autres faces.

Ces facettes peuvent être utilisées dans les restaurations de l'esthétique en cas d'anomalies de formes (dent en « grain de riz ») ou de structure de la dent (hypoplasies de l'émail, fluoroses.), décolorations légères des dents, fermeture de diastèmes, fractures modérées du bord des incisives.



Figure 22: prothèse collée unitaire

Figure 23: des facettes dentaires

9.2.1.2 Les onlays en céramiques ou vitro-céramiques :

Elles sont à visée essentiellement esthétique, appartenant autant à la prothèse, qu'à la dentisterie restauratrice.

9.2.2 Les prothèses collées plurales :

Dans ce type de prothèse, les préparations se font par soustraction pelliculaire de 0,2 à 0,4mm aux dépens de l'émail et les éléments de stabilisation se font sous forme de rainures, de micro puits et d'épaulements. Il est également possible d'obtenir une rétention, indépendante du collage, par adjonction de vis.

Les indications sont limitées car la fixation se fait par collage et non par scellement, la rétention est donc plus faible que celle d'un bridge classique

9.3 La prothèse vissée :

La prothèse fixée est destinée, dans certaines limites, au remplacement des dents absentes utilisant parfois des éléments de substitution (implant) qui servent de point d'appui pour la construction de systèmes prothétiques fixés.

De ce fait, on utilise non seulement des dents mais également des implants pour la fixation des ancrages de ponts. On peut souvent éviter la mise en place d'un pont en remplaçant les dents manquantes par des implants sur lesquels est fixée une ou des couronnes

La prothèse vissée a un appui mixte fibro-ostéo-muqueuse et implantaire vissée à l'intérieur de l'implant. Elle peut être soit une couronne unitaire (une seule dent), soit un bridge (groupe de dents soudées entre elles).

Figure 24: prothèse vissée unitaire

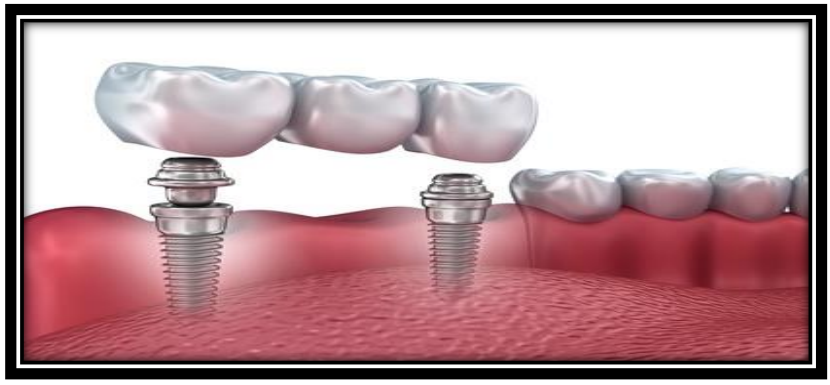

Figure 25: prothèse vissée plurale(implanto-portée)

Chapitre II :
Les échecs en prothèse conjointe

1 Introduction :

Dans sa pratique quotidienne, le chirurgien-dentiste rencontre souvent des restaurations prothétiques qui ont failli à leur fonction. Ces échecs apparaissent dans un délai plus ou moins long après leur scellement ; ils peuvent être dus à des erreurs survenues au cours de n'importe quel maillon de la chaîne de réalisation prothétique et qui se répercutent sur la pérennité des différents types des restaurations prothétiques. (16)

Le succes du projet prothétiques en prothèse conjointe dépends de :

- Le respect des séquences des etapes d'elaborations soi au niveau clinique ; soi au niveau laboratoire
- Le respect des doléances des patientes au moment du 1ére consultation
- La synergie entre le médecin dentiste et le prothésiste pour la conception d'une pièce prothétique qui répond aux doléances du malade
- La synergie entre le médecin dentiste et le malade pour améliorer l'etat de la cavité buccale pré et post prothétique

2 Définition :

le mot echec signife le fait de ne pas réussir ou de ne pas obtenir quelque chose ; c'est le résultat négatif d'une tentative, d'un projet ou d'une entreprise

En prothèse fixée, l'échec se définit par le fait que la prothèse n'est pas en place ou qu'elle a besoin d'être remplacée (Tan et coll ; Salinas et coll).

Il implique aussi la survenue de complications biologiques et techniques différentes selon le type de prothèse (Lang et coll ; De Backer et coll).

La survie se définit par le fait que la prothèse est en place avec ou sans modification durant la période d'observation (Lang et coll. Tan et coll).

3 Manifestation clinique des échecs : (17)

En prothèse, le succès se définit comme la conjonction de la fonction, de l'esthétique et de la pérennité. Nous pensons qu'il convient d'y ajouter la satisfaction du patient qui est elle-même le résultat de l'adéquation du traitement aux impulsions initiales du patient

Les doléances des patients expriment leurs insatisfactions somatiques et psychiques. Ces deux types de plaintes présentent une interdépendance pouvant

compliquer leur gestion. D'une façon générale, l'on distingue des doléances objectives et des doléances subjectives.Les doléances objectives sont celles pour lesquelles l'on peut prouver un lien avec une cause matérielle : c'est l'évaluation clinique et paraclinique du praticien qui permet de les mettre en évidence. Les doléances subjectives sont celles qui sont rapportées par les patients ; elles peuvent ne pas être toujours retrouvées par l'évaluation du praticien.

Toutes ces doléances, qu'elles soient subjectives ou objectives, peuvent se manifester aussitôt la prothèse mise en place : on parle de doléances immédiates ; ou alors, elles peuvent survenir quelques jours, voire des semaines, des mois ou des années plus tard : il s'agit des doléances différées .

En prothèse fixée, les doléances sont généralement d'origine occlusale, parodontale, pulpaire et esthétique.Les doléances occlusales sont représentées par les sur-occlusions dont les prématurités et les interférences.Les doléances parodontales sont représentées essentiellement par l'inflammation de la gencive et les saignements gingivaux. Les doléances pulpaires se manifestent, quant à elles, par des sensibilités ou des douleurs pulpaires. Les doléances esthétiques concernent les écarts de teinte et de forme de la pièce prothétique au reste de l'arcade

1.1 Les doléances objectives : Les doléances objectives sont principalement, occlusales, parodontales et esthétiques,et pulpaires.

- ✓ **Les doléances occlusales :** se manifestent immédiatement le jour du scellement de la prothèse si le défaut occlusal est majeur; par contre,si le défaut est mineur, il est exprimé ultérieurement aprèsl'assemblage.

  la présence des surocclusionssur les prothèses est due en partie aux diffécultés d'insertion sur les moignons dentaires à cause d'un excès de friction de celles-ci. Ces excès de friction peuvent être dues soit à des contre-dépouilles au niveau de la préparation dentaire soit à un sous dimensionnement de la pièce prothétique. Aussi, une coulée tardive des modèles ou une mauvaise manipulation des matériaux de réplique peuvent-ils être également incriminées.En tout état cause, les doléances occlusales doivent être prises en charge le plus tôt possible et de façon efÀ ciente pour éviter la survenue d'une dysfonction de l'appareil manducateur .

- ✓ **Les doléances parodontales :** lorsqu'elles sont immédiates sont dues à une importante compression des tissus parodontaux par les bords prothétiques en surextension ou des crêtes par les intermédiaires de bridges. Quand elles sont différées, la compression est moindre et l'agression est essentiellement d'origine microbienne, due à la rétention et à l'accumulation de la plaque bactérienne. Une telle situation est le fait d'un joint dento-prothétique important,d'un sur-contour cervical, d'un sous-contour cervical ou des irrégularités de surface de la prothèse

qui rendent difficiles les manœuvres d'hygiène., il faut également ajouter la présence des excès de ciment dans le sulcus .

- ✓ **Les doléances esthétiques :** sont essentiellement exprimées le jour du scellement de la prothèse

  L'aspect le plus incriminé est la teinte ,Les problèmes liés à la teinte sont en rapport avec les difficultés des praticiens à choisir correctement la couleur des dents et celles des techniciens de laboratoire à la reproduire .Aussi, la morphologie des couronnes prothétiques, de même que leur agencement par rapport aux des dents adjacentes sont-elles également des causes fréquentes d'insatisfaction des patients.

- ✓ **Les doléances pulpaires :** ce type de doléance est essentiellement lié à une proximité pulpaire lors de la préparation ou à une carie secondaire sous-prothétique, toutes situations pouvant conduire à terme à une nécrose pulpaire. Les sensibilités dentino-pulpaires des piliers ressenties par les patients le jour du scellement de la prothèse ne peuvent être considérées véritablement comme pathologiques que si elles perdurent après le scellement des couronnes d'usage.

- ✓ **D'autres types de doléances objectives** : Ce sont essentiellement les descellements, les doléances phonétiques (difficultés de prononciation de certains phonèmes), les morsures jugales et labiales et l'hypersalivation.

1.2 Les doléances subjectives : Contrairement aux doléances objectives, les doléances subjectives sont difficiles à prouver et les causes sont difficiles à déterminées. Elles sont peu fréquentes et relèvent plutôt de la psychologie . Elles portent essentiellement sur l'esthétique et l'inconfort . elles proviennent essentiellement d'une absence de préparation psychologique dans la prise en charge globale.

4 Classifiction des échecs :

4.1 Les echecs en prothèse dento_portée :

Les échecs qui apparaissent après le scellement de prothèse sont des résultat des échecs et des erreurs survenues au cours de n'importe quel maillon de la chaîne de réalisation prothétique a partir de l'examen clinique jusqu'a le scellement de la prothése

4.1.1 . Les étapes de réalisation d'une prothése conjointe en clinique et leurs incidences sur la restauration prothétique :

4.1.1.1 Examen clinique d'un patient en vue d'une prothèse conjointe : (1)

Avant de commencer toute construction en prothèse conjointe, il est impératif qu'un diagnostic soit posé, il se fera grâce à un examen général et à un examen buccal.

- **Interrogatoire ou anamnèse** :
  - S'il existe le moindre doute sur l'état général de santé du patient, un médecin doit être consulté (patient présentant une allergie aux métaux, patient souffrant de trouble cardio-vasculaire, pas d'adrénaline qui augmente le rythme cardiaque et la pression artérielle)
  - Il faut évaluer la motivation du patient et son hygiène bucco-dentaire.
  - Il faut être attentif à ses exigences esthétiques.
  - Rechercher des troubles de l'ATM.
- **Examen de la cavité buccale :** Plusieurs points sont à considérer:
  - Hygiène orale du patient, présence de tartre
  - Evaluation de l'état général des dents, malpositions, rotations, caries, mobilités à rechercher.
  - Toute influence doit être révéler, l'état parodontal, le parodonte sera examiner de près (recherche de poches parodontale), recherche la présence de récession gingivale.
  - Testes de vitalité pulpaire, examen des obturation et des reconstitution (les maintenir ou les refaire).
  - Zones ou segment édenté doivent être palpés et examinés
  - Les rapports des arcades entre-elles seront noté, étudier les rapports occlusaux (recherche des facettes d'usure ou abrasion).
    Cet examen buccal, sera complété par un examen radiographique.
- **Bilan radiographique** :
  L'examen radiographique complet est indispensable, il permet de mettre en évidence:
  - Les caries proximales récidivantes sous obturations.
  - Présence de lésion apicale.
  - Toute pathologie péri-apicale doit être traitée et stabilisé avant la taille.
  - Apprécier la qualité du traitement endodontique.

- Le niveau osseux est apprécié surtout autour des dents supports.
- Le volume, la forme, la longueur et l'orientation des racines (une racine courte est contre-indiquée comme pilier).
- Le volume et l'emplacement de la chambre pulpaire (s'il est important: risque de perforation pulpaire lors de la taille).
- Présence éventuelle de dents incluses, de racines, de fragments radiculaires.
- Appréciation des tissus de soutien, élargissement de l'espace desmodontal est à relier à un contact prématuré ou à un trauma occlusal.

- **Plan de traitement** :
  Il est fonction de l'examen clinique, certaines décisions seront réservées en attendant le résultat du traitement préprothétique.

  ✓ **Etude des moulages de diagnostic**
  Les modèles sont indispensables pour avoir une vue d'ensemble sur les possibilités thérapeutiques, ils sont réalisés à partir d'empreinte fidèle à l'alginate, mais les surfaces occlusales ne doivent pas comporter de bulles.

4.1.1.2 Traitement préprothétique : (1) (7)

➢ **Amélioration de l'état buccal :**

Informer le patient des méthodes et des règles d'hygiène bucco-dentaire, faire un détartrage.

➢ **Les traitements chirurgicaux :**

Extraction pour les racines résiduelles et les dents incluses, résection apicale régularisation des crêtes édentés, exérèse des exostoses si elles sont douloureuses et épineuses ; élongation coronaire ;gingivectomie ;recouvrement des récessions. . .

➢ **Traitements endodontiques :**

Traitement de toutes les dents cariées, reprise de traitement endodontique douteux, traitement canalaire des dents mortifiées, reconstitution des dents dépulpées et délabrés.

Après l'evaluation des dents piliers et après avoir décidier de dépulpé une dent pilier, Le traitement endodontique des dents piliers se fera selon un protocole bien déterminé pour prévenir ses échecs et donc prévenir les complicatins post-prothétique

- **Traitement orthodontique**

Pour diverses raisons, l'intervention orthodontique est souvent négligée comme une modalité viable pour corriger les écarts occlusaux, axiaux, rotationnels et spatiaux avant d'entreprendre une rééducation prothétique fixe. Cependant, le traitement des patients est amélioré comme jamais auparavant par une telle intervention. Cette option de traitement précieuse facilite la préparation des dents, l axe d'insertion, une hygiène bucco-dentaire optimale et une meilleure conception des bridges et des piliers, tandis que les forces occlusales peuvent être dirigées contre les grands axes des dents pour un pronostic plus prévisible. De plus, cette approche interdisciplinaire peut être rentable pour les patients et leurs dentistes traitants du point de vue de la production de restaurations plus stables, durables et esthétiques.

- **Comment trouver de la place :** En orthodontie , le problème de l'espace disponible pour aligner les dents et , secondairement permettre une réalisation prothétique , passe par deux projets thérapeutiques opposés , en fonction des conditions initiales

- **Excès de place** :Un excès de place et ses conséquences , diastèmes entre les dents antérieures , constituent un handicap pour l'aspect esthétique d'une prothèse ultérieure (par exemple en cas de proalvéolie) Le problème se posera également en cas d'agénésie ou de microdontie .

- **Manque de place :** Un manque de place existe en cas d'encombrement incisivo canin ou de diastème insuffisant pour une dent cuspidée . Ce problème est déterminant s'il est prévu par ailleurs de réaliser des prothèses sur des dents mal placées . Lorsqu'il s'agit de gagner de la place , parmi les attitudes thérapeuti ques ,c est les extractions de dents saines ou dépulpées ou présentant d'importantes obturations Le choix se portera sur les premières prémolaires si le manque de place ou espace nécessaire » , mesuré au pied à coulisse fin , est important (plus de 10 mm) . On préférera les deuxièmes prémolaires au maxillaire : cette solution a l'intérêt d'obtenir esthétiquement une réduction progressive de la hauteur coronaire de 13 à 16 et de 23 à 26 mais implique un ancrage renforcé . Cela peut être égale ment indiqué s'il est prévu une perte d'ancrage délibérée

- **Gain d'espace avant prothèse**

La dimension mésio-distale de certaines dents pose parfois des problèmes pour une reconstitution prothétique. La microdontie des deux incisives latérales supérieures rhiziformes est assez fréquente et inesthétique . Il est possible de prévoir une couronne céramique sur ces dents mais le résultat restera décevant si l'espace mésio-distal disponible n'est pas augmenté. La solution est de pratiquer une réduction amélaire proximale (stripping) sur les dents voisines afin de recréer un volume suffisant pour les latérales, sans obérer la stabilité à long terme de la prothèse.

- **Diastème médian supérieur**

Avant de poser des facettes ou des couronnes céramiques sur 11 et 21, il peut être souhaitable de fermer un diastème médian.

Figure 26: fermuture d'un diastéme inter-incisive

- **Supraclusion excessive**

Une supraclusion sévère rend parfois impossible une reconstitution prothétique et crée des lésions parodontales par le fait d'une morsure palatine ou en raison d'une dénudation du parodonte vestibulaire, en particulier dans un cas de classe II-2 avec des incisives supérieures très linguo-versées et trop basses .

Figure 27: suppraclusion excessive

La mise en état de la cavité buccal avant tout traitement prothétique est primordial et un facteur de success du projet prothétique et assure une longivité de la pièce prothétique dans le temps

Toute négligence du traitement préprothétique va causer des échecs et des complications post-prothétiques (biologiques,mécaniques,esthétiques)

4.1.1.3 Traitement préprothétique proprement dite :

4.1.1.3.1 Choix des dents supports :

Prothèse fixée et santé parodontale doivent être associées lors de toute réflexion, permettant d'établir un plan de traitement, de même qu'à chaque étape de la réalisation de ce dernier, à commencer par le choix des dents piliers.

4.1.1.3.2 Critères de sélection des dents piliers : (18)

Le choix judicieux des piliers prothétiques dépend d'un certain nombre de facteurs intrinsèques et extrinsèques et de la mise en œuvre de procédés thérapeutiques variés. Dans cette optique, il ne faut pas craindre à l'heure du choix d'écarter le ou les piliers qui Peuvent présenter un risque. L'idéal est d'appuyer la restauration sur un ensemble de points ayant une valeur comparable et sûre.

A - L'état coronaire :

Les grands délabrements coronaires ne présentent généralement pas de difficultés du point de vue de leurs restaurations. Les techniques sont aujourd'hui variées. Cependant, lorsque les lésions s'étendent sous la gencive, l'entreprise peut paraître plus Aléatoire. Face à ce genre de situations, nous disposons de plusieurs techniques de chirurgie parodontale (élongation coronaire) ou à l'orthodontie (égression dirigée).

B - L'état radiculaire :

Sur les dents dépulpées ou devant l'être, l'accessibilité canalaire doit être vérifiée. En outre les problèmes purement endodontiques (traitement canalaire incomplet, emploi de pâtes antiseptiques ou momifiantes …), la forme ainsi que l'orientation radiculaire, doivent être prises en considération.

Il est certain qu'une racine droite représente l'idéal : elle favorise la répartition uniforme des efforts sur l'ensemble du parodonte environnant et risque moins qu'une racine courbe de laisser se développer des lésions imputables aux traumatismes. D'autre part, la morphologie radiculaire dans la zone cervicale peut être une source de Problèmes, quand on considère les difficultés d'entretien posées par certaines surfaces trop concaves, particulièrement situées sur les faces proximales.

C - Le support parodontal :

La hauteur de tissu osseux alvéolaire est un élément important de l'évaluation parodontale. Une dent isolée doit en moyenne garder la moitié de son support osseux originel, pour pouvoir fonctionner normalement.

Cependant lorsque cette dent est intégrée à un système prothétique rigide, la tolérance est paradoxalement plus grande, et une racine qui n'a plus que la moitié ou les 2/3 de son support parodontal peut encore constituer un excellent pilier.

D – L'état pulpaire :

Avant de commencer tout type de restauration sur dent vitale, il est indispensable de réaliser un diagnostic pulpaire afin d'évaluer l'état du complexe pulpo-dentinaire et ses capacités de défense. Cependant, l'étroitesse du volume pulpaire enfermé dans une masse minérale rend l'évaluation directe du système vasculaire pulpaire délicate.

L'abandon des principes mécanistes de Black au profit d'une dentisterie a minima basés sur la préservation tissulaire couplée aux progrès des matériaux adhésifs et l'avènement de biomatériaux permettent aujourd'hui d'envisager dans un grand nombre de situations cliniques, de conserver la dent pulpée et d'assurer le succès thérapeutique de nos restaurations. Encore faut-il procéder initialement à une évaluation de l'état pulpaire.

Autrefois enseignée, l'action de dépulper préventivement une dent afin d'éviter les sensibilités postopératoires est aujourd'hui assimilable à une mutilation volontaire. En effet, celle-ci induit une diminution des propriétés biomécaniques par destruction de la « charpente » dentaire lors de l'accès à l'endodonte. De plus, on observe une altération de la proprioception initialement présente sur une dent pulpée entraînant ainsi l'affaiblissement de la protection contre les forces masticatrices.

La décision du maintien de la vitalité pulpaire avant un traitement prothétique est importante et fait appel au sens clinique du praticien ainsi qu'à son expérience. En effet, il est judicieux d'estimer l'état pulpaire d'une dent afin de déterminer les capacités de défense potentielles face aux différentes agressions présentes lors de ce traitement, que ça soit durant la phase peropératoire mais aussi durant la phase postopératoire, garante de la longévité prothétique.

- **Traitement endodontique :** Les traitements endodontiques sont des actes chirurgicaux couramment pratiqués pour traiter des pulpopathies des catégories Ill ou IV de Baume.

  Cependant ils peuvent aussi être pratiqués pour des raisons prothétiques. Cette pratique est presque érigée en règle pour des raisons de commodité car elle offre des avantages dans certaines conditions de travail telle que l'impossibilité de réaliser des préparations atraumatiques ; Cependant la dépulpation rend le devenir de la prothèse fixée dépendante de la qualité des traitements endodontiques effectués sur les dents pilier. (19)

- **Comment prendre la décision de dépulper une dent pilier ou non :**

Au cours de l'évaluation des dents piliers, le critère le plus important et l'état pulpaire ; Le choix de dépulpé une dent ou non est lié directement aux risques associés a la dent piliers après avoir reçus une restauration coronaire

- **La prothèse conjointe sur dent vivante :**

En prothèse conjointe, la conception et la réalisation d'ancrages sur dents pulpées semblent plus aisées et fiables.

Cependant, des risques de mortification pulpaire les rendent parfois irréalisables ce qui fait la conservation de la vitalité pulpaire doit toujours être privilégiée si on ne peut pas assurer certains conditions clinique (protocole opératoire bien déterminé) pour des raisons de solidité et éviter le développement de problèmes à bas bruits.

Ainsi la réalisation des couronnes sur dents vivantes est un acte technique nécessitant une grande minutie dans son élaboration.

- **La prothèse conjointe sur dent dépulpée :**

Après avoir choisis de ne pas conserver la vitalité pulpaire d'une dent piliers pour une couronne périphérique ou pour une reconstitution corono-radiculaire, le traitement endodontique et le facteur déterminant de la pérennité et le succès du projet prothétique.

La qualité du traitement endodontique va influencer directement sur la qualité de la restauration coronaire et surtout corono-radiculaire

- **Risque de la dent dépulpée :**

Le traitement endodontique entraine la fragilisation des structures par l'augmentation de la perte de tissu dentaire.

Les dents dépulpées ont donc un taux de survie à cinq ans inférieurs aux dents vitales qui est directement lié à la quantité de tissu restant et passe de 78% pour une dent présentant quatre parois d'au moins 2mm d'épaisseur, à 18% s'il n'y en a que deux de 2mm d'épaisseur.

Le fait que la dent soit dépulpée n'entraine pas de modification qualitative sur l'émail, même avec le temps. Mais il y a une dégradation collagénique au sein des tubuli dentinaires, qui est un facteur de risque.

La perte de vitalité diminue la proprioception, et donc le réflexe d'évitement lorsque d'importantes contraintes s'appliquent sur la dent. Mais les capacités de résistances mécaniques de la dent dépulpées restent proches de celles de la dent pulpée.

Les traitements endodontiques peuvent être pratiqués sur des dents ne présentant aucune pathologie pulpaire. Ces dé-pulpations pré-prothétiques ont comme indications :

- Les dents ayant subi de multiples agressions antérieures.
- Les dents des patients bruxomanes sur lesquels la para-fonction a mis à nu de larges zones de dentine.
- Les dents de sujets atteints de parodontopathies et qui, du fait de l'alvéolyse présentent de larges zones cimentaires exposées ; (20)

La durée de certains actes prothétiques (la rapidité d'exécution est l'élément déterminant pour la réussite de prothèse conjointe surdents vivantes).

L'aménagement du parallélisme entre des points d'appuis dentaires trop divergents

L'échec du traitement endodontique a été préalablement défini comme l'apparition, la persistance ou l'aggravation de la lésion inflammatoire périapicale d'origine endodontique. Les nombreux facteurs généraux et locaux, impliqués à différents degrés dans l'échec du traitement endodontique ont été identifiés. La connaissance de ces différents facteurs permet d'établir un pronostic du traitement relatif au rapport de Succès/échec. (21)

- **Risques d'échecs liés à la position de la dent :**

Il semble que la position de la dent sur l'arcade, a une influence sur le geste iatrogène et qu'ainsi les molaires, plus difficiles d'accès et pluri-radiculées, semblent cumuler les risques

- **Risques d'échecs liés à l'anatomie dentaire :**

De nombreuses variations anatomiques peuvent exister (racines ou canaux supplémentaires, canaux accessoires, isthmes, ramifications) et sont autant d'obstacles à la réalisation simple des thérapeutiques.

- **Risque d'échecs liés à l'opérateur :**

La compétence du praticien peut influencer ainsi indirectement le pronostic du traitement.

- **Risque d'échecs liés à l'acte :**

En cas d'erreur de diagnostic, la thérapeutique endodontique engagée ne traite pas l'étiologie, ce qui induit un double préjudice par la dégradation inutile d'une dent et la persistance de la pathologie non diagnostiquée.

Un instrument cassé présent dans une racine peut devenir un obstacle au nettoyage et entrainer un échec.

- **Les causes secondaires sont :**

Le non-respect des règles endodontiques de base (absence de digue lors du traitement canalaire, manœuvres iatrogènes, perforations, facteurs anatomiques (faible ouverture Buccale, canal non traité, canaux latéraux /lésions endo-parodontales, et canaux très courbes ou calcifiés et manque de visibilité (d'où l'intérêt du microscope).

L'échec est évalué en fonction de la survenue d'éventuelles complications caractérisées par l'apparition d'une parodontite apicale associée à une contamination bactérienne de l'espace canalaire
De nombreux critères sont à prendre en compte dans la décision : existence de signes cliniques, taille de la lésion, morphologie de la racine, présence d'un inlay-core ...
On décide alors :

- Soit de s'abstenir s 'il n'y a pas de signes cliniques importants (douleur à la percussion, tuméfaction ...).
- Soit de réaliser la reprise de traitement endodontiques après dépose de la couronne.
- Soit de réaliser une résection apicale e et donc éviter la dépose.
- Soit d'extraire la dent. (22)

4.1.1.3.3 Evaluation parodontale des dents piliers : (23) (7)

Il ne s'agit pas de revenir sur le détail de l'examen parodontal, bien que, dans la perspective d'une restauration prothétique étendue, tous les éléments de cet examen aient leur importance, mais il s'agit seulement d'évoquer certains aspects particulièrement significatifs.

Selon SHILLINGBURG, les contraintes qui devraient s'exercer sur les dents absentes sont transmises aux dents supports de bridge via les intermédiaires, les connexions et les moyens d'ancrage.

Ces dents supports doivent donc présenter des tissus de soutien exempts de toute Inflammation et ne pas être mobiles car elles sont supposées pouvoir résister à des contraintes plus fortes.

Cinq facteurs sont à considérer lors de l'évaluation parodontale :

A - Les caractères morphologiques de la gencive attachée :

Si la hauteur de la fibro - muqueuse est importante, ce sont surtout sa texture, sa densité et son épaisseur qui assurent sa stabilité. Mais ce paramètre de l'évaluation tissulaire ne peut valablement être entrepris que lorsque la préparation initiale est achevée : c'est-à-dire lorsque les irritants marginaux sont éliminés et que le patient a lui-même fait la preuve de sa capacité à maintenir une hygiène régulière et méthodique. La surface gingivale doit alors présenter un aspect granuleux, preuve d'une collagénèse optimale.

B - Le rapport corono-radiculaire :

C'est le rapport de la longueur supra osseuse (de la face occlusale à la crête alvéolaire) et de la longueur intra osseuse. Plus le niveau de la crête osseuse est apical, plus le bras de levier coronaire est important et plus les contraintes risquent d'être nocives. Le rapport coronoradiculaire idéal pour une dent devant servir de point d'appui à un bridge est de 2/3, et le rapport 1/1 est le minimum acceptable dans un contexte clinique normal.

C - La configuration radiculaire :

C'est un facteur parodontal important pour décider si une dent est apte à être un support de bridge.

Les racines ayant une plus grande largeur vestibulo-linguale sont plus favorables comme point d'appui prothétique que celles dont la section est circulaire. Les racines divergentes d'une multiradiculée offrent une meilleure assise que les racines convergentes.

Sur les monoradiculées, la présence d'irrégularités de forme ou de courbure du tiers apical est plus favorable qu'une forme normale.

D - La surface radiculaire efficace :

Elle correspond à la surface recouverte par le ligament parodontal.

Les dents volumineuses ont une surface radiculaire plus importante et peuvent donc supporter des contraintes importantes sans trop de dommages.

E - Le nombre de dents absentes à remplacer :

La loi d'ANTE a constitué une référence pendant bien longtemps. Elle suggère que l'ensemble de la surface péricémentaire des dents piliers doit être égale ou supérieure à la surface radiculaire supposée des dents à remplacer.

- ✓ **La répartition pilier/intermédiaire**

La configuration typique des bridges (2 piliers et 1 inter) présente un taux de survie très important (Goodacre) à long terme, ce qui est en fait une thérapeutique de choix, aux protocoles de réalisation totalement maitrisés.

L'extension de ce principe aux situations cliniques à plusieurs intermédiaires est donc tentante, mais l'augmentation du nombre de dents remplacées génère des contraintes supplémentaires sur les dents piliers. La conceptualisation a aboutit aux lois de DUCHANGE.

La résistance d'un bridge est fonction :

- De la rigidité de la travée,
- De la résistance des ancrages coronaires des dents piliers,
- De la résistance des dents piliers (variable selon l'anatomie de la dent, la portion radiculaire saine et la position sur l'arcade).

Afin d'évaluer la résistance des dents piliers et l'importance des forces exercées et trouver un équilibre entre les deux, Duchange a établit 3 postulats :

- Le coefficient spécifique de chaque dent s'applique autant à sa force active qu'à sa résistance dans une bouche saine et équilibrée,
- Une dent de remplacement fournit en prothèse fixée le même travail qu'une dent naturelle (elle subit ainsi les mêmes contraintes),
- Une dent pilier à une résistance au moins égale au double des forces qui s'exercent sur elles.

Il en déduit qu'un bridge est équilibré et fonctionnel quand la somme des coefficients des dents piliers (Force de Résistance) est supérieure ou égale à la somme des dents à remplacer appelée Force de travail.

	Incisive Centrale	Incisive Latérale	Canine	PM 1	PM 2	M1	M2	M 3
Maxillaire	**2**	**1**	**3**	**4**	**4**	**6**	**6**	**2-6**
Mandibule	**1**	**1**	**3**	**4**	**4**	**6**	**6**	**2-5**

Figure 28: Valeurs des dents piliers. Loi de Duchange. PM : prémolaire, M : molaire

Bien entendu ces valeurs ne peuvent être prises au sens strict, en raison de nombreuses variations cliniques, physiologiques ou pathologiques de la valeur des piliers, cependant elles offrent un repère clinique.

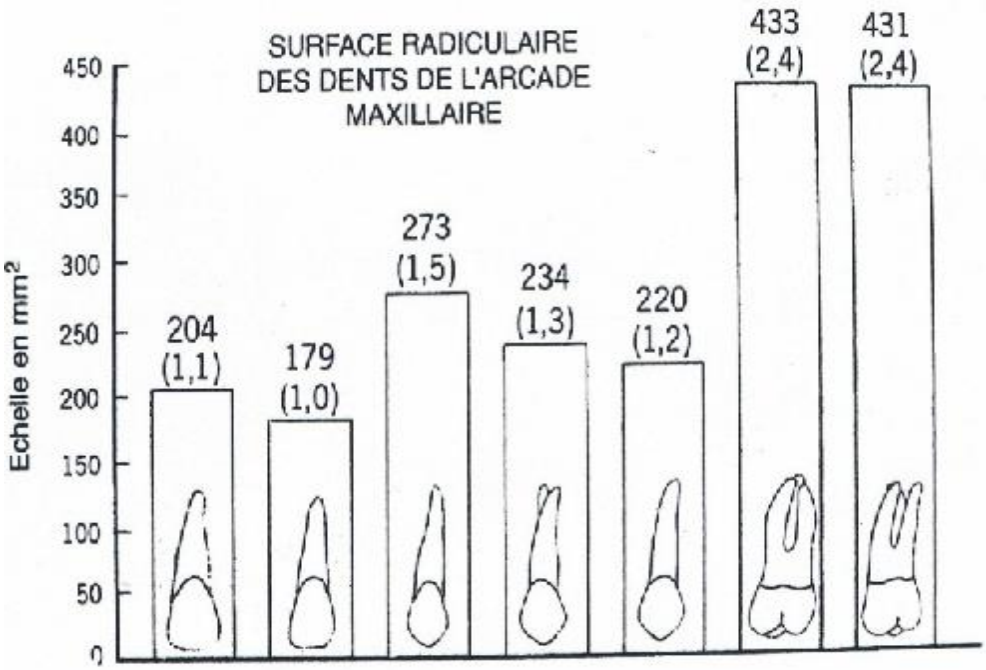

Figure 29 : Rapport des surfaces radiculaires des dents de l'arcade maxillaire *(7)*

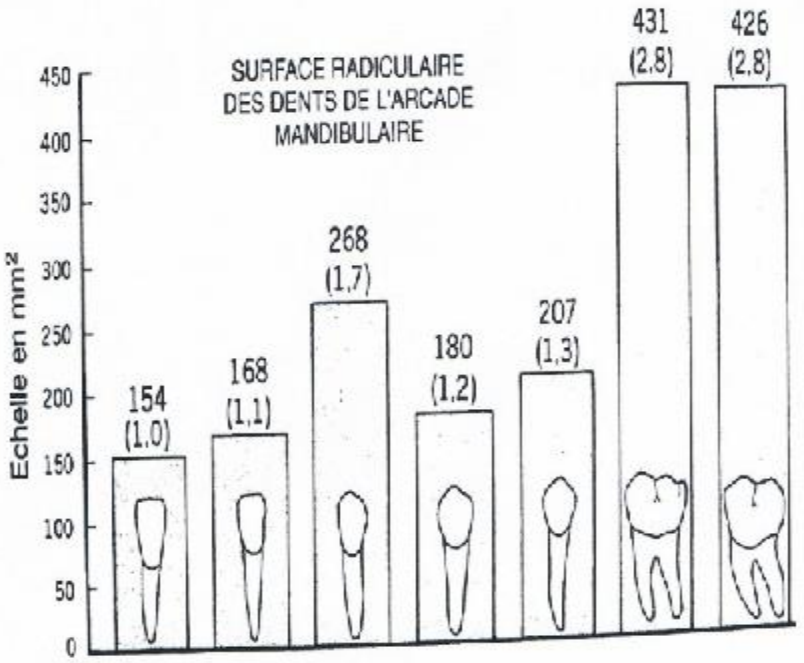

Figure 30: Rapport des surfaces radiculaires des dents de l'arcade Mandibulaire *(7)*

Toute négligence de ces critères peut se répercuter par des éventuelles nécroses, mobilités voir des fractures des piliers dentaires

4.1.1.3.4 Les échecs et les complications en relation avec mauvais choix des dents piliers :

4.1.1.3.4.1 Fêlures et fractures de piliers dentaires : (24)

Les fêlures, stade initial des fractures, sont difficiles à mettre en évidence. Elles nécessitent un examen clinique et radiologique approfondi afin d'être diagnostiquées.

Les fractures peuvent mener à l'avulsion des dents concernées. Leurs survenues font appel à de nombreux facteurs.

Lors de la consultation, l'élément prothétique peut être mobile, voire déjà désolidarisé de la partie résiduelle du pilier dentaire.

Sur dent vivante, la douleur est présente dès le stade initial. Sur dent dépulpée, la douleur peut survenir dans un second temps, elle est due à un problème parodontal et/ou endodontique.

Il peut y avoir à moyen terme, si la fracture se situe au niveau radiculaire :

- Des douleurs à la mastication et à la percussion.
- Une mobilité de la dent concernée.

- Une poche parodontale ponctuelle détectable au sondage.
- Une fistule.
- Un abcès parodontal.

Figure 31: Le sondage profond, ponctuel et la présence d'une fistule permettent de suspecter une fêlure/fracture

Les fractures peuvent être horizontales ou verticales et concerner la partie coronaire et/ou radiculaire du pilier dentaire.

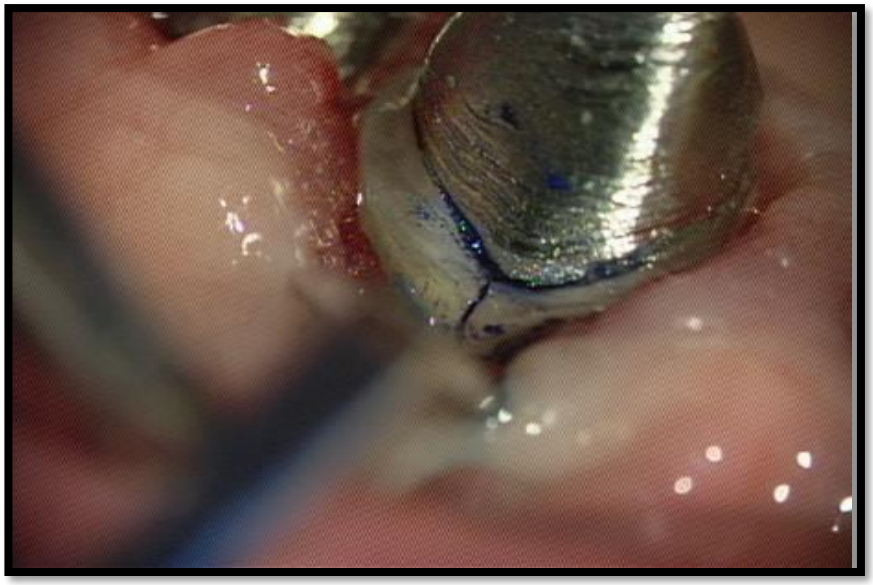

Figure 32: Mise en évidence d'une fêlure verticale. (Courtoisie du Docteur Pommel).

Figure 33: instabilité de bridge et la 16 est totalement fracturée et l'intermédiaire de bridge en extension semble à écraser la crête au niveau de la 14.

L'examen radiologique peut permettre de confirmer les signes cliniques observés.

Dans un premier temps, des radiographies rétro-alvéolaires prises avec différentes incidences sont réalisées. La présence d'une fêlure ou d'une fracture n'est pas toujours objectivable sur ce type de cliché radiographique qui ne fournit qu'une vue en deux dimensions de structures en trois dimensions. Néanmoins, elles permettent de mettre en évidence des complications parodontales ou endodontiques.

Si l'examen clinique et radiologique sont insuffisants pour poser le diagnostic, la réalisation d'un examen complémentaire en trois dimensions de type cône beam peut alors être indiquée.

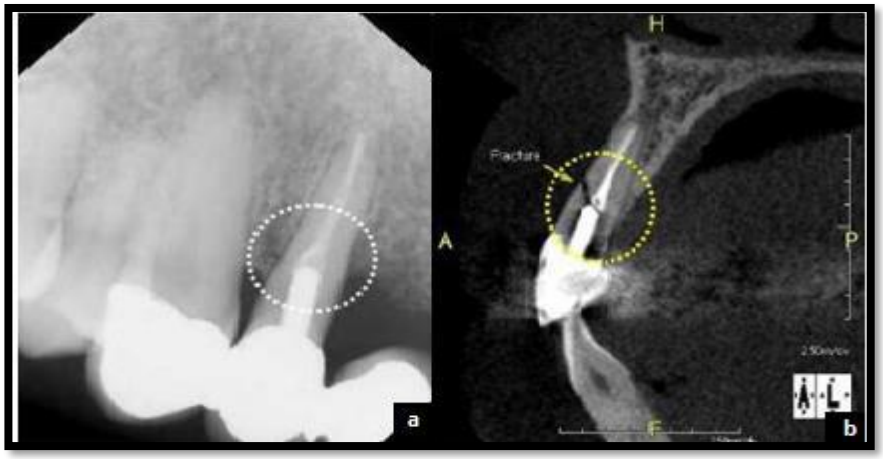

Figure 34: Utilisation de l'imagerie pour le diagnostic des fêlures/ fractures

a : Rétro-alvéolaire la fracture n'est pas visible

b : Coupe issue d'un examen cône beam : mise en évidence de la fracture

Cependant, il faut garder à l'esprit qu'en présence de fêlures ou de fractures, tous ces signes cliniques et radiologiques sont inconstants et ne permettent pas toujours de poser le

diagnostic avec certitude. La réalisation d'un lambeau et/ou la dépose de l'élément prothétique peut permettre de confirmer le diagnostic.

- **Etiologies**

La présence d'une lésion carieuse, la mise en forme canalaire lors du traitement endodontique suivie de la préparation corono-périphérique et/ou corono-radiculaire provoquent une diminution des structures dentaires et donc leurs affaiblissement.

Il est impératif de ne pas conserver lors des préparations corono-périphériques toute paroi de moins de 1 mm d'épaisseur.

Les racines plates (prémolaires maxillaires ou les racines mésiales des molaires mandibulaires et maxillaires) sont plus sujettes aux fractures verticales que les racines de section ronde ou ovale.



Figure 35: Illustration d'une fracture radiculaire verticale sur une prémolaire maxillaire

Les forces de cisaillement (interférences) ou de surpression (sur-occlusion) peuvent être responsables de certaines fractures. De plus, la présence d'éléments prothétiques en extension crée une application en porte-à-faux des contraintes occlusales, ce qui est extrêmement nocif pour la dent pilier. L'occlusion doit être impérativement réglée.

Pour que la restauration prothétique ait un bon pronostic, il faut que la largeur du tenon ne dépasse pas la moitié de la largeur de la racine et que la coiffe permette un effet férule. Ce dernier est obtenu en conservant une bande continue de dentine intacte de 2 mm de hauteur et de minimum 1 mm d'épaisseur au niveau de la zone cervicale.

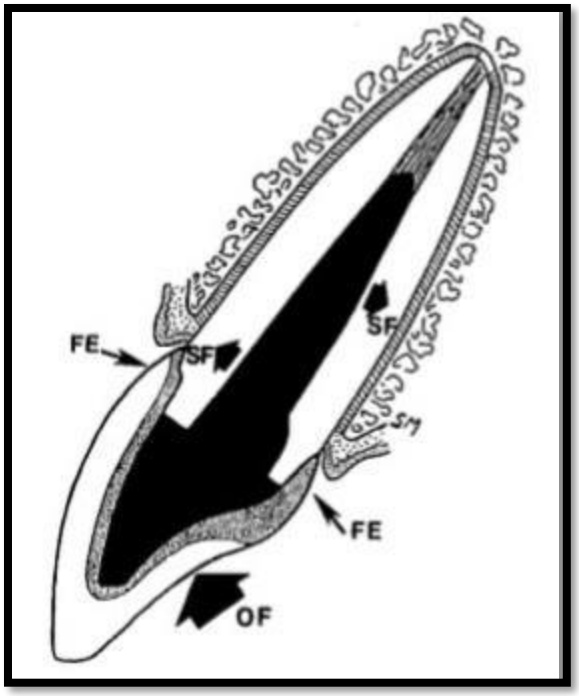

OF : Forces occlusales

SF : Répartition des forces occlusales au sein de la racine

FE : Effet férule

Figure 36: Représentation de la distribution des forces et de l'effet férule

Comme la figure 36 le montre, l'effet férule, par son effet de cerclage, empêche l'apparition de fractures verticales malgré l'application des forces occlusales.

Le développement de lésions carieuses secondaires peut fragiliser la dent pilier et entraîner des fractures.

Une méta-analyse, menée par Tan and all. en 2004 sur sept études, met en évidence un taux moyen de fractures de piliers dentaires de 2,1% à 10 ans.

4.1.1.3.4.2 Nécrose pulpaire des dents piliers : (20)

La réalisation des couronnes sur dents vivantes est un acte technique nécessitant une grande minutie dans son élaboration.

L'utilisation de fraises neuves, sous irrigation, de façon discontinue, pour une taille effectuée en une séance unique permet d'éviter tout échauffement et préserve la bonne santé du complexe dentino-pulpaire.

Il arrive malheureusement que malgré toutes les précautions prise lors de la préparation, la pulpe des dents piliers vitales se nécrose après le scellement.

Le praticien a toujours la possibilité de tailler une cavité d'accès au travers de la face occlusale de la couronne mais il risque de fragiliser la préparation. Il est quelques fois difficile d'accéder à la chambre pulpaire et de détruire la pulpe camérale sans élargir la cavité d'accès à un point tel que la préparation trop affaiblie ne pourra plus supporter la couronne de façon satisfaisante, ou qu'on aura endommagé la rétention par tenons de la

reconstitution. La couronne peut présenter une morphologie différente de celle de la dent naturelle. On l'aura changée pour raisons esthétiques, et l'angulation des racines ne sera pas évidente. Si on a résolu ces problèmes, si les canaux sont bien obturés, l'avenir de la couronne et du bridge ne sera que peu réduit.

Des dents après traitement endodontique satisfaisant au moment de la confection de la couronne et bridges peuvent faire problème plus tard. On pourra peut-être refaire le traitement radiculaire au travers de l'ancrage, mais la résection apicale sera souvent la meilleure solution. Il ne faut alors pas trop raccourcir la racine de la dent pilier, car son soutien pour le bridge doit être maintenu.

Figure 37: Abcès sur une dent couronnée.

4.1.1.3.4.3 La récidive carieuse sur les dents piliers : (22)

Malgré la précision de plus en plus grande des empreintes et donc de l'ajustage des prothèses obtenu par les techniques de coulé, une mauvaise herméticité du joint est toujours possible e et facilite très souvent l'accumulation de la plaque dentaire à l'origine de la récidive carieuse. La carie cervicale est aussi provoquée par une récession gingivale qui entraîne une mise à nu de la racine.

L'infiltration bactérienne provoque alors une fragilisation du moignon dentaire, ainsi que la décohésion du ciment dentaire. Aggravée par une hygiène orale défectueuse.

Il est donc nécessaire de déposer la couronne pour réaliser les soins, refaire une couronne et ainsi réussir à conserver la dent le plus longtemps possible.

Figure 38: une importante carie au niveau de la 23, pilier de bridge de 4 éléments (11-21-22 et la 23). Le bridge est déposé pour évaluer la structure résiduelle des trois dents piliers. Notez la profondeur de la carie sur 23 (31).

Figure 39: carie pénétrante au moignon.

4.1.1.3.4.4 Mobilisation de la dent pilier :

Un traumatisme occlusal, les parodontopathies, des récidives après orthodontie peuvent provoquer la mobilisation des piliers et leur migration. S'il s'agit du parodonte, de récidive orthodontique, il faut y porter remède avant de refaire la couronne ou le bridge

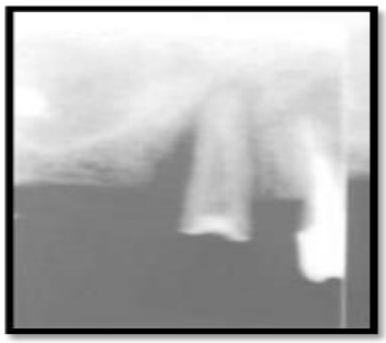

Figure 40: Image latérale sur une racine après dépose de la prothèse et de la reconstitution corono-radiculaire.

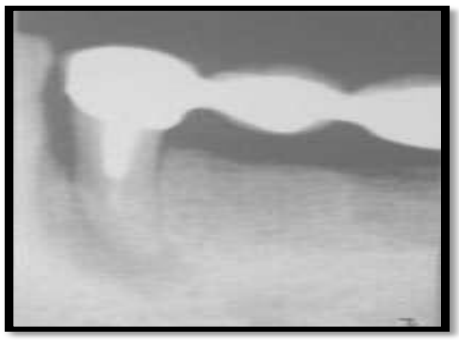

Figure 41: Image latérale et apicale sur une dent portante une prothèse avec Reconstitution corono-radiculaire.

4.1.1.3.4.5 Les fractures radiculaires : (25)

Les fractures radiculaires sous prothétiques sont plus fréquentes sur les dents dépulpées Les fractures surviennent sur les dents porteuses de reconstitution corono-radiculaire. Elles mettent en jeu le pronostic de l'élément dentaire et parfois des reconstitutions plurales.

Signes cliniques :

- Abcès parodontal récidivant avec fistule chronique,
- Sondage ponctuel profond.
- Mobilité de la prothèse, axiale et horizontale, mobilité 2 à 3.

- **Etiologie :**

1- Non-respect de l'anatomie radiculaire et coronaire lors de la préparation (Affaiblissements des parois radiculaires),

2- La mauvaise reproduction de l'anatomie radiculaire lors de l'empreinte par :

- Présence de bulles autour des tenons : injection mal conduite.
- Déchirure du matériau : axe de désinsertion trop éloigné de celui de l'empreinte

3- La divergence entre les différents tenons représente le risque d'erreur le plus constant, par déformation du matériau d'empreinte lors la désinsertion.

4- Forme inadéquate de l'élément intracanalaire.

Figure 42 : Racine fracturé de la 34,35 ,36 et la 37.

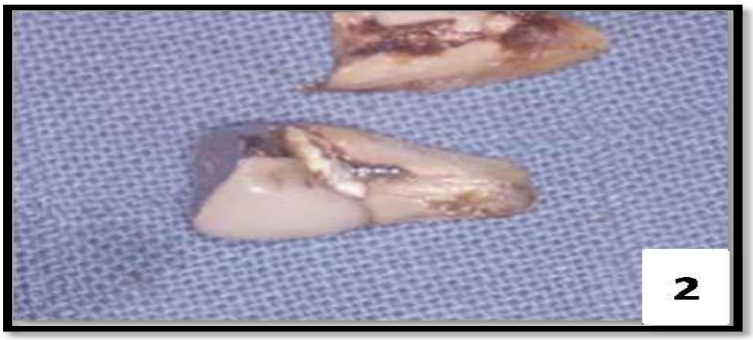

Figure 43: Fracture longitudinale de la racine.

Figure 44: Fracture latérale avec élément intracanalaire surdimensionné (vue inter-proximale).

- **Conséquences :**

Les fractures radiculaires sous prothétiques sont à l'origine d'une perte de substance et d'une destruction de la table osseuse

4.1.1.3.5 Les reconstitutions corono-radiculaires : (24)

Les reconstitutions corono-radiculaires ont un rôle de rétention et de stabilisation de la restauration prothétique. Elles ne doivent pas être considérées comme le renfort d'une racine fragile mais comme le tuteur pour la reconstitution. Elles doivent résister aux contraintes mécaniques de flexion, de torsion et de cisaillement, sans rupture, ni déformation.

Une reconstruction corono-radiculaire n'est utilisée que lorsque la partie coronaire du pilier n'est pas assez rétentive pour la reconstruction et nécessite un moyen d'ancrage supplémentaire. La pose systématique de ce type de reconstitution sur les dents dépulpées est une démarche incohérente et injustifiée.

4.1.1.3.5.1 Fracture de reconstitutions corono-radiculaires : (24)

Les fractures de tenons surviennent essentiellement dans le secteur antérieur maxillaire où les contraintes en cisaillement sont les plus importantes. Les fractures de reconstitutions corono-radiculaires peuvent être associées avec la fracture de la dent pilier les supportant. Dans une étude menée par Naumann and all. en 2017, on observe un taux de fracture de RMIPP à 11 ans : 2,2%.

A l'examen clinique, lors de la consultation d'urgence, le praticien observe la fracture de la reconstitution, voire du pilier dentaire. Un sondage parodontal est réalisé afin de rechercher une éventuelle fêlure ou fracture du pilier dentaire.

La radiographie rétro-alvéolaire permet d'évaluer le piler dentaire. On peut objectiver la présence d'un fragment de tenon dans la racine, la qualité du traitement endodontique et parfois même la fracture du pilier dentaire, une infection péri-apicale, ainsi que des résorptions internes ou externes.

Figure 45: fracture d'une reconstitution corono-radiculaire

4.1.1.3.5.2 Déscellement et décollement de reconstitutions corono-radiculaires : (24)

Un patient peut se présenter en consultation d'urgence pour la perte d'une coiffe avec à l'intérieur de celle-ci l'ancrage corono-radiculaire.

Lors de l'examen clinique le praticien constate la perte de l'ancrage corono-radiculaire. Un sondage parodontal est réalisé, afin de vérifier l'attache épithélio-conjonctive. Le praticien doit rester vigilant quant à une éventuelle contamination bactérienne pouvant entraîner le développement d'un foyer infectieux apical. En effet, en l'absence de reconstitution coronaire étanche, il se produit une recontamination bactérienne en moins de 30 jours. Il est difficile de déterminer la durée pendant laquelle l'endodonte a été exposé aux fluides biologiques. Un sondage de la gutta-percha intra-canalaire peut orienter le praticien. Un nouveau traitement endodontique est réalisé en cas de durée prolongée d'exposition ou si la consistance de la gutta-percha ne semble pas saTisfaisante.

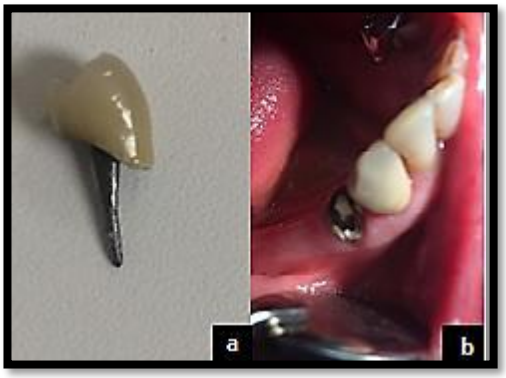

Figure 46: Descellement d'un inlay-core a : Inlay-core avec coiffe déscellée b : Pilier dentaire

La prise d'un cliché radiographique rétro-alvéolaire permet d'évaluer la dent pilier : mise en évidence d'un éventuel fragment de tenon dans le logement canalaire, d'observer la qualité du traitement endodontique associé à un éventuel foyer infectieux,

d'appréhender une reprise de lésion carieuse ou une résorption (interne ou externe) pouvant menacer l'espace biologique, ou même d'objectiver la présence d'une fracture.

- **Etiologies des pertes de reconstitutions corono-radiculaires :**
  - **Etiologies propres aux reconstitutions corono-radiculaires coulées :**

A- Etiologies liées aux matériaux de d'assemblage utilisés :

Les matériaux d'assemblage utilisables pour les reconstitutions corono-radiculaires coulées sont les mêmes que pour les coiffes dento-portées, on peut utiliser des ciments de scellement ou des colles. Les situations cliniques impliquant des reconstitutions

corono-radiculaires coulées concernent souvent des dents fortement délabrées ayant perdu plusieurs parois et ayant des limites périphériques basses, ce qui rend plus complexe la réalisation d'un champ opératoire étanche. Les ciments seront donc préférés aux colles. Le graphique 17, tiré du livre de Roulet and Degrange paru en 2000, montre que les ciments appartenant à la famille des ciments verres ionomères modifiés par l'adjonction de résine (CVIMAR) possèdent la meilleure résistance au test d'expulsion. Le choix de ce type de ciment adhésif (exemple Fuji plus, GC®) est un choix pertinent dans l'assemblage des reconstitutions corono-radiculaires coulées.

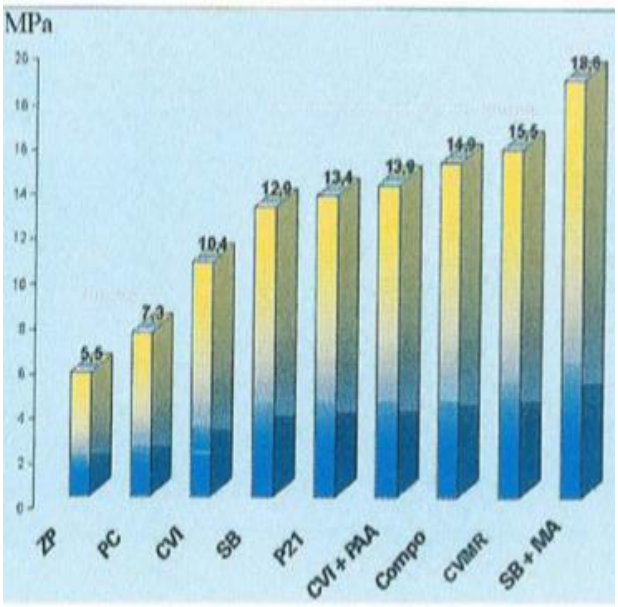

ZP : ciment à base de phosphate de zinc
PC : ciment au carboxylate
CVI : ciment verre ionomère

SB : résine adhésive non chargée
P21 résine adhésive chargée
CVI+PAA : ciment verre ionomère + utilisation du dentine conditioner
COMPO : compomère de scellement
CVIMAR : ciment verre ionomère modifié par adjonction de résine
SB+MA : résine adhésive non chargée utilisée avec application de monomère activé sur le métal et la dentine

On observe que les ciments verre ionomère modifiés par adjonction de résine et les résines adhésives non chargées donnent les meilleurs résultats.

Les propriétés mécaniques, notamment la résistance à la compression et la solubilité, des ciments au phosphate de zinc sont très sensibles aux variations du rapport

poudre/liquide du mélange. Il en est de même pour les ciments verres ionomères, il faut donc préférer les systèmes en capsules pré-dosées par rapport aux systèmes à spatuler manuellement.

B - Etiologies liées à la longueur du tenon

La longueur du tenon doit être supérieure ou égale à la hauteur de la couronne pour assurer son rôle d'élément rétentif. Le respect de l'anatomie canalaire et la nécessité de conserver 4 à 5 mm de gutta percha dans la portion apicale afin de garantir une herméticité canalaire peuvent limiter la longueur du tenon. Dans ce cas, il faut adapter le choix de matériaux d'assemblage pour un matériau le plus résistant possible à l'expulsion (exemple : Superbond®).

C - Etiologies liées à la forme et au diamètre du tenon :

L'augmentation du diamètre du tenon ne semble pas influencer de manière significative sa rétention.

L'utilisation de tenon anatomique est préférable aux tenons cylindriques et cylindro-coniques car ces derniers augmentent le risque de fractures radiculaires. De plus, le facteur de rétention le plus important est l'ajustement précis du tenon avec les parois canalaires, ce qui est le cas uniquement des tenons anatomiques.

D - Etiologies liées à l'état de surface du tenon

Un tenon fileté dans un logement correctement préparé est plus rétentif qu'un tenon lisse. Néanmoins, la présence du filetage crée des contraintes majeures lors de la mise en place du tenon. Le sablage des tenons lisses augmente leur rétention.

- **Etiologies propres aux reconstitutions corono-radiculairesavec matériaux insérés en phase plastique (RMIPP)**

A -Etiologies liées au matériau d'assemblage utilisé

Concernant les RMIPP, ces reconstitutions comportent un tenon en fibre de verre ou de quartz et une résine composite de reconstitution. Le protocole de réalisation doit être parfaitement respecté et les matériaux employés doivent être compatibles entre eux, la résine adhésive utilisée doit être chémopolymérisable. La résine composite doit être à prise chémopolymérisable ou duale (chémopolymérisable et photopolymérisable). Et ce à cause du manque d'accès de la lumière dans le canal.

B - Etiologies liées au champ opératoire et la propreté du logement canalaire

Lors d'un assemblage par collage, la présence d'humidité fait chuter les valeurs d'adhésion et augmente le risque d'infiltrations futures.

La présence d'eugénol, de ciments de scellement d'obturation endodontique ou de ciments provisoires perturbe l'assemblage. Un nettoyage méticuleux du logement canalaire doit donc être effectué avant de procéder à la réalisation d'une RMIPP. La Chlorhexidine doit être préférée à l'hypochlorite de sodium, celle-ci faisant chuter les valeurs adhésion.

- **Etiologies communes aux reconstitutions corono radiculairescoulées et insérées en phase plastique :**

Les principes mécaniques régissent la pérennité des reconstitutions corono-radiculaires coulées. Dans les RMIPP, ils jouent un rôle plus secondaire du fait de l'utilisation de l'adhésion.

A - Etiologies liées au nombre et à la hauteur des parois dentaires résiduelles

Plus le nombre et la hauteur des parois dentaires diminuent, plus le risque de perte de la reconstitution corono-radiculaire augmente. Le choix entre une reconstitution coulée et une reconstitution insérée en phase plastique se fait en fonction du nombre, de la hauteur et de l'épaisseur des parois résiduelles :

Reconstitutions indirectes

Nombre de parois	4	3	2	1	0
Hauteur des parois	Totale	2/3	1/3	0	
Épaisseur des parois	>1mm	<1mm			

Reconstitutions directes

Figure 47: Choix entre reconstitution directe ou indirecte en fonction des parois résiduelles de la dent pilier

Pour réaliser une reconstitution insérée en phase plastique, il doit au minimum rester trois parois résiduelles, et celles-ci doivent être d'au moins 1 millimètre d'épaisseurs.

4.1.1.4 La préparation dentaire : (7)

L'élément de prothèse fixée doit restituer la morphologie initiale de la dent (normale) ainsi que ses dimensions. Pour ce faire, la dent doit être réduite pour ménager l'espace nécessaire au matériau esthétique. La géométrie ou forme de contour de la dent obtenue après réduction est dite préparation.

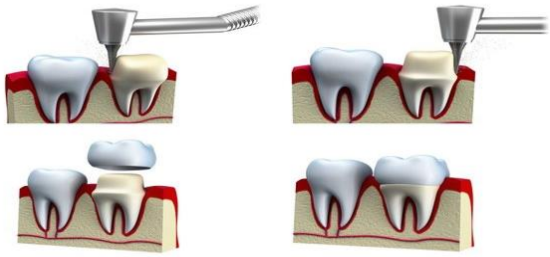

Figure 48: la préparation périphérique pour une couronne

4.1.1.4.1 Impératifs généraux régissant une préparation dentaire : (7)

- **Les impératifs biologiques et prophylactiques :**

  - Respect du complexe dentino-pulpaire : la forme de contour de la préparation doit tenir compte de la configuration du volume pulpaire.

  - Respect du parodonte : L'espace biologique est une entité clinique que l'odontologiste doit le respecter : l'empiétement des bords prothétiques sur ce «

Domaine réservé » est sanctionné par la récession gingivale, la formation de poches et la maladie parodontale.

- Economie tissulaire : la préparation doit constituer un compromis permettant de conserver un maximum de tissus sains, tout en réalisant un élément prothétique rétentif, stable et esthétique.
- Précision d'adaptation et étanchéité des limites cervicales.
- Formes de contour adaptées à l'accès à l'hygiène.

- **Les impératifs mécaniques et biomécaniques :**
  - Ménager l'espace prothétique : la préparation doit ménager l'espace nécessaire à l'emplacement du matériau prothétique par la réalisation d'une réduction suffisante et non excessive.
  - Permettre l'insertion de l'élément prothétique
  - Assurer la rétention et la stabilisation de l'élément prothétique : qui doit être immobilisé sur la préparation. L'élément prothétique doit résister aux forces occlusales axiales (forces d'arrachements) pour assurer la rétention, et aux forces occlusales obliques (forces de basculement) pour assurer la stabilisation.
  - Pérennité de l'ensemble dento-prothétique : la forme de contour de la préparation doit être compatible avec une épaisseur de matériau qui permette de conférer à la restauration une résistance mécanique suffisante.

La prothèse doit éviter à la fois la lésion du parodonte et les déséquilibres occlusaux.

- **Les impératifs esthétiques :**

Si l'esthétique devient une préoccupation primordiale des patients, il peut être bon de pondérer cette demande, selon la situation clinique, par une discussion préalable et essentielle avec lui, tendant à définir une réalité prothétique idéale en fonction des impératifs esthétiques demandés, tempérés par des compromis fonctionnels et anatomiques de la situation clinique.

4.1.1.4.2 Complication de l'anesthésie : (26)

La seule complication de l'anesthésie locale qui est en relation avec l'échec de la restauration prothétique est l'agression chimique de la dent qui entraine une diminution de la perfusion sanguine de la pulpe et l'augmentation des risques de nécrose

La préparation périphérique la préparation périphérique d'une dent pilier va agir sur deux éléments :

4.1.1.4.3 Répercution de la préparation dentaire sur la pulpe : (26)

Les agressions susceptibles de modifier la vitalité pulpaire sont présentes tout au long de la préparation et peuvent être mécaniques, thermique, chimiques, liées à l'instrumentation ou à la réalisation de la prothèse.

Le stress mécanique est lié au fraisage qui entraine l'ouverture des tubuli dentinaires et une plaie dentinaire qui s'étend au fur et à mesure que la préparation devient profonde. Une vitesse de rotation faible, l'échauffement dû à un fraisage ininterrompu ou mal refroidi, la pression et les vibrations augmentées par l'utilisation de fraise de gros diamètre ou usée, sont autant de facteurs de risque de plaie dentinaire.

En fin de préparation l'utilisation d'air seul pour sécher la surface dentinaire peut directement toucher la pulpe et entrainer un œdème pulpaire irréversible.

La principale cause de lésion pulpaire lors de la réalisation de prothèse fixée sur dent vivante est l'infection bactérienne causée par une mauvaise élimination de boue dentaire ou de bactéries encore présentes dans les tubuli dentinaires par élimination incomplète de la carie.

L'agression chimique de la dent lors de l'anesthésie locale entraine une diminution de la perfusion sanguine de la pulpe et l'augmentation des risques de nécrose.

Les produits utilisés afin de désinfecter la préparation sont des irritants chimiques, et ceux permettant de mordancer ou de traiter la boue dentinaire augmentent la perméabilité dentinaire donc l'entrée potentielle de bactéries.

Pour limiter l'agression pulpaire il convient de :

- Réaliser une anesthésie sans vasoconstricteur ou à faible taux d'adrénaline,
- Utiliser une turbine, ou un contre-angle à grande vitesse de rotation avec un spray et des fraises neuves de petits diamètres,
- Procéder par de courtes phases de préparation séparées de temps d'attente pour éviter l'échauffement,
- Adapter l'épaisseur de la préparation au contexte pulpaire anatomique et histologique (pulpe jeune/pulpe âgée),
- Contrôler l'épaisseur de réduction par clé en silicone ou pénétration contrôlée,
- Sécher la préparation à l'aide de pellets de coton,

- Décontaminer les surfaces dentaires avant de réaliser le collage,
- Utiliser une protection dentinaire afin d'isoler la pulpe (couche hybride)

4.1.1.4.4 Répercussions de la préparation dentaire sur le parodonte : (7)

La préparation dentaire constitue une phase du traitement prothétique susceptible de générer de très nombreuses agressions vis-à-vis des tissus parodontaux des dents supports liées tant à l'instrumentation qu'aux matériaux utilisés.

- **Agression parodontale :**

La maintenance délicate de l'espace biologique impose que les bords prothétiques soient distants d'un minimum de 0,4 mm du fond du sulcus (zone de sécurité) et de 2 à 2,5 mm de la crête osseuse.

En effet, toute préparation allant au-delà du sillon cliniquement déterminé, comporte un risque parodontal effectif, en particulier si la préparation ou un dérapage accidentel de la fraise atteint le cément (fibres de Sharpey). Ce geste traumatique a pour conséquence l'apparition de lésions inflammatoires parodontales se traduisant par des résorptions osseuses profondes, ou la formation de récessions tissulaires marginales, selon que le parodonte est fin ou épais.

L'examen clinique du parodonte marginal est un préalable à toute prise de décision concernant le mode de réalisation d'une prothèse fixée.

Enfin, il faut rappeler que la mise en place de bords prothétiques intrasulculaires ne se conçoit que dans un sulcus sain ou assaini chez un patient instruit et motivé quant aux mesures d'hygiène.

- **Agression mécanique :**

Les conséquences de cette étape de préparation dentaire sur les tissus de soutien de la dent support sont liées à la position de la limite cervicale de la préparation, la situation la plus agressive étant représentée par les limites intrasulculaires. Cette agression, directement due à l'instrument rotatif, est d'ordre mécanique. Il faut se rappeler que d'autres agressions iatrogènes peuvent affecter le parodonte et empêcher la réalisation d'une prothèse biologiquement intégrée.

Dans le domaine des dommages infligés au parodonte par un instrument rotatif (dont l'agression est liée à la vitesse de rotation, à l'augmentation de température et aux vibrations), LOË (1968) a étudié chez le chien les attaches épithéliales et

conjonctives pendant la préparation d'une dent. Des données histologiques en clinique humaine ont ensuite été publiées par DRAGOO et WILLIAMS (1981 et 1982). Les conclusions essentielles de ces deux études sur l'homme ont ét que toute manœuvre prothétique réalisée au-delà de la limite gingivale sur un parodonte malade pouvait en

aggraver l'état alors que toute lésion causée par des instruments rotatifs, était réversible en 1 mois dès lors qu'on avait affaire à une gencive saine. Le seul commentaire que l'on puisse faire sur ces études, est la présence, dans tous les cas, d'une inflammation clinique au bout de 4 semaines au niveau de la gencive marginale autour des couronnes provisoires.

4.1.1.5 La rétraction gingivale : (7)

Le choix d'une technique d'empreinte ne peut être dissocié de la réflexion parodontale, du fait qu'elle peut constituer un facteur d'agression directe et que tous les défauts liés à l'empreinte auront des répercussions néfastes sur le parodonte.

En cas de limite supra-gingivale, il n'y a pas d'incidence particulière sur le choix de la technique d'empreinte. Cependant, lors de limite intra-sulculaire et juxta-gingivale l'enregistrement de la ligne de finition nécessite une ouverture préalable du sulcus à l'aide de différentes techniques de rétraction gingivale.

Si toutes les méthodes apparaissent potentiellement dangereuses pour le parodonte, les méthodes chirurgicales présentent les plus grands risques de dommages irréversibles et de récessions gingivales. Leur indication doit être réservée à des parodontes favorables et résistants.

Par contre les techniques chimio-mécanique réduisent les risques de dommages irréversibles et permettent de respecter au maximum l'intégrité parodontale.

Il existe deux types de techniques permettant l'accès :

- Techniques par déflexion (cordonnet simple, double cordonnet, cordonnet imprégné . . .)
- Techniques par éviction (l'éléctrochirurgie, le curetage rotatif, le laser co2)

La technique de choix fait appel à une déflexion par deux cordonnets ; le premier fil non imprégné est laissé au fond du sulcus lors de l'empreinte alors que le second imprégné est retiré juste avant.

Quant au produit d'imprégnation, le chlorure d'aluminium et de potassium, le sulfate de potassium n'induise pas de réactions parodontales irréversibles à condition de les utiliser à une concentration adéquate et que la durée d'application n'excède pas 10 à 15 mn.

Récemment on a vu l'apparition d'une nouvelle technique de rétraction gingivale. Il s'agit de l'ExpasylR, pâte de consistance épaisse injectée dans le sulcus qui permet d'assurer une déflexion latérale de la gencive marginale associée à un effet hémostatique. Ce procédé présente comme avantage un respect optimal du système d'attache. Il est surtout indiqué en cas de parodonte fin ou fragile.

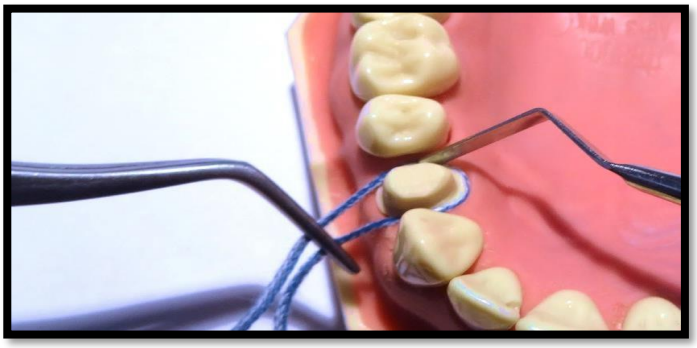

Figure 49: technique d'accès au limite cervicale par cordonnet simple

4.1.1.5.1 Répercussions des différentes techniques d'accès aux limites cervicales sur le parodonte :

- **La maladie parodontale :** la réponse tissulaire est extrêmement variable d'une situation clinique à une autre, pouvant aller de la parfaite tolérance à l'installation de phénomènes inflammatoires réactionnels susceptibles de provoquer des rétractions irréversibles.

- **Les récessions gingivales :** Les récessions gingivales illustrées par la figure 50 sont des pertes d'attache avec dénudation radiculaire mais sans formation de poche. Elles surviennent quand le parodonte est fin. La formation d'une poche survient plutôt lorsque le parodonte est épais. (9)

Figure 50: Récession de Classe II de Muller à la 23 et la 24 couronnée.

4.1.1.6 Les techniques d'empreintes : (27)

Parmi toutes les séquences d'un traitement prothétique, l'empreinte des préparations est une étape clé qui marque un « point de non-retour » entre, d'une part, tout le travail de préparation des dents supports et de leur environnement et, d'autre part, les étapes de réalisation des restaurations d'usage jusqu'à leur accomplissement. Elle constitue ainsi l'étape de communication la plus essentielle avec pour objectif l'enregistrement de la topo graphie exacte de tous les éléments nécessaires à la réalisation prothétique ensuite reproduite en un modèle, support de tout le travail d'élaboration de la prothèse au laboratoire. De la qualité des

empreintes, du nombre et de la précisiondes éléments morphologiques enregistrés dépend donc la fidélité du modèle de travail sur lequel sont ajustés les pièces prothétiques, qui devront répondre à l'ensemble des critères cliniques d'intégration esthétique, biologique et fonctionnelle requis (Peremulter, 1995).

En technique conventionnelle, l'empreinte consiste en un moulage physique ou surfacique des dents et de leur environnement buccal concerné, à l'aide d'un matériau plastiquequi, une fois durci et stabilisé, permet la confection d'un modèle qui sera spécifiquement préparé ou aménagé pour permettre la réalisation prothétique.

En prothèse fixée, l'étape des empreintes considère tout un ensemble de séquences, depuis l'analyse et la validation des conditions locales jusqu'à l'établissement des modèles detravail, en passant par la sélection des matériaux et du matériel adaptés à la mise en œuvre de la technique d'enregistrement proprement dite, sélectionnée en fonction de chaque situation clinique (De March et Barone, 2009). Certaines conditions particulières, comme un nombre important de préparations, des difficultés d'accès aux limites cervicales, l'instabilité du parodonte marginal ou encore le manque de coopération du patient, sont autant de difficultés potentielles supplémentaires à l'accomplissement de tous les objectifs de succès.

Depuis que la prothèse fixée existe, différentes techniques, complétées. Par l'avènement croissant et ininterrompu de nouveaux matériaux et matériels, se sont développées, successivement ou en parallèle. Chacune dispose de ses adeptes et de ses inconditionnels. Chaque empreinte présente des spécificités, avantages ou limites, liées à la technique mise en œuvre et aux propriétés du matériau utilisé. La plus belle d'entre elles n'est pas forcément la plus fidèle.

Pour les techniques d’empreinte, elles sont directement liées au type d’éviction gingivale, elle-même liée à la situation clinique

- La wach technique est une méthode compressive qui permet l’enregistrement des limites fortement sous gingivales. Elle est indiquée en présence de parodonte favorable.

- Le double mélange assure une compression moins importante. Il est de ce fait moins traumatisant pour le parodonte et permet d’enregistrer des limites cervicales en situation sous-gingivale normale

4.1.1.6.1 Les principaux défauts des empreintes en prothèse fixée : (28)

- **Le tirage :**

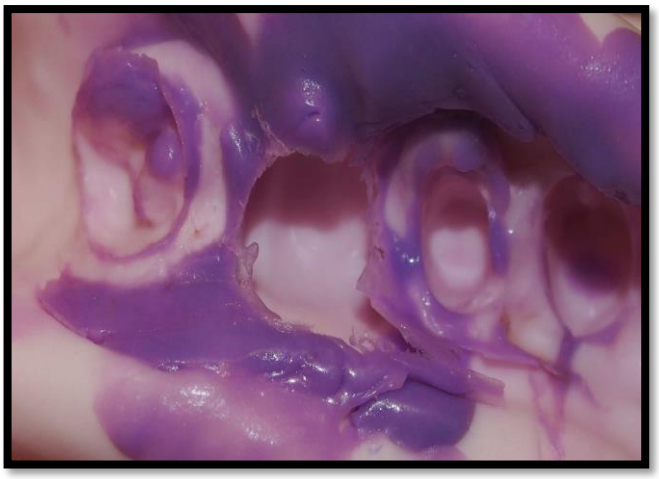

Figure 51: Exemple de tirage

Le tirage correspond à un défaut d'enregistrement causé par un mauvais étalement du silicone sur les surfaces dentaires. Il se caractérise par une trainée vide de matériau. Ce défaut est principalement causé par :

- Le manque de mouillabilité, de par des surfaces dentaires rugueuses ;
- La présence de salive au niveau de la préparation : il faut assécher la bouche à l'aide de cotons salivaires, de la pompe à salive et de la soufflette ;
- L'insertion trop rapide du porte-empreinte, ne respectant pas la cinétique d'étalement du silicone visqueux ;
- Le non-respect du temps de travail et de prise, par une insertion trop tardive en bouche et donc un matériau moins plastique, par une désinsertion précoce sur un matériau qui n'a pas terminé sa polymérisation ou par une mauvaise stabilisation pendant le temps de prise ;
- Une mauvaise gestion des contre-dépouilles, où les matériaux fluides sont nécessaires pour un étalement complet sur les surfaces dentaires

- **Les bulles :**

Les bulles, sont des manques d'enregistrement dus à la présence de salive, de sang, de fluide ou encore d'air, entre le matériau d'empreinte et le tissu dentaire. Elles peuvent être également causées par une mauvaise technique d'apport du silicone light incluant des bulles d'air, par un manque de fluidité du matériau, par un non-respect du temps de

travail, par une erreur d'axe d'insertion du porte-empreinte ou encore par un stockage des matériaux à température trop élevée.

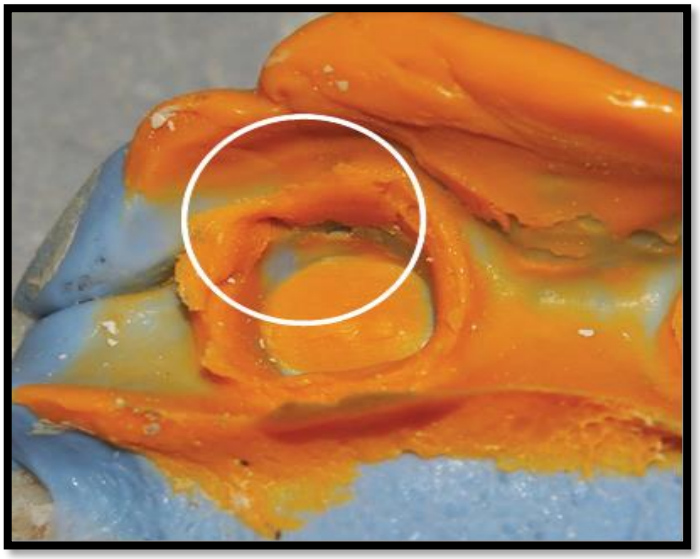

Figure 52: Exemple de bulle

- **Enregistrement incomplet du profil d'émergence**

Les défauts d'enregistrement du profil d'émergence sont principalement dus à :

- Une rétraction insuffisante des tissus mous ;
- La présence résiduelle de salive, de sang ou de fluide dans le sulcus ;
- Une préparation périphérique insuffisante ;
- Un mauvais retrait des moyens de déflexion gingivale (Expasyl) ;
- Un retrait de l'empreinte trop rapide ne permettant pas au matériau de terminer sa polymérisation.

Figure 53: Exemples de défauts d'enregistrement du profil d'émergence et des limites cervicales

- **Inadaptation du porte-empreinte :**

Figure 54: Exemple de défaut dû à l'inadaptation du PE

Il est possible que le PE interfère avec la préparation dentaire, et ainsi fausse l'enregistrement. Cela peut être causé par une inadaptation du PE par rapport à l'arcade

dentaire, provoquant un contact entre les deux structures et empêchant le silicone de venir enregistrer la zone. Le fait d'exercer une pression trop importante sur le PE peut également induire un contact nuisible entre les structures. Ce contact peut aussi être provoqué par une mauvaise stabilisation de l'empreinte pendant la polymérisation du matériau. Enfin, une trop faible quantité de matériau appliquée dans le PE peut engendrer ces défauts de contact.

- **Déplacement du silicone light**

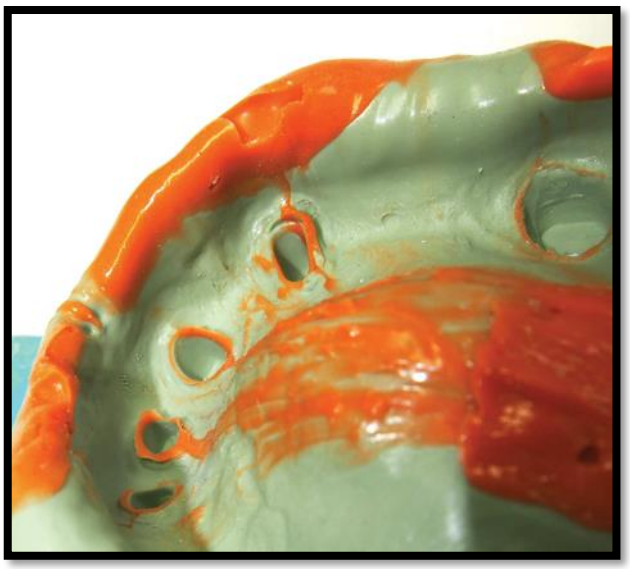

Figure 55: Défaut de déplacement du silicone

Il est nécessaire que la préparation dentaire soit enregistrée principalement par du silicone light, du fait de ses propriétés adéquates pour une précision d'empreinte. Lorsque ce dernier est appliqué en trop petite quantité, un déplacement du silicone light peut être observé. Le produit est alors chassé et ne sert pas à l'enregistrement de la zone voulue. Un contraste trop important entre les viscosités des différents silicones, une insertion trop rapide et trop forte du PE, ou un temps de travail dépassé peuvent provoquer cette pression trop importante sur le silicone light, le chassant de la zone de préparation dentaire, et impactant alors sur la qualité de l'enregistrement.

- **Mauvaise adaptation du silicone au porte-empreinte :**



Figure 56: Défaut d'adaptation du silicone au PE

Les problèmes d'adhésions entre le PE et le matériau d'empreinte se manifestent :

- Lorsque les empreintes sont réalisées sans application d'adhésif dans l'intrados du PE ;

- Lorsque les rétreints du PE ne sont pas assez prononcés, ou que les PE ne sont pas perforés et donc ne présentent pas de rétentions ;
- Lorsque le PE possède une souplesse qui entraine sa déformation lors de la désinsertion, et induit une dislocation du matériau et du PE ;
- Lors des empreintes en Wash Technique (2 temps), au moment de la réinsertion du PE après la première étape d'enregistrement au silicone putty : il est nécessaire d'effectuer un repositionnement parfait, afin d'avoir un bon étalement du silicone light, et une bonne adaptation de ce dernier. Dans le cas contraire, l'empreinte est faussée.

Les échecs d'empreintes en relation avec la méconnaissance du praticien des propriétés physico-chimiques des matériaux à empreinte sont causés par :

- Désinsertion prématurée de l'empreinte, matériaux incomplètement réticulés
- Silicone lourd mal Homogénéisé
- Silicone lourd inséré partiellement réticuler
- Silicone lourd inséré sur le light déjà réticulé
- Inhibition de la réticulation du matériau light ou du silicone lourd par le non-respect de dosage (Diminution du rapport catalyseur/base qui va donner un mélange inapproprié) ou par la présence des polluants au niveau des préparations

Les conséquences de ces défauts de manipulation sont :

- Sur l'empreinte :
  - Limites incomplètes
  - Présences des bulles et imprécision de surface
  - Absence de profondeur dans l'empreinte
  - Nombreux manques et déchirures
- Sur le modèle de travail :
  - Inexploitable au vu des nombreux défauts : déformations, limites illisibles, surfaces occlusales erronées
  - Modèle dimensionnellement erroné
  - Mauvais enregistrement des tissus parodontaux (29)

4.1.1.6.2 Répercussions de l'empreinte sur le parodonte : (6)

La question de l'agression parodontale liée aux techniques d'empreintes a fait l'objet d'innombrables publications. L'ensemble des auteurs s'accorde à constater que toutes les techniques, chacune par leur principe propre, sont agressives pour la région sulculaire .On

Parlera ainsi de :

- **Agression thermique** : Elle concerne essentiellement l'utilisation des hydrocolloïdes réversibles qui nécessite une manipulation minutieuse pour éviter tout risque d'agression thermique au moment de l'empreinte. En effet, les carpules contenant le matériau transitent dans des bains successifs : tout d'abord à 100 °C, puis dans un bain dont la température varie entre 63 et 69 °C, enfin, quelques minutes avant l'empreinte, dans un bain à 45 °C. Ces variations peuvent être à l'origine d'un choc thermique

- **Agression mécanique :** Des lésions peuvent être induites par la rétention de petites particules de silicone ou d'alginate dans le sillon gingivo-dentaire.

  Ce phénomène peut se produire par déchirure des bords fins du matériau au moment de la désinsertion. Ces petites particules, qui risquent alors de stagner plusieurs jours dans le sulcus, peuvent entraîner (de manière anecdotique), outre les réactions allergiques, des réactions d'irritation mécanique.

- **Agression chimique :** Elle dépend du type de matériau employé. Les hydro colloïdes réversibles : ils ne sont pas susceptibles d'entraîner d'effet chimique au niveau des tissus vivants.

Les hydro colloïdes irréversibles : il est communément admis que les alginates ne présentent pas d'effets biologiques indésirables. Cela vient, notamment, du fait que le temps de contact avec les tissus demeure relativement faible. Toutefois, si des débris de matériau stagnent dans le sillon gingivo-dentaire, une réaction inflammatoire peut apparaître.

Les élastomères : Mazzanti et al, dans une étude récente, ont testé l'effet irritant d'un matériau polyvinyle siloxane sur des lapins (contact du matériau avec la peau) et ont conclu que les conséquences dermatologiques étaient négligeables, bien que présentes en cas de contact prolongé. Ainsi, si pour ce matériau, un temps de contact correspondant à la durée d'une empreinte (même répétée) n'induit pas d'irritation significative, il faut cependant veiller à enlever tout excédent pouvant être retenu dans le sulcus. 153 La conséquence directe et constante de cette agression va se traduire sous la forme d'une récession gingivale : la gencive va se rattacher à un niveau inférieur. L'allure même de cette récession peut revêtir deux caractères :

- Être fixée et stabilisée dans le temps
- Elle peut être évolutive et à l'origine d'une pathologie parodontale chronique.

La nature et la valeur des récessions gingivales secondaires consécutives à la prise d'empreinte vont dépendre d'un certain nombre de facteurs qui peuvent se trouver isolés ou associés à savoir le terrain, l'âge et le moment de la prise d'empreinte.

4.1.1.7 La prothèse provisoire : (6)

Il s'agit d'un artifice prothétique provisoire assurant temporairement le remplacement d'une dent unitaire ou de plusieurs dents absentes (plurale) et aussi la protection et la restauration de l'organe dentaire préparé depuis la préparation jusqu'au scellement définitif de la prothèse permanente.

4.1.1.7.1 Répercussions de la prothèse transitoire sur le parodonte :

D'après les études histologiques de DRAGOO et WILLIAMS, une inflammation clinique de la gencive marginale autour des couronnes transitoires est observée au bout de 4ème semaines.

- **Agression thermique** : Elle est due à la réaction exothermique de polymérisation des résines autopolymérisables qui peuvent entraîner des lésions de brûlure des muqueuses.

- **Agression chimique :** Les manifestations d'intolérance au niveau des muqueuses sont rares ; une agression bactérienne liée à un mauvais état de surface ou un ajustage cervical imprécis doit être recherchée en premier lieu. Toutefois, selon certains auteurs si les poly méthacrylates de méthyle en tant que tels n'induisent que peu de réactions au niveau des tissus, le monomère (méthacrylate de méthyle) entraîne, quant à lui, dans de nombreux cas, des irritations tissulaires soit par contact direct soit par réaction allergique. Or, comme évoqué ci-dessus, quelle que soit la nature du matériau utilisé, la polymérisation n'est jamais totale.

  Enfin, d'autres éléments entrant dans la composition de ces résines (inhibiteur, initiateur, pigment de coloration) peuvent engendrer des réactions inflammatoires du même type.

- **Agression bactérienne :** Le polissage de l'élément provisoire doit être minutieux en raison du mauvais état de surface des matériaux utilisés. Lorsque ce paramètre n'est pas respecté, la plaque dentaire se fixe rapidement au niveau de la reconstitution, engendrant une inflammation du parodonte marginal, Il importe, donc, que les restaurations transitoires s'adaptent parfaitement aux limites cervicales rigoureusement déterminées lors de la préparation, sans s'étendre plus apicalement.

- **Agression mécanique :** La confection d'une prothèse aux critères morphologiques standard, le praticien doit prendre soin d'adapter l'élément transitoire au contexte buccal, pour éviter toute agression du parodonte, et

contribuer à la mise en condition tissulaire préalable à l'élaboration de l'élément définitif. Ainsi, la réalisation des contacts proximaux, l'ajustage cervical, les formes de contours axiales et la morphologie occlusale nécessitent une attention et une rigueur toutes particulières.

- **Agression occlusale :** Une prothèse transitoire non intégrée au contexte occlusal (surcharge dans les guidages, prématurités...) peut provoquer des réactions pulpaires et le plus fréquemment des nécroses dentaires au même titre que des obturations mal réglées en occlusion et lors des mouvements mandibulaires fonctionnels ce qui peut avoir des retentissements sur l'intégration fonctionnelle et occlusale de la restauration prothétique fixe définitif.

  ✓ **En absence de la prothèse provisoire :**

  - Perturbation de l'occlusion.
  - Diminution de la hauteur prothétique utilisable par égression des dents antagoniste.
  - Des éventuelles migrations dentaires.
  - Agression du complexe pulpo-dentinaire de la dent pulpée.
  - Agression des papilles gingivales.
  - La gencive libre autour de la préparation se referme, ce qui défavorise l'accès aux limites cervicales et rend de ce fait la prise d'empreinte difficile.

4.1.1.8 L'enregistrement de l'occlusion :

L'enregistrement de la relation intermaxillaire destiné au montage du modèle mandibulaire doit faire appel à une relation thérapeutique unique reproductible et asymptomatique. De plus, la prothèse fixée plurale impliquant dans l'écrasante majorité des cas la remise en cause d'au moins 50 % des références occlusales des patients, la relation centrée est la relation intermaxillaire de référence à cautionner. Le succès de son enregistrement est assuré par :

Une mise en condition neuro-musculo-articulaire immédiate (Jig de surélévation) ou médiate (gouttière occlusale ou plan de morsure) avant tout enregistrement.

La réalisation d'une cire de centrée pré-appliquée et découpée sur le modèle de travail maxillaire ; enregistrement punctiforme des pointes cuspidiennes de l'arcade mandibulaire, sans sollicitation de la proprioception au niveau molaire

Le montage en articulateur proprement dit :

Le choix du simulateur de l'occlusion en fonction de la situation clinique :

- Un occluseur destiné uniquement aux empreintes sectorielles, ce qui en limite d'autant l'indication en prothèse fixée plurale
- Un articulateur semi-adaptable avec montage du modèle maxillaire en axe charnière arbitraire sans paramétrage des boîtiers condyliens quel que soit le type de bridge si le guide antérieur est fonctionnel
- Un articulateur semi-adaptable avec montage du modèle maxillaire en axe charnière réel avec paramétrage des boîtiers condyliens (pente condylienne et angle de Bennett) quel que soit le type de bridge si le guide antérieur n'est pas fonctionnel.

L'enregistrement fausse des rapports intermaxillaires, le mauvais choix d'articulateur et l'irrespect de la morphologie occlusale (sur-occlusion, sous-occlusion, anatomie triturant erronée) entrainent des problèmes occlusaux et des retentissements au niveau des structures articulaires et musculaires

4.1.1.8.1 Problèmes occlusaux : (22)

✓ **Problèmes immédiats :**

- Interférence occlusale.
- Prématurités ne pouvant être amendées par un simple corono-plastie.
- Crêtes marginales à différents niveaux.
- Eruption de la dent antagoniste.
- Parafonctions.

✓ **Problèmes médiats :**

- Perte de contacts occlusale.
- Face occlusale perforée, abrasée.
- Dent non située dans le plan d'occlusion correspondant à des dents migrées, agressées ou trop réduites.
- Usure des éléments prothétiques réalisés en matériaux trop mous.
- Fractures des piliers prothétiques ou des dents naturelles antagonistes.

✓ **Trauma occlusal :**

Le trauma occlusal est la cause principale d'apparition et d'aggravation des parodontites.

Il entraine des lésions microscopiques et/ou sub-microscopiques de la membrane parodontale conduisant à une mobilité dentaire pathologique irréversible.

- **Manifestations cliniques :**
    - Contact prématuré.
    - Fracture radiculaire.
    - Hypercementose.
    - Cément fibrillaire.
    - Elargissement de l'espace desmodontal.
    - Rhyzalyses.
    - Résorption du cément et de la dentine.
    - Traumatisme des tissus durs de la dent.
    - Attrition occlusale d'origine alimentaire.
    - Facette d'usure du coté travaillant.
    - Lésion inflammatoire péri apical d'origine endodontique.
    - Mobilité dentaire.
    - Modifications osseuses.
    - Déclencheraient des troubles fonctionnels neuro-musculaires pendant la déglutition plutôt que pendant les mouvements masticatoires.
    - Entraveraient l'harmonie musculaire au cours de la mastication plutôt que lors de la déglutition.

4.1.1.9 L'essayage de l'armature métallique et de biscuit : (30)

La première chose à faire est de contrôler les modelés arrivés au laboratoire, le modèle en plâtre doit être parfait (absence de bulle d'air, limite cervicale précise, adaptation de la prothèse).

Ensuite en contrôle la prothèse sur le modèle de travail (précision de la limite cervicale, qualité de la collé de ma pièce prothétique)

Figure 57: l'essayage avec l'infrastructure métallique et vérification de l'occlusion

Les essais cliniques portant sur l'armature, permettent de contrôler :

- La forme générale de la chape métallique.
- L'ajustage cervical (l'adaptation avec la limite cervicale)
- L'insertion et la désinsertion de la chape.
- Le respect des embrasures et l'absence de compression de la gencive marginale par le contour de l'armature.
- L'occlusion (présence d'espacement nécessaire à la céramique).
- L'ajustage de la morphologie
- Le contrôle des contacts proximaux

4.1.1.9.1 Complications et échecs :

Les conséquences des défauts de conception de l'armature métallique sont :

4.1.1.9.1.1 La morphologie inadaptée : (22)

L'intégration harmonieuse de la prothèse dépend de sa morphologie, de son état de sur face et de sa situation sur l'arcade.

La construction d'une prothèse passe par l'observation minutieuse des dents antagonistes, collatérales afin de créer selon P.Pissis une « carte d'identité esthétique» pour en faciliter la reconstruction par le prothésiste.

La conception de la prothèse doit être en harmonie avec le sourire et doit respecter l'alignement des collets, le soutien de lèvres, les bords libres.

La communication, par l'intermédiaire de photos ou de notes écrites, avec le prothésiste est primordiale.

Figure 58: Une morphologie inadaptée d'une prothèse fixée portée sur le secteur incisivo-canin supérieure

Figure 59: Absence d'alignement des collets

Figure 60: Manque d'adaptation du joint donto-prothétique

4.1.1.9.1.2 Difficulté de l'hygiène : (22)

Le facteur pour une durée de vie la plus longue possible est une bonne hygiène bucco-dentaire. Il existe un lien direct entre la présence de plaque, le manque d'hygiène, le développement et la sévérité des parodontopathies. Une accumulation de plaque bactérienne entraîne des

complications allant de la simple gingivite aux parodontopathies les plus sévères avec formation de poches risquant, à long terme, la perte de l'organe dent aire.

L'Intermédiaire de bridge ne permettant pas le maintien de l'hygiène.

Les bombés vestibulaires ou linguaux ou palatins exagérés par excès de matériaux ou une taille insuffisante de tissu dentaire favorisant l'accumulation de plaque.

Figure 61: échec parodontale et esthétique au niveau de la couronne de la 22.

4.1.1.9.1.3 Syndrome de septum :

Une morphologie erronée des embrassures proximales avec absence de points de contacte empêchent une hygiène adéquate et pouvant provoquer des syndromes du septum.

Au stade du biscuit, il s'agira de contrôler en outre les éléments cités ci-dessus :

- L'absence de fracture ou de fissure de la céramique.
- L'intégration esthétique de la prothèse.

4.1.1.10 Scellement et collage :

Les principaux causes d'echec et de perte de rétention de la pièce prothétique sont le mauvais choix de type d'assemblage et le non-respect du principes de préparations :

Il existe différents modes d'assemblage en prothèse fixée :

- **Le scellement** : lorsqu'on utilise un matériau qui réalise sa prise à la suite d'une réaction acide base et qui n'adhère pas de manière significative à la dent et à la prothèse.
- **Le scellement adhésif** : lorsqu'on utilise un matériau qui réalise sa prise à la suite d'une réaction acide base et qui adhère à la dent et à la prothèse.
- **Le collage** : lorsqu'on utilise un matériau qui réalise sa prise à la suite d'une réaction de polymérisation et qui adhère à la dent et à la prothèse, soit seul, soit combiné à un adhésif.
- **Le vissage** : uniquement pour assembler un pilier ou une couronne sur un implant.

4.1.1.10.1 Scellement : (31)

L'assemblage se fera par scellement généralement quand les conditions de résistance mécanique optimales procurées par une épaisseur suffisante de la préparation face aux contraintes occlusales sont réunies.

Le scellement avec un ciment conventionnel, phosphate de zinc ou verre ionomère est alors indiqué.

Les domaines de prédilection du scellement sont :

- La fixation des prothèses métalliques ou céramo-métalliques de moyenne à grande étendue.

- Les cas de prothèses dont les limites sont sous gingivales. Nous notons que Les points forts des ciments de scellement restent :

- leur recul clinique,

- leur simplicité,

- leur potentiel bactériostatique,

- et leur faible coût

➢ **Le choix de ciment :** (6)

Le choix du ciment de scellement doit être bien réfléchi. En effet la nature du ciment de scellement n'est pas neutre du point de vue parodontal, ainsi :

- les ciments phosphates de zinc n'ont pas de potentiel d'adhésion, ce sont les rugosités de surface qui génèrent la friction responsable de la rétention ; ils sont peu performants en termes de résistance mécanique et d'adhésivité aux surfaces dentaires et prothétiques ; par ailleurs, ils sont incompatibles avec les reconstitutions corono- radiculaires en composite.

- Les ciments aux polycarboxylates se caractérisent par leur biocompatibilité, leur capacité d'adhésion et leur faible solubilité. On leur reproche de faibles propriétés mécaniques précipitant ainsi leur détérioration.

- Les ciments verres ionomères présentent des propriétés mécaniques supérieures, une meilleure étanchéité, des propriétés d'adhésion importantes et une bonne biocompatibilité, mais leur utilisation se heurte à une solubilité importante en présence d'humidité.

4.1.1.10.2 Déscellement et perte de rétention : (32)

Le patient se présente avec une prothèse mobile, voire complètement descellé.

Le patient peut ressentir une douleur et il est possible d'observer une inflammation parodontale, voire un bourgeonnement de la gencive. En prothèse plurale, le diagnostic est moins évident, un mouvement de bascule peut être mis en évidence.

- **Etiologies :**

- Temps de mélange prolongé
- Rapport poudre liquide soit par Amincissement le mélange soit par Mélange épais
- L'espace épais de ciment
- Inclusion des fibres de coton
- Pression insuffisante pendant le scellement
- Un ciment ancien ayant perdu ses propriétés mécaniques.
- Présence d'humidité.

4.1.1.10.3 Collage : (6)

L'assemblage par collage se présente comme la solution idéale lorsque l'épaisseur est faible et que la cohésion avec le support doit être plus importante. Il, présente quatre avantages majeurs que sont :

- Une conservation tissulaire maximale,
- La dissipation des contraintes thermiques, physiques et mécaniques grâce à la capacité de déformation du joint de colle,
- Un joint prothétique étanche,
- Un large choix de teinte qui joue un rôle important dans le rendu final et la transmission de la lumière.

Mais également quatre inconvénients majeurs :

- Le coefficient d'expansion thermique plus élevé.
- La présence d'une couche inhibée en surface due à l'oxygène.
- L'incompatibilité avec les substances à base d'eugénol.
- Et une plus faible tolérance aux erreurs de manipulation.

Il faut noter enfin que les colles sont contre-indiquées pour les cas de limites sous gingivales. Ainsi donc, les restaurations peu rétentives (bridge collé, attelles composites et fibre de verre, facettes porcelaine, et inlays et onlays), nécessitent un assemblage par collage

4.1.1.10.4 Décollement et perte de facette :

La réalisation de pièces partielles, totales, unitaires ou plurales collées requiert une très grande rigueur à toutes les étapes. Toute erreur, même infime, peut conduire à des échecs.

Le diagnostic est généralement évident, le praticien constate la perte ou la mobilité de la pièce prothétique.

Des facettes de céramique ou d'acrylique confectionnées au laboratoire peuvent être entièrement perdues et les facettes acryliques s'usent et se colorent. On fait actuellement peu de couronnes et de bridges avec des facettes spécifiques. Mais il y a des patients avec de vieux bridges ou les facettes à crampons ou de Steele ont disparu.

Figure 62: forte usure d'une facette de bridge en acrylique.

4.1.1.11 Les manifestations et échecs parodontales post-prothétique :

4.1.1.11.1 La maladie parodontale :

La précision d'adaptation marginale, la qualité des états de surface et la qualité de l'empreinte définissent la qualité du joint dento-prothétique. L'accent est alors mis sur la rigueur des étapes prothétiques et notamment celles de l'accès aux limites cervicales. Il est donc nécessaire de réunir des conditions optimales pour l'obtention d'une adaptation la plus précise des bords des restaurations en regard de la ligne de finition.

Différents facteurs (cliniques et de laboratoire) ont une influence sur la qualité du joint dento-prothétique :

- La ligne de finition (la situation et sa forme)
- Les séquences cliniques (préparation, accès aux limites cervicales, technique et matériaux d'empreinte, décontamination des empreintes et scellement)
- Les étapes au laboratoire (réalisation du modèle de travail, préparation et traitement des modèles positifs unitaires dont la pose du vernis est de 25 à 30 µm qui permet de créer un espace tampon pour le ciment de scellement, ..)

Tous ces facteurs vont ainsi contribuer à déterminer un hiatus dento-prothétique plus ou moins important, inévitablement supérieur à 25 µm. Ce hiatus agresse mécaniquement le parodonte en favorisant l'accumulation de plaque bactérienne et en modifiant quantitativement et qualitativement la flore gingivale, entraînant une inflammation sulculaire et parfois des récessions gingivales.

Selon ARMAND, le hiatus cervical doit se situer à moins de 100 µm d'épaisseur. De plus, l'ensemble des auteurs (ARMAND, LANG, PADBURY.) s'accorde pour reconnaître que plus le hiatus est grand, plus l'inflammation est importante.

L'accès aux limites joue ainsi un rôle essentiel pour la confection de prothèse avec un joint dento-prothétique minime.

Sur un plan biologique, il existe un consensus sur le fait qu'à qualité de joint dento- prothétique égale, plus une limite de préparation est éloignée du système d'attache épithélio- conjonctif meilleure sera la tolérance biologique. Pratiquement tous les travaux qui ont étudié la relation entre la position des limites de préparation et l'inflammation gingivale sont d'accord pour admettre la règle suivante : plus une limite est placée profondément dans le sillon alvéolo-dentaire plus la réaction inflammatoire est importante.

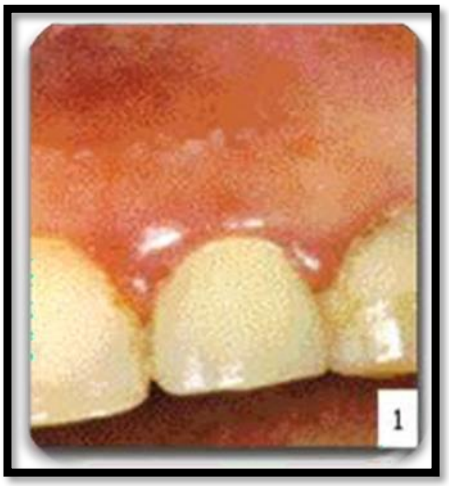

Figure 63: Agression de l'espace biologique par un biseau métallique trop profondément "sous-gingivale».

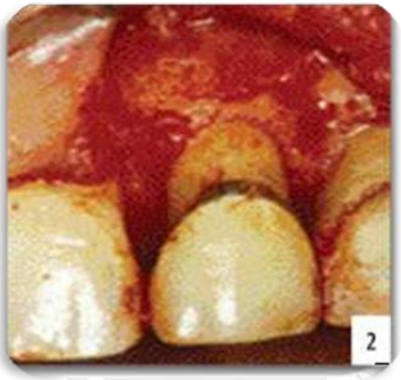

Figure 64: Chirurgie afin de recréer un espace biologique compatible avec la santé.

Figure 65: La cicatrisation après 04 mois.

Un échec à ce niveau peut être à l'origine des maladies parodontales qui peut être aggravé par une restauration mal faite ou maintenue en place et/ou des excès de ciment dans le sulcus.

Si la perte d'attache desmodontale est diagnostiquée précocement et la cause éliminée, on n'aura pas besoin d'autre traitement .Mais si la maladie a progresse de telle sorte que le pronostic de la dent s'en trouve réduit, on se verra peut –être obligé d'enlever la couronne, le bridge ou la dent.

S'il y avait un bridge, il faudrait remplacer les dents manquantes. On peut confectionner un grand bridge ou une prothèse de recouvrement adjointe.

Les dents qui ont perdu leur soutien et qui ne peuvent plus convenir à des piliers de bridge ne sont pas non plus utilisables comme piliers pour des prothèses partielles.

Figure 66: Limite trop profondément intrasulculaire à l'origine d'une inflammation importante.

4.1.1.11.2 Récession post-prothétique sur gencive fine : (33)

Figure 67: Récession gingivale post-prothétique

La dent 22 présente une récession gingivale vestibulaire associée à la couronnecéramo-métallique qu'elle supporte.
(Photographie issue de Malet, 2008)

On peut observer sur la Figure 68 une récession gingivale de classe 1 de Miller (2)au niveau de la limite prothétique cervicale, dénudant ainsi la racine vestibulaire de la dent 22 et laissant apparaitre le joint dento-prothétique. Cette rétraction gingivale, d'origine iatrogène, altère le résultat esthétique. Il a d'ailleurs été montré dans la littérature, qu'en présence de restaurations dentaires à limite intra-sulculaire, la finesse de la gencive marginale augmente le risque de récession.

Cette récession est la conséquence combinée du traumatisme opératoire et de l'accumulation de plaque au niveau du joint ; cette double agression crée ainsi une lésion inflammatoire qui, sur une gencive fine, dégrade tout le tissu conjonctif entraînant un effondrement de la gencive libre et donc une récession, en général vestibulaire. Une évaluation de la typologie parodontale permet de repérer les situations à risque (biotype fin).

4.1.1.11.3 Espace biologique non respecté : (33)

L'espace biologique, sur lequel nous reviendrons dans le chapitre III.2.1, est l'espace physiologique situé entre le fond du sulcus et le sommet de la crête alvéolaire ; il doit absolument être respecté lors de la conception de prothèses fixées. Une effraction de l'espace biologique peut entrainer des réactions inflammatoires du parodonte marginal.

Le non-respect de l'espace biologique peut entrainer deux réponses. Soit celui-ci se recrée à distance et entraine alors une fuite des tissus parodontaux et donc la formation d'une récession gingivale (Figure 69-A), soit la gencive marginale présente une inflammation chronique (Figure 69-B).

Figure 68: Conséquences du non-respect de l'espace biologique

A. Récession gingivale. B. Inflammation marginale chronique (Photographies issues de Zuhr & Hurzeler, 2013)

Figure 69: Radiographie illustrant une distance insuffisante entre la limite de préparation et le sommet de la crête osseuse

Sur cette radiographie, on remarque la proximité entre la crête osseuse et la limite de préparation au niveau des dents 34 et 35 ; il n'y a pas les trois millimètres requis pour respecter l'espace biologique. (Radiographie issue de Gharibi, 2009).

4.1.1.11.4 Couronne débordante : (33)

Lorsque des restaurations existantes présentent des sur-contours ou des sous- contours et une inadaptation marginale, on peut observer une inflammation des tissus gingivaux, notamment au niveau des zones interproximales. Il est alors nécessaire de redéfinir des limites cervicales et un profil d'émergence corrects pour la réalisation de nouvelles prothèses afin de recouvrer une bonne santé gingivale. Le profil d'émergence de la couronne prothétique influence non seulement l'acquisition mais aussi le maintien dans le temps de la morphologie muco-gingivale autour de la couronne. Dans cette situation, il est important de passer par une étape de prothèses transitoires afin de laisser les tissus mous périphériques cicatriser et d'évaluer les nouveaux contours prothétiques ;les finitions des prothèses transitoires dans ce cas sont alors d'une importance fondamentale.

Figure 70: Couronnes débordantes, photographies endobuccales

A. Inadaptation marginale des prothèses sur les dents n° 12-11-21-22 ; le joint dento- prothétique est visible. B. Objectivation de l'inflammation gingivale après dépose des prothèses en vue frontale, et en vue occlusale (C.) (Photographies issues de Fradeani, 2008)

4.1.1.12 Les échecs esthétiques : (23)

L'esthétique présente une part de subjectivité propre à chacun, mais il existe tout de même un certain nombre de critères objectifs qu''il faut respecter pour favoriser une intégration réussie de la prothèse dans la cavité buccale.

4.1.1.12.1 Au niveau parodontal :

L'intégration esthétique d'une prothèse fixe ne se conçoit pas hors du contexte parodontal.

La position du bord libre de la gencive marginale, son volume et sa couleur ont une incidence esthétique d'autant plus marquée q u' ils apparaissent lors de l'élocution et du sourire.

Les récessions et les hyperplasies gingivales sont des facteurs inesthétiques importants à l'origine de la dépose d'une prothèse débordante, en particulier en présence d'un sourire gingival.

Figure 71: La présence de récessions parodontales au bloc incisivo-canin supérieur de classe III de Muller aux dents suivant : 13, 12, 21,22et 23 et de classe IV de Muller à la 11

4.1.1.12.2 Absences de papilles interdentaires :

On peut retrouver des papilles déficientes ou absentes dans les cas de maladies parodontales, de malpositions dentaires, de soins iatrogènes ou de traumatismes, et après une avulsion dentaire traumatique.

Figure 72: Absence de papilles interdentaires

Photographies montrant une perte de la papille située entre les dents 11 et 21, consécutive à une chirurgieparodontale pour le traitement d'une parodontite agressive. (Photographies issues de Zuhr & Hurzeler, 2013)

4.1.1.12.3 Défaut alvéolaire au niveau d'un intermédiaire de bridge :

Il est aussi fréquent de trouver des défauts osseux alvéolaires au niveau d'un intermédiaire de bridge ; ces défauts vestibulaires horizontaux et/ou verticaux sont un véritable problème esthétique.

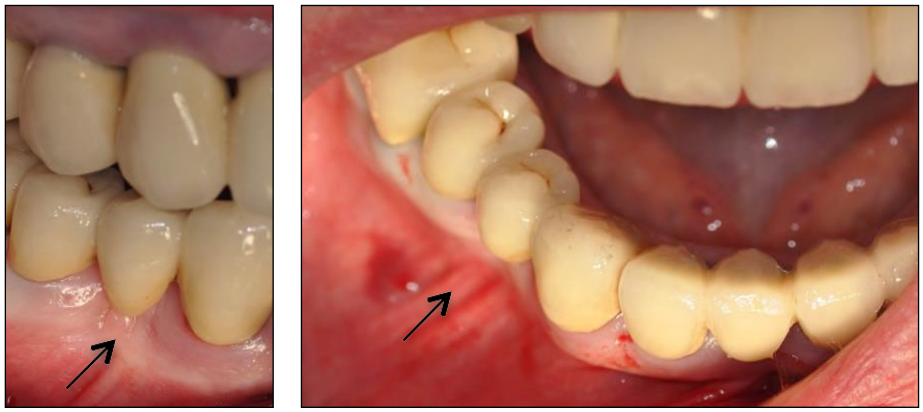

Figure 73: Défaut vestibulaire alvéolaire, photographies endobuccales

Il existe un défaut vestibulaire au niveau de l'intermédiaire de bridge (dent 44), ce qui compromet lerésultat esthétique.
(Patient suivi au DU de parodontologie de Toulouse)

4.1.1.12.4 L'échec de teinte:

Les problèmes de la teinte sont :

-Coloration physiologique des dents naturelles au fil des ans par apposition au non coloration des dents céramiques

-Racine colorée par un traitement endodontique (dent dépulpée)

Le choix de la teinte par le praticien et la reproduction fidèle par le prothésiste est un exercice délicat à réaliser.

On s'aide ainsi de teinter, photos ou carrément d'un maquillage des dents du patient chez le prothésiste.

Mais, malgré tous ces efforts, le matériau cosmétique peut ne plus s'accorder en teinte. Les raisons pour dépose r ces restaurations devenues inadéquates sont multiples :

- On remplace des couronnes à incrustation vestibulaire en résine mate par des céramiques plus actuelles permettant de jouer grâce à leur translucidité avec la lumière.
- On envisage aussi le changement d'une couronne Céramo-métallique par une couronne tout céramique.
- La teint e initialement prise a pu être erronée dès le départ.
- Des fissures ou des fêlures peuvent apparaître dans le matériau cosmétique au cours du temps entraînant l'apparition de colorations.
- La translucidité des dents naturelles ne peut pas être transmis au laboratoire et sa reproduction est délicate.

Figure 74: Teinte inadaptée de la couronne au niveau de la 11 et la présence d'un hiatus

4.1.2 Les échecs et les erreurs en relation avec la confection de la prothèse au laboratoire : (10) (34)

Le sourire participe à la création de l'image normalisée que nous souhaitons renvoyer à notre entourage et doit de ce fait correspondre aux standards esthétiques en vigueur. La réhabilitation prothétique, plus particulièrement antérieure, outre les difficultés techniques, représente un défi esthétique considérable, car elle modifie l'image de la personne.

Le chirurgien-dentiste est tenu, dans l'esprit du patient, à une obligation de résultat. Or l'appréciation d'un résultat esthétique est subjective.

Nos patients ont leur propre conception de la beauté, et la première difficulté pour le praticien est de saisir cette demande esthétique, parfois irréaliste. La deuxième épreuve réside dans sa transcription au prothésiste qui pourra alors la traduire en une réalité prothétique s'intégrant parfaitement au sourire, de part sa morphologie, sa teinte, son état de surface, mais également en s'accordant à la personnalité du patient, son sexe et son âge.

Dès lors, il apparaît que la communication entre les différents protagonistes est la clé de voûte du succès du traitement. Or il est de notoriété que le dialogue au sein de l'équipe formée par le chirurgien-dentiste et le technicien de laboratoire est l'un des maillons défaillants de la chaîne de production prothétique.

Dans l'objectif de favoriser l'intégration esthétique des restaurations, nous considèrerons l'avis du prothésiste ett de chirurgien-dentiste sur les solutions possibles à apporter afin de prévenir certains échecs de traitement. Cet avis, subjectif, formé à partir des connaissances théoriques du technicien et nuancé par son expérience professionnelle, les difficultés, les échecs et les constats menés au quotidien, permettra un angle d'approche différent de la clinique.

An niveau du laboratoire, la recherche de la précision des pièces prothétiques passe par une bonne connaissance des matériaux utilisés ainsi qu'une parfaite maîtrise des différentes étapes de la chaîne prothétique.

4.1.2.1 Traitement des empreintes :

Le traitement conventionnel des empreintes comprend plusieurs étapes que sont :

- La désinfection : quand elle est insuffisante ; elle va causer des bulles d'aires au niveau du modèle de travail dus à La présence résiduelle de salive, de sang ou de fluide dans la surface
- La coulée des modèles : La coulée des modèles, à condition qu'elle soit menée à l'aide d'une balance (dosage plâtre), d'un vibreur (élimination des bulles), d'un malaxeur sous vide et qu'elle soit faite dans des délais raisonnables (fonctions de la stabilité dimensionnelle du produit à empreinte), permet de réduire le risque de variation dimensionnelle et d'imprécision

- Le détourage et la mise en die : Le détourage et la mise en die sont les étapes qui peuvent engendrer un défaut au niveau de la limite cervicale si celle-ci est peu lisible ou une mobilité des MPU si les pins utilisés n'assurent pas une bonne rétention. De plus le fractionnement du modèle peut léser les faces proximales des dents adjacentes.

- Le montage sur articulateur (en cas de DAM diagnostiqués) : Le montage sur articulateur n'altère quant à lui d'aucune façon les limites cervicales où la morphologie des dents à restaurer.

4.1.2.2 Préparation des modèles positifs unitaires

Le modèle positif doit être la reproduction exacte du moignon.

- Il doit être exempt de bulles surtout au niveau des lignes de finition ;
- Il ne doit présenter aucune déformation ;
- Il doit être préparé pour permettre l'accès aux limites cervicales lors de l'élaboration des maquettes en cire.

Pour la préparation du M.P.U, on procède comme suit :

- Séparation des MPU par sciage
- La limite de la préparation dans son ensemble est exposée par détourage, permettant un bon accès aux instruments de modelage

Pour cela, la partie gingivale, qui fait obstacle, est éliminée en utilisant une fraise à plâtre en carbure de tungstène et en attaquant par-dessous, suivant l'axe général de la préparation, créant

une gorge qui s'arrête apicalement à 0,5 mm du rebord gingival de la préparation. Ensuite à l'aide d'une fraise boule plus fine en carbure de tungstène, on élimine le rebord gingival en remontant coronairement. Lorsque la fraise arrive dans ce qui correspond au fond du sulcus, le rebord gingival se détache, mettant en évidence la zone dentaire la plus apicale de la préparation enregistrée dans l'empreinte.

Après, on marque la limite de la préparation à l'aide d'un crayon. Cette décortication permet de visualiser parfaitement, non seulement la limite périphérique de la préparation, mais aussi la partie radiculaire sous-jacente qui permet de respecter le profil d'émergence radiculaire enregistré par l'empreinte.

Avec les possibilités offertes par le M.P.U, on peut parvenir à la suite de manipulations facilitées, à une bonne adaptation marginale de la maquette en cire et en l'occurrence la qualité du joint.

4.1.2.3 Traitement du modèle positif unitaire

La ligne de finition est marquée à l'aide d'un crayon. Puis un vernis espaceur d'une épaisseur de 25 à 30 µm est appliqué sur toute la préparation en s'arrêtant à 0,5mm des lignes de finition. Cela crée un espace tampon pour le ciment de scellement permettant une meilleure assise de la prothèse finale et une meilleure adaptation du joint dento-prothétique

4.1.2.4 La confection de la maquette en cire

Les cires destinées à l'élaboration des maquettes présentent un potentiel de déformation important d'origine physique, mécanique et structurale. C'est à ce stade que les causes d'imprécision sont les plus nombreuses et les plus importantes et se répercuteront sur l'adaptation marginale des éléments prothétiques.

Selon LUBESPERE le type de matériau à maquette a une grande influence sur le degré de précision d'adaptation marginale de l'élément coulé.

Le comportement dimensionnel des cires implique les précautions suivantes :

- Le travail de la cire en petites quantités et à une température bien contrôlée.
- La remargination des lignes de finition à l'aide d'une cire spécifique dite inerte.
- La mise en revêtement le plus rapidement possible.

Lors de la réalisation de la maquette en cire, un soin tout particulier doit être apporté à la finition des bords cervicaux, afin d'éviter les corrections délicates et toujours imparfaites lorsque la pièce est coulée.

4.1.2.5 Mise en revêtement :

Pour la coulée de l'alliage, la maquette en cire peut être enrobée dans deux types de revêtements :

- Revêtement à liant plâtre : utilisé pour les alliages dont la température de fusion ne dépasse pas 1200°C et un retrait compris entre 1,2% et 1,5%.
- Revêtement à liant phosphate : utilisé pour les alliages dont la température de fusion dépasse 1200°C et un retrait plus important entre 1,6% et 2,2 %.

Quel que soit la nature du revêtement, il va permettre une expansion. Le pourcentage d'imprécision dépasse, de 0,4% à 1,8% soit de 40µm à 180µm. Cela permet de compenser la contraction de solidification de l'alliages.

LUBESPERE (10) confirme dans son étude expérimentale que la méthode d'expansion du revêtement a une influence sur la qualité de l'adaptation marginale des éléments coulés et donc du joint.

4.1.2.6 Coulée de l'alliage :

Les alliages utilisés en prothèses conjointes présentent une contraction lors de leur cristallisation. Cette contraction doit être la plus faible possible, ce qui va conditionner l'adaptation des éléments coulés.

Cependant, Cette contraction de refroidissement, dite aussi retrait, est importante avec une moyenne de 200µm, mais elle sera compensée par les phénomènes d'expansion du revêtement qui peut atteindre jusqu'à 180µm permettant de réduire ainsi l'imprécision marginale

4.1.2.7 Nettoyage et polissage de la piece metallique

Après refroidissement du cylindre à l'air libre, les pièces métalliques sont libérées du revêtement délicatement.

L'ajustage des pièces prothétiques sur les préparations doit être identique à celui de la maquette en cire. Si un bord bâille, il faut recommencer depuis le début. Enfin les pièces seront polies avec des meulettes en caoutchouc de différents grains, des brossettes et des pâtes à lustrer.

Il est évident qu'une bonne finition de la maquette en cire facilite les étapes de finition de la pièce coulée.

4.1.2.8 Défauts de conception d'une pièce prothétique au laboratoire :

- Le traitement de la cire de la maquette et l'utilisation des techniques de mise en revētement doivent être menés avec rigueur.
- Un excès de compensation fournit une pièce manquant de rétention par frottement, avec un joint de ciment trop important.
- Une absence de compensation donne un élément qui ne pourra pas ētre mis en place, ce qui entraine une rétention insuffisante et des retouches importantes sur la face occlusale détruisant la morphologie souhaitée.
- Le '' satinage'' à l'aide de billes plastiques de l'intrados des coulées pourrait également produire un dépōt nuisant à l'adhésion du ciment sur le métal.
- Les défauts de coulée possibles sont :
    - Gauchissement : il apparait lors du retrait, et est la conséquence d'arêtes vives de la préparation (le métal se répand mal).
    - Défauts d'alliages : ce défaut est liè à une mauvaise manipulation lors de la fusion du métal. Si la température est trop élevée, les composants vont s'altérer.

- Coulée incomplète : due aux bulles d'air, aux surfaces rugueuses, aux irrégularités qui sont soit la conséquence d'une mauvaise mise en revêtement, soit d'un défaut de coulée, soit d'une mauvaise finition des cires.
- Corrosion : c'est le résultat de ségrégation, d'inclusion, d'un manque d'homogénéité de la surface de l'alliage dü parfois à des matériaux soumis å plusieurs fusions.
- Porosité : c'est la conséquence d'un refroidissement trop rapide, d'inclusion de gaz.

- De plus, une communication étroite avec son prothésiste pendant la conception d'une prothèse s'avére indispensable pour éviter tous problèmes. Par exemple, lors de la réalisation d'une armature de bridges, le choix du type de connexions (en « ovale » ou en forme de «T») est primordial si l'on veut éviter une fracture dont l'origine est très souvent biomécanique.
- Assemblage des céramiques

L'assemblage est une étape primordiale pour la pérennité de la restauration prothétique. Un bon assemblage réduit les risques d'infiltration bactérienne donc de désolidarisation de

la prothèse et améliore la résistance à la fracture à la fois de la prothèse et de la dent concernée.

Selon une étude de Ozcan et Niedermeier en 2002 (17), le taux de fractures pour les couronnes céramo-métalliques est de 3-4% à 10 ans, et celui des couronnes céramo--céramiques atteint les 5- 10% à 10 ans. De plus, 65% des fractures se font dans le secteur antérieur, et dans 75% des cas sur les faces vestibulaires des dents maxillaires

- **Pourquoi les matériaux cassent-ils ?** Une fracture au niveau d'une couronne dentaire est la conséquence d'un phénomène latent passant par plusieurs étapes non visibles cliniquement.

• Défauts de fabrication : des porosités peuvent être ajoutées au matériau lors des premières phases d'élaboration de la céramique au laboratoire.

• Défauts de surface : ceux-ci peuvent être créés avant la pose, après refroidissement, car les phases vitreuse et cristalline ont une contraction différente.

Problème	Cause	Solution
Teinte trop claire ou aspect opaque et poreux de la céramique.	• Température de préchauffage excessive • Température de cuisson insuffisante • Pompe à vide se met en route trop tard • Vide atteint insuffisant	• Diminuer la température de préchauffage • Augmenter la température de cuisson • Diminuer la température d'enclenchement du vide • Contrôler l'étanchéité de la pompe à vide/ du four.
• Rugosité de surface • Manque de brillant • Les bords s'arrondissent	• Température finale insuffisante • Température finale insuffisante • Température finale trop élevée	• Augmenter la température finale • Augmenter la température finale • Réduire la température finale
Fêlures suite à des contraintes de compression induites dans la céramique	Mauvais choix au niveau de l'alliage	Contrôler le CDT de l'alliage utilisé. Recuire la céramique à la température finale puis la tempérer lors de la phase de refroidissement à 800°C pendant 3 à 5 minutes.
Fêlures suite à des contraintes de traction	• Bords vifs au niveau de l'infrastructure • Mauvais choix au niveau de l'alliage	• Eliminer les bords vifs de l'infrastructure • Contrôler le CDT de l'alliage utilisé. Cuisson sans phase de refroidissement.

Tableau 6 : en cas de problème…, d'après Wieland Dental Technik GmbH.

87

Figure 75: problèmes rencontrés lors de la manipulation de céramique ; ses causes et ses solutions

4.1.2.9 Conséquences de ces défauts : (22)

4.1.2.9.1 Fracture des jonctions soudées :

Il arrive qu'une soudure de bonne apparence se fracture sou la charge occlusale. Cela peut être dû aux causes suivantes

- une paille ou une inclusion dans la soudure.
- Echec de la liaison à la surface du métal.
- Le joint de la soudure n'est pas assez étendu pour les conditions d'emplois.

Dans les bridges céramo-métalliques, on tâche de ne pas faire des soudures visibles de coté vestibulaire, de laisser la zone gingivale libre pour le nettoyage et de les restreindre du coté incisif pour donner l'impression des dents séparer. Toutes ces restrictions peuvent conduire à une soudure inadéquate et à l'échec.

Il ya des matériaux pour repérer la porcelaine en bouche. Même s'il ne dure que quelque année avant de se colorer ou de s'user, ils sont remplaçables et assez satisfaisants cela coute moins cher que de refaire tout le travail.

Il est préférable, lorsqu'il s'agit de souder des bridges à éléments multiples, de le faire au milieu des pontics avant adjonction de la porcelaine. La surface de soudure est plus grande et la soudure ratée représente un désastre dans un grand bridge céramo-métallique et exige souvent le descellement de l'entier et une nouvelle construction. La figure 77 montre un tel échec du pointe de soudure. Il n'y a pas de méthode satisfaisante de réparation intra-buccale, et lorsqu'on descelle le bridge pour ressouder on cause d'autres dégâts.

Figure 76: Montre un bridge à recouvrement modifié. Le contact se fait sur la moitié vestibulaire de la crête et du coté lingual l'espace est libre Ce bridge a cassé à cause d'une mauvaise soudure.

4.1.2.9.2 Fracture de la porcelaine :

Il fut un temps ou la chute de la porcelaine des couronnes céramo-métalliques, la perte de la facette tout entière étaient fréquentes et dues à la faiblesse de la liaison céramique-métal.

Avec les matériaux et les techniques actuels, c'est plus rare. Mais lorsque cela arrive, on est bien déçu même si les dégâts sont légers, il y a peu de choses à faire si ce n'est refaire la couronne ou tout le bridge.

Afin d'éviter ces accidents sur les bridges Céramo-métallique, on doit bien concevoir le squelette métallique, avec une épaisseur de métal suffisante pour empêcher la déformation, surtout s'il s'agit de bridges à longues travées. Les alliages nickel-chrome sont plus rigide et conviennent mieux aux bridges à travée très longues. Si on craint une flexion dans la région des pontics, on doit mettre de la porcelaine du coté lingual aussi pour les rendre plus rigides. Un bridge ou une couronne tout porcelaine fracturée doit remplacer la cause peut être un en traumatisme : et si au lieu de porcelaine seule en avait utilisée une coiffe céramo- métallique, c'est la racine qui serait fracturée ; c'est donc une chance. Si la fracture est due à un traumatisme et si la couronne ou le bridge ont donnée satisfaction pendant un certain temps il faut remplacer par une restauration tout céramique.

Mais si la fracture survient en fonction normale, peut de tempe après la mise en place on doit penser que la restauration tout céramique ne convient pas et on pensera à la prothèse céramo-métallique.

Figure 77: fracture de la porcelaine

4.1.2.9.3 Déformation :

Un bridge tout métal peut se déformer lorsque par exemple le pontic lavable est trop fin ou si on descelle le bridge avec trop de force. Lorsque cela arrive, il faut le refaire.

Dans les bridges céramo-métalliques, la déformation peut être provoquée par la fonction ou le traumatisme. Cela arrive lorsque l'armature est trop fine transversalement pour la longueur de travée et le matériau utilisé.

Usure occlusale et la perforation même avec une attrition normale, les faces occlusales de dents postérieures s'usent notamment avec l'âge. Avec une épaisseur d'environ 0.5mm d'or occlusal, la perforation ne survient qu'au bout de 2 ou 3 décennies. Si la perforation est due à l'usure normale et repéré avant développement de carie, on peut la réparer correctement.

Si cette perforation siège au niveau d'une obturation en amalgame, on peut la laisser sans traitement et la contrôler périodiquement.

Les perforations occlusales peuvent être faites avec l'intention de pratiquer un traitement endodontique ou un test de vitalité.

4.1.2.9.4 Perforation :
Ses causes :

- Insuffisance de matériel occlusale.
- Contacts prématurés.
- La mauvaise température de fusion.
- Position du motif inapproprié.
- Emplacement incorrect.
- parafonctions (habitudes nocives).

4.1.2.9.5 L'usure et la fracture de la pièce prothétique :
L'usure ou la fracture de la pièce prothétique oblige très souvent à la déposer pour une réfection totale.

La déformation de l'élément prothétique s'observe souvent avec des bridges de grande étendue, parfois en situation normale mais le plus souvent lors de traumatisme.

Cette déformation dépend de :

- La nature et des propriétés mécaniques des matériaux utilisés.
- La conception de la prothèse (nombre de piliers, longueur de la travée, épaisseur des connexions ...)

Figure 78:Usure de porcelaine et un mauvais joint donto-prothétique.

4.2 Les échecs en prothèse impanto-portée : (35)

4.2.1 Les échecs mécaniques d'origines prothétiques :

Les différentes complications mécaniques observées en implantologie ont une double origine :

1. **Augmentation de la puissance manducatrice** du patient

2. **Absence de proprioception** autour des implants

Ces complications concernent les différents composants prothétiques et implantaires : **implant, armature, vis de l'armature, prothèse, vis de la prothèse**.

L'apparition d'une d'entre elles doit inquiéter le praticien : la cause doit être identifiée et supprimer pour ne pas que le problème persiste.

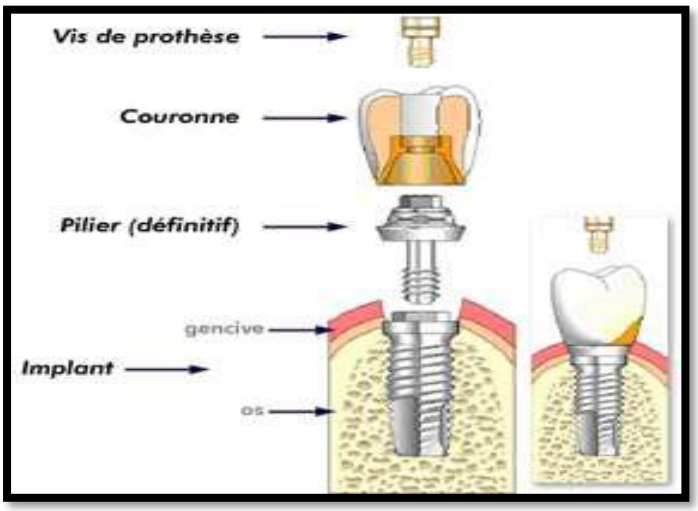

Figure 79: Les constituants prothétiques et implantaires

4.2.1.1 Perte d'obturation de vis

Lors de l'assemblage d'une prothèse fixe implantaire, il est essentiel d'obturer le puits d'accès à la vis. L'obturation intéresse le pilier implantaire en cas de prothèse scellée. Cependant, en cas de prothèse vissée, la vis devra être protégée ainsi que le puits d'accès afin de garantir une étanchéité et une esthétique correcte. La protection de la tête de vis implantaire est indispensable pour pouvoir ré-intervenir et ainsi éviter d'endommager la vis et rendre le dévissage impossible. Ainsi, pour protéger la vis, on peut utiliser du **Cavit ®, de la gutta-percha, une boulette de coton, un bouchon de silicone d'enregistrement de l'occlusion**, ou encore du **Téflon** ®. Ce dernier est le matériau de choix pour des raisons économiques, mais également car il ne se prend pas dans la fraise et ne sent pas mauvais lors de la réintervention contrairement au Cavit ® ou coton.

Pour refermer le puits d'accès en prothèse vissée, on peut utiliser de la **résine composite** ou alors un **bouchon en céramique,** à cimenter dans le puits d'accès, fabriqué par le laboratoire. L'avantage de la céramique est qu'on optimise l'étanchéité et le résultat esthétique de l'obturation (Gardon-Mollard G, 2016).

En cas de perte de l'obturation du puits de vis, il convient de **contrôler le couple de serrage**, puis de **désinfecte**r la cavité avec du Dakin ®, de l'alcool ou de la Chlorhexidine, avant de **mettre en place un matériau d'obturation**. Enfin, il est nécessaire de **contrôler l'occlusion**.

Figure 80: Puits d'accès à la vis

4.2.1.2 Dévissage d'une vis

Un dévissage apparaît dans près de 9% des cas (Pieger et Heydecke, 2010). Ce type de complication précède en général une fracture, c'est un signe d'alerte.

C'est pour cela, qu'en cas de dévissage, il est impératif d'utiliser des **vis neuves lors du revissage**.

La vis joue le rôle de ressort. Ainsi, un vissage à un couple de serrage trop important ou trop faible n'exploite pas au mieux l'élasticité de la vis et peut occasionner des pertes de rétention fréquentes. Depuis l'apparition des systèmes permettant d'appliquer des couples contrôlés sur la vis, il y a moins de dévissage dû au manque de serrage de la vis. Il est donc nécessaire, de **visser à la clé dynamométrique au couple prévu par le fabricant**

Le dévissage peut être dû à une **inadaptation de la pièce prothétique**.

Kallus et Bessing (1994) indiquent que : « le dévissage des vis en prothèse est démontré comme étant en relation avec des défauts de l'armature et peut être considéré comme étant dépendant

de l'opérateur ». En effet, la réalisation de l'armature avec de la cire calcinable met en rapport une pièce usinée, la tête de l'implant et une pièce coulée, la prothèse. Malgré la qualité actuelle des coulées, l'ajustage des deux pièces est médiocre et entraine un dévissage. C'est la raison pour laquelle les piliers usinés seront préférés aux piliers coulés.



Figure 81: Lorsqu'une pièce prothétique est bien ajustée, sa stabilité permet d'obtenir un vissage efficace à long terme. Lorsque son adaptation est médiocre, son instabilité entraîne des contraintes importantes sur la vis, à l'origine de dévissages répétitifs

L'autre cause est **l'occlusion.** Une surcharge occlusale répétitive risque d'entraîner un dévissage. L'implant, ankylosé dans l'os, ne présente aucune mobilité. Une interférence aura pour conséquence de « latéraliser » l'ensemble pilier-coiffe, sollicitant la vis, seul élément présentant une certaine ductilité et pouvant générer un dévissage après des cycles répétés de sollicitations (BERT M, 2016)

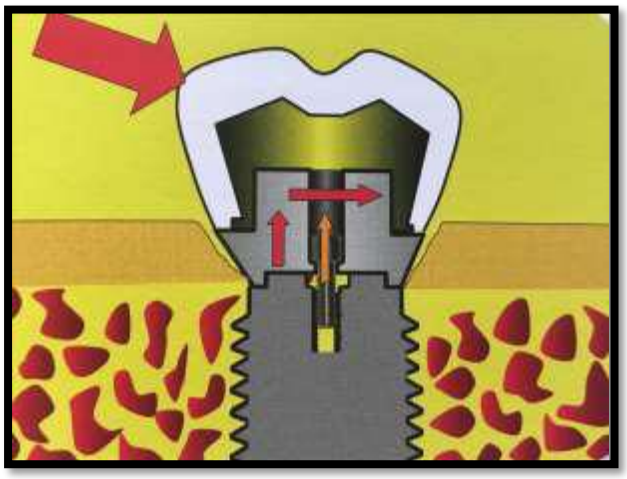

Figure 82: Effet de l'occlusion sur la vis

Le signe clinique d'un dévissage est la **mobilité**. Cependant, il est important de faire la différence entre un dévissage et une perte d'intégration de l'implant ou sa fracture. Pour cela il Faut analyser l'axe de rotation :

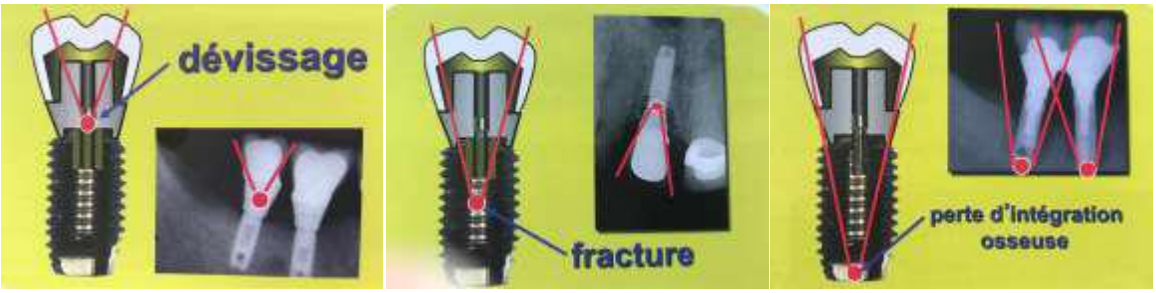

Figure 83: Diagnostic différentiel d'un dévissage

Le maintien du passage de la vis permet de gérer très facilement un dévissage. Cependant ces puits sont inesthétiques et sont donc souvent obturés à l'aide d'une résine composite, en prenant la précaution d'insérer du Téflon® afin de protéger le pas de vis.

* Si le bridge est vissé, il suffit d'accéder à la vis.

* Si le bridge est scellé, il est nécessaire qu'il soit facilement déposable sans qui il faudra fraiser la prothèse au bon endroit et avec le bon axe afin d'accéder à la vis. Cependant, certaine fois la dépose de la prothèse est inévitable pour atteindre la vis. Le bridge devra donc être refait par la suite.

4.2.1.3 Descellement :

C'est une complication relativement fréquente mais assez simple à résoudre.

En général, il suffit de **resceller le bridge** à l'aide d'un **ciment temporaire** en ayant pris soin auparavant de nettoyer délicatement le bridge à la sableuse ou aux ultrasons, d'éliminer les débris sur les piliers, de passer l'aéropolisseur sur ceux-ci avant de les désinfecter et de mettre en place un nouveau Téflon ®. Il n'existe pas de différence entre les différents ciments (oxyde de zinc eugénol, ciment verre ionomère, ciment polycarboxylate).

Mais bien souvent, le descellement d'une reconstruction est le signe avant-coureur d'un défaut de conception ou de réalisation prothétique. Une des causes principales est le **manque de rétention** dû à des piliers sous-dimensionnés, une dépouille trop importante. On risque alors des descellements répétitifs. Le mieux sera souvent de changer l'armature et donc de tout refaire. En effet, se contenter d'utiliser un ciment plus résistant ne suffit pas : il faut **supprimer la cause**, sans quoi on risque de passer à un autre niveau de complication.

L'**occlusion** doit être également minutieusement réglée, en statique comme en dynamique, puis elle doit être régulièrement contrôlée par la suite. La présence d'une extension peut être remise en cause si elle est responsable d'un bras de levier.

4.2.1.4 Fracture cosmétique :

Figure 84: Fracture de cosmétique

L'apparition de micro-fêlures de la céramique, pouvant évoluer en fracture, est favorisé par les contacts occlusaux fermes et puissants dû à l'absence de proprioception autour des implants.

Les fractures de matériau cosmétique surviennent principalement dans le secteur antérieur. Elles trahissent des contraintes en fatigue, car la résine reste un matériau fragile. Les forces en cisaillement et en tension sur un matériau qui se dégrade dans le temps peuvent expliquer ce phénomène. De plus, comme en prothèse conjointe dento-portée, il est important de respecter

l'épaisseur des connexions métalliques. Des connexions de faible volume peuvent entraîner des déformations de l'armature et de fractures de matériaux cosmétique.

Si la fracture est légère, la résine sera simplement **polie**. En cas de fracture mineure, le morceau peut être recollé avec une colle type Variolink ® ou alors mettre du composite. En revanche, une fracture plus importante, entraînant une gêne esthétique ou fonctionnelle, pourra être **comblée de manière « extemporanée »,** à l'aide d'un composite auto-polymérisable capable de se lier à la résine acrylique grâce à un adhésif spécifique. Ce type de réparation est cependant plus efficace s'il est effectué à l'aide d'une résine auto-polymérisable polymérisé sous pression, ce qui implique de dévisser la prothèse (Vaillant AS, 2016). Une **re-céramisation au laboratoire** est également possible après dévissage ou descellement de la prothèse

4.2.1.5 Fracture de l'armature :

Elles sont la causes d'un défaut de conception ou de fabrication. Les premières prothèses fixées mises en place avaient largement sous-estimé l'augmentation de la puissance manducatrice du patient avec le temps et ont présentés un taux de fractures élevé. Depuis, les **armatures** sont conçues avec des **épaisseurs importantes** et leurs fractures sont plus rares.

Pour assurer la pérennité de la **barre**, sa totale **passivité** est un prérequis indispensable à obtenir.

En cas de fracture de l'armature, la **réfection totale de la prothèse** est nécessaire. (Bert M, 2004).

4.2.1.6 Fracture de vis :

Une fracture de vis apparaît dans près de 5% des cas (Pieger et Heydecke, 2010). Elle peut être observée lors du premier vissage de la prothèse dû à **un défaut de la vis**. Elle peut également survenir lors d'un dévissage durant les étapes d'essais ou de maintenance. Enfin, elle peut arriver après de **multiples vissages dévissages**.

Kallus et al. (1994) signalent qu'une fracture de vis est fréquemment précédée de plusieurs dévissages, causés le plus souvent par une **inadaptation de la prothèse** ou un **défaut occlusal**. Le praticien s'obstine à revisser sans remettre en cause son travaill et, les dévissages affaiblissant la vis, elle se fracture (Bert M, 2016).

Figure 85: Fracture d'une vis prothétique

Les métaux utilisés en implantologie (or, titane) supportent bien les pressions et très mal les tractions. Or, lorsqu'une pression est exercée sur un élément en cantilever, le premier implant travaille en pression, mais fait également office de pivot, exerçant une traction faible sur le deuxième implant et forte sur le troisième dont la vis peut finir par se fracturer. Cette traction est également exercée par le cantilever controlatéral faisant de la vis centrale le point faible de la reconstruction prothétique.

Ainsi, afin d'éviter les tractions sur la vis centrale, il est prudent de veiller à la distribution des implants sur l'arcade (Bert M, 2016).



Figure 86: Lorsqu'une pression (flèche bleue) est appliquée sur un élément en cantilever, elle exerce une traction (flèche rouge) sur le 2e et 3e implant



Figure 87: Distribution des implants sur l'arcade

Le problème n'a pas la même intensité selon qu'il s'agit d'une vis de prothèse ou d'une vis de pilier. En effet, les **vis de prothèse** ont leur point de faiblesse situé sous la tête de la vis. Il suffit de **déposer la prothèse** pour accéder au fragment qui est facilement retiré à l'aide de pinces striées comme des pinces à sutures. Si, toutefois, la vis reste bloquée, il suffit de **changer le pilier** dont le dévissage se fait à l'aide d'une clé n'utilisant pas le filetage intérieur de l'implant (Bert M, 2016).

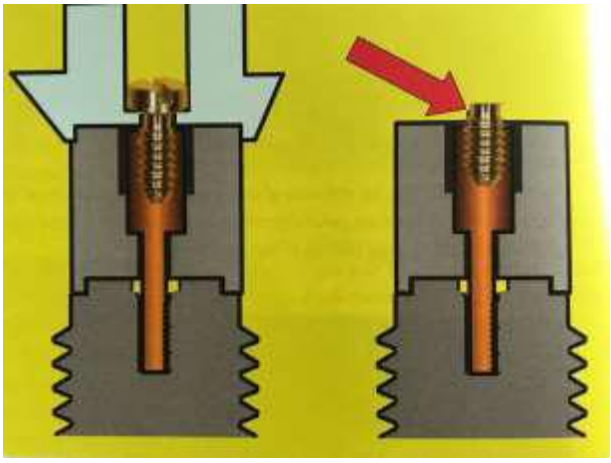

Figure 88: Fracture de la vis de prothèse

En ce qui concerne la **vis du pilier**, il y a deux situations envisageables :

* Soit la **vis est « libre » dans le filetage**. Dans ce cas-là, une **sonde de Rhein** ou une **fraise diamantée à finir « gros grain »**, insérée dans une turbine non connectée à l'unit sont utilisées. Cette turbine servira de « manche » et permettra donc la manipulation aisée de la fraise. Quelque soit l'instrument utilisé, il lui est appliqué une forte pression afin « d'accrocher » les irrégularités de surface, en même temps qu'un mouvement de rotation dans le sens du dévissage.

L'association de ces deux mouvements permet de retirer la majorité des vis fracturées (Bert M, 2016).



Figure 89: Dévissage de la vis à l'aide d'une sonde de Rhein ou d'une fraise diamantée

* Soit la **vis est « bloquée » dans le filetage**. Si elle n'a pas pu être extraite par les moyens cités ci-dessus, il est nécessaire d'utiliser un matériel spécifique adapté à la connectique de l'implant utilisé. Certains fabricants proposent des dispositifs de dépose de vis cassées qui permettent de guider un **foret « tourne-à gauche »** dans l'implant et donc de déposer la vis. Il s'agit de connecter un centreur

sur l'implant, puis d'insérer un foret dans son pertuis central, avant d'actionner le micromoteur en marche arrière. Ceci permet de réaliser une encoche sur le fragment sans en abîmer le filetage de l'implant. Une clé est ensuite placée dans l'encoche et, sous une forte pression, actionnée dans le sens du dévissage jusqu'à l'extraction du fragment fracturé (Bert M, 2016). En cas d'échec, et s'il reste suffisamment d'espace entre la vis et la partie apicale de l'implant, il est possible de visser la vis jusqu'au fond de l'implant, libérant ainsi assez de place pour une nouvelle vis.

Dans tous les cas, **l'utilisation d'ultrasons est à proscrire** pour ne pas modifier le pas de vis. Il convient d'être très vigilant, car une mauvaise prise en charge peut aboutir à une altération de l'implant et donc à sa dépose. Un travail sous **aide visuelle** est indispensable.

4.2.1.7 Filetage intérieur de l'implant endommagé :

Cette complication peut arriver quand **une vis est mal engagée et forcée**. Il ne faut jamais commencer un vissage mécaniquement. En effet, si l'axe est erroné, la puissance du moteur viendra abîmer plusieurs spires intérieures de l'implant. **Le vissage doit toujours être amorcé manuellement**, puis il est terminé soit mécaniquement, soit manuellement. De plus, la présence d'un **« parachute » sur le tournevis** est indispensable afin d 'éviter l'ingestion ou l'inhalation de ce dernier (Bert M, 2016).



Figure 90: Filetage intérieur endommagé

Il existe des **tarauds**, propre au système implantaire, permettant de récupérer un filetage endommagé. Ils sont munis d'une pointe mousse permettant de centrer l'instrument dans le filetage et apparition progressive de spires permettant la rectification des filets endommagés et de filets progressifs retaraudant les filets lésés. La précaution essentielle est de bien repérer l'axe du filetage intérieur de l'implant afin de placer le taraud exactement sur cet axe avant de le mettre en marche. Il est possible d'utiliser pour cela une **sonde droite de gros diamètre**. En cas de doute, une **radiographie** peut permettre de vérifier la concordance des axes.

Puis le taraud est actionné en « forçant » sur son manche dans le sens du vissage (Bert M, 2016).



Figure 91: Taraud

Si le système ne dispose pas d'un taraud, il est nécessaire d'en fabriquer un à l'aide d'un vis de cicatrisation taillée à l'aide d'une fraise de laboratoire en carborundum.

Le but est d'obtenir une pointe mousse et des spires d'apparition progressive (Bert M, 2016).

Si le filetage est trop endommagé ou irrécupérable, la seule solution est la **dépose de l'implant et son remplacement.**

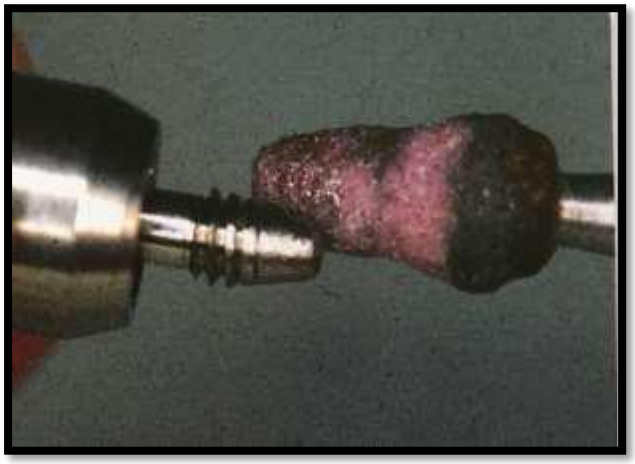

Figure 92: Fabrication d'un taraud

4.2.1.8 Fracture d'implant

C'est l'échec le plus redoutable car il faut procéder à la **dépose de l'implant**. Ces fractures sont souvent la conséquence **d'erreurs de construction prothétique** (diamètre insuffisant, la présence d'extension prothétique trop longue, un nombre insuffisant d'implant) ;

- D'un **défaut de fabrication** ;
- D'un **descellement partiel de la prothèse** ;
- De **l'absence de récepteur** pouvant renseigner les centres supérieurs des surcharges éventuelles ;
- Ou d'un **traumatisme externe**.

Pour déposer l'implant, on peut utiliser un **tourne-à-gauche** si le filetage intérieur de l'implant est disponible (comme pour les fractures de vis). Cependant, cet instrument est rarement suffisant pour casser l'ostéo-intégration de l'implant correctement ostéo-intégré. La deuxième alternative est donc d'utiliser un **trépan** d'un diamètre légèrement supérieur à celui de l'implant. Cela nécessite donc connaître la référence de l'implant. Cet instrument s'utilise à vitesse lente, sous irrigation et de manière séquentiel pour éviter un échauffement important de l'os. Le fraisage doit s'arrêter à 2 mm de l'apex de l'implant afin de faciliter la remise en place immédiate d'un nouvel implant (Bert M, 2016).

Figure 93: Utilisation d'un trépan

4.2.2 Les échecs biologiques d'origines prothetiques de la prothèse implanto-portée :

4.2.2.1 Mucosite :

La mucosite se définit comme **l'inflammation réversible des tissus mous** due à une contamination bactérienne sans perte osseuse. Elle s'identifie cliniquement par la présence d'une rougeur, d'un oedème, et l'existence d'un saignement au sondage. Cet accident infectieux des tissus mous peut se déclarer à la suite de **l'assise incomplète d'un pilier prothétique** ou en cas de **contrôle de plaque péri-implantaire déficient**. Elle s'oppose à la péri-implantite qui se caractérise par une perte osseuse observable radiographiquement. Dans la plupart des cas, la mucosite évoluerait progressivement en péri-implantite.

Pour traiter la mucosite, il est nécessaire **d'améliorer l'hygiène bucco-dentaire**, **d'éliminer le tartre** (à l'aide de curettes en plastique) et de **polir les structures supra-implantaire**. En complément, un bain de bouche antimicrobien (le plus souvent à base de Chlorhexidine à 0,2%) peut être prescrit.

4.2.2.2 Péri-implantite :

La présence d'une **lésion osseuse péri-implantaire irréversible** associée à **une flore pathogène** est appelée péri-implantite. Sa forme est généralement en cupule large. Cette alvéolyse péri-implantaire peut être progressive ou à l'origine d'une perte rapide de l'implant.

On observe une résorption osseuse pathologique dans deux cas :

* A la suite d'une **infection.** Dans ce cas, il n'y a pas d'os marginal, le bord osseux est estompé et l'importance de la perte osseuse est proportionnelle à la durée de l'infection et au type de flore microbienne. On observe une inflammation et une poche (>3mm)

* A la suite d'une mise en **charge occlusale inadéquate**. Il n'y a alors ni inflammation locale, ni poche (<3mm). Cette résorption se localise habituellement sur la crête osseuse mais peut aussi correspondre à l'élargissement de l'espace péri-implantaire. L'os marginal et la lamina dura radiculaire sont bien minéralisés.

Souvent les deux phénomènes, inflammation et charge occlusale, coexistent et se superposent.

Son diagnostic repose sur les signes suivants : saignement au sondage souvent associé à une suppuration, poche profonde (>4mm), et perte du support osseux d'au moins 3 spires (environ 2 mm).

A l'heure actuelle, plusieurs pistes thérapeutiques sont proposées :

- **traitement de surface** :

- Aéropolisseur avec de la poudre de bicarbonate ou de la poudre glycine ;
- Utilisation de curettes en plastique ou en carbone ;
- implantoplastie à l'aide d'une fraise ;
- Traitement au laser Er :YAG
- Utilisation d'ultrasons ;

- **Contrôle de l'infection** : traitement par voie générale par amoxicilline, chlorhexidine, doxycycline, tétracycline ou métronidazole ;

- **Mise en oeuvre en fonction de la morphologie du défaut osseux** :

- Situation avec 4 murs : greffe d'os autogène ou substitut osseux sans membrane ;
- Situation avec 3 murs : greffe avec membrane pour maintenir le matériau de comblement
- Situation avec 1 ou 2 murs : pas de régénération.

Cependant, le traitement de la péri-implantite s'avérera bien souvent insuffisant et la **dépose de l'implant** sera inévitable.

Toutes les thérapeutiques ont pour but d'éliminer le biofilm pathogène de la poche péri-implantaire, de décontaminer et de conditionner la surface implantaire, de contrôler la plaque et l'éventuelle régénération osseuse. L'efficacité et la fiabilité des différents traitements de la péri-implantite sont encore à démontrer. Une bonne hygiène buccale reste le meilleur moyen de prévention.

4.2.3 Les echecs esthetiques d'origines prothetiques de la prothèse implanto-portée :

La demande esthétique est de plus en plus grande, et le résultat esthétique fait partie des critères de réussite. Les complications esthétiques surviennent surtout au maxillaire du fait d'un recouvrement labial moins important qu'à la mandibule.

4.2.3.1 Désadaptation à la muqueuse :

Figure 94: Prothèse non adaptée à la muqueuse

Avec l'âge, **le maxillaire et la mandibule** peuvent subir une **résorption** qui risque d'entraîner une inadaptation de la prothèse à la gencive, et ainsi créer espace entre elles. En résulte une impossibilité de maintenir une hygiène adéquate, et de possibles difficultés d'élocution avec l'apparition d'un sifflement. Il faut, dans ces cas-là, envisager une réfection complète de la base en résine de la prothèse. Cela sera d'autant plus aisé si, dans la conception prothétique, l'infrastructure a été intégralement enrobée de résine. Une empreinte de la situation muqueuse peut alors être réalisée avec un matériau d'enregistrement adapté (un polyéther par exemple) (Helfer M, 2016).

4.2.3.2 Sens esthétique du patient :

« L'esthétique apparait comme le résultat de tout ce qui peut concourir à un équilibre harmonieux entre tous les vecteurs capables d'éveiller en nous une émotion particulière appelée sentiment de beau » Lejoyeux (1976). Ainsi, l'évaluation du résultat esthétique est très **subjective**. Il est essentiel d'analyser le profil psychologique du patient avant d'entreprendre le traitement. La prothèse peut être techniquement parfaitement réalisée et pourtant être considérée comme un échec par le patient.

4.2.3.3 Dimension verticale :

Le terme « dimension verticale » désigne la hauteur de l'étage inférieur de la face, c'est-à-dire la distance entre le point sous-nasal et le gnathion.

Cette étape est primordiale et si on ne respecte pas les règles d'enregistrement on va se trouver face à diffèrent type d'échecs

Ainsi, une mauvaise évaluation de la dimension verticale aura de nombreuses répercussions.

Une **sous-évaluation de la dimension verticale d'occlusion** entrainera :

- Un étage inférieur « tassé » dû à une altération des proportions de la face ;

- Un aspect vieilli du visage par accentuation des rides, plis, sillons et perlèches ;
- Une gêne à la déglutition par impossibilité d'établir des contacts postérieurs, interposition linguale fréquente ;
- L'apparition de parafonctions (tics de déglutition et de succion) ;
- Une altération progressive des structures articulaires (condyle, ménisques) ;
- Et exceptionnellement : douleurs évoquant les algies « essentielles » (compression du nerf auriculo-temporal) (Davarpanah M, 2015).

Tandis que les conséquences d'une **surévaluation de la dimension verticale d'occlusion** sont :

- Visage figé, perdant toute expression ;
- Téguments étirés, aspect de « bouche pleine » ;
- Sensation d'empâtement (le patient trouve les bords prothétiques trop épais) ;
- Dents trop visibles et disgracieuses à l'ouverture buccale ;
- Difficulté à la déglutition ;
- tensions musculaires ;
- élocution gênée, maladroite. Chocs audibles entre les dents en porcelaine au cours de l'élocution ;
- risque de résorption osseuse pathologique (Davarpanah M, 2015).

4.2.3.4 Soutien labial et profil

Devant un patient totalement édenté, il est important **de rétablir un soutien de lèvre adapté**, pour cela il faut respecter certains **critères esthétiques**. En 2010,

Bidra et coll. ont analysé le soutien des lèvres en fonction des variations du profil Cutané.

Le **soutien de la lèvre supérieure est garanti par les deux tiers cervicaux des dents prothétiques maxillaires antérieures et par la fausse gencive vestibulaire**

(Brunton et Mc Cord, 1994). Durant les essayages prothétiques, il peut être utile d'augmenter la fausse gencive pour soutenir de manière harmonieuse la lèvre.

Cependant, il faut veiller à conserver le relief du philtrum et ne pas trop tendre la lèvre ce qui risquerait de faire disparaître les plis ou rides labiales.

Soutien de lèvre excessif	Soutien de lèvre insuffisant
* Lèvres étirées, tendues * Taille du vermillon des lèvres augmenté * Disparition des sillons nasolabial, naso-génien, labiomentonnier * Lignes de tension autour de la cavité buccale * Déformation du philtrum * Élimination des contours naturels de la partie inférieure du visage qui sont en rapport avec la partie supérieure * Difficultés lors de la prononciation de certains phonèmes (exemple : « fe », « ve »)	* Aspect général d'effondrement autour de la cavité buccale * Taille du vermillon des lèvres diminué Approfondissement des sillons nasolabial, naso-génien, labio-mentonnier * Chute des commissures labiales * Disparition du philtrum * Anomalies phonétiques (exemple : « fe », « ve ») * Douleur au niveau des ATM provoquée par un sollicitation plus importante

4.2.3.5 Asymétrie

La gabelle, le bout du nez et le menton sont les points de référence pour définir la ligne médiane de la face. Cependant, cette référence n'est pas toujours fiable car ils ne sont pas toujours alignés sur le grand axe. Ainsi, pour déterminer la ligne médiane de la face, le **milieu de la lèvre supérieure** peut être alors utilisé comme référence (Fradeani M, 2006).

D'un point de vue prothétique, une asymétrie par rapport à la ligne médiane n'a pas beaucoup d'importance, **la priorité devant être donné à la verticalité de la ligne interincisive** (Fradeani M, 2006). Kokich et associés ont trouvé qu'un écart inférieur à 4mm entre les lignes médianes faciale et dentaire n'est pas remarqué. Cependant, le sourire paraît d'autant plus asymétrique que le décalage entre ces lignes augmente.



Figure 95:La gabelle, le nez et le menton ne sont pas alignés. La ligne médiane est alors déterminée en prenant comme référence le philtrum labial

4.2.3.6 Ligne du sourire

C'est une ligne imaginaire passant par le bord inférieur de la lèvre supérieur.

Selon Tjan et al, il existe trois types de lignes de sourire :

* **une ligne haute** (A) découvrant la totalité des couronnes dentaires du bloc antérieur maxillaire (10,6% des jeunes adultes) ;

* **une ligne moyenne** (B) découvrant 75 à 100% des couronnes dentaires du bloc antérieur maxillaire (68,9% des jeunes adultes) ;

* **une ligne basse** (C) découvrant moins de 75% des couronnes dentaires du bloc antérieur maxillaire (20,5% des jeunes adultes)

Cette ligne permet d'évaluer l'importance du découvrement gingival lors du sourire.

L'expression « sourire gingival » est utilisée quand plus de 3 mm séparent la limite cervicale de la dent et la ligne du sourire (Vigouroux F, 2011).

Figure 96: Les trois lignes de sourire

Lors de l'examen clinique initial, il est essentiel de procéder à une évaluation de **l'amplitude du découvrement labial** pendant le sourire et de la **hauteur labiale** au repos. Si durant un **large sourire**, **la crête antérieure est visible**, le patient doit être averti que la restauration prothétique sera plus difficile à réaliser. Dans ce cas, on peut proposer au patient de réduire chirurgicalement la crête alvéolaire afin de diminuer l'exposition de la transition entre la muqueuse et la fausse gencive.

Figure 97: Visibilité de la crête maxillaire lors d'un sourire forcé

4.2.4 LES ECHECS FONCTIONNELLES D'ORIGINE PROTHÉTIQUES

Les échecs fonctionnels en implantologie sont en rapport avec les troubles de la phonation, les rétentions alimentaires et la position de la langue.

4.2.4.1 Troubles de phonation:

Les bridges implanto-portés peuvent poser des problèmes sur le plan de la phonation, en particulier lorsqu'ils intéressent l'arcade maxillaire. Ces complications apparaissent le plus souvent dès la mise en place de la prothèse.

Il est nécessaire de prévoir des **formes de contours adaptés pour que le patient puisse effectuer les opérations quotidiennes d'hygiène, de maintenance**. Il doit pouvoir passer les brossettes interdentaires, des sticks en silicone, de l'Access floss.

Tous ces outils, pour être utilisés, doivent bénéficier d'assez de place autour des implants et sous les inters de bridge (Helfer M, 2016).

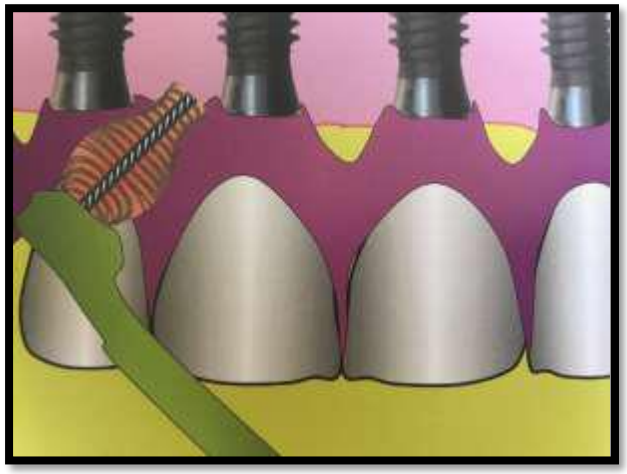

Figure 98: Espace nécessaire à l'hygiène interdentaire

Souvent, ceci **n'est pas compatible avec l'obtention d'une herméticité au niveau antérieur** et on se trouve régulièrement avec des problèmes de phonation quand le patient va s'exprimer, en particulier pour les **phonèmes F et S**. La lèvre peut parfois se soulever à cause des fuites d'air entre la fausse gencive et la crête gingivale (Helfer M, 2016).

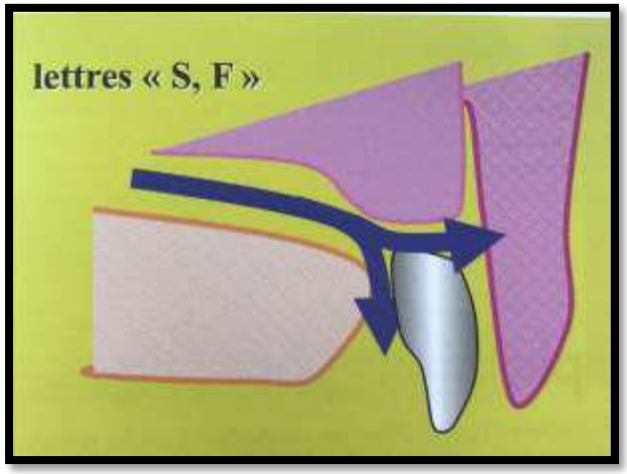

Figure 99: Fuite d'air lors de la prononciation des lettres S et F

Il est donc très important que cette fausse gencive soit ajustée au mieux possible en ménageant justes les espaces nécessaires aux brossettes. Malheureusement, la plupart du temps, au bout de quelques semaines ou quelques mois, on peut observer une légère résorption et les tissus vont

un peu se déplacer. Ils se déplacent à cause de ses brossettes et fils qui ont tendance à refouler les tissus mous si on les passe en forçant un peu. Ainsi, on peut observer au cours du temps une petite évolution de la gencive marginale, crestale autour des implants qui provoquent des fuites de salive et d'air. On peut alors effectuer un **rebasage direct au cabinet** à l'aide des résines photopolymérisables roses, **ou au laboratoire** en prenant une empreinte et réajuster au laboratoire la fausse gencive (Helfer M, 2016).

De plus, la présence d'une protubérance palatine, permettant d'accueillir la vis prothétique va créer un obstacle gênant la nécessaire étanchéité au niveau des incisives, indispensable à la suppression d'air, permettant de prononcer la lettre T (Bert M, 2016).

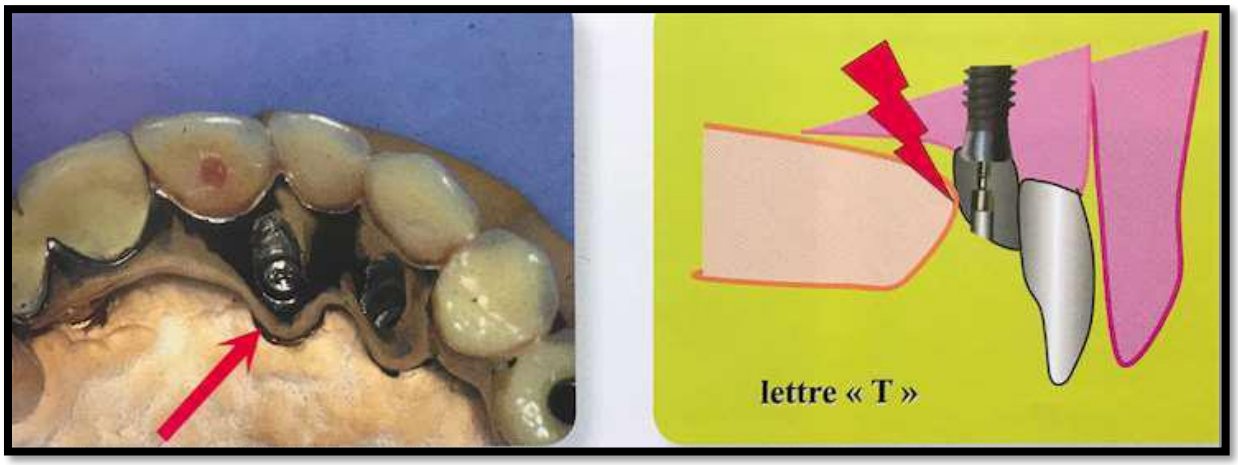

Figure 100: Protubérance palatine gênant la prononciation du T

Une **période d'adaptation phonétique de 3 mois** est souvent suffisante. Si les troubles persistent après cette période, une **modification prothétique** est nécessaire sous la forme d'une meilleure adaptation prothétique au palais ou de la mise en place d'une fausse gencive. Toutefois, l'hygiène et la maintenance sont rendues plus difficiles (Helfer M, 2016).

4.2.4.2 Rétention alimentaire

L'accès au brossage peut être limité par certaines réalisations prothétiques. La fausse gencive et/ou la proximité importante entre les implants peuvent rendre difficile un contrôle de plaque efficace. Les rétentions alimentaires peuvent être minimisées en **évitant les formes trop rétentives des intrados, les surplombs non nécessaires à l'esthétique de la lèvre** et **en polissant** soigneusement tous les éléments.

4.2.4.3 Position de la langue

Les patients peuvent ressentir un **inconfort passager** lors de la mise en place d'une prothèse implanto-portée après un édentement de longue durée non compensé.

Chapitre III
La prévention des échecs

1 Introduction :

Les prothèses fixées ont une espérance de vie limitée et finissent par avoir besoin d 'une modification ou d'un remplacement pour des raisons esthétiques, fonctionnelles, mécaniques ou biologiques.

Il convient de respecter certaines règles afin de repousser au maximum cette date, c'est ce que nous allons voir dans cette partie.

2 Importance de l'examen clinique :

Il est indispensable de faire remplir à chaque patient un questionnaire médical et de le réactualiser à chaque nouvelle séquence de soins.

Le passé médical du patient doit être connu avant d'élaborer un traitement prothétique ou implantaire, ceci afin de connaître les précautions particulières à mettre en place.

Ainsi il existe des contre-indications à la mise en place d' implants, qui peuvent entraîner des complications à l'origine de la dépose de l'implant.

Par exemple, certaines des contre-indications implantaires sont : diabète, tabac, patient à risque cardio-vasculaire, ostéoporose, patient avec des problèmes d'hémostase, patient avec des problèmes psychologiques...

Enfin, une bonne anamnèse passe par une observation minutieuse de la morphologie du patient. En effet, le traitement est abordé différemment selon le sexe, l'âge, la force musculaire ou encore la présence de parafonctions comme le Bruxisme.

3 Enseignement de l'hygiène bucco-dentaire :

Cette partie peut sembler évidente, mais il existe encore trop de praticien qui la néglige.

En effet, l'hygiène est la clé de la réussite de tout traitement prothétique et implantaire.

II est indispensable de montrer aux patients l'étendue des instruments, souvent insoupçonnée, qu'ils ont à leurs dispositions pour bénéficier d'une hygiène correcte.

On parlera du fil dentaire, des brossettes interdentaires, des bains de bouche...

Pour appuyer ce discours, un révélateur de plaque est utile.

Un bon contrôle de plaque a pour effet de prévenir l'apparition des gingivites ou de parodontites.

4 Intérêt de la maintenance :

Après les traitements « actifs », les patients ont besoin d'une assistance professionnelle délivrée à intervalles régulières et comportant à chaque fois :

-Une incitation à l'hygiène et un enseignement au contrôle de plaque.

-Une élimination minutieuse du tartre et des facteurs de rétention de plaque.

-Un examen des dents et du parodonte pour détecter précocement d'éventuels problèmes.

Pour les patients consciencieux, on préconise une visite d'entretien tous les 6 mois.

Pour les autres plutôt 3 mois (= temps nécessaire à la plaque d'être pathogène).

5 La taille sur dents vivantes: (22)

Avant de commencer les étapes de taille, un examen préalable de la dent est recommandé.

Le praticien prend en compte dans sa décision de garder ou non la dent vivante:

-L'âge du patient.

-Si le patient est bruxomane, la pulpe se rétracte.

-Le volume pulpaire visible à la radio.

Il faut minimiser les agressions physiques lors des différentes étapes du traitement :

-*Mécaniques :* il faut éviter au maximum les vibrations des instruments rotatifs. La vitesse doit être supérieure à 60000 tour/min ou alors inférieur à 4000 tour/min.

-*Thermiques:* l'utilisation d'un triple spray avec une pression inférieure à 200g,l'utilisation de fraises neuves et la réalisation d'un fraisage alternatif sont impératives.

-*Hydrauliques :* il faut faire attention pendant le séchage par j et d'air, mais aussi en utilisant une anesthésie locale avec vasoconstricteur (diminution de la perfusion sanguine de la pulpe).

-*Lors de la réalisation de prothèses transitoires,* la résine a une prise exo thermique. Il faut donc refroidir régulièrement et désinsérer plu sieurs fois la prothèse.

-*Lors du scellement définitif,* on utilise un primer, un vernis type GLUMA ®, car le ciment oxyphosphate de zinc type CROWN BRIDGE® a une prise exo thermique et un pH acide. Les polycarboxylates type DURELON® sont peu irritants mais ont des propriétés mécaniques plus faibles.

Si chacune de ces agression s, prise isolément , a peu d' effet sur la pulpe, c' est la somme de chaque étape qui entraîne une nécro se pulpaire qui devient peu à peu irréversible et dont le déclenchement sera toujours tardif (une fois la prothèse scellée ou collée) .

Il faut donc les minimiser au maximum si on veut conserver la vitalité pulpaire et toujours agir avec rigueur et minutie.

6 Qualité du traitement canalaire initial :

Le traitement canalaire est une étape clé, trop souvent négligée par les praticiens

pourt ant à l'origine soit du succès soit de l'échec du traitement prothétique.

Les complications d'origine endodontique (granulôme, kyste) sont ainsi la première indication de dépose en prothèse fixée.

La reprise de traitement canalaire est un des ac tes les plus pénibles et les plus contraignants auxquels le praticien est confronté.

Pour l'éviter, il suffit de respecter quelques règles simples :

-Réaliser une radiographie préopératoire pour apprécier la longueur de la dent, la forme de la chambre pulpaire, son volume, sa situation mais aussi le nombre de canaux et leur finesse.

-Utiliser des « assistances visuelles» type microscope, pour repérer les entrées canalaires , éviter des per forations et réussir à obturer les canaux surnuméraires

-Bien connaître l'anatomie dentaire.

-Déterminer la limite apicale de la préparation, soit avec une radio « lime en place » ou alors avec un localisateur d'apex afin de minimiser le risque de dépassement souvent mal toléré.

-Respecter les règles d'asepsie pour limiter la contamination bactérienne : utilisation de la digue dentaire, d'un matériel stérile, d'une irrigation abondante et régulière (hypochlorite).

-Ne pas oublier de bien sécher le canal avant d'obturer.

-Obtenir une obturation canalaire étanche.

-Eviter d'utiliser des instruments trop anciens donc trop sollicités et qui risquent de se fracturer.

-Bien respecter la chronologie des séquences et la durée d'utilisation des instruments recommandées par les fabricants.

-Ne jamais forcer sur un instrument.

-Avoir recours à la chirurgie endodontique pour obturer une dent dont l'anatomie radiculaire (racine coudée) empêche toute préparation endodontique de qualité.

Choix des matériaux :

Le praticien doit s'assurer que le patient ne présente pas d'allergie à certains matériaux ou produits employés.

Pour cela il réalise une anamnèse complète, et demande au besoin des tests allergologiques.

Il est primordial de s'assurer avant la pose de la prothèse ou de l'implant, de leur compatibilité avec l'organisme du patient.

Cette simple précaution est souvent oubliée par de trop nombreux praticiens.

7 Respect minutieux des étapes de réalisation d'une prothèse conjointe :

7.1 Pendant l'étape d'empreinte :

Une empreinte déformée peut être à l'origine d'une réalisation médiocre qui risque de se desceller prématurément.

La déformation du matériau intervient si on ne respecte pas le temps de prise ou de polymérisation.

Elle se produit également si l'empreinte n'a pas été coulée immédiatement après sa prise. Des variations dimensionnelles apparaissent inévitablement après désinsertion.

7.2 Pendant les étapes de laboratoire :

Le traitement de la cire de la maquette et l'utilisation des techniques de mise en revêtement doivent être menés avec rigueur.

Un excès de compensation fournit une pièce manquant de rétention par frottement, avec un joint de ciment trop important.

Une absence de compensation donne un élément qui ne pourra pas être mis en place, ce qui entraîne une rétention insuffisante et des retouches importantes sur la face occlusale détruisant la morphologie souhaitée.

De plus, une communication étroite avec son prothésiste pendant la conception d'une prothèse s'avère indispensable pour éviter tous problèmes. Par exemple, lors de la réalisation d'une armature de bridges, le choix du type de connexions (en « ovale » ou en forme de « T ») est primordial si l'on veut éviter une fracture dont l'origine est très souvent biomécanique.

7.3 Pendant l'étape de Scellement :

Le scellement est un acte quotidien, délicat à mener du fait de la synchronisation et de la rapidité nécessaire à son exécution.

Des erreurs peuvent être commises au cours des opérations suivantes :

7.3.1 la préparation du champ opératoire :

Le nettoyage des dents supports : il doit être aussi parfait que possible. Les débris microscopiques (boue dentinaire ou smear layer) et la plaque dentaire doivent être éliminés. On utilise un ammonium quaternaire type Mercryl Laurylé.

L 'assèchement des dents supports et de la cavité buccale : il présente de nombreuses difficultés au niveau des molaires mandibulaires. La pose de la digue demeure le moyen de choix pour isoleravant scellement des éléments supragingivaux de type inlay permettant la pose du clamp. Quand son emploi est impossible, la pompe à salive et l'aspiration chirurgicale sont utilisées. L'utilisation de cotons salivaires améliore l'assèchement de la cavité buccale. Les dents supports seront essuyées avec un coton imbibé de solvant évaporable de type HYDROL® plutôt que séchées par application d'air toujours douloureux sur les dents pulpées. Le suintement du sulcus est une cause fréquente d'échec de scellement, il convient de l'éviter.

7.3.2 La preparation de scellement :

Nous allons voir les erreurs à éviter :

-*Utiliser des instruments propres :* les traces d 'eugénate sur la spatule ou la plaque destinées au mélange des oxyphosphates peuvent contaminer le produit et en altérer les qualités.

-*La température de la plaque :* une plaque froide permet d'allonger le temps de prise de la plupart des ciments obtenus par le mélange d'une poudre et d'un liquide. On utilise cette propriété pour le scellement des bridges étendus comportant de nombreux piliers et demandant un temps de mise en oeuvre plus long. Il est important, si on place la plaque au frigidaire de ne pas dépasser le point de rosée, l'eau modifiant la qualité finale du ciment.

-*Le dosage et le temps de spatulation :* cette manipulation peut être rationaliée en utilisant un doseur de poudre et un chronomètre. Cette technique permet d'avoir un bon rapport poudre-liquide, une viscosité convenable et reproductible pour tous les scellements. Il existe actuellement des ciments prédosés en carpule prête à être percutée.

-*Au moment de la mise en place de la reconstitution :* il est essentiel de s'assurer de son enfoncement complet. On prendra bien garde à l'effet d'élasticité des points de contact qui peuvent indu ire des forces tendant à désinsérer la prothèse si l'effort de pression se relâche.

1. L'occlusion :

Les problèmes occlusaux peuvent entraîner une évolution morbide de la pulpe et des conséquences désastreuses au niveau implantaire.

Le choix du concept occlusal est primordial.

L'examen occlusal fait partie intégrante de l'examen global.

Il comprend :

-Un examen exobuccal avec palpation des muscles, des articulations...

-Un examen endobuccal : pour repérer la présence de facettes d'abrasion, d'égressions, de versions, de fêlures, ou encore de fractures.

-Analyser l'OIM (= Oclusion d'intercuspidation Maximale), la RC (= Relation

Centrée).

-Un examen des plans d'occlusion : courbe de Spee, courbe de Wilson

-Une vérification des mouvements de latéralité pour voir la présence d'une fonction canine ou d'une fonction de groupe, la présence d'interférences. En prothèse fixée sur dents naturelles, il faut toujours privilégier une fonction canine à la fois côté travaillant et non travaillant quand c'est possible.

8 Prise en charge du bruxisme :

La force masticatoire chez un individu normal est de l'ordre de 40 à 50 kg/cm", elle est 6 à 7 fois supérieure chez le patient bruxomane.

De plus le temps de contact normal entre les arcades antagonistes est d'environ 15 à 16 minutes, tandis qu'il peut aller jusqu'à 10 heures chez le patient bruxomane.

La pression exercée sur les dents y est donc plus forte, mais c'est surtout ce temps d'application allongé qui est le plus nocif et qui entraîne un effet de fatigue des matériaux.

Ceci entraîne une usure prématurée des dents, des conséquences sur les Articulations Temporo-Mandibulaires et bien sûr un retentissement sur les traitements prothétiques et implantaires.

Il est impératif de détecter et de prendre en charge ce problème.

Les solutions sont nombreuses :

-Un traitement d'orthodontie.

-Un meulage sélectif, des coronoplasties.

-Une réhabilitation prothétique globale.

-Le port d'une gouttière occlusale, qui favorise le repos musculaire et redistribue les contraintes sur l'ensemble de la mâchoire.

9 Le risque prothétique sur implant : comment l'éviter ?

Pour éviter les échecs prothétiques, il est nécessaire :

- De bien écouter les désirs du patient au départ.
- Toujours bien sélectionner les cas implantaires, et parfois il faut savoir refuser certains cas limites.
- De bien poser l'indication prothétique implantaire (prothèse implantaire de recouvrement ou prothèse fixée vissée ou scellée).
- De choisir avec précision les sites implantaires.
- De connaître les problèmes biomécaniques liés à l'implantologie (fracture de VIS, fracture d'implant s, dévissage...).
- D'avoir une précision d'usinage importante, ce qui évite les micro-mouvements responsables de nombreux dévissages.
- De respecter les valeurs de serrage préconisées par le fabricant : par exemple les vis de transfixation sont vissées avec un couple précis pour éviter d'entraîner une rupture de l'interface os/implant.
- De bien régler l'occlusion : éliminer les forces latérales, privilégier les contacts interocclusaux dans l'axe des piliers implantaires.
- Eviter les bridges avec extensions.
- Choisir un ciment permettant d'optimiser les démontages nécessaires. Le Temp-Bond, radio-opaque permet d'objectiver les excès de ciment dans une zone difficile d'accès qu'est l'ajonction prothèse-pilier.
- Privilégier des implants de plus gros diamètre (si la largeur de la crête le permet) et placer des implants supplémentaires dans certaines situations, pour éviter les surcharges occlusales à l'origine de la fatigue du matériau et aboutissant à la fracture.
- Faciliter l'hygiène au patient et d'assurer les séances de maintenance.

10 L'apport de la nouvelle technologie CFAO en prothèse fixe : (36)

Sans aucun doute, l'un des apports majeurs de la science moderne à la dentisterie au cours des dernières décennies est de lui avoir permis d'accéder aux traitements informatiques et à leurs multiples applications.

La numérisation des formes dentaires est le passage obligé, qu'elle ait pour but le diagnostic ou la thérapeutique.

Elle permet au praticien d'analyser, de stocker, de reproduire, de modifier et même de réparer virtuellement l'organe dentaire de manière quasi illimitée.

10.1 Définition :

La CFAO signifie Conception et Fabrication Assistées par Ordinateur (CAD-CAM : Computer Assisted Design, Computer Assisted Manufacturing) et désigne un processus industriel destiné à simplifier et à standardiser les techniques et les tâches répétitives.

En odontologie, elle désigne l'ensemble des équipements permettant d'aller de la modélisation à la fabrication des prothèses dentaires assistées par ordinateurs.

Ce processus comporte deux parties distinctes :

- La CAO, qui permet la construction tridimensionnelle du modèle numérique.

- La FAO, qui fait le lien entre la CAO et la machine de mise en forme du matériau, qui peut être Soustractive (usinage) ou additive.

10.2 Avantages :

Les systèmes de CFAO offrent de nombreux avantages par rapport aux méthodes de réalisation traditionnelle.

- une absence de détérioration des informations que l'on souhaite enregistrer, puisque toutes les informations peuvent être archivées informatiquement. Avec une empreinte traditionnelle, on retrouve le problème du vieillissement du matériau à empreinte, et des risques de déformations,

- La possibilité de revoir sa préparation et son empreinte, d'effectuer des corrections, de modifier les données numériques à chaque étape.

- Une réduction des erreurs telles que les limites manquantes, la présence de tirage, de manque sur l'empreinte ou de cohésion entre les matériaux.

- -la décontamination des empreintes, source d'infection au laboratoire, n'est plus nécessaire.

- L'ajustage est amélioré avec la CFAO par rapport aux techniques conventionnelles, ce qui permet une précision de réalisation et une très bonne intégration des reconstitutions à leur support.

10.3 Composants de la CFAO dentaire :

Tous les systèmes de CAO-FAO comportent trois composants pour trois étapes d'élaboration :

- un système de numérisation (un scanner optique) qui permet de transformer un élément en données numériques intégrées par un ordinateur.

- un logiciel qui va traiter les données et concevoir informatiquement la pièce prothétique

- une unité de production qui fabrique la pièce à partir des données traitées par le logiciel.

10.4 Matériaux utilisés en CFAO dentaire :

Les matériaux disponibles sont plus nombreux que ceux qu'offrait la méthode traditionnelle. On utilise les métaux (précieux ou non), les résines (composites ou associées à des céramiques) et les céramiques (vitreuses, feldspathiques ou autres zircones, De plus en plus d'armatures sont fraisées en titane ou en cobalt-chrome.

10.5 Techniques :

L'utilisation de la CFAO peut se faire de façon indirecte ou semi-directe nécessitants le passage par une étape numérique au cabinet dentaire qui est l'empreinte optique. Ou directe , dont tous les étapes de CFAO se fait au laboratoire :

10.5.1 Technique directe :

La CFAO directe signifie que toute la chaine de conception et de fabrication se réalise au cabinet dentaire, par une caméra numérique, un logiciel et une machine d'usinage accompagnés d'un four pour permettre la cristallisation de certaines céramiques et le glaçage et le maquillage des éléments prothétiques.

Quelle que soit la discipline, l'utilisation de la CFAO semi-directe ou directe par le chirurgien-dentiste impose une formation spécifique. L'exercice va devoir s'adapter à ce nouveau système, par une nouvelle organisation dans le cabinet au niveau ergonomique et dans la planification du temps de travail. Il faut ainsi connaître les possibilités et les limites de cet outil, les matériaux mis à disposition ainsi que les 4 moyens d'assemblage adaptés. Les règles de préparation ainsi que leur méthodologie de mise en oeuvre clinique doivent être respectées afin de permettre une empreinte numérique précise et donc une adaptation de la pièce prothétique.

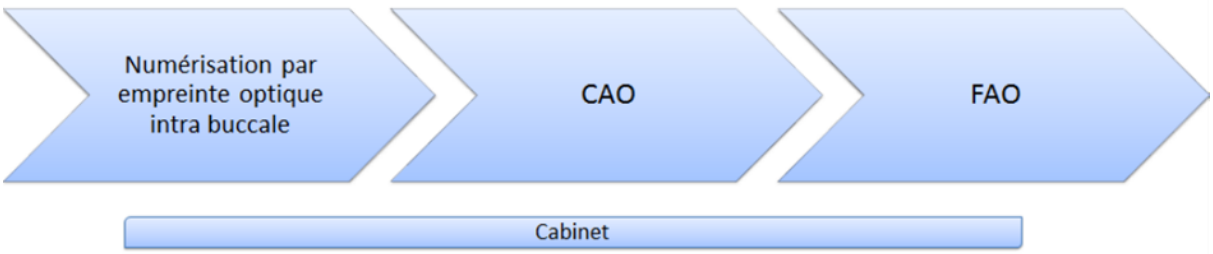

10.5.2 CFAO SEMI-directe :

La CFAO semi-directe est la récupération et la numérisation de l'information directement en bouche à l'aide d'une caméra intra-buccale,le traitement de cette information pour obtenir des modèles virtuels, puis l'envoi par Internet à un laboratoire partenaire pour déléguer la CAO, ainsi que la réalisation physique des éléments .

La CFAO semi-directe est indiquée pour la réalisation de cas complexes, parfois difficiles ou de trop grande étendue pour être réalisés en technique directe, pour l'usinage d'inlay-cores ou de couronnes coulées, ou enfin lorsque la demande esthétique est importante, car un maquillage optimal peut être réalisé par des céramistes. Enfin, elle peut être une option intéressante quand le praticien ne souhaite pas assurer les étapes d'usinage, maquillage et glaçage.

10.5.3 CFAO Indirecte :

Le cabinet ne possède pas de matériel relatif à la CFAO. Le praticien réalise une empreinte conventionnelle, le laboratoire dentaire réalisera un scannage du modèle coulé, en extra-buccal, et ensuite traiter l'élément prothétique grâce au numérique.

Certains logiciels offrent une alternative à la numérisation du modèle par la réalisation d'une modélisation 3D directe de l'empreinte.

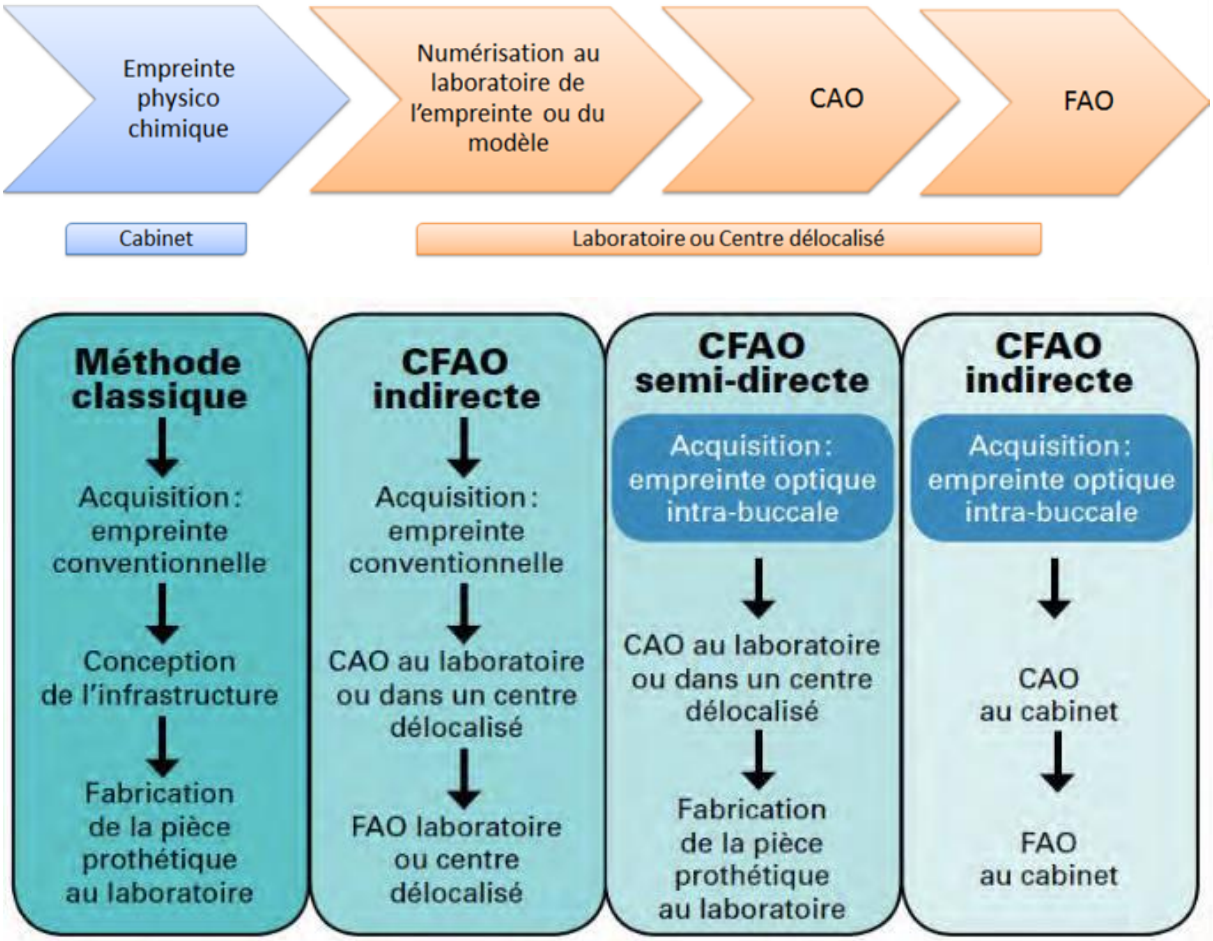

Figure 101: Comparaison entre les différentes méthodes de CFAO et la méthode classique

Conclusion

Conclusion :

La prothèse fixée révèle de nombreuses et variées complications prothétiques. De plus, elle tolère moins d'erreur de confection et d'ajustage que la prothèse conventionnelle. Elle demande donc une rigueur particulière vis-à-vis des grands principes prothétiques

Les échecs se produisent le plus souvent par le non-respect des principes de la réalisation collectivement ou individuellement par les manifestations parodontales et/ou endodontiques Ou par les raccourcis essayés ou l'ignorance de différentes techniques.

C'est pour ça, Pour qu'une prothèse soit une réussite, il faut qu'elle soit de bonne qualité, en répondant à des critères de conception et de réalisation précis.

Il est important d'évaluer parfaitement les dents supports de la prothèse ainsi que leur environnement parodontal par examen clinique approfondie.

En ce qui concerne les critères occlusaux fonctionnels, l'accent est mis sur l'importance de l'examen clinique, du diagnostic occlusal et de la morphologie adaptée à l'individu car les schémas occlusaux dépendent des variations individuelles.

Étant donné que les sources d'erreurs en prothèse fixée se situent aussi bien au cabinet dentaire qu'au laboratoire, il est capital de considérer l'importance de la communication praticien –prothésiste. L'un et l'autre doivent garder à l'esprit que les erreurs inhérentes à la chaîne technologique sont un fait indéniable, mais doivent ensemble analyser les échecs, corriger les procédures et viser à améliorer la qualité des résultats.

Ainsi, l'apport du CFAO au prothèse fixe à faciliter la communication praticien-prothésiste par la numérisation des informations et des données cliniques et par la conception précise assisté par ordinateur ce qui diminué le taux d'échec surtout au laboratoire.

De sa part le patient doit connaitre son rôle dans la maintenance de sa prothèse et sa durée de vie par les méthodes d'hygiènes et les suivis par des séances de contrôles

Bibliographie

1. **introduction a la prothèse conjointe.** ***Lekraya.com.*** **[En ligne] https://www.yumpu.com/fr/document/view/17200885/introduction-a-la-prothese-conjointe.**

2. Benichou, Dr Bernard. ***La prothèse fixée.*** **Paris _ France : s.n.**

3. ROSCA, Elena. ***PROTHESE AMOVIBLE EVOLUTIVE DE TRANSITION:REFLEXIONS ACTUELLES ET MODALITES DE REALISATION.*** **TOULOUSE _ FRANCE : s.n., 2013.**

4. DIALLO, Mme Kadidiatou. ***LES ECHECS EN PROTHESE CONJOINTE DENTO-PORTEE/CAUSES ET SOLUTIONS.*** **Bamako_Mali : s.n., 2019.**

5. WALTER, Béatrice. ***Prothèse fixée: Approche clinique.*** **2016.**

6. OOUALI, H. SOUALHI A. El YAMANI K. NOUREDDINE R. El. ***SANTE PARODONTALE ET SEQUENCES THERAPEUTIQUES EN PROTHESE FIXEE.***

7. BOAYED, BELHARFI _. ***incidence de la prothèse fixée sur le parodonte.*** **Tlemcen : s.n., 2014.**

8. AbdeldjalilGadra. ***Grand principes de préparation en prothèse fixée.*** **2011.**

9. Amina, Benhamou Wafaa Bentifour. ***Les echecs en prothèse conjointe: causes et solutions.*** **TLEMCEN_ ALGERIE : s.n., 2014.**

10. SOUALHI, A. EL YAMANI H. ***LE JOINT DENTO-PROTHETIQUET.*** **Rabat : s.n.**

11. VALLATA, Aude. ***Les limites cervicales en prothèse fixée: concepts et percepts.*** **Nancy-France : s.n., 2011.**

12. les defferentes couronnes metal. [En ligne] https://laboratoire-malaudent.fr/famille-tout-metal/les-differentes-couronnes-metal/.

13. AbdeldjalilGadra. ***slideshare.net.*** **[En ligne] https://fr.slideshare.net/AbdeldjalilGadra/la-couronne-incrustation-vestibulaire-civ-3.**

14. —. ***slideshare.net.*** **[En ligne] https://fr.slideshare.net/AbdeldjalilGadra/les-couronnes-cramomtalliques-2.**

15. THIOUNE, Melle Néné. ***ESTHETIQUE EN PROTHESE CONJOINTE :.*** **Dakar : s.n., 2005.**

16. erreurs-en-prothese-fixee-lors-des-preparations-et-des-essais-cliniques. ***edition cdp.fr.*** **[En ligne] https://www.editionscdp.fr/revues/les-cahiers-de-prothese/article/n-157/erreurs-en-prothese-fixee-lors-des-preparations-et-des-essais-cliniques.html.**

17. KOUAMÉ KA. ***LES DIFFÉRENTS TYPES DE DOLÉANCES EXPRIMÉES PAR LESPATIENTS APRÈS TRAITEMENTS PROTHÉTIQUES FIXÉS ET LEUR PRISEN CHARGE EN PRATIQUE QUOTIDIENNE : ENQUÊTE RÉALISÉE AUPRÈSDES CHIRURGIENS-DENTISTES DE LA VILLE D'ABIDJAN.*** **D'ABIDJAN. : s.n., 2017.**

18. BUGUGNANI R., RIVAULT A. ***Techniques céramo-métalliques.*** **Paris:Actual. Odontostomatol : s.n., 1980.**

19. A.W. KANE, M.T. SECK, M. SARR, A. FAYE, M. MB. LO. ***INCIDENCE DE LA QUALITE DES TRAITEMENTS ENDODONTIQUES SURLA PERRENITE DE LA PROTHESE CONJOINTE.*** **1999.**

20. This., Arnaud. ***Abords préventifs et thérapeutiques des échecs en endodontie.*** **Nancy _ France : s.n., 2005.**

21. Georgelin-Gurgel, Marie. ***LIMITER LES RISQUES D'ÉCHECS DU TRAITEMENT ENDODONTIQUE AU CHU DE TOULOUSE.*** **2012.**

22. ALBOU, SEBASTIEN. ***Les différentes techniques de dépose en prothèse fixée sur dents naturelles et implants, Thèse Chir .*** **Nancy _ France : s.n., 2005.**

23. Herbert T. Shillingburg, Ir, DDS. ***BASES FONDAMENTALES EN PROTHESE FIXEE.*** **1998.**

24. Roux., Maxime. ***Prise en charge des urgences et complications en prothèse. THESE MED_DEN.*** **Marseille_France : s.n., 2018.**

25. POURREYRON L. Les fractures radiculaires sous prothétiques. [En ligne] Les fractures radiculaires sous prothétiques _ Cas clinique.htmlRITSCH K, POURREYRON L..

26. DELABRE, Jeremy. ***NCIDENCES DENTINO-PULPAIRES ENPROTHESE FIXEE SUR DENT VIVANTE. THESE .*** **Lile _ France : s.n., 2016.**

27. Kannengiesser., François. ***Le modèle de travail en prothèse fixée : concepts et préceptes.*** **Nancy _ France : s.n., 2013.**

28. Messas, David. ***Evaluation qualitative des empreintes physico-chimique en secteur libéral du Bas-Rhin.*** **STRASBOURG : s.n., 2017.**

29. F. TRUCHOT-LENORMAND, Y. BEDOUIN, J. LECERF, P. AUROY. ***L'empreinte en prothèse fixée:comprendre ses erreurs pour réussir.*** **2010.**

30. Moulin, G. Gardon-Mollard P. ***L'essayage en prothèse fixée plurale dento-portée.*** **2008.**

31. AKON LABA B.B1. ***REVUE DE LA LITTÉRATURE : LES MATERIAUX DESCELLEMENT ET DE COLLAGE EN PROTHESE FIXEE.*** **2014.**

32. EXBRAYAT J., et al. ***Manuel de proth èse fixée unitaire.*** **Paris: Masson : s.n., 1993.**

33. PRADO, Florence LE. ***AMENAGEMENT PARODONTAL ET PROTHESE FIXEE DENTO-PORTEE : EVALUATION DES USAGES EN PRATIQUELIBERALE EN 2015.*** **TOULOUSE _ FRANCE : s.n., 2016.**

34. FAUJOUR, Pauline. ***L'AVIS DU TECHNICIEN DE LABORATOIRE SURL'ORIGINE DES ECHECS EN PROTHESE FIXEE :QUESTIONNAIRE ET ANALYSE.*** **LYON _ FRANCE : s.n., 2015.**

35. Boivin., Laura. ***Prévention des complications en prothèse fixée supra-implantaire chez le patient totale-.*** **Nancy _ France : s.n., 2018.**

36. dentaire, cour prothèse. *La CFAO en prothèse fixée.* Sétif : s.n.

37. Etienne, Dr Lefrancois. *prothèse fixée.* 2018.

38. eddine, TAIB Salah. *PRATIQUES IATROGENES EN PROTHESE DENTAIRE.* BLIDA_ ALGERIE : s.n., 2019.

RESUME :

Il s'agit d'une étude transversale descriptive sur des échecs en prothèse conjointe.

L'objectif de notre étude était d'évaluer les échecs en prothèse fixée donto-portée et implanto-portée et de proposer des solutions.

Nous avons constaté que l'échec post-prothétique est le résultat des erreurs ou des pratiques iatrogènes pendant la chaine de conception de la prothèse qui se déroulent beaucoup plus au cabinet dentaire qu'au laboratoire.

La perte de rétention(déscellement) a été le plus représenté par les patients.

Sans aucun doute, l'apport de la CFAO en dentisterie est l'un des apports majeurs de la science moderne à la médecine dentaire et surtout à la prothèse conjointe.

Elle permet au praticien d'analyser, de stocker, de reproduire, de modifier et même de réparer virtuellement l'organe dentaire de manière quasi illimitée.

Abstract :

This is a descriptive cross-sectional study of fixed prosthesis failures.

The objective of our study was to assess failures in fixed and implant-supported fixed prostheses and to propose solutions.

We have found that post-prosthetic failure is the result of errors or iatrogenic practices during the prosthesis design chain that take place much more in the dental office than in the laboratory.

The loss of retention (loosening) was the most represented by the patients.

Without a doubt, the contribution of CAD / CAM in dentistry is one of the major contributions of modern science to dentistry and especially to fixed prosthesis.

It allows the practitioner to virtually unlimited analysis, storage, reproduction, modification and even repair of the dental organ.