

**MINISTÈRE DE L'ENSEIGNEMENT SUPÉRIEUR ET DE LA
RECHERCHE SCIENTIFIQUE
UNIVERSITÉ SAAD DAHLAB-BLIDA**

N^o :



**FACULTÉ DE MÉDECINE DE BLIDA
DÉPARTEMENT DE MÉDECINE DENTAIRE**

Mémoire de fin d'étude en vue de l'obtention du
DIPLOME DE DOCTEUR EN MÉDECINE DENTAIRE
INTITULÉ

Les systèmes d'ancrage osseux en Orthodontie

Présenté et soutenu le :

12/07/2021

Par:

ZEMIRLINE Nesrine

ZENIKHRI Saadia

DOUIFI Selsabil

LAKRID Boutheyna

LAZZOUNI Rim

MAHMOUD Rania

Encadreur : Dr. Bennai
Devant le Jury composé de :

Dr. Kheroua	<u>Président</u>	<u>Université de Blida</u>
Pr. Dahmas	<u>Examineur</u>	<u>Université de Blida</u>

Année universitaire 2020-2021

Remerciements:

Au terme de ce modeste travail, nous tenons à exprimer notre profonde gratitude et nos sincères remerciements.

Nous remercions ALLAH qui nous a aidé et nous a donné la force, la volonté et le courage pour réaliser ce travail.

*A notre Maître et encadreur **Dr. Bennai Rafik** :*

Vous avez su grâce à votre compétence, disponibilité et la qualité de votre encadrement, nous transmettre votre passion et nous orienter pour accomplir ce travail dans les meilleures conditions.

Votre modestie, sympathie et gentillesse, nous sont un grand exemple.

Veillez trouver ici l'expression de notre profonde gratitude et de notre sincère reconnaissance pour votre temps, vos conseils et votre aide précieuse.

Nous tenons également à remercier Mmes. Les membres de jury pour l'honneur qu'elles nous ont fait en acceptant de juger notre modeste travail et d'assister à notre soutenance:

*Mme. **Dr. Kheroua Asma** en qualité de présidente de jury de ce mémoire.*

*Mme. **Pr. Dahmas** en qualité d'examinatrice de ce travail.*

Nous vous remercions pour l'intérêt que vous avez porté à ce mémoire et pour vos précieux conseils et remarques. Nous vous sont très reconnaissantes pour tout ce que vous nous avez appris pendant notre formation universitaire.

Nous adressons nos plus sincères remerciements à nos parents pour leur contribution, leur soutien et leur patience, ainsi qu'à tous nos proches et amis, qui nous ont toujours encouragés au cours de la réalisation de ce mémoire.

Nous ne pouvons conclure sans avoir remercié l'ensemble des enseignants du département de médecine dentaire de Blida et à tous ceux qui ont aidé de près et de loin au succès de notre formation.

Merci

Dédicace

Je dédie ce modeste travail :

A mon très cher Père :

Autant de phrases et d'expressions aussi éloquents soit-elles ne sauraient exprimer ma gratitude et ma reconnaissance. Tu as su m'inculquer le sens de la responsabilité, de l'optimisme et de la confiance en soi face aux difficultés de la vie, tes conseils ont toujours guidé mes pas vers la réussite. Qu'Allah le tout puissant te préserve, t'accorde santé, bonheur, quiétude de l'esprit et te protège de tout mal...

A ma très Chère Mère :

Autant de phrases aussi expressives soient-elles ne sauraient montrer le degré d'amour et d'affection que j'éprouve pour toi, tu m'as comblé avec ta tendresse et affection tout au long de mon parcours, tu n'as cessé de me soutenir et de m'encourager durant toutes les années de mes études, tu as toujours été présente à mes côtés pour me consoler quand il fallait. Qu'Allah t'accorde longue vie en bonne santé...

A mes chers frères :

Fodhíl, Malík et Tamíme, pour leur appui et leur encouragement tout au long de mes études...

A ma très chère sœur :

Nassíma, ma source d'inspiration...

A mes belles sœurs :

Ahlem, Soumia et Batoul et mon beau-frère Nadír...

A mes neveux et mes nièces :

Adem, Farouk, Iyed, Rayan , Hiba et Sawsen, je vous adore...

A mes chères amies :

Ahlem et Achouak je vous aime énormément...

A mes collègues :

Selsabíl, Boutheyna, Saadia, Rania, Rím.....et tous les étudiants de la promotion.

Nesrine

Dédicace

En toute modestie et en toute reconnaissance, je dédie tous mes efforts traduits dans ce mémoire à :

-Mon père Abdelkader et ma mère Hafida qui se sont sacrifiés corps et âme pour m'offrir le repos et le bonheur, avec toute ma tendresse et mon amour un très grand merci pour votre sacrifice et votre soutien c'est grâce à vous que je suis là. Je vous aime énormément.

-Mes frères Ayoub et Mohamed qui sont toujours à mes côtés.

-Mes sœurs Halima et Hafsa qui m'ont toujours soutenu et encouragé, ma vie n'a aucun sens sans vous.

-Ma belle-sœur Hadjer, qu'elle est une vraie sœur.

-Mes beaux-frères Mohamed et Omar, que dieu vous protège.

-Mes neveux et mes nièces : Abdelbasset, Abir, Farah, Abdessamed, Aya et Bahaa Eddine, je vous aime.

-Mes chères copines : Marwa, Boutheyra, Nesrine, Ilham, Achouak, Ahlem, Asma,...

-À toute ma famille, mes amies et tous les gens qui me connaissent de près ou de loin.

- Une spéciale dédicace à docteur M.Belhout, merci pour tout.

Selsabil

Dédicace

Je dédie cet humble travail à mes chers parents, ma famille, mes amis et à tous ceux qui m'ont soutenu ou aidé durant mes études universitaires.

Rim

Dédicace

*Je dédie mon succès à ma mère **allah yarhamha**, je suis très fière de moi pour ce que j'ai accompli maintenant, et ce que je réaliserai à l'avenir **inchallah**, et tout cela grâce à ma mère, mes prières pour elle. Je t'aime trop fort maman...*

Rania

Dédicace :

Je dédie ce mémoire :

*A ma très chère **Mama Samira** , sans toi je ne serais pas là aujourd'hui , Les mots me manquent et ne seront jamais à la hauteur de ce que je ressens pour toi , nulle dédicace ne puisse exprimer mon éternelle gratitude , pour ta patience , tes sacrifices , ton encouragement continu , et pour les valeurs que tu m'as transmises , tu es la personne la plus importante à mes yeux , je t'aime très fort maman .*

*A mon très cher **Papa Rachid**, Source de tendresse, pour ta sensibilité, ta générosité, ton soutien, ton amour inconditionnel, j'espère toujours te faire honneur. Merci d'être toi, je t'aime.*

Qu'Allah le tout puissant vous garde pour nous

*A mes chères sœurs adorées : **Amel, Nada, Ahlem**, qui n'ont pas cessé d'être présentes pour moi.*

Je suis tellement heureuse de vous avoir auprès de moi, vous êtes des sœurs extraordinaire je vous aime et je vous souhaite plein de bonheur avec vos familles.

*A mon cher frère **Walid**, merci d'être toujours bien occupé de moi, pour ton aide et ton soutien durant mon parcours, que dieu te protège.*

A mes anges, la meilleure des choses qui me soit arrivée :

*Mes neveux : **Anes, Younes, Wassim***

(Tita vous adore)

*Mes nièces : **Chahid, Aram***

*A mes beaux frères : **Amine, Bilal, Nassim**. Que dieu vous bénisse.*

Je suis fière de faire partie d'une si belle et grande famille

*A mes chères amies d'enfance : **Amira, Maroua**. Je suis tellement chanceuse de vous avoir dans ma vie, je vous adore...*

*A ma 4em sœur, ma copine de chambre durant 6 ans du cursus universitaire **Messaouda**, je n'oublie jamais les moments qu'on a vécu ensemble. Tu es adorable ...*

*Une dédicace spéciale à **Dr. Bennai Rafik**, notre encadreur, merci d'avoir un jour croisé notre chemin... que dieu vous bénisse*

*A mes chères collègues dans ce travail : **Nessrine, Rania, Rim, Boutheyna, Selsabil**. Merci pour votre solidarité, vos bonnes ondes, et votre bonne humeur, je suis contente de l'avoir partagé avec vous.*

Et à tous les gens qui m'ont soutenu ou aidé de près ou de loin.

Saadia

Dédicace

Je dédie ce modeste travail :

*A mes très chers **Parents** :*

Je dédie ce mémoire à mes parents, pour l'amour qu'ils m'ont toujours donné, leurs encouragements et toute l'aide qu'ils m'ont apportée durant mes études. Aucun mot, aucune dédicace ne pourrait exprimer mon respect, ma considération, et mon Amour, Que Dieu le tout puissant te préserve, vous accorde santé, bonheur, quiétude de l'esprit et vous protège de tout mal...

A mes chers frères :

***Youcef, Ishak, Yasser** et **Anes**, je vous aime énormément ...*

A mes chères amies :

***Asma Saboure, Nesrine Rahim** vous étiez toujours à mes côtés merci infiniment....*

Un Spécial dédicace à :

***Haraoui Asma**, qui m'a vraiment aidée et soutenue par ses conseils, ses informations, son expérience, que dieu vous bénisse, je vous remercie énormément et je vous souhaite une bonne continuation*

A mes collègues :

***Selsabil, Nesrine, Saadia, Rania, Rim**, j'ai bien aimé le travail avec vous, vous étiez à la hauteur, c'était une très bonne expérience avec de très beaux souvenirs.. Et tous les étudiants de la promotion.
Et enfin à tous ceux qui ont contribué de près ou de loin à l'élaboration de ce travail.*

Boutheyne

Liste des abréviations :

3D : Tridimensionnel.

AMDA: Advanced Molar Distalization Appliance.

ATM : Articulation Temporo-Mandibulaire.

CBCT: Cone Beam Computed Tomography.

CE : Conformité Européenne (marquage réglementaire).

CR : Centre de Résistance.

DDM: Dysharmonie Dento-Maxillaire.

FEB: Force Extra-Buccale.

FM: Force Motrice.

GISP: Graiz Implant Supported Pendulum.

LAD: Ligament Alvéolo-Dentaire.

MAPA: Miniscrew Assisted Palatal Application.

MCPP: Plaque-C Palatine Modifiée.

MISDS: Miniscrew Implant Supported Distalization System.

Ni-Ti: Nickel-Titane.

RM : Résistance Mobile.

RPE: Rapid Palatal Expander.

RS : Résistance Stabile.

SAS: Skeletal Anchorage System.

STL: Stéréolithographie.

TFBC: Twin Force Bite Corrector.

TMA : Alliage de Titane Molybdène.

TPA: Arc Trans-Palatin.

TSE: Tandem Skeletal Expander.

USA: Unated State of America.

Listes des figures :

Figure 1: Une coupe longitudinale de l'organe dentaire. ^[77]	3
Figure 2: Tissu osseux haversien. ^[87]	5
Figure 3: Les principales fibres du desmodonte. ^[43]	6
Figure 4: Vaisseaux et nerfs des deux maxillaires. ^[74]	7
Figure 5: Centre de résistance d'une mono et pluri-radulé. ^[35]	9
Figure 6: Déplacement du Cr selon la hauteur de l'os alvéolaire. ^[35]	9
Figure 7: Le moment d'une force selon le point d'application de la force. ^[35]	10
Figure 8: Forces d'action et de réaction égales et de sens opposé. ^[53]	12
Figure 9: Modification du remaniement osseux lors de l'application d'une force. ^[12]	14
Figure 10: Arrangement des fibres pendant ou après l'extrusion d'une incisive central. ^[34]	17
Figure 11: A. Version .B. torque radiculo-palatin incisif .C. rotation molaire. ^[12]	17
Figure 12: Les élastiques de classe I. ^[66]	18
Figure 13: L'ancrage inter-maxillaire. L'ancrage de Baker. (A) Les élastiques de classe II croisés de la canine supérieure à la molaire inférieure. (B) Les élastiques de classe III croisés de la molaire supérieure à la canine inférieure. ^[68]	19
Figure 14: L'appareil de Nance amovible à insertion distale. ^[8]	20
Figure 15: L'ancrage extra-oral. (1) traction haute. (2) traction moyenne. (3) traction basse. ^[68]	20
Figure 16: (A) dents avant la fermeture de l'espace. (B) cas d'ancrage maximum/critique : la fermeture de l'espace se fait principalement par rétraction antérieure. (C) cas d'ancrage modéré : la fermeture de l'espace se fait par des quantités égales de rétraction antérieure et de protraction postérieure. (D) cas d'ancrage minimum/non cortical : la fermeture de l'espace se fait par protraction postérieure plutôt que rétraction antérieure. ^[66]	22
Figure 17: Mini-vis en titane. ^[47]	25
Figure 18: Mini-vis en acier. ^[47]	25
Figure 19 : Parties constitutives des mini-vis. ^[29]	26
Figure 20: Mini-vis à col court/ mini-vis à col long. ^[47]	27
Figure 21: Les différentes têtes de mini-vis. A : Mini-vis à tête bracket. B : Mini-vis à tête (plot). C : Mini-vis à tête cruciforme. D : Mini-vis à tête écrou. ^[47]	27
Figure 22: La pointe. ^[8]	28
Figure 23: Mini-vis de diamètres différents. ^[47]	28
Figure 24: Tournevis pour l'insertion manuelle des mini-vis. ^[86]	29
Figure 25: Le tournevis EVL avec la clé CPM. ^[8]	30
Figure 26: Contre angle pour l'insertion mécanique des mini-vis. ^[85]	30
Figure 27: Ancillaire avec présentoirs de mini-vis non traçables. ^[8]	30
Figure 28: Différents systèmes de mini-vis. ^[81]	32
Figure 29: Mini-vis BIO-RAY. ^[88]	32
Figure 30: Vue latérale d'un massif facial sec. La transparence de la face latérale du maxillaire en regard des molaires traduit la faible épaisseur d'os cortical et la proximité des sinus. ^[47] ..	38
Figure 31: Présence du foramen incisif sur le versant alvéolaire palatin des incisives centrales maxillaires. ^[47]	39
Figure 32: Mise en place d'une mini-vis au niveau de la tubérosité maxillaire. ^[84]	41
Figure 33: L'os de la tubérosité maxillaire est généralement de qualité moindre. ^[47]	41
Figure 34: Les espaces inter-radiculaires s'élargissent généralement dans les secteurs prémolaire et molaire mandibulaire. ^[47]	42
Figure 35: Mise en évidence du secteur rétro-molaire sur une mandibule. ^[47]	42

Figure 36: Tomographie longitudinale. ^[24]	44
Figure 37: Tomographie transversale. ^[24]	45
Figure 38: Plateau chirurgical minimal. ^[8]	46
Figure 39: Mise en place de la mini-vis mécaniquement. ^[49]	47
Figure 40: Insertion de la mini-vis à l'aide d'instruments rotatifs. ^[62]	47
Figure 41: La Désinsertion d'une mini-vis au niveau du palais. ^[63]	49
Figure 42: Premier temps de la distalisation molaire dans un protocole de deux temps. ^[29] ...	50
Figure 43: Rétraction antérieure à l'aide de mini-vis par une mécanique de glissement (a) ou par une mécanique sectionnelle (b). ^[44]	51
Figure 44: Mésialisation molaire en ancrage direct : technique de glissement. ^[29]	52
Figure 45: Technique de redressement molaire à l'aide de mini-vis positionnées sur la crête édentée. ^[51]	53
Figure 46: Technique de redressement molaire avec une mini-vis positionnée distalement. ^[51]	53
Figure 47: Différents types d'ingression en fonction du point d'application de la force. ^[44] ..	53
Figure 48: Ingression d'une dent unitaire postérieure à l'aide d'un tripode constitué de trois mini-vis. ^[47]	54
Figure 49: Redressement d'une deuxième molaire sévèrement incluse à l'aide d'une mini-vis. Vues sur radiographie. ^[29]	55
Figure 50: Correction d'une exo-alvéolie d'une molaire maxillaire à l'aide de mini-vis. ^[51] ..	56
Figure 51: Correction d'une endo-alvéolie d'une molaire mandibulaire à l'aide de mini-vis. ^[51]	57
Figure 52: Constriction de l'arcade à l'aide d'une mini-vis médio-palatine. ^[51]	58
Figure 53: Correction d'un articulé inversé à l'aide d'une mini-vis. ^[44]	58
Figure 54 : Une mini-vis antérieure maxillaire et/ou mandibulaire permet d'éliminer les vecteurs verticaux et les moments résultant des élastiques antérieurs transverses. ^[29]	59
Figure 55 : Crochet d'activation à hauteur du CR antérieur pour assurer un déplacement latéral en translation du bloc incisif. ^[29]	59
Figure 56 : Correction de la médiane inférieure par le port d'un élastique oblique antérieur associé à une mini-vis. Celui-ci permet de maintenir la médiane maxillaire et l'orientation de la ligne du sourire reportant ainsi l'action de l'élastique antérieur uniquement sur l'arcade mandibulaire. ^[29]	59
Figure 57: Radiographie montrant la fracture de la mini-vis. ^[72]	60
Figure 58: Inflammation gingivale autour de la mini-vis. ^[49]	60
Figure 59 : Abscès formé autour d'une mini-vis. ^[49]	60
Figure 60 : Recouvrement de la mini-vis par les tissus mous et enfouissement progressif. ^[47]	61
Figure 61: Plaques d'ancrage en titane, de différentes longueurs, selon le site d'implantation. ^[8]	64
Figure 62: Trois designs des mini-plaques. ^[89]	65
Figure 63: Les différents composants d'une mini-plaque. A : tête. B : bras. C : corps. ^[46]	65
Figure 64: Les formes basiques des mini-plaques ; de gauche à droite : type T, type T sas, type L, type en Croix, type I. ^[46]	66
Figure 65: Vis de fixation. ^[89]	66
Figure 66: Détermination de la longueur de la vis à l'aide d'un tournevis amovible Matrix Mid Face. ^[89]	67
Figure 67: (A) mini plaque pour la chirurgie maxillo-faciale.	67
Figure 68: Ancrage de Bollard ; surgi-tec. ^[8]	68

Figure 69: Système d'ancrage squelettique (SAS) ; Sugawara. ^[8]	68
Figure 70: Aspect général des plaques TEB ; système Ancotek. ^[81]	69
Figure 71: plaque TEB. A : Avec corps horizontal. B : Avec corps vertical. ^[81]	69
Figure 72: Les différents types des plaques C-tube.....	70
Figure 73: Plaque palatine. ^[46]	71
Figure 74: Design de la plaque palatine modifiée ; (a) prototype, (b) extension de demi tube sur les trous, (c) conception finale (tube à vis, bras angulés, encoches modifiées) après Kook et Al. ^[46]	72
Figure 75: Placement de la plaque ramale sur la fosse rétro molaire. ^[46]	72
Figure 76: Les différents sites d'insertion des mini-plaques au maxillaire et à la mandibule. ^[57]	73
Figure 77: Insertion de mini-plaque au niveau de l'orifice piriforme. ^[57]	74
Figure 78 : Insertion de la mini-plaque au niveau du palais. ^[46]	74
Figure 79: Insertion de la mini-plaque au niveau de la région symphysaire. ^[57]	75
Figure 80: Insertion de la mini-plaque au niveau de la région rétro-molaire. ^[57]	76
Figure 81: Tracé d'incision. ^[8]	78
Figure 82: Forage osseux. ^[8]	78
Figure 83 : Pose de bollard. ^[8]	79
Figure 84: Sutures. ^[8]	79
Figure 85: Abaissement du lambeau. ^[8]	80
Figure 86: (A) Forage osseux. (B) sutures. ^[8]	80
Figure 87: Biomécanique de la distalisation des molaires maxillaires. ^[46]	82
Figure 88: Biomécanique de la distalisation des molaires mandibulaires. ^[46]	82
Figure 89: Biomécanique de l'intrusion des molaires maxillaires. ^[46]	83
Figure 90: Biomécanique de l'intrusion des molaires mandibulaires. ^[46]	83
Figure 91: Biomécanique de la mésialisation des molaires maxillaires. ^[46]	84
Figure 92: Biomécanique de la mésialisation des molaires mandibulaires. ^[46]	84
Figure 93: Traction inter maxillaire de classe III. ^[31]	85
Figure 94: Fracture de la mini-plaque. ^[46]	87
Figure 95: Inflammation au niveau du palais après la mise en place de la mini-plaque. ^[46]	87
Figure 96: (A) Mini-plaque recouverte par de l'os. (B) Empreinte de la mini-plaque apparaissant dans l'os après retrait de la mini-plaque ^[57]	88
Figure 97 : A, Schéma (B) photo de l'appareil Distal Jet en bouche du malade. ^[59]	90
Figure 98: Une vis distale est positionnée dans un modèle en plastique. ^[23]	91
Figure 99: A) Appareil Distal Jet à vis d'ancrage au début du traitement. B) Suivi à 6 mois : la vue occlusale montre une distalisation molaire et une dérive dentaire spontanée d'une deuxième prémolaire. [16]	92
Figure 100: L'appareillage du Horseshoe Jet final avec vis d'ancrage. ^[57]	92
Figure 101: Système MISDS de PARADOPOULOS avant et après distalisation. ^[57]	93
Figure 102: Vue immédiate après l'insertion de l'AMDA, et a la fin de disalisaion molaire. ^[57]	94
Figure 103: Les composants du distalisateur TopJet. ^[57]	95
Figure 104: Distalisation des molaires avec Keles Slider. ^[57]	96
Figure 105: «L'appareil Frog » utilisant des piliers OrthoEasysa gauche et bouton de Nance à droite. ^[46]	96
Figure 106: Pendulum conventionnel. ^[48]	97
Figure 107: Conception originale de l'appareil Graz Implant-Supported Pendulum. (A) La mini-plaque chirurgicale et les vis d'ancrage. (B) Cylindres perforant la muqueuse. (C) Vue	

occlusale intra-orale de l'appareil ; le bouton acrylique amovible à ressorts distalisants télescopique sur les deux cylindres de la mini-plaque. (D) Arc sectionnel en place lors de la distalisation simultanée des premières et deuxième molaires. ^[57]	98
Figure 108: Conception améliorée de l'appareil graz implant supported pendulum. (A) la nouvelle mini-plaque d'ancrage. (B) la mini-plaque fixée sur la muqueuse palatine. (C) retrait du bouton acrylique avec une pince weinart et une sonde. (D) réactivation extra-oral du ressort distalisant. ^[57]	98
Figure 109: Pendulum spring avec une vis d'ancrage palatine. ^[57]	99
Figure 110: Vue occlusale du pendulis (A) et son schéma (B). ^[60]	99
Figure 111: (A) Les vis d'ancrage in situ. (B) Piliers et bandes molaires in situ avant d'entreprendre l'empreinte. (C) Modèle de travail en plâtre de haute résistance avec un pilier et les bagues molaires. (D) Travaux de laboratoires terminés avec ajustement passif de l'arc transpalatin aux bagues molaires. (E) Travaux de laboratoire terminé avec activation distale de l'arc transpalatin. (F) Courbure de pincement d'environ 5 à 10 ° pour empêcher la rotation des molaires. (G) Activation verticale d'environ 15 à 20 ° pour éviter la disto- version des molaires. ^[57]	100
Figure 112 : Mainz Implant Pendulum (MIP). (A) Vue occlusale de l'arcade maxillaire après insertion paramédian d'un vis d'ancrage palatin de longueur réduite (Orthosystem) et mise en place du MIP (B) Vue occlusale après distalisation des premières molaires et dérive des prémolaires. ^[57]	100
Figure 113: Pendulum B. ^[57]	101
Figure 114: A gauche : L'appareil Hyrax, et à droite : l'appareil de Hass. ^[36]	102
Figure 115: Le disjoncteur à ancrage osseux. ^[56]	103
Figure 116 : Conception des fils de soutien. (a) vue occlusal avant expansion. (b) vue occlusal après expansion. ^[46]	103
Figure 117: Conception plaque acrylique. (a) Quatre vis d'ancrage ont été placés dans la région médio-palatine. (b) RPE avec plaque palatine acrylique. Il y avait un relief sous la plaque et les appuis occlusaux l'empêchaient de toucher le tissu palatin. (c) Le RPE a été fixé avec le composite fluide. (d) Vue occlusale après expansion. ^[46]	104
Figure 118: Tandem Skeletal Expander (TSE). ^[33]	105
Figure 119: Conception numérique et placement de TSE. ^[33]	105
Figure 120: TSE fixé sur palais. ^[33]	106
Figure 121: Conception hybride. (a) vue Occlusale avant expansion (b) vue Occlusale après expansion. ^[46]	106
Figure 122: Le Jasper Jumper conventionnel. ^[57]	107
Figure 123: L'attachement du Jasper Jumper à la mini-plaque. A : placement au modèle. B : placement de la partie distale de l'appareil au tube molaire maxillaire. ^[57]	107
Figure 124: C : vue latérale de l'occlusion après nivellement. D : mise en place de l'appareil Herbst et de la mini-plaque. E : six mois après le début du traitement. F : vue latérale de l'occlusion après traitement. ^[57]	108
Figure 125: Fixation de l'appareil Forsus sur une mini-vis à droite et sur mini-plaque à gauche. ^[57]	108
Figure 126: L'appareil avec ancrage indirect à l'aide des mini-vis entre les prémolaires mandibulaires. ^[57]	109

TABLE DES MATIÈRES

INTRODUCTION

CHAPITRE I :LE CONCEPT D'ANCRAGE EN ORTHODONTIE.....	2
1. RAPPEL ANATOMIQUE :	3
1.1. L'odonte :	3
1.2. Le parodonte :	4
1.2.1. La structure osseuse :	4
1.2.2. Le desmodonte :	5
1.3. Innervation et vascularisation :	6
1.3.1. L'innervation	6
1.3.2. La vascularisation :	7
2. LA BIOMECHANIQUE DENTAIRE :	8
2.1. Définition :	8
2.2. L'évolution des arcades dentaires :	8
2.3. Les bases de la biomécanique :	9
2.3.1. Centre de résistance:	9
2.3.2. Centre de rotation :	10
2.3.3. Le moment d'une force :	10
2.3.4. La notion de force en orthodontie :	10
2.4. Réciprocité des forces	12
2.4.1. 3ème principe de Newton :	12
2.4.2. Trinôme de Nèvrezé :	12
2.5. Le mouvement dentaire orthodontique :	13
2.5.1. Les effets mécaniques :	13
2.5.2. Les effets biologiques :	13
2.5.2.1. Les changements tissulaires dans la zone de pression :	13
2.5.2.2. Les changements tissulaires au niveau de la zone de tension :	14
2.5.2.3. Modifications tissulaires dans d'autres régions :	14
2.5.3. Les étapes du mouvement dentaire :	15
2.5.3.1. La phase initiale :	15
2.5.3.2. La phase de latence :	15
2.5.3.3. La phase post-latence (secondaire) :	15
2.6. Les différents types du déplacement dentaire :	16
2.6.1. Force horizontale :	16
2.6.2. Force verticale :	16
3. L'ANCRAGE EN ORTHODONTIE :	17
3.1. Définition :	17
3.2. L'ancrage buccal conventionnel :	17
3.2.1. Classification de l'ancrage conventionnel (MOYER):	18
3.2.1.1. Selon l'arcade concernée :	18
3.2.1.2. Selon le site d'ancrage :	19
3.2.1.3. Selon le nombre d'unité d'ancrage :	21
3.2.1.4. Selon les besoins du traitement :	21

CHAPITRE II :LES MINI-VIS	23
1. HISTORIQUE :.....	24
2. DESCRIPTION :.....	24
2.1. Matériaux :.....	24
2.2. Morphologie :.....	26
2.3. Dimensions :.....	28
2.4. L'état de surface :.....	29
2.5. Ancillaire et consommable :.....	29
2.6. Le conditionnement :.....	30
3. LES PRINCIPAUX SYSTEMES DE MINI-VIS :.....	31
4. CAHIER DES CHARGES :.....	32
5. INDICATIONS :.....	33
6. CONTRE- INDICATIONS :.....	33
7. LES AVANTAGES DES MINI-VIS:	34
8. CRITERES DU CHOIX DE LA MINI-VIS :.....	35
9. CRITERES DE CHOIX DU SITE D'INSERTION :.....	36
10. SITES D'INSERTION :.....	36
10.1. Au Maxillaire :.....	37
10.1.1. Les principaux obstacles anatomiques :.....	37
10.1.2. Les sites d'insertion :.....	37
10.1.2.1. Versants vestibulaires postérieurs :.....	37
10.1.2.2. Versant vestibulaire antérieur :.....	38
10.1.2.3. Versants palatins :.....	39
10.1.2.4. La suture palatine :.....	40
10.1.2.5. Processus zygomatique du maxillaire :.....	40
10.1.2.6. Tubérosité maxillaire :.....	41
10.2. À la mandibule :.....	41
10.2.1. Principaux obstacles anatomiques :.....	41
10.2.2. Sites d'insertion :.....	42
10.2.2.1. Régions rétro-molaires :.....	42
10.2.2.2. Versant vestibulaire postérieur :.....	42
10.2.2.3. Le versant vestibulaire antérieur :.....	43
10.2.2.4. Versant lingual :.....	43
11. PROTOCOLE PREOPERATOIRE :.....	44
11.1. L'entretien avec le patient :	44
11.2. Examen clinique.....	44
11.3. Bilan radiologique pré-implantaire :.....	44
12. LE PROTOCOLE D'INSERTION DES MINI-VIS :.....	46
13. APPLICATION CLINIQUE DES MINI-VIS :.....	49
13.1. Mouvements antéro-postérieurs :.....	49
13.1.1. La distalisation :.....	49
13.1.2. La mésialisation :.....	52
13.1.3. Redressement d'axe d'une molaire :.....	52
13.2. Mouvements verticaux :.....	53
13.2.1. Ingression :.....	53
13.2.2. Égression :.....	55
13.2.3. La désinclusion d'une dent de sagesse :.....	55
13.2.4. Mise sur arcade des canines incluses :.....	56

13.3. Mouvements transversaux :	56
13.3.1. La correction d'une exo-alvéolie :	56
13.3.2. La correction d'une endo-alvéolie :	57
13.3.3. Constriction de l'arcade :	57
13.3.4. Correction de l'articulé inversé :	58
13.3.5. Correction d'un décalage des milieux inter-incisifs :	58
14. COMPLICATIONS :	60
14.1. Complications per-opératoire :	60
14.2. Complications post-opératoires :	60
14.3. Complication au cours du traitement:	61
15. LES FACTEURS DE RISQUE :	61
15.1. Les facteurs liés à l'hôte :	61
15.2. Les facteurs liés aux mini-vis :	61
15.3. Les facteurs liés à l'opérateur :	62
CHAPITRE III: LES MINI-PLAQUES	63
1. HISTORIQUE :	64
2. DESCRIPTION DES MINI-PLAQUES :	64
2.1. Plaques d'ancrage :	64
2.2. Vis pour fixation de mini- plaque :	66
2.3. Détermination de la longueur des vis pour la fixation de la plaque (vis MatrixMIDFACE).....	67
3. LES DIFFERENTS TYPES DES MINI-PLAQUES :	67
3.1. L'ancrage squelettique « bollard » :	67
3.2. Le SAS (skeletal anchorage system) :	68
3.3. Les mini-plaques d'ancrage TEB :	69
3.4. Les plaques C-tube :	70
3.5. Les plaques palatines :	71
3.6. Plaques Ramales :	72
4. LES INDICATIONS DES MINI-PLAQUES :	72
5. CHOIX DU SITE :	73
6. SITES D'INSERTION :	73
6.1. Au maxillaire :	73
6.2. À la mandibule :	75
7. CHOIX DU TYPE DE LA MINI-PLAQUE :	76
7.1. Au maxillaire :	76
7.2. A la mandibule :	76
8. L'EXAMEN PREOPERATOIRE :	76
9. PROTOCOLE OPERATOIRE :	77
9.1. Au maxillaire (the zygomatic buttresses) :	77
9.2. A la mandibule (insertion entre prémolaire et canine) :	79
10. LES SUITES POST-OPERATOIRES :	80
11. LA MISE EN CHARGE :	81
12. LA DEPOSE :	81
13. L'UTILISATION CLINIQUE DES MINI-PLAQUES :	81
13.1. Traitement de classe II par distalisation des molaires maxillaires :	81
13.2. Traitement de classe III par distalisation des molaires mandibulaires :	82
13.3. Intrusion des molaires maxillaires.	82

13.4. Intrusion des molaires mandibulaires	83
13.5. Le mouvement de mésialisation :	84
14. L'APPORT DU SYSTEME BOLLARD :.....	84
15. LES AVANTAGES DES MINI-PLAQUES :	85
16. FACTEURS DE RISQUE :	86
16.1. Facteurs de risque généraux :.....	86
16.2. Facteurs de risque locaux :	86
17. COMPLICATIONS:	87

CHAPITRE IV:LES APPAREILLAGES ORTHODONTIQUES A ANCRAGE OSSEUX..... 89

1. LES APPAREILS DE DISTALISATION :.....	90
1.1. Le distal jet :.....	90
1.1.1. Rappel sur le distal jet conventionnel :	90
1.1.2. Le distal jet modifié :	91
1.2. MISDS : « Miniscrew Implant SupportedDistalization System » de PAPADOPOULOS :.....	93
1.3. LE DISTALISATEUR TOPJET.....	94
1.4. Keles slider :	95
1.5. L'appareil Frog avec dispositif d'ancrage squelettique temporaire :.....	96
1.6. Le pendulum :	97
1.6.1. Le pendulum conventionnel :	97
1.6.2. Le pendulum à ancrage squelettique :	97
1.7. Avantages communs :.....	101
1.8. Inconvénients communs :.....	102
2. LES APPAREILS DE DISJONCTION PALATINE:.....	102
2.1. Disjoncteur d'expansion maxillaire rapide conventionnel :(rapid palatal expander RPE) :	102
2.2. Le disjoncteur à ancrage osseux :	103
2.3. Disjoncteur Hyrax hybride :.....	106
3. LES APPAREILS FONCTIONNELS D'AVANCEMENT MANDIBULAIRE	106
3.1. Le Jasper Jumper :.....	107
3.2. L'appareil de HERBST :	107
3.3. Le Forsus Fatigue ResistantDevice :.....	108
3.4. Twin force bite corrector: (TFBC).....	109

CONCLUSION

BIBLIOGRAPHIE

Introduction :

-L'ancrage joue un rôle important en orthodontie, il permet de résister aux mouvements indésirables survenant lors du traitement.

- Les méthodes d'ancrage conventionnelles (élastiques, dispositifs amovibles extra-buccaux...) ne peuvent répondre aux exigences de l'orthodontiste et présentent certains désavantages pour le patient notamment une complète coopération de sa part, et un certain degré d'inconfort.

- L'ancrage osseux (absolu) a été introduit comme une alternative de choix permettant de dépasser les limites de l'ancrage conventionnel, de s'affranchir de la coopération du patient et de proposer de nouvelles options thérapeutiques.

- Les dispositifs d'ancrage osseux font aujourd'hui partie intégrante de l'arsenal thérapeutique de l'orthodontiste, ils répondent parfaitement au cahier des charges de l'orthodontiste, et ainsi aux exigences de facilité d'usage, de fiabilité et d'innocuité.

- Notre mémoire a pour objectif de décrire les systèmes d'ancrage squelettiques, en présentant leurs avantages, leurs inconvénients, leurs limites, les techniques chirurgicales de leurs mise en place, leurs utilisations cliniques, en expliquant leurs biomécaniques, leurs différents sites d'insertion et les mouvements dentaires envisagés.

CHAPITRE I :
LE CONCEPT D'ANCRAGE EN
ORTHODONTIE

1. Rappel anatomique :

Pendant le mouvement dentaire, des changements dans le parodonte se produisent, en fonction de l'amplitude, la direction et la durée de la force appliquée, ainsi que l'âge du patient. Ce chapitre comprend donc une brève description de l'organe dentaire et du parodonte physiologique. [34]

1.1. L'odonte :

La dent est composée d'une couronne recouverte d'émail, de dentine et de pulpe.

La racine est enchâssée dans l'os alvéolaire du maxillaire ou de la mandibule. Elle est recouverte par le cément, qui est uni à l'os alvéolaire par le ligament alvéolo-dentaire.

La partie étroite entre la couronne et la racine est appelée le collet. [37]

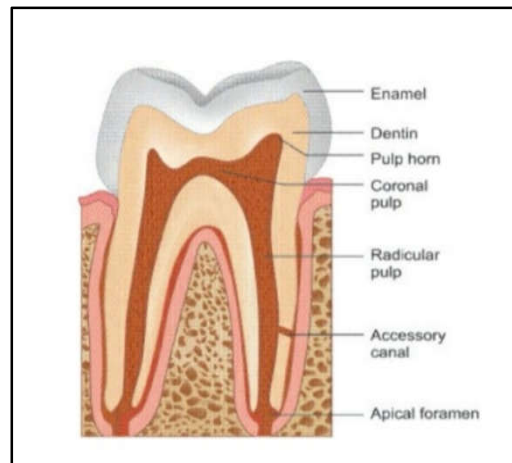


Figure 1: Une coupe longitudinale de l'organe dentaire. [77]

➤ L'émail :

L'émail est une substance blanche qui recouvre la dentine au niveau de la couronne, il est Acellulaire. Hautement minéralisé, l'émail est la substance la plus dure de l'organisme humain. Il est constitué à 95 % d'une partie minérale comprenant essentiellement de l'hydroxyapatite de calcium, à 1 % d'une phase organique (protéines, protéoglycanes, lipides, citrates) et à 4 % d'eau. [5, 34, 77, 82]

➤ La dentine :

La dentine est un tissu jaunâtre et dur. Elle constitue le corps de la couronne et de la racine. Elle est composée de 50 % d'hydroxyapatites, de 27 % de protéines et de 23 % de fluides. Ces éléments s'organisent sous forme de canalicules. Les odontoblastes sont des cellules hautement différenciées, responsables de l'élaboration de la dentine. Leurs corps cellulaires

sont disposés en palissade à la périphérie pulpaire et leurs prolongements cytoplasmiques s'étendent à l'intérieur des canalicules dentinaires.

La dentine primaire est mise en place lors de l'organogenèse. La dentine secondaire est élaborée par les odontoblastes de manière continue et lente, dans des conditions physiologiques et tout au long de la vie de la dent sur l'arcade. [5, 34, 77, 82]

➤ La pulpe dentaire :

La dentine contient une cavité centrale occupée par la pulpe qui est scindée en une partie coronaire, la chambre pulpaire, et une partie radiculaire, les canaux pulpaires. La pulpe est un tissu conjonctif spécialisé qui assure des fonctions nutritives, sensorielles et de défense de l'organe dentaire. Le réseau vasculaire de la pulpe est très abondant. Une ou deux artérioles pénètrent dans le canal par l'orifice apical situé à l'extrémité de la racine et se ramifient pour se distribuer à la zone sous-odontoblastique. [5, 34, 77, 82]

➤ Le ciment :

Le ciment recouvre la surface radiculaire et permet l'ancrage de la dent dans l'os alvéolaire par l'intermédiaire du ligament alvéolo-dentaire. C'est un tissu minéralisé synthétisé par les cémentoblastes. Il est constitué de fibres de collagène et d'une fraction non collagénique.

La surface radiculaire est recouverte de ciment acellulaire et de ciment cellulaire. Le ciment acellulaire est caractéristique des premières couches du ciment apposé lors de l'édification radiculaire. Il alterne ensuite avec les couches d'un ciment cellulaire qui est caractérisé par la présence de cémentocytes.

Tout au long de la présence de la dent sur l'arcade, sous l'effet de stimulations fonctionnelles, le ciment peut être le siège de remaniements physiologiques ou réactionnels de type résorption/apposition, il s'adapte aux mouvements dentaires physiologiques. [5, 34, 77, 82]

1.2. Le parodonte :

1.2.1. La structure osseuse :

➤ La composition chimique :

La composition du tissu osseux est faite de : Trame organique 25%, Minérale 60 % et de 15 % d'eau. [43]

➤ L'organisation histologique :

Les os du maxillaires supérieur et inférieur sont formés d'une base d'os dense, dite os basal, et d'un os spongieux plus fragile qui englobe les dents : l'os alvéolaire.

- L'os basal :

Est un os compact, de type haversien. L'os haversien est un agglomérat d'ostéons: chaque ostéon se structure autour d'un canal de Havers. On distingue de la partie superficielle vers la partie profonde : le périoste, le tissu osseux périostique, le tissu osseux haversien et le tissu osseux endostéal. ^[43]

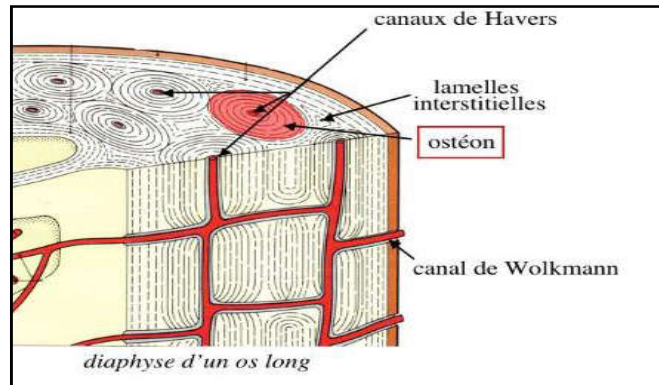


Figure 2: Tissu osseux haversien. ^[87]

- L'os alvéolaire :

L'os alvéolaire est en continuité avec l'os basal du corps mandibulaire et celui des maxillaires. Il se moule autour des racines pour former les alvéoles dentaires. L'existence de l'os alvéolaire est intimement liée à celle des dents dont la perte entraîne la disparition des alvéoles dentaires, il est formé d'un os spongieux dont la trabéculatation peut être très lâche avec la présence de nombreuses vacuoles. Il est recouvert, sur les versants vestibulaire et lingual, d'un os cortical constituant les tables alvéolaires qui sont généralement très denses à la mandibule et peu épaisses au maxillaire.

Les alvéoles des dents sont séparées les unes des autres par des septa inter-dentaires. Au niveau des molaires, pluri-radiculées, les alvéoles sont cloisonnées par des septa inter-radiculaires. En regard des alvéoles, sur les faces vestibulaires du maxillaire et du corps mandibulaire, des proéminences correspondent aux racines dentaires : ce sont les jugums alvéolaires. Ils sont très peu marqués à la mandibule du fait de l'épaisseur de l'os cortical, mais sont beaucoup plus visibles au maxillaire. ^[43, 45, 50, 66]

1.2.2. Le desmodonte :

Le desmodonte ou LAD est un tissu conjonctif fibreux richement vascularisé et cellulaire qui entoure la racine des dents et l'unit à l'os alvéolaire, il communique avec la pulpe au foramen

apical et avec l'os alvéolaire par les canaux vasculaires. Il s'atrophie avec l'âge ce qui peut être attribué à la charge fonctionnelle réduite

Il contient des fibres de collagène (90% des fibres) des fibroblastes, des ostéoblastes, des cémentoblastes, des cellules mésenchymateuses indifférenciées, des cellules épithéliales de Malassez, des macrophages et des éléments vasculaires et nerveux.

On distingue deux types de fibres de collagène :

- Les fibres principales relient le ciment à la paroi alvéolaire en s'y insérant. La partie insérée de ces fibres est minéralisée et forme les fibres de Sharpey dont la direction varie en fonction de la zone alvéolaire. La densité de ces fibres est estimée à 28 000/mm³ de ciment.
- Les fibres secondaires ne s'insèrent pas dans le ciment ou l'os. Elles jouent un rôle structural en cheminant parmi les éléments nerveux et vasculaires, suivant des directions aléatoires.

Le LAD est le siège d'un remaniement constant, sous le contrôle des fibroblastes. Il a un rôle mécanique, nutritif et sensoriel. [82]

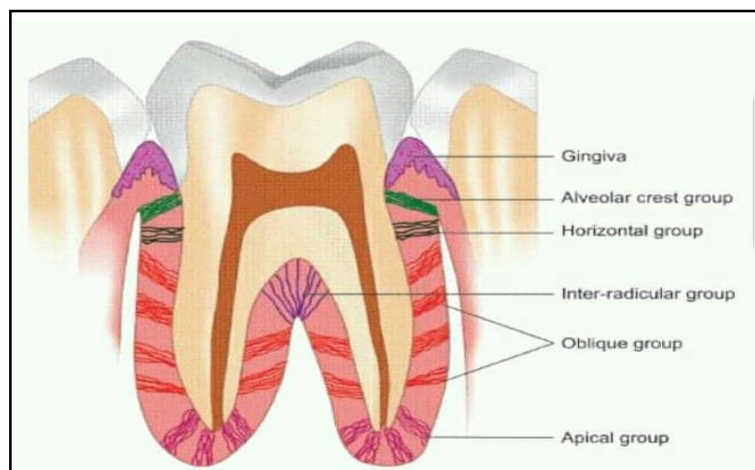


Figure 3: Les principales fibres du desmodonte. [43]

1.3. Innervation et vascularisation :

1.3.1. L'innervation

L'innervation sensitive des maxillaires :

Elle est assurée par les deux branches de division du nerf trijumeau (V^{ème} paire crânienne) :

Le nerf maxillaire V2 et le nerf mandibulaire V3 :

- Nerf sous orbitaire (face antéro-vestibulaire maxillaire).
- Nerf dentaire postérieur (face postéro-vestibulaire maxillaire).
- Nerf naso-palatin (face antéro-palatine maxillaire).
- Nerf buccal (face postéro-palatine maxillaire).

- Nerf dentaire inférieur qui se termine par le nerf mentonnier (face antéro-vestibulaire et postéro linguale mandibulaire)
- Nerf buccal (face postéro-vestibulaire mandibulaire).
- Nerf lingual (innerve les 2/3 antérieur de la langue). [37,40, 77]

1.3.2. La vascularisation :

La vascularisation de l'os alvéolaire est principalement faite par deux voies :

- À travers les espaces médullaires de l'os spongieux.
- Ou par voie supra-périostée, le long des faces vestibulaires et linguales de l'os alvéolaire.

La vascularisation de l'os alvéolaire est un élément indissociable des autres tissus parodontaux, et se présente comme suit :

- Artère sous orbitaire (face antéro-vestibulaire maxillaire).
- Artère alvéolaire (face postéro-vestibulaire maxillaire).
- Artère palatine (face antéro-palatine maxillaire).
- Artère sphéno-palatine (face postéro-palatine maxillaire).
- Artère sous mentale (face antéro-vestibulaire mandibulaire).
- Artère dentaire inférieure (face postéro-vestibulaire mandibulaire).
- Artère linguale (face linguale mandibulaire). [22,41]

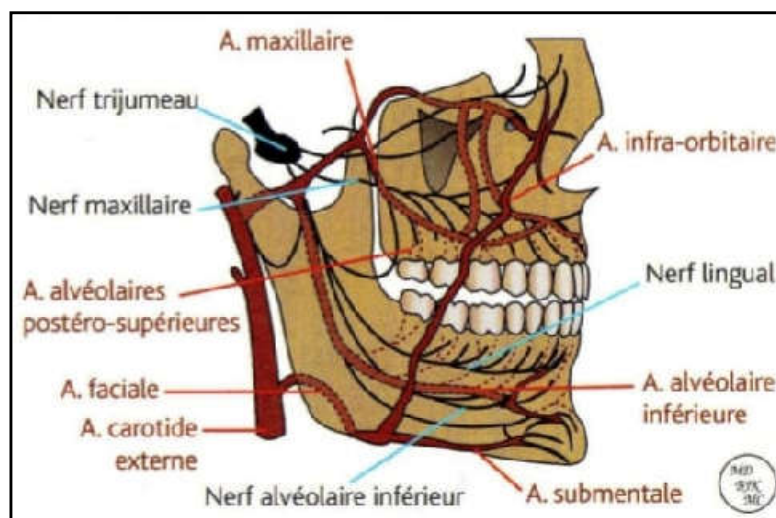


Figure 4: Vaisseaux et nerfs des deux maxillaires. [74]

2. La biomécanique dentaire :

2.1. Définition :

On parle de la biomécanique lorsque les connaissances et les méthodes de la mécanique sont appliquées à la structure et à la fonction des systèmes vivants (biologie) par exemple, une dent et l'environnement buccal qui l'entoure. Il est évident que l'étude de la biomécanique du mouvement dentaire peut aider les chercheurs et les cliniciens à optimiser leurs systèmes de forces appliqués sur les dents pour obtenir de meilleurs résultats tissulaires, cellulaires ou moléculaires au niveau clinique. [58]

2.2. L'évolution des arcades dentaires :

Pendant la période de transition de la denture temporaire vers la denture mixte puis permanente, on observe :

- Evolution de la longueur d'arcade (ou flèche d'arcade) :
 - De 3 à 5 ans, elle s'allonge pour permettre l'éruption correcte des incisives permanentes.
 - Et se raccourcis ensuite au moment de l'éruption des prémolaires à peu près 9 à 12 ans.
- Evolution du périmètre d'arcade dentaire :
 - Au maxillaire : augmentation légère entre 5 et 18 ans.
 - A la mandibule : diminution entre 6 et 18 ans : La modification du périmètre d'arcade est due à la dérivée mésiale des molaires permanentes ainsi que le redressement lingual des incisives.
- La Variations de la largeur d'arcade :
 - La distance inter-canines apparaissant entre les pointes cuspidiennes augmente lors du remplacement des incisives aux deux arcades et diminue après l'éruption complète des incisives latérales.

Les quantités d'éruption qui se produisent pendant l'enfance et l'adolescence sont étroitement liées à la croissance de l'étage moyen et inférieur de la face. [34]

2.3. Les bases de la biomécanique :

2.3.1. Centre de résistance:

Le centre de résistance est le point à partir duquel un système de forces appliqué produit un déplacement en translation pure en direction de la force sans rotation. Sa situation est fonction du nombre, de la longueur et de la forme des racines dentaires, la hauteur de l'os alvéolaire et de sa densité.

- Pour une dent mono-radiculée : il est situé au niveau du tiers cervical.
- Pour une dent pluri-radiculée : il se situe au niveau de la furcation.

Avec l'âge, l'os alvéolaire diminue progressivement, et par conséquent le centre de résistance s'abaisse simultanément en direction apicale. [7,35]

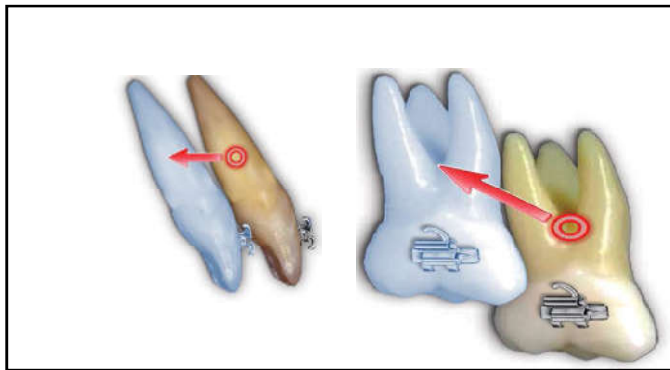


Figure 5: Centre de résistance d'une mono et pluri-radiculé. [35]

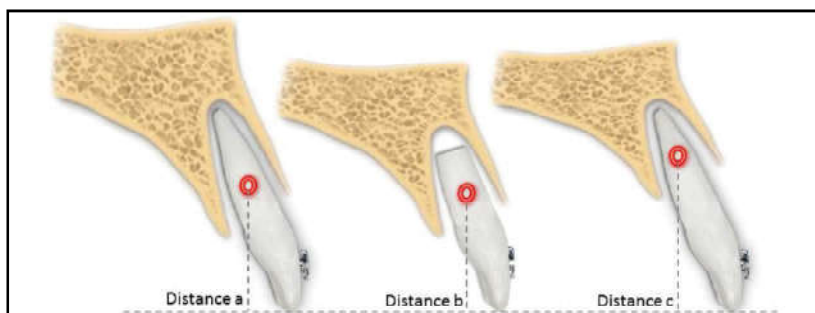


Figure 6: Déplacement du Cr selon la hauteur de l'os alvéolaire. [35]

2.3.2. Centre de rotation :

C'est le point autour duquel tourne un solide si on lui applique une force qui ne passe pas par son centre de résistance, il est dépendant du système de forces mise en place par l'orthodontiste et du centre de résistance. [7,30]

2.3.3. Le moment d'une force :

Quand il y'a une distance entre la ligne d'action d'une force et le centre de résistance, il y'aura tendance à la rotation, ce qu'on appelle le moment.

$M=fXd$ (f = l'intensité de la force, d = la distance orthogonale de sa ligne d'action au centre de résistance).

Donc le moment crée le déplacement en version. [7, 35,30]

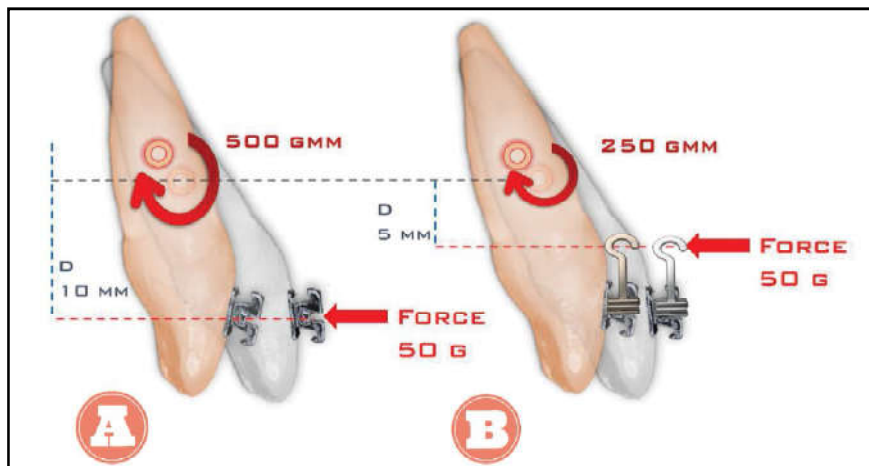


Figure 7: Le moment d'une force selon le point d'application de la force. [35]

2.3.4. La notion de force en orthodontie :

✓ Force simple :

Une force simple appliquée au niveau de la couronne dentaire ne donne pas un déplacement en translation, car la force ne passe pas par le centre de résistance de la dent, ce qui va donner un mouvement en version de la dent. [7]

✓ Couple de force :

Lorsque deux forces sont réunies pour réaliser un mouvement, elles sont en même direction, d'intensité égale, de sens opposé et de ligne d'action non confondue. [7]

✓ Système de force :

Une force simple, appliquée sur la couronne, détermine, un déplacement en translation et une rotation. Pour annuler cet effet de rotation, il est nécessaire d'appliquer un couple de force, déterminant une rotation, d'intensité égale et de sens opposé.

Seuls, les dispositifs fixes, dits « multi-bagues » ou « multi-attaches » autorisent cette possibilité, grâce à « l'effet de torque ». [7]

✓ Les caractéristiques d'une force orthodontique :

Une force est définie par quatre paramètres :

- L'intensité : Les forces utilisées en orthodontie sont dites biologiques, c'est-à-dire comprises entre un seuil minimum, suffisant pour induire l'apparition de cellules résorptrices du tissu osseux, et un maximum, fonction du seuil de sensibilité du patient et de l'apparition éventuelle de lésions irréversibles de la dent, de l'os et du desmodonte.

Selon l'intensité, on distingue des forces orthodontiques (80 à 160 g), et des forces orthopédiques à partir de 400 g jusqu'à 1000 g. [7]

- La direction de la force : La résultante d'un système de force peut avoir :

- Une direction verticale dans le sens de l'éruption ou dans le sens opposé à l'éruption.
- Une direction horizontale ou oblique, dans le sens mésio-distal ou vestibulo-lingual. [7]

- Le rapport moment-force (M/F) : correspondant aux caractéristiques mécaniques du système de forces.

Si M tend vers 0 ---> translation. [7]

- Le rythme d'application :

- Force continue : l'énergie délivrée par le dispositif orthodontique est très progressivement décroissante. En technique fixe par exemple : ressort comportant de nombreuses boucles. La force est dite légère.

- Force discontinue : l'énergie libérée par le système mécanique diminue très rapidement, dès que la dent commence à se déplacer (boucle simple, en technique fixe sur un arc rectangulaire); la réponse biologique induite s'interrompt progressivement. La force est dite « lourde »

- Force intermittente : des périodes sans aucun dispositif actif alternent avec des phases d'activité (forces extra-buccales portées 14 heures par jour). [7]

2.4. Réciprocité des forces

2.4.1. 3ème principe de Newton :

Selon le troisième principe de Newton « A toute action correspond une réaction d'intensité égale et de sens opposé ». Quelle que soit la thérapeutique mécanique orthodontique utilisée, appliquer une force sur une dent, un groupe de dents ou une arcade engendre une force de même intensité, de même ligne d'action, mais de sens opposé sur la structure d'appui.^[53]

2.4.2. Trinôme de Nèvrezé :

Nèvrezé désigne par :

RM : résistance mobile ; résistance de l'élément à déplacer.

RS : résistance stable ; résistance de l'ancrage.

FM : force motrice.

Dans l'exemple des forces extra-orales, la résistance stable est constituée par l'appui péri-crânien, et la résistance mobile par les dents ou les arcades à distaler.

Selon le trinôme de Nèvrezé trois cas sont possibles :

- La résistance stable est égale à la résistance mobile ($RS=RM$)
 - Si $FM < RS+RM$, il n'y a pas de déplacement.
 - Si $FM > RS+RM$, le déplacement est égal et symétrique.
- La résistance stable est plus grande que la résistance motrice ($RS > RM$)
 - Si $FM > RS > RM$, le déplacement est double et inégal car la RM se déplace davantage que la RS.
 - Si $RS > FM > RM$, le déplacement désiré est obtenu.
- La résistance stable est plus petite que la résistance motrice ($RS < RM$)
 - Si $RM > RS > FM$, il n'y a aucun déplacement.
 - Si $RM > FM > RS$, la RS se déplace (perte d'ancrage).^[10]

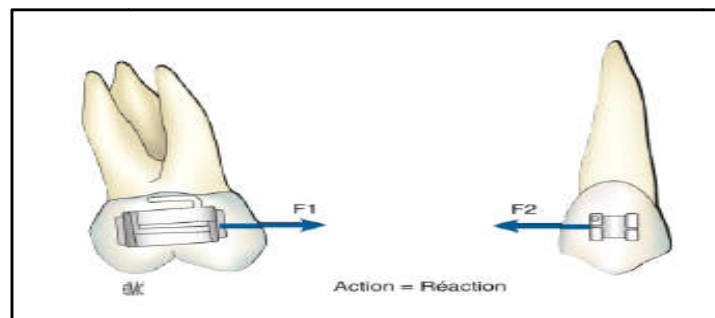


Figure 8: Forces d'action et de réaction égales et de sens opposé.
^[53]

2.5. Le mouvement dentaire orthodontique :

Le mouvement des dents est un processus unique dans lequel l'application de la force orthodontique provoque un type particulier de remodelage dans lequel la formation osseuse et la résorption ont lieu simultanément sur des côtés opposés de l'os alvéolaire : c'est la translocation alvéolaire. [7]

2.5.1. Les effets mécaniques :

- Au niveau du desmodonte : le déplacement initial est surtout d'origine hydraulique, il se manifeste au niveau desmodontal par une compression des espaces vasculaires avec ischémie. Le ligament est progressivement comprimé le long de la lame criblée, ce qui explique la sensation de douleur après activation.
- Au niveau de la lame criblée : se produit une déformation secondaire de l'os alvéolaire (flexion alvéolaire) faisant suite à la compression du desmodonte. [7]

2.5.2. Les effets biologiques :

Les étapes ou les changements histologiques lors du traitement orthodontique peuvent être expliqués sous trois formes :

2.5.2.1. Les changements tissulaires dans la zone de pression :

- La zone acellulaire ou zone hyaline :

La force orthodontique idéale ne doit pas dépasser la pression capillaire, qui est d'environ 20-26 g/cm².

Au niveau des zones soumises à de fortes pressions, se produit schématiquement un arrêt de la circulation sanguine et une disparition des éléments cellulaires, une zone de nécrose stérile est visible dans la zone comprimée.

L'aspect histologique sera celle d'une zone acellulaire et une telle zone est appelée zone hyalinisée et le processus est appelé « hyalinisation ». C'est un processus réversible.

L'hyalinisation entraîne un arrêt du déplacement, la dent ne bougera à nouveau qu'après la résorption de l'os en moyenne 12 à 15 jours. [68]

- La résorption osseuse directe :

- Résorption latérale directe : les ostéoclastes autour de la zone hyaline, résorbent la lame criblée par voie directe et latéralement à la zone de pression maximale.
- Résorption frontale directe : elle se produit à distance de la zone hyaline et dans les zones de moindre pression, dans lesquelles sont apparues les cellules ostéogéniques, sur la face desmodontale de la lame criblée. [68]

- La résorption indirecte ou à distance :

En regard de la zone hyaline, l'activité ostéoclastique est reportée à distance du desmodonte dans les espaces médullaires voisins, riches en cellules. Les ostéoclastes résorbent le mur alvéolaire, puis la lame criblée, par voie centripète. À ce stade, le ligament est considérablement élargi. [68]

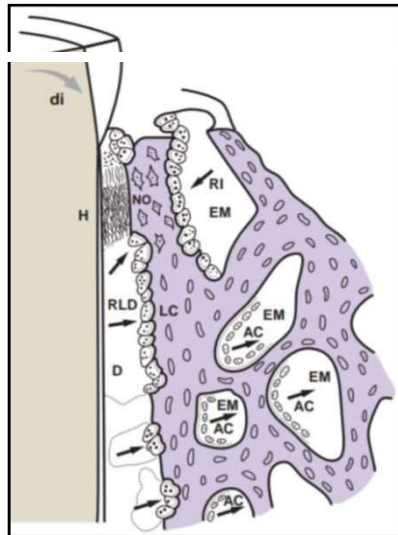


Figure 9: Modification du remaniement osseux lors de l'application d'une force. [12]

2.5.2.2. Les changements tissulaires au niveau de la zone de tension :

L'activité cellulaire est retardée dans les zones de tension par rapport aux zones de pression.

- Les fibres parodontales étirées sont reconstruites par des changements des fibrilles d'origine.
- Il y a une dégradation de type inflammatoire et une reconstruction des fibres dans les zones de tension.
- Les ostéoblastes synthétisent l'ostéoïde sur l'ensemble de la paroi alvéolaire qui se minéralise par la suite. [68]

2.5.2.3. Modifications tissulaires dans d'autres régions :

- Le ciment :

Des baies de résorption ostéoclastique peuvent apparaître dans le ciment adjacent au desmodonte, ces zones sont réparées par des cimentoblastes soit pendant le processus de mouvement dentaire ou pendant la période de repos.

➤ La dentine :

Dans des cas extrêmement rares, un schéma de résorption est observé dans la dentine. La raison exacte de la résorption dentinaire n'est pas connue.

➤ La pulpe :

Avec une force légère, une hyperémie de la pulpe sera évidente. Une force extrême montrera des signes de dégénérescence ou de nécrose.

➤ Les tissus gingivaux :

Les tissus gingivaux s'adaptent à la nouvelle position de la dent, mais l'adaptation prend plus de temps. Les tissus gingivaux ont tendance à s'accumuler du côté du mouvement de la dent. L'irritation des tissus gingivaux par l'appareil peut provoquer un élargissement.

➤ L'articulation temporo-mandibulaire :

Des modifications de l'occlusion des dents peuvent entraîner des modifications de l'ATM. Des zones de résorption et de dépôt osseux sont signalées dans la cavité glénoïde.^[68]

2.5.3. Les étapes du mouvement dentaire :

Le mouvement des dents se produit en deux étapes principales :

2.5.3.1. La phase initiale :

Commence à partir du moment de l'application de la force jusqu'à l'élimination de l'os sous le tissu hyalinisé. Il s'agit d'une période de mouvement rapide des dents pendant une courte période et distance. Il est dû au déplacement de la dent dans l'espace desmodontale.^[68]

2.5.3.2. La phase de latence :

Elle représente la période d'hyalinisation et n'existe que lorsque la force orthodontique appliquée est lourde, elle s'étend généralement jusqu'à 14 jours. Pendant cette phase, peu ou pas de mouvements dentaires se produisent.^[68]

2.5.3.3. La phase post-latence (secondaire) :

Dans la période secondaire du mouvement dentaire après hyalinisation, le desmodonte est considérablement élargi. Les ostéoclastes attaquent l'os sur une plus grande surface.^[68]

2.6. Les différents types du déplacement dentaire :

À chaque type de force exercée correspond un mode de déplacement dentaire.

2.6.1. Force horizontale :

➤ Version coronaire :

Le déplacement induit par une force simple appliquée au niveau de la couronne d'une dent, le centre de rotation du déplacement étant plus près de l'apex que le centre de résistance ; la force nécessaire est d'environ 50 à 70 g.

➤ Version radiculaire (ou effet de torque) :

Le centre de rotation se situe quelque part au niveau de la couronne. Ce déplacement n'est possible qu'avec des dispositifs fixes complexes permettant de déplacer les apex. La force nécessaire est d'environ 50 à 100g.

➤ Translation (ou gression parallèle) :

Le déplacement induit par un système de forces dont la résultante se situe au niveau du centre de résistance. Le centre de rotation étant indéterminé et la force nécessaire est de 100 à 150g. [7,34]

2.6.2. Force verticale :

➤ Égression ou extrusion :

Le déplacement induit par une force verticale agissant dans le sens de l'éruption. L'égression peut être « pure » (plus ou moins Parallèle au grand axe de la dent) ou associée à un certain degré de version coronaire, linguale ou vestibulaire. La force nécessaire est de 50g. [34]

Ce mouvement ne produit pas de zones de compression au sein du desmodonte. [66]

➤ Ingression ou intrusion :

Le déplacement induit par un système de forces agissant dans le sens opposé à l'éruption. L'ingression peut être « pure ». Elle est, le plus souvent, associée à une version vestibulaire ou linguale, en raison de l'impossibilité d'exercer une force simple dans le prolongement du grand axe de la dent. La force nécessaire est d'environ 15 à 25 g. [7,66]

➤ Rotation :

Si on applique un couple de force à résultante horizontale, le déplacement induit est une rotation de la couronne autour de son grand axe, le point d'application étant indifférent, et la force nécessaire est d'environ 50 à 100g. [47]

La rotation d'une dent crée deux côtés de pression et deux côtés de tension. [16]

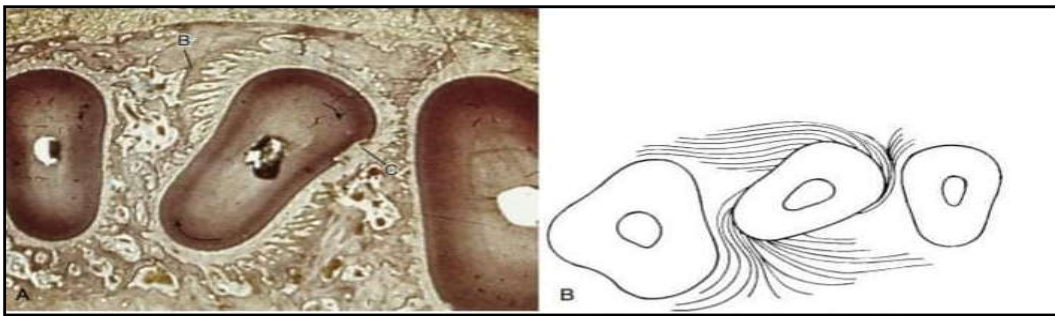


Figure 10: Arrangement des fibres pendant ou après l'extrusion d'une incisive central. [34]

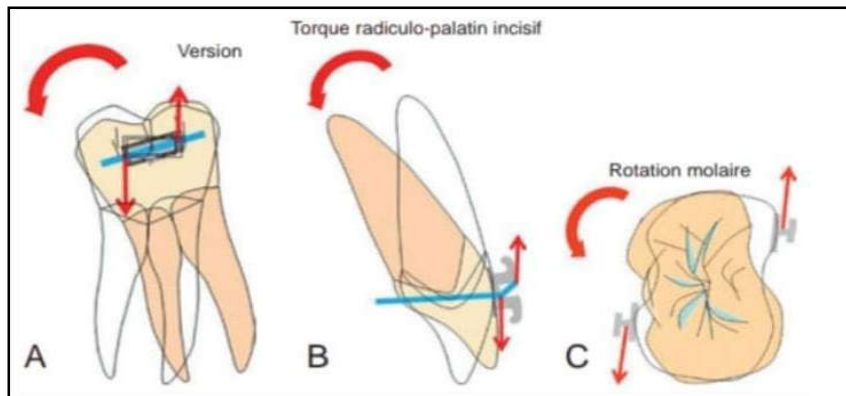


Figure 11: A. Version .B. torque radiculo-palatin incisif .C. rotation molaire. [12]

3. L'ancrage en orthodontie :

3.1. Définition :

C'est la résistance aux forces réactionnaires pendant le traitement, résistance aux forces résultantes de la 3eme loi de newton : les actions de deux corps l'un sur l'autre sont toujours égales et de sens opposés [1]. Selon Proffit WR : l'ancrage est la résistance au déplacement dentaire non souhaité [68] :C'est une nécessité vitale dans le cas de l'adulte chez qui on souhaite des mouvements très localisés à certaines dents et où les éléments dentaires restants ne doivent en aucun cas être déplacés. [3]

3.2. L'ancrage buccal conventionnel :

L'ancrage peut être obtenu à partir de sources intra et extra-oral [11]. Les dispositifs conventionnels utilisés en orthodontie comme ancrage (Arc de Nance, arc ligal, masque de Delaire, arc transpalatin, ressort en TMA, les élastiques, ligature métallique...) ont pour objectif de renforcer la résistance naturelle des dents à une force, jusqu'à un certain point, et

de prévoir des dispositifs ou des réglages sur l'appareil multi-brackets destinés à augmenter le degré d'ancrage. Les variations de leur efficacité sont en relation avec le type d'ancrage utilisé, la force exercée et la nécessité ou non d'une bonne coopération du patient. [8]

Différents moyens d'ancrage sont à notre disposition :

- Solidarisation par des fils lourds et passifs des dents choisies pour ancrage reliées par des arcs linguaux ou transpalatins (BURSTONE).
- Solidarisation par un bridge provisoire ou par contention des dents mobiles.
- Utilisation de plaque amovible si le nombre de dents restantes s'avère insuffisant.
- MELSEN utilise souvent des gouttières en résine scellées momentanément pour solidariser des dents entre elles et contrôler le sens vertical par le biais des forces occlusales nécessairement accrues au niveau de ces surélévations.
- On pourrait aussi tirer quelque espoir des "implants naturels" que constituent les dents ankylosées. [7]

3.2.1. Classification de l'ancrage conventionnel (MOYER) [66] :

3.2.1.1. Selon l'arcade concernée :

➤ L'ancrage intra-maxillaire :

Dans ce type d'ancrage, les moyens utilisés sont situés dans la même arcade.

Ex ; les élastiques de classe I sont utilisés pour distaler la canine en se servant de la 1^{ère} molaire comme ancrage. [66]

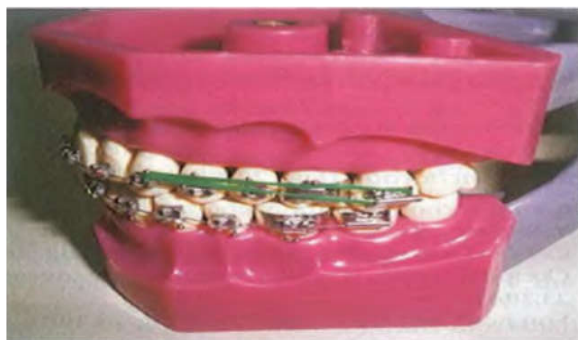

Figure 12: Les élastiques de classe I. [66]

➤ L'ancrage inter-maxillaire :

Est l'ancrage dans lequel les moyens utilisés dans une arcade génèrent des mouvements de dents dans l'autre arcade [66]. Les élastiques intermaxillaires (Criss-cross) sont largement utilisés aujourd'hui en association avec des appareils fixes. L'effet secondaire généré par la traction intermaxillaire est dû aux composantes de la force verticale, provoquant une

extrusion et des modifications de l'inclinaison du plan occlusal, la nature intermittente des forces, la dépendance à l'observance du patient et les changements inévitables de l'inclinaison des incisives. [54]

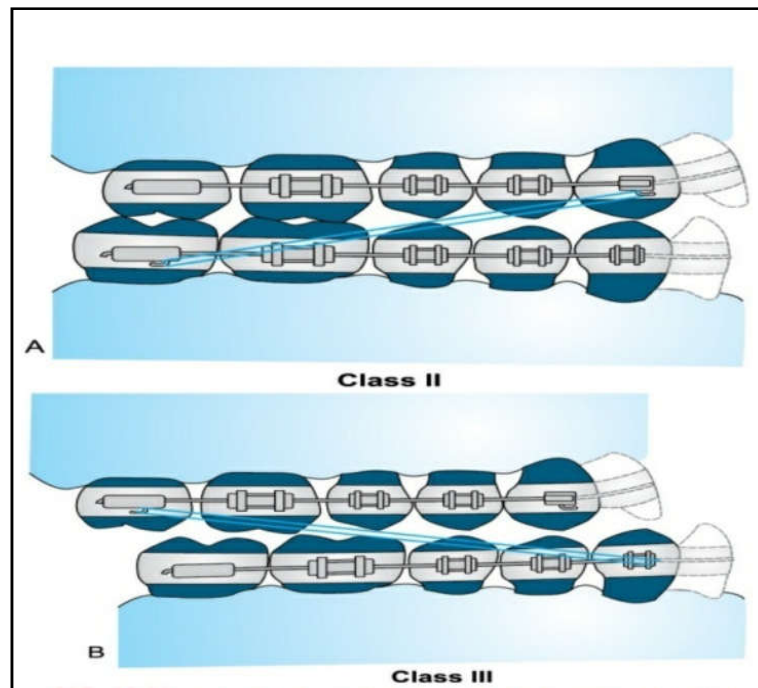


Figure 13: L'ancrage inter-maxillaire. L'ancrage de Baker. (A) Les élastiques de classe II croisés de la canine supérieure à la molaire inférieure. (B) Les élastiques de classe III croisés de la molaire supérieure à la canine inférieure. [68]

3.2.1.2. Selon le site d'ancrage :

➤ L'ancrage intra-oral :

- Les dents :

Sont l'unité anatomique la plus fréquemment utilisée comme ancrage. La valeur d'ancrage d'une dent dépend de divers facteurs : le nombre, la forme et la longueur des racines, la position anatomique, l'inclinaison et l'intercuspitation des dents. [66,68]

- Le Palais :

L'étendue du palais offre une source d'ancrage principalement pour les appareils amovibles. La plaque en résine acrylique couvre l'ensemble du palais et fournit le site de force pour les appareillages actifs. [68]

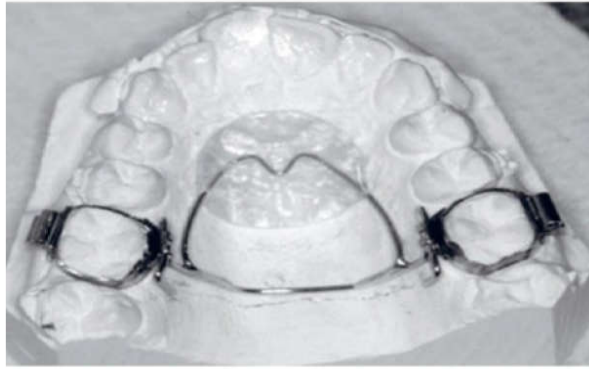


Figure 14: L'appareil de Nance amovible à insertion distale. [8]

- Os cortical / ancrage cortical :

L'ancrage est fonction de la densité osseuse : il est supérieur à la mandibule par rapport au maxillaire.

Selon Château, pour une même force on a trois fois plus de déplacement dans l'os maxillaire que dans l'os mandibulaire. [17]

De plus, le turn-over est plus élevé dans l'os spongieux que dans la corticale osseuse. [73]

- L'ancrage extra-oral :

Certains sites extra-oraux peuvent être utilisés comme unités d'ancrage pour provoquer des changements orthodontiques ou orthopédiques. Elles sont utilisées pour renforcer l'ancrage lorsque l'ancrage intra-oral est insuffisant [66]. Son utilisation n'est pas pratique chez l'adulte [54]

On distingue trois types de FEB :

- Force extra-orale à traction haute (appui crânien).
- Force extra-orale à traction basse (appui cervical).
- Masque de Delaire (appui fronto-mentonnier). [8]

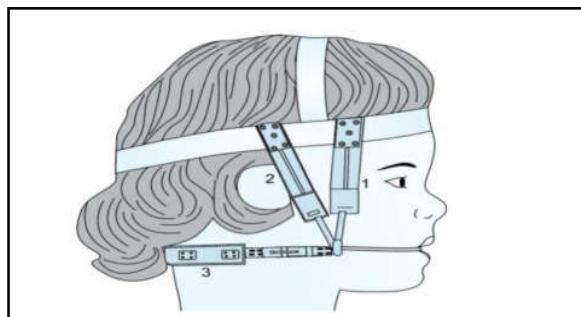


Figure 15: L'ancrage extra-oral. (1) traction haute. (2) traction moyenne. (3) traction basse. [68]

➤ L'ancrage musculaire :

L'environnement musculaire intervient également dans cet ancrage passif. C'est la notion d'enveloppe fonctionnelle qui détermine le couloir dentaire de Château, zone d'équilibre entre les pressions externes centripètes et internes centrifuges dans laquelle se positionnent naturellement les dents. ^[17]

L'ancrage musculaire est donc soumis à cet équilibre linguo-labio-jugal dans les trois sens de l'espace. ^[50]

3.2.1.3. Selon le nombre d'unité d'ancrage :

➤ L'ancrage simple :

L'ancrage simple ou primaire est défini comme la résistance fournie par une seule dent avec un meilleur support alvéolaire pour déplacer une autre dent avec un moindre support alvéolaire. ^[66]

➤ L'ancrage composé :

C'est le type d'ancrage où plus d'une dent avec un plus grand potentiel d'ancrage sont utilisés pour déplacer une dent / groupe de dents avec un soutien moindre. ^[66]

➤ L'ancrage renforcé / Ancrage multiple :

Il arrive fréquemment que les dents disponibles pour les ancrages ne sont pas suffisantes en nombre ou en taille pour résister aux forces nécessaires au traitement orthodontique et que l'ancrage réciproque n'est pas approprié pour le type de traitement à effectuer. Dans une telle situation, il est nécessaire de renforcer l'ancrage pour éviter les mouvements intempestifs des dents. L'ancrage est dit renforcé lorsque plus d'un type d'unités de résistance est utilisé. ^[66]

3.2.1.4. Selon les besoins du traitement :

➤ L'ancrage simple ou naturel :

Aucun moyen d'ancrage ajouté aux dents n'est prévu, dans ce cas l'ancrage est minime, plus de la moitié de l'espace d'extraction est perdu suite à la mésialisation des dents postérieures si une avulsion est prévue. ^[8,66]

➤ L'ancrage modéré :

Le plan du traitement accepte une perte d'ancrage limitée et contrôlée ^[8], si une extraction est prévue, les dents servant d'ancrage peuvent être avancées d'environ 50% dans l'espace d'extraction. ^[66]

➤ L'ancrage maximum (critique) :

Le plan du traitement accepte une perte d'ancrage minimale. Si une extraction est prévue, les dents servant d'ancrage peuvent être avancées d'environ 25% dans l'espace d'extraction. [66]

➤ L'ancrage absolu :

C'est celui procuré par des mini-plaques ou des mini-vis qui doivent éviter tout déplacement non souhaité de l'ancrage. Donc la question, lors de l'établissement d'un plan de traitement, sera de déterminer l'ancrage nécessaire pour la correction de la malocclusion et d'évaluer sa fiabilité [8]. Les dents ankylosées sont considérées comme de bonnes unités d'ancrage. [68]

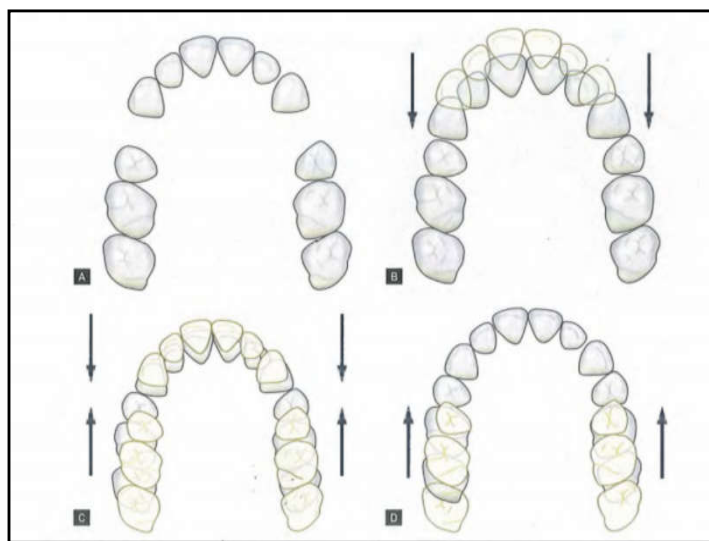


Figure 16: (A) dents avant la fermeture de l'espace. (B) cas d'ancrage maximum/critique : la fermeture de l'espace se fait principalement par rétraction antérieure. (C) cas d'ancrage modéré : la fermeture de l'espace se fait par des quantités égales de rétraction antérieure et de protraction postérieure. (D) cas d'ancrage minimum/non cortical : la fermeture de l'espace se fait par protraction postérieure plutôt que rétraction antérieure. [66]

CHAPITRE II :

Les mini-vis

1. Historique :

L'idée de l'ancrage squelettique temporaire remonte à 1945 lorsque Gainsforth et Higely ont utilisé sans succès les implants en vitalium et les fils en acier inoxydable sur les chiens comme appareil de traction. [42,55]

Par la suite, Bränemark a introduit en 1969 la notion d'ostéo-intégration en proposant de se servir des implants dentaires pour des traitements ortho-prothétiques. Dans les années 1970 ont lieu les premières tentatives d'ancrage orthodontique [78]. Linkow a utilisé les implants de lame pour les élastiques de classe II. [55]

En 1983, Creekmore et Al ont présenté un premier cas d'ingression d'incisives maxillaires réalisé à l'aide de vis chirurgical. [78]

Parallèlement s'est développée l'utilisation des implants ostéo-intégrés dans le cadre de traitement ortho-prothétiques. Au milieu des années 1990 sont apparus des dispositifs d'ancrage palatin (Onplant[®], orthosysteme[®]) nécessitant une interface ostéo-intégrée. [47]

Le concept de la vis d'ancrage s'éloigne ensuite de l'implantologie. La taille volumineuse des implants dentaires, combinée aux sites d'implantations limités, au geste invasif, au coût élevé et au temps passé à attendre l'ostéo-intégration limitent leur utilisation en orthodontie.

En 1997, Kanomi introduit véritablement les mini-vis comme ancrage temporaire osseux. De multiples mini-vis se sont ensuite développées en titane et en acier. [78]

2. Description :

À la différence des implants dentaires, l'ostéo-intégration n'est pas nécessaire pour l'utilisation des mini-vis en orthodontie. Il s'agit plutôt d'une fibro-intégration. La stabilité est assurée en grande partie par l'ancrage mécanique dans l'os d'où l'importance de la stabilité primaire. [12]

2.1. Matériaux :

Les mini-vis d'ancrage sont issues du matériel d'ostéosynthèse utilisé depuis plusieurs décennies en chirurgie maxillo-faciale. Le matériau utilisé doit être biocompatible et non toxique. [78]

➤ Le titane :

La plupart des mini-vis disponibles actuellement sur le marché sont en alliage de titane (grade 4) afin de compenser les propriétés mécaniques insuffisantes du titane pur. Le Ti6Al4V est l'alliage le plus répandu pour la fabrication des mini-vis (AbsoAnchor[®], Tekka[®], Aarhus[®]). Il est composé de 90% de titane, 6% d'aluminium et 4% de vanadium. L'aluminium contribue

à améliorer les propriétés mécaniques et à diminuer la densité, tandis que le vanadium renforce la résistance à la corrosion. Ce grade présente une résistance maximale de 550N/m². [47,24]



Figure 17: Mini-vis en titane. [47]

➤ L'acier :

Il s'agit d'acier inoxydable appelé acier chirurgical. La biocompatibilité est moindre dans le temps, mais la résistance est supérieure à celle du titane (587 N/mm²) [78]. Ce matériau est caractérisé par une grande pureté chimique et répondant à la norme ISO 5832-1. La résistance à la corrosion élevée de l'acier est principalement due à la couche protectrice d'oxyde de chrome sur la surface du métal. [47]

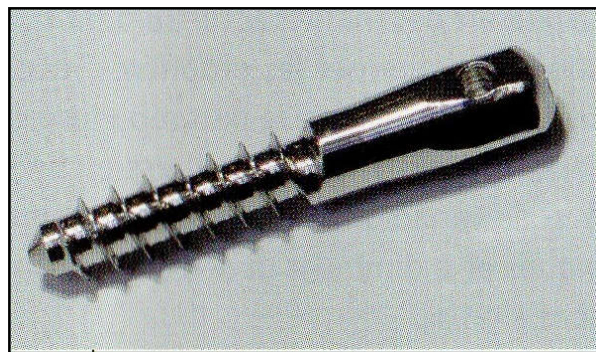


Figure 18: Mini-vis en acier. [47]

➤ Autres matériaux :

- Alliage d'or.
- Vitalium.
- Cobalt-chrome.
- Céramique de l'oxyde d'aluminium.
- Alliage nickel-chrome-vanadium. [68]

2.2. Morphologie :

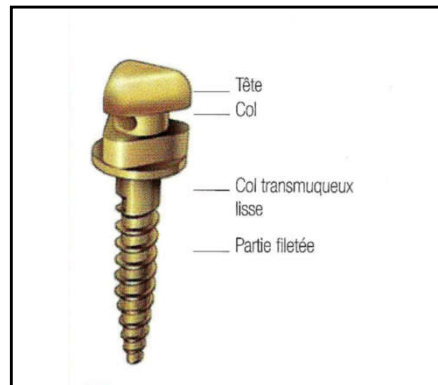


Figure 19 : Parties constitutives des mini-vis. [29]

➤ Le corps :

La forme générale du corps est cylindrique, afin de réduire les risques de lésions osseuses lors du vissage, et devient tronconique vers la pointe. Il est fileté avec un pas de vis qui peut avoir 3 formes distinctes :

- Les mini-vis non taraudantes sont utilisées dans les matériaux durs de type métal ou os cortical très dense.
- La forme auto-taraudante possède un bord d'attaque cannelé associé à un pas de vis qui crée lui-même le filetage dans l'os au fur et à mesure que la mini-vis pénètre. Ce type de mini-vis ne requiert au préalable que la réalisation d'un avant trou.
- La forme auto-forante présente une pointe en tire-bouchon. Elle ne nécessite ni avant-trou ni taraudage du site préalable. [47,53]
- Aujourd'hui la plupart des mini-vis sont auto-forantes. [12]

➤ Le col :

Ce segment est parfaitement lisse afin d'éviter l'accumulation de plaque et les phénomènes inflammatoires. Sa longueur est variable en fonction de l'épaisseur de la muqueuse et du site d'insertion [12]. Il est en forme de corolle pour éviter toute compression de la gencive.

Lors de la dépose de la mini-vis, la contrainte maximale se situe au niveau du col, cette partie doit donc être la plus résistante possible. [47]

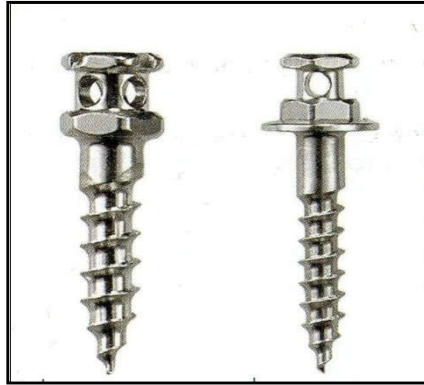

Figure 20: Mini-vis à col court/ mini-vis à col long. [47]

➤ La tête :

Rétentive, qui assure la transmission des forces d'ancrage [53], elle permet le vissage et assure la connexion avec le dispositif orthodontique (ressort, ligature ou chaînette). Plusieurs formes de tête sont proposées en fonction du plan de traitement, du type d'ancrage et du site d'insertion :

- Des mini-vis avec des têtes offrant un seul point d'ancrage : bouton, trou ou gorge.
- Des mini-vis avec des têtes à contrôle tridimensionnel dont la partie supérieure de la tête présente deux gorges permettant l'insertion d'un arc. [12,47]




Figure 21: Les différentes têtes de mini-vis. A : Mini-vis à tête bracket. B : Mini-vis à tête (plot). C : Mini-vis à tête cruciforme. D : Mini-vis à tête écrou. [47]

- La pointe : Est auto-forante pour la plupart des mini-vis ; ainsi, le vissage est amorcé dans l'os alvéolaire sans avant-trou. ^[53]




Figure 22: La pointe. ^[8]

2.3. Dimensions :

- Le diamètre :

Plusieurs diamètres sont disponibles de 1 à 2,2 mm. Les petits diamètres présentent un risque de fracture très important mais ils permettent une insertion moins risquée entre les racines. Les gros diamètres sont inutiles et parfois dangereux pour les racines dentaires. Ils sont recommandés en présence d'une corticale peu épaisse.

Les diamètres conseillés se situent entre 1,5 et 2 mm. ^[47,78]

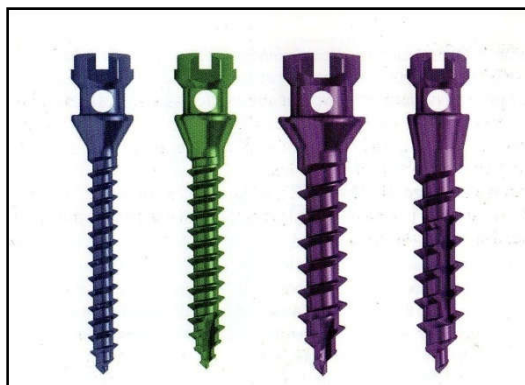

Figure 23: Mini-vis de diamètres différents. ^[47]

➤ La longueur :

La longueur de la partie filetée est variable, elle est généralement comprise entre 6 et 12 mm. Une mini-vis longue est plutôt indiquée en présence d'une corticale fine afin d'améliorer la stabilité primaire. À l'inverse, si la corticale est épaisse (+2mm), une mini-vis courte peut être utilisée.

Un ancrage intra-osseux de 10 mm est généralement recommandé (au niveau de l'os spongieux, aucune stabilité n'est trouvée), cette longueur peut cependant être réduite en cas de proximité d'un obstacle anatomique ou en présence d'une corticale épaisse.

La hauteur de la tête doit être guidée par l'épaisseur gingivale, les grandes hauteurs étant réservées en général à la fibro-muqueuse palatine. [47,78]

2.4. L'état de surface :

L'ostéo-intégration n'étant pas souhaitée, l'état de surface des mini-vis est généralement lisse. La surface de certaines mini-vis peut être traitée par sablage/mordançage. [47]

2.5. Ancillaire et consommable :

Le vissage de la mini-vis se fait avec un tournevis manuel afin d'avoir le meilleur ressenti de la résistance au vissage et du contrôle de l'orientation. Il existe des tournevis longs pour les zones facilement accessibles, des tournevis courts et des clés à cliquer pour le palais. [2, 47, 70]



Figure 24: Tournevis pour l'insertion manuelle des mini-vis. [86]

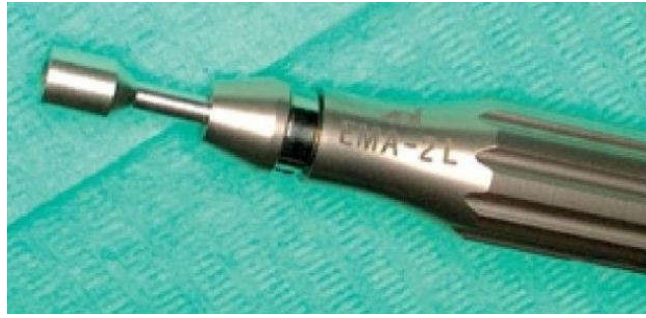

Figure 25: Le tournevis EVL avec la clé CPM. [8]



Figure 26: Contre angle pour l'insertion mécanique des mini-vis. [85]

2.6. Le conditionnement :

Les mini-vis sont proposées sous emballage stérile individuel conforme aux normes CE, ou sous emballage individuel non stérile. Dans ce dernier cas le praticien devra stériliser lui-même la mini-vis.

Les fabricants proposent des trousse autoclavables comportant l'ancillaire. [8,47]



Figure 27: Ancillaire avec présentoirs de mini-vis non traçables. [8]

3. Les principaux systèmes de mini-vis :

Systèmes	ANCHORA® SOF-GAC	THCMAS® Dentaurum	ORTHO IMPLANT 3 ^M Unitek	DUAL TOP Rodky Moutain	SPIDER SCREW® OrthoTech	ABSOANCHOR® Dentax	ANCOTEC Telka	VECTOR IAS® Ormco	BIO-RAY A-1 / IZC (PITTS)
Matériau	Acier M23	Alliage titane	Alliage titane	Alliage titane	Alliage titane	Alliage titane	Alliage titane	Alliage titane	Acier inoxydable
Diamètre (mm)	2	1.6	1.8	1.4/1.6/2	1.5/2	1.3/1.5/1.6/1.8 /2.2	1.3/1.5 /1.8/2/2.2	1.4/1.5	1.5/2
Longueur (mm)	8/10/12	6/8/10	6/8/10	6/8/10	7/9/11	5/6/8/10/12	6/7/9/11	6/8/10/12	8/10/12/14
Tête de la mini-vis	Hexagonale	Hexagonale 022 Rainure cruiforme universelle	Hexagonale o-CAP O30 Trou	Hexagonale 022 Rainure cruiforme	Octogonale 022 Rainure cruiforme 0.22 x 0.25 en tube	Hexagonale Petite, large, ronde, crochet, tête bracket ou sans tête	Universelle Tête bracket	hexagonale	Circulaire Tête en champignon pouvant supporter 3 chainettes
Conditionnement	Stérilisé	Stérilisé	Stérilisé	Non stérilisé	Non stérilisé	non stérilisé	Non stérilisé / Stérilisé	Stérilisé	Non stérilisé

Tableau 1 : Les différents systèmes de mini-vis. [29,88]

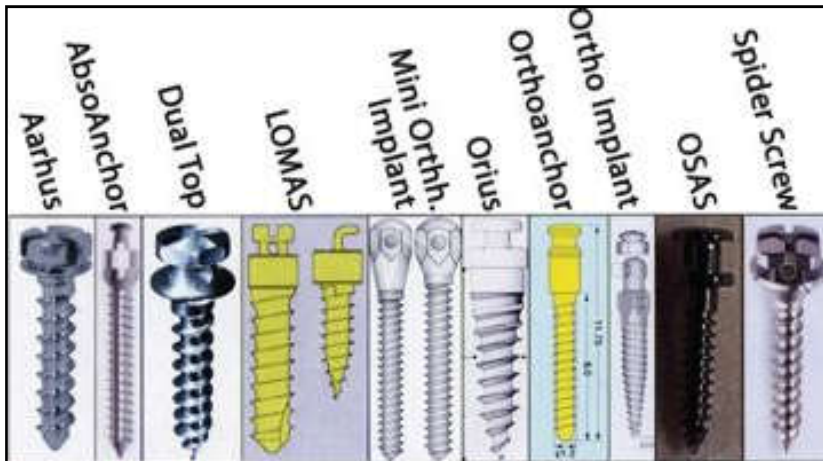


Figure 28: Différents systèmes de mini-vis. [81]



Figure 29: Mini-vis BIO-RAY. [88]

4. Cahier des charges : [8, 29,53]

➤ Impératifs mécaniques :

- La conception doit permettre pose et dépose aisée.
- Les dimensions, doivent permettre de s'adapter à l'anatomie du site implantaire.
- Le col doit avoir une hauteur adaptée à l'épaisseur gingivale et une morphologie permettant un sertissage gingival.
- La résistance mécanique en torsion doit éviter déformation et fracture à la pose ou la dépose.
- La stabilité doit être suffisante.
- La morphologie de la tête doit être compatible avec le système de connexion.
- Enfin, la résistance au cisaillement et à la flexion doit permettre d'éviter le phénomène de fatigue cyclique du matériau.

➤ Impératifs biologiques

- Biocompatibilité du matériau : évitant corrosion et susceptibilités allergiques.
- Ostéo-intégration : propriété non recherchée, ce phénomène peut contrarier la dépose.

Ellouze et Darqué parlent de « fibro-intégration » avec une faible proportion d'interface osseuse (25 à 40%). [29]

- Morphologie atraumatique et état de surface lisse de la tête pour respecter les tissus mous.
- Conditionnement stérile individuel aux normes CE.

➤ Impératifs médico-légaux

- Traçabilité : selon le code de la santé publique, c'est le respect de la sécurité sanitaire et l'obligation de l'information du patient.

5. Indications : [9, 12, 47, 64, 70]

➤ Indication squelettique :

- Le port de tractions intermaxillaires après chirurgie orthognathique en cas d'ancrage dentaire déficient.
- Traitement de classe II et classe III squelettique.

➤ Indications dentaires :

✓ Mouvements antéro-postérieurs :

- Distalisation des dents antérieures ou postérieures.
- Distalisation d'une arcade complète.
- Correction des axes dentaires.
- Les déplacements asymétriques.

✓ Mouvements verticaux :

- Ingression antérieure/postérieure.
- Egression antérieure/postérieure.

✓ Mouvements transversaux :

- Correction d'une exo-alvéolie.
- Correction d'une endo-alvéolie.

6. Contre- indications :

➤ Contre-indications générales :

- Absolues : [53,29]

-Immunodéficience grave.

-Antécédents de thérapie stéroïdienne (au cours des six derniers mois)

-Greffe d'organe, sous immunosuppresseurs.

-Maladie en phase terminale.

-Cardiopathie à haut risque.

-Hémopathie, hémophilie.

-Maladie osseuse, ostéoporose traité par bisphosphonates.

- Relatives : [47,29]

- Troubles d'hémostase et maladies auto-immunes.
- Maladie endocrinienne incontrôlé (diabète, hypothyroïdie).
- Utilisation de corticostéroïdes.
- Tabagisme.
- La grossesse nécessite des précautions particulières.
- Âge inférieur à 15 ans (faible densité osseuse).

- Contre-indications locales :

- Absolues : [53,29]

- L'ostéomyélite des mâchoires.
- Obstacles anatomiques (nerfs, sinus).
- Microbiologie sensible aux bactéries.
- Destruction, perte ou mauvaise qualité osseuse susceptibles d'affecter la stabilité de l'ancrage.
- Radiothérapie de la tête, (rayonnement tumorale du site implantaire).

Largeur d'os inter radiculaire insuffisante.

- Relatives : [47]

- Hygiène buccale insuffisante.
- Manque de coopération du patient.
- Une maladie parodontale.
- Pathologie locale, kyste, problèmes de gencives, etc.
- Pathologie de la muqueuse au niveau du site implantaire.

- Autres : [29]

- Contre-indication financière.
- Praticien non expérimenté.
- Patient spastique.

7. Les avantages des mini-vis: [2]

- Fabriquée à partir de matériaux biocompatibles.
- Une taille adaptée, une pose et dépose facilitée.
- Une irritation minimale des tissus buccodentaires.
- Une mise en charge immédiate, un grand nombre d'indications cliniques et des sites utilisables.

- Disponible en différents modèles et dimensions. [8]
- Meilleur contrôle dans les trois dimensions de l'espace, surtout dans le sens vertical.
- Meilleur contrôle de l'orientation du plan d'occlusion.
- Application de forces continues permettant d'obtenir des résultats plus rapides.
- Simultanéité des phases thérapeutiques.
- Ne nécessite pas la coopération du patient. [24,65]

Par contre certains auteurs trouvent que les mini-vis ont des inconvénients :

- Ces mini-vis ne s'ostéo-intègrent pas et donc il arrive que la mini-vis devienne mobile au cours du traitement orthodontique (20 % des cas). [65,39]

8. Critères de Choix de la mini-vis : [47]

➤ Choix de la tête :

Il est généralement dicté par le traitement orthodontique.

- En fonction du plan de traitement : La tête est choisie en fonction du type de connexion et du dispositif actif à insérer (ressort, ligature, chaînette...) eux-mêmes dictés par le mouvement dentaire recherché.
- En fonction du type d'ancrage : si le praticien recherche un contrôle des mouvements dentaire dans les trois directions de l'espace il est préférable de choisir une tête permettant l'insertion d'un arc orthodontique.
- En fonction du site d'insertion : Les têtes des mini-vis insérées en sous gingival ou dans la muqueuse alvéolaire doivent permettre une connexion à l'aide de chaînettes fixée à la mini-vis par une ligature métallique.

➤ Choix du col :

La longueur du col de la mini-vis est choisie en fonction de la qualité et de la quantité des tissus mous, elle peut varier de 1 à 4 mm. Une longueur importante est retenue en présence de tissus mous épais mobiles (région palatine ou rétro-molaire).

Un col épais doit être privilégié lorsqu'on suspecte un os cortical épais et l'application d'une pression de vissage importante afin de prévenir la fracture de la mini-vis.

➤ Choix de la longueur :

Un ancrage osseux de 5 à 7 mm suffit généralement à procurer une bonne stabilité primaire.

➤ Choix du diamètre :

Il est en fonction de la qualité et de la quantité de tissus osseux.

Si l'espace est réduit un diamètre de 1,6 à 1,8 mm peut être retenu à condition que la qualité osseuse soit correcte.

Le diamètre de la mini-vis doit être porté à 1,8 ou 2 mm en présence d'un os cortical dense.

9. Critères de choix du site d'insertion : ^[47]

Le site d'insertion doit impérativement répondre à certains critères :

- Il doit garantir une sécurité chirurgicale.
- Il doit être accessible.
- Il ne doit pas induire une gêne chez le patient.
- Il ne doit pas présenter de freins, de brides ou de tissus trop mobiles.
- L'os cortical doit être suffisamment épais pour assurer une stabilité primaire suffisante.
- La hauteur de la gencive attachée doit être suffisante pour une bonne étanchéité des tissus mous.
- Les zones qui sont irritées par les muscles péri-oraux, doivent être évitées.
- Rapport bénéfices / risques : la nécessité d'une mini-vis doit être supérieure aux risques encourus et à l'inconfort du patient que cela entraînera.

10. Sites d'insertion : ^[47,62]

Il existe deux grands groupes de structures anatomiques dans lesquels on peut placer les mini-vis :

- Inter-radiculaire :

La mini-vis est placée entre deux racines dentaires.

- Du côté vestibulaire entre les racines, au maxillaire et à la mandibule.
- Dans le palais dur entre les racines.

- Extra-radiculaire :

La mini-vis est placée à l'extérieur des racines.

- L'arcade zygomatique.
- Les zones infra-zygomatiques supérieures et inférieures.
- La ligne oblique externe.
- Le triangle et la fosse rétro molaire.
- La ligne médiane du palais dur.
- La symphyse mandibulaire.

10.1. Au Maxillaire :

Les mini-vis peuvent être mise en place au niveau de la gencive, de la muqueuse alvéolaire ou de la muqueuse palatine

10.1.1. Les principaux obstacles anatomiques :

- Le sinus maxillaire.
- Les cavités nasales
- L'artère palatine descendante.
- Le nerf grand Palatin.
- Les espaces inter-radiculaires.

10.1.2. Les sites d'insertion :

L'os cortical maxillaire peut procurer une stabilité primaire suffisante pour assurer un ancrage orthodontique chez l'adulte.

10.1.2.1. Versants vestibulaires postérieurs :

- Indications :

Ce site est généralement utilisé pour effectuer un recul en masse ou une ingression molaire.

- Considérations anatomiques :

Le risque de pénétration sinusienne est important, la mini-vis doit être insérée dans le septum inter-radiculaire perpendiculairement à la table osseuse (11 mm du sommet du septum entre la première et la deuxième prémolaire, c'est le site préféré).

- Considérations biomécaniques

Le principal avantage de ce versant est sa bonne accessibilité. La paroi osseuse vestibulaire est généralement fine mais peut assurer une stabilité primaire suffisante.

L'inconvénient de ce site est l'encombrement radiculaire dans la région molaire. La mini-vis peut interférer avec le déplacement des dents dans le sens antéro-postérieur.

Des diamètres de 1,6 à 2 mm et des longueurs de 8 à 10 mm peuvent généralement être retenus.

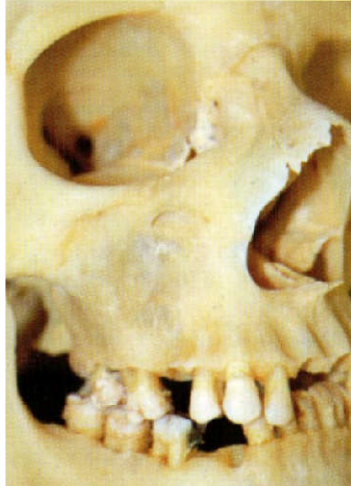

Figure 30: Vue latérale d'un massif facial sec. La transparence de la face latérale du maxillaire en regard des molaires traduit la faible épaisseur d'os cortical et la proximité des sinus. [47]

10.1.2.2. Versant vestibulaire antérieur :

➤ Indications

Ce site peut être indiqué pour effectuer une ingression des incisives ou pour contrôler le torque antérieur.

➤ Considérations anatomiques

La lésion du muscle abaisseur du septum nasal et de l'aile du nez est systématique. De plus, la présence d'une mini-vis est souvent gênante pour le patient en raison de l'action des muscles.

➤ Considérations biomécanique

La région incisive maxillaire est caractérisée par une faible épaisseur d'os spongieux et corticale autour des alvéoles dentaires.

Des diamètres de 1,6 à 2 mm et des longueurs de 8 à 10 mm peuvent généralement être retenus.

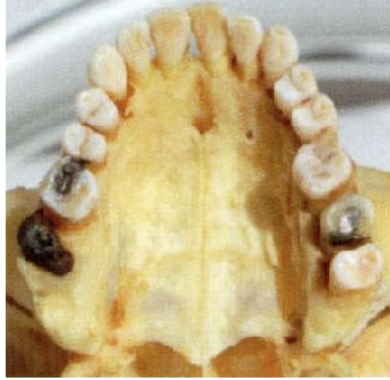

Figure 31: Présence du foramen incisif sur le versant alvéolaire palatin des incisives centrales maxillaires. ^[47]

10.1.2.3. Versants palatins :

La zone rétro-incisive ne doit pas être exploitée en raison de la présence du foramen incisif, le risque encouru étant lié à la perte d'ancrage plutôt qu'à la lésion nerveuse

➤ Les indications

- L'ingression molaire.
- La constriction d'arcade.
- Le recul en masse.
- La mésialisation des molaires.

➤ Considérations anatomiques

Les principaux éléments anatomiques présents sont le sinus, le nerf grand palatin et l'artère palatine descendante.

L'espace compris entre les racines de la deuxième prémolaire et celles de la première molaire, d'environ 4 mm, est suffisant pour placer une mini-vis.

Il est préférable de placer la mini-vis perpendiculairement au grand axe des dents, à 5 mm du sommet du septum alvéolaire afin de diminuer le risque d'effraction sinusienne.

L'insertion à 8 mm du sommet du septum doit être réservée aux cas où le sinus est de petit volume. Pour la même raison, l'inclinaison de 10 à 20° de la mini-vis en direction apicale ne doit être envisagée qu'en présence d'une voûte palatine très peu profonde. Dans tous les cas, le risque d'effraction est fortement diminué avec des mini-vis de 7 mm.

➤ Considérations biomécaniques

L'os cortical et la muqueuse palatine sont épais. De plus, l'encombrement radiculaire est peu important.

Des diamètres de 1,8 à 2 mm et des longueurs de 7 à 10 mm peuvent généralement être retenus.

10.1.2.4. La suture palatine :

➤ Les indications

- La mésialisation molaire.

- Ancrage indirect en reliant les mini-vis aux dents par l'intermédiaire d'un dispositif transpalatin.

➤ Considérations anatomiques

Cette région étant faiblement vascularisée, la cicatrisation est souvent médiocre. De plus, la suture palatine est un site de croissance. Par conséquent, il n'est pas exploitable chez les jeunes patients.

➤ Considérations biomécaniques

L'os cortical de ce secteur est très épais chez le sujet adulte. Il garantit donc une bonne stabilité de la mini-vis mais engendre un traumatisme chirurgical plus important, voire une fracture de la mini-vis à l'insertion.

Par ailleurs, l'accessibilité est délicate et l'utilisation de mini-vis nécessite fréquemment le recours à des appareillages transpalatins qui peuvent gêner le patient.

10.1.2.5. Processus zygomatique du maxillaire :

Il présente la forme générale d'une crête arrondie, orientée en haut et en dehors, depuis la première molaire jusqu'à l'os zygomatique. Cette crête constitue la limite entre les faces antérieure et postérieure de l'os maxillaire.

➤ Indications

Ce site est particulièrement exploité pour l'application de forces d'ingression.

Considérations anatomiques

Le sinus maxillaire peut émettre une expansion au sein du processus zygomatique. Il existe donc un risque non négligeable d'effraction sinusienne.

➤ Considérations biomécaniques :

Ce site a été très utilisé lors de l'apparition des premières mini-vis en raison de la qualité et de l'épaisseur de l'os cortical. De plus, il offre la possibilité de placer la mini-vis « en hauteur », ce qui est intéressant pour appliquer des forces d'ingression.

Le principal inconvénient de ce site est l'importante mobilité des tissus mous qui entraîne rapidement l'enfouissement de la mini-vis.

10.1.2.6. Tubérosité maxillaire :

➤ Indications :

La mise en place d'une mini-vis à ce niveau peut permettre de distaler des dents.

➤ Considérations anatomiques :

La quantité d'os disponible peut parfois être insuffisante en raison du volume des sinus maxillaires.

Le praticien doit garder à l'esprit le passage de l'artère alvéolaire supéro-postérieure, plaquée sur la tubérosité maxillaire par l'aponévrose buccinatrice.

➤ Considérations biomécaniques

Ce secteur présente deux principaux inconvénients : d'une part, il est très difficile d'accès ce qui rend la mise en place imprécise et, d'autre part, l'os y est souvent de moindre qualité

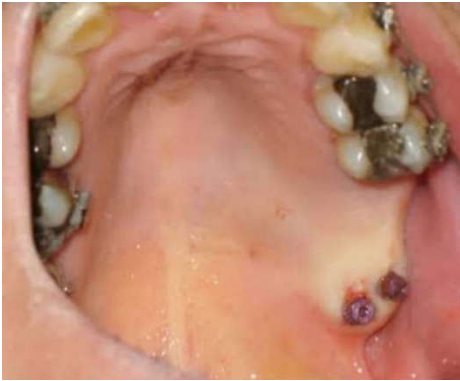

Figure 32: Mise en place d'une mini-vis au niveau de la tubérosité maxillaire. ^[84]

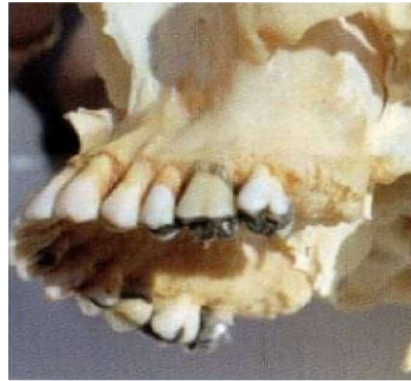

Figure 33: L'os de la tubérosité maxillaire est généralement de qualité moindre. ^[47]

10.2. À la mandibule :

En règle générale, l'os cortical est plus épais à la mandibule, assurant ainsi une meilleure stabilité primaire de la mini-vis.

10.2.1. Principaux obstacles anatomiques :

- Le paquet vasculo-nerveux alvéolaire inférieur.
- Le pédicule mentonnier.
- Le nerf lingual.
- Les espaces inter-radiculaires.

10.2.2. Sites d'insertion :

10.2.2.1. Régions rétro-molaires :

➤ Indications :

Cet espace semble intéressant pour distaler une molaire ou corriger son axe tout en l'égressant.

➤ Considérations anatomiques :

Il est nécessaire de s'assurer qu'on est à distance du paquet vasculo-nerveux alvéolaire inférieur et tenir compte du passage du nerf lingual.

Lors de l'examen clinique, il est indispensable de s'assurer que, en occlusion, l'espace disponible laissé par la tubérosité maxillaire ou les dents antagonistes est suffisant.

➤ Considérations biomécaniques :

Le tissu osseux est généralement très dense et peut engendrer un traumatisme chirurgical important, voire une fracture de la mini-vis lors de l'insertion. Le préforage est donc indispensable. Par ailleurs, les tissus mous de ce site sont épais et très mobiles, favorisant l'enfouissement de la mini-vis.

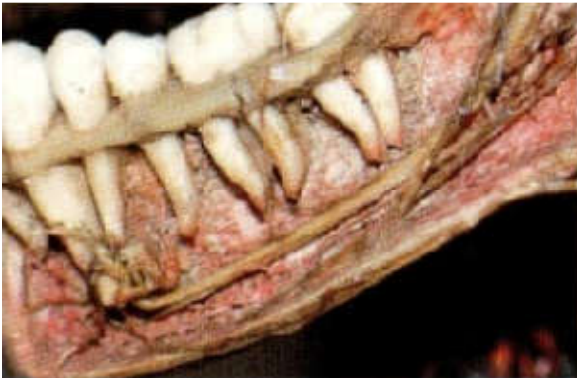

Figure 34: Les espaces inter-radiculaires s'élargissent généralement dans les secteurs pré-molaire et molaire mandibulaire. ^[47]



Figure 35: Mise en évidence du secteur rétro-molaire sur une mandibule. ^[47]

10.2.2.2. Versant vestibulaire postérieur :

➤ Indications :

- Le recul du bloc antérieur.
- L'ingression et la mésialisation molaire.
- L'expansion destinée à corriger un articulé inversé.

➤ Considérations anatomiques :

Le site préféré c'est entre la première et la deuxième molaire.

L'implantation au niveau de ce site est soumise à l'évaluation des espaces inter-radiculaires.

La table osseuse vestibulaire présente une inclinaison en bas et en dehors plus ou moins

prononcée. En regard des molaires, le praticien doit tenir compte de la présence de la ligne buccinatrice. La mise en place d'une mini-vis sur cette ligne doit, si possible, être évitée. La morphologie de la surface osseuse peut être évaluée par palpation afin d'adapter l'angle et la hauteur d'insertion de la mini-vis.

➤ Considérations biomécaniques :

L'os cortical est généralement épais, un préforage est parfois indiqué.

Le praticien doit veiller à ne pas placer la mini-vis dans une position trop basse qui favoriserait l'irritation des tissus mous mobilisés par la musculature péribuccale.

10.2.2.3. Le versant vestibulaire antérieur :

• Indications :

- L'égression du groupe incisivo-canin.

➤ Considérations anatomiques :

Le praticien doit tenir en compte de l'insertion du muscle mentonnier en regard des apex des incisives mandibulaires. L'insertion d'une mini-vis à ce niveau peut provoquer une douleur.

Par ailleurs, le foramen mentonnier pouvant être dans une situation plus antérieure, le repérage par un cliché radiographique est indispensable.

Les espaces inter-radiculaires du versant vestibulaire antérieur sont réduits, ce qui compromet souvent l'utilisation de ce site.

➤ Considérations biomécaniques :

Bien que l'os soit généralement de bonne qualité, ce site est peu exploité en raison de la gêne que peut occasionner le frottement de la lèvre inférieure sur la mini-vis.

10.2.2.4. Versant lingual :

➤ Indications :

- Cas bien particuliers pour ingresser les molaires.

➤ Considérations anatomiques :

La mini-vis ne doit pas être mise en place en dessous du niveau du plancher lingual car celui-ci comporte de nombreux éléments anatomiques (glandes salivaires, muscle et nerf mylo-hyoïdiens). De la même façon, la mini-vis ne doit pas être placée en regard des molaires car le nerf lingual est plaqué contre le rempart lingual de ces dents à un niveau souvent variable.

➤ Considérations biomécaniques

Bien que l'os de ce secteur soit de bonne qualité, le versant lingual est rarement utilisé en raison de sa difficulté d'accès et, surtout, de l'irritation continue par la langue.

11. Protocole préopératoire :

Un examen clinique et radiologique minutieux doit précéder le choix et la pose des mini-vis^[24].

11.1. L'entretien avec le patient :

L'anamnèse constitue la première étape de l'entretien avec le patient afin d'identifier d'éventuels facteurs de risque ou une contre-indication d'ordre général et d'évaluer les attentes et les priorités du patient ainsi que son degré de motivation.^[47]

11.2. Examen clinique

-L'évaluation de l'hygiène, de l'ouverture buccale, des tissus parodontaux et de la hauteur de la gencive attachée.

-La palpation des différents sites implantaires envisageables est essentielle.^[47]

11.3. Bilan radiologique pré-implantaire :

➤ La radiographie rétro-alvéolaire :

Elle est peu fiable, seul le long cône peut garantir une précision suffisante.

➤ La télé radiographie de profil :

Est utile où il existe des superpositions de structures (la zone tubérositaire et le palais dur).

➤ La tomographie :

• La tomographie longitudinale :

Remplace la radiographie rétro alvéolaire, permettant souvent un repérage précis du site, une mesure millimétrique de l'espace inter radiculaire disponible.^[24]

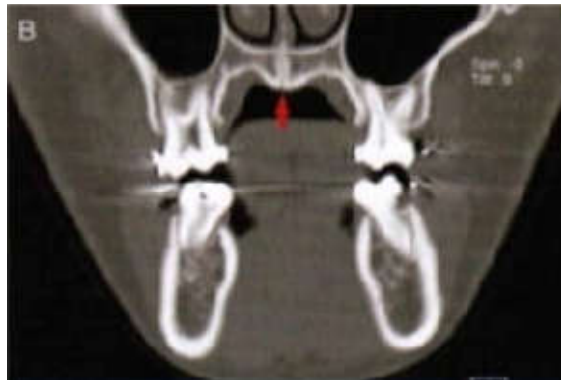


Figure 36: Tomographie longitudinale.^[24]

- La tomographie transversale :

Permet de sélectionner la longueur appropriée de la mini-vis, ainsi que l'angle d'insertion dans certaines situations de proximité radulaire, ou sinusale. [24]

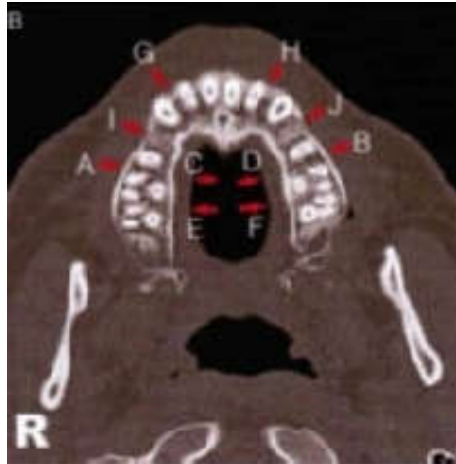


Figure 37: Tomographie transversale. [24]

- Radiographie panoramique :

C'est un examen nécessaire mais non suffisant il donne une vision globale, en deux dimensions. [24]

- Le scanner :

Il est le seul examen qui puisse donner une image réelle de la zone à implanter mais on ne peut pas prescrire un scanner à chaque mini-vis que l'on doit poser. [8]

- L'examen des Moulages :

Il permet de marquer les émergences des mini-vis, d'éviter les encombrements et d'anticiper la biomécanique qui sera appliquée. [78]

- Le consentement éclairé

Le patient est informé de la procédure, des risques (mobilité, perte de la mini-vis, inflammation, fracture de la mini-vis, perforation radulaire) et des alternatives au traitement [78].

12. Le protocole d'insertion des mini-vis :

➤ Asepsie et anesthésie ^[8, 47, 70] :

- l'isolation du patient et du matériel se fait avec des champs stériles.
- Les mini-vis sont délivrées dans des conditionnements stériles, ou stérilisés par le praticien, mais une désinfection préalable est requise avant la mise en place.
- Un bain de bouche à la Chlorhexidine à 0,12 % pour désinfecter la cavité buccale.
- L'anesthésie par infiltration est très légère, seule la gencive au niveau de l'émergence doit être anesthésiée, en évitant l'espace desmodontal afin de garder la sensibilité du patient.

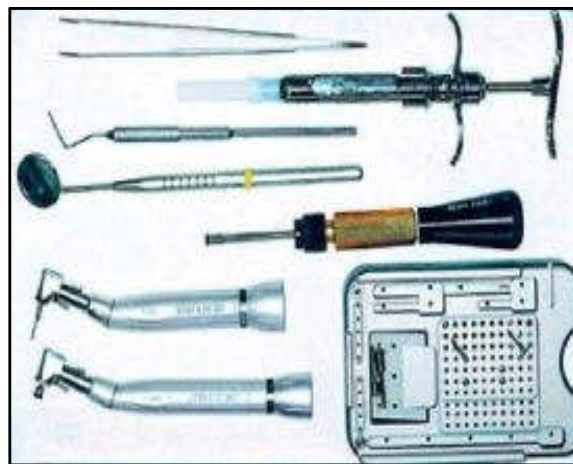

Figure 38: Plateau chirurgical minimal. ^[8]

➤ Forage et vissage ^[8, 14, 47, 70].

- La mise en place de la mini-vis s'effectue aisément et à l'aveugle sans aucun lambeau. Cependant, une incision peut être nécessaire au niveau des sites d'insertion dépourvus de gencive kératinisée.
- L'irrigation pendant la pose est fortement conseillée, afin d'éviter un échauffement osseux.
- Le vissage peut être manuel à l'aide d'un tournevis ou mécanique à l'aide d'un contre angle à vitesse réduite (30 à 60 tours/min) sous irrigation, se fait dans le sens horaire. Deux situations sont possibles en fonction du type de la mini-vis.

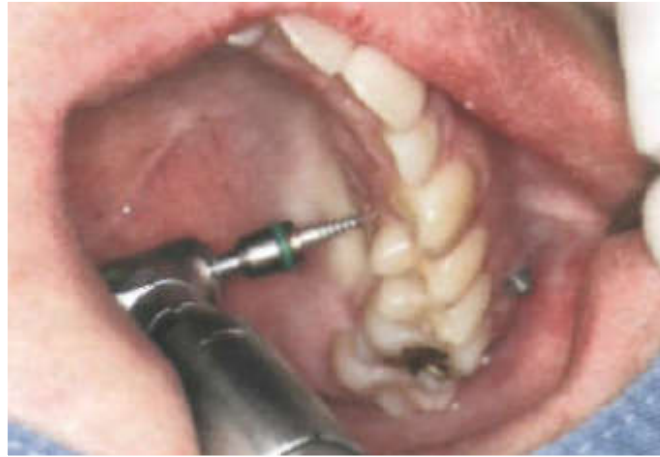

Figure 39: Mise en place de la mini-vis mécaniquement. [49]

- Mini-vis auto-forante:
 - L'insertion est directe.
 - On commence par insérer la mini-vis perpendiculairement à la surface dans l'os cortical sur 1 mm environ.
 - Elle est ensuite retirée complètement puis réinsérée selon l'angle d'insertion correct.
 - À la fin, une rotation est appliquée à la mini-vis sans force verticale. [2, 53, 58]
- Mini-vis auto-taroudante :
 - L'insertion est précédée d'un forage de toute la longueur de la mini-vis à l'aide d'un foret monté sur contre-angle à faible vitesse, perpendiculairement à la surface, sur 1 mm environ.
 - Le foret est retiré, et réinséré selon l'angle correct.
 - Ensuite, le vissage de la mini-vis se fait.
 - Et à la fin, une rotation de la mini-vis est exercée sans force verticale. [2, 53, 58]

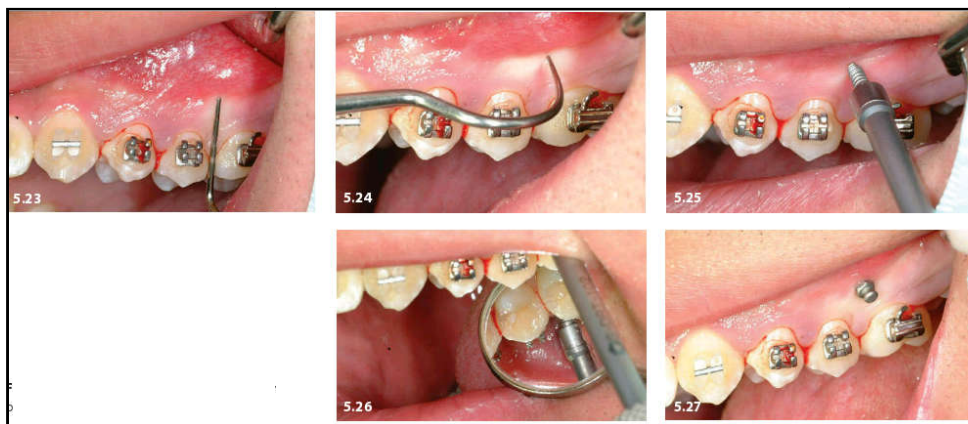


Figure 40: Insertion de la mini-vis à l'aide d'instruments rotatifs. [62]

➤ Équipement orthodontique :

Il est judicieux de connecter rapidement (au maximum dans la semaine qui suit) les mini-vis avec des forces très faibles de 50 g pendant le premier mois. Puis des forces plus importantes seront envisagées graduellement pour atteindre les 300 g.

La nature de la connexion est très variable :

- Ligatures métalliques.
- Ligatures élastomériques.
- Ressorts.

C'est la connexion qui définit la nature de l'ancrage. [70]

➤ Contrôle de la stabilité primaire :

Il faut tester la mobilité de la mini-vis en traction et en compression à l'aide d'une sonde, et un test de percussion sur la tête de la mini-vis avec le manche d'un miroir qui doit produire un son sourd et métallique pour attester de la stabilité primaire.

En cas de mobilité de la mini-vis, il est nécessaire de recommencer dans un site avoisinant. [12, 53]

➤ Contrôle radiographique :

Il convient de vérifier radiologiquement l'axe d'insertion et le bon positionnement de la mini-vis (Miyazawa et coll., 2010). [2, 53]

➤ Mise en charge des mini-vis :

Elle doit être très rapide, dans la journée si possible, avec au départ, des forces très légères de 50g maximum et après six semaines de 200g maximum. Il est, si possible, préférable que la force soit continue et unidirectionnelle. Cette mise en charge peut être directe par l'intermédiaire d'une chaînette ou un ressort en nickel-titane sur la tête de la mini-vis. [8, 12, 53]

➤ En postopératoire :

Un bain de bouche à la Chlorhexidine pendant 10 jours et une hygiène locale parfaite sont indispensables. La prise d'antalgique (paracétamol, ibuprofène) ne devrait pas être systématique. L'antibiothérapie est inutile. [8, 12]

➤ La désinsertion :

Habituellement, la dépose des mini-vis est simple et facilement accomplie avec un même tournevis que pour l'insertion. L'anesthésie locale n'est généralement pas nécessaire, bien qu'elle puisse être utilisée pour éviter l'inconfort si la mini-vis est recouverte d'un tissu mou.

La connexion des mini-vis au dispositif orthodontique est d'abord retirée, puis la mini-vis est simplement dévissée. La petite plaie qui en résulte ne nécessite aucun soin particulier au-delà d'une hygiène dentaire normale et peut être légèrement tamponnée avec 0,2% de Chlorhexidine. Elle est minime et se ferme généralement en quelques jours. [47,63]

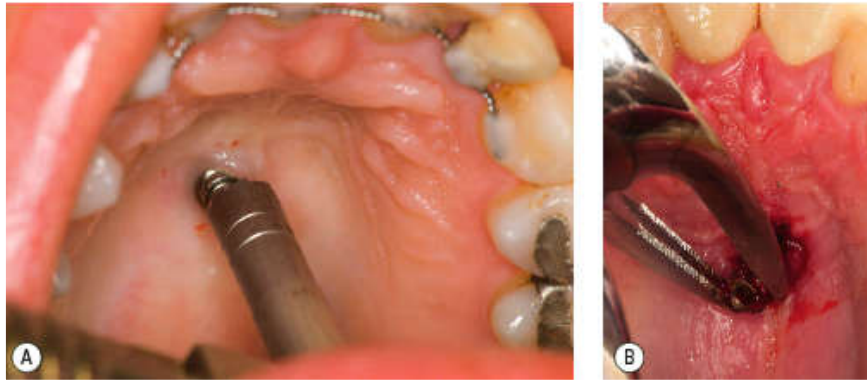


Figure 41: La Désinsertion d'une mini-vis au niveau du palais. [63]

13. Application clinique des mini-vis :

Les mini-vis ont introduit incontestablement une nouvelle approche de la biomécanique orthodontique qui modifie profondément les conceptions établies.

En réalité, trois paramètres entrent en jeu pour déterminer la ligne d'action du système de force appliqué : la hauteur de la mini-vis par rapport à l'attache, la hauteur du point d'ancrage sur l'arc et sa position relative par rapport au centre de résistance et les informations transmises par l'arc et/ou par les attaches.

Les mouvements orthodontiques envisagés :

13.1. Mouvements antéro-postérieurs :

Pour la réalisation de mouvements antéro-postérieurs (distalisation ou mésialisation), le choix du site d'insertion des mini-vis doit impérativement prendre en compte la proximité des racines.

13.1.1. La distalisation :

Les principales indications de cette thérapeutique sont :

- Le traitement des DDM sans extraction par recul des secteurs latéraux des arcades.
- L'harmonisation des arcades dans les cas d'asymétrie.
- La compensation alvéolaire des corrections des classes II par recul de l'arcade maxillaire.
- La compensation alvéolaire des corrections de classes III par recul de l'arcade mandibulaire.

➤ Distalisation des dents postérieures :

Les molaires peuvent être distalées une par une ou en masse. Le déplacement dent par dent (recul séquentiel) est plus facile à contrôler et recommandé en présence d'une distalisation asymétrique. L'ancrage indirect est conseillé car il limite les mouvements parasites verticaux et transversaux. [29]

• Recul séquentiel :

Cette méthode consiste en un ancrage indirect en deux temps, une mini-vis est placée dans l'espace inter-radicaire vestibulaire compris entre la deuxième prémolaire et la première molaire, ou entre la première et la deuxième molaire, reliée au système orthodontique par une ligature jusqu'à la dent qui sert d'ancrage. Un ou plusieurs ressorts en nickel-titane sont disposés à partir de cette dent jusqu'aux dents ciblées pour le recul. [47]

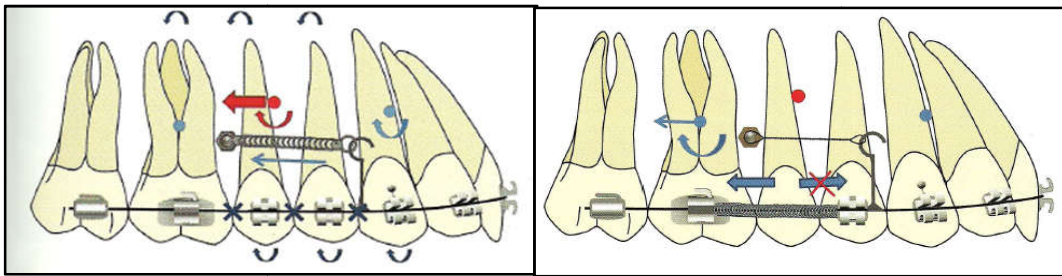


Figure 42: Premier temps de la distalisation molaire dans un protocole de deux temps. [29]

• Recul direct en masse :

Cette méthode implique de poser les mini-vis et de faire le collage de l'arcade en même temps. Un ancrage direct constitué par une mini-vis est placé en mésial de la première molaire et une chaînette est placée directement sur la canine. [47]

➤ Rétraction des dents antérieures :

Deux mini-vis munies d'un orifice sont placées dans les espaces inter-radicaire vestibulaires entre la deuxième prémolaire et la première molaire. Elles sont reliées au système orthodontique par un module élastique d'environ 150 g. [47]

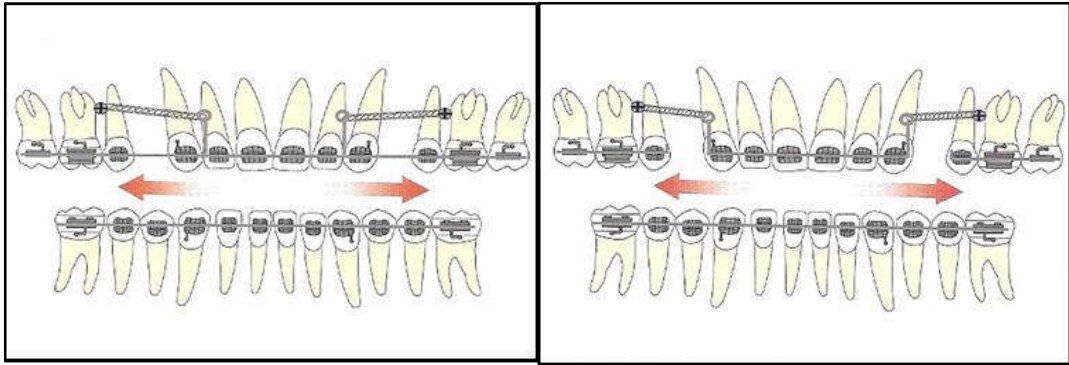


Figure 43: Rétraction antérieure à l'aide de mini-vis par une mécanique de glissement (a) ou par une mécanique sectionnelle (b). [44]

- Rétraction unitaire :

La mini-vis est insérée le plus coronairement possible afin de limiter le mouvement parasite d'ingression inhérent au mouvement de distalisation.

Dans les cas où la mini-vis doit être insérée apicalement, il peut être préférable de placer une potence sur la dent à distaler de façon à horizontaliser la force de traction et à réduire le mouvement d'ingression. [47]

- Rétraction en masse :

La rétraction en masse constitue l'intérêt de l'usage des mini-vis car elle permet de reculer le bloc incisivo-canin en un seul temps sans solliciter l'ancrage molaire. [47]

Les mini-vis sont positionnées préférentiellement entre la prémolaire et la molaire. Elles sont reliées au bloc antérieur par une potence située en mésial ou en distal de la canine. En fonction de la hauteur du positionnement des mini-vis et de la longueur du crochet, la mécanique de recul sera associée ou non à un déplacement vertical.

Les mini-vis peuvent être :

- Situées à une hauteur moyenne, le recul se fera en translation et l'orientation du plan d'occlusion ne sera pas modifiée.
- Situées en position gingivale, le recul des dents antérieures s'accompagne d'une rotation horaire au niveau de l'arcade maxillaire et anti-horaire au niveau de l'arcade mandibulaire
- En position apicale, le recul s'accompagne d'une rotation anti-horaire de l'arcade maxillaire et d'une rotation horaire de l'arcade mandibulaire. [44]

13.1.2. La mésialisation :

- Mésialisation des dents postérieures à l'arcade mandibulaire :

Une mini-vis est placée dans l'espace inter-radicaire vestibulaire compris entre la canine et la première prémolaire ou entre la première et la deuxième prémolaire. [29]

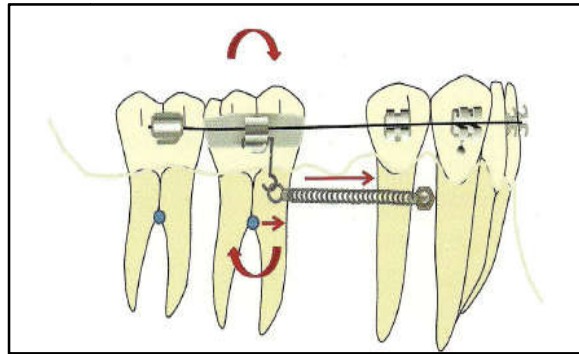


Figure 44: Mésialisation molaire en ancrage direct :
technique de glissement. [29]

- Mésialisation des dents postérieures à l'arcade maxillaire :

Une mini-vis est placée en position distale par rapport à l'incisive centrale. Elle est reliée au système orthodontique par l'intermédiaire d'une potence collée directement sur le collet de l'incisive en épargnant ainsi le bracket. [29]

- Mésialisation d'une arcade complète :

La mésialisation de l'arcade maxillaire dans sa totalité est recherchée dans le traitement par compensation des Classe III. On préconise cette action par des tractions inter-maxillaires et un ancrage direct sur les mini-vis placées à l'arcade mandibulaire.

La mésialisation de l'arcade mandibulaire dans sa totalité peut être recherchée dans les compensations de Classe II. Dans ce cas, des mini-vis placées entre la canine et la première prémolaire trouvent leurs indications en ancrage direct par le biais d'une traction inter-maxillaire de Classe II. [47]

13.1.3. Redressement d'axe d'une molaire :

Le contrôle de l'axe des molaires concerne essentiellement la deuxième molaire mandibulaire lorsque celle-ci s'est versée suite à la perte prématurée de la première molaire. [44]

L'indication la plus courante de ce redressement molaire est le rétablissement d'un espace pour une thérapeutique implantaire. L'utilisation d'une mini-vis permet d'éviter l'appareillage de toute l'arcade [44, 47]. Une mini-vis peut-être positionnée sur la crête édentée.

- Si l'espace est insuffisant entre la dent à redresser et la dent adjacente, la mini-vis peut-être placée en distal et le redressement de l'axe molaire se fera par un ancrage direct à l'aide d'une chaînette élastique. [51]

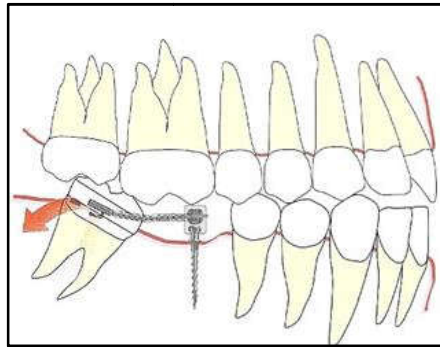


Figure 45: Technique de redressement molaire à l'aide de mini-vis positionnées sur la crête édentée. [51]

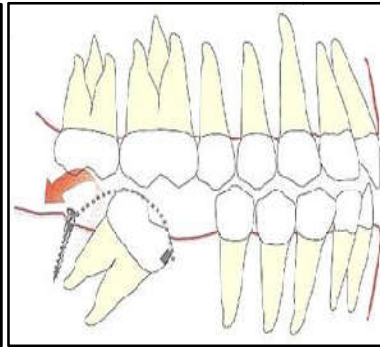


Figure 46: Technique de redressement molaire avec une mini-vis positionnée distalement. [51]

13.2. Mouvements verticaux :

13.2.1. Ingression :

Les mouvements d'ingression sont les mouvements d'élection d'un traitement par mini-vis.

➤ Ingression antérieure :

La Classe II division 2 est l'indication la plus rencontrée pour ce type de mouvement. Ce traitement orthodontique peut également aider à corriger un sourire gingival trop important. Il existe quatre types d'ingression en fonction du point d'application de la force :

- Ingression associée à une palato-version des incisives (figure 47 ; a).
- Ingression associée à une vestibulo-version des incisives (utile dans les corrections de malocclusions de Classe II division 2) (figure 47 ; b).
- Ingression sans modification de l'axe de la dent (c'est à dire que l'ancien et le nouvel axe de la dent sont parallèles) (figure 47 ; c).
- Ingression le long de l'axe de la dent (figure 47 ; d). [44]

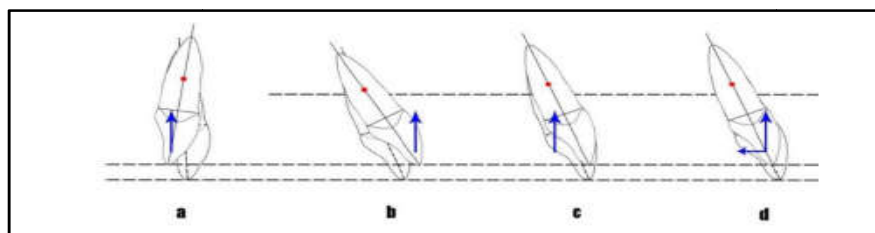


Figure 47: Différents types d'ingression en fonction du point d'application de la force. [44]

➤ Ingression postérieure :

Elle est indiquée :

- Pour une dent unitaire qui serait égressée à la suite de la perte de son antagoniste.
- Pour les groupes molaires droit et gauche chez les patients présentant un schéma squelettique hyperdivergent. [44,47]
 - Pour l'ingression d'une dent unitaire :

L'application de forces à partir d'un tripode constitué de trois mini-vis est conseillée pour contrôler le mouvement de la dent dans les sens antéro-postérieur et transversal. Cette méthode peut être envisagée sans dispositif multibagues si seul ce mouvement est recherché. Il est également possible de mettre en place une mini-vis au niveau de l'espace inter-radicaire mésial palatin et une deuxième mini-vis au niveau de l'espace inter-radicaire distal vestibulaire, reliées par une chaînette élastique passant par-dessus la face occlusale. [47]

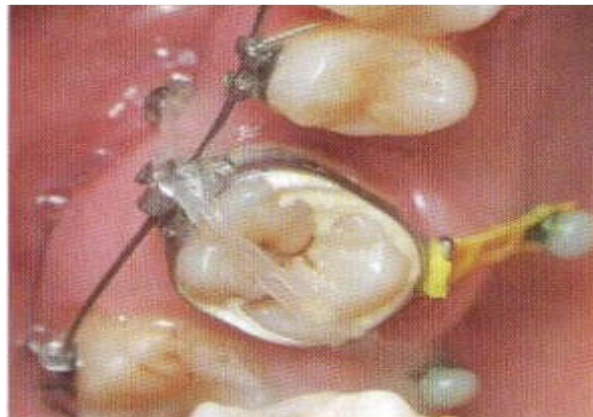


Figure 48: Ingression d'une dent unitaire postérieure à l'aide d'un tripode constitué de trois mini-vis. [47]

- Pour l'ingression des groupes molaires :

Ce mouvement est recherché pour fermer une béance antérieure chez les patients hyperdivergents légers.

Le principe mécanique consiste à provoquer une bascule du plan d'occlusion antihoraire grâce à quatre mini-vis associées à des tractions élastiques intermaxillaires dans le secteur antérieur. [47]

Cependant, l'ingression provoque systématiquement une résorption radiculaire. Pour minimiser cet effet il faut utiliser des forces légères et continues sous contrôle radiologique. [29]

13.2.2. Égression :

➤ Égression antérieure :

Indiquée lorsque les dents sont insuffisamment exposées au sourire, la rétraction d'une canine incluse, ou pour la fermeture d'une béance antérieure.

Lorsque l'égression ne concerne qu'une dent isolée, la mini-vis est placée dans le vestibule de l'arcade antagoniste pour une application directe des forces.

Si l'égression concerne tout le bloc incisivo-canin, les mini-vis sont alors insérées dans les secteurs postérieurs. [44]

➤ Égression postérieure :

Une mini-vis en vestibulaire n'est pas suffisante car une force extrusive vestibulaire entraînera une version coronaire. Pour contrôler le torque, il est donc nécessaire qu'une force extrusive soit exercée au niveau lingual et vestibulaire. Ces forces extrusives seront exercées par le biais de ressorts fermés reliant la dent aux mini-vis. [51]

13.2.3. La désinclusion d'une dent de sagesse :

Indiquée dans le cas où :

- La désinclusion suivie par déplacement orthodontique en cas d'absence des deuxième molaires.
- L'égression orthodontique d'une dent de sagesse pour l'allongement de la couronne clinique satisfaisant à une reconstruction prothétique correcte.
- La désinclusion orthodontique partielle des dents de sagesse mandibulaires avant leur extraction chirurgicale pour prévenir le risque de léser le nerf alvéolaire inférieur et/ou de créer une perte osseuse distale à la seconde molaire. [27, 28]

L'auxiliaire de traction est fixé sur les mini-vis par ligature ou collage, sans aucune liaison avec l'appareillage multi-attache. Pour contrer les mouvements de rotation, une deuxième mini-vis peut-être associée. [29]

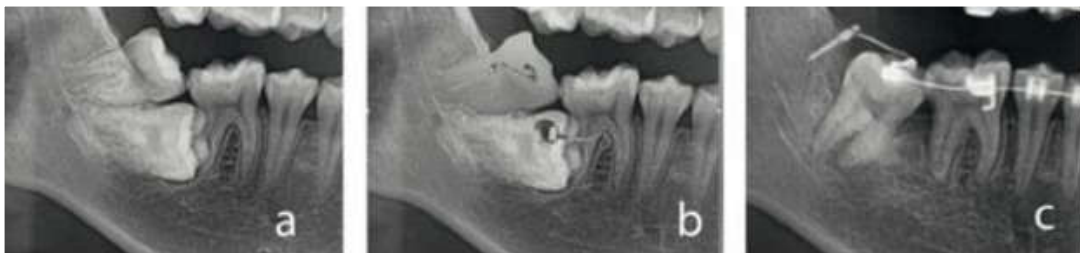

Figure 49: Redressement d'une deuxième molaire sévèrement incluse à l'aide d'une mini-vis. Vues sur radiographie. [29]

13.2.4. Mise sur arcade des canines incluses :

Le plan de traitement sera personnalisé en fonction de la position initiale de la canine ainsi que sa direction de déplacement.

La mise en place de la canine incluse se fera essentiellement à l'aide de forces très légères de l'ordre de 30 à 50 grammes. Des forces d'égression trop importantes provoquent une extrusion avec un parodonte affaibli.

13.3. Mouvements transversaux :

L'intérêt des mini-vis pour effectuer des corrections dans le sens transversal est surtout de minimiser les appareillages orthodontiques et d'éviter les élastiques inter-maxillaires, donc de permettre un contrôle uni-arcade.

13.3.1. La correction d'une exo-alvéolie :

Au niveau des molaires maxillaires, elle peut se faire de trois façons :

- Une mini-vis unique en inter-dentaire vestibulaire peut être utilisée en ancrage indirect sur la prémolaire. En effet, la correction d'une malposition isolée peut se faire par l'intermédiaire d'une déformation de premier ordre de l'arc. (Figure 50 ; a).
- Deux mini-vis palatines situées de part et d'autre de la molaire à déplacer, en inter-dentaire, permettent de contrôler directement la ligne d'action (figure 50 ; b).
- Enfin, deux mini-vis au centre du palais associées à une potence peuvent être utilisées pour avoir un meilleur contrôle du déplacement. (Figure 50 ; c).^[51]

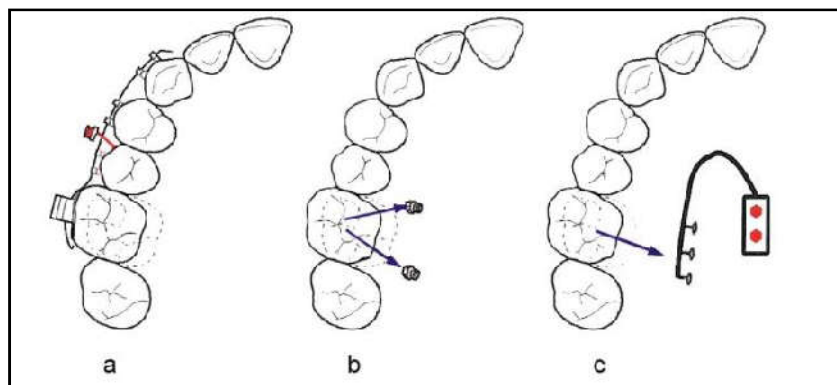


Figure 50: Correction d'une exo-alvéolie d'une molaire maxillaire à l'aide de mini-vis.^[51]

13.3.2. La correction d'une endo-alvéolie :

Le déplacement peut se faire de différentes façons :

- Une mini-vis inter-dentaire en vestibulaire peut être utilisée en ancrage indirect sur la dent adjacente (figure 51 ; a).
- Une mini-vis unique peut également être positionnée directement en vestibulaire de la dent à déplacer (figure 51 ; b).
- Deux mini-vis vestibulaires situées à distance et reliées à un attachement peuvent être mises en place pour contrôler la ligne d'action. Cependant, les bras en extension sont plus irritants à la mandibule qu'au palais et peuvent être moins stables à l'arcade mandibulaire (figure 51 ; c).
- Au niveau mandibulaire, l'utilisation des mini-vis se fera essentiellement lorsque la dent est trop linguale et doit être vestibulée car les mini-vis ne peuvent être positionnées que sur le versant vestibulaire. ^[51]

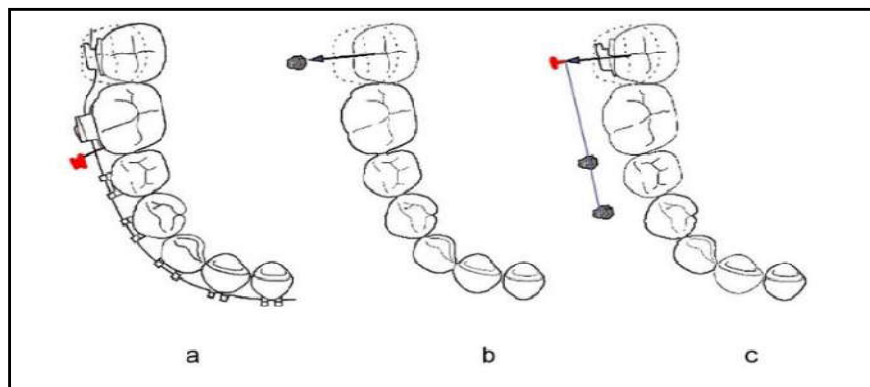


Figure 51: Correction d'une endo-alvéolie d'une molaire mandibulaire à l'aide de mini-vis. ^[51]

13.3.3. Constriction de l'arcade :

Pour une constriction unilatérale, la mini-vis sera positionnée au niveau médio-palatin et reliée aux dents à déplacer par un arc segmenté et un module élastique ou un ressort (figure 52 ; a).

De même, en cas de constriction bilatérale (figure 52 ; b), une ou deux mini-vis implantées en médio-palatin seront reliées aux deux côtés de l'arcade par des ressorts ou des chainettes élastiques. ^[51]

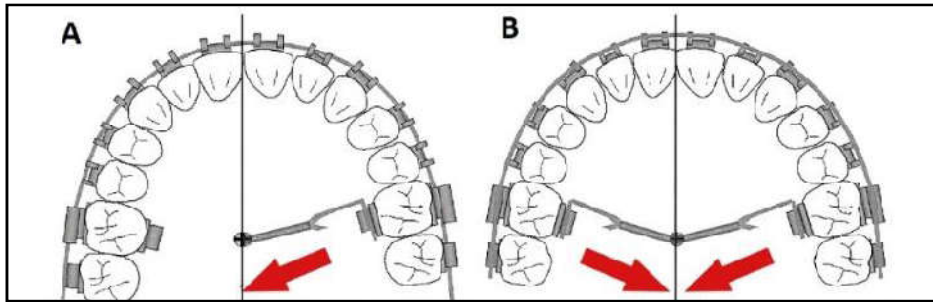


Figure 52: Constriction de l'arcade à l'aide d'une mini-vis médio-palatine. [51]

13.3.4. Correction de l'articulé inversé :

Les forces appliquées par les mini-vis auront à la fois une composante vestibulo-palatine (ou linguale) mais aussi une composante d'ingression.

De façon générale, la dent à vestibuler sera reliée à une mini-vis positionnée en apical et en vestibulaire tandis que la dent antagoniste sera reliée à une mini-vis située en lingual ou palatin. [44]

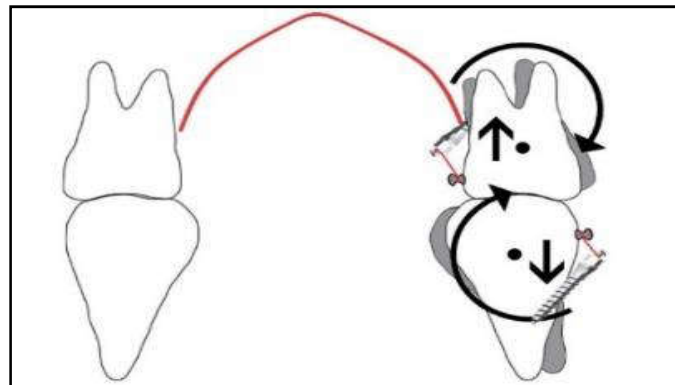


Figure 53: Correction d'un articulé inversé à l'aide d'une mini-vis. [44]

13.3.5. Correction d'un décalage des milieux inter-incisifs :

➤ Les asymétries bilatérales :

Elles seront généralement corrigées par des élastiques obliques antérieurs.

Le rôle dévolu aux mini-vis sera d'en éliminer les effets parasites en particulier les composantes verticales et les moments de rotation conduisant à la bascule du plan d'occlusion.

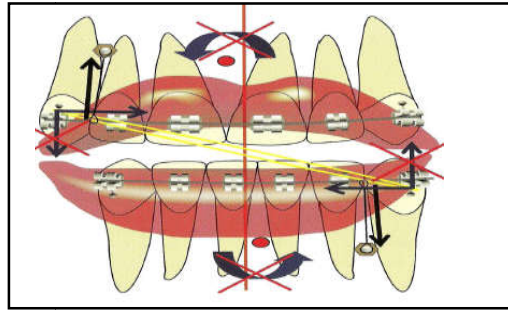


Figure 54 : Une mini-vis antérieure maxillaire et/ou mandibulaire permet d'éliminer les vecteurs verticaux et les moments résultant des élastiques antérieurs transverses. [29]

- Les asymétries mono maxillaires ou unilatérales bi maxillaires :
Lorsqu'un déplacement latéral en translation du secteur incisif est nécessaire, la correction sera généralement mieux assurée à partir de mini-vis postérieures. [29]

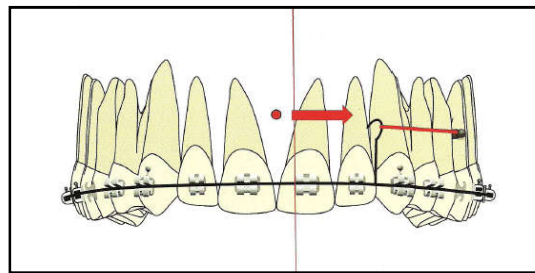


Figure 55 : Crochet d'activation à hauteur du CR antérieur pour assurer un déplacement latéral en translation du bloc incisif. [29]

- En cas d'asymétrie antérieure unilatérale mandibulaire d'origine squelettique: (figure56).

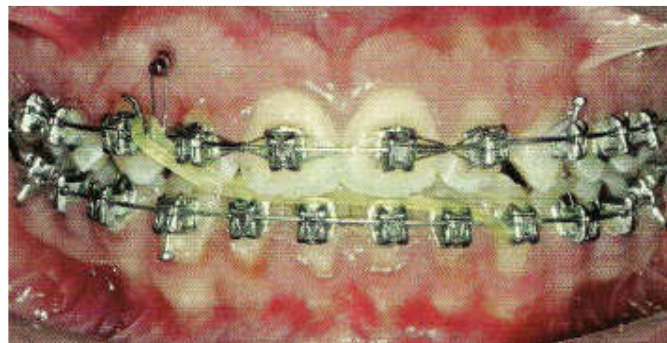


Figure 56 : Correction de la médiane inférieure par le port d'un élastique oblique antérieur associé à une mini-vis. Celui-ci permet de maintenir la médiane maxillaire et l'orientation de la ligne du sourire reportant ainsi l'action de l'élastique antérieur uniquement sur l'arcade mandibulaire. [29]

14. Complications :

14.1. Complications per-opératoire : [2, 47, 53, 70]

- Le contact avec les nerfs, sinus ou racines dentaires.
- Douleur à la pose : témoigne d'une anesthésie insuffisante ou bien d'une proximité avec une racine dentaire.
- Rupture de la mini-vis : La mini-vis se fracture lors du vissage dans trois cas :
 - Rencontre avec un obstacle.
 - Sous-forage cortical trop important et donc trop de frottements.
 - Vissage sans contrôle efficace de l'axe.
- La perforation ou la blessure d'une racine.

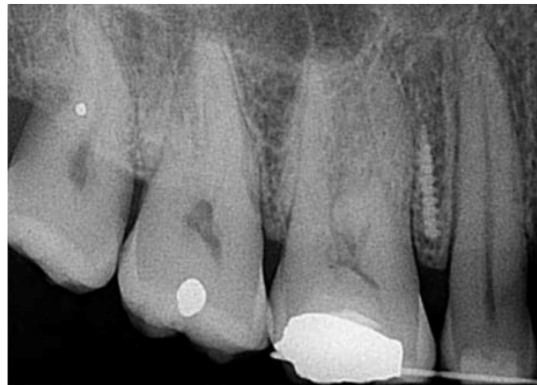

Figure 57: Radiographie montrant la fracture de la mini-vis. [72]

14.2. Complications post-opératoires : [2, 47, 53, 70]

- Inflammation péri-implantaire.

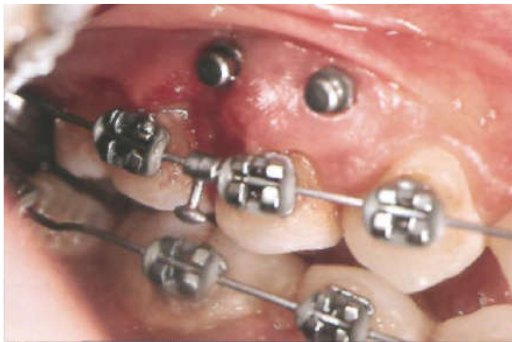

Figure 58: Inflammation gingivale autour de la mini-vis. [49]

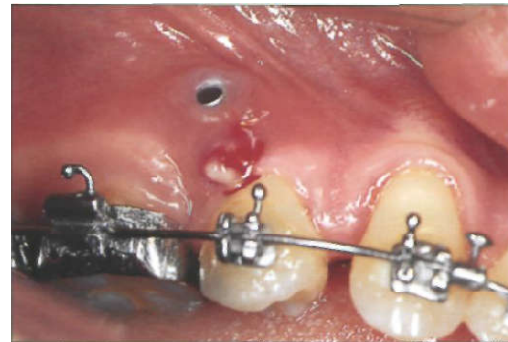


Figure 59 : Abscess formé autour d'une mini-vis. [49]

- Absence de stabilité primaire.
- Mobilité immédiate de la mini-vis.

14.3. Complication au cours du traitement ^[2,70] :

- Prolifération muqueuse :

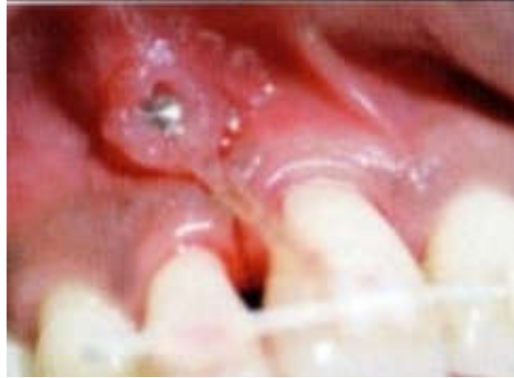

Figure 60 : Recouvrement de la mini-vis par les tissus mous et enfouissement progressif. ^[47]

- Mobilité en cours de traitement.
- Sensibilité à la mastication.
- Blessures par la tête de la mini-vis.

15. Les facteurs de risque :

L'échec d'une mini-vis a été défini comme le retrait ou le remplacement de la mini-vis en raison de sa mobilité ou de sa perte après au moins 8 mois de sa pose. ^[6]

15.1. Les facteurs liés à l'hôte :

-La densité et l'épaisseur de la corticale osseuse influent grandement sur la stabilité primaire de la mini-vis.

-L'absence d'inflammation ou d'infection du site et l'herméticité des tissus mous autour du col de la mini-vis doivent être observés, et le patient doit maintenir une hygiène orale correcte.

[21]

15.2. Les facteurs liés aux mini-vis :

-La forme générale, la forme du filetage et le diamètre de la mini-vis sont en relation avec la répartition des contraintes sur les tissus osseux adjacents. ^[21]

-Les tests de stabilité primaire doivent être positifs ; ainsi, la mini-vis pourra être mise en charge immédiatement. Néanmoins, une légère mobilité n'indique pas un échec ; la mise en charge devra alors être plus progressive avec des forces légères. ^[53]

15.3. Les facteurs liés à l'opérateur :

- Le succès de la thérapeutique dépend étroitement de l'expérience de l'orthodontiste.
- Sa dextérité, son aptitude à maintenir un axe de forage constant pour ne pas élargir l'espace dévolu à la mini-vis, sont autant d'éléments prépondérants.
- Il faut éviter les traumatismes chirurgicaux minimes par vibration, échauffement de l'os et pression due au vissage.
- L'effraction d'une structure anatomique ou l'insertion dans le ligament ou d'une racine dentaire est à proscrire. ^[21]

CHAPITRE III :
LES MINI-PLAQUES.

1. Historique :

L'introduction des mini-plaques d'ostéosynthèse vissées pour la fixation de fractures mandibulaires a été faite par Champy dans sa publication de 1976. Elles améliorent les résultats occlusaux et diminuent les suites opératoires.

L'utilisation de plaque d'ostéosynthèse comme ancrage orthodontique est rapportée pour la première fois en 1985 par Jenner et Fitzpatrick.

Plus tard, en 1999, Umemori et Sugawara modifient ces plaques pour l'ingression molaire dans le traitement des béances squelettiques antérieures chez l'hyper-divergent.

En 2002 Col a introduit une mini-plaque en titane avec trois trous pour trois mini-vis auto taraudantes en titane et une extension pour l'application de force orthodontique ^[14], ainsi que De Clerck a décrit un système destiné à être implanté sur la crête infra-zygomatique. Il permet la réalisation de mouvements de rétraction de l'arcade maxillaire et d'ingression postérieure.

En 2004 Sugawara décrit la distalisation et l'ingression molaire à l'aide de plaques d'ostéosynthèse (Leibinger-Allemagne) placées sur la ligne oblique externe de la mandibule avec succès. ^[54]

2. Description des mini-plaques :

2.1. Plaques d'ancrage :

Ce sont des plaques fabriquées en Titane ou en alliage de Titane, sous différentes formes et tailles ^[19], permettent une mise en place à distance des racines dentaires, Implantées en utilisant jusqu'à cinq vis en titane pour la stabilité.

Ces mini-plaques de 2 mm d'épaisseur, et de différentes longueurs : 6.5 mm – 9.5 mm- 12.5 mm, comportent le plus souvent trois orifices, verticaux ou horizontaux, destinés au passage de vis mono corticales. ^[8]

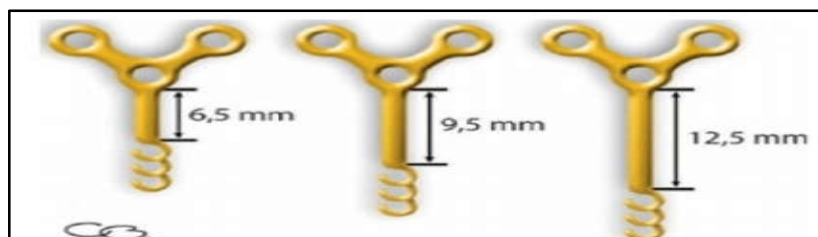


Figure 61: Plaques d'ancrage en titane, de différentes longueurs, selon le site d'implantation. ^[8]

➤ Trois designs : (figure 62)

- Design à mailles :

Les orthodontistes peuvent attacher le bracket aux ancrages au moyen d'un adhésif standard.

- Design à crochet :

Simule un crochet orthodontique et permet la fixation de divers appareils orthodontiques.

- Design à dôme :

Permet d'attacher des arcs dentaires depuis trois vecteurs différents, ou des fixations d'élastiques ou de ressorts. [81, 89]

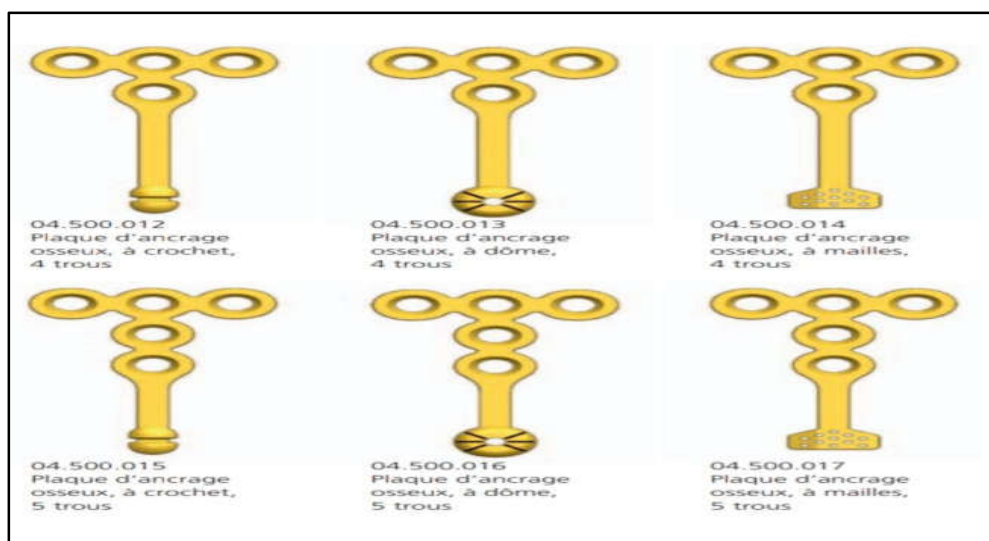


Figure 62: Trois designs des mini-plaques. [89]

➤ Elles sont composées de trois parties : la tête, le bras et le corps.

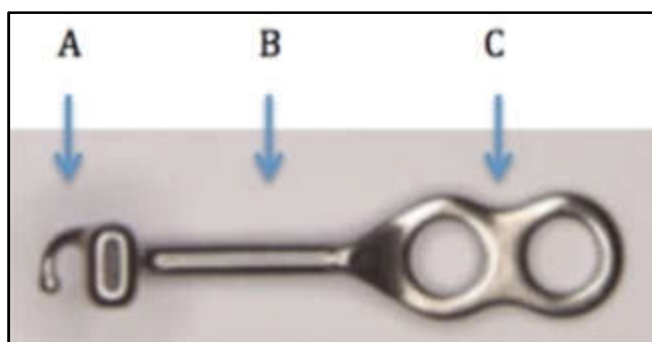


Figure 63: Les différents composants d'une mini-plaque.
A : tête. B : bras. C : corps. [46]

➤ La tête, exposée en bouche et située à l'extérieur de l'arcade dentaire, existe sous plusieurs formes : circulaire, en crochet ou en tube.

- Le bras, de forme rectangulaire ou ronde, est trans-gingival ou trans-muqueux, Le point où le bras de la plaque est exposé ou perce la muqueuse buccale s'appelle le point d'émergence de la plaque.
- Le corps est sous-périosté, fixé à l'os par deux ou trois vis de fixation. Il peut avoir quatre formes basiques différentes : T, L, Y, I. [46]



Figure 64: Les formes basiques des mini-plaques ; de gauche à droite : type T, type T sas, type L, type en Croix, type I. [46]

2.2. Vis pour fixation de mini- plaque :

Utilisées pour fixer les mini-plaques d'ancrage à l'os, afin de résister à la traction des forces orthodontiques. Ces vis sont auto-tarandantes ou auto-forantes, elles auront une longueur de 4 à 8 mm, et de diamètre de 1.55 mm. [8]




Figure 65: Vis de fixation. [89]

2.3. Détermination de la longueur des vis pour la fixation de la plaque (vis Matrix MIDFACE)

➤ Instruments :

Utiliser le tournevis amovible Matrix MIDFACE, auto-serrant, avec verrouillage hexagonal pour saisir la vis choisie pour la fixation de la plaque. Placer la vis dans la jauge de mesure. Lire le chiffre à côté de la pointe pour identifier la longueur de la vis. [89]



Figure 66: Détermination de la longueur de la vis à l'aide d'un tournevis amovible Matrix Mid Face. [89]

3. Les différents types des mini-plaques :

Les mini-plaques standards, utilisées en chirurgie maxillo-faciale, sont également utilisées pour ancrage orthodontique mais la zone d'émergence n'est pas arrondie et ils ont des angles vifs, ce qui peut retarder la cicatrisation de la plaie et plus l'irritation des tissus mous.

Les mini-plaques en titane conçues à des fins orthodontiques spécifiques comprennent : [57]

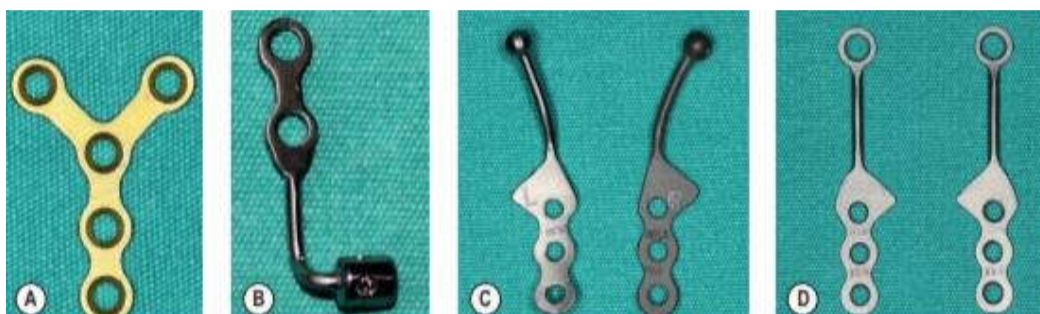

Figure 67: (A) mini plaque pour la chirurgie maxillo-faciale. (B), (C), (D), Différents types des mini plaques utilisés comme un ancrage orthodontique. [8]

3.1. L'ancrage squelettique « bollard » :

Développé par De Clerck, il est fabriqué en titane pur et comporte trois segments :

- Une mini-plaque en titane de 07 millimètres d'épaisseur, perforée de deux ou trois trous pour le passage de vis mono corticales de longueur de 5 ou 7 millimètres.

- La tête des vis comporte un hexagone interne adapté au tournevis et un hexagone externe permettant d'exercer des forces supplémentaires sans risque de fracture. Les vis ne sont ni mordancées ni sablées.
- Une barre de connexion cylindrique de 1,4 millimètre de diamètre destinée à traverser la muqueuse gingivale vestibulaire et à recevoir un arc en acier de section ronde jusqu'à 1,1 millimètre ou une section carrée jusqu'à 0,8 millimètre permettant la connexion à l'appareillage orthodontique.^[8, 14]

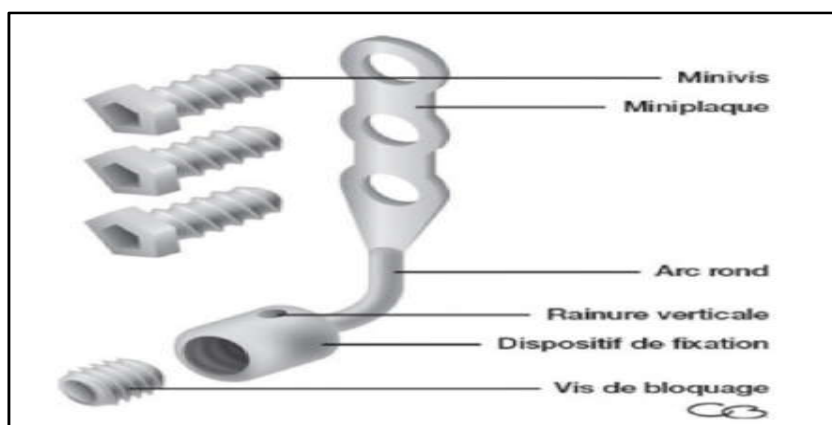


Figure 68: Ancre de Bollard ; surgi-tec. ^[8]

3.2. Le SAS (Skeletal Anchorage System) :

Le skeletal Anchorage system est une mécanique de distalisation ou mésialisation associée à un ancrage osseux par mini-plaque, assurant un ancrage absolu chez l'adulte.

Il comporte trois parties : le corps le bras et la tête.

- Le corps : il est constitué d'une plaque en titane avec trois trous pour le passage des vis de fixation de 2 millimètres de diamètre et une longueur variée en fonction du site de placement.

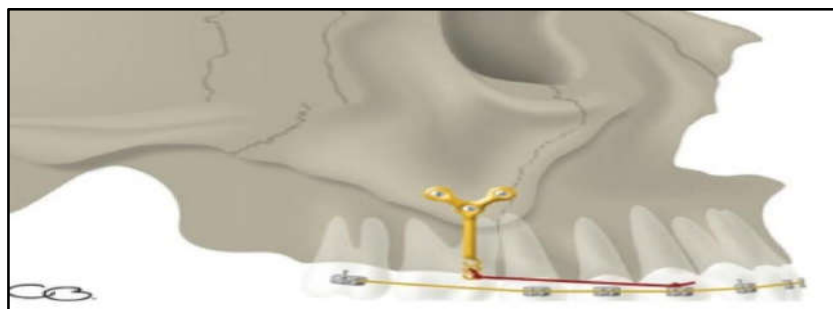


Figure 69: Système d'ancrage squelettique (SAS) ; Sugawara. ^[8]

- Le bras : il constitue la portion trans-muqueuse et est disponible en trois longueurs (6.5mm, 9.5mm, 12.5mm). Le choix de la longueur adéquate sera fait sur une radio panoramique :
- La tête : elle fait émergence dans la cavité buccale, elle comporte trois crochets dans le sens vertical, permettant un ajustage à la demande de la traction orthodontique. Après la pose, les crochets non utilisés seront éliminés à l'aide d'une fraise trans-métal. [8]

3.3. Les mini-plaques d'ancrage TEB :



Figure 70: Aspect général des plaques TEB ; système Ancotek. [81]

Elle comporte trois parties distinctes : le corps, le fût et la tête.

- Le corps : est vertical ou horizontal (L ou T). Afin d'être malléable et ajustable, les plaques sont usinées en titane grade 2.

La forme du corps de la plaque sera choisie selon les impératifs thérapeutiques et les caractéristiques du site Soit :

Le nombre de vis dépend de la forme du corps choisis (deux pour les plaques en I ou L, et trois pour les plaques en T).

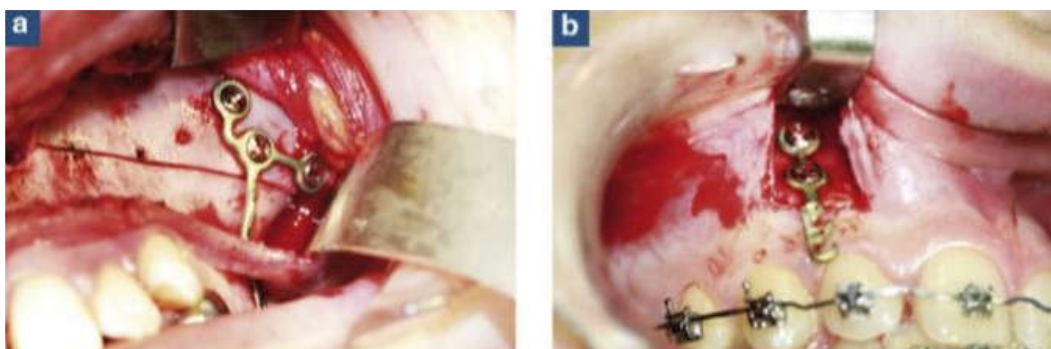


Figure 71: plaque TEB. A : Avec corps horizontal. B : Avec corps vertical. [81]

- Le fût : traverse la fibromuqueuse au niveau de la ligne muco-gingivale et est prolongée par la tête, il est de longueur de 5 ; 7 ou 10 mm.

- La tête : elle comporte :

-Des crochets permettant le placement de différents dispositifs orthodontiques (les élastiques, ressorts, chaînettes élastomériques).

- Des alésages oblongs destinés à l'insertion d'auxiliaire, de section maximale 0.22 × 0.28inch. Permettant des mouvements spéciaux notamment dans le sens transversal.

Un cantilever peut être utilisé pour permettre d'associer aux mouvements antéro- postérieurs, des mouvements verticaux de grande amplitude (ingression antérieure et postérieure, désinclusion).^[81]

3.4. Les plaques C-tube :

Sont conçues par Chung et Al, elle comporte :

➤ Le corps :

C'est la partie de fixation, elle contient des trous qui reçoivent les vis de fixation.

➤ La tête :

L'extrémité de la tête est en forme de tube de 0.036 inch de diamètre, qui peut accueillir un arc.

Deux crochets de chaque côté permettent d'accrocher l'élastique.

➤ Le bras : disponible en différentes longueurs permettant au clinicien de choisir en fonction de l'emplacement de la mini-plaque et du mouvement attendu.

-Il existe deux types de tubes en C : le type I et le type T choisies selon la morphologie du site receveur.^[46]



Figure 72: Les différents types des plaques C-tube.

(A) : Types-en I. (B) Et (C) : Types-en T. ^[46]

3.5. Les plaques palatines :

La conception de la plaque palatine a été modifiée plusieurs fois pour faire face aux besoins du patient et de l'opérateur pour un placement plus facile et plus précis et moins d'irritation des tissus.

➤ La plaque palatine conventionnelle :

Elle comporte :

- Un corps : fixé à l'os palatin par trois vis auto-forantes insérées à travers les trois trous.
- Une barre palatine avec des crochets : destinés à recevoir des élastiques ou des ressorts hélicoïdaux. [46]

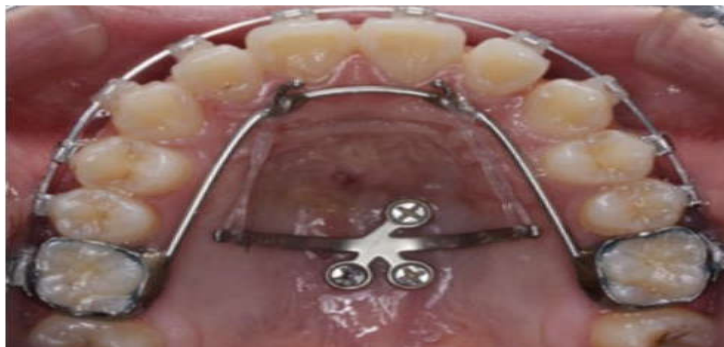

Figure 73: Plaque palatine. [46]

➤ Plaque C Palatine modifiée (MCPM) :

Utilisée chez les patients adultes et adolescents atteints de malocclusion de classe II.

- Tubes à vis : pour permettre un contact plaque-os évitant tout conflit entre les tissus sous le MCPM, réduisant le risque d'inflammation des tissus mous.
- Bras angulés : Au lieu d'avoir des bras droit comme dans la plaque conventionnelle, la conception finale a été modifiée pour avoir des bras angulés en arrière pour augmenter la plage d'action.
- Crochets modifiés (encoches) : Une quatrième encoche est ajoutée pour améliorer le contrôle du vecteur de force. [46]




Figure 74: Design de la plaque palatine modifiée ; (a) prototype, (b) extension de demi tube sur les trous, (c) conception finale (tube à vis, bras angulés, encoches modifiées) après Kook et Al. [46]

3.6. Plaques Ramales :

Indiquée pour la distalisation de l'arcade totale mandibulaire chez les patients de classe III. La plaque Ramale est une plaque en L (système Le Forte, JeilMedical, Séoul, Corée du Sud), un côté est adapté à la surface osseuse et l'autre extrémité est située 3 mm latéralement à la face vestibulaire de la deuxième molaire. La plaque Ramale est fixée avec deux vis de 5 mm de longueur dans la fosse rétro-molaire entre le bord antérieur de la branche mandibulaire et la crête temporale. [46]

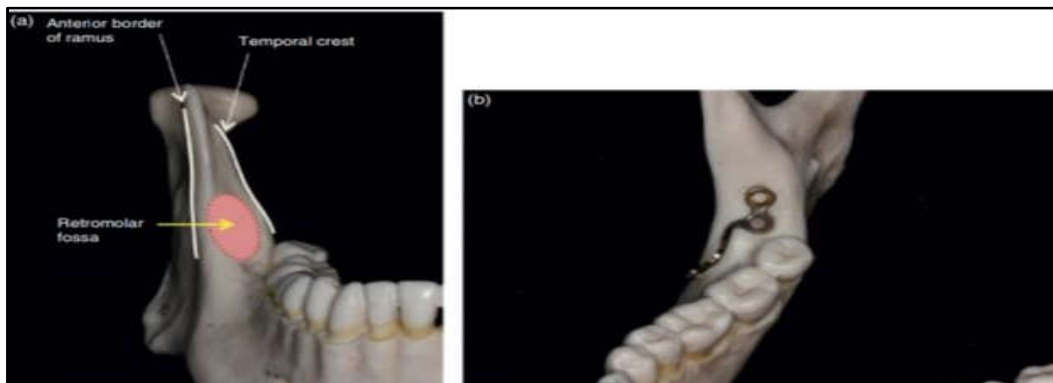


Figure 75: Placement de la plaque ramale sur la fosse rétro molaire. [46]

4. Les indications des mini-plaques :

- Recul en masse des dents antérieures, après extraction des premières prémolaires.
- Distalisation des molaires supérieures après germectomie.
- Mésialisation des molaires inférieures, en cas d'agénésie des deuxièmes prémolaires ou extraction des 36 46 très délabrées, en présence du 38 et 48.
- Ingression molaire unitaire ou segmentaire.
- Ingression du secteur incisif maxillaire.
- Cas chirurgical traité sans chirurgie. [8]

5. Choix du site :

Dépend de différents facteurs, selon (LEE et Coll, 2007)

- Les structures anatomiques à risque doivent être évitées.
- L'accessibilité du site permet des protocoles chirurgicaux corrects et aboutit donc à une stabilité correcte.
- L'os cortical doit être suffisamment épais pour assurer une bonne stabilité primaire.
- La gencive attachée est un atout pour la cicatrisation des tissus mous. Si ces derniers sont très mobiles, une irritation continue peut parvenir à la mini-plaque, provoquant une maintenance difficile et une péri-implantite persistante.
- Les sites d'insertion sont choisis de façon à ne pas interférer avec les mouvements dentaires, c'est-à-dire à distance des racines, et des obstacles anatomiques environnants.
- Une mini-plaque doit être placée en position favorable sur le plan biomécanique.
- Les mini-plaques doivent être confortes.
- Les secteurs sollicités par les muscles péribuccaux, ou ceux qui sont irrités par les aliments durant la mastication, doivent être évités dans la mesure du possible. ^[18]

6. Sites d'insertion :

6.1. Au maxillaire :

En dehors des racines dentaires, l'un des principaux obstacles anatomiques est le sinus maxillaire. Dans la majorité des cas, le sinus occupe tout le corps de l'os maxillaire.

- L'ancrage zygomatique :

C'est la localisation la plus fréquente mais la plus délicate techniquement, le plus souvent entre la première et la deuxième molaire (zone de densité osseuse maximale). ^[8, 26, 57, 81]

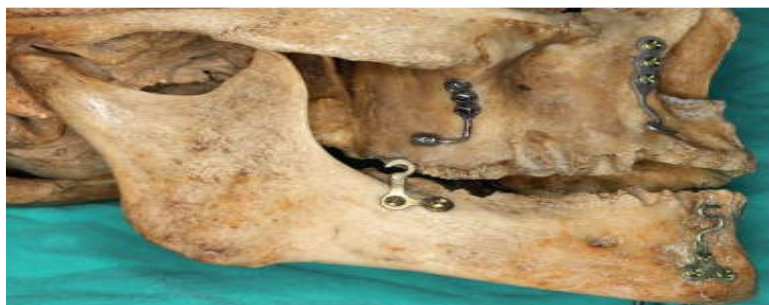

Figure 76: Les différents sites d'insertion des mini-plaques au maxillaire et à la mandibule. ^[57]

➤ L'orifice piriforme :

Au niveau des piliers canins, entre canine et première prémolaire et impérativement à distance du frein latéral, localisation simple au niveau de la zone supra-apicale.

Les repères anatomiques les plus importants sont la branche nasale latérale de l'artère faciale, les branches de l'artère infra-orbitaire et le muscle nasal. [8, 57, 81]

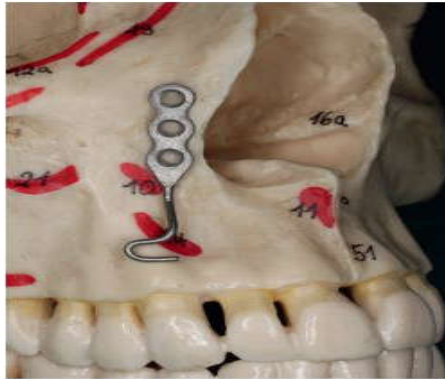


Figure 77: Insertion de mini-plaque au niveau de l'orifice piriforme. [57]

➤ Le palais :

Bernhart et Al trouvent que c'est le site le plus approprié pour l'ancrage, son épaisseur est la clé du succès du traitement.

La faible épaisseur du tissu kératinisé et la quantité suffisante d'os rendent cet ancrage plus recommandé. [46]

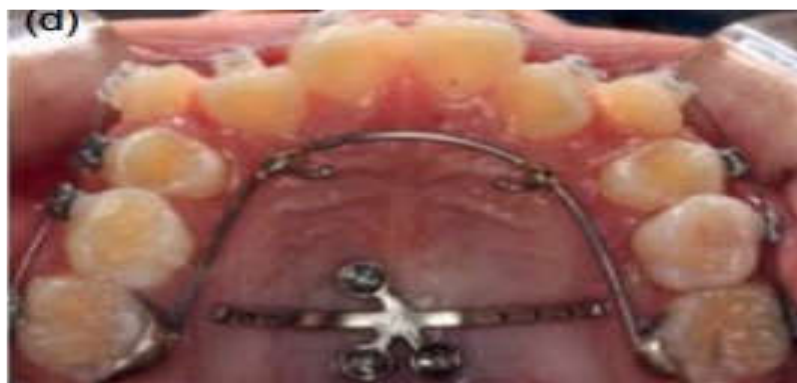

Figure 78 : Insertion de la mini-plaque au niveau du palais. [46]

6.2. À la mandibule :

Le principal élément anatomique rencontré à la mandibule est le paquet vasculo-nerveux alvéolaire inférieur qui chemine au sein de l'os spongieux, et n'est pas protégé par une corticale. Cette morphologie le rend vulnérable aux différents éléments mécaniques pouvant l'atteindre.

- Entre première et deuxième molaire :

Difficulté de pose importante, le vestibule étant peu profond avec une courbure corticale externe marquée, une mini-plaque en T avec 2 ou 3 vis et fût court de 5 mm est utilisée.

- Entre canine et prémolaire :

En arrière du frein latéral, mini-plaque en T ou en L sont le plus souvent utilisées.

- Au niveau symphysaire : à distance du frein latéral, cette région est l'une des meilleures zones d'insertion car l'os cortical est relativement épais et la zone est facilement accessible. Une mini-plaque en L est préconisée. [8, 57, 81]

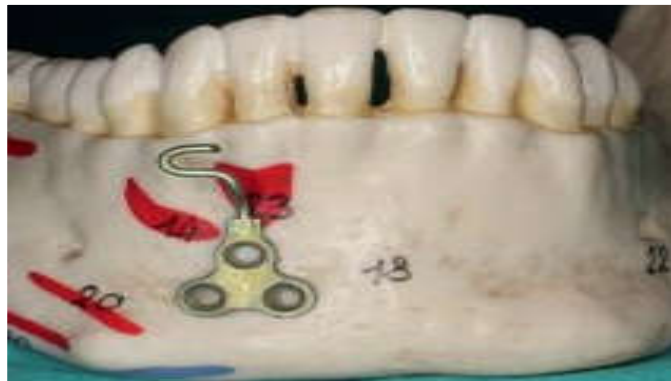

Figure 79: Insertion de la mini-plaque au niveau de la région symphysaire. [57]

- Au niveau de la région rétro-molaire :

Cette région possède un support osseux plus favorable à l'insertion de mini-plaques par rapport à la région antérieure.

Cependant, sa situation postérieure rend difficile le forage et l'insertion des mini-plaques. [8, 57, 81]

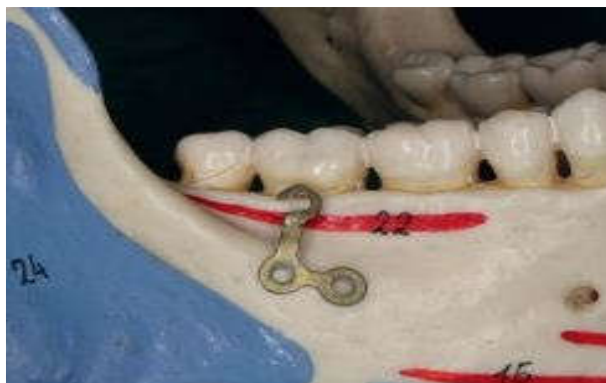

Figure 80: Insertion de la mini-plaque au niveau de la région rétro-molaire. ^[57]

7. Choix du type de la mini-plaque :

Le choix du type de la mini-plaque (mini-plaque en T, en I, en Y ou en L), la longueur du fût (5 ; 7 ou 10 mm) dépendent du site de la pose, de la densité osseuse (deux ou trois vis), de la profondeur du vestibule et de la typologie faciale. ^[81]

7.1. Au maxillaire :

- Des plaques en Y sont en général utilisées dans la crête inférieure du processus zygomatique pour permettre une distalisation molaire.
- Des plaques en I sont en général placées sur le pont antérieur de l'orifice piriforme pour permettre des mouvements d'intrusion des dents antérieures ou une mésialisation des molaires maxillaires.

7.2. A la mandibule :

- Des plaques en T ou L sont placées dans le corps mandibulaire pour réaliser des mouvements d'intrusion, de mésialisation ou de distalisation des molaires mandibulaires, ou sur le bord antérieur du ramus.
 - Pour les faces courtes, on utilise des plaques en T, trois vis et fût de 7 ou 10 mm.
 - Pour les faces longues, on utilise des plaques en I, deux vis et fût de 7 ou 10 mm. ^[8]

8. L'examen préopératoire :

- L'anamnèse et l'examen préopératoire :

L'anamnèse constitue la première étape de l'entretien avec le patient. Elle doit être conduite de manière rigoureuse afin d'identifier d'éventuels facteurs de risque ou une contre-indication d'ordre général. Un questionnaire bien mené permet également d'évaluer les

attentes et les priorités du patient ainsi que son degré de motivation, facteur indispensable au succès d'un traitement orthodontique par mini-plaque.

L'examen clinique permet au praticien de vérifier en bouche l'amplitude de l'ouverture buccale, la présence d'un appareillage orthodontique, le niveau d'hygiène du patient.

Les tissus parodontaux sont inspectés afin d'évaluer leur qualité. Un sondage parodontal permet de mettre en évidence la présence d'éventuelles poches. [47]

➤ Guide radiologique :

Une radiographie panoramique est réalisée en première intention afin d'évaluer la proximité des racines et la hauteur d'os disponible, des clichés rétro-alvéolaires sont réalisés pour plus de précision. Des schémas, photographies ou modèles doivent clairement positionner les situations des mini-plaques dans le plan vertical, au niveau de la zone tissulaire souhaitée.

[12, 57, 70]

L'usage du scanner ou du Cône Beam 3D se justifie seulement dans les cas où les clichés rétro-alvéolaires mettent en évidence une réelle proximité radiculaire ou que des structures anatomiques nobles proches du site d'insertion. [8]

9. Protocole opératoire : [8, 83]

9.1. Au maxillaire (the zygomatic buttresses) :

Les auteurs préfèrent le placement sur le pilier zygomatique où l'os est suffisamment épais. [13]

- Une anesthésie locale dans la zone destinée à recevoir la mini-plaque est réalisée.
- Une incision muco-périostée est réalisée sur la zone vestibulaire et un lambeau est récliné après l'élimination du périoste.
- Une incision verticale en L à convexité antérieure à 1cm en mésial par rapport au cintre zygomatique.
- Une incision horizontale en direction distale parallèlement à la jonction muco-gingivale et 2 mm en dessous de cette ligne.

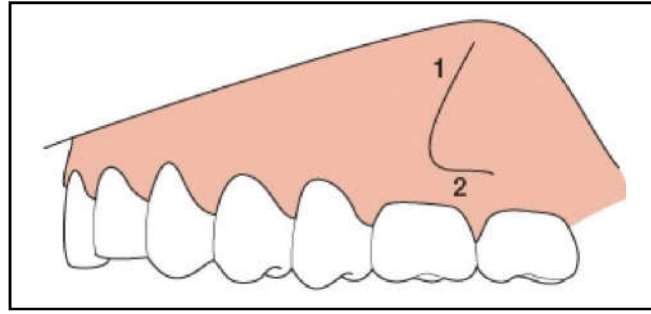


Figure 81:Tracé d'incision. [8]

- La mini-plaque est ajustée et légèrement courbée de façon à obtenir un bon contact avec l'os cortical. [89]
- La courbure étant limitée à la région perforée.
- Le centre des perforations de la plaque doit se situer au sommet du cintre maxillo-malaire.
- La fixation de la plaque se fait à l'aide de trois vis : la vis mono-corticale médiane est insérée, puis les deux autres vis.
- Un premier trou est effectué au moyen d'un foret de 1.6 mm de diamètre à travers la perforation centrale de la plaque.

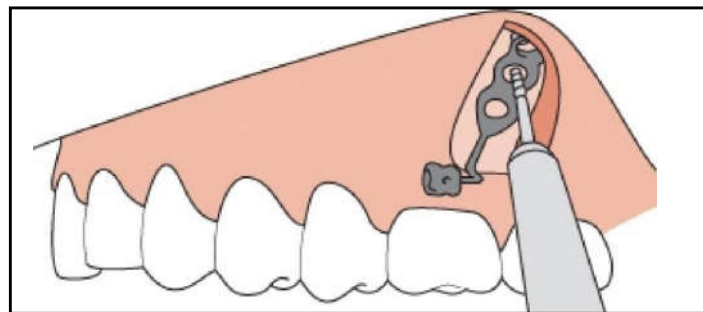


Figure 82:Forage osseux. [8]

- La première vis n'est pas insérée à fond pour permettre un certain jeu de la plaque.
- Les deux autres trous sont réalisés, puis les vis sont insérées.
- Rinçage au moyen d'une solution saline.
- Le recouvrement de la plaque par la suture du lambeau en laissant dépasser le moyen de solidarisation au multi-bracket. [8]
- ❖ Dans le système bollard :
 - le lambeau muco-périosté est remplacé antérieurement à la barre de connexion à l'aide du premier point de suture.

- D'autres points sont réalisés jusqu'à la fermeture optimale de la plaie.

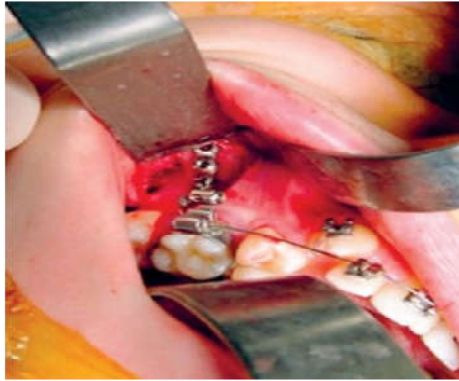


Figure 83 : Pose de bollard. [8]

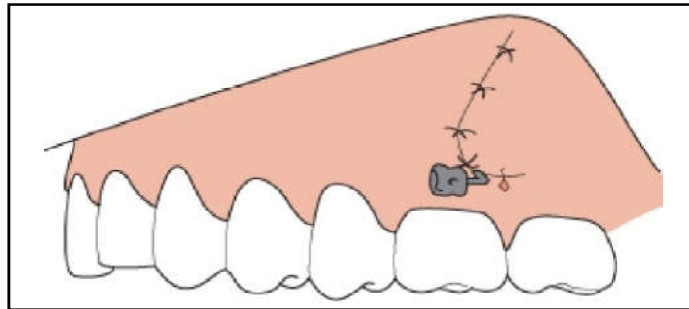


Figure 84: Sutures. [8]

- Après fixation, contrôler que le cylindre de fixation soit orienté parallèlement à l'os alvéolaire et la vis de verrouillage placée vers l'avant. [8]

9.2. A la mandibule (insertion entre prémolaire et canine) :

- Réalisation d'une anesthésie locorégionale.
- Incision intra-sulculaire de la seconde prémolaire à la papille distale de la canine. Une incision de décharge est réalisée, légèrement orientée vers l'avant, sur la face vestibulaire de la canine, juste avant le point le plus déclive du collet.
- Le lambeau est abaissé de façon à dénuder l'os. [8]

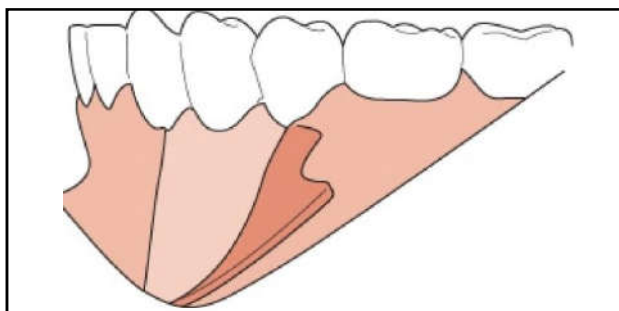


Figure 85: Abaissement du lambeau. [8]

Le bollard est positionné entre les racines de la canine et de la prémolaire et parallèlement à celles-ci. La barre de connexion doit pénétrer les tissus mous exactement à la hauteur de l'incision verticale et 2 mm au-dessus de la jonction muco-gingivale, à travers la gencive attachée.

- Le premier trou dans l'os est effectué au moyen d'un foret de 1.6mm de diamètre dans

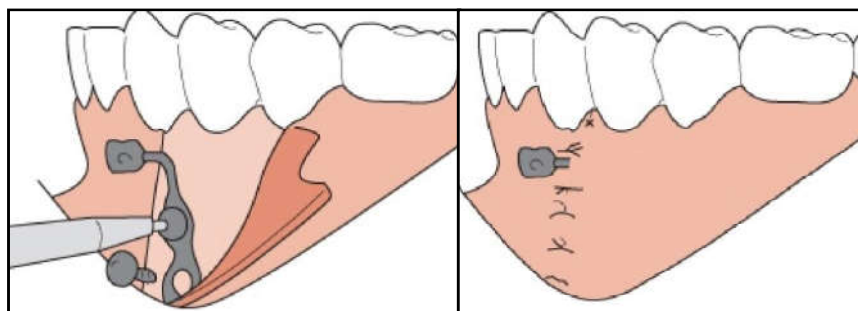


Figure 86: (A) Forage osseux. (B) sutures. [8]

- L'espace inter-radicaire entre canine et PM, à hauteur des apex. [8]
- Le reste des étapes idem que le maxillaire.

10. Les suites post-opératoires :

- Prescrire des bains de bouche et, si nécessaire un antibiotique.
- Appliquer de la glace après la chirurgie et utiliser une brosse à dent souple dans la région concernée.
- Dépose de fil de suture 10j après la chirurgie. [8]

11. La mise en charge :

Vue les suites post-opératoires de la chirurgie, la force orthodontique est généralement appliquée environ trois semaines après la mise en place. [8, 20, 59, 80]

Cependant, certains auteurs préconisent que la mise en charge soit précoce (deux à trois jours après la chirurgie).

Le premier mois, il est préférable d'utiliser des forces légères de l'ordre de 80 g.

L'inflammation osseuse disparaît après environ 15 jours. [8, 81]

12. La dépose :

- La dépose des mini-plaques se fera sous anesthésie locale ou générale.
- Une éventuelle ostéo-intégration peut rendre la dépose délicate. [8]
- Une petite incision muco-périostée est réalisée pour exposer la mini-plaque et les vis.
- On dépose le système en dévissant les vis avec un tournevis, on rince avec une solution saline et on suture. Des bains de bouche à base de Chlorhexidine sont prescrits pendant les trois jours suivant la dépose. [19]

13. L'utilisation clinique des mini-plaques :

13.1. Traitement de classe II par distalisation des molaires maxillaires :

Avec le développement des mini-plaques, le mouvement en masse des dents postérieures est devenu une méthode courante, ce qui a considérablement réduit le temps de traitement.

- Avant le traitement, l'extraction des troisièmes molaires maxillaires est généralement nécessaire pour créer l'espace à la distalisation des molaires. (Figure 87, A et B)
- Le nivellement et alignement de l'arcade maxillaire doit être effectué en premier.
- Les mini-plaques sont fixées avec des vis mono-corticales au niveau des cintres zygomatiques. Un arc rigide en acier inoxydable est alors engagé. Des élastiques ou des ressorts hélicoïdaux fermés en nickel-titane (Ni-Ti) au niveau des premières prémolaires fournissent une force pour la distalisation en masse des dents postérieures maxillaires. (Figure 87 C)
- Après la distalisation du segment postérieur maxillaire, une rétraction canine ou une rétraction en masse du segment antérieur par divers mécanismes est effectuée. [46]

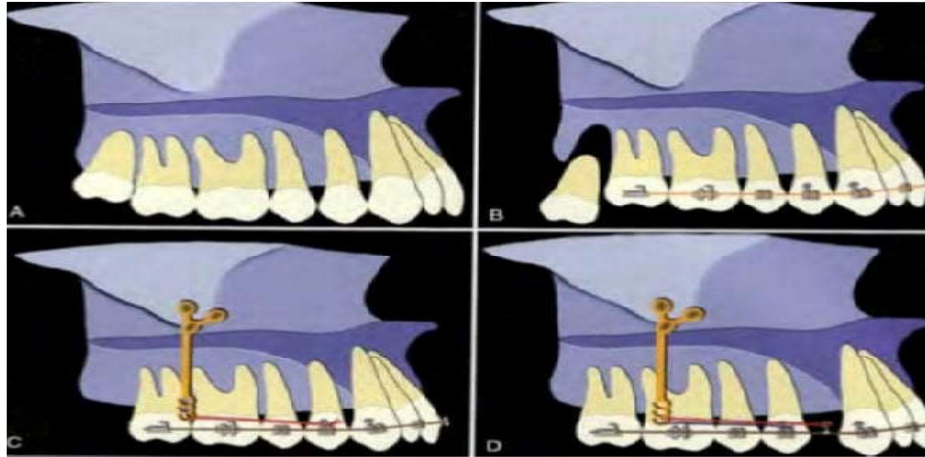


Figure 87: Biomécanique de la distalisation des molaires maxillaires. [46]

13.2. Traitement de classe III par distalisation des molaires mandibulaires :

- La mécanique de base est presque la même que pour la distalisation des molaires maxillaires. (Figure 88 C)
- Si on aura recours à l'extraction des troisièmes molaires mandibulaire, cela peut être fait simultanément avec la mise en place des mini-plaques. [46]

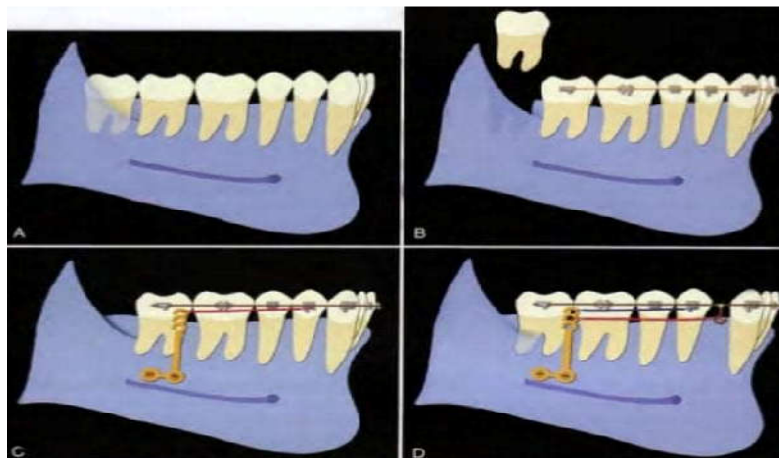


Figure 88: Biomécanique de la distalisation des molaires mandibulaires. [46]

13.3. Intrusion des molaires maxillaires :

Le nivellement et l'alignement des dents postérieures doivent être effectués (Figure 89 A) Après l'insertion d'un arc rectangulaire rigide dans le côté vestibulaire des dents postérieures et d'un arc trans-palatin (TPA) dans le côté palatin, une force intrusive élastique sera fournie par des plaques placées au niveau des cintres zygomatiques. Le but du TPA est d'empêcher la version vestibulaire des molaires (Figure 89 B)

- Lorsque les molaires maxillaires sont intrusées au même niveau que les dents antérieures, les brackets sont collés sur le segment antérieur et alignées avec un arc continu. [46]

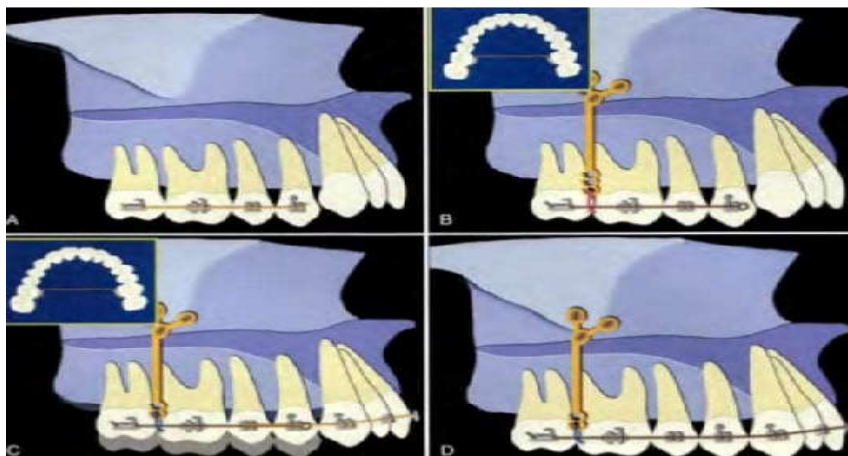


Figure 89: Biomécanique de l'intrusion des molaires maxillaires. [46]

13.4. Intrusion des molaires mandibulaires :

Le traitement SAS est indiqué pour les patients avec une bécance antérieure, un excès de hauteur molaire mandibulaire .Certains d'eux présente des plans occlusaux mandibulaires doubles (Figure 90 A).

- Un nivellement doit être effectué d'une manière segmentée, chez les patients avec un seul plan occlusal, le nivellement doit être effectué avec un arc continu (Figure 90 B).
- La mécanique de base est presque la même que pour l'intrusion des molaires maxillaires sauf que la force intrusive sera fournie à partir de plaques en L placées dans la région molaire du corps mandibulaire (Figure 90 C) [46].

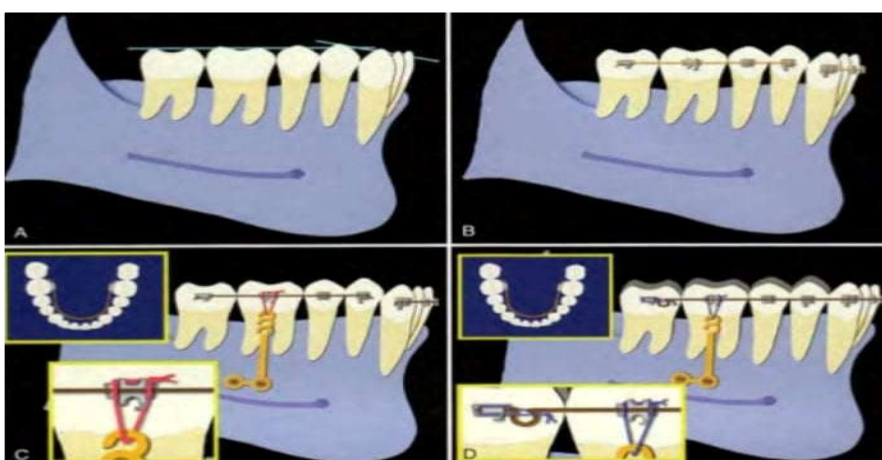


Figure 90: Biomécanique de l'intrusion des molaires mandibulaires. [46]

13.5. Le mouvement de mésialisation :

Après nivellement et alignement de la denture, les mini-plaques d'ancrage sont positionnées entre les canines et les incisives latérales. La mésialisation est ensuite réalisée dent par dent ou en masse par utilisation de ressorts en NiTi ou par des chaînettes élastomériques tendues entre les dents à déplacer et la mini-plaque. [46]

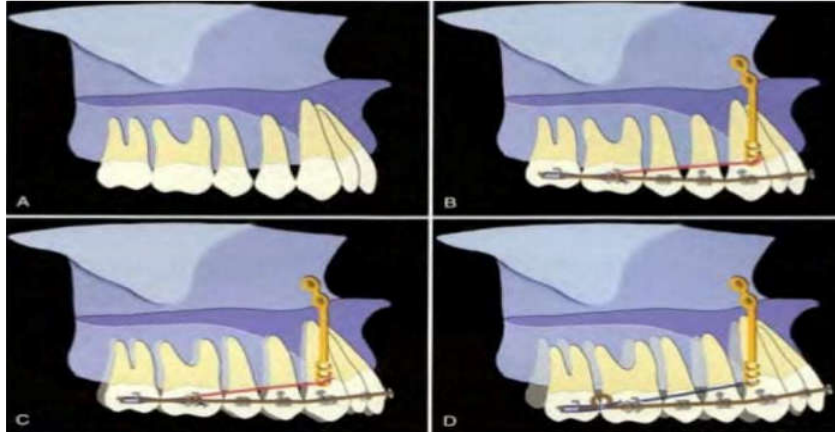


Figure 91: Biomécanique de la mésialisation des molaires maxillaires. [46]

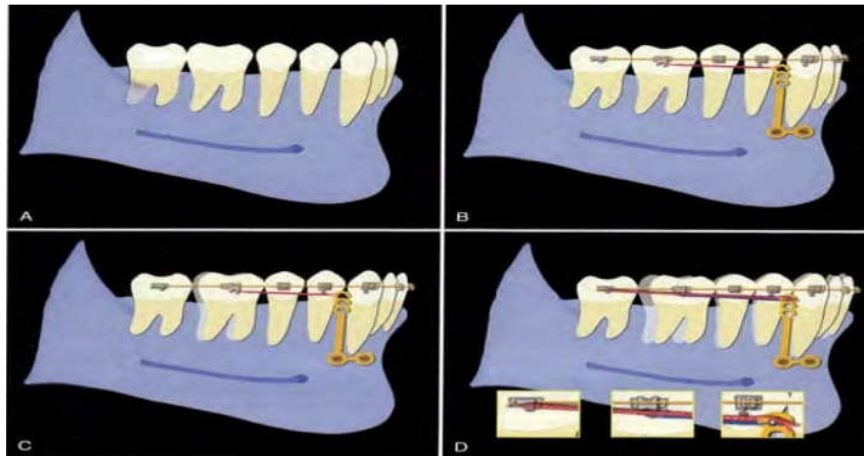


Figure 92: Biomécanique de la mésialisation des molaires mandibulaires. [46]

14. L'apport du système Bollard :

➤ Le principal progrès apporté par ce système est la diminution des problèmes d'infiltration bactérienne et de leurs conséquences habituelles, De Clerck a eu l'idée de relier une plaque d'ostéosynthèse à un élément de fixation, par une barre de connexion de section ronde favorisant ainsi une meilleure adaptation de la muqueuse et réduisant le risque d'infection locale. [3, 26, 31]

➤ Traction orthopédique intermaxillaire de classe III :

Contrairement aux tractions appliquées sur un masque de Delaire, les élastiques n'ont aucun appui sur les étages dento-alvéolaires, ils sont reliés entre deux appuis squelettiques, l'un dans la région canine mandibulaire et l'autre au niveau de la crête infra-zygomatique.

Ils peuvent être portés 24/24h (figure 93).

L'application d'une traction continue vers l'avant sur le maxillaire entraîne un étirement des fibres des sutures et une stimulation de l'apposition osseuse.

A la mandibule, il résulte un recul de 3mm du menton, une fermeture de l'angle goniale et un déplacement postérieur du Ramus. [3, 26, 31]

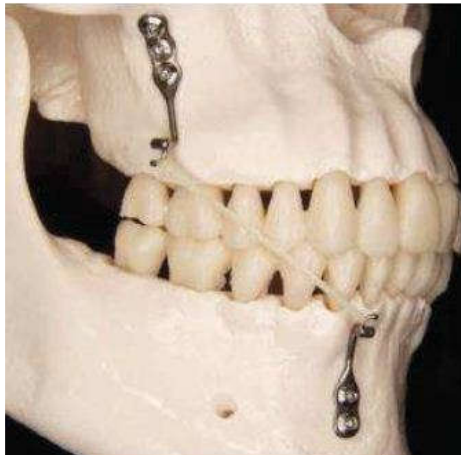


Figure 93: Traction inter maxillaire de classe III. [31]

15. Les avantages des mini-plaques : [12, 46]

- Leur mise en œuvre chirurgicale est relativement simple, ainsi leur utilisation biomécanique, surtout dans les cas complexes.
- De même, l'apport des mini-plaques dans le contrôle vertical des molaires permet, dans certains cas, de repousser les limites de la chirurgie ou de modifier les procédures de la chirurgie orthognathique.
- Elles se situent à distance des racines dentaires et permettent d'éviter aux dents toute interférence lors de leurs déplacements contrairement aux mini-vis qui sont placées entre les racines des dents.
- Elles permettent le recul en masse d'une arcade.
- Elles supportent des forces plus importantes que les mini-vis ce qui permet de les utiliser dans la correction orthopédique de classe III.

- les taux de réussite des mini-plaques sont plus élevés que ceux des mini-vis interradiculaires dans la littérature.
- Par contre d'autres auteurs trouvent que les mini-plaques ont quelques inconvénients :
- Un coût plus élevé.
- Elles nécessitent une intervention chirurgicale à la fois pour l'insertion et la dépose, cependant la pose des mini-vis est moins compliquée, moins invasive et plus rapide.
- L'inconfort post-opératoire est plus important, les patients rapportent un œdème, des douleurs et une gêne durant quelques jours.

16. Facteurs de risque :^[38]

16.1. Facteurs de risque généraux :

- Le tabac :

Les fumeurs présentent un taux d'échec plus important, notamment par résorption osseuse autour des vis supportant la mini-plaque et ont une cicatrisation moins rapide.

- Âge du patient :

La mini-plaque ne doit pas influencer la croissance osseuses, donc son insertion au niveau du palais doit s'effectuer à l'âge adulte ou au moins lorsque la suture médio-palatine est synostosée.

- Le risque d'endocardite infectieuse :

Une antibioprophylaxie est recommandée chez les patients présentant un risque d'endocardite infectieuse.

- Diabète :

La mise en place des mini-plaques est déconseillée chez les patients présentant un diabète déséquilibré. En effet, ces patients sont particulièrement susceptibles aux lésions parodontales et présentent un retard de cicatrisation.

16.2. Facteurs de risque locaux :

- Gingivites et parodontites.
- La limitation d'ouverture buccale.
- Le site d'insertion : Un taux d'échec accru dans la mandibule par rapport au maxillaire a été démontré dans de nombreuses études, car la réponse de l'os trabéculaire maxillaire au placement de la mini-plaque est meilleure par rapport à l'os mandibulaire compact.
- Manque de stabilité primaire de la vis de fixation.

17. Complications:^[46, 55, 57]

➤ Complications au cours du traitement orthodontique:

- Rupture d'ancrage :

La fracture est une complication qui survient dans moins de 2% des mini-plaques. Il semble être associé à des sollicitations répétées, provoquant un changement du vecteur de la force.

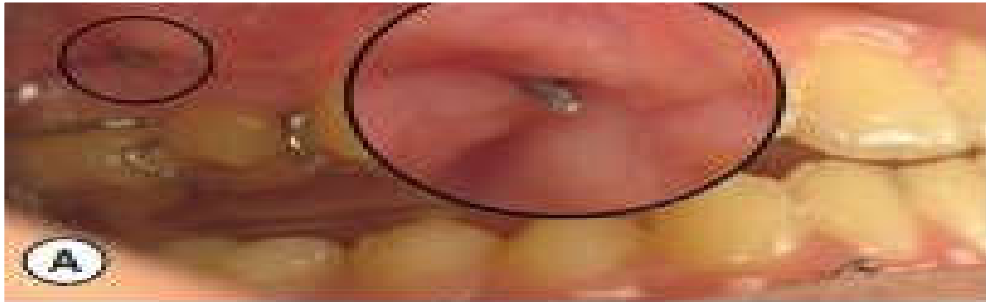


Figure 94:Fracture de la mini-plaque.^[46]

- Interférence avec le mouvement des dents :

Lors d'une intrusion molaire, une mini-plaque peut interférer avec la dent dans sa nouvelle position, par conséquent, la mini-plaque doit être repositionnée pour permettre de continuer l'intrusion.

➤ Complications post-opératoire :

- Œdème.
- Douleur.
- Infection.

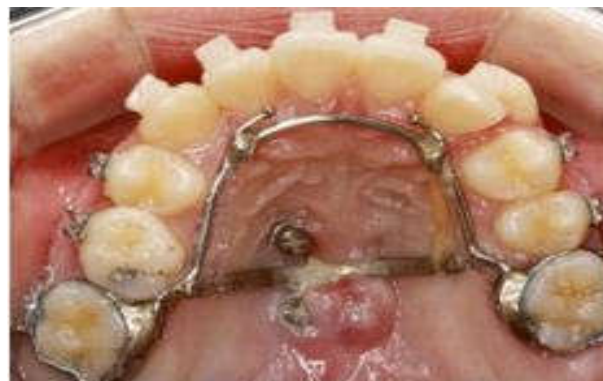

Figure 95:Inflammation au niveau du palais après la mise en place de la mini-plaque.^[46]

- Irritation des joues.
- Déhiscence gingivale.
- Dommages aux dents et aux structures adjacentes.
- Mobilité de la mini-plaque.

➤ Complications lors du retrait :

- Excroissance osseuse :

Malgré que le titane soit utilisé pour la fabrication de la mini-plaque, même non revêtue et polie, un certain degré de contact os-vis se produit, ce qui augmente avec le temps, et s'étend même dans certains cas de la vis à la mini-plaque. Par conséquent, il est recommandé de retirer les mini-plaques dès qu'elles ne sont plus nécessaires.

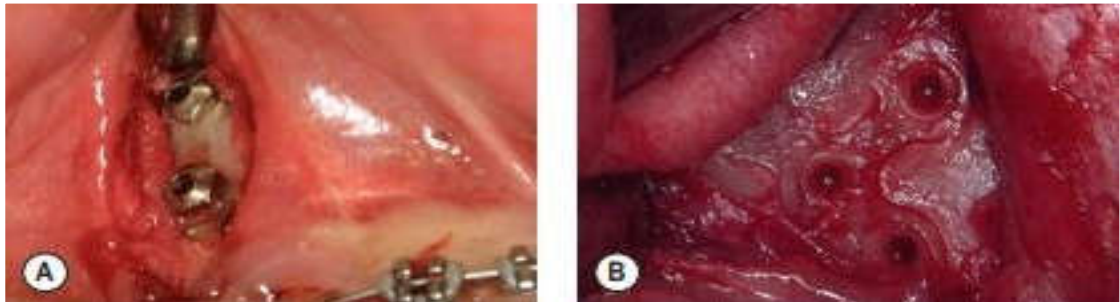


Figure 96: (A) Mini-plaque recouverte par de l'os. (B) Empreinte de la mini-plaque apparaissant dans l'os après retrait de la mini-plaque ^[57]

CHAPITRE IV:

Les appareillages orthodontiques à ancrage osseux

1. Les appareils de distalisation :

La distalisation molaire maxillaire est le traitement sans extraction le plus fréquemment utilisé dans la correction de la malocclusion de classe II. L'utilisation de dispositifs intra-oraux traditionnels montre des résultats peu fiables à cause de problème de perte d'ancrage. De nos jours, l'utilisation d'appareils à ancrage osseux permet d'éviter tous les mouvements indésirables.^[16]

Parmi ces appareillages on distingue :

1.1. Le Distal Jet :

1.1.1. Rappel sur le Distal Jet conventionnel :

Le Distal Jet a été introduit pour la première fois en 1996 par CARANO et TESTA. C'est un dispositif palatin intra-oral, qui utilise comme ancrage un bouton de Nance relié grâce à des fils soudés aux premières ou deuxièmes prémolaires. Au niveau de la partie en résine du bouton de Nance, sont insérés deux tubes bilatéraux, chaque tube s'étend distalement aux premières molaires et parallèlement au plan occlusal.

Un fil à baïonnette est inséré dans les fourreaux palatins des premières molaires et se prolonge dans le tube, un peu comme un piston. Sur chaque tube, coulisse un ressort hélicoïdal ouvert super élastique en Ni-Ti de 250g maintenu en compression par un clip vissé, pour comprimer le ressort distalement.

L'activation se fait en comprimant à nouveau le ressort avec un poussé distal du clip vissé.^[15, 32,59]

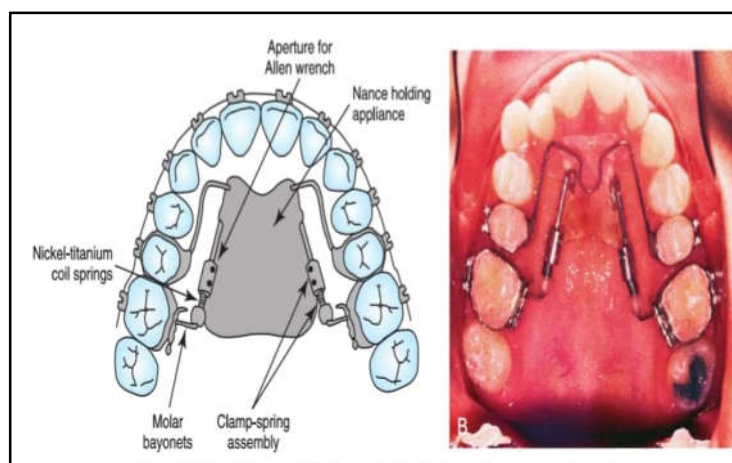


Figure 97 : A, Schéma (B) photo de l'appareil Distal Jet en bouche du malade.^[59]

1.1.2. Le Distal Jet modifié :

Il existe plusieurs variantes, avec le même principe, ils se différencient seulement dans les composants de l'appareillage :

➤ Le Distal Screw :

• Description :

Le caractère principal qui différencie ce système de l'original Distal Jet est l'utilisation d'une plaque d'acier avec deux à cinq trous qui est insérée dans le bouton de Nance (Fig98). Les trous sont assez grands pour recevoir les vis d'ancrages, et le grand nombre de trous permet au praticien de choisir le meilleur site d'insertion et de remplacer la vis d'ancrage dans un endroit différent en cas d'échec. L'ancrage osseux étant utilisé, les bras d'ancrage prémolaire du distal jet conventionnel ne sont plus nécessaires.

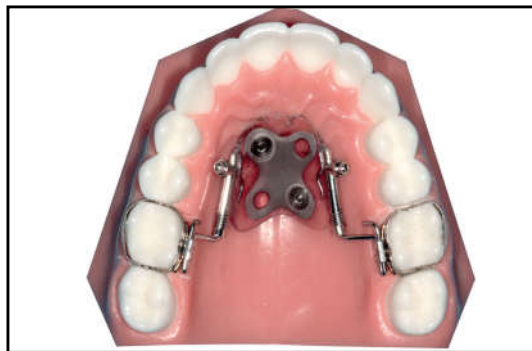

Figure 98: Une vis distale est positionnée dans un modèle en plastique. ^[23]

À la fin de la distalisation des molaires, l'appareil peut être utilisé pour servir d'ancrage et permettre la distalisation des prémolaires et des canines. Cependant il ne peut pas être utilisé pour la rétraction des dents antérieures car le bouton de Nance en résine acrylique empêche ce mouvement. Par conséquent, ce système doit être retiré avant la rétraction des incisives maxillaires. ^[23, 57]

• Les avantages de Distal Screw :

- L'arc ne nécessite pas d'être allongé en distal puisque le glissement se fait au niveau du bras télescopique et non à l'interface arc guide/fourreau de la molaire.

-Il ne nécessite pas d'évaluation radiographique ou de guides chirurgicaux pour le placement des vis d'ancrage, car le bouton de Nance modifié agit comme un guide. [23, 57]

➤ Distal Jet assisté par vis d'ancrage :

Pour cette variante, deux vis d'ancrage auto-forantes sont insérées dans la région paramédiane de la voûte palatine, le bouton de Nance est supprimé et un guide chirurgical a été créé à l'aide d'une imprimante 3D (figure 99), pour garantir une insertion mini-invasive de la vis d'ancrage. [16]

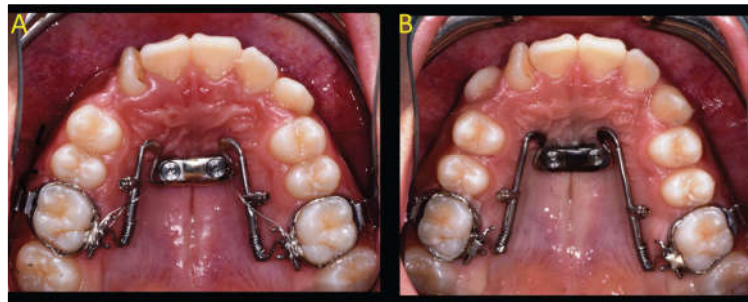


Figure 99: A) Appareil Distal Jet à vis d'ancrage au début du traitement. B) Suivi à 6 mois : la vue occlusale montre une distalisation molaire et une dérive dentaire spontanée d'une deuxième prémolaire. [16]

➤ L'évolution du Horseshoe Jet :

Initialement, Le Horseshoe Jet est une modification du Distal Jet conventionnel fait par Bowman en remplaçant seulement la construction originale du tube et du piston par une construction plus rigide.

La conception finale du Horseshoe Jet élimine les bras attachés aux prémolaires et peut utiliser tous les types de vis d'ancrage insérées dans n'importe quelle région, et liée à l'appareillage par collage adhésif ou attaché avec un fil de ligature.

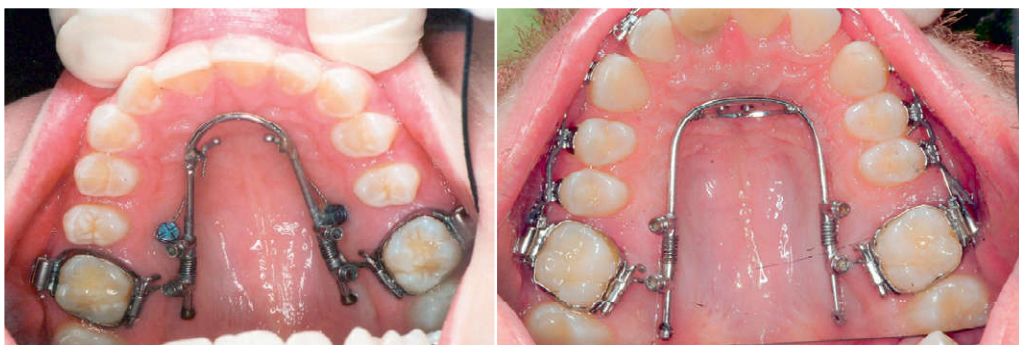

Figure 100: L'appareillage du Horseshoe Jet final avec vis d'ancrage. [57]

Ce qui caractérise l'Horseshoe Jet est qu'il contient deux verrous pour éviter le glissement de l'ancrage et il envisage des sites inter-radicaux larges et aucune interférence avec la vis d'ancrage. [57]

1.2. MISDS : « Miniscrew Implant Supported Distalization System » de PAPADOPOULOS :

PAPADOPOULOS fut le premier à introduire en 2008 un système de distalisation des molaires par glissement sur ancrage par vis d'ancrage palatines. [63]

➤ Description :

L'unité d'ancrage est constituée de deux vis placées en paramédian dans le palais antérieur, elles supportent la force de distalisation. Le site d'insertion optimale pour les vis d'ancrage se situe en paramédian de la suture inter-maxillaire.

Le MISDS est construit au laboratoire et individualisé pour chaque patient. Un arc en acier de 0,036 inch est plié pour former deux boucles antérieures et deux bras latéraux (appelés bras de distalisation) qui longent les procès alvéolaires palatins et doivent être parallèles au plan d'occlusion afin d'éviter des effets parasites dans le sens vertical. Les boucles antérieures seront reliées aux têtes des vis d'ancrage par des ligatures métalliques.

Une extension supportant une glissière de 0,045 inch est soudée sur la face palatine des bagues molaires. La glissière de 0,045 inch permet le passage de l'arc de distalisation.

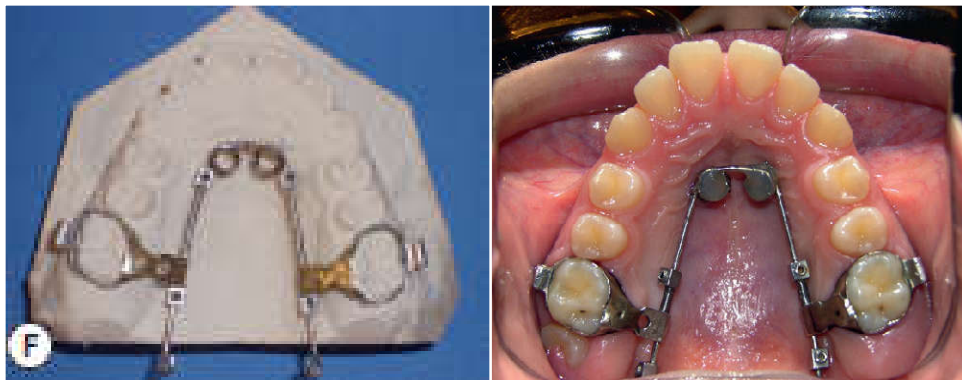


Figure 101: Système MISDS de PARADOPOULOS avant et après distalisation. [57]

La force de distalisation est produite par un ressort en nickel-titane palatin actif en compression entre un point de soudure sur l'arc de distalisation ou un stop vissé et la glissière des bagues molaires. [63]

PAPADOPOULOS a développé un nouvel appareil : le Advanced Molar Distalization Appliance » (AMDA), qui présente l'avantage d'être préfabriqué et qui peut facilement être placé dans les fourreaux palatins des bagues.

Les ressorts hélicoïdaux Ni-Ti ouverts sont encastrés dans le système du tube préfabriqué (ne sont pas visibles) ce qui réduit les problèmes d'accumulation de plaque et d'irritation de la langue. [57]

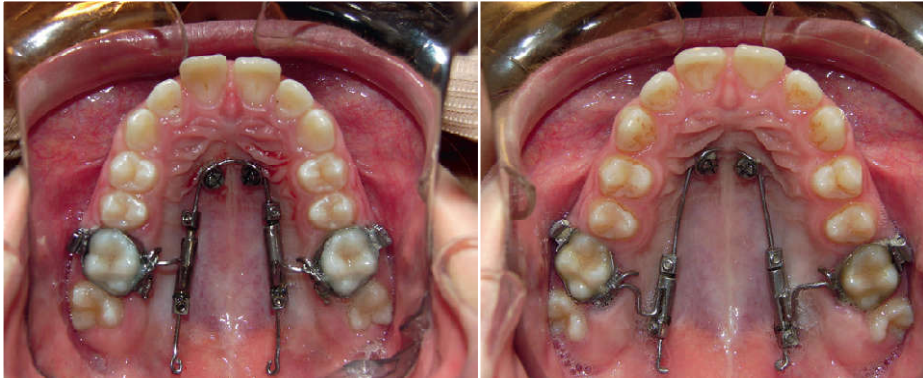


Figure 102: Vue immédiate après l'insertion de l'AMDA, et à la fin de disalaison molaire. [57]

1.3. LE DISTALISATEUR TOPJET :

Le TopJet a été le premier appareil « prêt à l'emploi » élaboré pour la distalisation des molaires.

Le distaliseur molaire TopJet est un appareil préfabriqué avec deux tubes jumelés :

Un module distalisant « module de force » qui contient un ressort d'activation, et un « module de réglage » destiné au réglage individuel de la longueur (Figure 103). Ces tubes sont connectés à un arc transpalatin préfabriqué avec une courbure en forme de U de chaque côté, chaque unité est ancrée dans la partie antérieure du palais par une seule vis d'ancrage latéralement placée par rapport à la suture palatine. Le module de force est connecté à la vis dans le palais antérieur avec le Clip en C à l'extrémité antérieure du piston.

Le connecteur en forme de T à l'extrémité postérieure du piston du module de réglage permet une connexion sécurisée avec l'arc transpalatin.

Le TopJet est ancré avec des vis qui sont insérées sur la ligne transversale reliant les pointes des cuspides palatines des premières prémolaires, à mi-distance de la suture médio-palatine. [57]

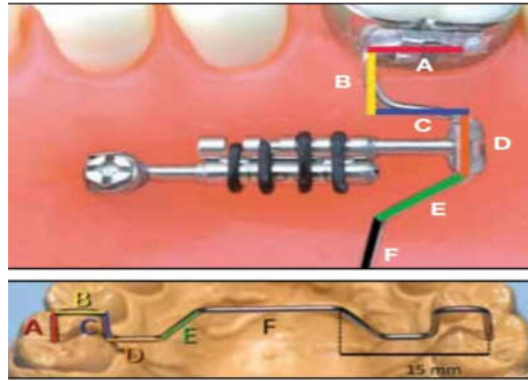


Figure 103: Les composants du distalisateur TopJet. [57]

➤ Les avantages du TopJet :

- Simple et confortable pour le patient par rapport aux autres appareillages.
- Le mécanisme unique de clip-on / clip-off permet une connexion fiable et réversible.
- Le retrait et la réinsertion sont faciles.
- L'arc transpalatin évite la rotation des molaires lors de la distalisation. [57]

1.4. Keles Slider :

Le Keles Slider comprend deux écrous d'activation et deux ressorts hélicoïdaux ouverts en nickel titane NiTi qui sont placés entre le fil en acier inoxydable noyé dans le bouton de Nance acrylique et le tube de la bague molaire soudé sur le côté palatin par compression complète qui génèrent une force de 200g environ. Il doit être collé aux premières prémolaires maxillaires par des fils et aux premières molaires maxillaires à travers les tubes.

L'ancrage est renforcé en utilisant des vis d'ancrage qui sont placées entre les prémolaires du côté vestibulaire et ligaturées avec la première prémolaire à l'aide de chaînettes élastiques sur un arc en acier inoxydable. L'ancrage des dents postérieures est ensuite renforcé par ligature des canines avec les vis d'ancrage lors de la rétraction des dents antérieures avec un arc TMA avec boucles de fermeture. [57]

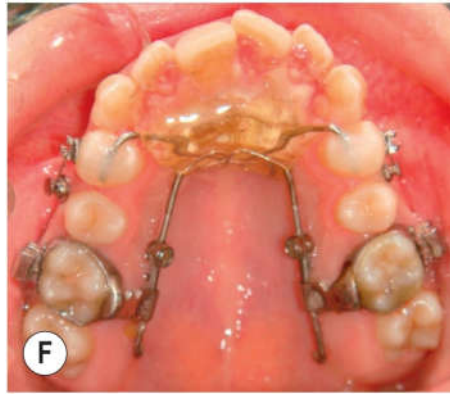


Figure 104: Distalisation des molaires avec Keles Slider. ^[57]

1.5. L'appareil Frog avec dispositif d'ancrage squelettique temporaire :

Le « Skeletal Frog » a été introduit en 2011 comme un ancrage dentaire, puis il a été développé par l'introduction des vis d'ancrage.

L'appareil comprend une vis d'expansion et un transpalatin amovible (TPA) qui relie la vis aux premières molaires maxillaires, cet arc contient deux boucles utilisées pour le réglage et doubles courbure postérieures pour l'insertion sur les tubes des bagues des premières molaires supérieures. L'ensemble est fixé avec deux vis d'ancrage placées de part et d'autre de la ligne médiane du palais antérieur, soit à l'aide d'un petit bouton de Nance en acrylique, soit par soudure grâce au recours à des piliers (OrthoEasy, Forestadent USA). ^[46]

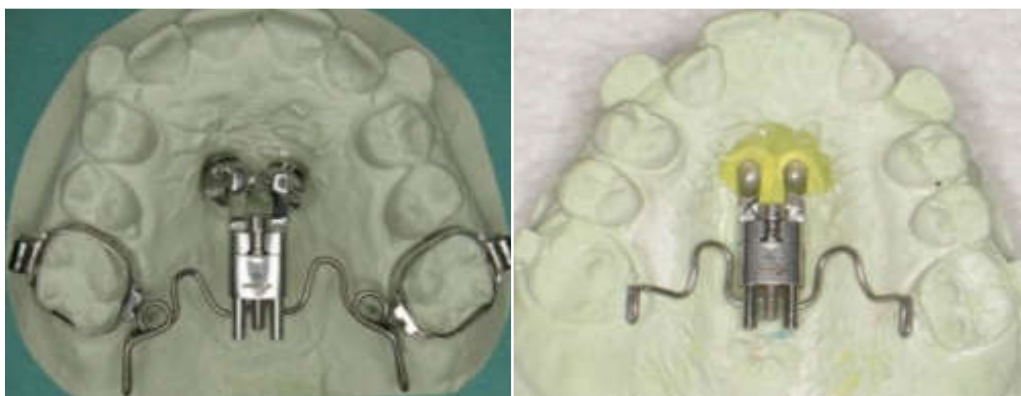

Figure 105: «L'appareil Frog » utilisant des piliers OrthoEasya gauche et bouton de Nance à droite. ^[46]

1.6. Le pendulum :

1.6.1. Le pendulum conventionnel :

Le pendulum est conçu par Hilgers en 1992. [4, 59]

Il se compose d'un large bouton de Nance en résine acrylique qui couvre la partie médiane du palais pour l'ancrage, et de deux ressorts TMA de 0,032 inch, qui sont les éléments actifs pour la distalisation molaire.

Le bouton de Nance s'étend généralement de la papille rétro-incisive jusqu'aux premières molaires maxillaires et stabilisé avec quatre fils de rétention qui s'étendent bilatéralement et servent d'appuis occlusaux aux première et deuxième prémolaires maxillaires. Chacun des deux ressorts TMA se compose d'un fil d'insertion molaire recourbé, d'une petite boucle de réglage horizontale, d'une hélice fermée et d'une boucle de rétention insérée dans le bouton de Nance. [57]

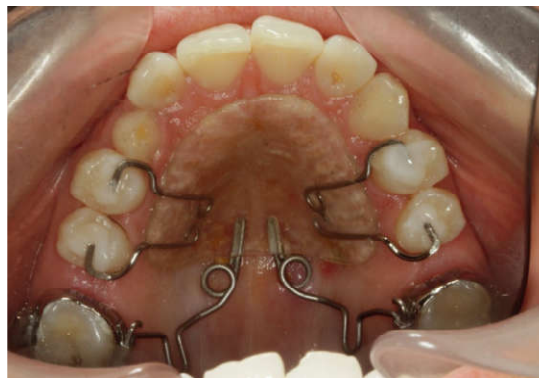

Figure 106: Pendulum conventionnel. [48]

1.6.2. Le pendulum à ancrage squelettique :

Il existe plusieurs variantes :

➤ Graz Implant-Supported Pendulum (GISP) :

Le Graz Implant-Supported Pendulum (GISP) se compose de deux parties :

- Une partie d'ancrage est constituée d'une mini-plaque chirurgicale avec quatre trous pour les vis d'ancrage et de deux cylindres soudés perpendiculairement au centre de la mini-plaque, Cette partie est directement fixée à l'os palatin (Figure 107A). Et les bras liés aux prémolaires sont supprimés.

Les cylindres perforent la muqueuse palatine (Figure 107 B), qui est repliée pour former un lambeau muco-périosté pour exposer l'os.

-Et une autre partie amovible constituée d'un bouton de Nance en résine acrylique, avec deux fentes pour loger les cylindres de la mini-plaque. (Figure 107 C).^[57]

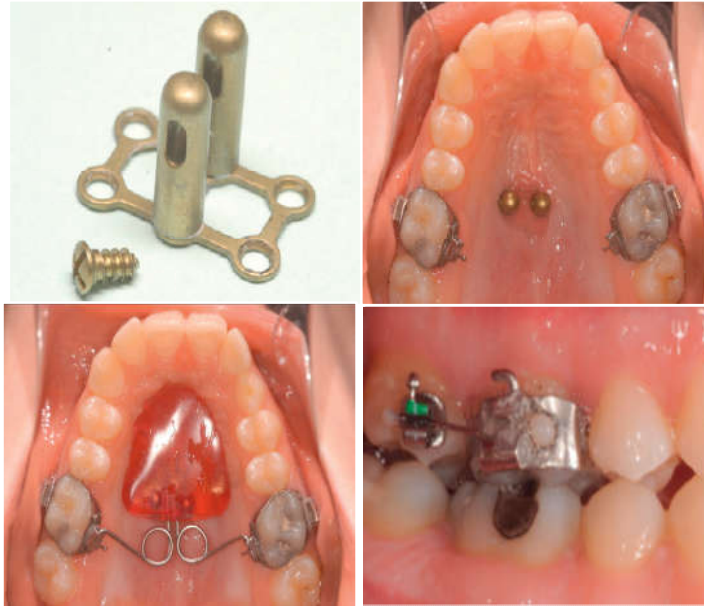

Figure 107: Conception originale de l'appareil Graz Implant-Supported Pendulum. (A) La mini-plaque chirurgicale et les vis d'ancrage. (B) Cylindres perforant la muqueuse. (C) Vue occlusale intra-orale de l'appareil ; le bouton acrylique amovible à ressorts distalisants télescopique sur les deux cylindres de la mini-plaque. (D) Arc sectionnel en place lors de la distalisation simultanée des premières et deuxièmes molaires.^[57]

❖ Conception améliorée :

Pour éviter la chirurgie invasive, une nouvelle conception a été développée dans laquelle la mini-plaque est placée directement sur la muqueuse palatine et fixée avec quatre vis d'ancrage.^[57]

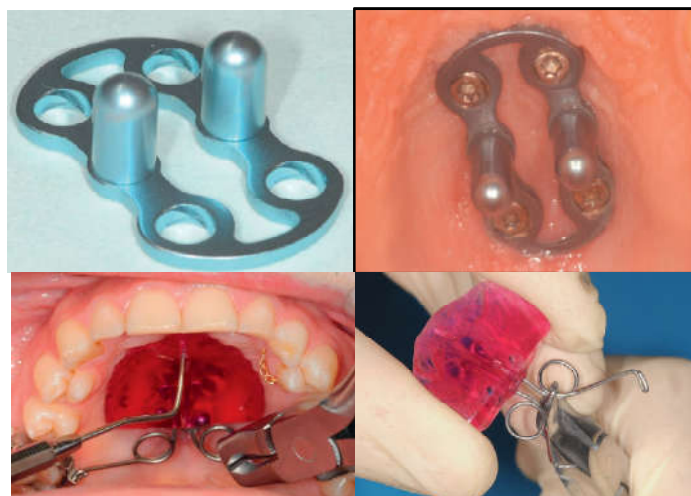


Figure 108: Conception améliorée de l'appareil graz implant supported pendulum. (A) la nouvelle mini-plaque d'ancrage. (B) la mini-plaque fixée sur la muqueuse palatine. (C) retrait du bouton acrylique avec une pince weinart et une sonde. (D) réactivation extra-oral du ressort distalisant.^[57]

➤ PENDULUM SPRINGS avec mini-vis palatine :

Une modification de l'appareil Pendulum original utilisant une seule vis d'ancrage insérée dans la région palatine paramédiane antérieure, combinée avec des ressorts pour la distalisation molaire, éliminant ainsi le bouton acrylique de Nance (Figure 109).^[57]

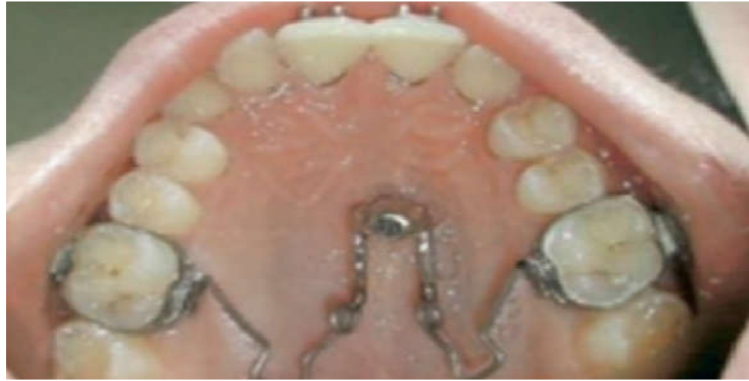

Figure 109: Pendulum spring avec une vis d'ancrage palatine. ^[57]

➤ Pendulis :

Le pendulis prend son nom par la combinaison de « pendulum » et de « mini-vis ».

Dans cet appareil, l'appui dentaire est remplacé par une seule vis d'ancrage palatine insérée en paramédiane de la suture chez l'enfant et médialement chez l'adulte.

Cette variante se caractérise par :

- Un capuchon métallique fixe le dispositif à la vis.
- Deux bras de liaison en acier, soudés au capuchon et noyés dans le bouton de Nance. ^[60]

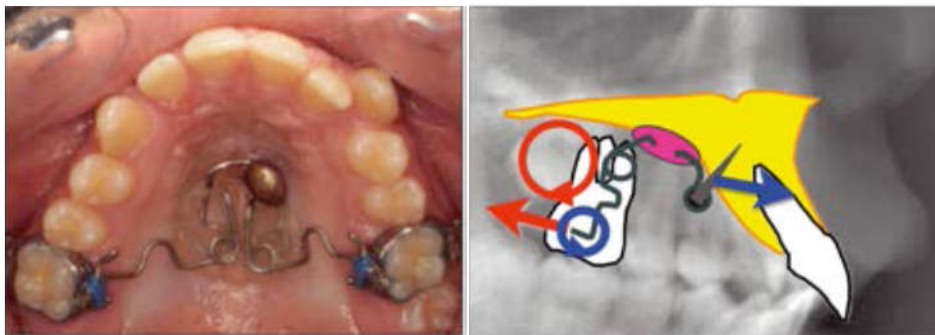


Figure 110: Vue occlusale du pendulis (A) et son schéma (B). ^[60]

➤ PENDULUM-K :

Les composants préfabriqués du Pendulum-K, sont constitués d'une vis de distalisation, un transpalatin préformé et une clé de réglage hexagonale pour l'activation.

Il est soutenu par deux vis d'ancrages placées dans le palais antérieur. (Figure 111A)
 L'appareil pré-activé est fixé aux molaires, tandis que les piliers sont fixés avec du ciment verre-ionomère ou avec un fil de ligature aux vis de distalisation. Après insertion, les piliers recouvrent complètement les têtes des vis d'ancrage. [57]

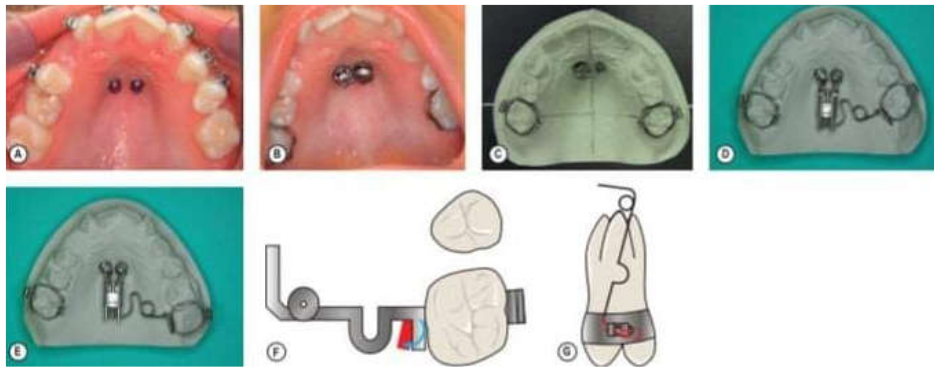


Figure 111: (A) Les vis d'ancrage in situ. (B) Piliers et bandes molaires in situ avant d'entreprendre l'empreinte. (C) Modèle de travail en plâtre de haute résistance avec un pilier et les bagues molaires. (D) Travaux de laboratoires terminés avec ajustement passif de l'arc transpalatin aux bagues molaires. (E) Travaux de laboratoire terminés avec activation distale de l'arc transpalatin. (F) Courbure de pincement d'environ 5 à 10 ° pour empêcher la rotation des molaires. (G) Activation verticale d'environ 15 à 20 ° pour éviter la disto- version des molaires. [57]

➤ Pendulum supporté par implant de Mainz :

Le pendulum d'implant de Mainz (Figure 112) est un genre de pendulum-k avec une vis distale fermement ancrée au moyen d'une vis d'ancrage palatine de longueur réduite.

La partie antérieure de la vis distale est fixée directement sur le capuchon de vis d'ancrage ou soudé par laser. La partie distale de la vis dans laquelle se trouvent les éléments de rétention des ressorts de pendulum est revêtue de plastique. [57]

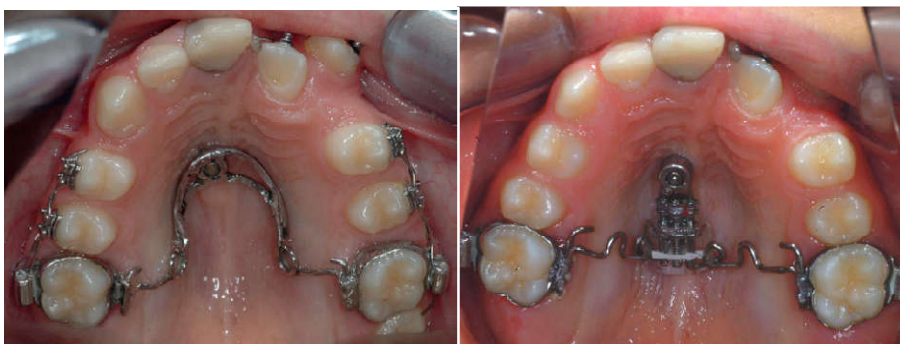

Figure 112 : Mainz Implant Pendulum (MIP). (A) Vue occlusale de l'arcade maxillaire après insertion paramédian d'un vis d'ancrage palatin de longueur réduite (Orthosystem) et mise en place du MIP (B) Vue occlusale après distalisation des premières molaires et dérive des prémolaires. [57]

➤ Pendulum B:

Dans cette variante, le bouton de Nance est relié aux têtes des vis à l'aide d'une résine acrylique durcissant à froid.

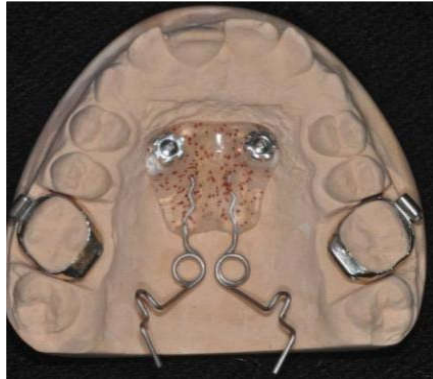


Figure 113: Pendulum B. [57]

1.7. Avantages communs :

- Tous ces appareils sont esthétiques et ne demandent pas de coopération des patients. [59]
- Ancrage squelettique pur, pas de support dentaire antérieur.
- Le temps de traitement est réduit par rapport aux appareils conventionnels, car il n'y a pas de perte d'ancrage des dents antérieures et les premières et deuxième prémolaires maxillaires peuvent dériver distalement spontanément sous la traction des fibres transeptales. [16, 23]
- La force appliquée via un couple étant près du centre de résistance de la dent fait que les molaires maxillaires sont déplacées presque en translation avec un degré minimum de version coronaire [57]
- Moins de taux d'échec des vis d'ancrage dans les tissus palatins.
- L'appareil peut être maintenu comme ancrage à la fin de la distalisation pour la rétraction du reste des dents. [15, 59]

- Certains appareils sont auto-limitants selon la force du ressort.
- Certains appareillages sont dépourvus du bouton de Nance ce qui les rend plus hygiénique. (HorseshoeJet, implant distal jet, AMDA, MISDS).
- Certains dispositifs peuvent être utilisés pour distaler d'une manière uni ou bilatérale (Horseshoe jet, MISDS, AMDA, top jet) [57].

1.8. Inconvénients communs :

- L'inconfort pour le patient car l'appareil reste encombrant.
- Des inflammations de la gencive palatine peuvent être induites par les systèmes d'ancrage osseux.
- Certains dispositifs nécessitent une étape de laboratoire ce qui entraîne un coût supplémentaire et un temps de réalisation plus long.
- L'arc de distalisation doit être suffisamment long en distal pour permettre le déplacement des molaires jusqu'à leurs positions finales, et peut gêner le patient (AMDA, MISDS).
- La correction de la rotation axiale des molaires (souvent présente dans les dysmorphies de classe II) ne peut être réalisée en même temps que la distalisation.

2. Les appareils de disjonction palatine:

2.1. Disjoncteur d'expansion maxillaire rapide conventionnel :(Rapid Palatal Expander RPE) :

On retrouve principalement deux types d'appareils, tous les deux comportent des bagues métalliques scellées sur les premières molaires et les premières prémolaires, reliées par une brasure à un vérin central. C'est l'appareil Hyrax.

L'appareil de Haas, dérivant du Hyrax, a été élaboré par Haas qui lui a adjoint une pastille de résine palatine afin de délivrer des forces au niveau du palais en plus des dents.

Haas lui-même, disait que cela permettait de résister aux forces récidivantes qui tendent à rapprocher les deux héli-maxillaires après la fin de la période d'activation.^[67]

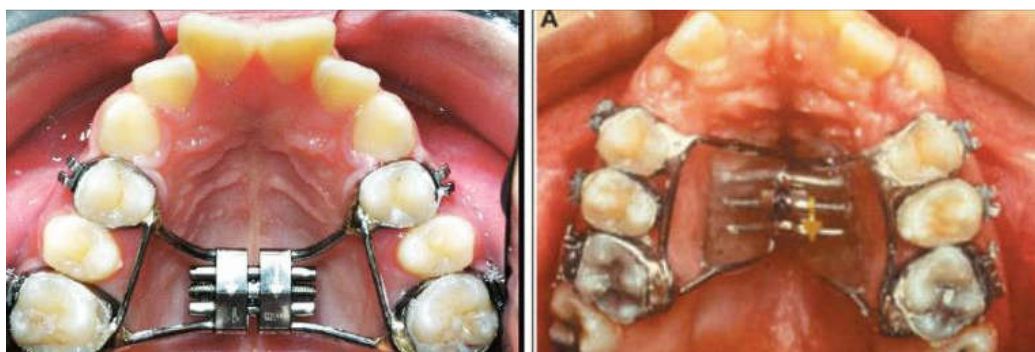

Figure 114: A gauche : L'appareil Hyrax, et à droite : l'appareil de Hass.^[36]

Pour éviter les problèmes classiques tels que les mouvements parasites des dents utilisées comme ancrage, plusieurs variantes à un ancrage osseux sont proposées utilisant un appui purement osseux, ou plus souvent un appui mixte (dentaire et osseux).

2.2. Le disjoncteur à ancrage osseux :

Il a été introduit par Mommaerts en 1999, avec comme objectif de supprimer les effets parasites retrouvés avec les disjoncteurs à appuis dentaires.

Il est composé d'une vis d'expansion, rattachée à deux plaques en titane ou acier, elles-mêmes fixées aux corticales palatines par des vis d'ancrage.

Les bagues molaires sont supprimées. [56]

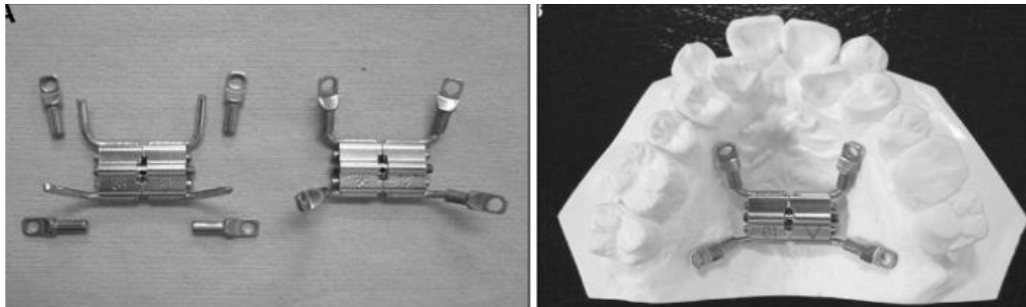


Figure 115: Le disjoncteur à ancrage osseux. [56]

Il existe d'autres variantes du disjoncteur à ancrage osseux :

➤ Le disjoncteur Hyrax avec fils de support :

Dans cette variante, des fils d'acier inoxydable ont été étendus le long des prémolaires maxillaires et des premières molaires pour éviter la version palatine.

Les quatre vis d'ancrage sont insérées dans les deux pentes palatines à l'aide d'une gouttière. [46]

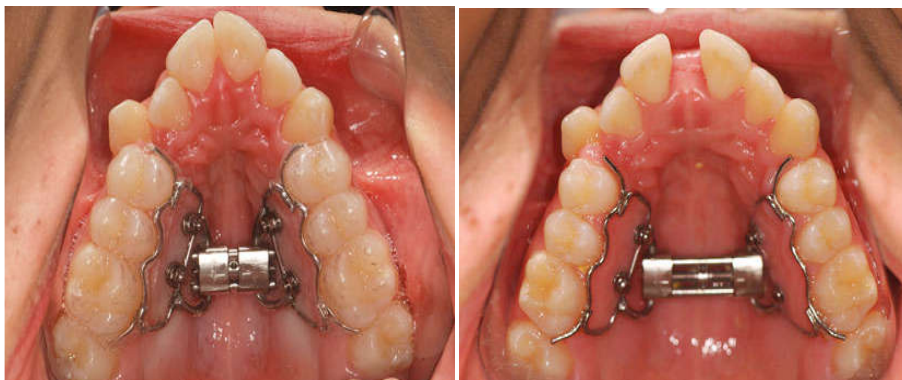

Figure 116 : Conception des fils de soutien. (a) vue occlusal avant expansion. (b) vue occlusal après expansion. [46]

➤ L'RPE avec plaque acrylique :

Tout d'abord, l'insertion des quatre vis d'ancrages dans la région paramédiane du palais est effectuée. Ensuite, une empreinte est prise pour la fabrication d'un RPE avec plaque palatine acrylique fixée aux vis d'ancrages avec Composite fluide.

Des fils du support occlusal sur les prémolaires sont nécessaires pour éloigner l'acrylique du tissu palatin. Une fois que le composite fluide est durci, ils peuvent être retirés ^[46]

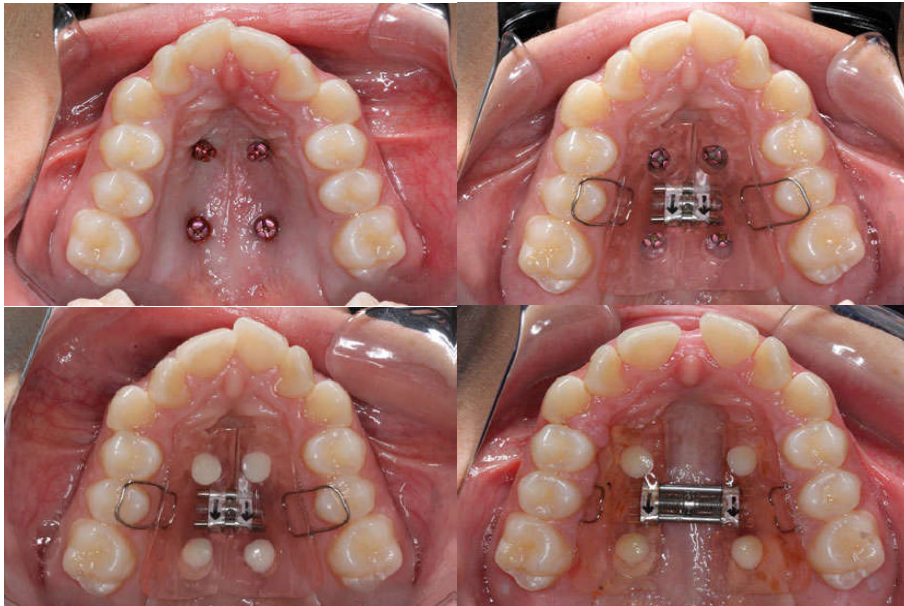


Figure 117: Conception plaque acrylique. (a) Quatre vis d'ancrage ont été placés dans la région médio-palatine. (b) RPE avec plaque palatine acrylique. Il y avait un relief sous la plaque et les appuis occlusaux l'empêchaient de toucher le tissu palatin. (c) Le RPE a été fixé avec le composite fluide. (d) Vue occlusale après expansion. ^[46]

➤ Tandem skeletal expander(TSE) :

Pour une insertion précise du dispositif, un guide chirurgical tridimensionnel conçu spécialement pour une application palatine est utilisé : c'est le système MAPA.

En permettant une planification préopératoire précise basée sur la tomographie volumétrique et logiciel personnalisé, une gouttière est conçue pour assurer un ancrage bicortical approprié et un parallélisme des vis d'ancrage .

Le Tandem Skeletal Expander (TSE) comprend deux vis d'expansion, qui sont fixées sur quatre vis d'ancrage insérées dans le palais avec le système MAPA (Figure 118). Les vis d'expansion sont activées simultanément pour obtenir une ouverture parallèle de la suture médiane, ce qui entraîne des augmentations antérieures et postérieures équivalentes de la dimension transversale. ^[33]

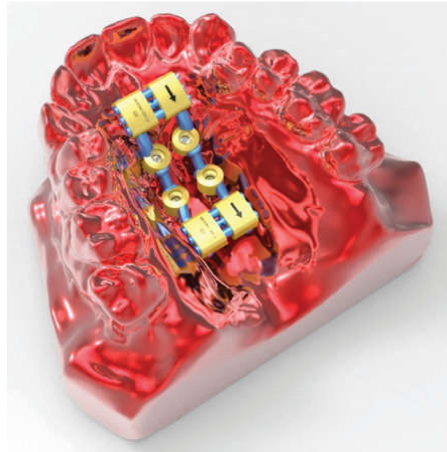


Figure 118:Tandem Skeletal Expander (TSE).^[33]

Le site optimal pour l'insertion des vis identifié sur le scanner CBCT et superposé à la stéréolithographie (STL) image du modèle numérique.

La sélection des sites d'insertion antéropostérieure se fait en fonction de l'épaisseur et la largeur de la voûte palatine. Un guide chirurgical 3D, bien ajusté à la morphologie du palais, est ensuite imprimé à l'aide du système MAPA.

Un TSE se fabrique à partir d'une empreinte de polyvinyl siloxane de l'arcade supérieure.^[33]

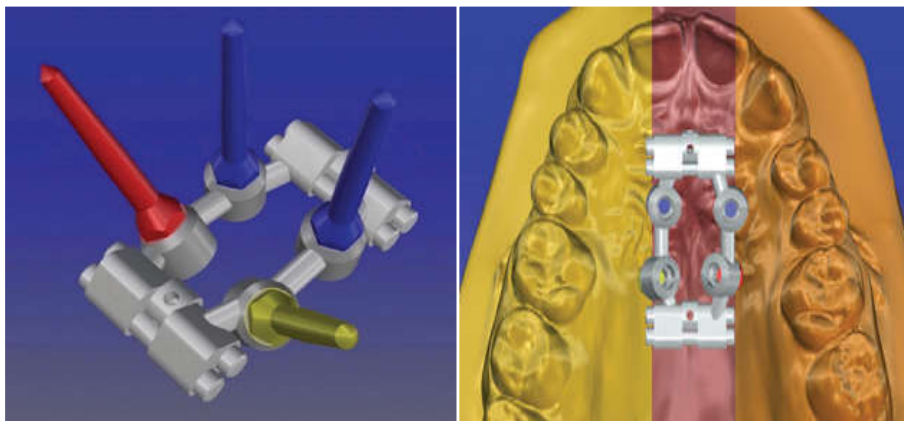


Figure 119:Conception numérique et placement de TSE.^[33]

Quatre vis d'ancrage sont insérées au palais tout en maintenant soigneusement le contrôle précis de la direction d'insertion, et le TSE est fixé.^[33]

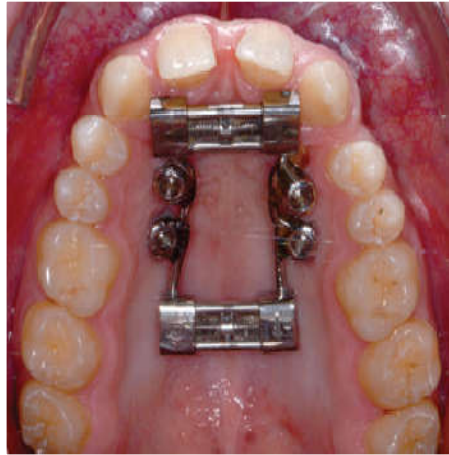

Figure 120: TSE fixé sur palais.^[33]

2.3. Disjoncteur Hyrax hybride :

Il se compose de deux vis d'ancrages à piliers interchangeable, des bagues sont insérées sur les premières prémolaires et molaires supérieures. Deux piliers standards sont ensuite vissés. Une vis d'expansion palatine Hyrax standard est connectée au dispositif par soudage au laser en avant aux deux piliers et en arrière aux bagues molaires. L'appareil Hyrax est inséré en le pressant doucement sur les vis d'ancrages et en vissant alternativement les deux piliers sur les vis.^[46]

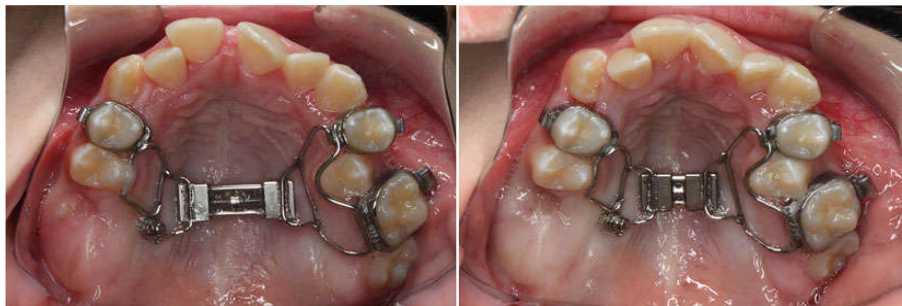

Figure 121: Conception hybride. (a) vue Occlusale avant expansion (b) vue Occlusale après expansion.^[46]

3. Les appareils fonctionnels d'avancement mandibulaire

Le terme appareil fonctionnel fait référence à une variété d'appareils conçus pour transmettre des forces à la denture et à l'os basal afin de modifier la position et la fonction.

L'objectif principal de ce traitement est l'adaptation condylienne et la croissance mandibulaire.

3.1. Le Jasper Jumper :

C'est un appareil préfabriqué flexible intermaxillaire constitué de ressort en forme de spirale recouvert par du caoutchouc, contenant une bille en plastique ou en téflon et un arc sectionnel auxiliaire.

Cet arc s'attache à l'appareil fixe maxillaire et mandibulaire (ancrage dentaire) ou à la mini-plaque (ancrage osseux).

Il est relié à une mini-plaque en titane insérée entre les deux prémolaires et fixée avec trois vis de fixation. [57]

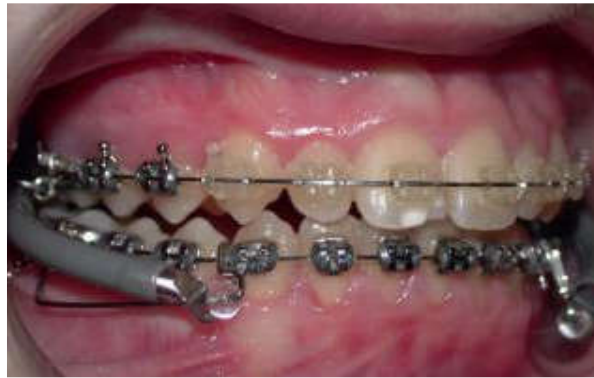

Figure 122: Le Jasper Jumper conventionnel. [57]

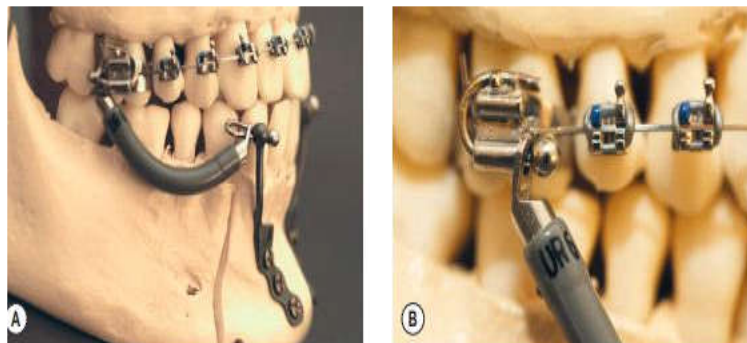


Figure 123: L'attachement du Jasper Jumper à la mini-plaque. A : placement au modèle. B : placement de la partie distale de l'appareil au tube molaire maxillaire. [57]

3.2. L'appareil de HERBST :

C'est un système préfabriqué, continu et rigide, il est constitué de tubes qui permettent à deux tiges de coulisser.

L'appareil garde la mandibule en propulsion de manière continue, c'est-à-dire dans les mouvements d'ouverture et de fermeture. Toutes les fonctions s'accomplissent avec la mandibule en position de propulsion.

Des forces d'ingression et distalantes sont appliquées sur le maxillaire, alors que des forces ingressives et mésialantes sont appliquées à la mandibulaire.

Il est relié à une mini-plaque en titane insérée entre les deux prémolaires et fixée avec trois vis de fixation. [12, 57]

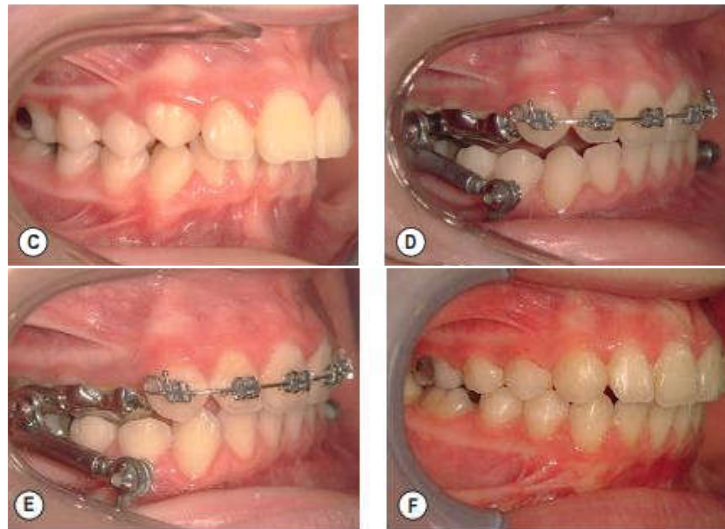


Figure 124: C : vue latérale de l'occlusion après nivellement. D : mise en place de l'appareil Herbst et de la mini-plaque. E : six mois après le début du traitement. F : vue latérale de l'occlusion après traitement. [57]

3.3. Le Forsus Fatigue Resistant Device :

Il se compose d'un ressort et d'une tige qui est fixé au tube bague de la première molaire maxillaire tandis que l'autre tige de poussée est fixée à la mandibule soit par deux mini-plaques à design triangulaire qui sont placées bilatéralement dans la partie antérieure de la mandibule soit par de mini-vis insérées entre la canine et la première prémolaire mandibulaire (figure 125).

Un arc transpalatin en acier inoxydable est placé sur les premières molaires maxillaires.

Le Forsus développe une force constante mais d'une intensité faible à modérée. [57]

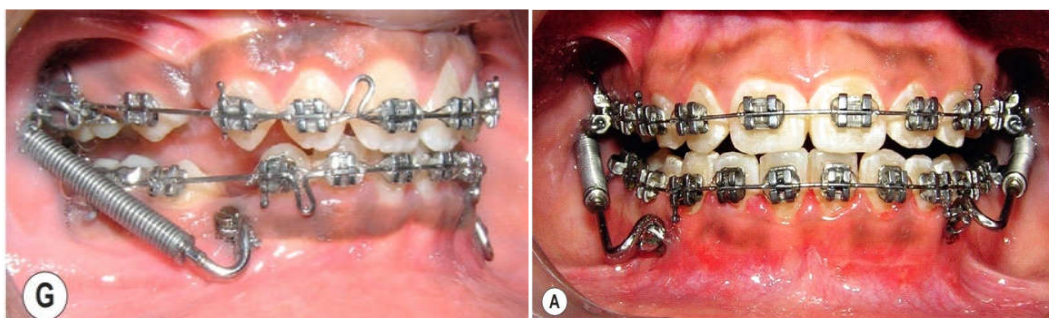


Figure 125: Fixation de l'appareil Forsus sur une mini-vis à droite et sur mini-plaque à gauche. [57]

3.4. Twin force bite corrector: (TFBC)

La bielle Twin Force est faite d'un seul morceau. Des ressorts en nickel titane Ni Ti sont encastrés dans deux cylindres télescopiques parallèles de 15 mm, Un piston est incorporé aux extrémités de chaque cylindre, écrous hexagonaux à l'extrémité libre de chaque piston fixent l'appareil bilatéralement en mésial des molaires maxillaires, et en distal des canines mandibulaires sur les arcs en cas d'ancrage dentaire conventionnel.

➤ Cas d'ancrage osseux direct :

Le TFBC est placé entre deux mini-vis, la 1^{ère} est insérée entre la première et la deuxième molaire maxillaire, et la 2^{ème} en distale des canines mandibulaires .Les forces verticales excessives peuvent être réduites en utilisant une mini-plaque zygomatique au niveau maxillaire.

➤ Cas d'ancrage osseux indirect :

Le TFBC est placé de manière conventionnelle, une seule mini-vis de chaque côté de l'arcade mandibulaire est placée entre les racines de la deuxième prémolaire et la première molaire mandibulaire ou entre les deux prémolaires et ligaturées au bracket de la canine pour éviter la vestibulo-version des incisives. [57]

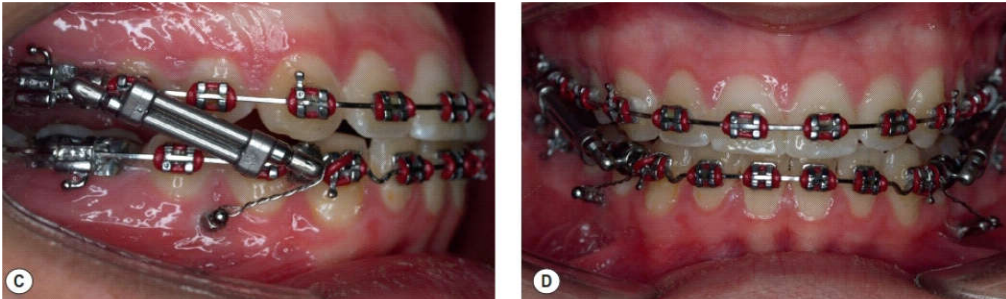


Figure 126: L'appareil avec ancrage indirect à l'aide des mini-vis entre les prémolaires mandibulaires. [57]

Conclusion :

L'introduction des systèmes d'ancrage squelettique a permis d'améliorer l'efficacité de l'ancrage et d'offrir de nouvelles possibilités thérapeutiques en repoussant les limites de l'ancrage conventionnel.

Les mini-vis constituent le principal type d'ancrage squelettique utilisé de nos jours en orthodontie, elles assurent un ancrage dans de très nombreuses situations cliniques permettant au praticien de surmonter diverses situations biomécaniques difficiles et un meilleur contrôle dans les trois directions de l'espace pour avoir des résultats plus rapides et plus précis.

Les mini-plaques sont un outil particulièrement intéressant pour gérer l'ancrage et contrôler les forces appliquées sur l'arcade ouvrant des nouvelles perspectives en orthodontie caractérisées par leur mise en œuvre chirurgicale simple ainsi leur utilisation biomécanique surtout dans les cas complexes.

Aujourd'hui, grâce à plusieurs auteurs, d'autres systèmes d'ancrage osseux ont été développés, ils sont caractérisés par leur taux de réussite important en minimisant les mouvements parasites et en raccourcissant la durée du traitement ce qui les rendent une alternative de choix pour l'orthodontiste tout en offrant de nouvelles possibilités thérapeutiques et en diminuant la contribution du patient dans la réussite du traitement.

Malgré tout, des complications per ou postopératoires très contraignantes peuvent survenir au cours ou à la suite de leurs pose.

C'est à l'orthodontiste de juger leurs indications selon les besoins thérapeutiques et le rapport bénéfice /risque.

BIBLIOGRAPHIE

1. Alcock Joe, Al-Anezi Saud, Atack Nikki, Barlow Sinaed. Postgraduate notes in orthodontics fifth edition, the division of child dental health, Bristol dental school, university of Bristol, 2009.
2. Alehyane Naeda, Bouyahyaoui Nawal, Benyahia Hicham, zaoui Fatima. Mini-vis et ancrage orthodontique : mise au point .RevOdontStomat , 2011.
3. Amat Philippe. Entretien Avec Hugo De Clerck .RevOrthopDento Faciale, 2006.
4. Anistoroaeietautrs Daniela. Pendulum appliance in the two-phase orthodontic treatment (A case report). International journal of medical Dentistry, 20018.
5. Auriol M.M, Le Charpentier.Y, Le Naour.G. Histologie du parodonte. Elsevier Masson, 2008.
6. Azeem Muhammad, Mudassarsaleem Muhammad, Liaquat Ahmad, Arfanulhaq, Hamid Waheedul, Masood Mina. Failure rates of mini-implants inserted in the retromolar area. International Orthodontics, 2019.
7. Bassigny F. Manuel de l'orthopédie dento-faciale. Paris: Masson, 1991.
8. Bassigny François, Chilles Daniel, Chilles Jean Gabriel, Dumauli Bernard, Filippi Raphael, Le Gall Michel, Matossian Leonardo, Thebault Benoit, Wachter Laurent. Nouvelles conceptions de l'ancrage en orthodontie. CdP: France, 2013.
9. Baumgaertel Sebastian, Razavi Mohammad R., Hans.Mark G. Mini-implant anchorage for the orthodontic practitioner. American Journal of Orthodontics and Dentofacial Orthopedics, April 2008.
10. Bequais D. Réflexion sur le trinôme de Névreze. Collection L'orthopédie française: société française d'odf, 1993.
11. Birnie David, Harradine Nigel. Excellence in orthodontics 2012 Lecture course (1990-2012). Excellence in orthodontics, 2012.
12. Boileau Marie-José. Orthodontie de l'enfant et du jeune adulte (principes et moyens thérapeutiques) tome 1. Elsevier Masson, 2011, Orthodontie de l'enfant et du jeune adulte (traitement des dysmorphies et malocclusions) tome 2. Elsevier Masson, 2013.
13. Bozkaya Erdal, Yüksel Alime Sema, Bozkaya Süleyman. Zygomatic miniplates for skeletal anchorage in orthopedic correction of Class III malocclusion: Acontrolled clinical trial. The Korean Association of Orthodontists, 2017.
14. canal Pierre , Salvadori André. Orthodontie de l'adulte (rôle de l'orthodontiste dans la réhabilitation générale de l'adulte). Elsevier Masson, 2011.
15. Carano A. The distal jet for upper molar distalization. J ClinOrthod 1996.
16. Cassetta Michele , Brandetti Giulia , Altieri Federica .Miniscrew-supported distal jet versus conventional distal jet appliance: A pilot study.J ClinExp Dent. 2019 Jul.
17. Château Michel. Orthopédie dento-faciale.CDP, décembre 2011.
18. Choi Yong-Suk, Park Young-joon, Chung Kyu-Rhim. Cone-beam computed tomography evaluation of orthodontic miniplate anchoring screws in the posterior maxilla.American association of orthodontists, February 2009.

19. Cornelis M.A, De Clerck H.J, Scheffler N.R, Mahy P et Al. Modified miniplates used for temporary skeletal anchorage in orthodontics: placement and removal surgeries. *J Oral Maxillofac Surg*, 2008.
20. Cornelis Marie.A, De Clerck Hugo. Maxillary molar distalization with miniplates assessed on digital models: A prospective clinical trial , *American Journal of Orthodontics and Dentofacial Orthopedics*, September 2007
21. Costi.A .Mini-vis: les sources d'échecs. Faculté de chirurgie-dentaire 5, rue Garancière, 75006 Paris, 41-50 - décembre 2008.
22. Couly.G. Anatomie du massif facial. Emc, elisevier, 2008.
23. Cozzani M , Pasini M, Zallio F , Ritucci R, Mutinelli S, Mazzotta L, Giuca M , Piras V. Comparison of Maxillary Molar Distalization with an Implant-Supported Distal Jet and a Traditional Tooth-Supported Distal Jet Appliance. *International journal of dentistry* , 2014 11 juin.
24. Darque François, Cazenave Caroline, Ellouz Skander. Mini-vis: l'orthodontie de demain. EDP Sciences, 2010.
25. Davarpanah Mithridade, Carman Mihaela, Kibir Myriam. Les implants en odontologie. Groupe liaisons SA, 2004.
26. De clerk Hugo, Geerinckx Virginie, Siciliano Sergio. The zygoma anchorage system. *Journal of clinical orthodontics*; Inc 2002.
27. Derton Nicolà. Orthodontic partial disimpaction of mandibular third molars prior to surgical extraction. Elsevier Masson SAS, 2009.
28. Derton Nicola. Déplacement orthodontique des 3Es molaires mandibulaires avec le système Orthodontic Anchorage Spider Screw:registered: (OASS). Elsevier Masson SAS, 2007.
29. Ellouze Skander, Darqué François. Mini implants: l'orthodontiste de demain. EDP, Décembre 2010.
30. Faure Jaque. Biomécanique orthodontique. EDP sciences, 04/2011.
31. Furquim Bruno. An interview with Hugo De Clerck. *Dental press Journal of orthodontics*, April 24, 2012.
32. Gero S, Kinzinger.M, Peter.R, Diedrich. Biomechanics of a Distal Jet Appliance: Theoretical Considerations and In Vitro Analysis of Force Systems. *Angle Orthod*, 2008.
33. Giulianomaino.B, Paoletto Emanuele, Cremonini Francesca. Tandem Skeletal Expander and MAPA Protocol for Palatal Expansion in Adults. *JCO*, 2020.
34. Graber, Vanarsdall, Vig, Huang. *Orthodontics current principles and techniques*. Elsevier, 2017 (sixth edition).
35. H.Gameiro Gustavo. 10 fundamental concepts of biomechanics. E-book, 2019 (1st Edition).
36. Haas, A.J. « Rapid Expansion of the Maxillary Dental Arch and Nasal Cavity by Opening the Midpalatal Suture ». *Angle Orthod*, vol. 31, no 2, p. 73 90, avr. 1961.
37. Hansen John T. *Mémofiche anatomie*. Elsevier masson, 2011. (3em édition)
38. Hoste Sofie, Vercruyssen Marjolein, Quirynen Marc, and Willems Guy. Risk factors and indications of orthodontic temporary anchorage devices: a literature review. *Australian Orthodontic Journal* Volume 24 No, 2 November 2008

39. Huang Lien-Hui, Shotwell Jeffrey Lynn, and Wang Hom-Lay, Arbor Ann, Mich. Dental implants for orthodontic Anchorage. American Journal of Orthodontics and Dentofacial Orthopedics, June 2005.
40. istria N, Ric Bourg. B. anatomic sensitive de la face. EMC, Elsevier masson SAS paris, stomatologie, 2006.
41. James I. Hiatt, Leslie p. Gartner. Textbook of head and neck Anatomy .Lippincott Williams and Wilkins, 2010.
42. Jeryl D English, Sercona kyalcin, Timopel tomaki, Kate Litschel. Mosbey's orthodontic review. Elsevier, 2015 (second edition).
43. Jose Maji , Essentials of oral biology 2nd édition, CBS Publishers and Distributors, 2017
44. JS LEE, JK KIM, YC PARK et coll. Applications cliniques des mini-vis en orthodontie. Paris: Quintessence International, 2008
45. Kantarchi.A, Will.L, Yen.S. Tooth movement. Karger, 2016.
46. Kim Ki Beom. Temporary skeletal anchorage devices. Springer, octobre 2014.
47. Lazaroo.B, Tilotta.F, Ernoult.J.F. Les mini vis / ancrage osseux en orthodontie et en orthodontie. Orthod Fr, 2011.
48. Le Gall Michel, Chevalier Emilie, Bachet Christophe, Dameron Cyril, Dorison-Bachet Damienne, Philip-Alliez Camille. Mise en perspective de l'utilisation des ancrages osseux par rapport aux autres techniques d'ancrage. EDP Sciences, SFODF, 2016, OrthodFr 2016.
49. LEE Jong Suk, Kim Jung Kook, Park Young-Chel, Robert L. Vanarsdall. Applications of orthodontic mini-implants. Quintessence International Co, Inc, 2007.
50. Lejoyeux Edith, Flageul Françoise. Orthopédie dento-faciale: une approche bioprogressive. Quintessence International, 1999.
51. Ludwig, Baumgaertel, Bowman. Mini-implants in orthodontics: innovative anchorage concepts. Quintessence, 2011.
52. Marinetti .A . Indication de mise en place de systemes d'ancrage squellettique en pratique courante. Extraits de la conférence présentée le 21 janvier 2008 à paris.
53. Massif.L, Frapier.L. Utilisation clinique des minivis en orthodontie. Elsevier (EMC), 2006
54. Melsen Birte. Adult orthodontics. Willey blackwell, 2012.
55. Michael R. Markiewicz, Veerasathpurush Allareddy, Michael Miloro. Orthodontics for the Oral and Maxillofacial Surgery Patient. Elsevier, february 2020.
56. Mommaerts.M.Y. Transpalatal distraction as a method of maxillary expansion. Br. J. Oral maxillofac. Surg, vol, 37, aout 1999.
57. Moshos A Papadopoules. Skeletal anchorage in orthodontic treatment of class 2 malocclusion. Mosbey Elsevier, janvier 2015.
58. Nand Ravindra , Kapila. Current therapy in orthodontics. Mosby Elsevier, 2010.
59. Nand Ravindra. Esthetics and biomechanics in orthodontics. Elsevier, 2015 (2nd édition).
60. Nappée-Miévilly Magali. Le pendulis: un dispositif de distalisation molaire sur minivis palatine. EDP Sciences, SFODF, 2014
61. Nightingale Claire, Sandy Jonathan. Orthodontics picture test atlas. Wright, 2000.

62. Palk Cheol-Ho, Park In-Kwon, Youngjoo Judie-Wo, Kim Tae-Woo. Orthodontic miniscrew implants clinical applications. Mosby Elsevier, 2009.
63. Papadopoulos Moschos A. Orthodontic treatment of Class II malocclusion with miniscrew implant. Am J Orthod Dentofacial Orthop, 2008 Nov
64. Paulus.C, Hartmann.C. «Ancrages orthodontiques». Elsevier Masson SAS, 2011.
65. Philippart Frederic, Philippart-Rochaix Martine. Les minivis: un concept d'ancrage orthodontique. International Orthodontics, 2004.
66. Phulari Basavaraj Subhashchandra. Orthodontics principles and practice. Jaypee brothers, 2011.
67. Prado Janeth , Pardo Helen , Bravo Manuel . Rapid maxillary expansion assisted by mini-implants anchorage (A case report). CEO Elsevier Masson SAS, International Orthodontics 2019.
68. Premkumar Sridhar. Orthodontics: prep manual for undergraduates. Elsevier, aout 2016 (3rd édition).
69. Proffit William R. Fields Henry W. Larson Brent E. Sarve David M. Contemporary orthodontics. Elsevier, 2019 (6th édition).
70. Renaud Geoffroy, Lestrade Peuch, Le Marie Marina, Guillaumo Genevieve, Decker Alain. Les minivis en orthodontie. International Orthodontics, 2009.
71. Ricbourg.B, Bugniet.J.M, Système artériel cervico-maxillo-facial. Elsevier Masson SAS, 2008.
72. Richard.R , Cousley . J. The orthodontic mini implant clinical handbook. Wiley Blackwell, 2020(2ndédition).
73. Ricketts.R.M. Bioprogressive therapy as an answer to orthodontics needs. Part II. A.J.O, 1976.
74. Robine.C. Les minivis orthodontique: indication et bilan pré-chirurgical. Université de NANTES, 2010.
75. Sato Renya, SatoTakuichi, TakahashiIchiro, SugawaraJunji, TakahashiNobuhiro. Profiling of bacterial flora in crevices around titanium orthodontic anchor plates. Blackwell Munksgaard, 2006.
76. Shroff Bhavna. Biology of orthodontic tooth movement (current concepts and applications in orthodontic practice). Springer International, 2016.
77. Standring Susan. Gray's anatomy. Elsevier, 2016 4th edition.
78. Steve Marc, Racy Emmanuel, Kerbrat Jean-Baptiste. Choisir et mettre en place les mini-vis d'ancrages orthodontiques: notions importantes. EDP Sciences, SFODF, Orthod Fr 2015.
79. Sugawara J, Daimaruya T, Umemori M et AL. Distal movement of mandibular molars in adult patients with the skeletal anchorage system. Am j orthod dentofac orthop , 2004.
80. Sugawara Junji, Kanzaki Reiko, Takahashi Ichiro, Nagasaka Hiroshi, Nanda Ravindra. Distal movement of maxillary molars in nongrowing patients with the skeletal anchorage system, American Journal of Orthodontics and Dentofacial Orthopedics, juin 2006.
81. Thebault Benoit, Edhetb Nicolas B, Ehaghelb Marc B, Elamrani Karim. The benefits of using anchorage miniplates. Are they compatible with everyday orthodontic practice. Elsevier Masson, 17 November 2011.

82. Tilotta Françoise, Lautrou Alain, Lévy Gérard. Anatomie Dentaire. Elsevier Masson, 2018.
83. Umemori Mikako, Sugawara Junji, Mitani Hideo, Nagasaka Hiroshi, and Kawamura Hiroshi. Skeletal anchorage system for open-bite correction. American Journal of Orthodontics and Dentofacial Orthopedics, February 1998.

Les sites internet:

84. http://www.maxillo-paris.com/orthognatique/Vis_dancrage.html
85. https://www.google.com/search?q=instruments+rotatifs+pour+mini-vis&tbs=isch&ved=2ahUKEwiVp_31w-wAhUZShoKHXqsBagQ2-cCegQIABAA&oq=instruments+rotatifs+pour+mini-vis&gs_lcp=CgNpbWcQAzoECAAQQzoFCAAQsQM6CAgAELEDEIMBOgcIABCxAxBDOgIIADoECAAQHjoGCAAQBRAeOgYIABAIEB5Q_jhYkJoBYMibAWgFcAB4A4ABsAKIAaAukgEIMC4zMS43LjGYAQCgAQGqAQtd3Mtd2l6LWltZ8ABAQ&scient=img&ei=P4myYNWLJ5mUafrYlsAK&bih=657&biw=1366#imgcr=UFoCHRk9CY9D9M
86. https://www.google.com/search?q=tournevis+orthodontique&source=lnms&tbs=isch&sa=X&ved=2ahUKEwjxpqClwu_wAhVTVBUIHfUmCLcQ_AUoAXoECAEQAw&biw=1366&bih=657#imgcr=oU61MxPu90Tx1M
87. Nataf Serge. Le tissu osseux. Consulter en ligne: <http://histoblog.viabloga.com/texts/le-tissu-osseux>

Les catalogues :

88. Catalogue World Orthodontics, 65 Rue de Monceau, 75008 Paris, France.
89. Système d'ancrage osseux orthodontique (OBA) Technique opératoire

Résumé :

Lors de l'élaboration d'un plan de traitement orthodontique, la détermination de la valeur d'ancrage est primordiale. De nombreux systèmes d'ancrage classique soient disponibles (systèmes d'ancrage extra ou intra-oraux, ancrage cortical de Ricketts...), chacun engendre des effets non souhaités du fait, pour la plupart, de leur appui dentaire. C'est pourquoi la recherche d'un ancrage absolu, sans appui dentaire en limitant la coopération du patient, et permettant la mise en œuvre de mouvements complexes tels que l'ingression, ou déplacements d'un groupe de dents est entreprise. Les principes de l'implantologie orale, permettant d'obtenir un ancrage absolu, servent de base au développement des systèmes d'ancrage osseux orthodontique.

Les mini-vis, systèmes d'ancrage osseux temporaires, se développent afin d'élargir les indications et de faciliter l'utilisation des systèmes d'ancrage osseux. Cependant, celles-ci trouvent leur limite dans la réalisation de mouvements de grande amplitude. A partir de ce constat, un système possédant une surface d'ancrage plus importante, et pouvant être mis en place à distance des racines, est recherché. Les mini-plaques sont le fruit de cette évolution.

Suite à l'évolution de l'orthodontie, des appareillages orthodontiques ancrés dans l'os ont été développés à partir des systèmes conventionnels tels que (le pendulum, le disjoncteur, le forsus...).

Abstract:

When developing an orthodontic treatment plan, The determination of the anchoring value is essential. Many classic anchoring systems are available (extra or intraoral anchoring systems, Ricketts cortical anchoring, etc.), they may generate unwanted effects due to their dental support. This is why the search for absolute anchorage, by limiting the cooperation of the patient, and allowing complex movements such as the ingression, or displacement of a group of teeth. The principles of oral implantology, allowing absolute anchorage, are used as a basis for the development of orthodontic bone anchoring systems.

Mini-screws, temporary bone anchoring systems, are developed to facilitate the use of bone anchoring systems. However, these find their limit in the realization of movements of great amplitude. From this observation, a system with a larger anchoring surface, and which can be set up at a distance from the roots, is sought. The mini-plates are the result of this evolution.

Following the evolution of orthodontics, orthodontic appliances anchored in the bone have been developed from conventional systems such as (the pendulum, the circuit breaker, the forsus, etc.).