

الجمهورية الجزائرية الديمقراطية الشعبية  
République Algérienne démocratique et populaire

وزارة التعليم العالي و البحث العلمي  
Ministère de l'enseignement supérieur et de la recherche scientifique

جامعة سعد دحلب البليدة  
Université SAAD DAHLAB de BLIDA

كلية التكنولوجيا  
Faculté de Technologie

قسم الإلكترونيك  
Département d'Électronique



## Mémoire de Master

Mention Électronique  
Filière : Génie Biomédical  
Spécialité : Instrumentation Biomédicale

présenté par

Messaoudene Leila

&

Benkhoucha Lynda

---

# Amélioration des images TDM pour la détection des signes précoces d'un AVC ischémique

---

Proposé par : Cherfa Yazid & Cherfa Assia.

Année Universitaire 2017-2018

## Remerciements

*Louange à « Dieu » le tout puissant de nous avoir permis de réaliser dans de très bonnes conditions, ce modeste travail en tonifiant toute l'énergie dont il a bien voulu nous investir.*

*On exprime notre profonde gratitude à **Mr Y. Cherfa** notre promoteur et **Mme A. Cherfa** notre co-promotrice, pour tous leurs précieux conseils et les orientations donnés lors de la réalisation de ce travail.*

*On remercie **Dr Zeroual**, notre médecin partenaire, de nous avoir accueillis dans sa division, et veillé à fournir toutes les informations nécessaire.*

*On remercie particulièrement **Mr Bechar** pour son aide et ses encouragements.*

*On tient également à remercier très sincèrement **le jury**, qui a consacré une partie de son temps à examiner ce modeste travail.*

*Nos remerciements vont également*

*À toute les personnes ayant collaboré de loin ou de près à réaliser ce travail.*

*On saisit l'occasion pour exprimer notre gratitude à tous nos enseignants pendant tout notre parcours universitaire, qui ont contribué à notre formation.*

**ملخص :** إن الكشف عن العلامات المبكرة للاحتشاء الدماغى على صورة الأشعة المقطعية (CT) غير محسنة إلزامى فى المرضى الذين يعانون من السكتة الدماغية الحادة ، ومع ذلك ، فإن اكتشافه أمر صعب لأن الإشارة المبكرة للاحتشاء هي نقص التغطيط الدقيق. للتعامل مع هذه المشكلة ، من المستحسن معالجة الصور قادرة على الحد من الضوضاء المحلية مع الحفاظ على الحواف ، لهذا اخترنا لتطبيق مرشح APMF المصممة خصيصا لتنفيذ تمهيد المحلية فى نفس الوقت. باستخدام حجم مرشح متغير يحدده توزيع قيم البكسل للحواف فى المنطقة محل الاهتمام.

يعتبر هذا النهج الخطوة الأولى فى التشخيص بمساعدة الكمبيوتر فى السكتة الدماغية الحادة.

الكلمات الرئيسية : السكتة الدماغية الإقفارية، صورة الأشعة المقطعية، العلامات المبكرة ، نقص التغطيط ، مرشح APMF.

**Résume :** La détection des signes précoces d'un infarctus cérébral sur une image tomodensitométrique non améliorée est obligatoire chez les patients ayant subi un AVC ischémique aigu. Cependant, sa détection est difficile car le signe précoce de l'infarctus est une hypoatténuation subtile. Pour faire face à ce problème, un traitement d'image capable de réduire le bruit local avec des bords préservés est souhaitable, pour cela, nous avons opté à l'application du filtre APMF qui est spécialement conçu pour effectuer un lissage local à l'aide d'une taille de filtre variable déterminée par la distribution des valeurs de pixels des arêtes dans la région d'intérêt. Cette approche est considérée comme la première étape du diagnostic assisté par ordinateur en cas d'AVC ischémique aigu.

Mots clés : AVC ischémique, image tomodensitométrique, signes precoces, hypoatténuation, filtre APMF.

**Abstract :** The detection of early signs of cerebral infarction on an unimproved CT image is mandatory in patients with acute ischemic stroke. However, its detection is difficult because the early sign of infarction is a subtle hypoattenuation. To cope with this problem, an image processing capable of reducing local noise with preserved edges is desirable, for this we opted for the application of the APMF filter which is specially designed to perform a local smoothing at the same time. Using a variable filter size determined by the distribution of pixel values of the edges in the region of interest. This approach is considered the first step in computer-aided diagnosis in acute ischemic stroke.

Keywords : Ischemic stroke, tomographic image, early signs, hypoattenuation, APMF filter.

## Liste des acronymes et abréviations

**AVC** : Accident vasculaire cérébral.

**SNC** : Système nerveux central.

**SNP** : Système nerveux périphérique.

**LCR** : Liquide Céphalorachidien.

**AIT** : Accident ischémique transitoire.

**MAVc** : Malformation artérioveineuse cérébrale.

**AIC** : Accident ischémique cérébral.

**UH** : Hounsfield unit.

**TDM** : Tomodensitométrie.

**ASPECT** : Alberta stroke programme early CT score.

**CT** : Computerized tomography.

**MCA** : Artère cérébrale moyenne.

**ASF** : Adaptative smoothing filter.

**APSF** : Adaptative partial smoothing filter.

**APAF** : Adaptative partial averaging filter.

**SNR** : Signal to noise ratio (Rapport signal bruit).

**ROI** : Region of interest.

**APMF** : Adaptative partial median filter.

**FP** : Faux positive.

**SD** : Standard deviation.

**VOI** : Volume d'intérêt.

**DICOM** : Digital imaging and communication in medicine.

**SVM** : Matière blanche simulé.

**SGM** : Matière grise simulé.

**PM** : Paramètres statique.

**AZ** : Valeur moyenne du score Z.

**TZ** : Montant total de la valeur Z.

**LDA** : Analyse discriminant linéaire.

**SDR** : Le taux d'écart type.

**ESR** : Le taux de pente de bord.

## Introduction générale

Les maladies cardiovasculaires sont la première cause de mortalité dans le monde, selon l'organisation mondiale de la santé (OMS) et d'autres grands spécialistes, on estime à 17.7 millions le nombre de décès imputable aux maladies cardiovasculaires, soit 31% de la mortalité mondiale totale. Parmi ces décès, 82% se produisent dans des pays à revenu faible ou intermédiaire, en effet 6.2 millions de personnes meurent chaque année d'un accident vasculaire cérébral.

L'accident vasculaire cérébral (AVC) est une pathologie fréquente et grave provoquée par l'arrêt brutal d'une partie de la circulation sanguine à l'intérieur du cerveau. L'AVC est non seulement une pathologie aiguë, nécessitant une prise en charge en extrême urgence, mais aussi une maladie chronique, en ce sens qu'il provoque souvent des séquelles invalidantes, nécessitant un suivi du patient sur une longue période. Les accidents vasculaires cérébraux se séparent en deux catégories principales, les AVC ischémiques et les AVC hémorragiques. Le plus courant, l'AVC ischémique qui représente environ 80% des cas, est causé par l'obstruction d'une artère cérébrale par un caillot sanguin.

Face à cette situation médicale d'urgence, l'imagerie est une étape indispensable dans la prise en charge des patients qui font un AVC, puisqu'elle a pour rôle la confirmation du diagnostic, l'orientation étiologique et l'indication thérapeutique. Cette importance croissante est liée aux progrès techniques, qui offrent une rapidité de réalisation et une caractérisation lésionnelle de plus en plus fine.

Un scanner cérébral sans injection de produit de contraste est un outil fiable pour distinguer un AVC ischémique d'une hémorragie intracérébrale ou d'une hémorragie méningée. Il doit être réalisé avant la mise en route d'un traitement spécifique. Les scanners modernes permettent de reconnaître les signes précoces de l'ischémie très tôt, 3-6h après l'AVC, a noté que la détection de ces signes est considérablement difficile et exige une expérience de diagnostic abondante pour les radiologues, d'où la problématique proposée par le neuroradiologue **Dr M.R. ZEROUAL** responsable du

service de neuroradiologie interventionnelle du CHU de Blida. Cependant, afin de surmonter ce problème, et d'après la littérature beaucoup d'études ont été faites pour l'amélioration des images TDM. D'après les techniques proposées, un certain nombre d'entre-elles proposent des méthodes de filtrages permettant de mettre en évidence les régions atteintes d'AVC, très difficilement décelable à l'œil nu. Nous avons opté pour le filtre APMF qui nous a paru le plus intéressant pour la réduction du bruit et l'amélioration de la visibilité et la détectabilité des signes précoces, dans le but de faciliter le diagnostic aux cliniciens.

Ce mémoire aura par conséquent comme ambition de réaliser un outil qui permet de lire les images TDM, les prétraiter et les améliorer pour une meilleure visibilité des lésions.

Ce dernier est divisé en quatre chapitres :

- Le premier donnera un aperçu sur l'anatomie et la physiologie du système vasculaire cérébral ainsi que ses maladies les plus fréquentes, notamment l'accident vasculaire cérébral et ses examens cliniques qui nous aideront à la compréhension de la problématique proposée.
- Le deuxième chapitre sera consacré à l'étude bibliographique des différentes techniques proposée pour la détection des signes précoces d'un AVC ischémique, ce qui nous a aidées à choisir la méthode utilisée.
- Dans le troisième chapitre, nous avons développé l'organigramme de la méthode utilisée, puis expliquer et définir en détail chaque étape de l'algorithme, à savoir l'acquisition de l'image, le prétraitement et enfin l'amélioration (débruitage et lissage) de l'image.
- Le dernier chapitre exposera les résultats obtenus ainsi que l'interface graphique de notre outil et enfin, une expertise du médecin partenaire sera présentée.

# ***Chapitre 1: Contexte médical***



La prise en charge des accidents vasculaires cérébraux (AVC) est aujourd'hui une urgence neurologique absolue. Il est important de connaître les principales étapes décisionnelles pour évaluer les patients ayant une ischémie cérébrale évoluant depuis moins de trois heures et pouvant bénéficier d'un traitement thrombolytique [3].

Dans ce chapitre nous commençons par une brève description du cerveau humain, nous décrivons par la suite quelques pathologies vasculaire cérébrales notamment l'AVC, puis nous présentons quelques images tomodensitométriques utilisées dans le diagnostique en cas d'AVC ischémique.

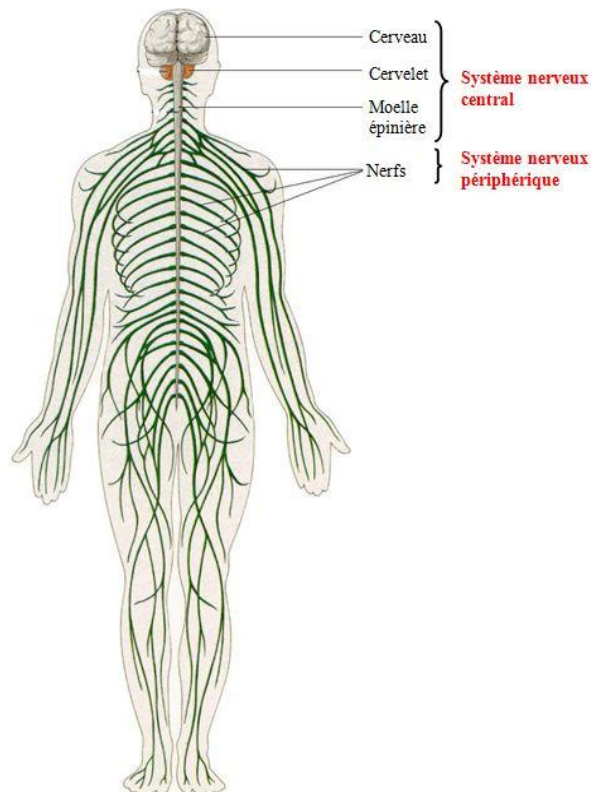
## **1.1. Le système nerveux**

Pour se mouvoir et survivre, l'homme doit être informé de l'état du milieu extérieur dans lequel il est situé et dans lequel il doit organiser son comportement (chaîne fonctionnelle: information - traitement de l'information - action) [34].

La physiologie permet de reconnaître au système nerveux de l'homme deux systèmes nerveux distincts (Figure 1.1) :

- L'un est appelé « système nerveux de la vie de relation » parce qu'il met en relation l'organisme avec le monde extérieur. C'est grâce à lui que les mouvements s'exécutent et que les sensations sont perçues.
- L'autre est le « système nerveux de la vie végétative », ou « organo-végétatif », qui préside à tous les phénomènes de la vie végétative, par exemple aux fonctions de nutrition, aux sécrétions, etc.

Les scientifiques ont cru que les deux systèmes nerveux, de la vie de relation et de la vie végétative, étaient anatomiquement distincts. Il n'en est rien. Anatomiquement, le système nerveux de la vie de relations et celui de la vie végétative sont en très grande partie étroitement confondus.



**Figure 1.1.** Représentation du système nerveux [42].

L'ensemble formé par ces deux systèmes doit être divisé en deux parties :

- Une partie centrale, massive, contenue dans la cavité crânio-rachidienne, c'est le système nerveux central, ou axe cérébro-spinal, ou névraxe [11].

Le SNC intègre de très nombreux stimuli qu'il encode, analyse, interprète et mémorise. Il est le support des grandes fonctions cognitives, et est composé de, l'encéphale (cerveau, tronc cérébral, cervelet), moelle spinale en bas [20].

- Une partie pour le système nerveux périphérique constitué par les nerfs qui relie le système nerveux central à toutes les parties de l'organisme, des ganglions nerveux se trouvent en des points déterminés, sur le trajet des nerfs [11].

Le SNP connecte le SNC aux récepteurs et aux effecteurs. Il est formé des nerfs issus du névraxe, nerfs rachidiens émergent de la moelle spinale et nerfs crâniens émergent du tronc cérébral [20].

## 1.2. Anatomie cérébrale

### 1.2.1. Anatomie descriptive du cerveau

C'est l'étage le plus élevé dans la hiérarchie fonctionnelle du système nerveux central. Il est spécialement développé chez l'homme. Son poids moyen est de 1400 à 1800 grammes [34].

Le cerveau est divisé anatomiquement en trois grandes parties: les hémisphères cérébraux, le tronc cérébral et le cervelet.

Les hémisphères cérébraux sont composés de quatre lobes : le lobe frontal, le lobe pariétal, le lobe temporal et le lobe occipital (Figure 1.2) [54].

Les principaux composants du tissu cérébral sont les cellules gliales et nerveuses (neurones). Le neurone est considéré comme l'unité fonctionnelle de base du cerveau, qualité conférée par son importante inter connectivité et sa spécialisation en matière de communication. Les neurones sont organisés en réseaux fonctionnels localisés dans différentes aires du cerveau [58].

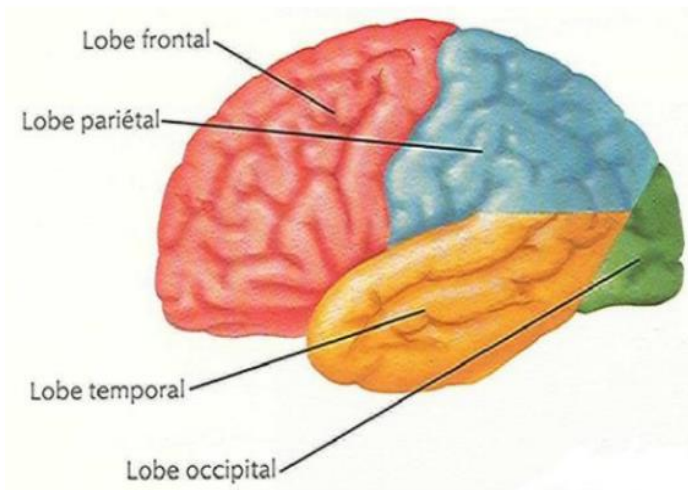


Figure 1.2. Les 4 lobes de l'hémisphère gauche [26].

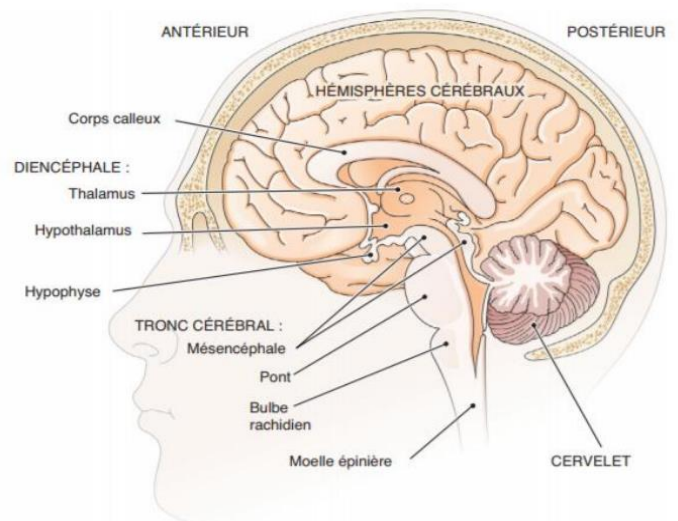
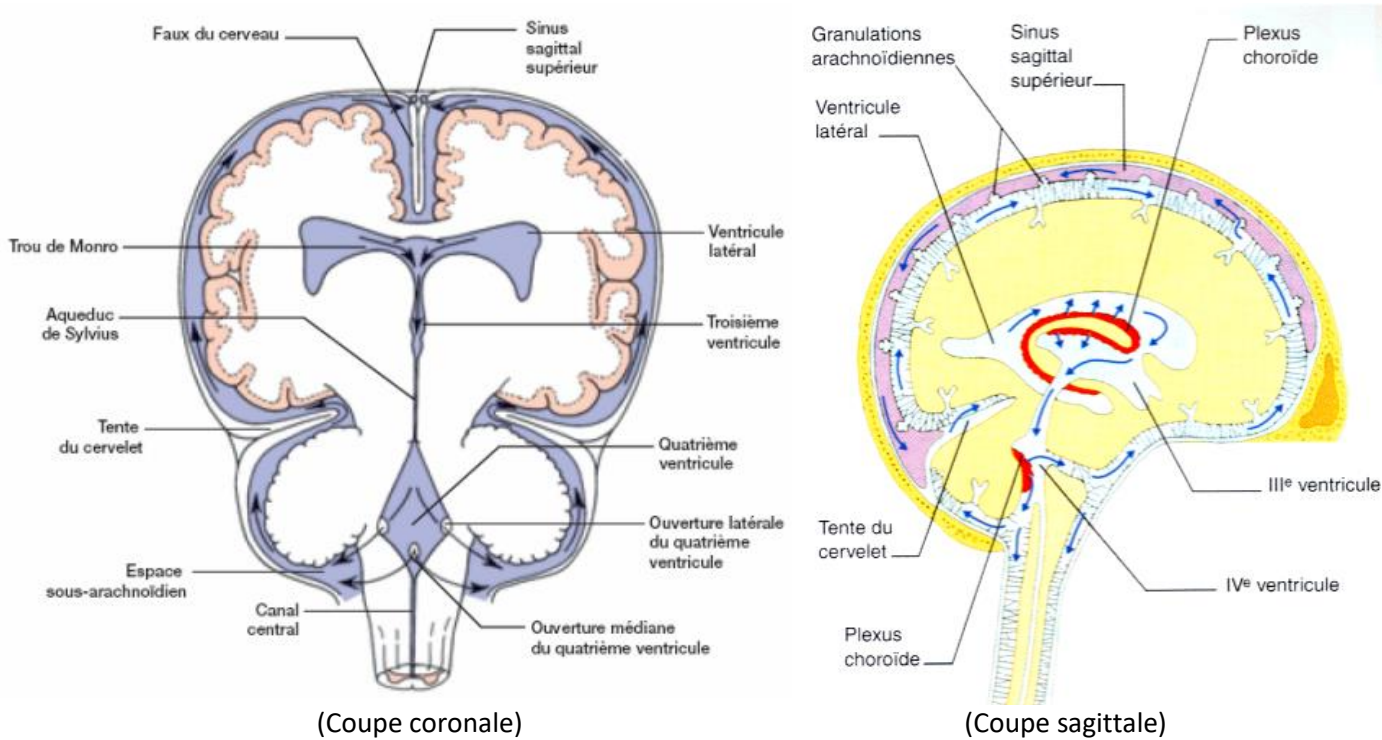


Figure 1.3. Le cerveau (coupe sagittale) [26].

## 1.2.2. Localisation des principaux tissus cérébraux

### a. Le liquide céphalo-rachidien (LCR)

C'est un liquide dans lequel baigne le cerveau, il protège le tissu cérébral des chocs et renferme les substances nécessaires aux neurones pour générer les impulsions nerveuses. Le LCR qu'on appelle aussi liquide cérébro-spinal est produit par les plexus choroïdes, il remplit notamment quatre cavités du cerveau, appelées ventricules



**Figure 1.4.** Circulation du liquide céphalo-rachidien [51].

(Figure 1.4) [40].

### b. La substance grise

La substance grise est le tissu nerveux dans lequel siègent la plupart des corps cellulaires des neurones donc de l'activité cérébrale. Ces principales structures sont le cortex et les noyaux gris centraux (Figure 1.5).

- **Le cortex**

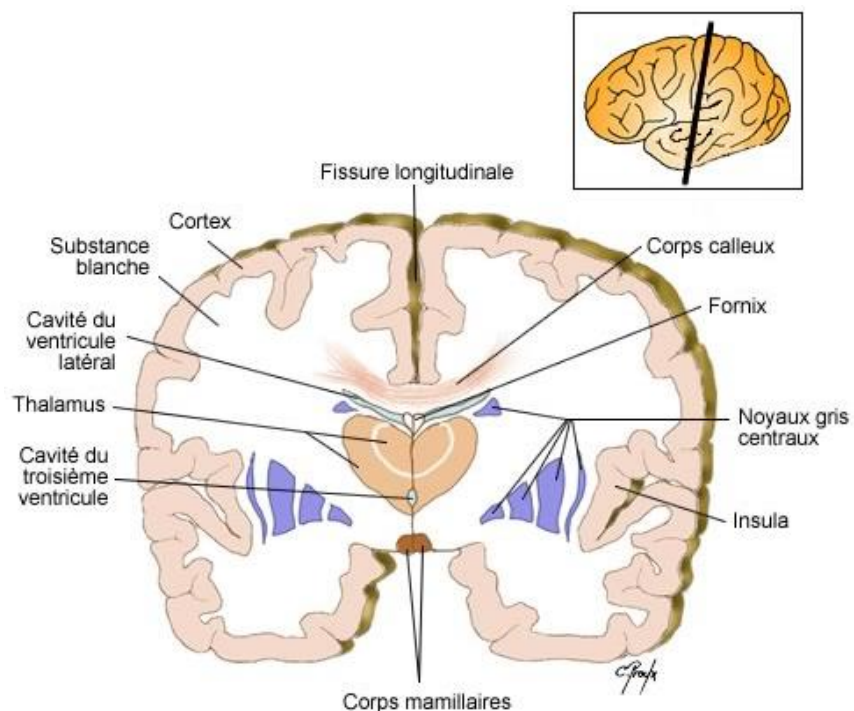
Composé de substance grise, le cortex constitue la couche externe du cerveau. Les fines couches qui le forment ne font pas plus d'un demi-centimètre d'épaisseur. Il est constitué de milliard de neurones, représentant environ 40%.

- **Noyaux gris centraux**

Ils sont constitués de corps cellulaires neuronaux qui jouent un rôle essentiel dans la transmission des commandes motrices, en provenance du cortex cérébral.

- **Le Thalamus**

C'est la structure constituée de deux masses de tissu nerveux en forme d'œuf, qui traite divers signaux nerveux, avant de les faire suivre aux régions qui leur correspondent, ou à d'autres centres du cerveau. Ce sont des relais.



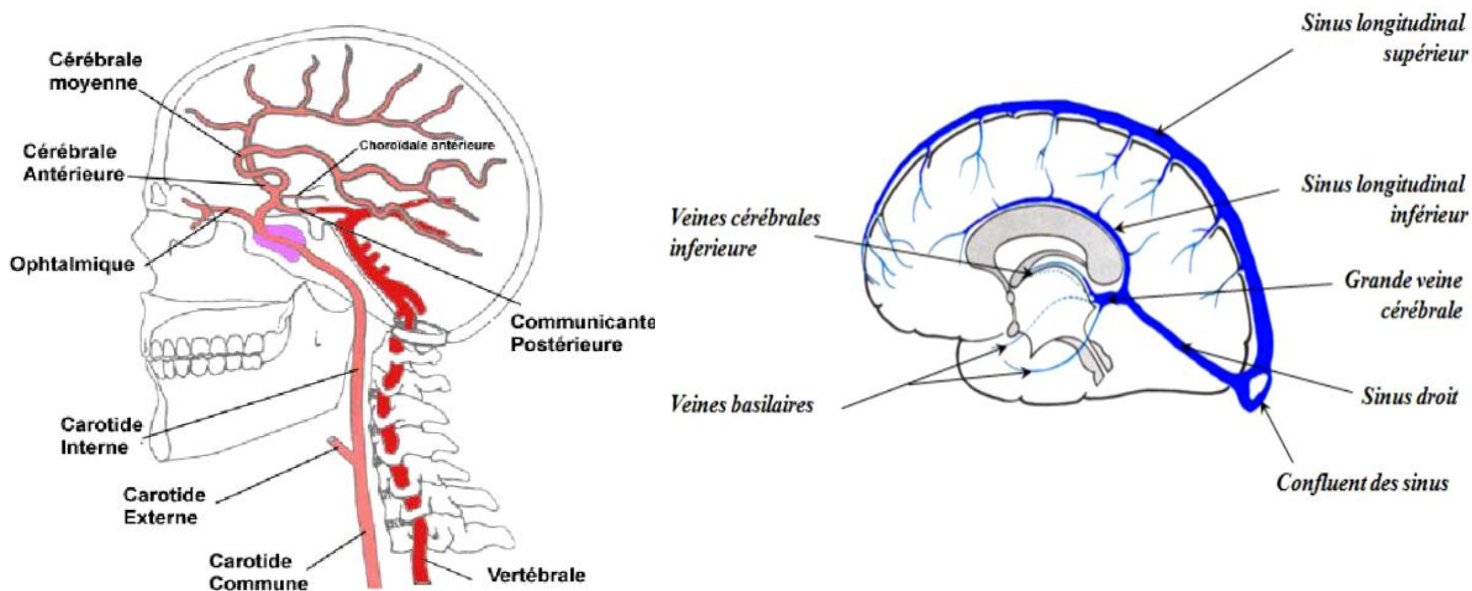
**Figure 1.5.** Les trois milieux constituant le cerveau : ventricules, substance grise, et substance blanche [37].

### c. La substance blanche

Les axones myélinisés des neurones composent la plus grande partie de la substance blanche. Ces fibres nerveuses sont réunies en faisceaux qui transmettent les impulsions nerveuses, entre les diverses régions du cerveau, et entre le cerveau et la moelle épinière. Les faisceaux verticaux, le tronc cérébral et les aires motrices et sensorielles correspondent au cortex cérébral [40].

### 1.2.3. La vascularisation de l'encéphale

Le réseau vasculaire cérébral joue un rôle important pour l'irrigation des différents tissus cérébraux. En effet, le cerveau absorbe à lui seul environ 25% de l'oxygène et 15% à 20% de l'énergie consommée par l'organisme. Ce réseau est une structure hiérarchique complexe non arborescente car il est constitué de deux cycles : le polygone de Willis au niveau artériel et les anastomose veineuse au niveau des veines [14].



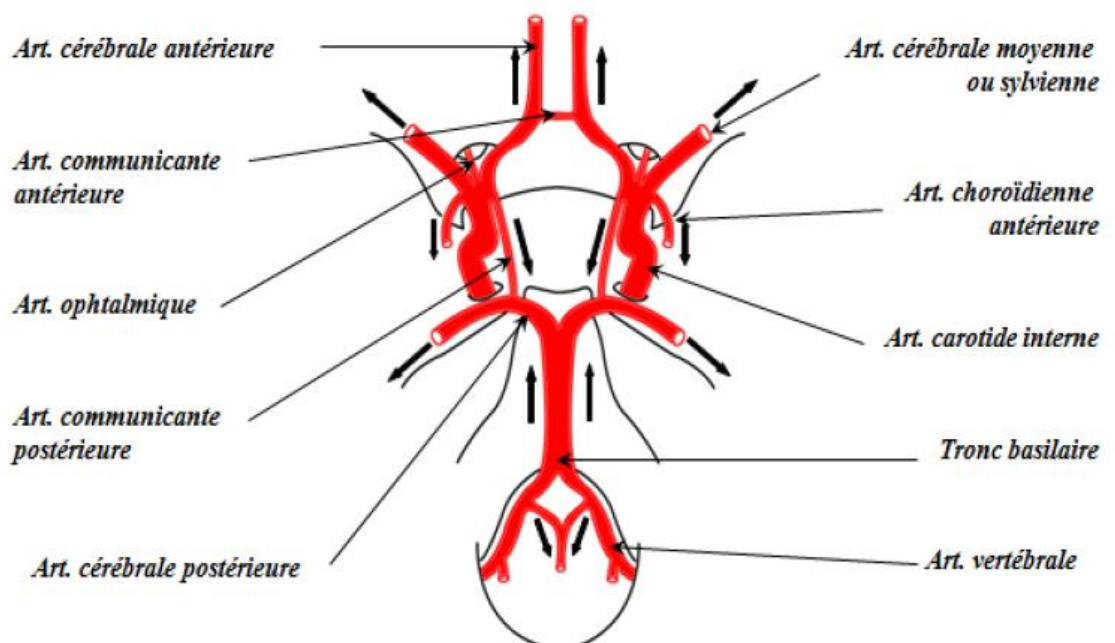
### **a. Réseau artériel**

L'encéphale est vascularisé par les deux artères carotides internes et les deux artères vertébrales. Celles-ci se réunissent pour former le tronc basilaire [14].

Ces quatre grands axes sont reliés entre eux à plusieurs étages notamment à la base du cerveau par le polygone de Willis (Figure 1.7). Ce cercle anastomotique fonctionne comme un système de sécurité, si un des axes se montre déficient, l'apport sanguin des autres compense cette déficience. De ce cercle anastomotique naissent les artères cérébrales principales.

Les carotides internes donnent deux branches essentielles: la cérébrale antérieure qui vascularise la partie interne de l'hémisphère cérébrale, et la cérébrale moyenne qui vascularise la partie latéralisée de l'hémisphère.

Les deux artères vertébrales forment un tronc commun (Le tronc basilaire) qui va livrer des artères vers le tronc cérébral et le cervelet. Il se divise après en formant les deux artères cérébrales postérieures destinées au lobe occipital et la partie ventrale du lobe temporal [5].



**Figure 1.7.** Polygone de Willis [29].

## ***b. Réseau veineux***

Après avoir été irrigué par le réseau artériel, le cerveau doit drainer le sang vers le cœur, pour cela, il utilise le réseau veineux (Figure 1.6 (b)). Ce réseau peut être divisé en trois sous-réseaux : les sinus veineux, les veines superficielles et les veines profondes [5].

## **1.3. Principales pathologies vasculaires cérébrales**

Les lésions de l'arbre vasculaires cérébrales regroupent l'ensemble des pathologies qui entraînent une altération de la circulation cérébrale.

Environ 80 % de ces maladies vasculaires cérébrales sont de nature ischémique c'est-à-dire dues à l'obstruction ou au rétrécissement d'un vaisseau, ce qui entraîne une souffrance du tissu cérébral situé en aval, les autres maladies vasculaires cérébrales étant la conséquence d'hémorragies cérébrales. Ces maladies sont responsables d'une part importante de la mortalité et de handicaps moteurs. Elles peuvent être à l'origine des démences vasculaires qui représentent une part non négligeable de l'ensemble des démences [58].

Nous allons présenter certaines pathologies de l'arbre vasculaire cérébral.

### **1.3.1. Sténose carotidienne**

La carotide est une artère qui peut s'obstruer par des dépôts de graisse dans la paroi de l'artère ou plaque d'athérome qui entraîne un rétrécissement progressif du calibre de l'artère (sténose) [57].

Les sténoses carotidiennes peuvent provoquer des accidents ischémiques transitoires (AIT) qui se définissent comme étant des épisodes de dysfonctionnement cérébral focal transitoire durant moins de 24 heures en rapport avec une ischémie cérébrale. Le risque d'accident vasculaire de thrombose de la carotide interne et/ou d'accident constitué est patent. Ces AIT multiplient par 16 le risque d'infarctus cérébral. La mortalité reste essentiellement liée aux cardiopathies [34].

Le risque évolutif de la sténose carotidienne est constitué d'une part par la thrombose (occlusion) de la carotide et d'autre part par la formation de caillot sur la sténose qui peut se détacher et partir dans le cerveau, ce que l'on appelle une embolie.



La conséquence est l'occlusion d'une artère dans le cerveau qui entraînera des troubles neurologiques ou oculaires.

Le plus souvent la sténose carotidienne, lorsqu'elle est peu importante, ne donne aucun symptôme, elle est dite asymptomatique. Si un accident ischémique transitoire ou un accident vasculaire cérébral est en rapport avec une sténose carotidienne, on dit que celle-ci est symptomatique [57].

### **1.3.2. Cavernome cérébral**

Un cavernome cérébral, aussi appelé angiome caverneux, est une malformation des vaisseaux sanguins (qui sont anormalement dilatés) située au niveau du cerveau [21].

Ce sont des lésions bien limitées prenant un aspect muriforme et rougeâtre de 2 à 3 cm de diamètre. Histologiquement, il s'agit de cavités (cavernes) communicantes séparées par des travées de collagènes, contenant du sang circulant sous très faible pression. Le tissu cérébral péricavernomateux est jaune verdâtre et témoigne de microhémorragies d'âges différents.

Les cavernomes peuvent être uniques ou multiples (formes familiales) [49].

Cette malformation ne provoque le plus souvent aucun symptôme, mais elle est parfois à l'origine de divers troubles neurologiques (maux de tête, épilepsie, troubles de la vision et de la sensibilité au niveau des membres...).

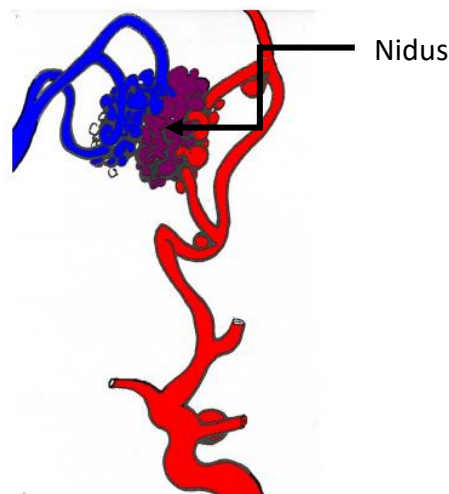
Le Cavernome cérébral touche aussi bien les hommes que les femmes, quelle que soit leur origine. Il se manifeste le plus souvent entre l'âge de 20 et 40 ans, mais il peut entraîner des symptômes dès l'enfance ou l'adolescence [21].

### **1.3.3. Malformations artérioveineuses vasculaires cérébrales**

Lésion considérée comme congénitale, la malformation artérioveineuse cérébrale (MAVc) consiste généralement en un amas de vaisseaux anormaux (le "nidus") qui s'est formé autour d'un ou de plusieurs shunts artérioveineux localisés dans le réseau vasculaire cérébral (Figure 1.8). L'absence d'interface capillaire au niveau du shunt diminue la résistance vasculaire physiologique, et entraîne une hémodynamique altérée, consistant en une baisse de la pression pré-artériolaire, une accélération du flux artériel, un débit sanguin artériel élevé, et par conséquent, une élévation de la pression veineuse en aval de la malformation. Cette altération hémodynamique est à

l'origine d'une angiopathie secondaire des vaisseaux impliqués, avec formation de dilatations et tortuosités vasculaires, et dans quelques cas, apparition d'anévrismes artériels ou de dilatations veineuses.

Les MAVc sont en général diagnostiquées chez le sujet jeune, fréquemment à la suite d'une symptomatologie nécessitant un traitement neurologique pour des crises d'épilepsie, ou des céphalées chroniques. L'hémorragie intracrânienne constitue la complication la plus grave, et sa prise en charge mérite une stratégie pluridisciplinaire, impliquant des neurologues, des neurochirurgiens, des neuroradiologues, des radiothérapeutes,



**Figure 1.8.** Malformation artériovineuse cérébrale [49].

neuropsychologues et autres [44].

#### **1.3.4. Accidents vasculaires cérébraux**

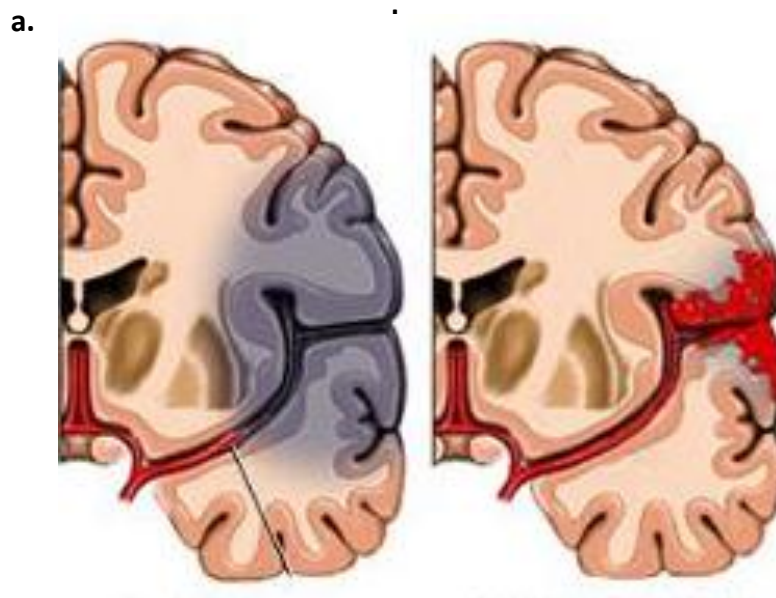
Un accident vasculaire cérébral est une urgence vitale. Le patient doit être hospitalisé sans aucun délai. La rapidité de prise en charge est justifiée par la possibilité d'un traitement fibrinolytique dans certains accidents ischémiques cérébraux (AIC), moins de 3 heures après l'apparition des symptômes. Le patient doit être orienté vers une unité neurovasculaire spécialisée [12].

Il s'agit d'une perturbation subite de la circulation sanguine au niveau du cerveau, c'est-à-dire de l'acheminement du sang qui lui fournit l'oxygène. Dans 80% des cas, l'accident vasculaire cérébral (AVC) est le résultat de l'obstruction d'un vaisseau sanguin par un caillot (AVC ischémique).

Moins fréquemment (20% des cas), il est provoqué par la rupture d'un vaisseau, on parle alors d'hémorragie cérébrale (AVC hémorragique).

L'AVC est également appelé « attaque cérébrale » ou bien encore « infarctus cérébral » [24]. Dans le cas d'un AIC, la majorité du temps, l'ischémie résulte de l'occlusion d'une artère cérébrale. Beaucoup plus rarement, il s'agit d'une hypovolémie ou d'une hypotension chez un patient porteur d'une occlusion ou d'une sténose d'une artère cervicale.

La gravité des lésions cérébrales déterminées par l'occlusion d'une artère cérébrale, dépend de la durée de l'occlusion, et des possibilités de suppléance, à partir des artères cérébrales adjacentes. Une occlusion de très courte durée n'entraîne pas d'infarctus cérébral et se manifeste par un accident ischémique transitoire (AIT). En cas d'occlusion prolongée, des lésions de nécrose apparaissent rapidement au cœur de l'aire ischémique, car les cellules cérébrales sont extrêmement sensibles à l'anoxie. L'hypoperfusion est moins sévère dans les parties plus périphériques de l'aire ischémique grâce aux suppléances collatérales, et si les neurones ne sont plus fonctionnels, faute de substrat énergétique, leur atteinte est potentiellement réversible pendant plusieurs heures [12].



**Figure 1.9.** Accident vasculaire cérébral

**(a)** AVC Ischémique **(b)** AVC Hémorragique [36].

Circulation antérieure	Artère ophtalmique	Cécité monoculaire
	Artère cérébrale antérieure	Déficit moteur à prédominance crurale Syndrome frontal
	Artère cérébrale moyenne superficielle	Déficit moteur à prédominance brachiofaciale Aphasie Hémi-négligence
	Artère cérébrale moyenne profonde	Hémiplégie proportionnelle
	Artère cérébrale moyenne territoire total	Combinaison superficiel + profond Troubles de la vigilance Déviation tête/yeux du côté de la lésion
Circulation postérieure	Artère cérébrale postérieure	Hémianopsie latérale homonyme Hémianesthésie
	Territoire vertébrobasilaire	Syndrome alterne (Wallenberg) Syndrome cérébelleux Infarctus médullaire cervical

**Tableau 1.1.** Principales manifestations cliniques des infarctus cérébraux en fonction des territoires [56,2].

Le début d'un AVC est brutal, les signes apparaissent le plus souvent en quelques secondes ou quelques minutes, plus rarement sur quelques heures. L'AVC provoque des troubles qui diffèrent selon la région du cerveau qui est touchée: troubles moteurs (hémiplégie) et sensitifs, difficulté pour parler ou pour comprendre, troubles de la vision, troubles de l'équilibre et vertige, manque de coordination, maux de tête inhabituels persistants, et ne répondant pas au traitement antidouleur,

Ces difficultés peuvent être passagères ou, au contraire, persister selon l'étendue des lésions et le temps d'obstruction des vaisseaux [24].

En effet, seulement 1/4 des patients récupèrent complètement, 1/4 décèdent et 1/2 gardent des séquelles plus ou moins invalidantes. Avec le vieillissement de la population et le mode de vie occidental (sédentarité, alimentation, tabac etc.), on estime une augmentation de 5 à 10 % de l'incidence de l'AVC pour les années à venir [54].

## 1.4. Le scanner dans l'imagerie médicale

### 1.4.1. Définition

Le scanner a été inventé par un ingénieur anglais de chez EMI, Geoffrey Hounsfield, qui a obtenu le prix Nobel de médecine pour la mise au point de cette nouvelle méthode diagnostique [10].

Un scanner (également appelé scanner X, tomodensitométrie ou TDM) est une technique d'examen qui permet de créer des images d'une partie du corps, à l'aide d'un appareil d'imagerie médicale (Figure 1.10). Cet appareil utilise des rayons X\* à faible dose orientés vers une partie du corps à examiner [17].

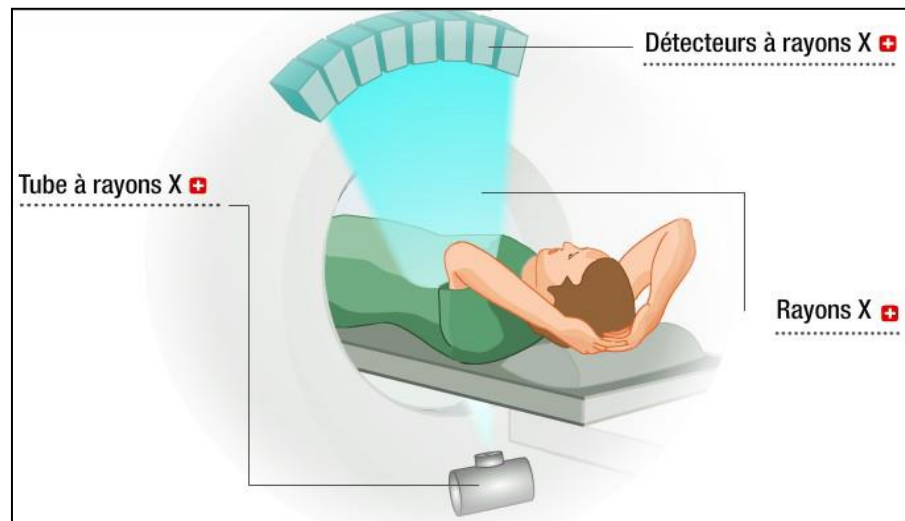


Figure 1.10. Le principe général du scanner [7].

### 1.4.2. Principe de fonctionnement

L'appareil de tomodensitométrie (Figure 1.11) est constitué d'un anneau qui contient un tube à rayons X ainsi qu'un ensemble de détecteurs. Avec la

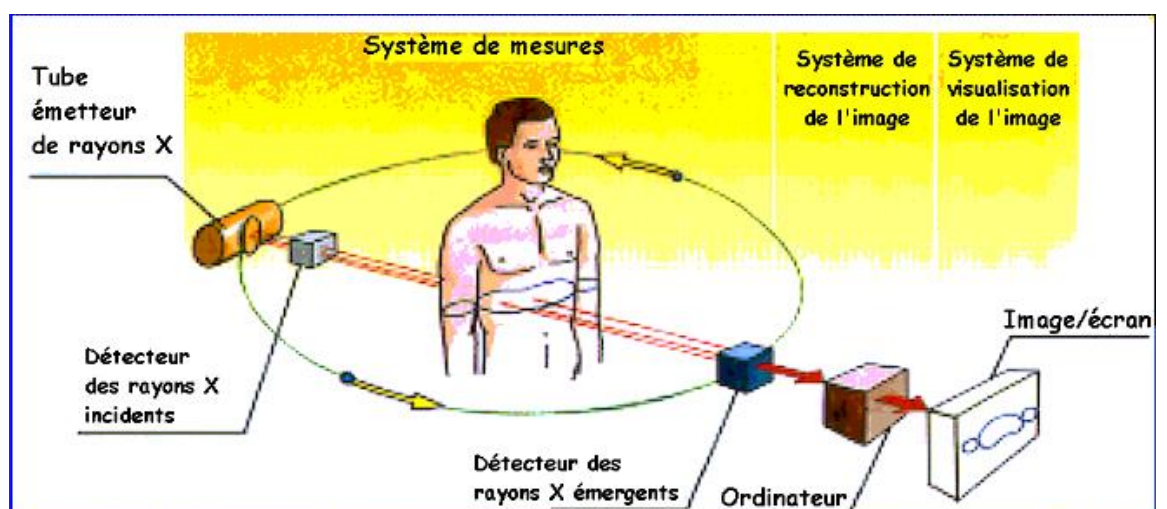


Figure 1.11. Principe de fonctionnement du scanner [42].

tomodensitométrie axiale, c'est le faisceau de rayons X qui tourne autour du patient et le patient doit rester allongé, immobile sur la table. Les détecteurs à rayons X constituent l'équivalent du film radiologique : ce sont eux qui recueillent les caractéristiques du faisceau de rayons X qui a traversé le corps du patient. Ces informations sont analysées par un ordinateur et permettent de créer des images correspondant à des tranches successives de la région étudiée. Ces tranches successives s'appellent coupes axiales ou transverses. C'est le mouvement lent de la table à travers l'anneau qui permet l'acquisition des coupes axiales de toute une région [10].

En TDM, à chaque voxel de la matrice de reconstruction, correspond un coefficient d'atténuation. Le coefficient d'atténuation (souvent appelé densité) d'un voxel est mesuré en unités Hounsfield (UH), sur une échelle allant de -1000 pour l'air à +1000, le 0 correspondant à la densité de l'eau, +1000 étant la densité de l'os compact (Figure 1.12). La densité d'une structure tissulaire varie entre 20 et 80 UH et une structure grasseuse entre - 40 et - 120 UH.

L'œil humain ne distinguant que 16 niveaux de gris, l'éventail des 2000 densités du corps humain (de -1000 à +1000 UH) ne peuvent être vus simultanément à l'écran. Parmi ce large éventail de densités, on définit alors une fenêtre de densités qui seront effectivement traduits en niveaux de gris à l'écran (Figure 1.13). Une fenêtre est définie par sa largeur (W pour *width*) et son niveau ou centre (C) [23].

On parle d'hypodensité quand la lésion est plus sombre que la structure normale à l'intérieur de laquelle elle siège, d'hyperdensité lorsqu'elle est plus blanche et d'isodensité lorsque la teinte de gris est identique [22].

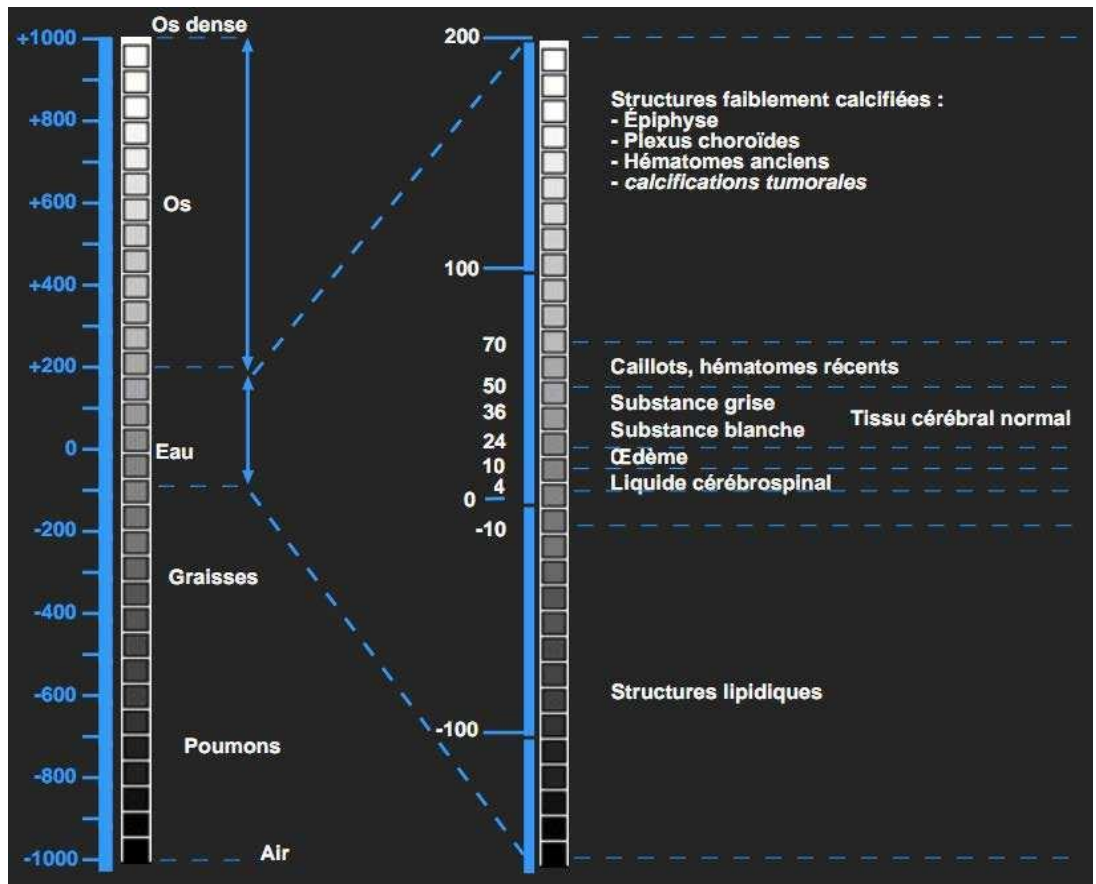


Figure1.12. Echelle de Hounsfield [42].

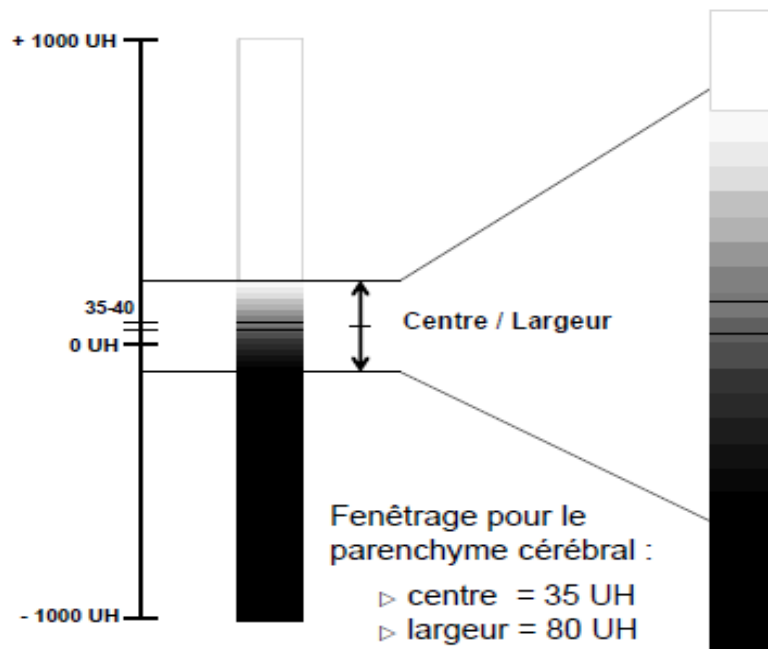


Figure1.13. Fenêtrage pour le parenchyme cérébral [8].

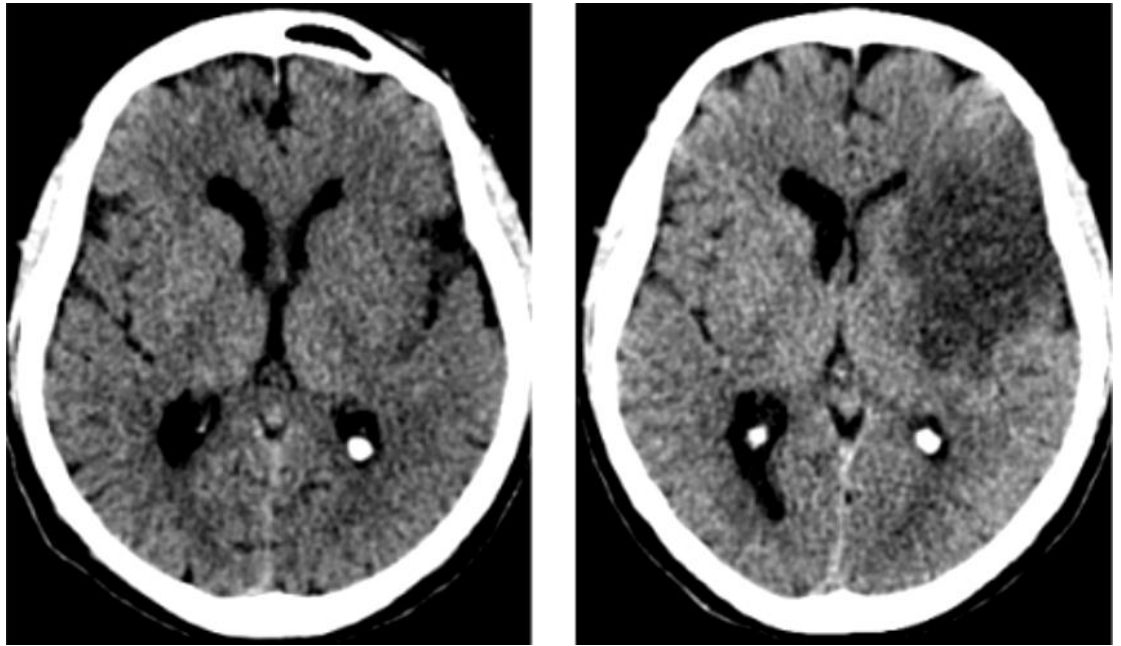
## 1.5. L'Accident vasculaire cérébral dans l'imagerie médicale

La distinction précoce de l'AVC ischémique d'un AVC hémorragique ou d'une hémorragie méningée est essentielle pour la prise en charge. Par ailleurs, à partir de l'évaluation clinique et neurologique et d'une interprétation compétente des examens complémentaires d'urgence, différentes causes d'AVC ischémique peuvent être identifiées. Ceci peut influencer la mise en place de procédures thérapeutiques spécifiques et le bon choix de prévention secondaire.

Un scanner cérébral sans injection de produit de contraste est un outil fiable pour distinguer un AVC ischémique d'une hémorragie intracérébrale ou d'une hémorragie méningée. Il doit être réalisé avant la mise en route d'un traitement spécifique [19]. Cet examen permet d'éliminer une hémorragie cérébrale qui se traduit par une hyperdensité spontanée homogène, bien limitée, associée à un effet de masse. En l'absence d'hémorragie, il faut rechercher des signes d'œdème cytotoxique, présent en cas d'occlusion artérielle. En scanner, cet œdème se traduit par une diminution de la densité. Dans les premières heures suivant l'occlusion artérielle, l'hypodensité est **difficile à visualiser**, car elle prédomine au niveau de la substance grise. Cela se traduit par une dédifférenciation blanc/gris (perte du contraste normalement visible entre les densités de la substance blanche et de la substance grise). Lorsque l'ischémie siège dans le territoire profond de l'artère cérébrale moyenne, le signe initial est une perte de la visibilité normale du noyau lenticulaire. L'effet de masse est souvent modéré les premières heures, et se traduit par un effacement des sillons de la convexité.

La détection de ces signes dépend essentiellement du délai entre l'occlusion artérielle et la réalisation de l'examen. La sévérité de l'ischémie, sa durée, la taille de la lésion, sa topographie, la présence de lésions anciennes, la qualité de l'appareil utilisé et la formation de l'examineur sont d'autres paramètres qui influencent la sensibilité du scanner pour la détection de l'ischémie cérébrale [9]. Les scanners modernes permettent de reconnaître les effets précoces de l'ischémie très tôt, 3-6h après l'AVC [19].





**Figure 1.14.** Scanner sans injection d'un AVC ischémique à la phase aigue.

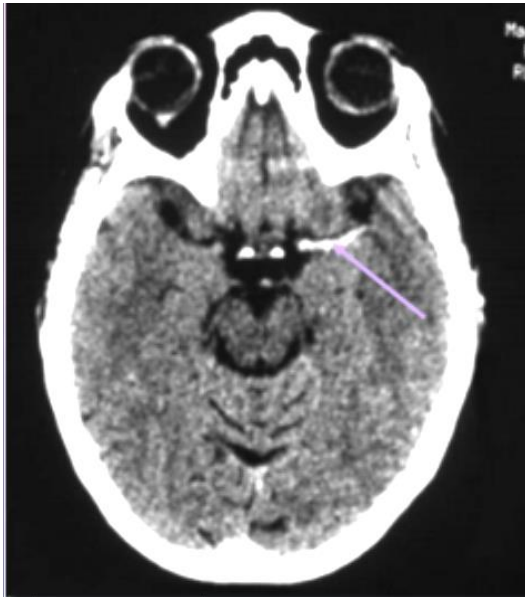**(a)** 4 heures après le début des symptômes **(b)** Evolution de l'AVC après 24heures [54].

Deux types de signes précoces d'ischémie peuvent être rencontrés :

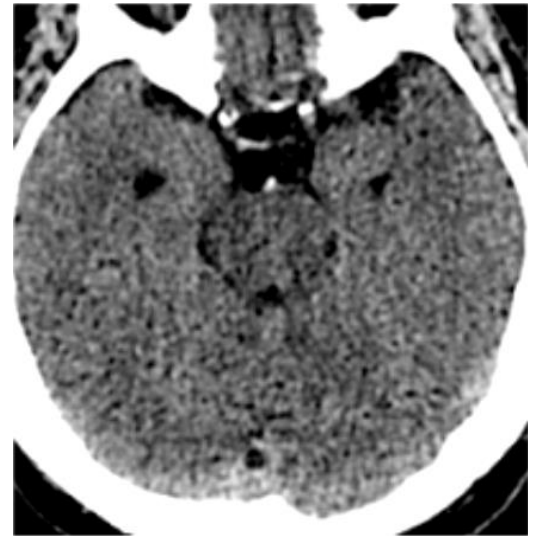Les anomalies intravasculaires [3] (signes artériels) : vaisseau dense

- Sylvienne dense (Figure 1.15) ;
- Insulaire ;

- Tronc basilaire (Figure 1.16) [54].



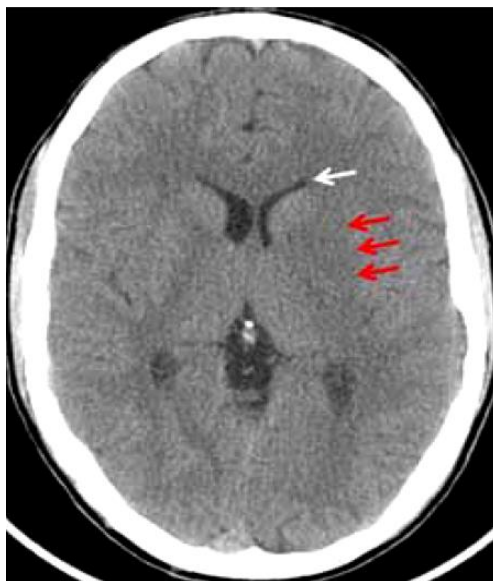
**Figure 1.15.** Hyperdensité de l'artère sylvienne gauche (2h10 après le début des symptômes) [54].



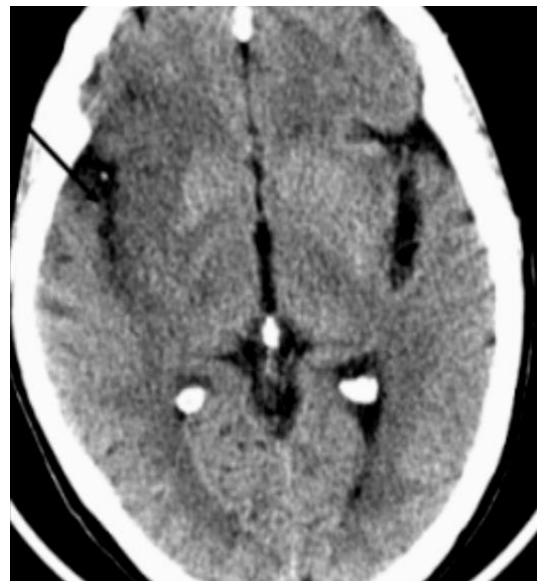**Figure 1.16.** Tronc basilaire dense (signe artériel) [54].

Les anomalies parenchymateuses [3] (signes parenchymateux) :

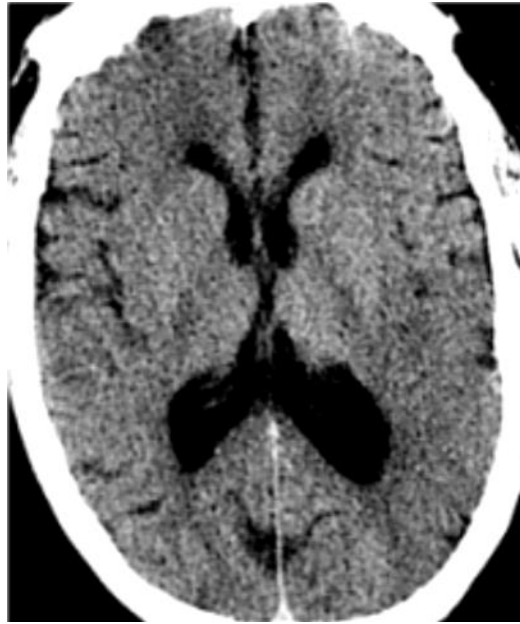- Effacement du noyau lenticulaire, du noyau caudé (Figure 1.17) ;
- Effacement du ruban insulaire (Figure 1.18) ;
- Indistinction gris/blanc ;
- Effacement des sillons corticaux (Figure 1.19) [54].



**Figure 1.17.** Coupe TDM axiale montrant un effacement du noyau lenticulaire gauche (flèches rouges) chez un patient présentant un AVC ischémique sylvien gauche avec un léger effet de masse sur la corne frontale homolatérale (flèche blanche) [15].

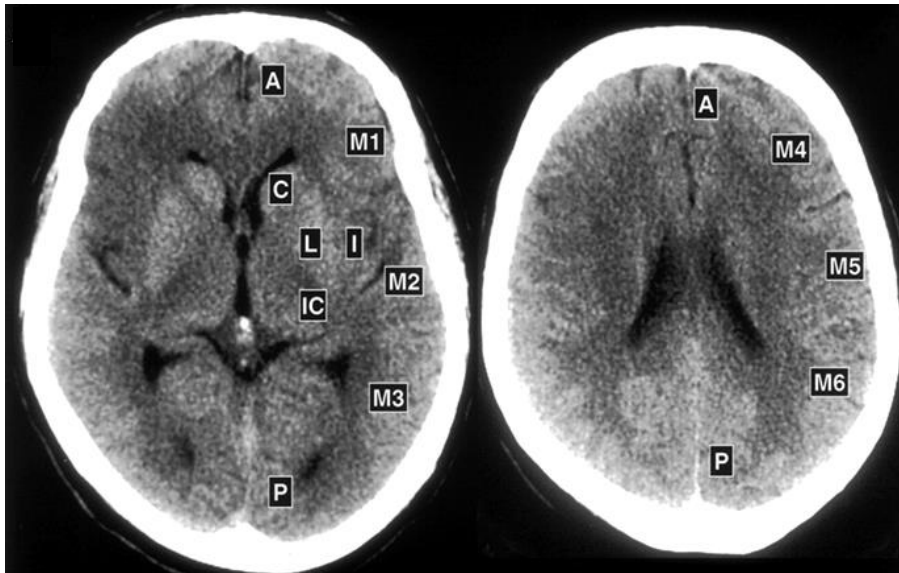


**Figure 1.18.** Perte du ruban insulaire [54].



**Figure 1.19.** Coupe TDM axiale montrant un effacement des sillons corticaux [54].

Un score pronostique « ASPECTS » (Figure 1.20) a été développé à partir de ces signes, mais sa reproductibilité inter-observatrice est moyenne et il n'intéresse que le territoire sylvien [39].



- A : circulation antérieure
- P : circulation postérieure
- C : noyau caudé
- L : noyau lenticulaire
- IC : capsule interne
- M1 : cortex antérieur
- M2 : cortex latéral
- M3 : cortex postérieur
- M4, M5, M6 : cortex antérieur, latéral et postérieur respectivement à 2cm au-dessus de M1, M2 et M3

**Figure 1.20.** Score ASPECT (Alberta Stroke Programme Early CT Score) [54].

## **Conclusion**

Dans ce premier chapitre nous avons fait un rappel sur l'anatomie du cerveau et présenté la modalité d'imagerie « TDM » sur laquelle nous avons travaillé, ainsi que l'AVC qui est au centre de notre problématique et devient de nos jours un sujet délicat faisant des victimes ou causant des dégâts considérables du fait d'un diagnostic tardif du médecin. Cela, nous a conduit à étudier cette problématique qui est la distinction de l'AVC, ceci en améliorant les images TDM et en mettant en évidence les signes précoces qui sont difficiles à déceler pour certains médecins.

Le chapitre suivant présente un état de l'art de différentes techniques nécessaires pour l'amélioration des images tomодensitométriques en cas d'AVC ischémique aigu à l'état précoce.

## ***Chapitre 2: Etat de l'art***

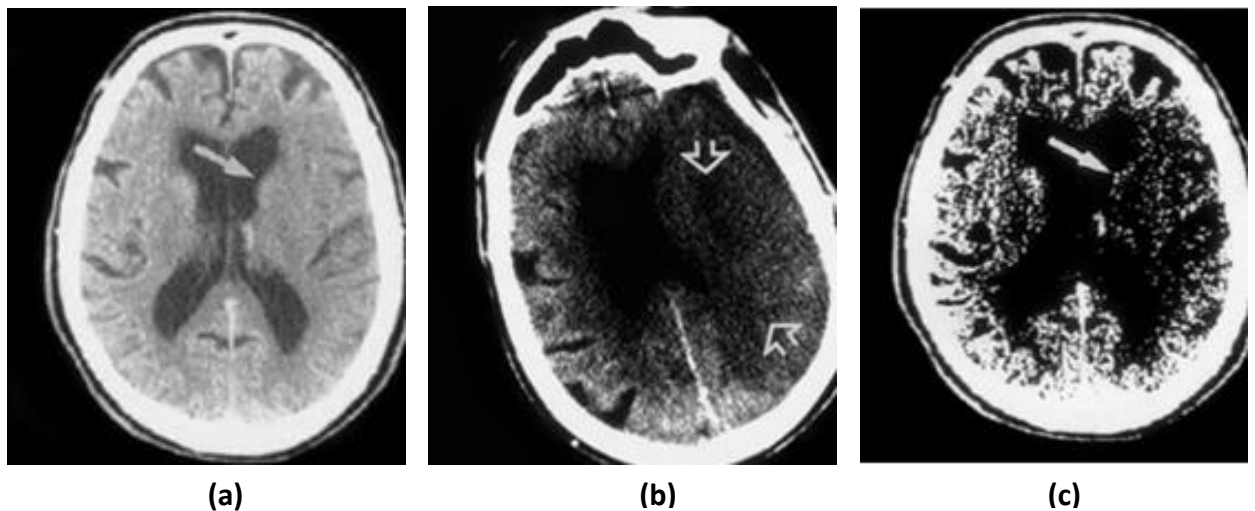
En cas d'AVC et à la phase aiguë, l'intérêt du scanner sans injection repose sur sa grande accessibilité, son utilisation comme examen de première intention lors des essais thérapeutiques qui ont montré l'efficacité des thrombolytiques, et sa valeur pronostique (une hypodensité scanographique précocement étendue est associée à un très mauvais pronostic). Cependant, dans les 6 premières heures, le scanner est souvent normal, ce qui peut conduire à des erreurs diagnostiques, [9] de ce fait le traitement d'image numérique est un outil fiable qui permet de modifier les images numériques afin de les améliorer ou d'en extraire des informations jugées pertinentes, et enfin de faciliter aux médecins, la détection des lésions.

Des chercheurs ont proposés des méthodes pour améliorer l'image scanographique et rendre son interprétation plus visible. Dans ce qui suit, nous présentons un état de l'art classifié par ordre chronologique, des différentes méthodes utilisées pour l'amélioration des images tomodensitométriques et enfin la détection des signes précoces d'un AVC aiguë.

## 2.1. Technique de fenêtrage

- **(1999) Michael et al. [28]** ont montré que la détection de l'hypoatténuation et l'ischémie aiguë du parenchyme cérébral en tomodensitométrie, est facilitée par une revue des images en utilisant des paramètres de largeur de fenêtre et de niveau central variables. Lors d'une session de lecture, des réglages de largeur de fenêtre et de niveau central non standard interactifs et variables, ont été utilisés en plus des paramètres standards. Les paramètres de copie papier virtuelle standard étaient prédéfinis sur une largeur de fenêtre de 80 UH et un niveau central de 20 UH, alors que les paramètres de copie logicielle variable comprenaient deux valeurs par défaut prédéfinies, d'une largeur de fenêtre de 8 UH avec un niveau central de 32 UH, et une largeur de fenêtre de 30 UH avec un niveau central de 35 UH, (largeur de fenêtre d'environ 1 à 30 UH et niveau central de 28 à 36 UH) pendant la lecture, et ceci pour maximiser le contraste entre la matière grise et la substance blanche, ce qui a accentué les différences d'atténuation subtiles entre le parenchyme cérébral ischémique normal et œdémateux aigu.

Des tomodensitométries obtenues avec des réglages standard (largeur de la fenêtre, 80 UH ; niveau central, 20 UH ) (Figure 2.1(a)) montrent que l'infarctus est à peine détectable en tant que zone minimale d'hypoatténuation de la tête caudée gauche, alors qu'en utilisant des réglages variables (largeur de la fenêtre, 8 UH; niveau central, 32 UH) (Figure 2.1(b)), l'hypoatténuation de la matière grise et blanche de l'opercule frontal gauche et de la tête caudée gauche (flèches) démontrent une consistance nettement accrue par rapport aux structures contra-latérales

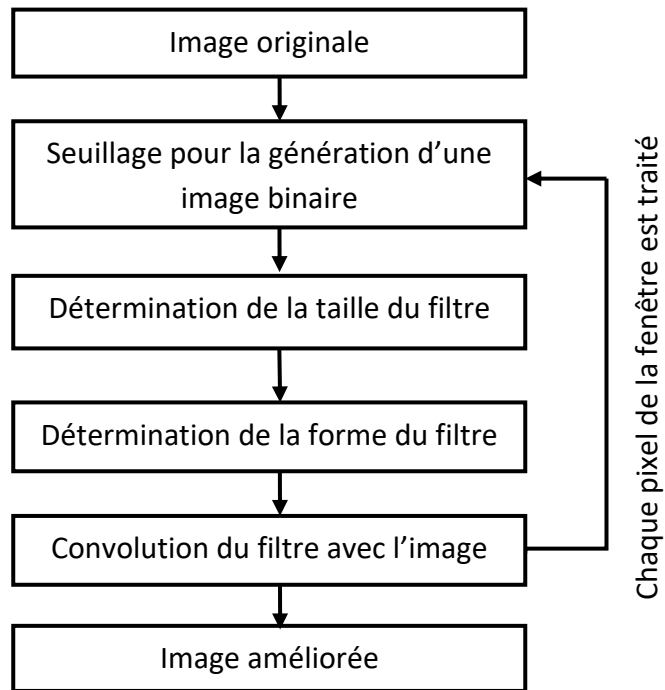


**Figure 2.1.** Effet du réglage des paramètres (largeur de fenêtre et niveau central) **(a)** Image originale **(b)** Image revue en utilisant des réglages variables (largeur de la fenêtre, 8 UH; niveau central, 32 UH), l'hypoatténuation de la matière grise et blanche de l'opercule frontal gauche et de la tête caudée gauche (flèches) **(c)** Image non améliorée, suivi 33 heures un grand infarctus de MCA (artère cérébrale moyenne) gauche à division supérieure (flèches). correspondantes.

## 2.2. Techniques de filtrage

### 2.2.1. Filtre ASF

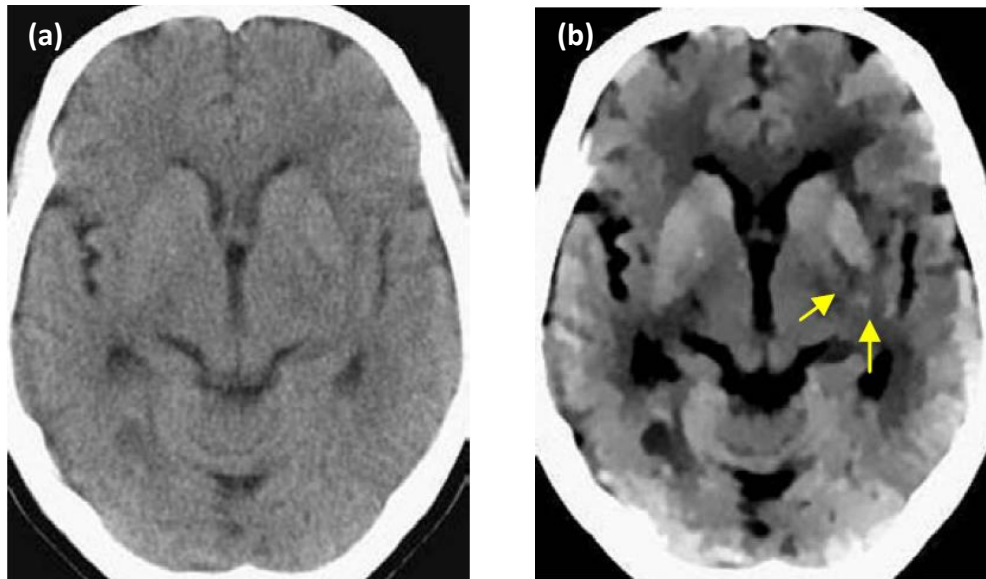
- **(2005) Du-Yih Tsai et al. [50]** ont mis au point un filtre de lissage adaptatif ASF (Adaptive Smoothing Filter) pour les images TDM qui permet d'éliminer le problème de l'obscurcissement du noyau lenticulaire, l'un des premiers signes de l'infarctus artérielle cérébrale aigue. Le filtre a été conçu pour effectuer un lissage local en utilisant une taille et une forme de filtre variable, l'approche du seuillage utilisée, fait référence à un rapport lié à l'amélioration du contraste de voisinage adaptatif. La figure 2.2 montre l'organigramme des principales étapes de la technique.



**Figure 2.2.** Organigramme des principales étapes de la technique de traitement d'image proposée (filtre ASF).

La technique proposée peut améliorer les données de l'image en supprimant le bruit sans brouiller de manière significative la structure dans l'image. Cependant, il est à noter que la qualité de l'image traitée dépend de la valeur du seuil  $T$ , et donc la détermination optimale de cette valeur est nécessaire pour que l'ASF soit le plus performant. Dans cette méthode, ils ont utilisé également deux valeurs de référence, à savoir: l'écart type et le rapport de pente de l'image d'intérêt, qui décrivent respectivement l'étendue de la réduction du bruit et de l'arête flou des images améliorées par la technique proposée. Le filtre a été appliqué sur trois images TDM non améliorées obtenues 2 heures après l'apparition de l'AVC démontrant le contour obscurci du noyau lentiforme gauche. La figure 2.3 illustre un résultat expérimental. Ces résultats montrent que la visibilité et la détectabilité du noyau lentiforme a été beaucoup amélioré par la méthode proposée.





**Figure 2.3.** Effet du filtre ASF  
**(a)** Image originale **(b)** Image traitée.

### Résultats

Avec les paramètres de visualisation standard, la sensibilité et la spécificité pour la détection des AVC étaient de 57% et 100%. La sensibilité a augmenté à 71% avec des réglages de largeur de fenêtre et de niveau de centre variables, sans perte de spécificité. L'analyse des caractéristiques de fonctionnement du récepteur a révélé une amélioration significative de la précision avec les paramètres de révision non standard.

#### 2.2.2. Filtre APSF

- **(2006) Yongbum Lee et al. [25]** ont développé l'algorithme APSF (Adaptive Partial Smoothing Filter) un filtre de lissage partiel adaptatif pour le même but que le filtre précédent, réduire la composante du bruit, tout en préservant la composante du signal sur l'image TDM, afin d'éliminer l'obscurcissement du noyau lenticulaire, et faciliter le diagnostic au radiologue. Les principales étapes de l'APSF sont comme suit : (La Figure 2.4 montre un exemple correspondant à chaque étape).

**Étape 1 :** application d'un filtre moyenneur dont la taille du masque est  $M \times M$  à l'image originale.

**Étape 2 :** Assignment d'une fenêtre d'image de taille  $W_{max} * W_{max}$  depuis l'image originale ( $W_{max}$  est impair). La Figure 2.4 (a) est un exemple d'image de fenêtre dans le cas où  $W_{max}=9$ .

**Étape 3 :** Un masque d'image est générée en attribuant une valeur de masque binaire égale à :

- 0 si  $|I(i, j) - I(i_c, j_c)| > T$  ;
- si  $|I(i, j) - I(i_c, j_c)| \leq T$ .

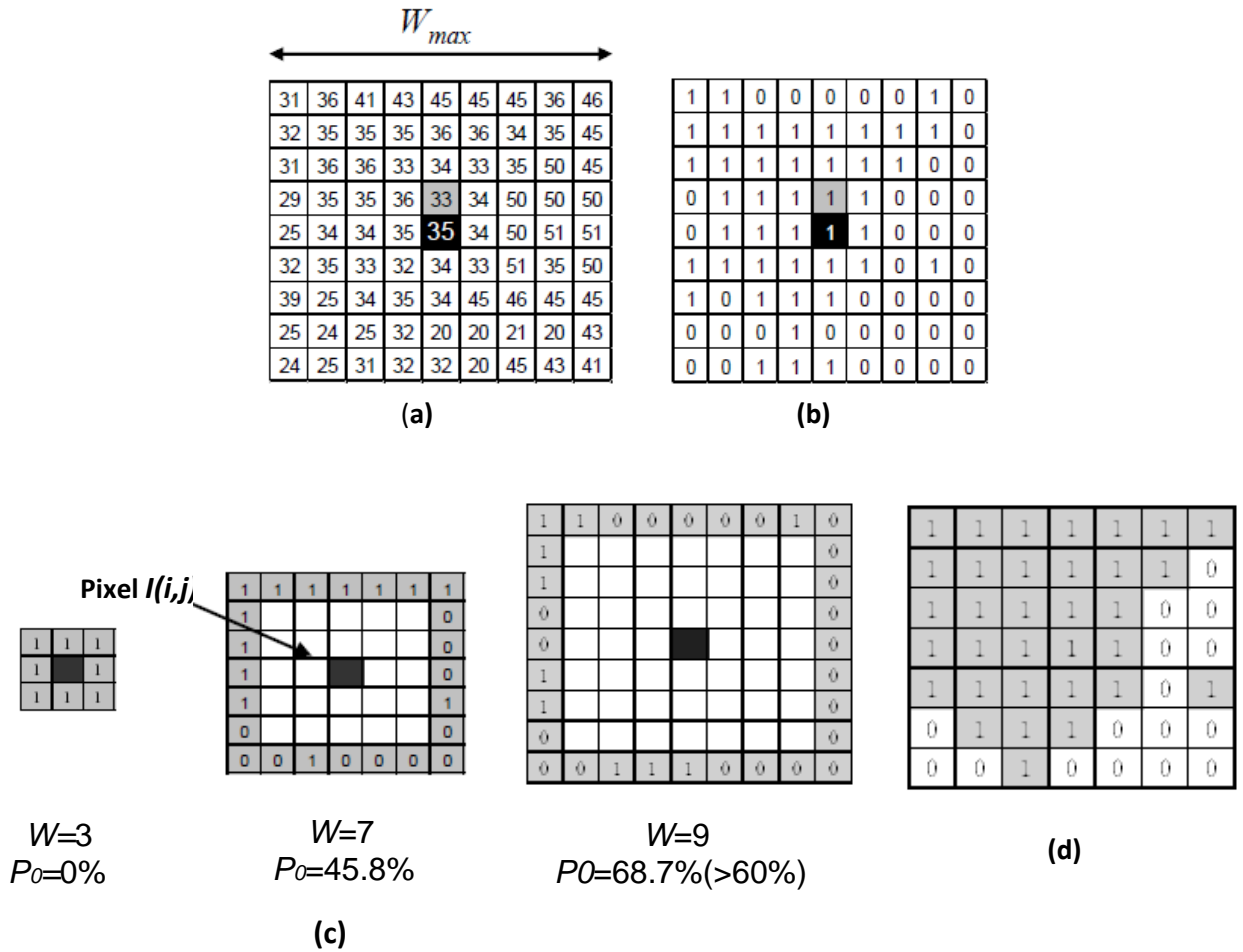
$I(i_c, j_c)$  est défini comme la valeur du pixel central dans la fenêtre de l'image.

$I(i, j)$  est également défini comme la valeur d'un autre pixel de la fenêtre, La Figure 2.4 (b) montre une image de masque obtenue à partir de la Figure 2.4 (a) dans le cas de  $T=5$ .

**Étape4 :** Pour chaque taille de fenêtre  $W \times W$  [ $W = 3,5,\dots, W_{max}$ ], le pourcentage  $P_0$  des zéros qui se trouvent dans la partie externe de la fenêtre, est calculé afin de déterminer la taille de la fenêtre, et  $P_0 \leq P\%$  La figure 1 (c) montre les zones externes [ $W = 3,7,9$ ] et  $P_0$  calculées à partir de chaque image de fenêtre ( $W = 7$  a été déterminé comme étant la taille réelle de la fenêtre sur la figure 2.4 (c)).

**Étape 5 :** Enfin, la valeur moyenne des pixels  $I(i, j)$  qui correspondent aux pixels du masque avec la valeur 1 est utilisée comme valeur de sortie sur le pixel central  $I(i_c, j_c)$  . La Figure 2.4 (d) montre l'image finale du masque obtenue à partir des figure 2.4 (b) et figure 2.4 (c).

**Étape 6 :** Tout le processus doit être appliqué sur chaque pixel de l'image originale qui sera alors considéré comme pixel central.

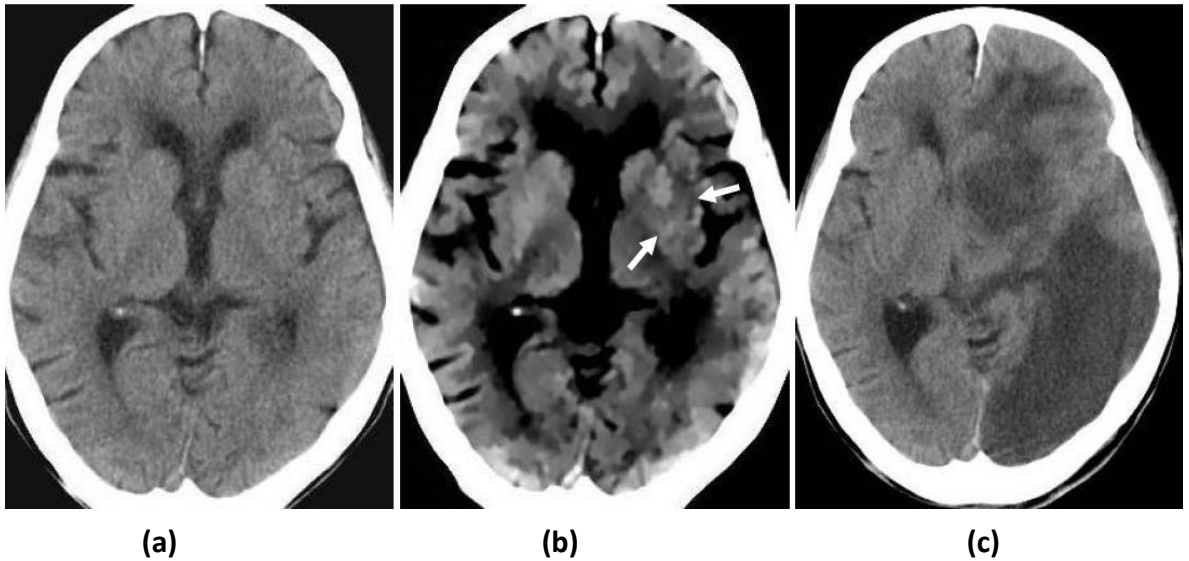


**Figure 2.4.** Sélection de voisinage adaptatif avec une valeur seuil de  $T = 5$ .

- (a) Un exemple de fenêtre d'image ( $I$ ) dont la taille de fenêtre initiale est  $9 \times 9$  ( $W_{max} = 9$ ).  
 (b) Image de masque générée à partir de (a) dans le cas de  $T = 5$ . (c) Détermination de la taille réelle de la fenêtre ( $W$ ). Le pourcentage de les zéros ( $P_0$ ) sont calculés sur la région de la zone externe (en gris) de image de masque(d) Image de masque finale obtenue à partir de (b) et (c).

L'APSF dépend des quatre paramètres  $M$ ,  $W_{max}$ ,  $T$  et  $P$ , par ailleurs  $T$  a été obtenu par une simulation préliminaire sur des images composites et  $T=3$  est la valeur adéquate à appliquer sur les images TDM, les trois autres paramètres ont été définis expérimentalement. La figure 2.5 montre les résultats obtenus après l'application du filtre APSF sur une image TDM obtenue deux heures après l'AVC.

En conséquence, la détection des signes précoces, en particulier l'obscurcissement du noyau lenticulaire a été remarquablement prouvé dans la figure ci-dessous.



**Figure 2.5.** Résultat de l'application du filtre APSF.

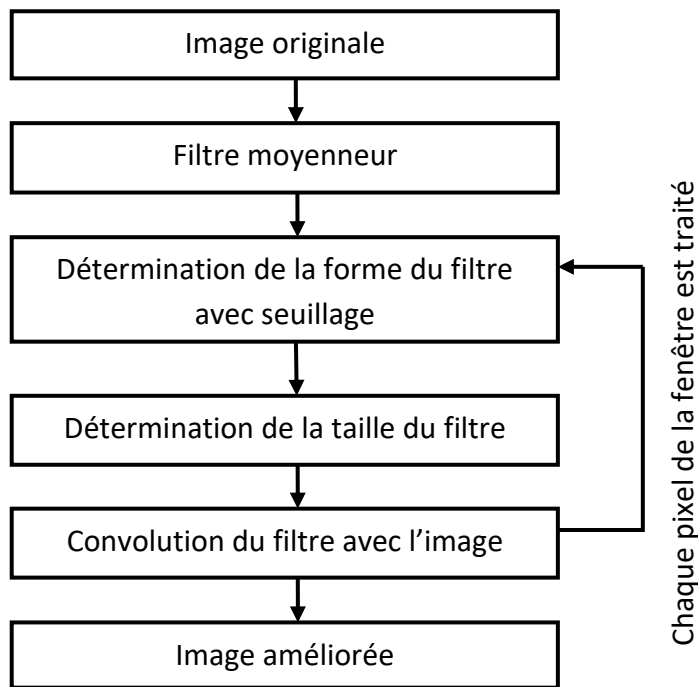
**(a)** Image originale **(b)** Image traitée **(c)** Image CT non améliorée obtenue 4 jours après l'infarctus cérébrale.

### 2.2.3. Filtre APAF

- **(2007) Noriyuki Takahashi et al. [48]** ont évalué la performance du filtre APSF pour un même objectif, l'amélioration de la visibilité des signes précoces d'un accident vasculaire cérébrale dans les images TDM.

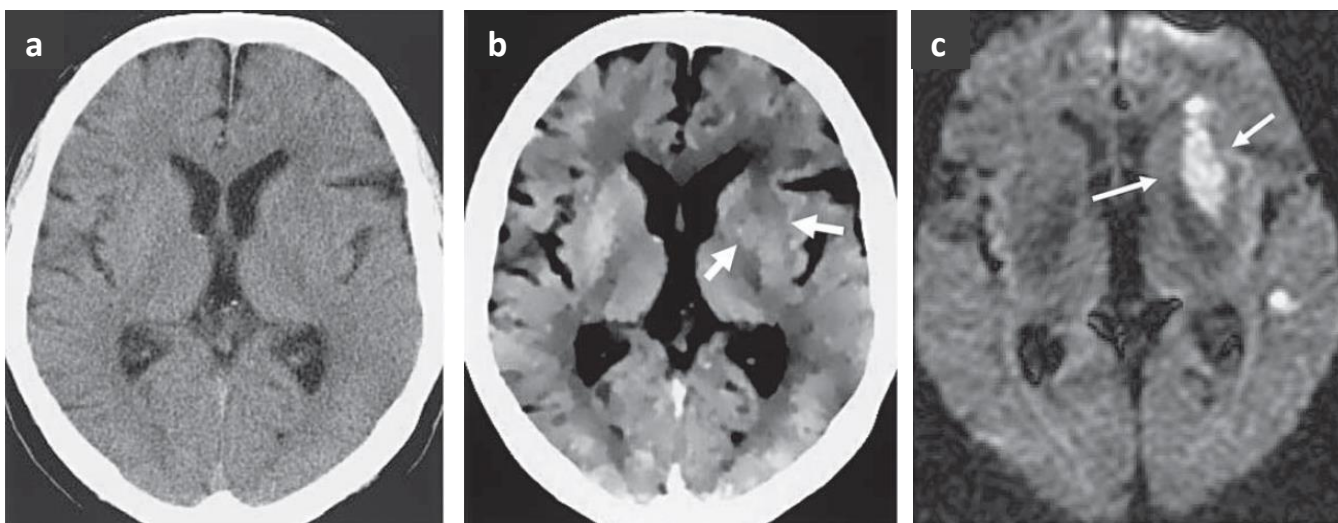
L'étude présente est une extension significative du travail présenté précédemment, le but était d'évaluer quantitativement et qualitativement la performance du filtre APSF, et pour une expression plus adéquate du filtre proposé, ils l'ont renommé comme APAF (Adaptive Partial Averaging Filter).

L'étude a été testée et évaluée sur 14 images des patients ayant une occlusion de l'artère cérébrale moyenne dans 45h après l'apparition des symptômes. La figure 2.6 montre les principales étapes du filtre APAF.



**Figure 2.6.** Organigramme des principales étapes du filtre APAF.

Le rapport signal sur bruit notée (SNR), le bruit de l'image originale et la réduction du bruit du filtre ont été mesurés, la valeur SNR des images traitées était environ huit fois plus élevée que celui de l'image originale, et une réduction de 87% du bruit a été obtenue en utilisant cette technique. La performance pour la réduction du bruit de l'APAF dépend largement des paramètres  $T$  et  $\alpha$ . Ces paramètres sont principalement utilisés pour déterminer la taille et la forme du filtre. Les résultats sont comme suit (figure 2.7).



**Figure 2.7.** Effet du filtre APAF

(a) Image originale (b) Image traitée (c) Image en résonance magnétique pondérée en diffusion prise au même moment que l'image originale (les flèches démontrent l'infarctus).

D'après les résultats obtenus comme le montre la figure 2.7. (b), le filtre APAF a le potentiel de prouver que la visibilité de la matière grise-blanche de l'interface normale dans l'hémisphère droit a été grandement améliorée et que la perte de la visibilité de la matière grise-blanche du noyau lenticulaire gauche est clairement détectable (flèches) et le bruit de l'image devient banal.

#### 2.2.4. Méthode d'amélioration à base d'ondelettes

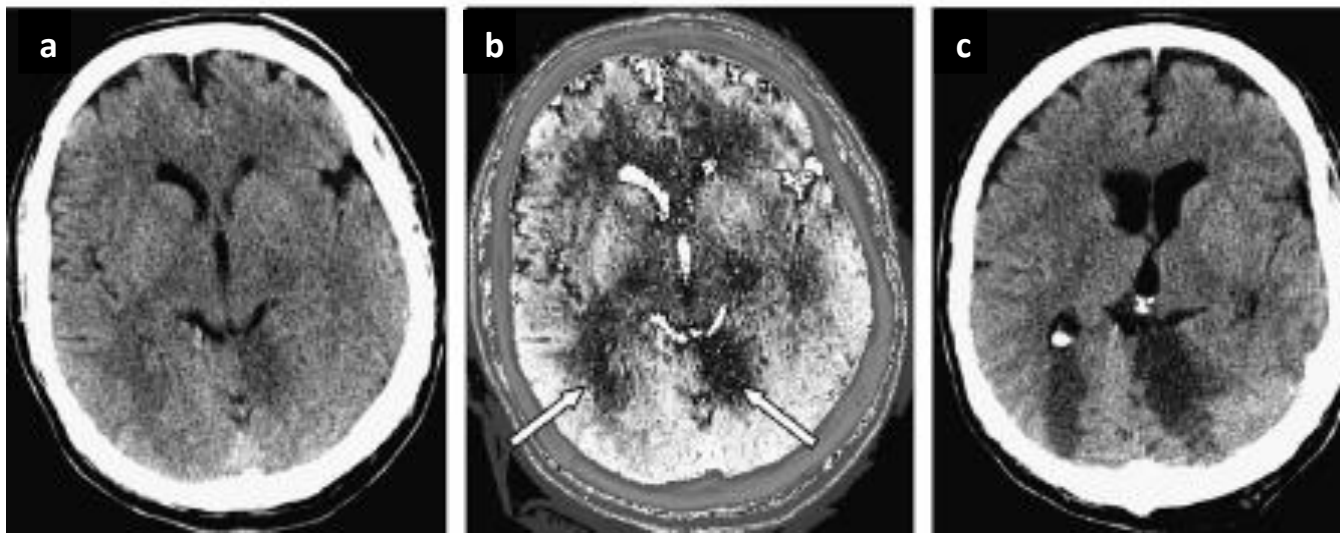
- (2007) A.Przelaskowski et al. [37] proposent une méthode de traitement d'images à base d'ondelettes. Le post-traitement des images dans le domaine des ondelettes a été précédé par la segmentation des ROI (Region of interest) pour éliminer l'amélioration des caractéristiques tissulaires inutiles, masquant les changements ischémiques, et défavorablement effectuer le diagnostic.

Ainsi, la fenêtre de segmentation de largeur 30 avec un réglage de niveau central de 35UH semble être la mieux adaptée à la détection précoce de l'AVC.

Ensuite, pour l'amélioration de l'image basée sur les ondelettes, la décomposition en ondelettes dyadiques à six échelles a été appliquée aux images et la modification non linéaire de la distribution des coefficients sur les échelles et les sous-bandes ont été optimisées pour améliorer au maximum la visibilité des symptômes hypodenses précoces de l'infarctus cérébral. Et pour la réduction de bruit, ils ont appliqué des grandeurs de coefficients décroissants dans les sous-bandes de fréquence moyenne et haute selon la formule de loi de puissance :

$d = c *  c ^p$	Eq 2.1
-----------------	--------

Enfin, pour la visualisation des données qui ont été traitées, les conditions de perception sont définies pour augmenter la visibilité de la distinction de la densité tissulaire. Les traits extraits et améliorés sont redimensionnés à une plage de luminosité limitée de 0 à 255 avec amélioration du contraste par égalisation de l'histogramme.



**Figure 2.8.** Exemples d'amélioration de la détection des AVC aigus  
**(a)** Image originale **(b)** Image post-traitée avec des zones hypodenses visibles (flèches)  
**(c)** Tomodensitométries de suivi utilisées pour confirmer un accident vasculaire cérébral.

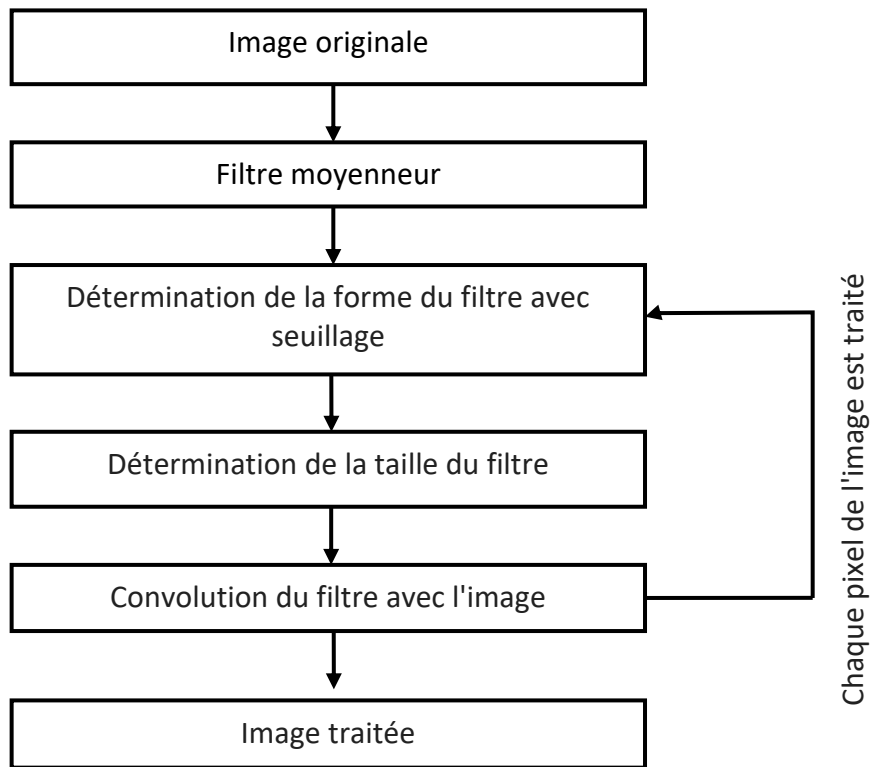
### Résultats

Les résultats rapportés (figure 2.8) indiquent que l'amélioration de l'AVC basée sur le traitement de l'image dans le domaine des ondelettes, peut faciliter l'interprétation des scanners dans l'infarctus aigu. Avec la méthode de visualisation de l'AVC améliorée, 56,3% (9/16) des infarctus ont été correctement détectés, par rapport à 12,5% (2/16) sur des images non améliorées.

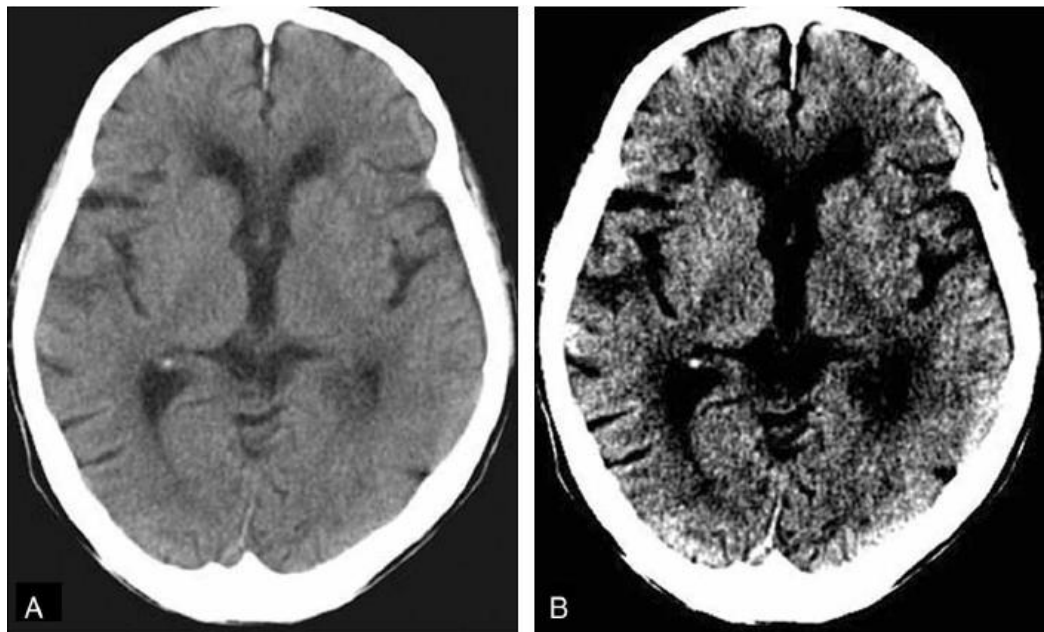
#### 2.2.5. Filtre APMF

- **(2008) Noriyuki Takahashi et al. [47]** ont proposé un algorithme APMF (adaptive partial median filter) qui est un filtre médian, avec une forme et une taille de filtre variables, déterminées en fonction de la distribution des valeurs de pixels des contours ou des arêtes, de la structure anatomique dans la région d'intérêt. Par exemple, si des pixels de bords (c'est-à-dire l'interface de matière blanche grise) sont inclus dans une région d'intérêt, un filtre de petite taille est utilisé comme filtre passe-bas pour préserver le bord de la structure. Si aucune des arêtes n'est incluse dans une région d'intérêt, un filtre de taille supérieure est utilisé comme filtre passe-bas puissant pour lisser les images bruitées.

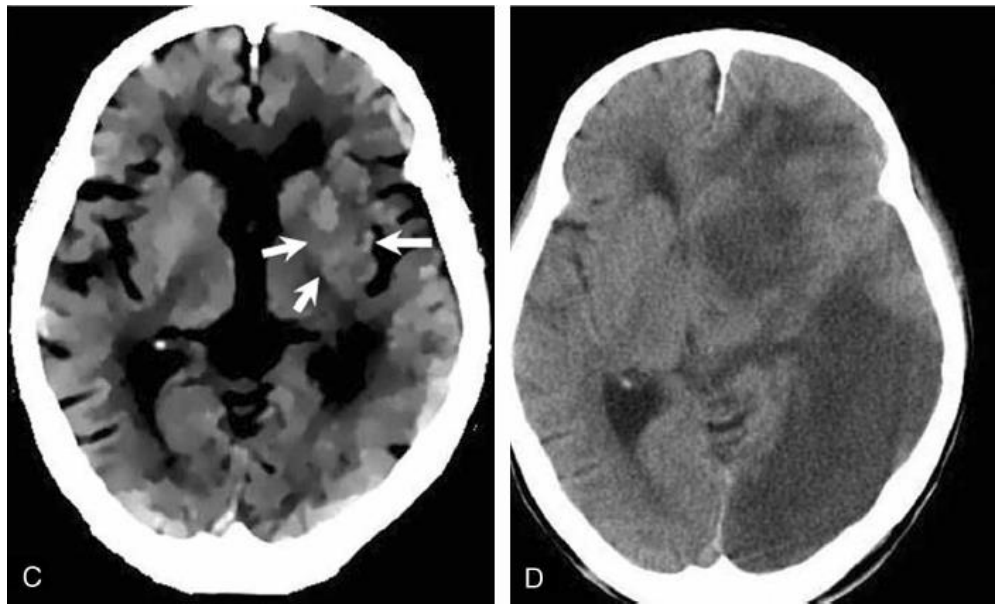
La figure 2.9 représente les principales étapes du filtre APMF.



**Figure 2.9.** Organigramme des principales étapes de l'APMF.







**Figure 2.10.** Image TDM d'une femme de 88 ans présentant une hémiparésie droite 1,5 heure après le début de l'AVC.

(A) L'image originale avec la largeur standard de la fenêtre de 80 UH. (B) L'image originale avec une largeur de fenêtre étroite de 20 UH montre que l'hypoatténuation parenchymateuse est subtilement détectable au niveau du noyau lentiforme gauche. (C) L'image traitée par APMF vue avec une largeur de fenêtre de 20 UH montre que l'hypoatténuation au niveau du noyau lentiforme gauche est clairement détectable (flèches). (D) Suivi TDM non amélioré pris 4 jours après AVC révèle des zones hypodenses.

### Résultats

Dans la présente étude, le nombre d'images affectées a été augmenté par l'utilisation de l'APMF dans les cas d'hypoatténuation. Leurs résultats (figure 2.10) ont permis aux interprètes la reconnaissance du parenchyme d'hypoatténuation de l'AVC aigu avec confiance dans la pratique clinique.

De plus, dans environ 50% des images où les résultats étaient positifs (meilleure visibilité des hypoatténuations), l'interprétation de l'observateur des images tomodensitométriques a été inversée avantageusement à partir des résultats négatifs aux résultats positifs dans les images avec hypoatténuation en utilisant les images traitées par APMF.

## 2.3. Techniques de détection

### 2.3.1. Méthode de cartographie z-score

- (2010) Yongbum Lee et al. [53] sont venus avec une nouvelle méthode de deux schémas fondamentaux, afin d'améliorer et de détecter les premiers signes d'un AVC ischémique aiguë, la technique de rehaussement était basée sur le filtre APMF défini précédemment [44], et une nouvelle technique de détection qui est la méthode de cartographie appelée « z-score ».

Les patients montrant de grandes lésions ischémiques sur les images TDM présentent un risque élevé de complications hémorragiques fatales après un traitement thrombolytique. Donc, la quantification de l'étendue des zones de lésions ischémiques apparues sur les images TDM est obligatoire, afin d'éviter ce risque. Cependant, du fait de la difficulté de détection de l'hypoatténuation (changement d'atténuation subtile de tissu cérébral ischémique), qui dépend en grande partie de la compétence et de l'expérience des interprètes, un système de score quantitatif de scanographie, a été proposé pour aider les interprètes à quantifier l'étendue des lésions ischémiques dans le territoire de l'artère cérébrale moyenne, c'est le système de calcul précoce du programme d'accidents vasculaire cérébraux de l'Alberta (ASPECTS), et même lorsque la méthode ASPECTS a été utilisée, la sensibilité pour la détection de l'AVC aigu était inférieur à 50% sur les images TDM non améliorées, c'est pour cela que la méthode de cartographie z-score a été développée, le but de la méthode est d'aider les interprètes à quantifier les régions d'hypoatténuation, et qui est basée sur une analyse d'image voxel par voxel. La méthode de mappage z-score comprend cinq étapes principales qui sont

sont comme

suit (figure 2.11) :

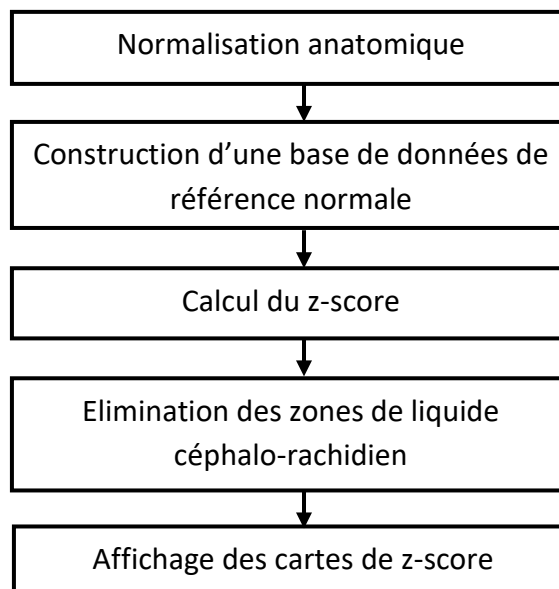


Figure 2.11. Organigramme des principales étapes de la méthode de mappage z-score.

Premièrement, les ensembles de données ont été transformés en un atlas cérébral standard à l'aide d'un logiciel de paramètre statistique de cartographie (SPM2), et la taille de la matrice utilisée pour la normalisation était de 79\*95\*69 voxels.

Deuxièmement, deux ensembles de données normaux ont été construits en calculant les moyennes et les écarts types (SD) des valeurs de voxels des images, à partir de la base de données TDM normalisée. La base de données comprenait 28 contrôles normaux.

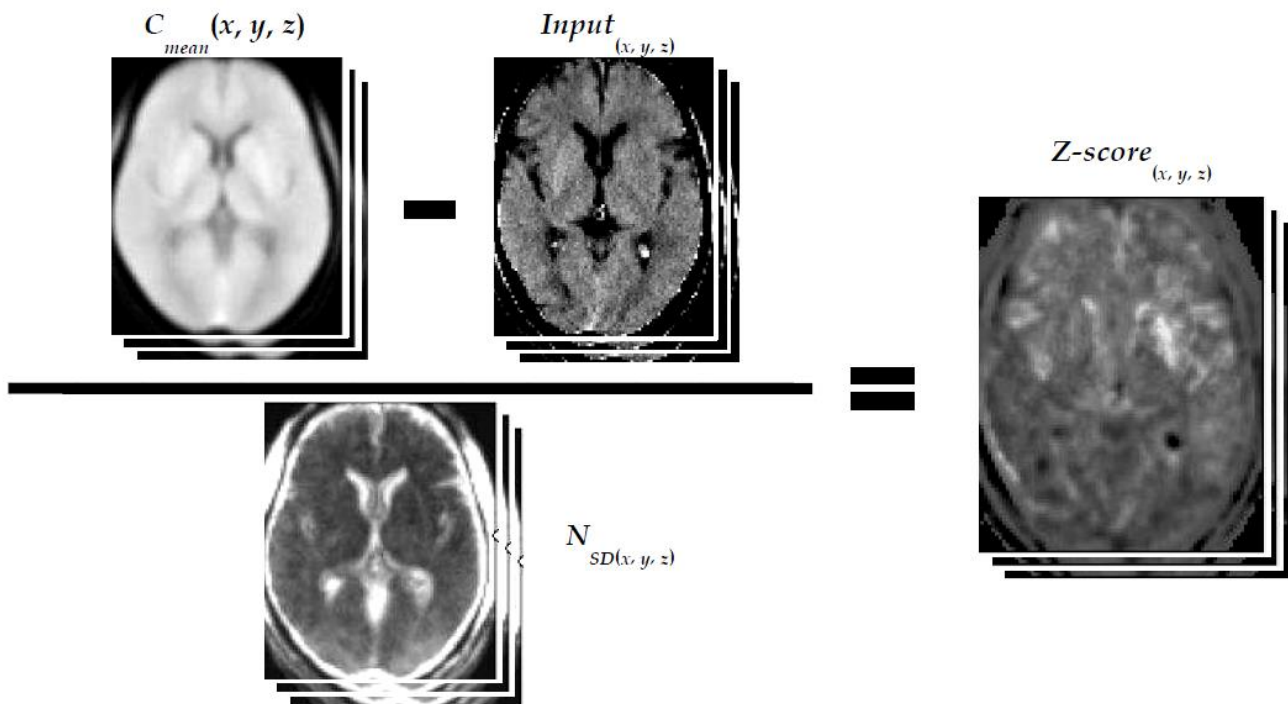
Troisièmement, le z-score a été calculé sur une base d'images et pour chaque image, on calcule le score pour chaque voxel, défini par l'équation suivante :

$z - score (x, y, z) = (C_{mean}(x, y, z) - Input(x, y, z)) / N_{SD}(x, y, z)$	Eq 2. 2
--	---------------

**C<sub>mean</sub>** et **N<sub>SD</sub>** représentent la moyenne et l'écart type de la donnée de référence normale aux coordonnées (x, y, z) respectivement.

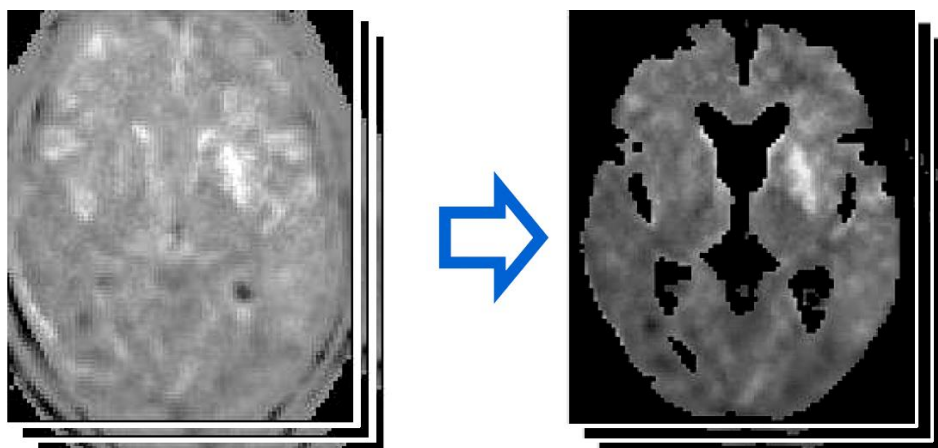
**Input<sub>(x, y, z)</sub>** est la valeur d'un ensemble de données de patient normalisé spatialement au même système de coordonnées.

La figure 2.12 donne un exemple de calcul z-score pour les images TDM.



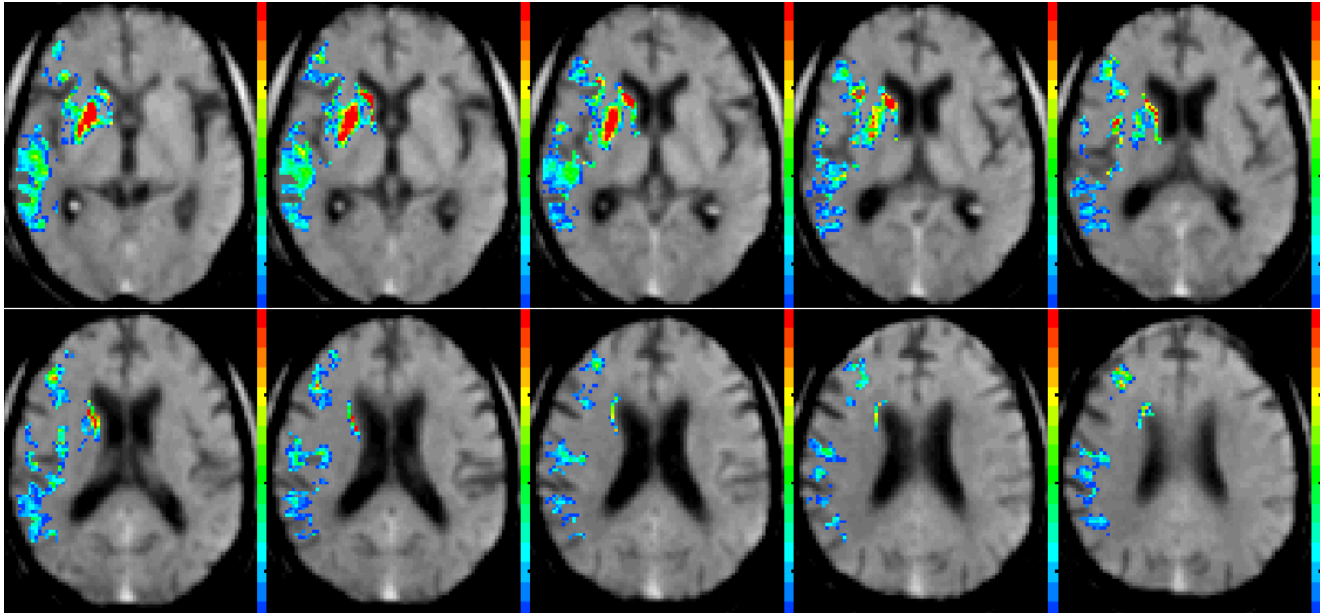
**Figure 2.12.** Calcul de z-score pour les images TDM en entrée.

Dans la quatrième étape, les zones de LCR susceptibles de donner des résultats faussement positifs ont été éliminées de l'ensemble de données z-score, en utilisant une technique de seuillage en échelle de gris (figure 2.13).



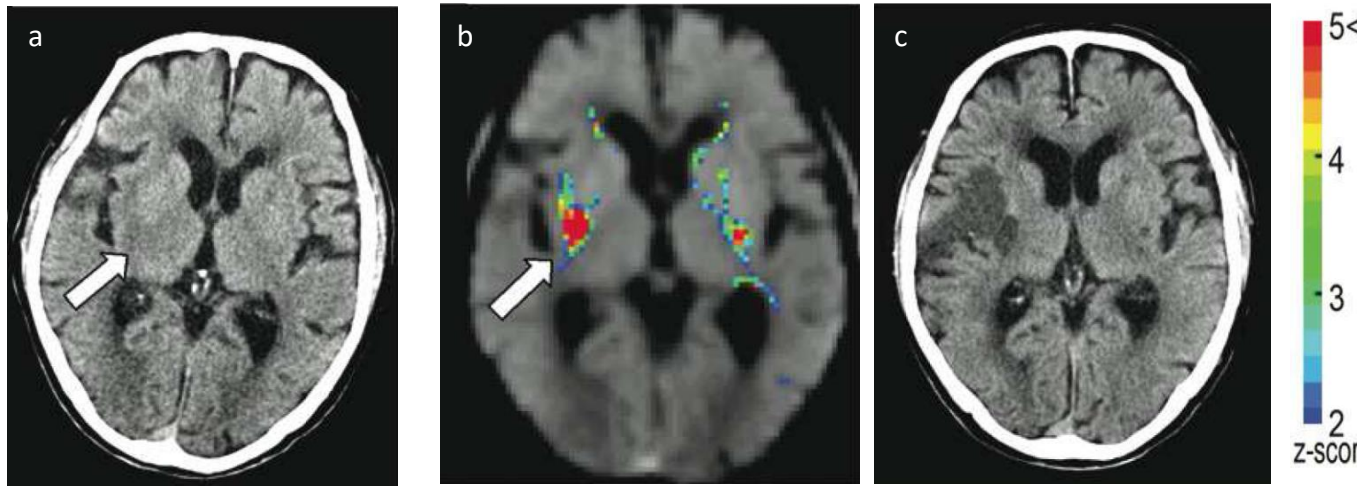
**Figure 2.13.** Elimination des zones faussement positives.

Enfin, l'ensemble de données d'entrée TDM normalisé et la carte z-score ont été reconstruits avec une coupe d'épaisseur de 4 mm. La carte z-score a ensuite été superposée à l'ensemble de données TDM normalisées, et a été codée en couleur pour refléter les plages des z-scores, comme le montre la figure.2.14. Les petites grappes de 50 voxels ou moins ont été retirées de la carte z-score avant d'afficher cette dernière.



**Figure 2.14.** Affichage des cartes de z-score.

Le temps d'exécution requis pour le traitement du mappage de z-score, y compris la normalisation, le traitement d'image et l'affichage de la carte avec un ordinateur personnel, était d'environ six minutes. Les implémentations de transfert de données pour le traitement ont été effectuées manuellement dans cette étude, le diagnostic avec des cartes de z-score pourrait prendre plus de temps dans une situation clinique, donc l'inconvénient de ce système est le temps d'exécution. Par contre l'avantage de la méthode de cartographie z-score est son potentiel de pouvoir aider les neuroradiologues à quantifier l'étendue des régions d'hypoatténuation d'un AVC aigu sur des images TDM non améliorées (figure 2.15).



**Figure 2.15.** Image TDM d'un homme de 92 ans souffrant d'hémiplégie gauche 1,3h après l'AVC  
**(a)** Image TDM non améliorée montre l'hypoatténuation parenchymateuse au noyau lenticulaire droit (flèche) **(b)** La carte z-score a permis à quatre observateurs d'éviter de manquer l'hypoatténuation au niveau du noyau lentiforme droit (flèche blanche), les z-scores sont indiqués par une barre de couleur (à droite) **(c)** Image TDM de suivi obtenue un jour après l'infarctus montre des zones hypodenses dans la distribution droite de l'artère cérébrale moyenne.

### 2.3.2. Méthode de cartographie z-score et score ASPECT

- **(2011) Noriyuki Takahashi et al. [45]** ont fait une étude dont l'objectif est de développer un système de détection assisté par ordinateur pour l'identification de l'hypo-atténuation des accidents vasculaires cérébraux aigus, sur des images TDM non améliorées, afin de sélectionner les patients pour la thrombolyse des accidents vasculaires cérébraux aigus. Cette méthode est basée sur une méthode de mappage de z-score.

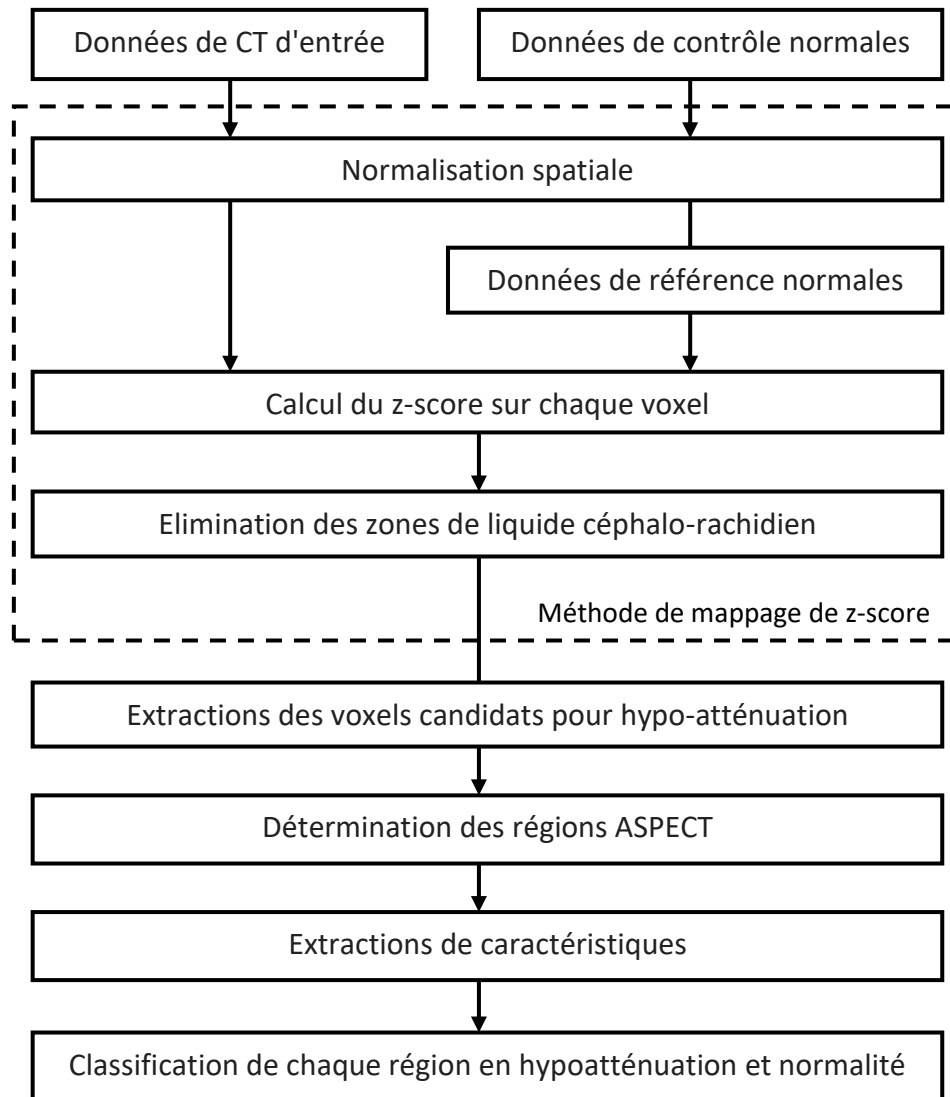
L'algorithme de la méthode développée comporte cinq étapes principales, la figure 2.16 montre l'organigramme des principales étapes de la technique.

#### ➤ Méthode de cartographie z-score

Tout d'abord, tous les ensembles de données ont été transformés en un atlas cérébral standard à l'aide du logiciel SPM2 (Statistical Parametric Mapping 2).

La méthode de cartographie z-score consistait en cinq étapes principales comme indiqué dans la figure 2.16. La taille de la matrice utilisée pour la normalisation était de 79 \* 95 \* 69 voxels (taille de voxel anisotrope de 2 mm). Les ensembles de données

traitées ont été lissés avec un noyau gaussien isotrope de 4 mm de largeur maximale et demi-maximum.



**Figure 2.16.** Organigramme illustrant le processus d'un schéma informatisé pour la détection de l'hypoatténuation d'un accident vasculaire cérébral aigu, dans chacune des régions définies par ASPECTS, sur des images de tomodensitométrie non améliorées.

Deuxièmement, deux ensembles de données normaux de référence, ont été construits en calculant les déviations moyenne et standard (SD) des valeurs de voxel des images à partir des bases de données TDM normalisée composée de 37 contrôles normaux. Troisièmement, ils ont calculé le z-score sur une base de voxel par voxel, défini comme suit:

$z - score_{(x,y,z)} = (C_{mean(x,y,z)} - Input_{(x,y,z)}) / N_{SD(x,y,z)}$	Eq 2.3
---	--------

➤ **Extraction de voxels candidats présentant une hypoatténuation**

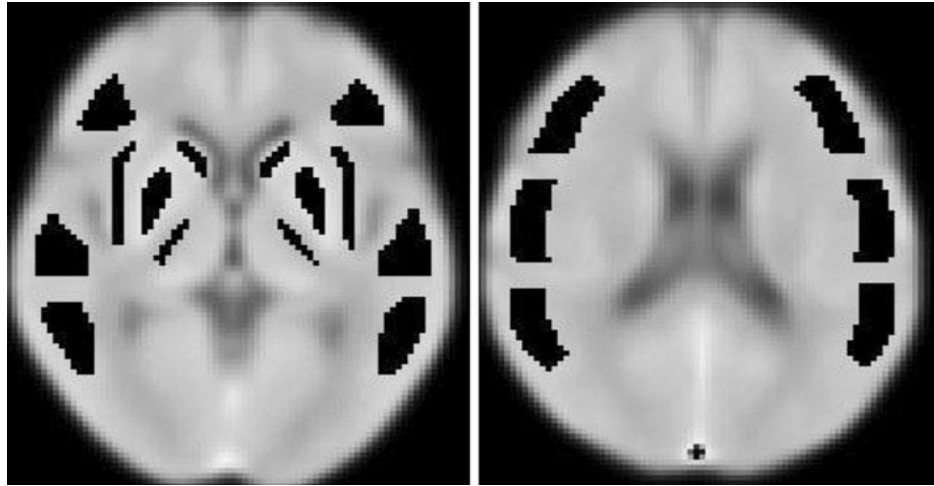
Comme l'hypoatténuation montre une zone ayant une valeur z-score élevée, et apparaît comme des grappes au-dessus d'une certaine taille, les auteurs ont extrait les voxels ayant une valeur z supérieure à une valeur seuil d'un ensemble de données z-score.

Dans le schéma, ils ont d'abord extrait les voxels candidats pour une hypoatténuation ayant un score de z égal ou supérieur à 1,0, à partir de l'ensemble de données z-score. Ils ont ensuite extrait les grappes ayant 100 voxels ou plus, des voxels candidats, après avoir appliqué la méthode d'étiquetage de voisinage 6-adjacente à l'ensemble de données z-score. Les valeurs du seuil du z-score et du volume de grappe ont été déterminées de manière empirique, sur la base de leurs tests de performance précédant de la méthode de mappage z-score.

➤ **Détermination des régions ASPECTS**

Pour extraire les voxels candidats présentant une hypoatténuation dans chacune des régions définies par ASPECTS, dans l'ensemble de données z-score obtenu, ils ont d'abord construit un ensemble de données de volume d'intérêt (VOI). Pour la construction de cet ensemble de données, un neuro-radiologue (K.I.) a tracé manuellement chaque contour des 10 régions, selon la méthode ASPECTS dans chacun des hémisphères cérébraux de la base de données de référence normale. La figure 2.17 montre des parties du jeu de données du masque VOI.





**Figure 2.17.** Parties de l'ensemble de données du masque VOI comprenant 20 VOI sur les deux hémisphères cérébraux. Les zones noires indiquent les VOI correspondant aux emplacements définis par ASPECTS.

➤ **Extraction de caractéristiques et classification**

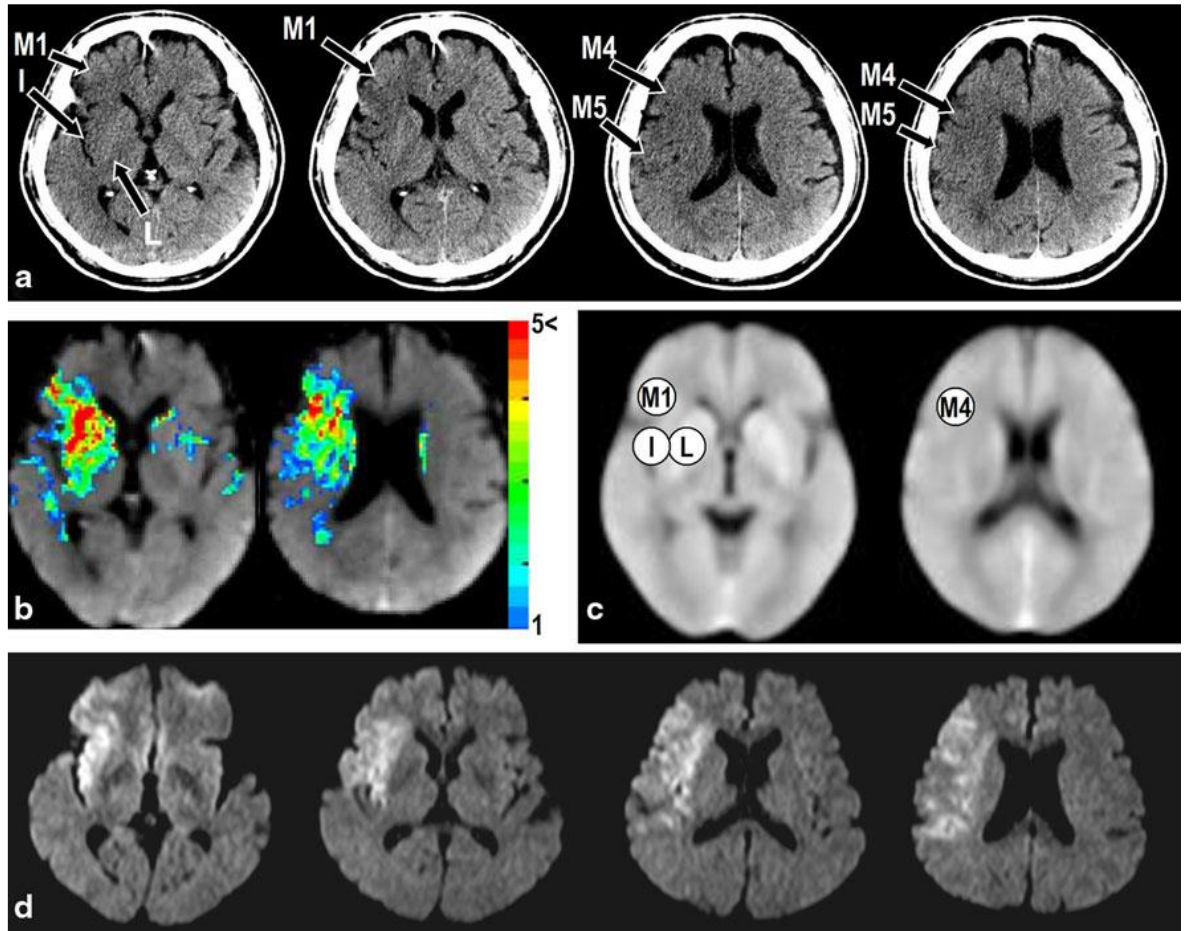
Dans les cartes de z-score, les zones d'hypoatténuation ont généralement des valeurs de z-score plus élevées que les zones normales. Par conséquent, ils ont obtenu deux caractéristiques basées sur le z-score des voxels constitués de grappes extraites dans chaque VOI. Les deux caractéristiques, à savoir la valeur moyenne du z-score (AZ) et le montant total de la valeur du z-score (TZ), sont définies comme suit :

$AZ = \sum_{I=1.0}^{I_{max}} H(I) / \sum_{I=1.0}^{I_{max}} H(I)$	Eq 2.4
--	--------

$TZ = \sum_{I=1.0}^{I_{max}} H(I).I$	Eq 2.5
--------------------------------------	--------

Où  $H(I)$  est la fréquence dans l'histogramme de la valeur de z-score,  $I$  est la valeur de z-score et  $I_{max}$  est la valeur maximale dans les voxels extraits. Notez que, dans la définition de la TZ,  $H(I)$  représente le nombre de voxels extraits en fonction de la valeur du z-score, et une grande zone d'hypoatténuation tend à représenter une valeur TZ plus élevée.

Ils ont utilisé un classificateur de caractéristiques basé sur l'analyse discriminante linéaire (LDA) pour différencier les zones d'hypoatténuation des zones normales.



**Figure 2.18.** Image TDM d'un homme de 69 ans présentant une hémiplégie gauche 1h après le début de l'AVC, présentant une hypoatténuation parenchymateuse.

**(a)** Les images TDM non améliorées montrent une hypoatténuation aux régions L, I, M1, M4 et M5 de droite (flèches). **(b)** Les images de données de z-score après extraction de voxels candidats d'hypoatténuation montrent que les zones de z-score élevées correspondent à la région d'hypoatténuation sur les images TDM. **(c)** Les images de sortie du schéma CADe. Ce schéma classe les régions L, I, M1 et M4 droites comme étant hypoatténuées, mais la région M5 est normale (caractères encerclés). **(d)** Les images IRM pondérées après la première TDM ont révélé les zones hypodenses dans la distribution de l'artère cérébrale moyenne droite.

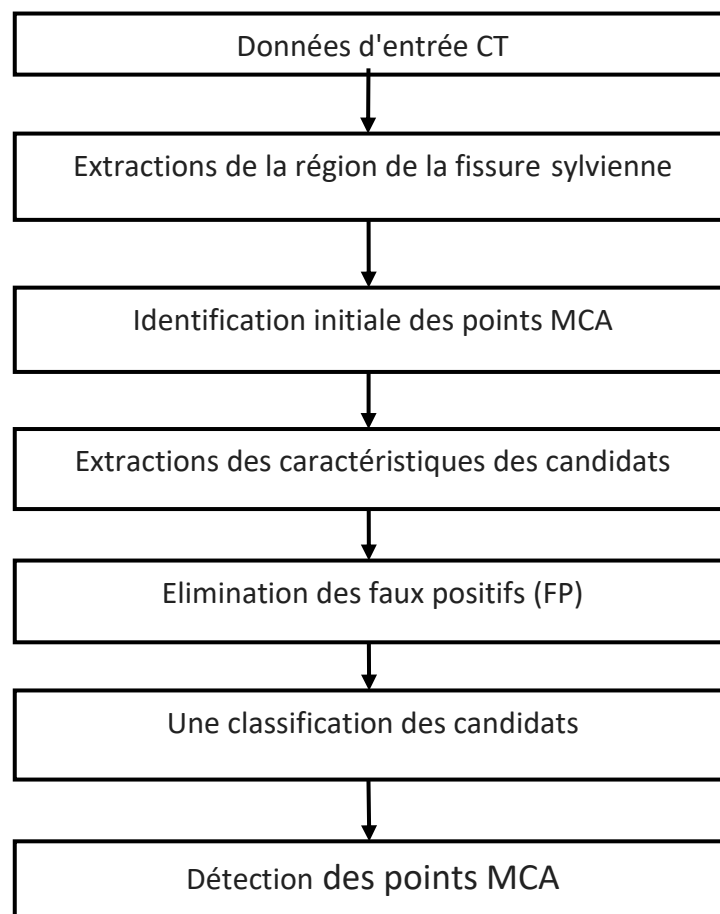
## Résultats

Dans cette étude, la sensibilité et la spécificité moyennes dans la détection et la classification de l'hypoatténuation avec les deux caractéristiques (AZ et TZ) pour les neuf régions ASPECTS sont respectivement de 74,2% et 90,6%.

Il y avait une limite à cette étude. Le gonflement du cerveau (effacement des sillons corticaux), l'une des découvertes de la tomodensitométrie dans les cas d'AVC aigu, n'a pas été traité comme une cible pour cette méthode, car la cartographie du z-score qu'ils ont utilisé dans cette méthode ne pouvait pas extraire le gonflement du cerveau.

### 2.3.3. Méthode de détection automatique

- (2013) Noriyuki Takahashi et al. [46] leur travail consiste au développement d'une méthode automatique pour la détection des signes précoces de l'AVC, l'algorithme comporte 5 étapes majeures citées ci-dessous (figure 2.19) :

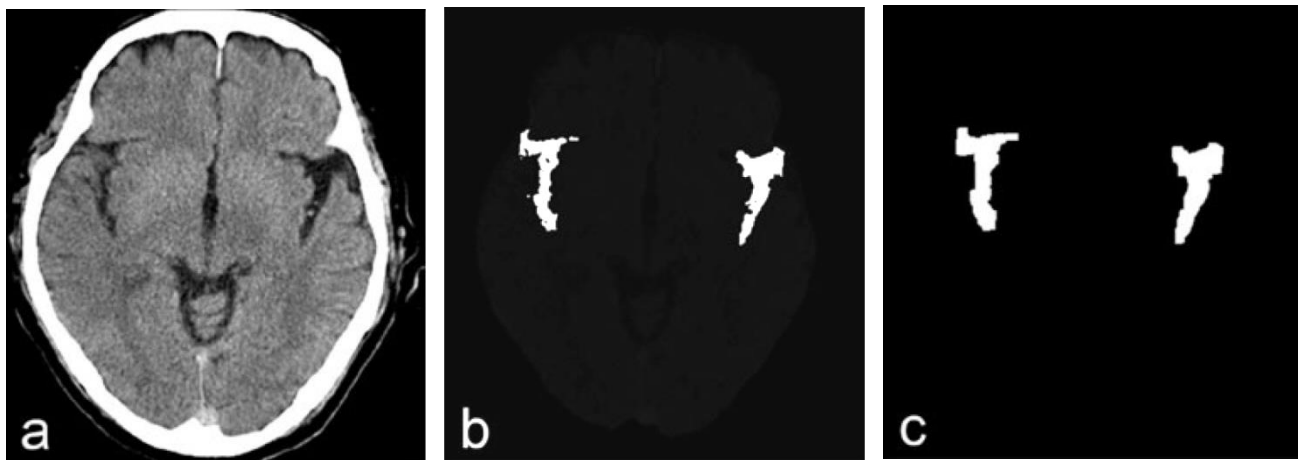


**Figure 2.19.** Organigramme illustrant la procédure pour le schéma informatisé proposé pour la détection du signe de point MCA (artère cérébrale moyenne).

Un schéma basé sur des règles et une classification des candidats utilisant un classifieur SVM (support vecteur machine) avec quatre fonctions.

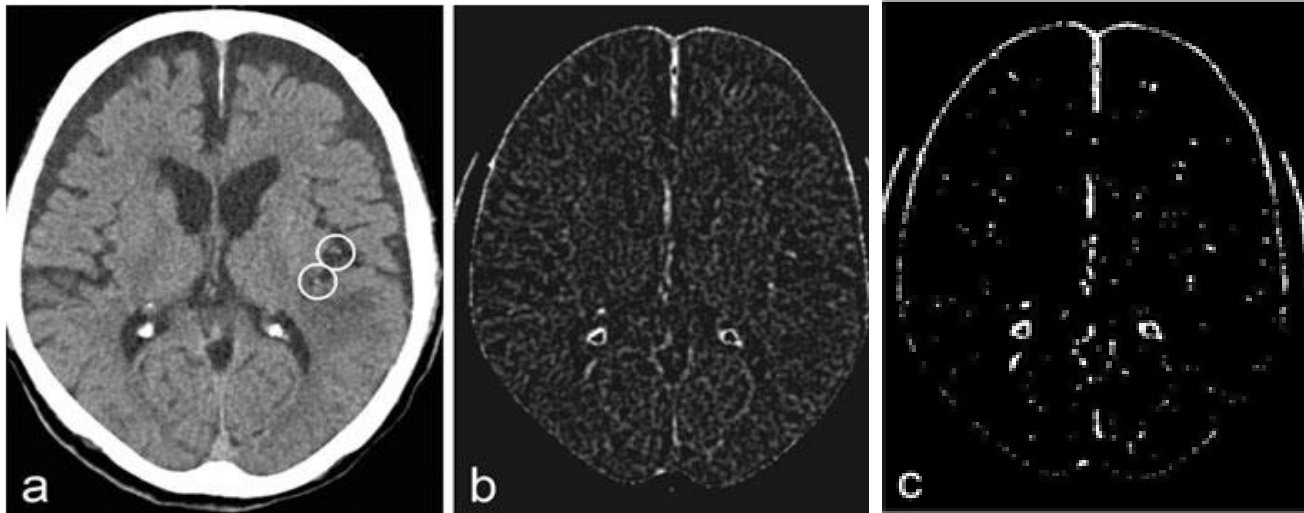
Dans la 1ère étape ils déterminent les régions de la fissure sylvienne en utilisant une technique de croissance de région 3D, les principales étapes de l'extraction de la région sylvienne sont :

- 1) Un filtre moyenné de taille 3x3 ;
- 2) Des données de TDM ont été construites avec les images 2D ;
- 3) Dans le processus de la mise en œuvre de la technique de croissance de région les données de la graine incluaient 2 régions qui étaient définies sur les régions de la fissure sylvienne droite et gauche respectivement, celles-ci sont développées à partir des semences initiales en fonction d'un critère d'arrêt (valeur seuil de TDM qui est inférieure à celle du parenchyme cérébral a été utilisée) (figure 2.20);
- 4) Après l'application de la technique de la croissance de région des opérations d'ouverture et de fermeture ont été effectuées pour éliminer le bruit et fermer de petit trou dans les régions de la fissure sylvienne.



**Figure 2.20.** Exemples illustrant l'extraction des régions de fissure sylvienne sur des images TDM  
**(a)** Image TDM non améliorée **(b)** Résultat de l'image obtenue après l'application de la technique de croissance de région **(c)** Extraction des fissures sylvienne après l'exécution des opérations morphologiques.

La 2<sup>ème</sup> étape qui est l'identification initiale des points MCA basée sur la transformation morphologique de la couche supérieure.



**Figure 2.21.** Exemple de processus d'extraction des candidats initiaux pour le signe point MCA.

**(a)** Une image CT non améliorée. Les zones circulaires indiquent un signe de point MCA. **(b)** L'image obtenue après l'application de la technique de croissance de la région. **(c)** Régions extraites des candidats pour un signe de point MCA en utilisant une technique de seuillage.

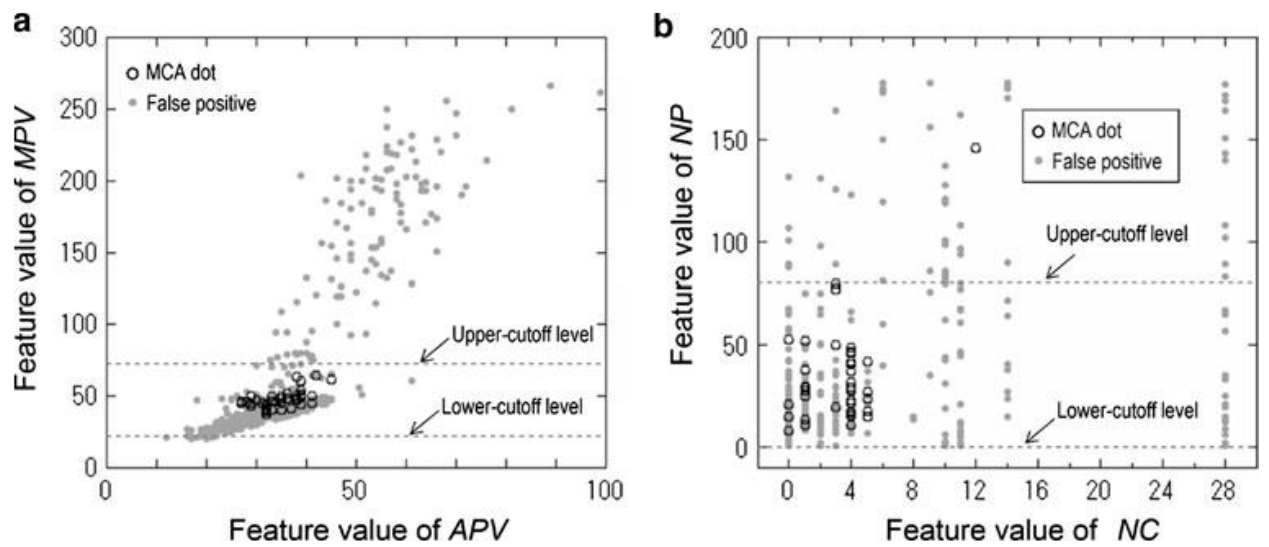
Les principales étapes d'identification initiale des points MCA sont : un filtre moyenné  $3 \times 3$ , puis la transformation de la couche supérieure blanche (figure 2.21 (a)).

La 3<sup>ème</sup> étape consiste en l'extraction de caractéristiques,

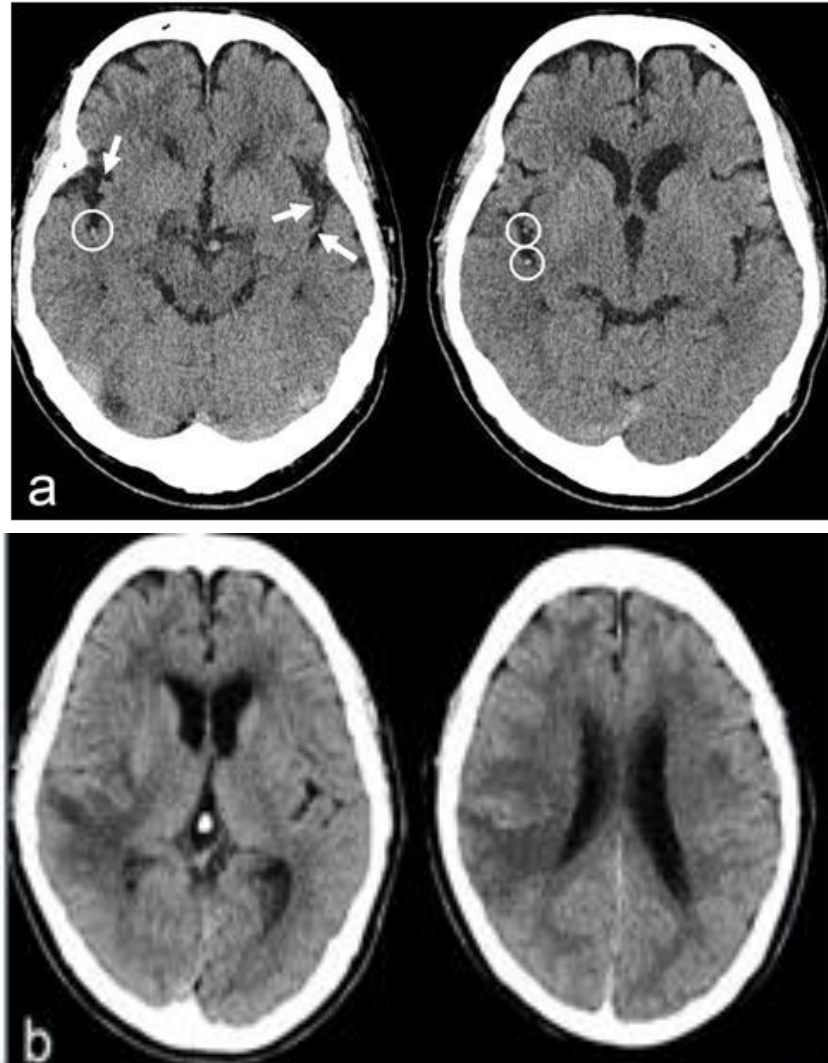
Après l'identification du signe MCA, ils ont extrait quatre entités de chaque région: (1) la valeur maximale des pixels dans une région (MPV), (2) la valeur moyenne des pixels dans la région (APV), (3) le nombre de pixels dans la région (NP), et (4) le nombre de régions connectées perpendiculairement aux plans de l'image (NC).

Pour la 4<sup>ème</sup> et dernière étape qui est la Classification,

Étant donné que les caractéristiques du MPV et du NP des structures peuvent être considérablement différentes de celles des véritables candidats aux points MCA, un schéma basé sur des règles avec les deux caractéristiques a été utilisé pour éliminer les FP avant la classification (figure 2.22). Si un candidat se situait en dehors de l'intervalle des valeurs seuils inférieures à supérieures dans l'espace des caractéristiques, le candidat était considéré comme un FP.



**Figure 2.22.** Répartition des valeurs de caractéristiques. Les lignes en pointillés indiquent les valeurs de seuil de coupure pour le schéma basé sur des règles. **(a)** MPV vs APV. **(b)** NP vs NC  
 Ensuite, pour la classification des candidats, ils ont utilisé un classificateur de machines à vecteurs de support (SVM) avec quatre caractéristiques extraites (figure 2.23).



**Figure 2.23.** Image TDM d'un homme de 75 ans avec hémiparésie gauche à 2 h après l'apparition d'un AVC présentant le signe MCA. **(a)** Deux images CT non améliorées montrent trois signes de points MCA dans la fissure sylvienne droite (cercles). La méthode proposée a permis de détecter correctement ces signes de points MCA. **(b)** Les images de tomodensitométrie de suivi démontrent que des zones de faible densité sont apparentes avec une hémorragie dans la région operculaire insulaire et pariétale droite.

### Résultats

La performance de la classification en utilisant le SVM atteint une maximum sensibilité de 97,5% (39/40) à un taux de FP (faux positive) de 1,28 par image. Ils ont évalué cette méthode de détection qui a atteint une sensibilité de 97,5% à un taux de FP de 0,5 pour un hémisphère. La méthode qu'ils ont mis au point a le potentiel de détecter le signe ponctuel MCA d'un accident vasculaire cérébral aigu sur des images TDM non améliorées.

## **Conclusion**

Nous avons présenté dans ce chapitre les méthodes qui ont travaillé sur l'amélioration d'images en suspicion d'infarctus cérébrale aigu ainsi sur la détection des signes précoces, ces derniers sont parfois mal observés par le médecin dans les premières heures suivant l'AVC. Après avoir étudié chaque article, celui qui a donné de meilleurs résultats et une meilleure fiabilité est la technique de l'APMF qui a été comparée avec 14 autres filtres, ces résultats de comparaison indiquent clairement que l'APMF était le plus performant, on va approfondir et donner plus de détails sur l'algorithme de cette technique dans le chapitre suivant en expliquant chaque étape du filtre avec la méthode générale proposée.



## ***Chapitre 3: Méthode hybride***

Le traitement d'images est un domaine très vaste qui a connu, et qui connaît encore, un développement important depuis quelques dizaines d'années. On le définit comme l'ensemble des méthodes permettant de modifier une image numérique afin d'améliorer son aspect visuel ou d'en extraire des informations.

A partir de la problématique élaborée dans notre travail, et d'après les techniques proposées dans notre recherche bibliographique, nous avons opté pour une combinaison de deux filtres « filtre moyenneur » et « filtre APMF », ainsi qu'un étirement d'histogramme afin d'améliorer et d'enlever le maximum de bruit dans les images tomodensitométriques en cas d'un accident vasculaire cérébral ischémique à l'état précoce.

Dans ce chapitre, nous allons donner des notions sur les types de bruits et le débruitage de l'image, et expliquer par la suite chaque étape de la méthode que nous avons suivie.

### **3.1. Bruit et débruitage de l'image numérique**

Un bruit (parasite) dans une image est considéré comme un phénomène de brusque variation de l'intensité d'un pixel par rapport à ses voisins. Il est plus particulièrement visible dans les zones peu éclairées, où le rapport signal/bruit est faible, il existe plusieurs sortes de bruits ou perturbations :

- Bruit lié au contexte de l'acquisition : bougé, dérive lumineuse, flou, poussière... ;
- Bruit lié au capteur : distorsion de la gamme des niveaux de gris, distorsion géométrique, mauvaise mise au point ;
- Bruit lié à la numérisation : codage, quantification, échantillonnage (moiré, effet poivre et sel) [51].

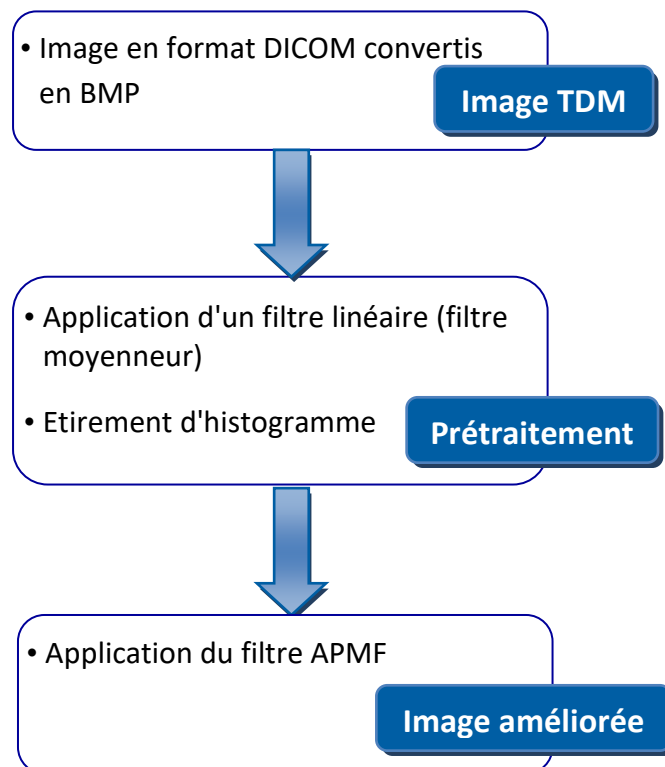
Les artéfacts métalliques en scanner sont une source de difficulté diagnostique importante, et quotidienne d'où l'accumulation du bruit dans l'image [4], l'importance du bruit est fonction de la quantité d'information résiduelle enregistrée par le détecteur.

Le filtrage a pour but d'éliminer l'effet des perturbations en essayant de ne pas toucher aux informations essentielles de l'image (contours, dynamique, textures etc.)

[6]. Son objectif est de réduire les variations d'intensité au sein de chaque région de l'image tout en respectant l'intégrité des scènes : les transitions entre régions homogènes, les éléments significatifs de l'image doivent être préservés au mieux. Différentes méthodes de filtrage ont été développées suivant le type et l'intensité du bruit, ou les applications auxquelles on destine l'image. Les premières et les plus simples de ces méthodes sont basées sur le filtrage linéaire stationnaire (invariant par translations), mais les limitations de ces techniques (en particulier leur mauvaise conservation des transitions) a conduit au développement des filtres "non-linéaire".

### 3.2. Organigramme général de la méthode à suivre

L'organigramme général de la méthode est donné par la figure 3.1.



**Figure 3.1.** Organigramme de la méthode utilisée.

Les principales étapes de la méthode proposée sont définies comme suit :

#### ***a. Acquisition de l'image***

Les images utilisées sont sous format DICOM (Digital Imaging and Communications in Medicine), elles ont été transférées depuis une base de données d'un scanner

directement vers l'ordinateur via un support DVD afin de conserver le maximum d'information de l'image. Le format de données d'images traitées était converti en format BMP après avoir été récupérées d'un format de données d'images d'origine.

### ***b. Prétraitement***

En TDM, les signes précoces de l'AVC sont retardés par rapport à l'IRM. On rapporte une positivité de l'IRM de plus de 80% au cours des premières 24 heures versus 60% en TDM.

Mais le scanner cérébral reste aujourd'hui indispensable pour séparer une lésion hémorragique d'une lésion ischémique, à la phase aiguë des infarctus cérébraux [15]. La détection des signes précoces d'un AVC ischémique dépend de plusieurs facteurs. Le premier est vraisemblablement le délai de réalisation du scanner par rapport au début de l'ischémie. Il est a priori impossible d'établir précisément une chronologie d'apparition de chacun de ces signes car leur délai d'apparition est plurifactoriel. En effet, il dépend notamment de la sévérité et de la localisation de l'ischémie, des possibilités de suppléances vasculaires et de la résistance à l'ischémie de la zone [3], et de la qualité des images obtenues, à savoir que les images TDM sont entachées de différents types d'artéfacts qui sont dans la plupart du temps difficile à éliminer sans supprimer l'information utile dans l'image. Il est donc nécessaire d'appliquer une phase de prétraitement aux images TDM. Dans notre cas, nous avons utilisé le filtre moyenneur qui est le plus adéquat pour préparer l'image à l'étape suivante, en éliminant le maximum de bruit et ceci après avoir choisi la taille adéquate de la matrice du filtre. On utilise par la suite un étirement d'histogramme afin d'ajuster le contraste de l'image d'entrée et d'accentuer ses intensités minimale et maximale, pour mettre en valeur les zones claires et les zones sombres de l'image.

### ***c. Amélioration de l'image***

Cette étape consiste à utiliser un filtre médian partiel « APMF » (Adaptive Partial Median Filter) pour un lissage adaptatif après le débruitage de l'image.

L'APMF est un filtre médian avec une forme et une taille variables déterminées en fonction de la distribution des valeurs de pixels des contours ou des arêtes de la structure anatomique dans la région d'intérêt. Par exemple, si des pixels de bords (c'est-à-dire l'interface de matière blanche grise) sont inclus dans une région d'intérêt,

un filtre de petite taille est utilisé comme filtre passe-bas faible, pour préserver le bord de la structure. Si aucune des arêtes n'est incluse dans une région d'intérêt, un filtre de taille supérieure est utilisé comme filtre passe-bas puissant pour lisser les images bruitées.

L'APMF est appliqué pour améliorer des images TDM obtenues à partir d'un poste de travail. Le temps d'exécution requis pour l'implémentation du transfert des données d'image, le traitement des images et l'affichage d'images avec un ordinateur personnel était inférieur à 1 minute [47].

Les détails de l'algorithme APMF et des valeurs de paramètre de l'APMF utilisé dans ce travail sont décrits dans ce qui suit.

### 3.2.1. Filtre moyeneur

Le niveau de gris du pixel central est remplacé par la moyenne des niveaux de gris des pixels environnants. Pour effectuer un moyennage dans un bloc dont la taille du voisinage est  $M \times M$ , on obtient la sortie  $f'$  :

$f'(i, j) = \frac{1}{M^2} \sum_{n=-M-1/2}^{M-1/2} * \sum_{m=-M-1/2}^{M-1/2} f(i + n, j + m)$	Eq 3.1
--	--------

La figure 3.2 montre les résultats de l'application du filtre moyeneur avec une taille de 5\*5 et une taille de 11\*11 sur une image synthétique.



**Figure 3.2.** Exemples d'application du filtre moyenneur [13].

D'une manière générale, si on a un filtre de taille «  $M$  », tous les coefficients du filtre ont comme valeur  $w_i = \frac{1}{M^2}$  ;

Plus «  $M$  » est grand, plus le lissage sera important, et plus l'image filtrée perd les détails de l'image originale [13].

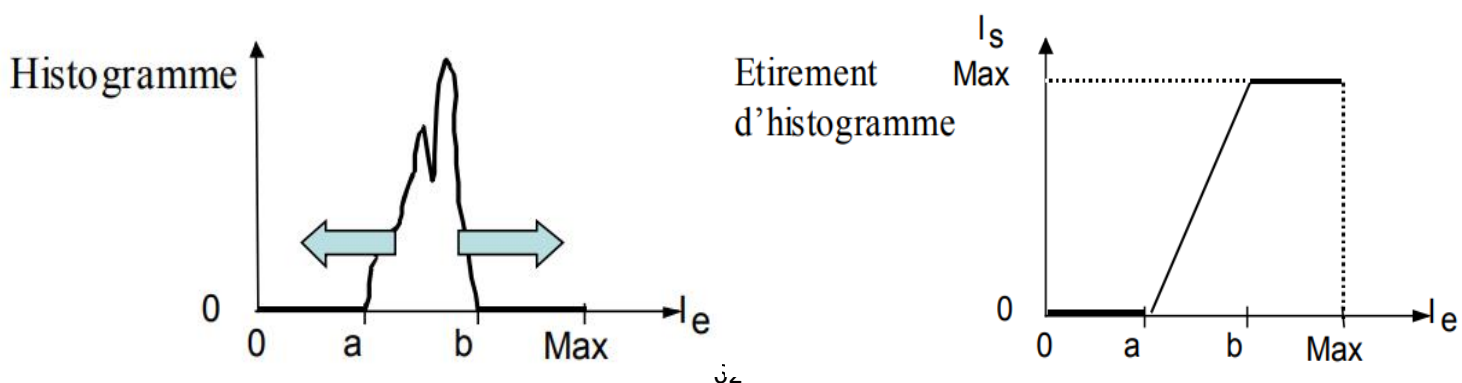
### 3.2.2. Histogramme et étirement d'histogramme

#### a. Histogramme

L'histogramme des niveaux de gris ou des couleurs d'une image est une fonction qui donne la fréquence d'apparition de chaque niveau de gris (couleur) dans l'image. Pour diminuer l'erreur de quantification pour comparer deux images obtenues sous des éclairages différents, ou encore pour mesurer certaines propriétés sur une image, on modifie souvent l'histogramme correspondant. Il permet de donner un grand nombre d'information sur la distribution des niveaux de gris (couleur) et de voir entre quelles bornes est répartie la majorité des niveaux de gris (couleur) dans les cas d'une image trop claire ou d'une image trop foncée. Il peut être utilisé pour améliorer la qualité d'une image (Rehaussement d'image) en introduisant quelques modifications pour pouvoir extraire les informations utiles de celle-ci.

#### b. Etirement d'histogramme

L'étirement d'histogramme aussi appelé "linéarisation d'histogramme" ou "expansion de la dynamique", cette transformation sur l'histogramme a pour objet l'augmentation du contraste d'une image. Pour cela, il convient d'augmenter sur l'histogramme (figure 3.3) l'intervalle  $[a, b]$  de répartition des niveaux de gris de l'image d'entrée «  $I_e$  ». On parle alors d'étirement d'histogramme.



**Figure 3.3.** Augmentation du contraste par étirement d'histogramme [18].

Du point de vue de la transformation, un étirement maximal est réalisé dès lors que la répartition des niveaux de gris de l'image de sortie «  $I_s$  » occupe l'intervalle maximal possible  $[0, \text{Max}]$ . Typiquement pour une image dont les niveaux sont codés sur 8 bits, l'intervalle  $[a, b]$  de  $I_e$  sera étiré jusqu'à l'intervalle  $[0, 255]$  pour  $I_s$ .

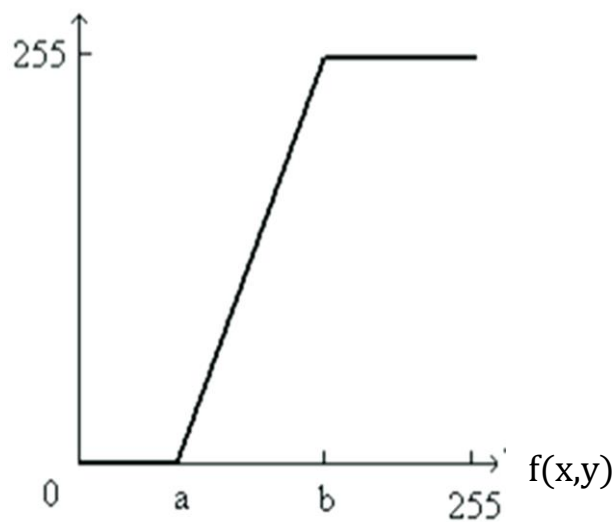
Le recadrage de la dynamique consiste à utiliser une transformation linéaire permettant d'obtenir un nouvel histogramme ayant la dynamique maximale:

$$T: [a, b] \rightarrow [0, 255]$$

$f(x, y) \rightarrow g(x, y) = \frac{255 * (f(x, y) - a)}{b - a}$	Eq 3.2
---	--------

$f(x, y)$  : l'image originale.

$g(x, y)$  : l'image améliorée.

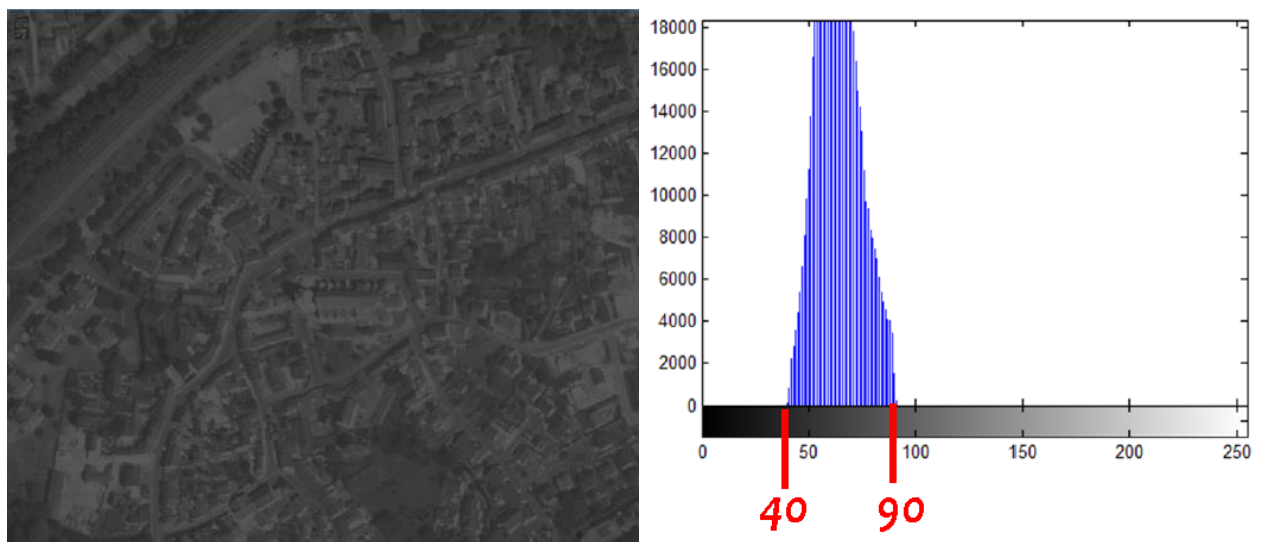


**Figure 3.4.** Recadrage de la dynamique.

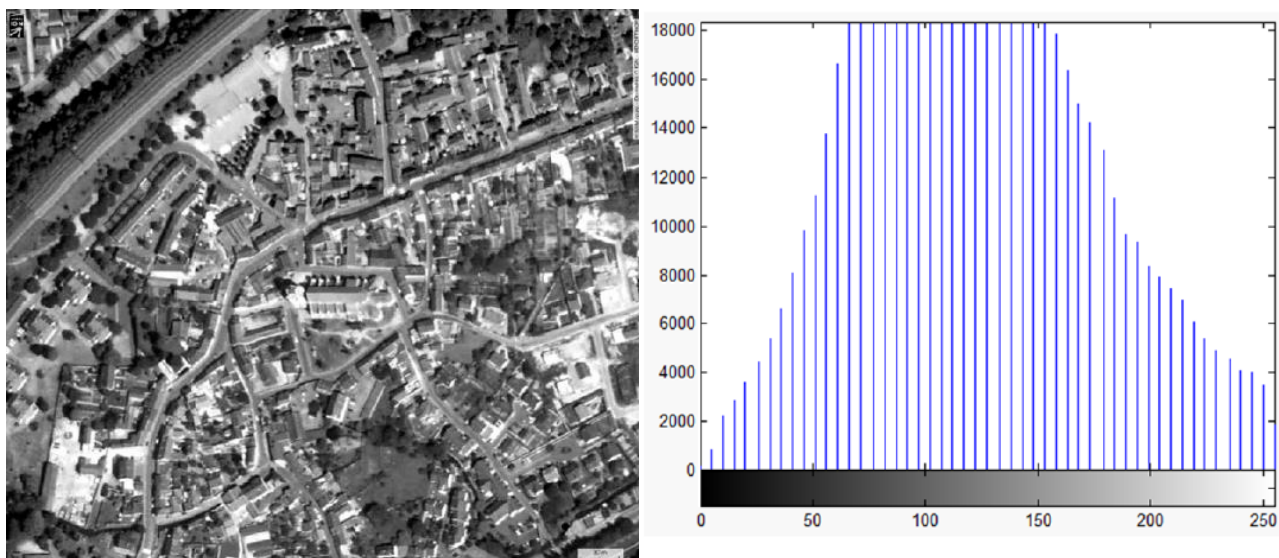
$g = \alpha \cdot f + \beta$	Eq 3.3
------------------------------	--------

$\alpha = \frac{g_{max} - g_{min}}{b - a}$	Eq 3.4
$\beta = \frac{g_{min} * b - g_{max} * a}{b - a}$	Eq 3.5

La figure suivante montre un exemple d'augmentation du contraste par étirement d'histogramme.



(a) Image originale



(b) Image contrastée

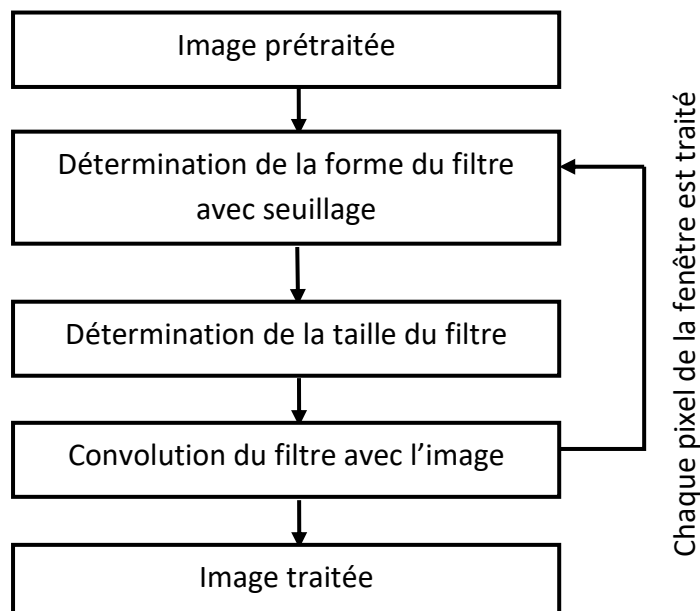


**Figure 3.5.** Augmentation du contraste par étirement d'histogramme [18].

La figure 3.5 illustre l'étirement d'histogramme sur l'image. L'intervalle de l'image originale est [0,230]. Après étirement de l'histogramme, la répartition des niveaux de gris s'effectue sur l'intervalle [0, 255] et donc concerne toute l'échelle des niveaux de gris codés sur 8 bits. L'image obtenue après étirement possède un meilleur contraste [18].

### 3.2.3. Filtre APMF

L'organigramme général du filtre APMF est donné par la figure 3.6.



**Figure 3.6.** Organigramme des principales étapes du filtre APMF [48].

#### *a. Principales étapes du filtre APMF*

Le principe du filtrage est de déplacer une fenêtre de taille  $W*W$  sur chaque pixel de l'image. La taille de la fenêtre est adaptative et doit être déterminée pour chaque pixel. Les étapes du filtre sont les suivantes :

#### **Etape 1**

Une fenêtre d'image carrée dont la taille initiale est  $W_{max} * W_{max}$  est affectée à partir de l'image originale après l'application du filtre moyenneur et l'étirement d'histogramme.

$W_{max}$  est un nombre impair positif supérieur à 3 ( $W_{max} \geq 3$ ),  $W_{max}$  peut prendre les valeurs suivantes  $W_{max} = [3, 5, 7, 9, 13]$ . La figure 3.7 est un exemple d'une fenêtre d'image dont la taille  $W_{max} = 9$ .

$I(1,1)$  →

83	82	72	65	75	73	72	62	44
82	83	79	75	66	64	67	68	43
73	67	67	53	53	34	45	44	54
62	69	83	77	56	54	52	47	53
71	62	68	59	55	51	49	59	32
88	43	46	48	64	62	48	62	31
90	67	64	55	53	55	46	44	45
67	66	52	50	46	48	42	48	49
68	44	48	47	42	49	71	63	81

**Figure 3.7.** Exemple d'une fenêtre d'image avec une taille  $W_{max} = 9$  [27].

## Etape 2

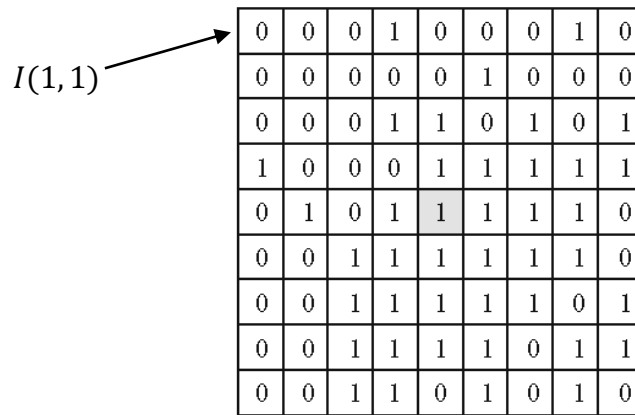
Une image masque est générée en assignant un masque binaire, qui prend la valeur 0 ou 1 selon la valeur d'un seuil  $T$ , selon la condition suivante :

$\begin{cases} 0 & \text{si }  I(i, j) - I(i_c, j_c)  > T \\ 1 & \text{si }  I(i, j) - I(i_c, j_c)  \leq T \end{cases}$	Eq 3.6
---	--------

$I(i, j)$ : représente un pixel arbitraire ;

$I(i_c, j_c)$  : représente un pixel central dans la fenêtre de l'image.

La figure 3.8 représente l'image masque générée de l'image originale (figure 3.7) après l'application de la condition de binarisation lorsque  $T = 10$ .



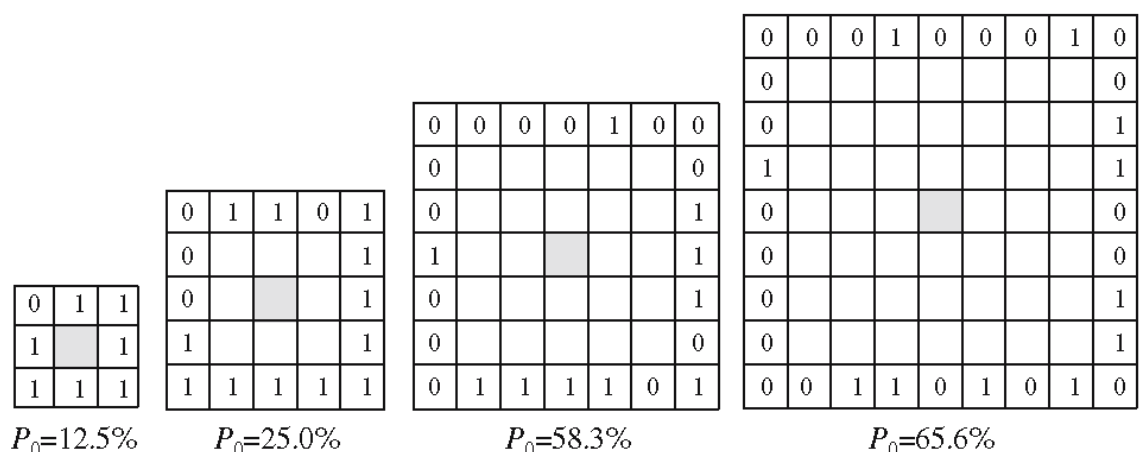
**Figure 3.8.** Image masque générée de l'image originale (figure 3.7) [27].

Par exemple,  $|I(1,1) - I(5,5)| = |83 - 55| > 10$ , donc le pixel  $I(1, 1)$  dans l'image masque sera remplacé par 0 (Figure 3.7).

### Etape 3

Pour chaque fenêtre de taille  $W * W$  [ $W = 3, 5, \dots, W_{max}$ ], on calcule le pourcentage des pixels qui ont comme valeur 0 dans l'image masque sur les pixels se trouvant sur le bord interne de la fenêtre (Figure 3.8). Ce pourcentage est appelé  $P_0$ . La taille réelle de la fenêtre est déterminée lorsque le pourcentage  $P_0$  n'est pas supérieur à  $P$  (égale à 60% d'après la littérature) et est le plus proche de  $P$  ;

La figure 3.9 montre le résultat du calcul de  $P_0$ , et donc la détermination de la taille de la fenêtre.



**Figure 3.9.** Détermination de la taille de la fenêtre [27].

Par exemple, pour la fenêtre de taille (7\*7), il y a 14 pixels ayant la valeur 0 sur les 24 pixels du bord, donc  $P_0 = 14/24 = 0,583 = 58,3\%$ . Pour une taille de fenêtre de 9\*9, le

pourcentage est de 65,6%, comme il dépasse 60%, on prendra une taille de fenêtre de 7.

#### Etape 4

Enfin, une valeur médiane est obtenue à partir des valeurs du pixel  $I(i, j)$  correspondant à la valeur 1 du masque dans l'image masque et la valeur médiane est utilisée comme valeur de sortie pour le pixel central.

83	79	75	66	64	67	68
67	67	53	53	34	45	44
69	83	77	56	54	52	47
62	68	59	53	51	49	59
43	46	48	64	62	48	62
67	64	55	53	55	46	44
66	52	50	46	48	42	48

**Figure 3.10.** Résultat après application du masque [27].

Pour avoir la valeur médiane, les pixels correspondant à la valeur 1 du masque (pixels gris dans la figure 3.10) sont rangés par ordre croissant dans un vecteur, puis on prend la valeur centrale du vecteur  $V$ .

Pour notre exemple ce vecteur est donné ci-dessous et la valeur médiane est donnée en gras.

$V = [45, 46, 46, 46, 47, 48, 48, 48, 48, 49, 50, 51, 52, 52, \mathbf{53}, 53, 53, 54, 55, 55, 55, 56, 59, 59, 62, 62, 62, 64, 64, 64]$ .

Le pixel central de valeur 55, sera remplacé par 53 comme le montre la figure 3.10.

#### Etape 5

Les étapes de 1 à 4 sont effectuées de manière itérative sur chaque pixel en tant que pixel central dans l'image originale.


##### **b. Paramètres de l'APMF**

La performance de l'APMF dépend de trois paramètres:  $T$ ,  $P$  et  $W_{\max}$ . Parmi ces paramètres,  $T$  est le plus important, car il détermine une limite approximative de matière grise et blanche sur une image TDM cérébrale. Le filtre APMF avec les paramètres  $T = 3.0$ ,  $P = 60\%$  et  $W_{\max} = 13$  a été appliqué aux images TDM non améliorées dans cette étude. Les valeurs de ces paramètres ont été obtenus à partir de

l'étude du filtre APSF prédéfinis dans l'article [25] et étaient les mêmes que ceux utilisés pour l'APMF qui est une amélioration du filtre APSF [47].

T est le plus important des paramètres, car il détermine la limite de l'objet (c.-à-d. matière grise et blanche). T permet de faire la distinction entre la région d'objet (valeur de masque 1) et la région d'arrière-plan (valeur de masque 0). Mais, seules les valeurs de pixels dans la région d'objet sont utilisées pour le calcul du lissage. Cela signifie que l'APMF est capable de réduire le bruit local tout en préservant les composants de bord entre les régions d'objet et d'arrière-plan.

Le filtre APMF a été appliqué sur des images synthétiques avec une variation de la valeur du paramètre T afin de choisir la valeur adéquate. La figure 3.11 montre le résultat obtenu de la variation du paramètre T, le meilleur résultat est obtenu pour T = 3.



**Figure 3.11.** Images synthétiques traitées par filtre APMF obtenues par variation de la valeur de seuil T [27].

Le taux d'écart type (SDR) utilisé pour quantifier le degré de réduction du bruit, et le taux de pente de bord (ESR) pour étudier l'étendue du flou de bord, pour l'image originale et l'image traitée, ont été calculés afin de comparer la différence entre les deux résultats. Le SDR et le ESR permettent d'apprécier la performance de l'APMF.

L'APMF a été comparé avec 14 filtres de lissage classiques, à savoir le filtre moyenneur (AF), filtre médian (MF), filtre gaussien (GF), k-nearest neighbor averaging (KNNNA), k-nearest neighbor median (KNNM), hysteresis smoothing (HS), edge and line weights smoothing (ELWS), contrast sensitive weights smoothing (CSWS), gradient inverse weighted smoothing (GIWS), Nagao's edge preserving smoothing (EPS), adaptive rank order filter (AROF), adaptive two pass median filter (ATPMF), adaptive noise smoothing filter (ANSF), et adaptive partial averaging filter (APAF) qui était une base du filtre APMF.

Le SDR et l'ESR de chaque méthode a été calculé à partir des images synthétiques traitées, qui ont été obtenu par la variation du courant du tube (200, 300, 400 mAs) et du contraste (3, 4, 5, 6 UH) entre matière grise et matière blanche.


Le tableau suivant montre les valeurs spécifiques de SDR et ESR en pourcentage. Chacune de ces valeurs a été obtenu à partir d'un graphe qui correspond à chacun des 14 filtres, lorsque  $T=3$ , et en condition que le courant du tube soit égale à 400 mAs, et que le contraste de l'interface matière grise-blanche soit environ 6 UH [27].

Méthode	Paramètres	SDR(%)	ESR(%)
Adaptive partial median filter (APMF)	$M=5, W_{max}=13, P=60, T=3$	76.0	71.7
Adaptive partial averaging filter (APAF)	$M=5, W_{max}=13, P=60, T=3$	75.6	64.0
Averaging filter (AF)	$FS=13$	76.4	23.6
Median filter (MF)	$FS=15$	76.1	33.1
Gaussian filter (GF)	$FS=55, \sigma = (FS-1)/4$	76.1	31.2
Adaptive two pass median filter (ATPMF)	$FS=13, a =1, b =1$	75.4	49.9
Adaptive noise smoothing filter (ANSF)	$FS=15$	76.0	30.6
Edge and line weights smoothing (ELWS)	$NI=93$	76.0	51.4
Contrast sensitive weights smoothing (CSWS)	$NI=20, \sigma = 50$	76.0	31.3
Hysteresis smoothing (HS)	Width = 5	35.0	69.7

k-nearest neighbor averaging (KNNA)	FS=37, $k=FS \times FS/2$	40.7	72.0
k-nearest neighbor median (KNNM)	FS=31, $k=FS \times FS/2$	47.9	71.5
Adaptive rank order filter (AROF)	FS=7	54.0	68.7
Gradient inverse weighted smoothing (GIWS)	NI=352	49.5	71.7
Edge preserving smoothing (EPS)	NI=10	20.1	86.7

**Tableau 3.1.** Liste des méthodes comparées et des résultats de comparaison [27].

Les images traitées par chaque méthode avec les paramètres indiqués dans le tableau 3.1 sont illustrées dans la figure 3.12.

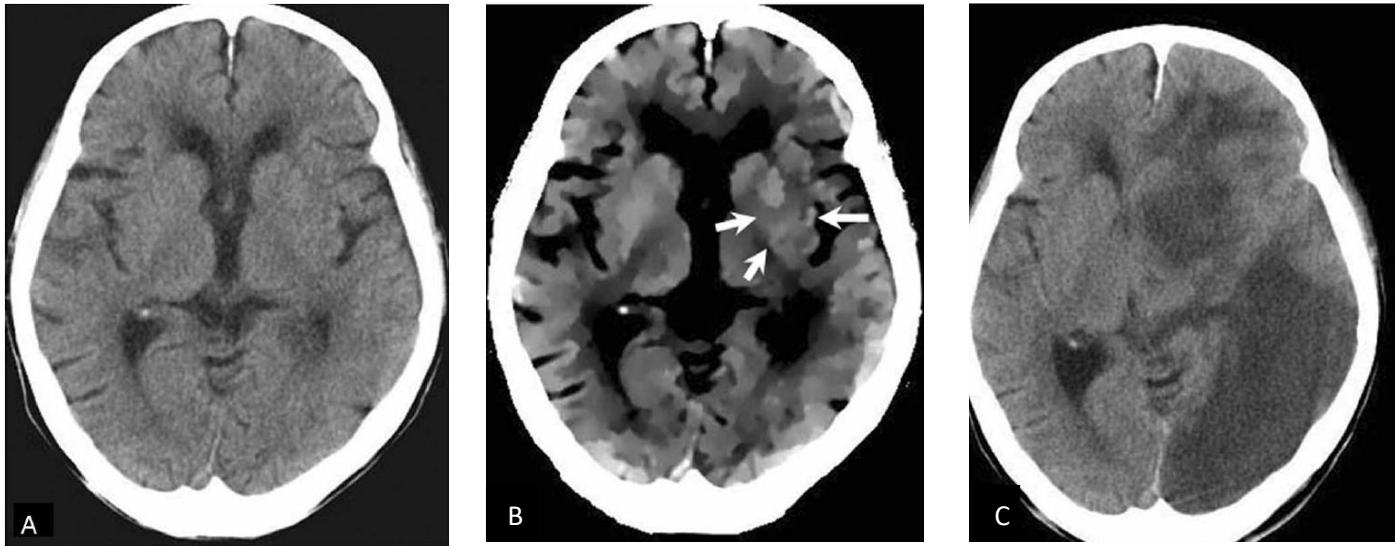


**Figure 3.12.** Différentes images traitées (400 mAs, 6HU) avec les paramètres du tableau 3.1 [27].

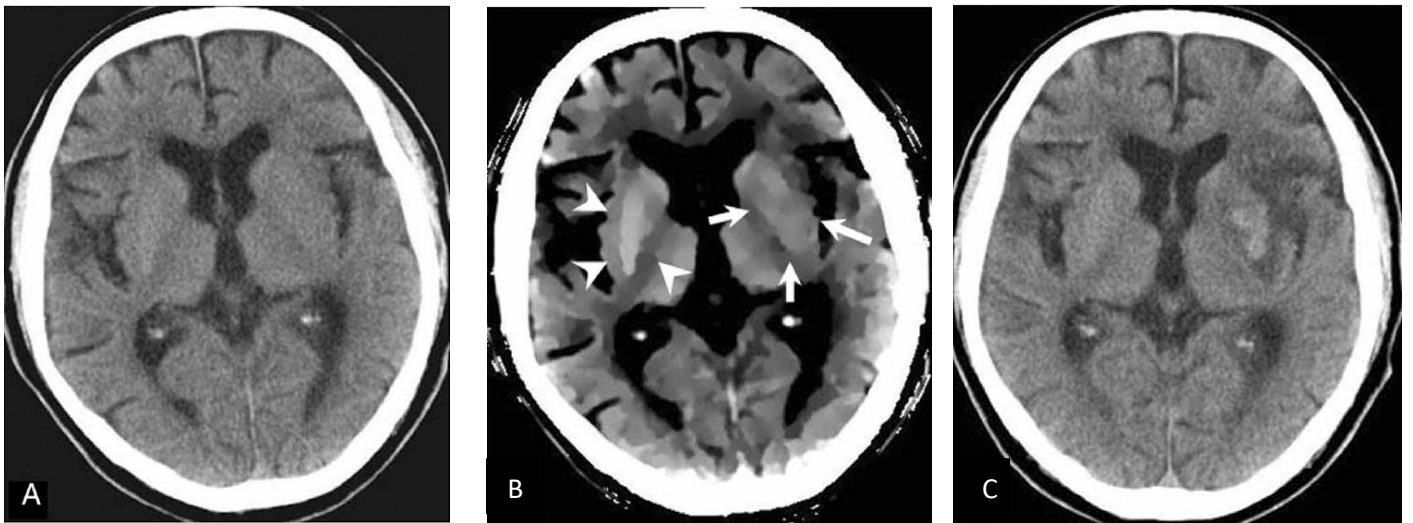
Les qualités de l'image (figure 3.12) sont bien cohérentes avec les valeurs de critère indiquées dans le tableau 3.1. Ces résultats de comparaison indiquent clairement que l'APMF était le plus performant parmi les méthodes comparées.

Deux exemples d'images TDM non améliorées d'accident vasculaire cérébral aigu après l'application du filtre APMF sont présentés dans les Figures 3.13 et 3.14.





**Figure 3.13.** Image TDM d'une femme âgée de 88 ans avec une hémiparésie droite 1h30 après l'AVC  
**(A)** Image TDM originale **(B)** Image traitée par filtre APMF avec un fenêtrage de 20 HU montre que l'hypoatténuation dans le noyau lentiforme gauche est remarquablement détectable (flèches) **(C)** Image TDM non améliorée obtenue 4 jours après l'AVC montre des zones d'hypodensité dans les distributions de l'artère cérébrale moyenne gauche et de l'artère cérébrale postérieure gauche [47].



**Figure 3.14.** Image TDM d'un homme âgé de 83 ans avec une hémiparésie droite 1h30 après l'AVC  
**(A)** Image TDM originale **(B)** Image traitée par filtre APMF avec un fenêtrage de 20 HU montre que l'hypoatténuation parenchymateuse au noyau lenticulaire est nettement détectable (flèches). Le contour du noyau lentiforme normal est visible par rapport à la structure controlatérale correspondante (pointes de flèches) **(C)** Image TDM obtenue 7 jours après l'AVC montre l'infarctus hémorragique dans la région des ganglions de la base gauche et de la région operculaire [47].

### 3.2.4. Algorithme de la méthode générale

Variables d'entrées :

T : valeur de seuil varie entre 3 et 13 ;

X : image originale (sous format BMP) ;

**Etape 1 :** conversion de l'image originale (X) en niveau de gris ;

**Etape 2 :** application du filtre moyenneur sur l'image originale (X) avec une taille de noyau de convolution  $M = 5$ , l'image filtrée est nommée (im1) ;

**Etape 3 :** ajustement de l'intensité de l'image (im1) avec l'application de l'opération inverse de l'étirement d'histogramme ;

**Etape 4 :**

[l m] : variables de la taille de l'image prétraitée (im1) ; %l'image prétraitée a la même taille que l'image originale, l représente le nombre de lignes et m représente le nombre de colonnes.

Masque : fenêtre de taille variable ( $w = [3, 5, 7, 9]$ ) dont la valeur est un nombre impair positif supérieur à 3 qui balaye l'image prétraitée et qui commence par son premier pixel;

**Pour** i allant de 1 à  $l - 9$

**faire**

**Pour** j allant de 1 à  $m - 9$

**faire**

**Si**  $|im1(i, j) - im1(i_c, j_c)| > T$

**Alors**  $im1(i, j) = 0$  ;

**Sinon si**  $|im1(i, j) - im1(i_c, j_c)| \leq T$

**Alors**  $im1(i, j) = 1$  ;

**fin de si** ;

**fin de si** ;

**Etape 5 :** Calcul du pourcentage des 0 ( $P_0$ ) se trouvant sur la région du bord interne pour chaque taille (w) du masque de la fenêtre ;

**Etape 6 :** Détermination de la taille de la fenêtre lorsque  $P_0 < 60\%$  ;

**Etape 7 :** La valeur de sortie reçoit la valeur médiane obtenue à partir des valeurs de pixel  $im1(i, j)$  correspondant à la valeur de masque égale à 1 dans l'image de masque.

**Fait** ;

**Fait.**

## **Conclusion**

Dans ce chapitre nous avons détaillé les étapes de l'algorithme et des paramètres utilisés dans la méthode proposée pour le traitement des images TDM en particulier pour l'amélioration des images en cas d'AVC aigu, et nous allons exposer les résultats obtenus après l'application de cette méthode dans le chapitre suivant.

## ***Chapitre 4: Résultats et discussion***

Ce dernier chapitre comporte les résultats de notre travail, obtenus à partir de l'implémentation de l'algorithme de traitement, ainsi qu'une interprétation des résultats de chaque étape de la méthode. L'application a été testée sur des images tomodensitométriques pour des patients qui ont été victimes d'un accident vasculaire cérébral aigu. L'interface graphique sera également présentée.

## 4.1. Equipement et langage utilisés pour l'implémentation

Notre travail a été fait sur un PC avec un processeur Intel® Core™ i3-3110M CPU @ 2.40 GHz et une mémoire vive de 4 GO, sous un système d'exploitation Windows 7 Full Aio 64 bits.

Pour réaliser commodément notre application, nous avons choisi de travailler sous l'environnement Matlab. Notre programme a été implémenté avec le langage Matlab (Matrix laboratory), qui est un langage de calcul scientifique très performant, intégrant le calcul, la programmation et la visualisation dans un environnement simple à utiliser. C'est un logiciel de calcul numérique, destiné à traiter des applications à partir des outils de l'analyse numérique matricielle.

Matlab possède aussi tout un ensemble de fonctionnalités graphiques permettant de visualiser les résultats numériques. Il possède des boites à outils, c'est à dire des fonctionnalités supplémentaires, dédiées à des domaines particuliers du calcul scientifique, comme la résolution d'équations aux dérivées partielles, l'optimisation, l'analyse de données, etc. En Matlab les calculs sont effectués avec une arithmétique à précision finie [1].

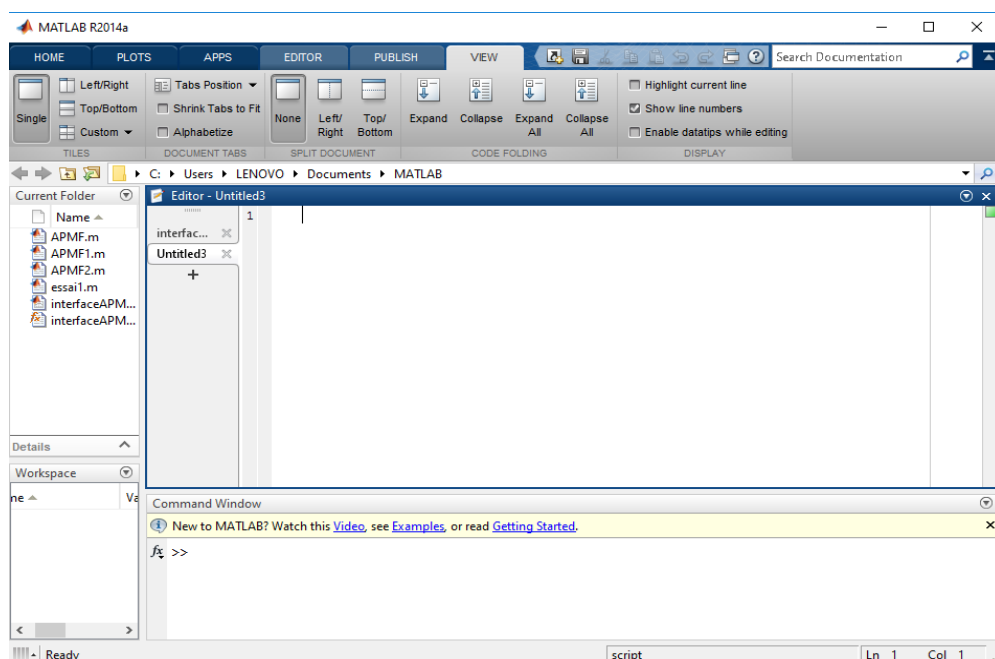


Figure4.1. Environnement Matlab.

L'environnement MATLAB se présente sous la forme d'un espace de travail (Workspace), où un interpréteur de commandes exécute des opérations et fonctions MATLAB (figure 4.1).

Les sources de celles-ci sont disponibles, écrites en " langage " MATLAB. L'utilisateur peut à sa guise les modifier, mais en s'en inspirant, il peut surtout créer et rajouter ses propres fonctions.

L'interface graphique de MATLAB est sans conteste l'un des points forts du logiciel et facilite le tracé de courbes et l'obtention de graphiques 2D ou 3D de grande qualité.

L'ingénieur peut par ce moyen être plus efficace dans l'analyse d'un problème, en concentrant ses efforts sur celui-ci, et non pas sur l'outil servant à le résoudre. En revanche, MATLAB ne convient pas à la programmation d'applications d'une certaine ampleur. Dans ce dernier cas, il est possible, sous certaines conditions, de programmer l'application en C et de l'exécuter à partir l'espace de travail MATLAB.

Au logiciel de base s'ajoutent, selon la configuration choisie, les fonctions provenant d'une série de boîtes à outils (toolbox) dédiées à des domaines techniques spécifiques, comme :

- Le traitement de signal (signal processing toolbox) ;
- Le traitement d'image (Image Processing Toolbox) ;
- La régulation automatique (control system toolbox) ;
- L'identification (system identification toolbox) ;
- Les réseaux de neurones (neural networks toolbox) ;
- La logique floue (fuzzy logic toolbox) ;
- Le calcul symbolique (symbolic math toolbox) ;

Il y a encore d'autres toolbox. Ces boîtes à outils sont simplement constituées d'un ensemble de fonctions spécialisées programmées à partir des fonctions de base de MATLAB, permettant par exemple la synthèse de filtres, le calcul de FFTs, la simulation d'algorithmes flous ou encore le calcul de réponses harmoniques [16].

## **4.2. Type d'images utilisées**

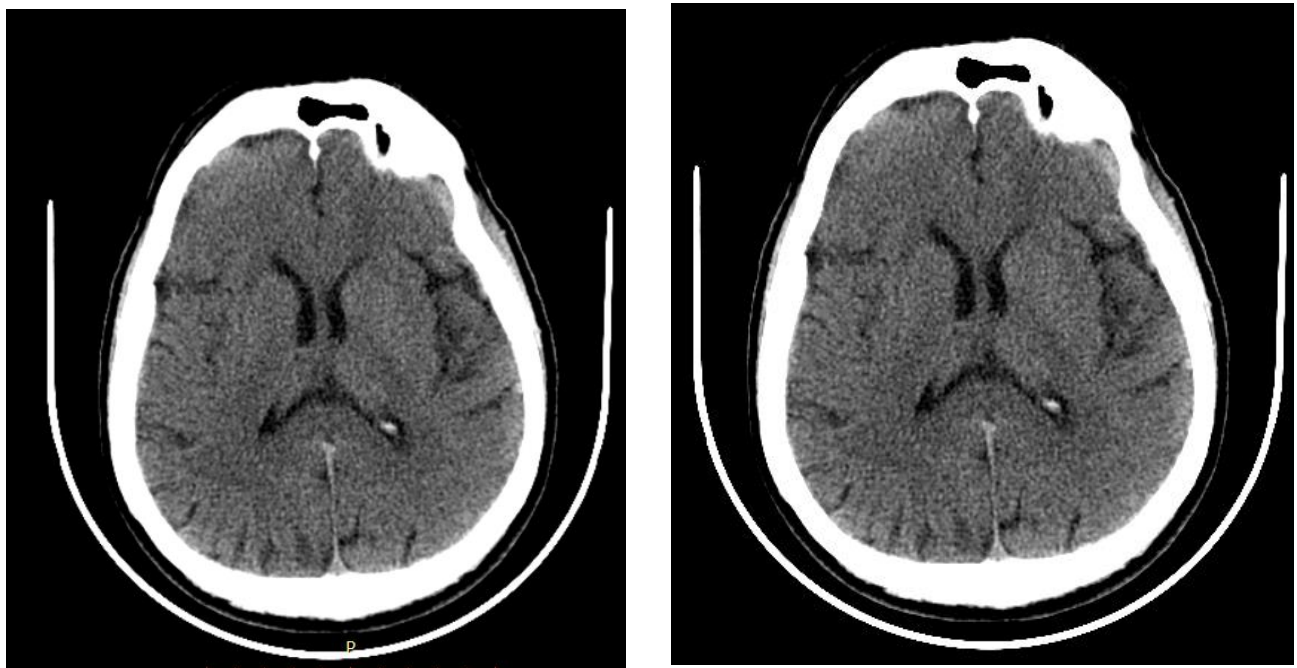
Nous avons travaillé sur des images en format DICOM converties en format BMP. Nous disposons de 36 coupes d'un examen TDM appartenant à un patient pris en

charge en urgence à l'hôpital Parnet fournies par un médecin radiologue et quelques images obtenues à partir de la base de données du site IMAIOS.

Le format DICOM est le standard utilisé dans le milieu médical. Il permet grâce à sa structure de communiquer les images numériques médicales à travers un réseau. En effet, ce format dispose de protocoles d'échange et d'une interface de communication réseau, soit OSI (Open Systems Interconnect), soit TCP/IP (Transmission Control Protocol / Internet Protocol).

Le format DICOM fournit d'une part l'image numérique et d'autre part une information texte relative à l'examen effectué. L'image est alors codée sur plus de 4000 niveaux de gris par pixel. Il est possible de mettre en évidence les zones que le médecin spécialiste désire analyser en ne gardant qu'une partie de l'information haute résolution [33].

Nous avons utilisé les images converties en format BMP, car ils sont nettement plus faciles à manipuler que sous le format DICOM.



(a)

(b)

**Figure 4.2.** image TDM

**(a)** Image en format DICOM **(b)** Images en format BMP.

Le logiciel Matlab nous a permis de développer notre application à partir de ses fonctions et ainsi de programmer l'algorithme du filtre APMF et voir les résultats de chaque étape.

On a pu à travers celui-ci, développer une interface pour rendre notre application de traitement d'images plus accessible et facile à manipuler au personnel soignant. La figure ci-dessous (figure 4.3) donne un aperçu de l'interface graphique obtenue.

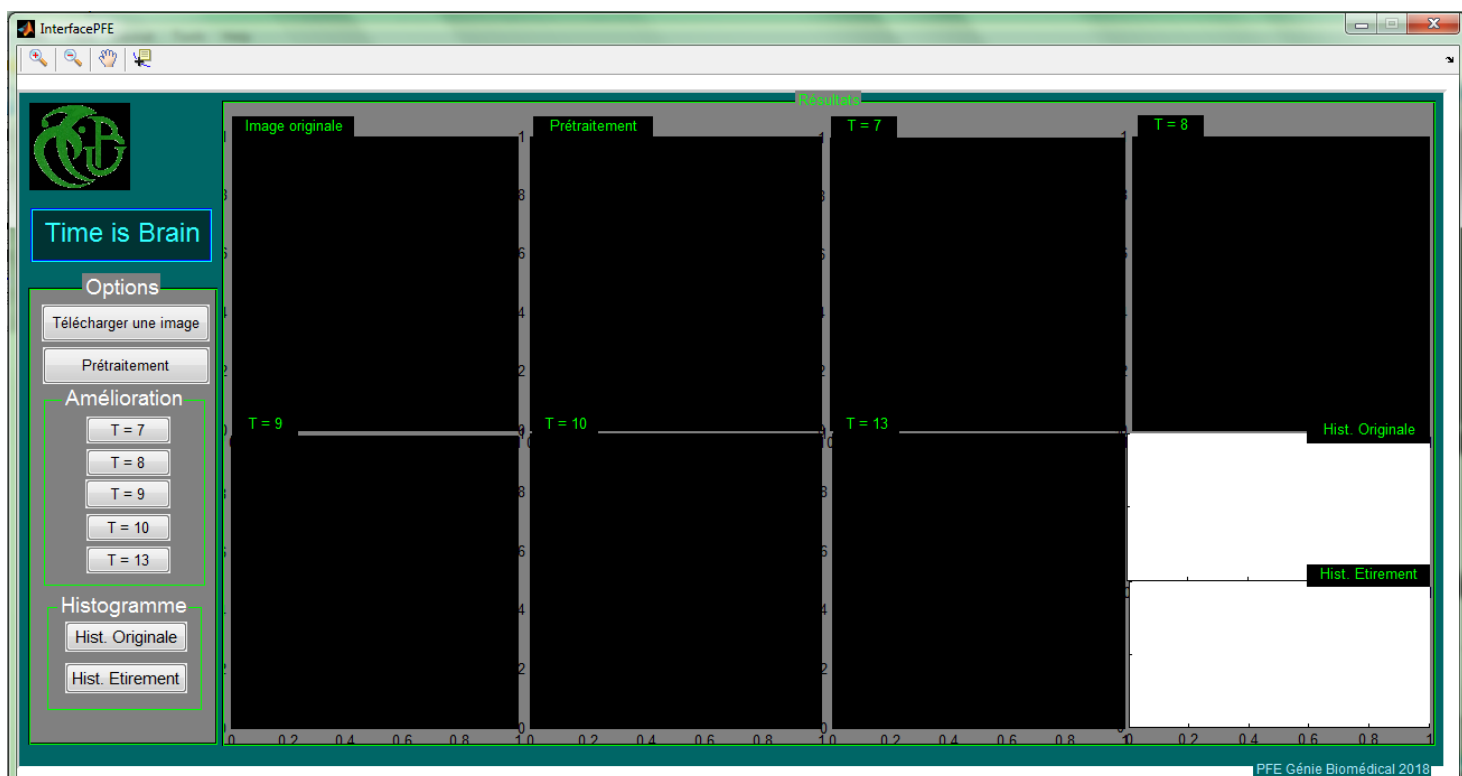


Figure 4.3. Interface de l'application

### 4.3. Composition de l'interface

L'interface est composée de :

- Neuf fenêtres :
  1. Image originale ;
  2. Image prétraitée ;
  3. Image améliorée avec  $T = 7$  ;
  4. Image améliorée avec  $T = 8$  ;
  5. Image améliorée avec  $T = 9$  ;



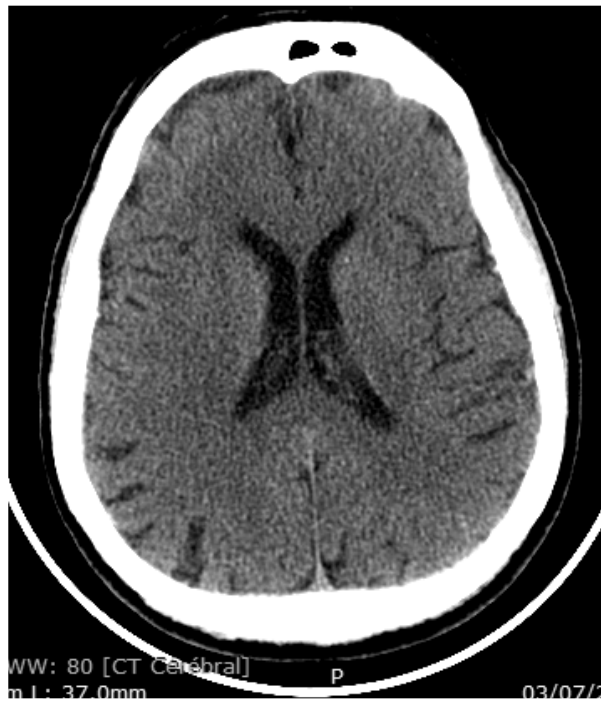6. Image améliorée avec  $T = 10$  ;
  7. Image améliorée avec  $T = 13$  ;
  8. Histogramme de l'image originale ;
  9. Histogramme de l'image améliorée ;
- Neuf boutons :
    1. Télécharger une image : pour lire l'image à traiter ;
    2. Prétraitement : application du filtre moyennneur ;
    3. Cinq boutons de choix du paramètre  $T = [7, 8, 9, 10, 13]$  : pour la variation du paramètre  $T$  dans l'étape de l'amélioration ;
    4. Hist. Originale : pour l'affichage de l'histogramme de l'image originale ;
    5. Hist. Etirement : pour l'affichage de l'histogramme de l'image prétraitée ;
  - Barre d'outils :
    1. Zoom avant : permet de zoomer l'image ;
    2. Zoom arrière : permet de réduire la taille de l'image (après zoom) ;
    3. Outil de manipulation : permet de manipuler l'image zoomée ;
    4. Curseur de données : permet d'afficher les données de chaque pixel ;

## 4.4. Résultats de la méthode

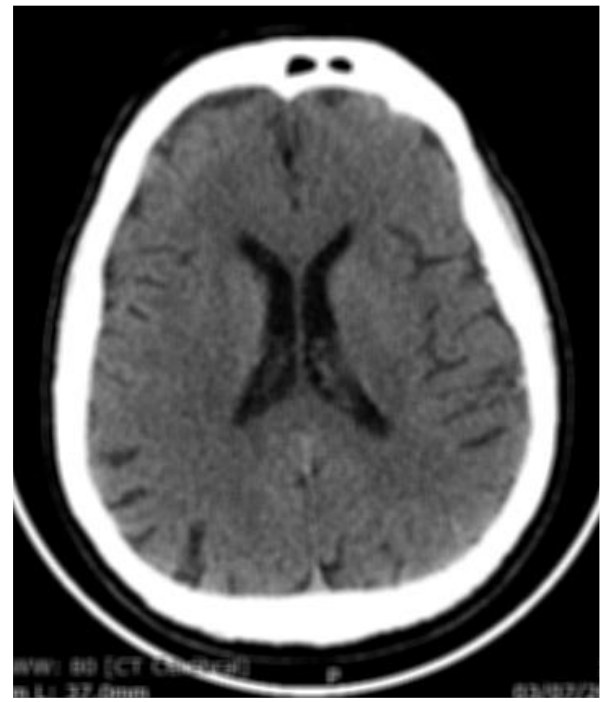
### 4.4.1. Prétraitement

#### a. Filtre moyennneur

Le filtre moyennneur permet de lisser l'image (smoothing) en remplaçant chaque pixel par la valeur moyenne de ses voisins, de réduire le bruit et les détails non-importants et brouille ou rend floue l'image (blur edges) comme nous pouvons le voir dans la figure 4.4 ci-dessous.



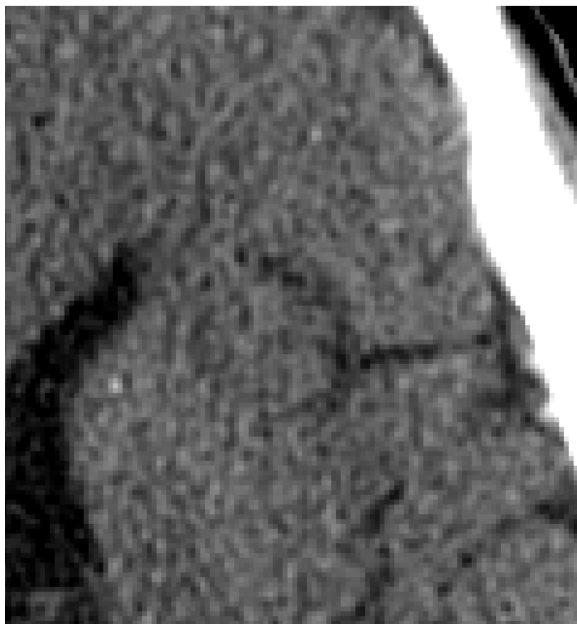(a)



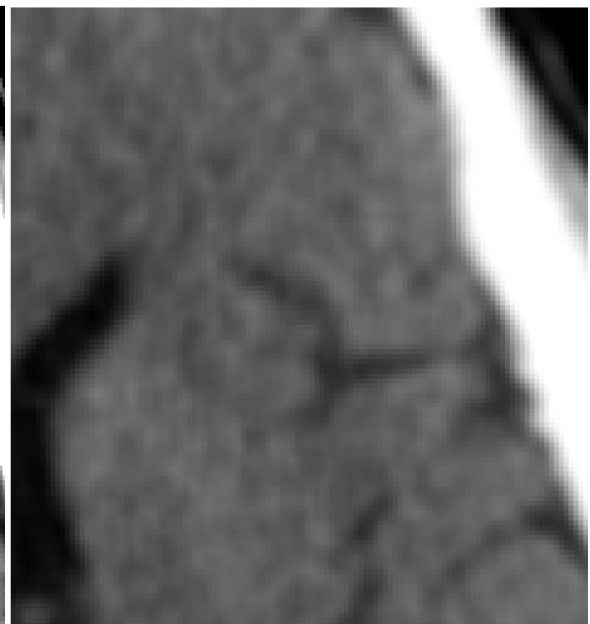(b)

**Figure 4.4.** Résultat du filtre moyeneur

(a) Image originale (b) Image filtrée.



(a)

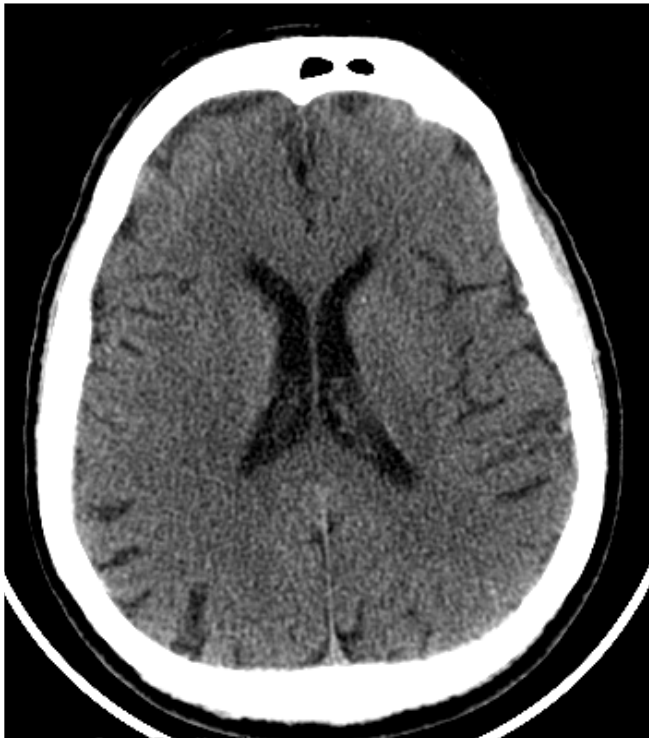

(b)

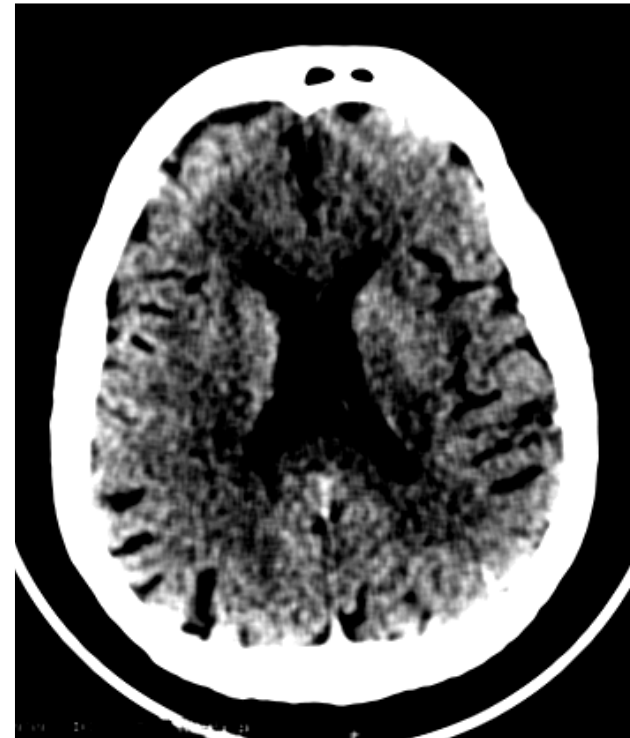**Figure 4.5.** Mise en relief de l'effet du filtre moyeneur

(a) Image originale (b) Image filtrée.

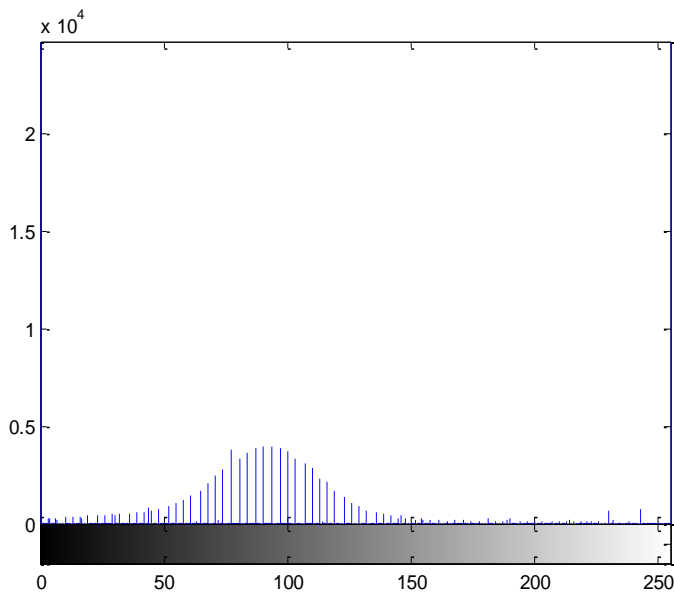
**b. Etirement d'histogramme**



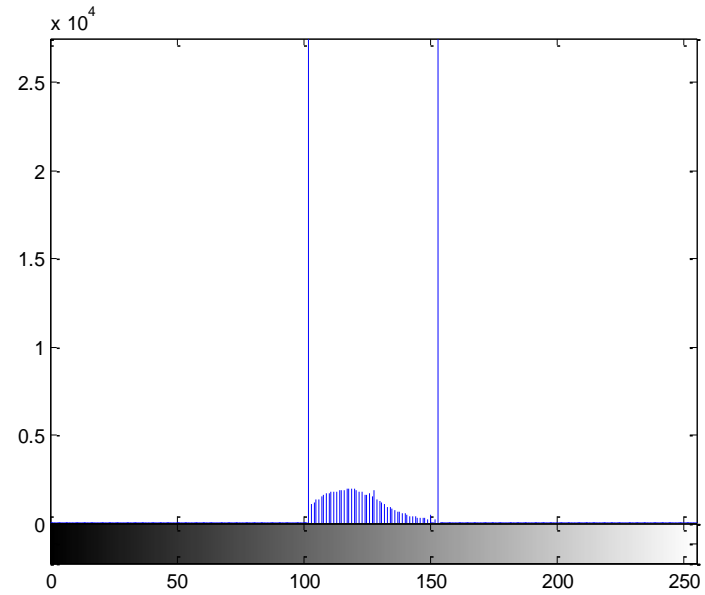
**(a)** Image originale



**(b)** Image après étirement d'histogramme



**(c)** Histogramme de l'image originale « a »



**(d)** Résultat de l'histogramme étiré.

**Figure 4.6.** Résultat obtenu après étirement d'histogramme.

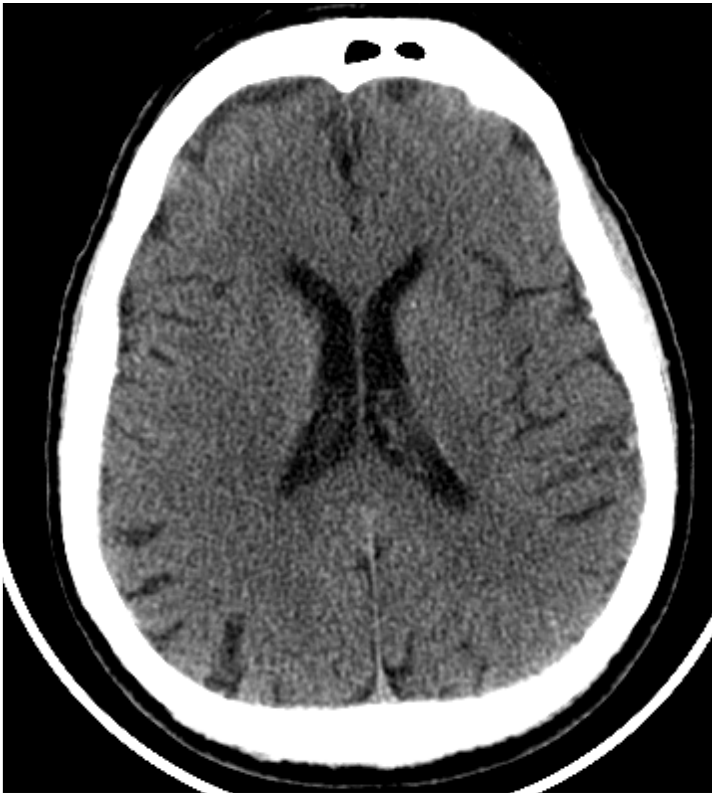## **Discussion**

Après un prétraitement de l'image originale. Nous avons remarqué dans le résultat que le bruit a nettement diminué et que les contours sont plus lisses. Nous avons remarqué aussi que le contraste de l'image a été accentué après avoir délimité l'intervalle des niveaux de gris, ce qui a mis en valeur les zones claires et les zones sombres de l'image.

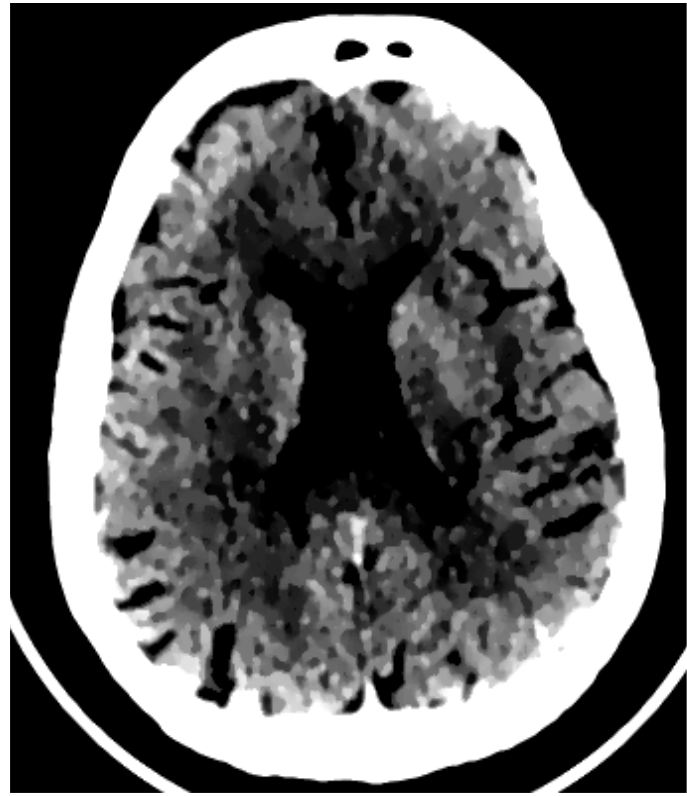### **4.4.2. Amélioration de l'image**

Les résultats suivants montrent l'application du filtre APMF sur les images prétraitées et la variation des valeurs du paramètre « **T** » avec le résultat obtenu pour chaque valeur.

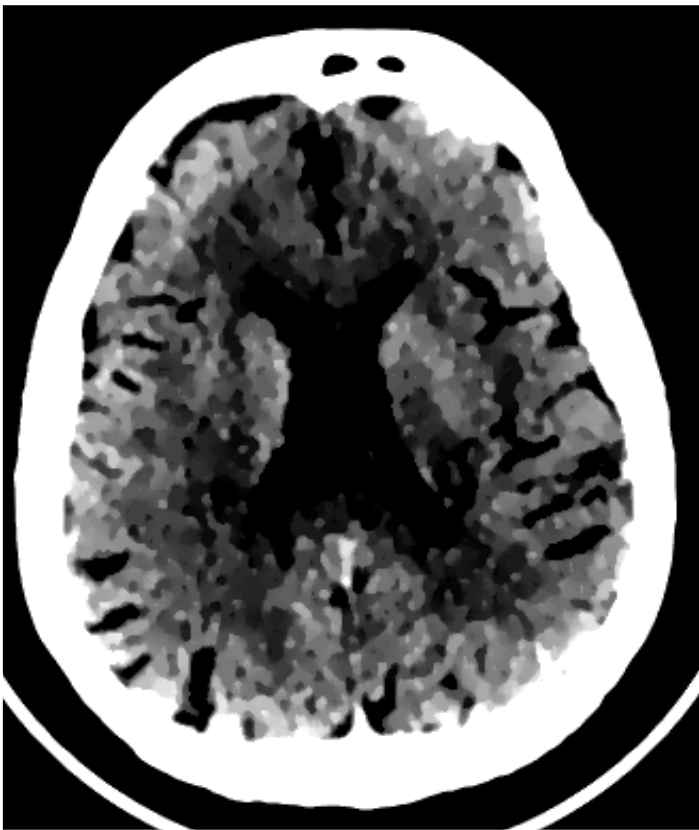Une valeur du paramètre « **T** » sera choisie selon le résultat obtenu pour chaque image.



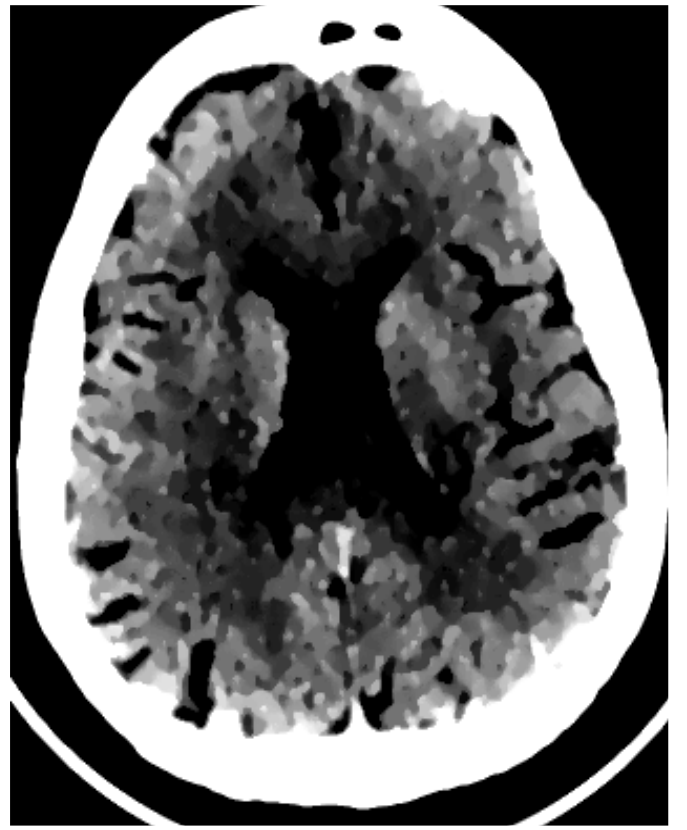
(a)



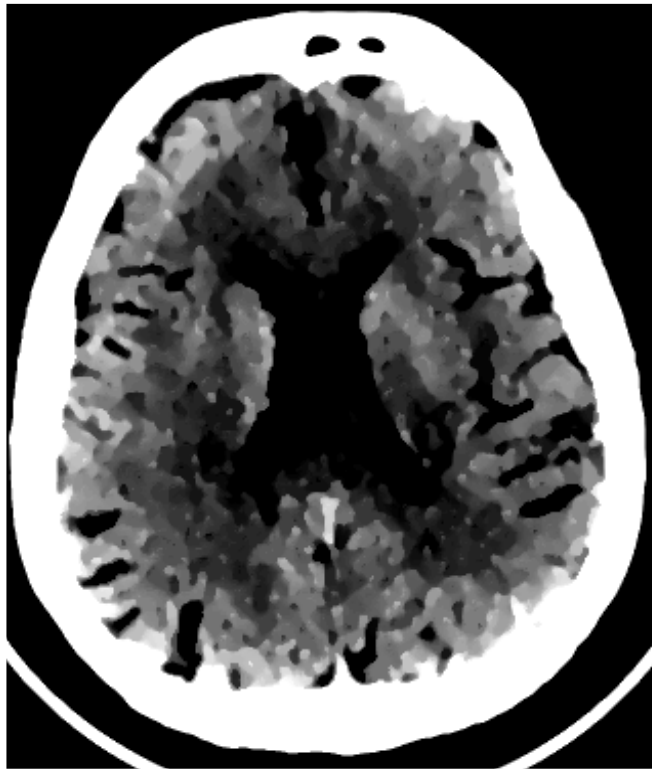
(b)



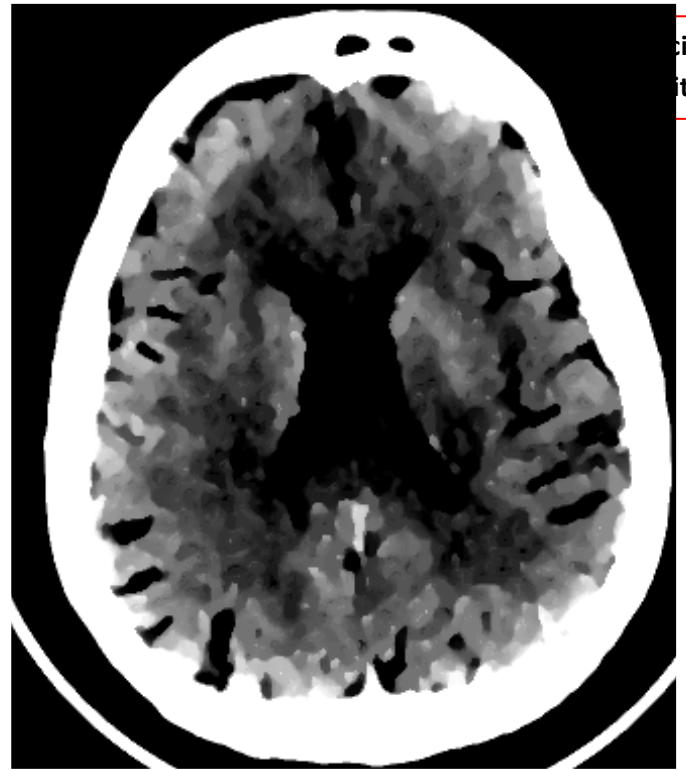
(c)



(d)



(e)



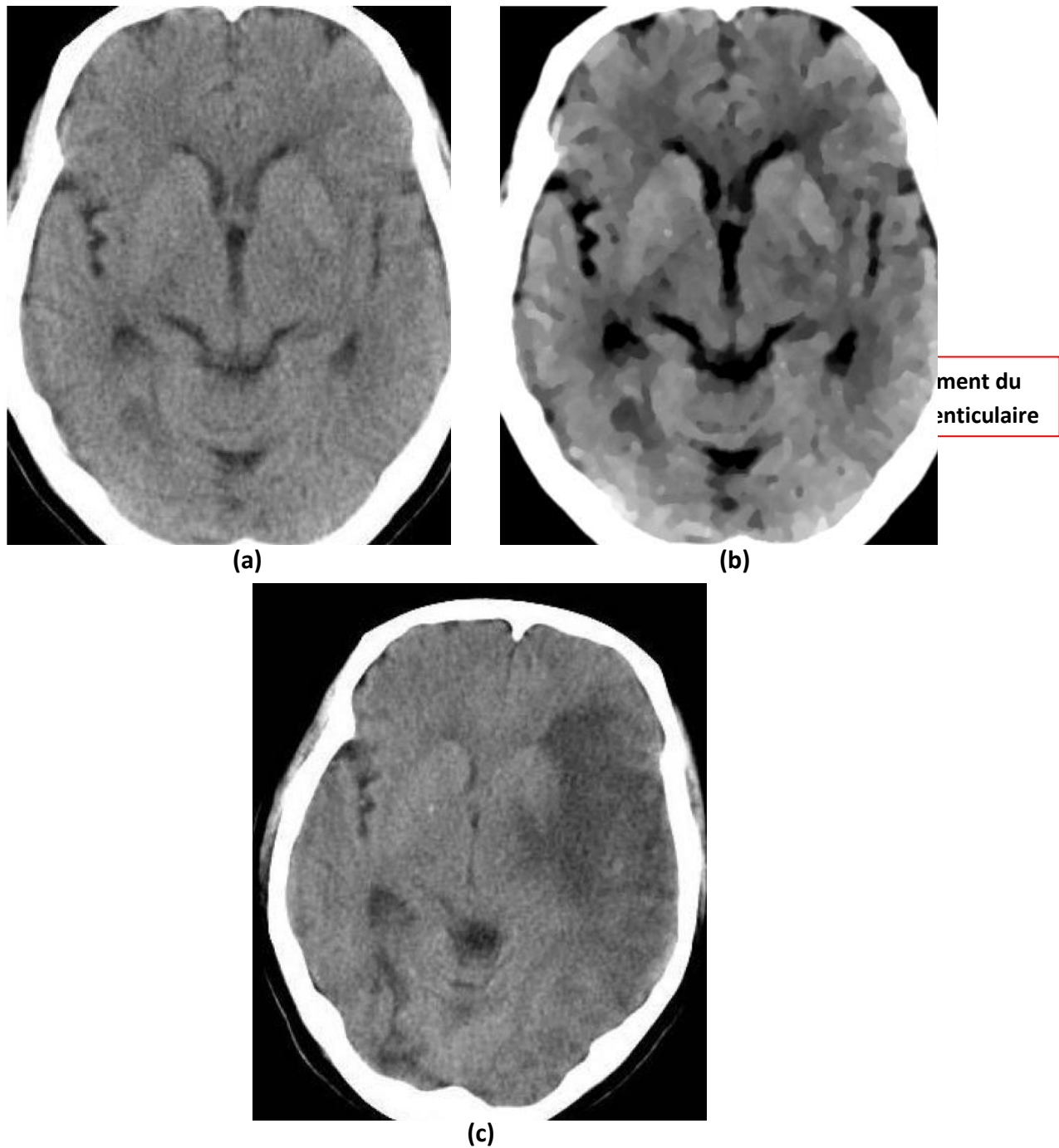
(f)

**Figure 4.7.** Résultats de l'amélioration des images du patient N°1.

(a) Image originale (b) Image améliorée avec  $T = 7$  (c) Image améliorée avec  $T = 8$   
(d) Image améliorée avec  $T = 9$  (e) Image améliorée avec  $T = 10$  (f) Image améliorée avec  $T = 13$ .

### Discussion

D'après l'interprétation du médecin partenaire, l'image améliorée obtenue lorsque  $T = 13$  permet de mieux discerner la zone touchée par l'ischémie (flèche rouge), et ceci par comparaison des deux hémisphères. La zone infarctée ou affectée se situe dans l'hémisphère gauche.

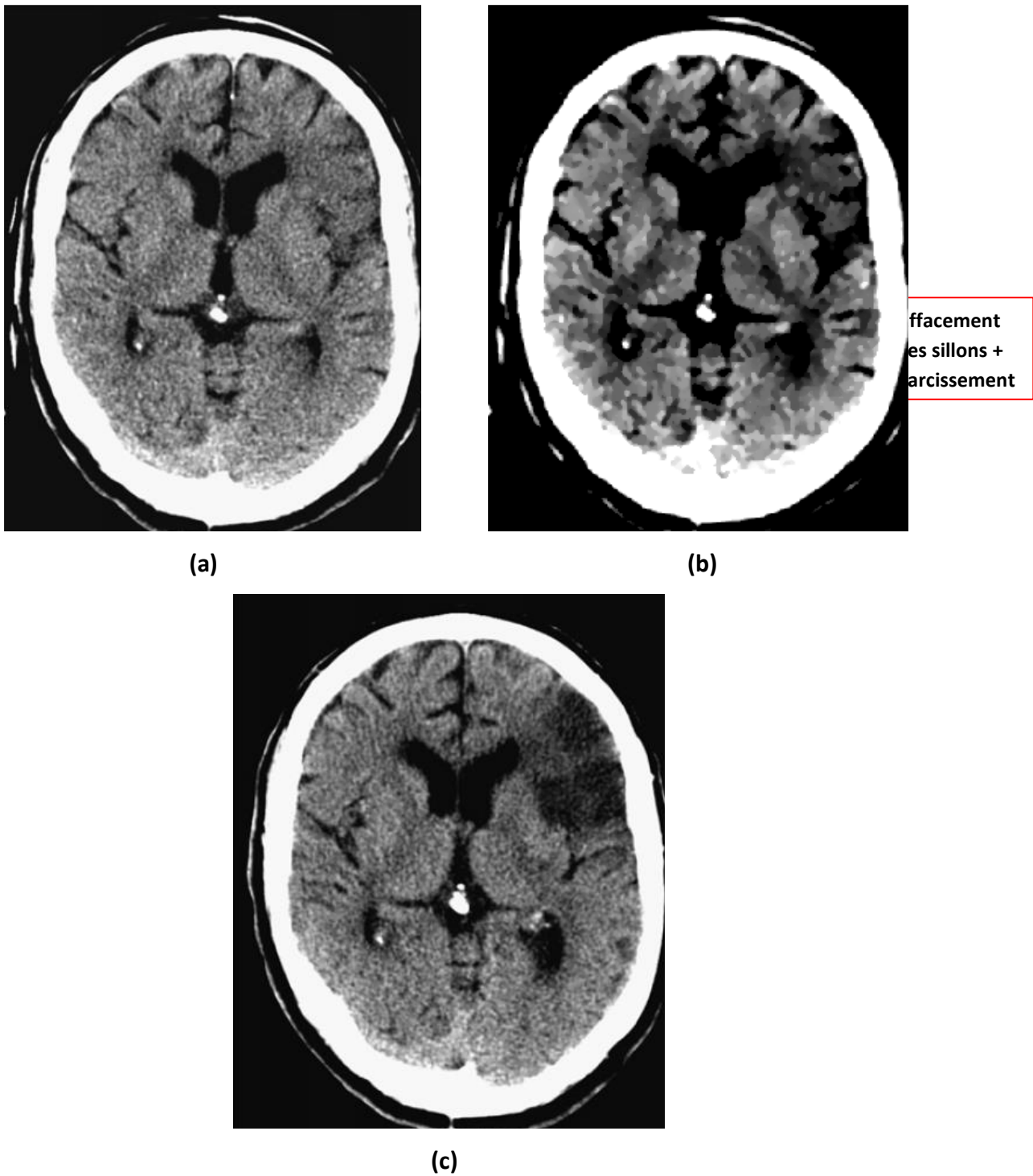


**Figure 4.8.** Résultat de l'amélioration des images du patient N° 2.  
**(a)** Image originale **(b)** Image améliorée avec  $T = 9$  **(c)** Image TDM de contrôle.

## Discussion

Après avoir testé les différentes valeurs de  $T$ , nous avons constaté que  $T=9$  est la valeur la plus adéquate pour cette image. Le médecin a remarqué qu'il y a un effacement du noyau lenticulaire (flèche rouge) dans l'hémisphère gauche qui n'était pas vraiment visible dans l'image originale. L'image de contrôle confirme l'anomalie

détectée par la constitution d'une hypodensité (AVC ischémique constitué) dans l'hémisphère gauche.



**Figure 4.9.** Résultat de l'amélioration des images du patient N° 3.  
**(a)** Image originale **(b)** Image améliorée avec T = 13 **(c)** Image TDM de contrôle.



## Discussion

L'amélioration du contraste et le lissage de l'image avec un  $T = 13$  a permis au médecin de distinguer la zone infarctée par rapport au reste du parenchyme cérébral environnant. L'image de contrôle confirme le diagnostic avec apparition d'une hypodensité dans la zone touchée.

### 4.5. Aperçu de l'interface de l'application

- *Résultats du patient N° 1*

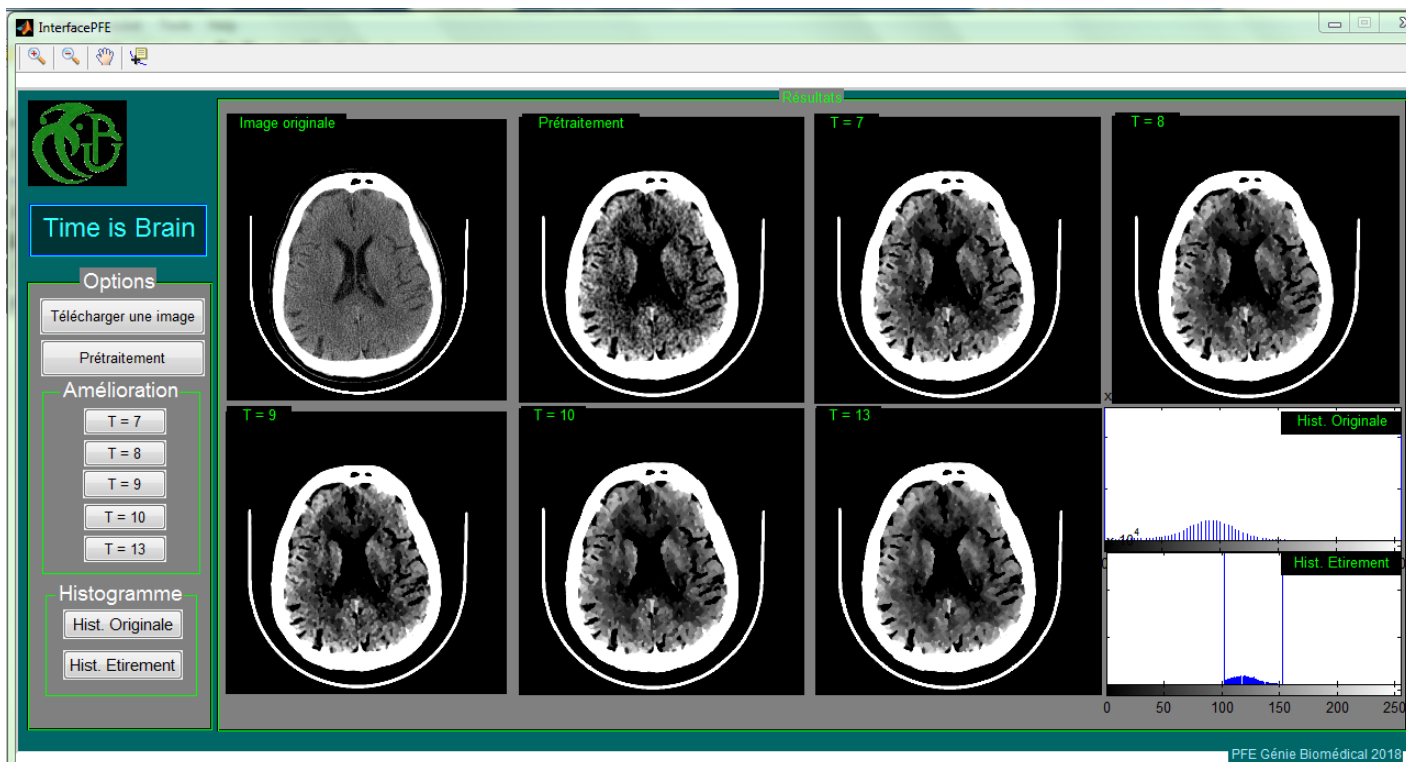
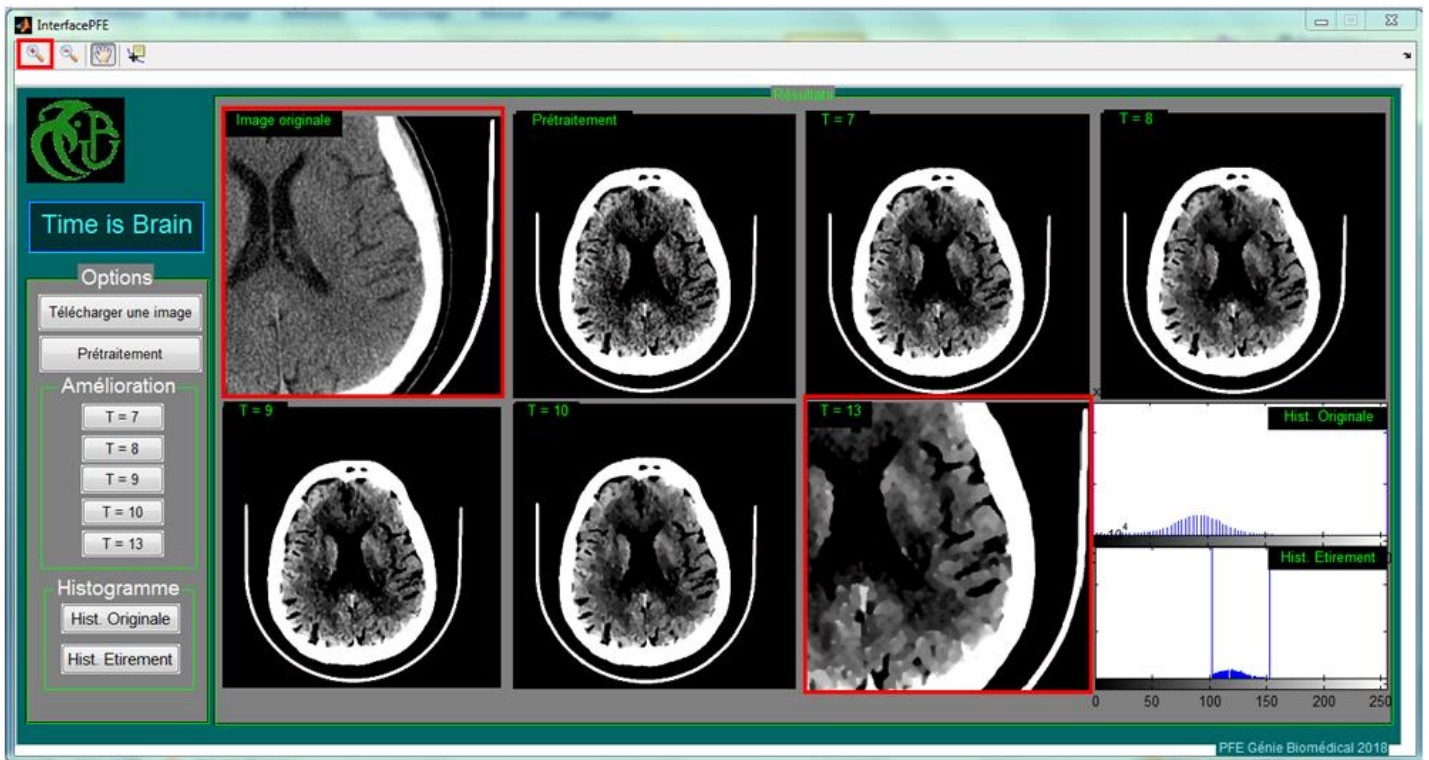


Figure 4.10. Représentation des résultats du patient N° 1 dans l'interface.

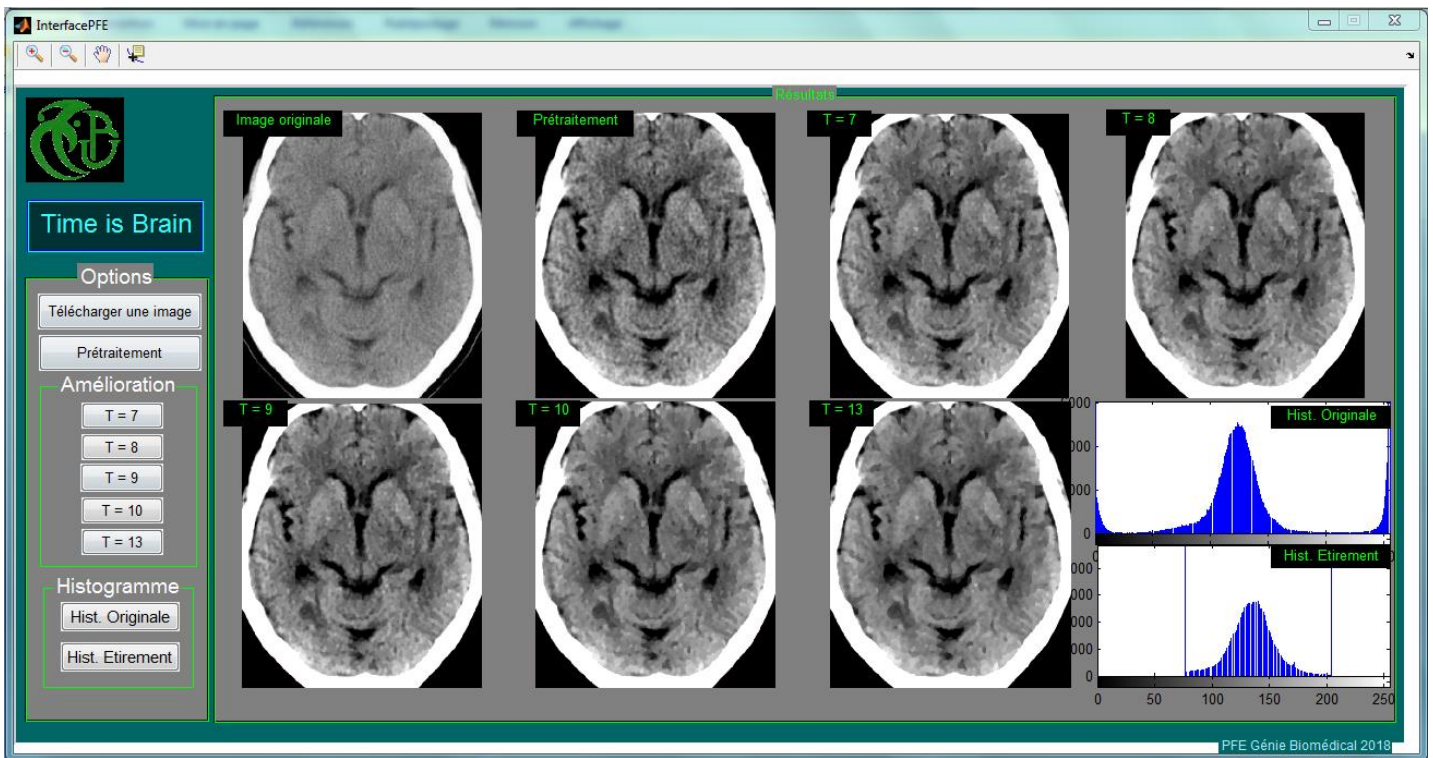


**Figure 4.11.** Représentation des résultats du patient N° 1 dans l'interface avec utilisation du zoom (cadre rouge).

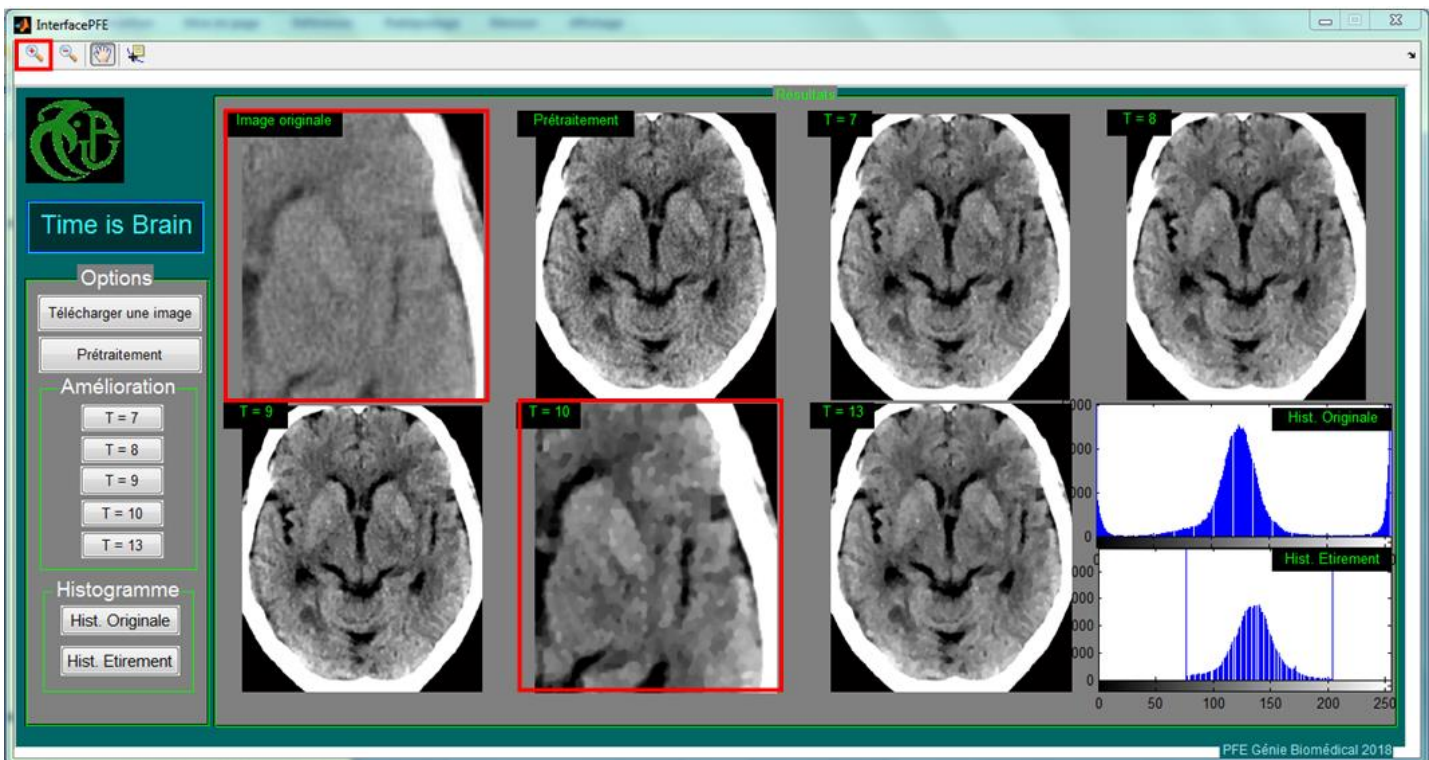
## Discussion

L'interprétation des images du patient N° 1 dans l'interface nécessite un zoom pour pouvoir choisir le paramètre T (T = 13) et ainsi distinguer les différents tissus du parenchyme et détecter les lésions.

- **Résultats du patient N°2**



**Figure 4.12.** Représentation des résultats du patient N° 2 dans l'interface.



**Figure 4.13.** Représentation des résultats du patient N° 2 dans l'interface avec utilisation du zoom (cadre rouge).

## **Discussion**

L'interprétation des images du patient N° 2 dans l'interface nécessite un zoom pour pouvoir choisir le paramètre T ( $T = 10$ ) ce qui a permis une meilleure lecture de l'image (obscurcissement du noyau lenticulaire dans l'hémisphère gauche).

## **Conclusion**

Nous avons présenté dans ce chapitre la composition de l'interface de l'application, ainsi que les résultats obtenus dans chaque étape de la méthode. Par la suite, les résultats ont été présentés à travers l'interface en utilisant chacun de ses paramètres.

## 4.6. Expertise du médecin

Après avoir exposé les résultats de notre travail à notre médecin partenaire **Dr M.R ZEROUAL** responsable de la Neuroradiologie interventionnelle du Service d'imagerie médicale CHU Blida, les conclusions de son expertise sont les suivantes :

« L'utilisation de l'outil développé par les étudiantes sur des images de scanner réalisé pour des patients présentant un tableau d'AVC d'installation aigue, a permis grâce au filtre utilisé d'améliorer la visibilité de l'hypodensité qui est subtile sur les images natives et n'est perçue que par un œil expert entraîné.

Dans les différents cas illustrés on discerne avec une certaine aisance le foyer touché par l'ischémie, améliorant le contraste entre l'hypodensité au sein du tissu atteint et le reste du parenchyme cérébral environnant, ce qui délimite plus facilement la zone infarctue.

### L'intérêt de ce travail

Cet outil semble intéressant et prometteur, pas pour les radiologues qui sont des experts de l'image mais pour les différents médecins intervenants dans la prise en charge de l'AVC : Neurologue, Médecin urgentiste, Réanimateur et autres praticiens qui peuvent être amenés à réaliser des scanners en urgence pour un tableau d'AVC en l'absence de médecin radiologue.

Cela peut être d'une grande importance du moment qu'il existe un traitement à injecter rapidement dans un délai maximum de 4h30 après l'installation du handicap.

L'uniformisation de cet outil et son utilisation sur des sites de prise en charge des AVC pourrait s'avérer très utile ».

## Conclusion générale

Une prise en charge instantanée, de patients victimes d'accident vasculaire cérébral (AVC) ischémique aigu est primordiale. En vue de faciliter aux médecins intervenants, la détection des signes précoces de l'AVC dans les 4 premières heures, pour injecter un traitement thrombolytique, afin d'éviter une nécrose cellulaire cérébrale, l'imagerie tomodensitométrique s'avère d'une grande utilité. Mais la différenciation entre les zones atteintes d'AVC et les zones saines est très délicate à faire sur les images brutes. Ce mémoire a eu pour ambition d'améliorer les images tomodensitométriques de patients victimes d'accident vasculaire cérébral (AVC) ischémique aigu pour les rendre plus exploitables par les praticiens.

Dans ce travail, il a fallu dans un premier temps établir un prétraitement afin d'éliminer le maximum de bruits dues aux artefacts de l'imageur et préparer l'image à l'étape qui suit, qui est l'application du filtre APMF pour une amélioration de l'image. Ce filtrage permet de mettre en évidence les régions qui peuvent avoir des différences de niveaux de gris très subtiles, en faisant la convolution de l'image avec une fenêtre adaptative puis l'application du filtre moyenneur dans cette fenêtre. Nous avons présenté nos résultats à notre partenaire médical en vue d'une expertise.

D'après l'évaluation de notre médecin partenaire Dr M.R ZEROUAL sur les résultats obtenus, l'outil présenté pourrait s'avérer pertinent pour les neurologues, médecins urgentistes, réanimateurs et autres praticiens, et ceci dans le diagnostic qui nécessite une bonne dextérité.

Au cours de cette étude, nous avons dû faire face à une bibliographie restreinte vu que le traitement thrombolytique a été approuvé par la « Food and Drug Administration » aux Etats Unis, il y a à peine 20 ans [58], et à une absence d'images, qui était le point essentiel pour évaluer notre programme, qui nécessite une base de données assez importante.

Ce travail de mémoire est principalement voué à la phase de prétraitement, mais comme perspective, il serait pertinent de procéder à une phase de segmentation pour

la détection et la localisation automatique des signes précoces à l'aide de la méthode de cartographie « Z-score ».

## Bibliographie

- [1] P. ARMAND: 'Une brève introduction à Matlab', 2004.
- [2] Y.BEJOT : 'Les accidents vasculaires cérébraux', registre Dijonnais des AVC, EA4184, service de neurologie, CHU DIJON, 2014.
- [3] F. BELAHSEN, T. MOULIN, F. CATTIN : 'Prise en charge de l'AVC ischémique : scanner : signes précoces', service de neurologie, unité neuro-vasculaire, Service de neuroradiologie, CHU de Besançon, Correspondances en neurologie vasculaire Volume 2, 2002.
- [4] B. BELAROUSSI : ' Correction par traitement d'images de l'artéfact de susceptibilité magnétique dans les images IRM', thèse de doctorat, L'institut National des Sciences Appliquées de Lyon, France, 2005.
- [5] M.BENBRAHIM : 'Neuroanatomie et neurophysiologie simplifiées', Neuromatique-livre, Thèse de doctorat, Faculté de médecine et de pharmacie, Fès, 2011.
- [6] M. BERGOUNIOUX : 'Quelques méthodes de filtrage en Traitement d'Image', école CIMPA, 2011.
- [7] C. BEURTEY, ' Le fonctionnement d'un scanner X', CEA, 2017.
- [8] Dr. BOUSSOUF : 'La Tomodensitométrie ou le scanner', CHU Sétif.
- [9] D. CALVET, C. OPPENHEIM, J.L. MAS : 'Infarctus cérébral et AIT: scanner ou IRM en première intention?', Service de Neurologie, Service de Neuroradiologie, Hôpital Sainte-Anne, PARIS.
- [10] P. CLEMENT : ' L'IMAGERIE BIOMEDICALE : définition d'une typologie et proposition d'activités pédagogiques', Images et activités scientifiques, ASTER N° 22, paris, 1996.



- [11] A.DELMAS : 'Anatomie humaine Descriptive', Topographique et fonctionnelle, Membres, système nerveux central, édition H. Rouvière, Tome 3, Paris, 1978.
- [12] H.A.DESAL, E.AUFFRAY-CAVIER, B.GUILLON, F.TOULGOAT, A.MADOZ, A.DE KERSAINT-GILLY, A.PASCO-PAPON : 'Imagerie des accidents vasculaires cérébraux en urgences', J. Neuroradiol, Masson, Paris, 2004.
- [13] S. DUBUISSON : 'Bases du traitement des images, Filtrage d'images', 2010.
- [14] A.DUFOUR: 'Segmentation et modélisation des structures vasculaires cérébrale en imagerie médicale 3D', Strasbourg, 2013.
- [15] M. EL MACHKOUR, N. CHTAOU, M. MAAROUFI, F. BELAHSEN : 'Imagerie de l'accident vasculaire cérébral ischémique à la phase aigue « Imaging of acute stroke »', le journal marocain de cardiologie 3, Service de Neurologie, CHU Hassan II, Fès, 2011.
- [16] M. ETIQUE : ' Introduction au logiciel MATLAB', école d'ingénieurs du canton de Vaud (eivd) Département d'électricité et d'informatique institut d'Automatisation industrielle (iAi), Yverdon-les-Bains, 2002.
- [17] R. GROSJEAN : ' Influence du mouvement des organes et des paramètres d'acquisitions sur la qualité de l'image en scanographie; APPLICATION A LA DETERMINATION DE LA COMPOSITION CHIMIQUE DES CALCULS RENAUUX', thèse de doctorat UNIVERSITE HENRI POINCARÉ NANCY 1 Faculté de Médecine, France, 2008.
- [18] M.A. GUERROUDJI, 'Segmentation des clichés mammographiques en vue de la détection des foyers de micro-calcifications mammaires : application à la base de données CHU de Tizi-Ouzou', thèse de doctorat, faculté de génie électrique et d'informatique, université Mouloud Mammeri, Tizi – Ouzou, Algérie.

- [19] W.HACKE : 'AVC ischémique Prévention et Traitement Information pour médecins hospitaliers et Libéraux', European Stroke Initiative, Département of Neurology, University of Heidelberg, Germany, 2003.
- [20] D. HASBOUN, Y.EHRHARD, F.BONNEVILLE: 'PCEM2 Anatomie morphologie, EIA NEUROLOGIE PSYCHIATRIE', 'Anatomie Fonctionnel', Université Pierre et Marie Curie Sorbonne, 2012/2013.
- [21] D. HERVE : 'Le cavernome cérébral', Encyclopédie Orphanet Grand Public, 2008.
- [22] E.HOUDART : 'C27 – Sémiologie neuroradiologique', Cours Neuro, 2013.
- [23] A.JANKOWSKI, G.FERRETTI : 'Tomodensitométrie volumique : principe, paramètres', Revue des maladies respiratoires volume 27, Grenoble, 2010.
- [24] S.JONNIAUX, R.SZTAJZEL : 'L'accident vasculaire cérébral', Article DNeucli, Hôpitaux universitaires de Genève, 2014.
- [25] Y.LEE, N. TAKAHASHI, D. Tsai, H.FUJITA : 'Detectability improvement of early sign of acute stroke on brain CT images using an adaptive partial smoothing filter', Medical Imaging 2006: Image Processing, edited by Joseph M. Reinhardt, Josien P. W. Pluim, Volume 6144, 2006.
- [26] M. LAZRAK MOHAMED : 'IMAGERIE DE LA TUBERCULOSE DU SYSTÈME NERVEUX CENTRAL', Thèse de doctorat Université de Sidi Mohamed Ben Abdallah, Maroc, 2017.
- [27] Y. Lee, N. Takahashi, D. Tsai, K. Ishii, 'Adaptive partial median filter for early CT signs of acute cerebral infarction', Int J CARS 2:105–115, Japan, 2007.
- [28] M. H. LEV, J. FARKAS, J. GEMMETE, S. T. HOSSAIN, G. J. HUNTER, W. J. KOROSHETZ, R. GILBERTO GONZALEZ : 'Acute stroke :Improved Nonenhanced CT

Detection-Benefits of Soft-Copy Interpretation by Using Variable window Width and Center Level Settings', *Radiology* 1999, 213.

**[29]** K.MAAREF : 'NEUROANATOMIE TOME II', Faculté de Médecine Ibn El Jazzar, Tunis, 2011-2012.

**[30]** S. MANON : ' MISE AU POINT D'UN ATLAS EN LIGNE D'IMAGES TOMODENSITOMETRIQUES NORMALES DE LA TORTUE D'HERMANN OCCIDENTALE (TESTUDO HERMANNI HERMANNI)', thèse de doctorat, université de Toulouse, France ,2015.

**[31]** M. MAZIGHI, 'La thrombolyse à la phase aiguë de l'infarctus cérébral', *Mini-revue Sang Thrombose Vaisseaux*, 21, n° 8 : 384-7, Paris, France, 2009.

**[32]** S. MECHI : ' Dosimétrie en Tomodensitométrie et contrôle qualité de son fonctionnement', mémoire pour l'obtention du diplôme de master professionnel en génie Biomédical, centre national des sciences et technologie nucléaire, Algérie, 2010.

**[33]** J.MICHELIS, W. PUECH, V. RICORDEL, G. PASSAIL, M.DUMAS : ' Intégration d'applet JAVA dans un réseau d'images médicales : aide au télédiagnostic', *Compression et représentation des signaux audiovisuels (CORESA)*, Oct 2000, Poitiers, France, 2000.

**[34]** M. MOOEN, P. MAQUET: 'Les accidents vasculaires cérébraux', *Neurologie*, Belgique, 2012.

**[35]** Pr. OUTREQUIN : 'Les hiérarchies fonctionnelles du Système Nerveux Central sont fondées sur la Phylogénèse', *NEURO-ANATOMIE FONCTIONNELLE*, 2007.

**[36]** F. PICHARD: 'AVC ischémique au CHU de St Pierre de la Réunion en 2013: diagnostic des dysfonctionnements et réflexions sur l'optimisation de la prise en charge précoce', *Thèse de doctorat CHU de St Pierre de la Réunion*, 2014.

- [37] A. PRZELASKOWSKIA, K. SKLINDAB, P. BARGIETA, J. WALECKIB, M. BIESIADKOMATUSZEWSKAC, M. KAZUBEKA : 'Improved early stroke detection:Wavelet-based perception enhancement of computerized tomography exams', Computers in Biology and Medicine volume 37 :524 – 533, 2007.
- [38] P. ROCA : 'Parcellisation du manteau cortical à partir de la connectivité anatomique cartographiée par imagerie de diffusion', thèse de doctorat Université Paris Sud XI, Faculté des Sciences d'Orsay, 2011.
- [39] E. ROQUEFEUIL, S. MOLINIER, V. DOUSSET : 'Neuro imagerie des AVC (Neuroimaging of stroke)', Service de neuro-imagerie diagnostique et thérapeutique, hôpital Pellegrin, CHU de Bordeaux, La Lettre du Neurologue Volume XVIII, 2014.
- [40] M.SAIDI: 'La vascularisation De L'encéphale', Service D'anatomie humaine E.H.U, Oran.
- [41] A .Saint-Laurent, J.A .CILLOROS: 'Grand atlas illustré du corps humain est l'adaptation (The illustrated Atlas of the human Body)', Weldon Owen, 2008.
- [42] L. SARDA : 'Tomodensitométrie', Service de médecine nucléaire, hôpital Bichat, France.
- [43] Dr. SELOUANI : 'Physiologie du tissu nerveux', Université ABDELHAMID IBN BADIS, Mostaganem, 2013.
- [44] C. STAPF : 'Histoire naturelle des malformations artérioveineuses cérébrales', USI-NV, service de neurologie, hôpital Lariboisière, La Lettre du Neurologue – volume9, Paris, 2005.
- [45] N. TAKAHASHI, L. YONGBUM, Du-Yih Tsai, Toshibumi Kinoshita, Naoki Ouchi, Kiyoshi Ishii: 'Computer-aided detection scheme for identification of hypoattenuation

of acute stroke in unenhanced CT', Article *in* Radiological Physics and Technology 5:98–104, Japon, 2011.

**[46]** N. TAKAHASHI, L. YONGBUM, Du-Yih Tsai, E. MATSUYAMA, T. KINOSHITA, Kiyoshi Ishii : 'An automated detection method for the MCA dot sign of acute stroke in unenhanced CT ', Radiol Phys Technol volume 7 :79–88 ,2014.

**[47]** N. TAKAHASHI, Y. LEE, D.-Y. TSAI, K. ISHII, T. KINOSHITA, H. TAMURA & M. KIMURA : 'Improvement of Détection of Hypoattenuation in Acute Ischemic Stroke in Unenhanced Computed Tomography Using an Adaptive Smoothing Filter' , Acta Radiol, volume (7), 2008.

**[48]** N. TAKAHASHI, L.YONGBUM, Du-Yih Tsai, Kiyoshi Ishii : 'Novel noise reduction filter for improving visibility of early computed tomography signs of hyperacute stroke: evaluation of the filter's performance preliminary clinical experience', Radiat Med volume25 ,247 254, 2007.

**[49]** P.TOUSSAINT : 'MALFORMATIONS VASCULAIRES INTRACRANIENNES', Cours DCEM, 2006.

**[50]** D. TSAI, N. TAKAHASHI, Y. LEE : 'An Adaptive Enhancement Algorithm for CT Brain Images', Department of Radiological Technology, School of Health Sciences, Proceedings of the 2005 IEEE, 27th Annual Conference, Shanghai, China, 2005.

**[51]** N. VANDENBROUCKE 'Traitement d'images : Prétraitement', université Littoral cote d'Opale, Ecole d'ingénieurs du littoral EIL.

**[52]** J-F. VIBERT: 'Le liquide céphalo-rachidien', Département de Physiologie Faculté de Médecine P&M Curie, site Saint-Antoine, 2007.

**[53]** L. YONGBUM, N. TAKAHASHI, Du-Yih Tsai : 'Computer-Aided Diagnosis for Acute Stroke in CT Images', Niigata University, Japan, 2010.

- [54] M.R. ZEROUAL : 'Rôle du scanner cérébral dans la prise en charge de l'AVC ischémique aigu', Service de neuroradiologie interventionnelle, CHU de Blida, 2017.
- [55] S. ZENKHRI : 'Evaluation et design d'un protocole de traitement des données CT perfusés acquises en clinique et corrélation à l'évolution clinique', Mémoire de Maîtrise en médecine, Lausanne, 2015.
- [56] 'Accidents vasculaires cérébraux', Neurologie, 3<sup>e</sup> édition, Elsevier Masson SAS, 2012.
- [57] Société Française de Chirurgie Vasculaire : 'L'artérite des membres inférieurs Maladie, diagnostic et traitements', CENTRE CARDIO-THORACIQUE DE MONACO, 2012.
- [58] Observatoire Régional de la Santé du Limousin : 'Problèmes de santé et pathologies – LES MALADIES VASCULAIRES CÉRÉBRALES', La santé observée en Limousin, 2003.
- [59] Center for Educationnel Recherche and Innovation CERI : 'COMPRENDRE LE CERVEAU : NAISSANCE D'UNE SCIENCE DE L'APPRENTISSAGE', Paris, 2007.

## Glossaire

**Thrombolyse = traitement thrombolytique :** La thrombolyse est une technique médicale destinée à dissoudre en urgence un caillot qui bouche une artère. Il peut s'agir d'une artère coronaire dans l'infarctus du myocarde , ou d'une artère cérébrale dans l'accident vasculaire cérébral.

**Hypovolémie :** En médecine, l'hypovolémie désigne un déficit de sang, plus précisément du plasma sanguin, dans le système circulatoire. Il se traduit par une baisse de la pression artérielle et peut mener au collapsus cardio-vasculaire ou choc hypovolémique, qui peut entraîner rapidement la mort si aucun traitement n'est pratiqué.

**Hypoperfusion :** Une hypoperfusion désigne une diminution de la vascularisation (ischémie) d'une zone de l'organisme. En cas d'hypoperfusion cérébrale, c'est une partie du cerveau qui n'est pas correctement alimentée en sang. Ce défaut d'irrigation peut se révéler extrêmement grave et être à l'origine de démence ou entraîner un décès. De façon plus générale, en cas d'hypoperfusion, les tissus qui ne sont plus irrigués risquent de se nécroser (mort des tissus) et d'entraîner un état de choc (chute brutale de la tension artérielle).

**Hémi négligence :** C'est une anomalie due à une lésion de l'un des hémisphères cérébraux et qui conduit la personne atteinte à négliger, "oublier" la moitié de l'espace qui l'entoure. La lésion empêche le cerveau de répondre aux signaux qui lui sont présentés du côté opposé à celui qui est touché.

**Aphasie :** Perte totale ou partielle de la capacité de parler ou de comprendre le langage parlé ou écrit, due à une lésion cérébrale.

**Hémianopsie :** Une hémianopsie est une perte ou une diminution de la vue dans une moitié du champ visuel d'un œil ou des deux yeux.

**Hémianesthésie :** Terme de médecine. Perte de sensibilité dans une moitié latérale du corps. Hémianesthésie hystérique.

**Œdème cytotoxique :** Œdème (zones sombres), L'œdème cérébral est une accumulation ou un excès de liquide (ou œdème) dans les tissus intra ou extracellulaires du cerveau.

**Convexité :** Qui présente une courbure sphérique en relief ; qui est arrondi en dehors.

**Hypoatténuation :** Atténuation inférieure à la normale (en imagerie médicale).

**Convolution :** Le produit de convolution généralise l'idée de moyenne glissante et est la représentation mathématique de la notion de filtre linéaire. Il s'applique aussi bien à des données temporelles (en traitement du signal par exemple) qu'à des données spatiales (en traitement d'image).

**Filtre non linéaire :** on désigne par filtre non linéaire un opérateur qui remplace la valeur de chaque pixel par une combinaison non linéaire des valeurs de ses pixels voisins, on utilise des filtres non linéaires pour supprimer le bruit sans détériorer les contours.

**Cécité monoculaire :** La cécité monoculaire transitoire désigne tout trouble visuel concernant strictement la vision d'un œil et spontanément résolutif en moins de 24 heures.

**Suppléance vasculaire :** Le polygone de Willis est un système de suppléance vasculaire, permettant au cerveau de recevoir du sang nutritif même si une des artères du cou est lésée ou bouchée.