

MDE N° 10811  
10811

MINISTÈRE DE L'ENSEIGNEMENT SUPERIEUR ET DE LA RECHERCHE  
SCIENTIFIQUE

UNIVERSITÉ SAAD DAHLAB-BLIDA

N°



FACULTÉ DE MÉDECINE DE BLIDA

DÉPARTEMENT DE MÉDECINE DENTAIRE

Mémoire de fin d'étude pour

l'obtention du

DIPLOME DE DOCTEUR EN MÉDECINE DENTAIRE

INTITULÉ

**Les corticotomies en orthopédie dento-faciale**

Présenté et soutenu publiquement le :

13 / 09 / 2017

Par

Berkane Hiba  
Mediani Amira

Bourechache Zineb  
Zougham Insaf

Promotrice : Dr.BELKHIRI

Jury composé de :

Président :

Pr. MEDDAH

Examineur :

Dr BENNAI

**EXCLU DU PRET**



## Remerciements

Louange à **Dieu** tout puissant pour ce qu'il nous a donné la bravoure, la volonté et la patience pour terminer ce modeste travail. Au moment de mettre un point final à cette étude, nous tiendrons à exprimer nos remerciements à tous ceux qui ont contribué à sa réalisation.

Au terme de notre travail, nous tenons à exprimer notre sincère gratitude et profond remerciement à notre promotrice **Dr. BELKHIRI**, maitre assistant à l'unité d'ODF à l'université de SAAD DAHLEB de BLIDA, pour avoir proposé ce thème et pour sa façon de diriger notre mémoire, de nous avoir accordé sa confiance, sa disponibilité, ainsi qu'aux ses conseils prodigués au long de notre projet.

Plus particulièrement, nous remercions vivement **Pr MEDDAH**, professeur à l'unité d'ODF à l'université de Blida, et également **Dr BENNAI** maitre assistant à l'unité d'ODF qui ont bien voulu accepter de juger notre travail.

Nous remercions également les enseignants de la faculté de médecine dentaire à Blida pour tout le savoir qu'ils ont su nous transmettre durant ces six dernières années.

Nous tenons à remercier particulièrement nos parents; notre succès demeure de loin le fruit de leurs longues années de sacrifices et d'éducation.

# SOMMAIRE

Remerciments.....	1
1 Introduction.....	6
2 Rappels fondamentaux sur les mouvements dentaires.....	8
2.1 Définition de l'organe dentaire.....	8
2.2 L'organisation histologique du parodonte.....	8
2.2.1 La gencive.....	9
2.2.1.1 Définition.....	9
2.2.1.2 Anatomie.....	9
2.2.1.3 Histologie de la gencive.....	10
2.2.2 Le ligament alvéolo-dentaire.....	11
2.2.3 Le cément.....	12
2.2.3.1 Le cément acellulaire.....	12
2.2.3.2 Le cément cellulaire.....	12
2.2.4 L'os alvéolaire.....	12
2.2.4.1 Définition.....	12
2.2.4.2 Anatomie.....	12
2.2.4.3 Histologie.....	13
2.3 Le déplacement dentaire physiologique.....	13
2.4 Les déplacements dentaires provoqués.....	14
2.4.1 Les facteurs influençant le déplacement dentaire.....	14
2.4.1.1 Les facteurs intrinsèques.....	14
2.4.1.2 Les facteurs extrinsèques.....	15
2.4.2 Les effets d'application d'une force sur une dent.....	16
2.4.2.1 Les effets immédiats.....	16
2.4.2.2 Les effets à court terme.....	16
2.4.2.3 Les effets biologiques à long terme.....	18
2.4.3 Les différents types du déplacement dentaire provoqués.....	19
2.4.3.1 Le mouvement de version.....	19
2.4.3.2 Les mouvements de torque et de redressement après version.....	19
2.4.3.3 Le mouvement d'égression.....	20
2.4.3.4 Le mouvement d'ingression.....	20
2.4.3.5 Le mouvement de gression ou translation.....	21
2.4.3.6 Le mouvement de rotation.....	21
2.4.4 Effets iatrogènes de l'application d'une force sur l'odonte et le parodonte..	22
2.4.4.1 Sur le parodonte.....	22
2.4.4.2 Les effets sur l'odonte.....	24
3 Les corticotomies alvéolaires.....	27

3.1	Définition de la corticotomie.....	27
3.2	Evolution de la corticotomie.....	27
3.3	Théories et mécanismes mis en jeu lors d'une corticotomie alvéolaire.....	29
3.3.1	Théorie des blocs osseux.....	29
3.3.2	Le phénomène d'accélération régionale ou RAP.....	30
3.3.3	Augmentation du turnover et diminution de la densité osseuse.....	31
3.4	Les différents types de corticotomie.....	32
3.4.1	La corticotomie alvéolaire conventionnelle.....	32
3.4.2	La corticision.....	33
3.4.3	La piézocision.....	33
3.4.4	Corticotomie alvéolaire par lasercision :Corticotomie laser assistée.....	36
3.4.4.1	Généralités.....	36
3.4.4.2	Principe de fonctionnement du laser erbium.....	36
3.4.5	Association des corticotomies et des miniplaques d'ancrage.....	36
3.4.5.1	Généralités.....	36
3.4.5.2	Contexte.....	37
3.4.6	Micro-ostéo-perforation (Alvéocentesis) et ostéotenseurs.....	38
3.4.6.1	Micro-ostéo-perforation.....	38
3.4.6.2	Ostéotenseurs.....	39
3.4.7	Technique de luxation dentaire mono-corticale (MTDLD : Mono Cortical Tooth Dislocation and Ligament Distraction).....	39
3.4.8	Association des corticotomies et des minivis.....	40
3.5	Protocole opératoire des corticotomies alvéolaires.....	41
3.5.1	Choix du patient.....	41
3.5.2	Préparation préopératoire.....	41
3.5.3	Mise en place du traitement orthodontique.....	41
3.5.4	Anesthésie.....	41
3.5.5	Protocole opératoire proprement dit.....	42
3.5.5.1	Corticotomie conventionnelle.....	42
3.5.5.2	Corticision.....	44
3.5.5.3	Piézocision.....	45
3.5.5.4	Corticotomie alvéolaire par lasercision.....	48
3.5.5.5	Association corticotomie / miniplaques d'ancrage.....	49
3.5.6	Conseils postopératoires.....	51
3.5.7	Surveillance et suivie.....	52
4	Les corticotomies alvéolaires dans le traitement orthodontique.....	56
4.1	Les indications de la corticotomie alvéolaire.....	56

4.1.1	Traitement de la dysharmonie dento-maxillaire.....	56
4.1.2	Les béances antérieures et/ou latérales.....	56
4.1.3	L'ingression des molaires.....	57
4.1.4	La correction orthodontique d'une classe III.....	58
4.1.5	La mise en place d'une canine incluse.....	58
4.1.6	Accélération des phases de rétraction canine / incisive après extraction....	59
4.1.7	Traitement de l'endognathie maxillaire et des articulés croisés postérieur..	59
4.1.8	Préparation orthodontique avant chirurgie orthognathique.....	60
4.1.9	Mésialisation des molaires mandibulaire et fermeture d'espace.....	60
4.1.10	Distalisation des molaires maxillaires.....	61
4.1.11	Traitement du déficit d'espace par expansion d'arcade.....	61
4.2	Les contre-indications.....	63
4.2.1	Contre-indications selon le diagnostique orthodontique.....	63
4.2.2	Contre-indications relatives aux patients.....	63
4.3	Intérêts et apports dans le traitement orthodontique.....	64
4.3.1	Diminution du temps de traitement orthodontique.....	64
4.3.2	Augmentation des possibilités thérapeutiques.....	64
4.3.3	Alternative à la chirurgie orthognathique.....	64
4.3.4	Diminution du risque de résorption radiculaire.....	65
4.3.5	Préservation du support osseux.....	65
4.3.6	Augmentation de la stabilité des résultats.....	65
4.4	Les avantages et les inconvénients des différentes techniques de corticotomie alvéolaire.....	66
4.5	Complications et effets secondaires.....	67
4.6	Les controverses actuelles.....	68
4.6.1	Place du comblement alvéolaire dans la pratique des corticotomies.....	68
4.6.2	Diminution de la durée totale du traitement orthodontique par corticotomie alvéolaire.....	68
4.6.3	La stabilité des résultats après une corticotomie.....	69
5	Conclusion.....	70
	Bibliographie.....	71
	Index.....	80
	Résumé.....	81

## 1 Introduction :

Les traitements orthodontiques visent à améliorer la fonction et l'esthétique dentofaciale, nécessitant souvent une longue durée d'application pour obtenir des résultats optimaux. Différentes approches non chirurgicales et chirurgicales ont été développées pour accélérer la vitesse du déplacement orthodontique, dont le but est de diminuer la durée globale du traitement. Parmi ces approches chirurgicales, les corticotomies alvéolaires qui représentent certainement la technique la plus étudiée depuis sa première apparition en 1892. Cependant, le recours à cette technique a été très limité jusqu'à ces dix dernières années, probablement en raison d'une méfiance des patients et des praticiens à son égard.

**Rappels fondamentaux sur les  
mouvements dentaires  
physiologiques et provoqués**

## 2 Rappels fondamentaux sur les mouvements dentaires :

### 2.1 Définition de l'organe dentaire : [44]

L'organe dentaire est composé de l'odonte (la dent) et du parodonte (appareil de soutien de la dent). Le parodonte est composé des tissus qui entourent la dent et qui l'ancrent dans la mâchoire (latin : *para* = à côté ; *odontos* = dent). (Fig 1)

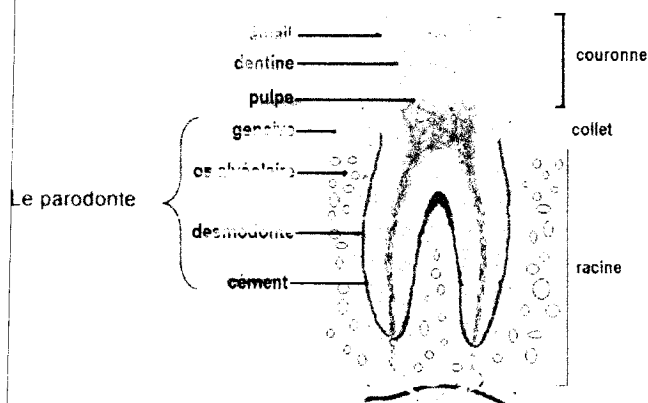


Figure 1 : Représentation schématique d'une dent

### 2.2 L'organisation histologique du parodonte :

Le parodonte (Fig 2) est constitué par l'ensemble des tissus qui entourent et soutiennent la dent :

- la gencive
- le cément
- le ligament alvéolo-dentaire(desmodonte)
- l'os alvéolaire



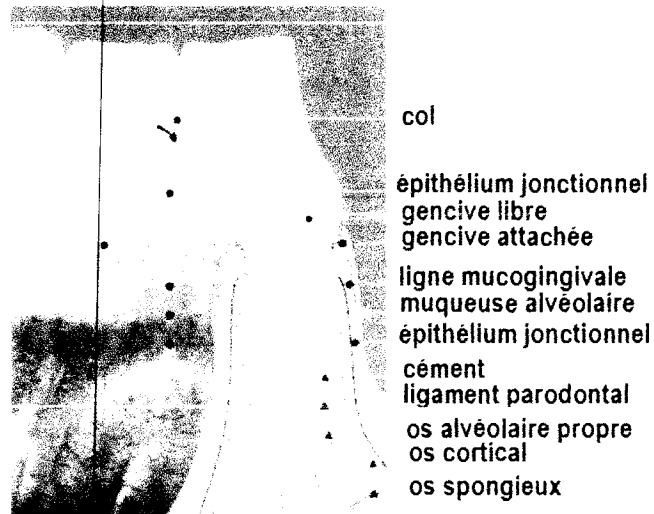


Figure 2: Structure du parodonte

## 2.2.1 La gencive : [18: 44; 45; 55]

### 2.2.1.1 Définition :

Tissu conjonctif fibreux, vascularisé, innervé recouvert d'épithélium. Il recouvre l'os alvéolaire maxillaire et mandibulaire.

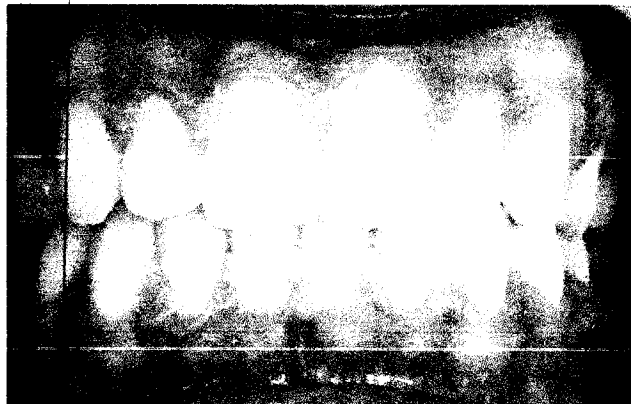

Figure 3 : Vue clinique de la gencive vestibulaire

### 2.2.1.2 Anatomie :

Anatomiquement, la gencive se divise en trois parties distinctes (Fig 4) :

- **La gencive marginale ou gencive libre:** Elle est kératinisée, entoure le collet des dents et va permettre de délimiter le sulcus gingival ou sillon gingivo-dentaire qui est situé entre l'émail et la partie interne de l'épithélium gingival.
- **La gencive attachée:** Elle est kératinisée et attachée à la face externe de l'os alvéolaire et au collet de la dent. Son aspect est granité, dit en «peau d'orange», elle est en continuité avec la gencive marginale, de hauteur et d'épaisseur variable, cette épaisseur va déterminer le type parodontal fin ou épais.

- **La gencive papillaire** : Elle n'est pas kératinisée, constitue la papille inter dentaire, se retrouve sous les embrasures interproximales. Elle est formée de deux zones vestibulaire et linguale (ou palatine), créant la papille. Ces deux zones de gencive papillaire sont séparées par une zone dépressive interproximale appelée le col interpapillaire.

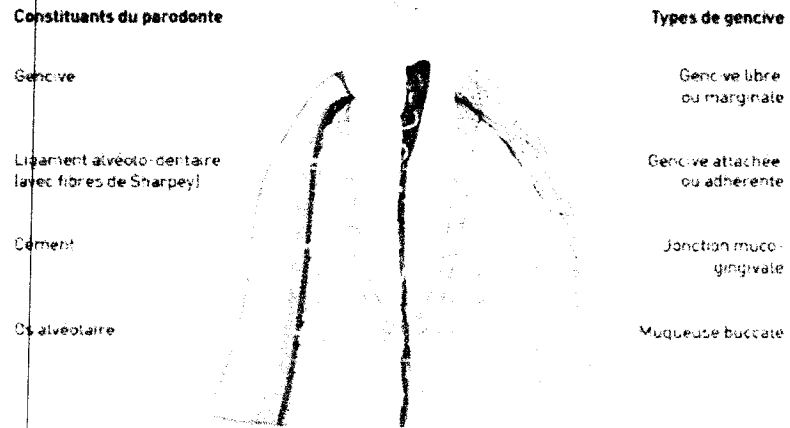


Figure 4 : Représentation schématique de la gencive

### 2.2.1.3 Histologie de la gencive :

La gencive est constituée d'un tissu conjonctif fibreux recouvert d'un épithélium pavimenteux et pluristratifié. Cet épithélium est séparé du tissu conjonctif sous jacent par une membrane basale.

#### ► L'épithélium gingival :

L'épithélium gingival comporte différents types histologiques en fonction de sa localisation :

- \*Epithélium oral gingival
- \*Epithélium oral sulculaire
- \*Epithélium de jonction.

#### ► La membrane basale :

C'est une membrane épithélio-conjonctive, qui unit l'épithélium et le tissu conjonctif.

#### ► Le tissu conjonctif :

Il est vascularisé, innervé et possède des faisceaux fibrillaires collagéniques. Il assure la vascularisation, l'innervation et la défense du tissu gingival. C'est un tissu conjonctif dense composé d'éléments cellulaires (fibroblastes, macrophage, mastocyte et cellules inflammatoires) et d'une matrice extracellulaire (constitué de collagène, d'élastine, de fibronectine et de lamine).

## 2.2.2 Le ligament alvéolo-dentaire : [7; 9; 18; 30; 44; 45; 55]

Il se définit comme la structure conjonctive molle qui entoure la racine dentaire, il est vascularisé, innervé et comporte de nombreuses cellules : fibroblastes, cémentoblaste, ostéoblastes, ostéoclaste. Le ligament alvéolo-dentaire joue un rôle fondamental dans le remodelage de la paroi alvéolaire et la cémentogenèse. Cependant, il permet aussi l'ancrage naturel de la dent et permet sa mobilité physiologique. Il joue un rôle primordial dans les remaniements tissulaires nécessaires à la réalisation des traitements orthodontiques, « une force orthodontique transmet des pressions au niveau du desmodonte qui induisent une réponse biologique aucun déplacement n'est possible sans desmodonte »

Le ligament alvéolo-dentaire est inséré dans le cément et la paroi alvéolaire par l'intermédiaire des fibres : De collagène, de réticuline et des fibres élastiques. (Fig 5)

### ►Fibres de collagène : [18; 44; 45; 55]

Ce sont les éléments fibreux les plus nombreux. À l'état de repos, elles présentent des ondulations caractéristiques qui s'effacent lorsqu'une traction est exercée sur la dent.

### ►Fibres de réticuline :

Elles se rencontrent au voisinage de l'épithélium gingival et ailleurs exclusivement au niveau des canaux vasculaires.

### ►Fibres élastiques :

Les fibres élastiques sont rares et liées au système vasculaire. Ces fibres résistent à la dégradation par l'acide formique.

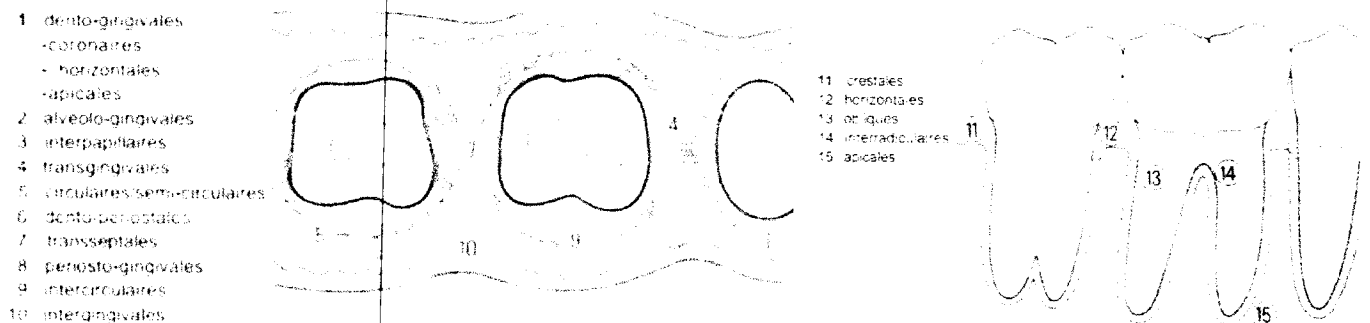


Figure 5 : Orientation des fibres du ligament alvéolo-dentaire

### 2.2.3 Le cément : [14; 18; 31; 44; 45; 55]

C'est un tissu conjonctif minéralisé, avasculaire et non innervé. Il tapisse la racine de la dent, il est de faible épaisseur sauf au niveau du tiers apical de la racine. On distingue deux types de ciments :

**2.2.3.1 Le cément acellulaire** : mince et situé près de la jonction amélo-dentinaire, c'est-à-dire au tiers cervical de la racine. C'est le site d'insertion des fibres de Sharpey du ligament alvéolo-dentaire. On y trouve des cémentoblastes qui permettent la cémentogenèse. Cette dernière est continue mais très lente.

**2.2.3.2 Le cément cellulaire** : plus épais et situé dans les deux tiers profonds de la racine. Il contient des cémentocytes.

### 2.2.4 L'os alvéolaire : [9; 14; 18; 31; 44; 45; 55]

#### 2.2.4.1 Définition :

L'os alvéolaire est un os plat. C'est un tissu osseux qui soutient les dents. Il est en perpétuel remaniement pendant l'éruption, puis il se soumet aux contraintes occlusales ainsi qu'aux éventuels traitements orthodontiques.

#### 2.2.4.2 Anatomie :

D'un point de vue anatomique, l'os alvéolaire (Fig 6) est formé par :

► **les corticales externes=lamina propria** : sont au nombre de deux ( une vestibulaire et une linguale ou palatine). Elles sont recouvertes de périoste et sont en continuité avec les corticales osseuses maxillaire et mandibulaire, sans qu'il existe de limite anatomique visible. L'épaisseur de ces corticales varie en fonction de la position de la dent sur l'arcade et de sa localisation maxillaire ou mandibulaire. De façon générale, les corticales maxillaires sont plus fines que les corticales mandibulaires.

► **les corticales internes=la paroi alvéolaire=lame cribiforme=lamina dura** : Elles constituent l'os alvéolaire proprement dit. Cet os est fasciculé et traversé par de nombreux vaisseaux sanguins et lymphatiques et par des éléments nerveux, où s'ancrent les fibres du ligament alvéolo-dentaire.

► **l'os trabéculaire** : Les travées d'os spongieux situées entre les corticales internes et les corticales externes sont composées d'os lamellaire, qui est constitué de fines lamelles.

Chaque lamelle est constituée de fines fibres de collagène orientées parallèlement entre elles.

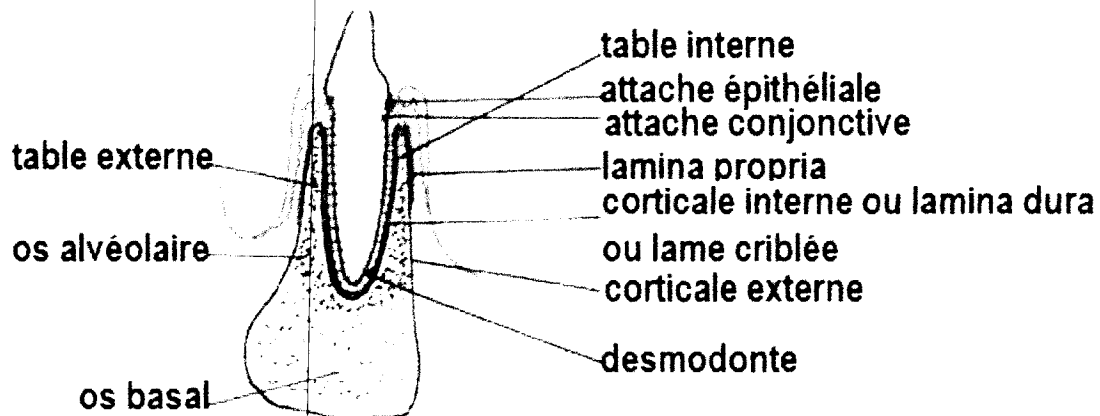


Figure 6: Anatomie de l'os alvéolaire

### 2.2.4.3 Histologie : [77]

Le tissu osseux est un tissu conjonctif hautement spécialisé composé d'une substance organique minéralisée. Il comprend :

► **Une matrice osseuse** : Elle est constituée d'une fraction organique et d'une fraction minérale (60 à 70 / de phase minérale et 30 à 40 / de phase organique), qui confère à l'os sa dureté et sa résistance. Cette matrice est synthétisée par les ostéoblastes. La fraction organique de cette matrice est composée principalement de fibres de collagène auxquelles sont liées la fraction minérale (constituée essentiellement de cristaux d'hydroxyapatite de calcium) et des protéines non collagéniques.

► **Les cellules osseuses** : on rencontre trois types de cellules au sein de la structure minéralisée. Les ostéocytes qui sont toujours entourés de tissu minéralisé et les ostéoblastes et ostéoclastes qui sont inégalement répartis sur les surfaces osseuse en fonction des remaniements.

- Les ostéoblastes : ce sont des cellules dont l'activité principale est la formation osseuse durant le remaniement et l'édification des structures tissulaires.
- Les ostéocytes : résultent de la différenciation des ostéoblastes. Leur nombre varie et dépend de la vitesse de formation de l'os; plus la formation d'os est rapide plus il y'a d'ostéocytes présents.
- Les ostéoclastes : sont impliqués dans la résorption du tissu osseux.

## 2.3 Le déplacement dentaire physiologique : [55]

Les dents se déplacent au cours de la vie en raison de leur migration physiologique (dérive mésiale, abrasion occlusale et interproximale, rapports occlusaux, forces musculaires, ...).

La fixation syndesmotique de la dent dans son système d'attache et l'élasticité du processus alvéolaire dans son ensemble garantissent une mobilité dentaire physiologique mesurable (Periodontometr, Muhlemann 1967 ; Peritest, Schulte et al. 1983) à l'horizontale, à la verticale et en rotation.

La mobilité dentaire physiologique varie dans la journée et selon des cycles plus longs (biorythme) : les dents sont plus mobiles le matin que le soir (Himmel et al. 1957). Les différents types de dents sont en outre plus ou moins mobiles en fonction de la surface d'insertion des fibres desmodontales dans le cément, ainsi que du nombre, longueur et du diamètre des racines.

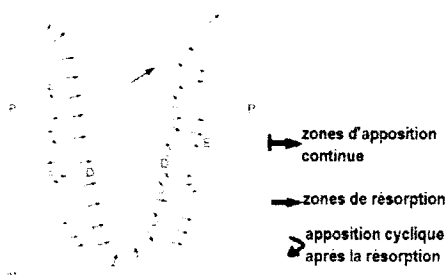


Figure 7 : Schéma du remaniement osseux au cours de la migration physiologique des dents .On observe un déplacement de l'os en même temps que de la dent, les travées osseuses tendant à maintenir constante leur épaisseur. La grosse flèche indique le sens de la migration. P : périoste ; E : endoste ; D : desmodonte.

## 2.4 Les déplacements dentaires provoqués :

Le déplacement dentaire provoqué est une réaction biologique à l'application d'une force par le biais de systèmes mécaniques sur une dent ou un groupe de dents.

### 2.4.1 Les facteurs influençant le déplacement dentaire :

#### 2.4.1.1 Les facteurs intrinsèques : [11; 71]

##### ► Les facteurs généraux :

##### ◆ L'âge : [72; 87; 105]

Le patient jeune, au cours de croissance, présente une activité cellulaire importante et un os peu dense présentant des espaces médullaires importants. En revanche, chez l'adulte on note que l'épaisseur de l'os est différente. L'os trabéculaire est plus poreux alors que l'os cortical est plus dense ; ces caractéristiques expliquent qu'en cas de traitement orthodontique, le déplacement dentaire sera plus facile et plus rapide chez un jeune patient par rapport à un adulte.

◆ **La grossesse :** [29; 54; 105]

Avec l'accélération du renouvellement cellulaire, au niveau osseux, les déplacements dentaires sont accélérés, mais le traitement peut être entravé par l'apparition d'une gingivite gravidique.

◆ **Le stress:**

Des études ont montré que le stress va augmenter l'espace desmodontal, et par conséquence l'accélération du déplacement dentaire.

◆ **Les médicaments :** [60; 82; 87; 105]

Les études ont montré que certains médicaments tels que : la morphine, les AINS, les AIS et d'autres ont un effet inhibiteur sur le déplacement dentaire, par contre : la vitamine D, les hormones thyroïdiens vont accélérer le déplacement dentaire.

► **Les facteurs locaux :**

◆ **La densité osseuse :**

Elle est variable d'un patient à l'autre. Pour une même intensité de force, le déplacement dentaire sera moins important chez un patient qui présente un os plus dense et plus compact. Il existe également une variabilité intra-individuelle de la densité osseuse; il sera plus facile de déplacer des dents maxillaires que mandibulaires car l'os maxillaire est spongieux, moins dense et peu corticalisé.

◆ **L'anatomie radiculaire:**

Plus le grand axe de la racine est parallèle au sens du déplacement, plus petite est la quantité d'os à résorber et donc plus rapide sera le déplacement.

### 2.4.1.2 Les facteurs extrinsèques : [17; 71]

C'est la force appliquée sur la dent ; son rythme d'application et son intensité.

► **Le rythme d'application :** [106]

◆ **Les forces continues:**

Des auteurs comme BARON conseillent d'utiliser des forces continues très progressivement décroissantes pour entretenir un certain pool d'ostéoclastes car il semble que le déplacement se produise plus rapidement avec une force continue développée au moyen d'un fil super élastique qu'avec une force discontinue.

#### ◆ Les forces discontinues:

Pour certains auteurs, les forces discontinues laisseraient des périodes de repos entre chaque rendez-vous permettant la prolifération cellulaire. Ce phénomène favoriserait les réactions tissulaires lors des activations suivantes.

Pour ces auteurs, l'application de forces de courte durée présente des avantages cliniques, il se produirait moins de hyalinisation, de lésions tissulaires, de résorptions radiculaire et d'ischémie.

#### ◆ Les forces intermittentes:

Ces forces présentent des périodes sans aucun dispositif actif en alternance avec des phases d'activité.

Le déplacement dentaire est moindre par rapport au déplacement provoqué par des forces continues en raison de la récurrence à chaque arrêt de la contrainte.

#### ► Intensité :

Les forces utilisées en orthodontie sont dites « biologiques », c'est-à-dire comprises entre un seuil minimal suffisant pour induire un déplacement et un seuil maximal en fonction de la sensibilité du patient et de l'apparition éventuelle de lésions irréversibles des tissus dentaires et périodontaires.

Il est très difficile de déterminer la force idéale à appliquer à chaque dent pour obtenir un déplacement donné, du fait en particulier de la diversité des réactions individuelles.

### 2.4.2 Les effets de l'application d'une force sur une dent :

#### 2.4.2.1 Les effets immédiats : [72; 30]

Ces effets immédiats correspondent aux capacités hydropneumatiques du desmodonte et aux déformations élastiques de l'os alvéolaire et de la dent. Ainsi, dès l'application de la force, un déplacement immédiat peut être observé. Il y'a alors compression du desmodonte sur une face, dite face en pression. Sur l'autre face, dite en tension, le desmodonte est étiré. Ces deux phénomènes se produisent de façon concomitante. Si la force s'arrête, il s'ensuit un retour à la normale plus ou moins rapide.

#### 2.4.2.2 Les effets à court terme : [21; 72; 30]

#### ► Coté en pression (Fig 9) : [38; 39; 88]

Le mouvement dentaire présente deux phases :



♦ Phase de sidération (Hyalinisation) : [75; 90; 102]

Du fait de l'écrasement vasculaire, une zone tissulaire d'extension variable va être partiellement ou totalement privée de l'apport métabolique vasculaire. Les faisceaux de collagène sont comprimés. La substance fondamentale et les cellules situées entre ces faisceaux sont chassées. Cette zone constituée de fibres tassées a un aspect vitreux en microscopie optique, d'où le nom de zone hyaline, décrite par Reitan en 1951. Après le déplacement immédiat lié à la compression desmodontale, le mouvement va s'arrêter.

En effet au niveau de la zone hyaline, aucun vaisseaux ni cellules ne sont présents, donc aucun remodelage ne peut se faire.

Le mouvement reprendra quand la résorption osseuse démarrera à sa périphérie et décompressera la zone. L'apport vasculaire pourra alors reprendre et les cellules pourront recoloniser la zone, permettant le remodelage osseux.

♦ Phase de remodelage osseux : [87]

La destruction de la zone hyaline est réalisée par des cellules provenant des parties latérales du desmodonte qui n'ont pas été altérées : d'abord par des fibroblastes, puis par des macrophages.

La résorption peut être directe ou indirecte. Dans ce dernier cas, les ostéoclastes envahissent les espaces médullaires voisins de la zone hyaline, puis résorbent le mur alvéolaire jusqu'à atteindre cette zone, recréant ainsi l'espace desmodontal.

Après le temps de latence pour que la zone hyaline soit résorbée, le déplacement dentaire est possible.

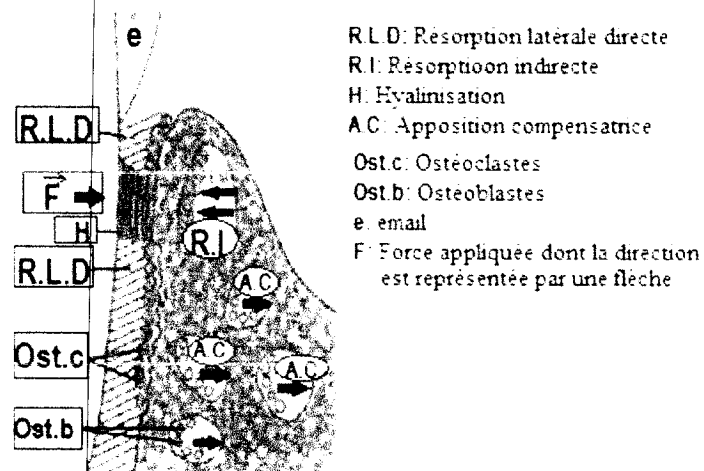


Figure 8 : Modification histologique au niveau d'une zone comprimée

**REMARQUE** : Le remodelage osseux est un processus continu qui permet tout au long de la vie de remplacer l'os ancien par de l'os nouveau. Il est assuré par l'intervention de deux groupes de cellules : Les ostéoblastes et les ostéoclastes. Ce phénomène est défini par le cycle de QARIF ((Activation, Résorption, Inversion, Formation, Quiescence) : [9; 10; 44; 45; 77; 98; 103]

\***Activation:** Qui correspond à la différenciation des ostéoblastes à des ostéoclastes.

\* **Résorption:** C'est la phase de résorption osseuse par les ostéoclastes.

\* **Inversion:** Survient le remplacement des ostéoclastes par des macrophages.

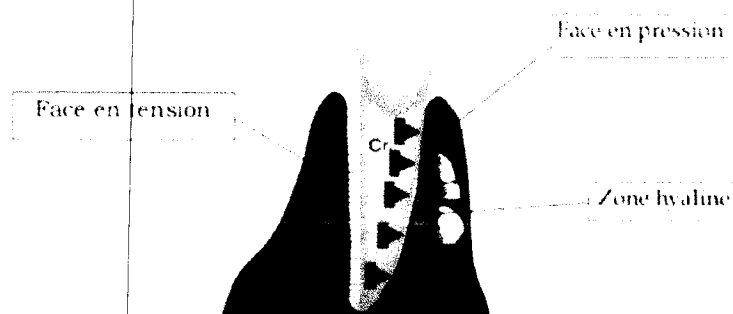
\* **Formation:** Formation de tissu ostéoïde par les ostéoblastes.

\* **Quiescence:** La phase de minéralisation de l'os néoformé.

► **Côté en tension :** [66]

On observe un élargissement desmodontal quantitativement égal au rétrécissement du côté opposé (Fig 9). Si la force est faible, on observe une apposition ostéoblastique immédiate. Si la force est importante, une hyperréaction ostéoclasique se produit dans un premier temps suivie d'une apposition ostéoblastique.

Les ostéoblastes synthétisent un tissu ostéoïde qui se minéralise et permet l'apposition osseuse. Les faisceaux de fibres desmodontales seront inclus dans l'os nouvellement formé.



CANAL P. SALVADORIA, 2008

Figure 9 : Le déplacement dentaire provoqué

### 2.4.2.3 Les effets biologiques à long terme : [72; 30]

Après cette période initiale apparaît une phase d'adaptation cellulaire pendant laquelle le rythme du remaniement osseux est augmenté. Cette accélération est liée à la présence de nombreuses cellules très actives. Frost appelle ce phénomène le phénomène d'accélération régional (RAP), qui va être détaillé ultérieurement.

## 2.4.3 Les différents types de déplacement dentaire provoqués :

[17; 26; 30]

### 2.4.3.1 Le mouvement de version :

Il est caractérisé par un déplacement de la couronne dans une direction et de l'apex dans la direction opposée, il est obtenu par l'application d'une force sur une dent au niveau coronaire. (Fig 10)

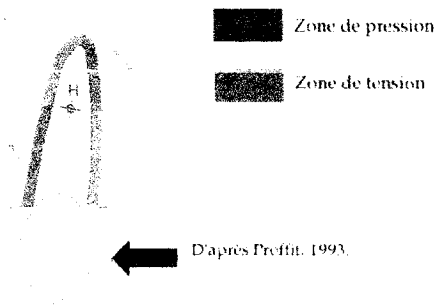


Figure 10 : Mouvement de version

### 2.4.3.2 Les mouvements de torque et de redressement après version :

C'est le déplacement de l'apex sans que la couronne ne bouge. C'est un mouvement assez voisin de la version, mais la couronne est stabilisée et l'apex seul fait une version. (Fig 11)

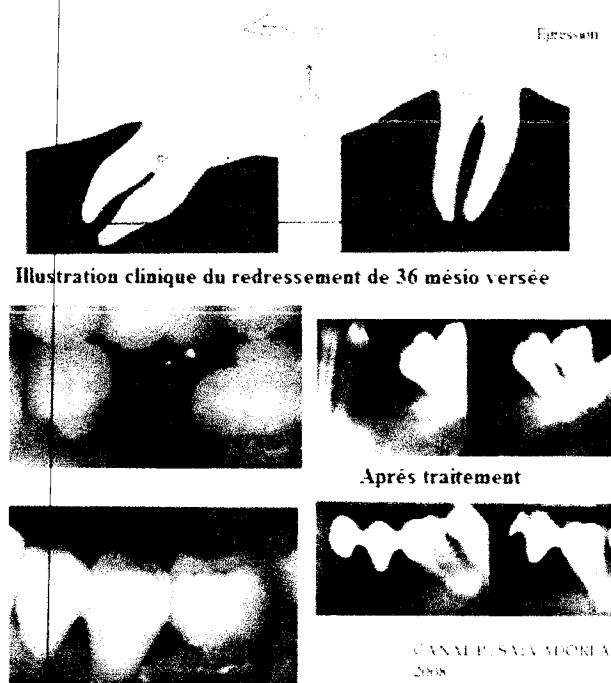


Figure 11 : Redressement d'axes

### 2.4.3.3 Le mouvement d'égression : [93]

Ce mouvement déplace la dent dans le sens de son éruption, c'est-à-dire dans le sens apico-coronaire, le long du grand axe de la dent, donc plus facilement réalisable que l'ingression. Il requiert des forces de faible intensité. (Fig 12; 13)

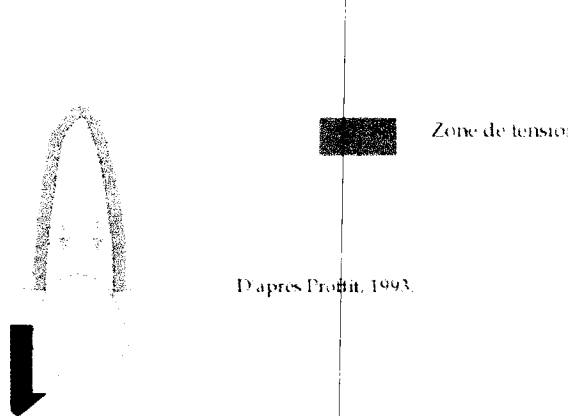


Figure 12 : Mouvement d'égression




Figure 13 : Mise en place d'une canine incluse par égression

### 2.4.3.4 Le mouvement d'ingression: [93]

Le mouvement d'ingression est le déplacement de la dent dans le sens inverse de l'éruption c'est-à-dire dans le sens corono-apical, selon le grand axe. C'est un mouvement non physiologique donc difficile à réaliser qui nécessite un appareillage multibagues et un ancrage important. (Fig 14; 15)

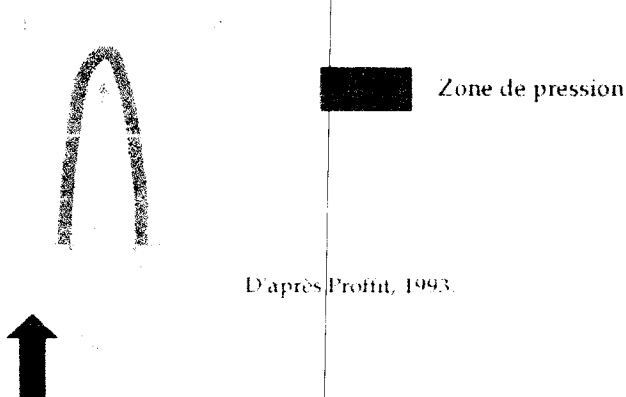



Figure 14 : Mouvement d'ingression



Résultat à 15 ans après mise en place d'une contention

Figure 15 : Illustration clinique d'une ingression

### 2.4.3.5 Le mouvement de gression ou translation :

La dent se déplace parallèlement à son grand axe (déplacement de l'apex et de la couronne dans la même direction et de la même distance). Ce mouvement est difficile à réaliser car le point d'application de la force est localisé au niveau de la couronne et non pas au centre de résistance de la dent. (Fig 16)

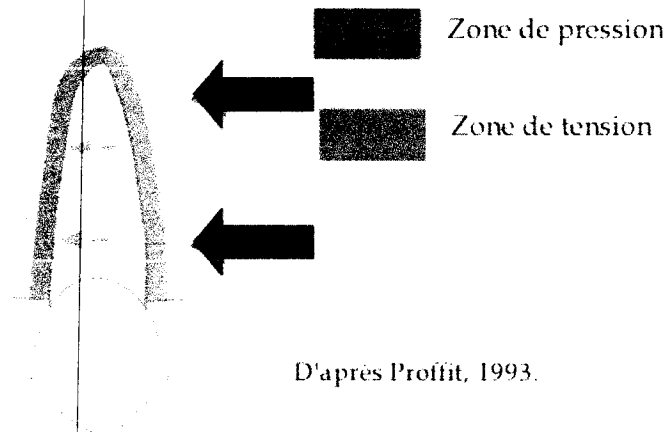


Figure 16 : Mouvement de translation

### 2.4.3.6 Le mouvement de rotation :

Ce mouvement est caractérisé par un déplacement de la dent sur elle-même autour de son grand axe (c'est la rotation axiale), ou par un axe parallèle (c'est la rotation marginale). (Fig 17)

C'est un mouvement apparemment facile à obtenir mais en réalité, il est très délicat et sujet à la récurrence.




Figure 17 : Illustration d'une rotation

## 2.4.4 Effets iatrogènes de l'application d'une force sur l'odonte et le parodonte:

### 2.4.4.1 Sur le parodonte :

#### ► Les gingivites d'origine orthodontique :

Au cours des traitements orthodontiques, la clinique montre souvent des hyperplasies gingivales, qui disparaissent le plus souvent spontanément après dépose des appareillages. (Fig 18)

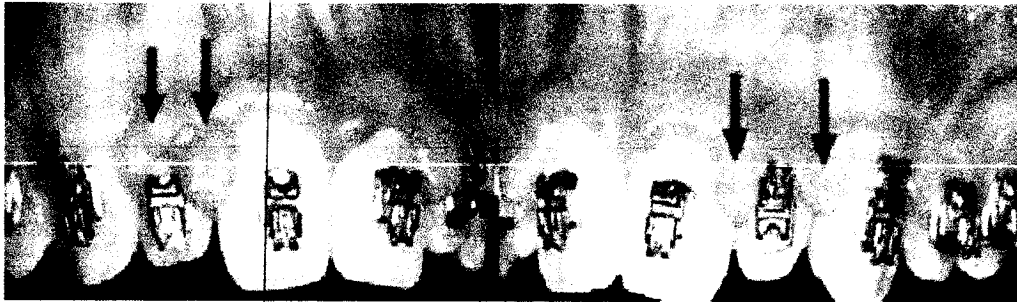

Figure 18: Gingivite d'origine orthodontique

#### ► Les hypercémentose :

Elles sont induites par l'épaississement anormal du cément radiculaire. Elles sont assez rares, elles se rencontrent sur des dents ayant subi des tractions très importantes ou alors sur des dents restées longtemps sans antagonistes. Elles peuvent conduire à l'ankylose de la dent.

#### ► Les triangles noirs :

Il est parfois observé, lors d'un traitement d'orthodontie, une diminution des papilles interdentaires qui sera à l'origine de l'apparition d'un petit «triangle noir », entre les dents à la jonction de ces dernières. Cet effet visuel est augmenté chez les patients présentant des dents de forme triangulaire, lors de la correction de chevauchements dentaires ou chez les patients présentant un terrain parodontal (os et gencive) fragilisé.

#### ► La récession gingivale :

Il existe une controverse en ce qui concerne la corrélation entre mouvements orthodontiques et apparition des récessions. Il apparaît néanmoins que la récession gingivale est une complication en orthodontie. (Fig 19)

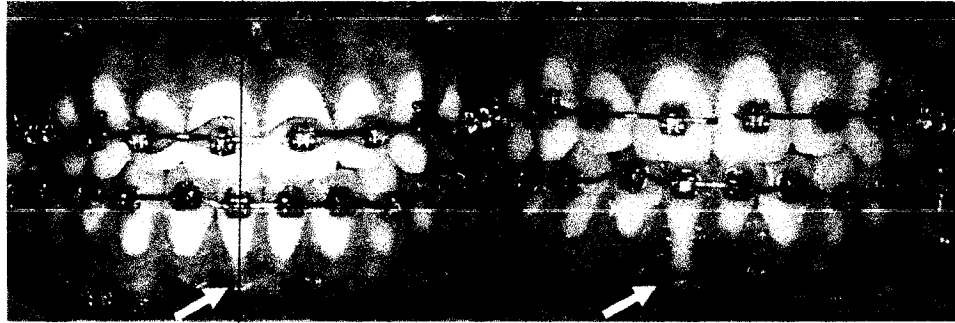

Figure 19 : récession gingivale

► **Les fenestrations et déhiscence:** [38]

Les fenestrations sont des zones isolées au niveau de la table osseuse sans tissu osseux, la crête marginale étant relativement intacte. Résultant de mouvements trop vestibulaires des racines ou d'une trop grande vitesse de déplacement.

La déhiscence est l'absence du bord marginal osseux, ce sont des zones sans tissu osseux en forme de V plus ou moins larges et irrégulières s'étendant jusqu'à la moitié ou le 1/3 apical de la racine dentaire (Fig 20).



Figure 20 : fenestration et dehiscence

► **Les fissures ou fentes gingivales:** [38]

Il s'agit de défauts muco-gingivaux de type invaginations qui apparaissent dans les zones de fermeture d'espaces d'extractions. Elles seraient dues à une vitesse de déplacement trop rapide par rapport aux phénomènes de remodelage tissulaire. La plupart des auteurs observent une disparition spontanée avec le temps de ces fissures. (Fig 21)

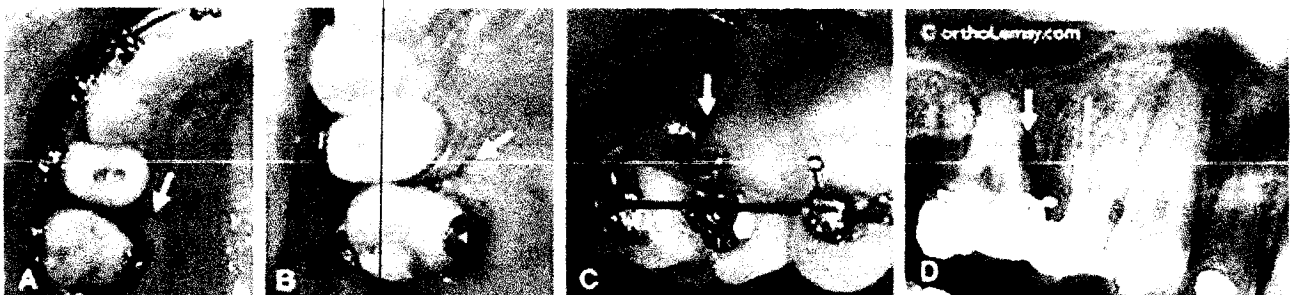


Figure 21 : Fissures gingivales

## 2.4.4.2 Les effets sur l'odonte :

### ► Hyperhémie : [22]

De nombreuses études histologiques décrivent une hyperhémie passive veineuse puis un œdème, des exsudations séreuses et des hémorragies de la pulpe réversibles après cessation de la force. (KNOCHE, MONTEIL 1978) cité par CANAL (1996).

### ► Nécrose pulpaire :

Certains déplacements orthodontiques visent à déplacer l'apex des dents, parmi lesquels l'ingression et le torque qui peuvent entraîner des luxations traumatiques, une compression ou, au contraire, un étirement excessif, capable d'engendrer une ischémie et à terme une nécrose aseptique.

### ► Traitement d'orthodontie et augmentation du risque carieux:

L'appareillage entraîne une augmentation des sites de rétention de plaque, une stagnation des aliments dans la cavité buccale, une entrave à l'élimination de la plaque dentaire en diminuant à la fois l'action du brossage, de la mastication et du flux salivaire. De nombreux auteurs ont rapporté des lésions amélares de type white spot sur le tiers cervical ou médian des faces vestibulaires des dents déplacées. (Fig 22)




Figure 22 : Lésions blanches

### ► Les résorptions radiculaires : [22; 57]

- Le traitement d'orthodontie à lui seul ne suffit pas à expliquer l'apparition de résorptions radiculaires dont l'étiologie est multifactorielle. La rhizalyse orthodontique est le fait de terrains particuliers, de facteurs systémiques, de déficiences constitutionnelles et surtout de la force appliquée.
- Les résorptions radiculaires semblent plus fréquentes:
  - Chez l'adulte que chez l'enfant ;



- Chez certains sujets prédisposés, ayant des antécédents familiaux de maladie parodontale ;
- Sur certaines dents avec une anatomie apicale à risque (apex tronqué ou atypique).




Figure 23 : Résorption radiculaire après traitement orthodontique



---

# **Les corticotomies alvéolaires**

### **3 Les corticotomies alvéolaires :**

#### **3.1 Définition de la corticotomie :**

C'est un traitement chirurgical, effectué sous anesthésie locale ou générale. Il consiste en la réalisation de traits d'ostéotomie concernant uniquement la corticale, autour des dents à déplacer, afin de faciliter et d'accélérer leurs déplacement lors d'un traitement orthodontique. Les corticotomies mettent en jeu des mécanismes biologiques et physiologiques alors que les distractions nécessitent des forces lourdes.

#### **3.2 Evolution de la corticotomie:**

La corticotomie est une idée ancienne, en effet, en 1892, Bryan et Cunningham ont effectué une saignée linéaire au niveau de la corticale d'incisives latérales maxillaires en version palatine, pour accélérer leurs mouvement, les repositionner et les stabiliser dans une position occlusale correcte en utilisant des fils de ligature pendant 35 jours. La durée du traitement a diminué d'une façon remarquable. [37]

**\*En 1931:** Bichlmayr a introduit une nouvelle technique chirurgicale pour corriger la protrusion maxillaire sévère via l'utilisation d'appareillages orthodontiques et la résection sélective de blocs osseux afin de réduire le volume osseux au travers duquel les racines des dents maxillaires vont devoir se déplacer. [15]

**\*En 1959 :** C'est véritablement à cette période que Köle a introduit le concept de mouvement dentaire rapide associé à une corticotomie alvéolaire, sa technique est une combinaison entre la corticotomie et l'ostéotomie et elle est basée sur le déplacement de la totalité de l'os et pas seulement la dent. Köle a suggéré que puisque c'est la totalité de l'os qui se déplace, il n'y'aura pas de résorption radiculaire et la durée du traitement va être diminuée. [65]

**\*En 1972:** Bell et Levy ont publié la première étude expérimentale sur la corticotomie alvéolaire sur 5 singes, en faisant des corticotomies interdentaires verticales dans les régions prémolaires et incisives. En outre, ils ont réalisé des lambeaux mucopériosté de pleine épaisseur vestibulaire et palatine simultanément, ce qui a considérablement compromis l'apport sanguin aux dents antérieures. Une étude histologique a montré le risque de ce type de procédure (détachement mucopériosté complet plus coupe de l'os médullaire) pour la vascularité de la pulpe dentaire et l'os médullaire environnant. En utilisant cette technique des zones avasculaires sont apparus mais seulement transitoirement, puisque la vascularisation s'est rétablie trois semaines plus tard sauf pour la zone qui entoure les incisifs centrales. [13]

**\*En 1975 :** Duker a utilisé les bases de la technique de Köle, il a fait des expériences sur les chiens afin d'étudier l'interaction entre la rapidité des déplacements dentaire et la conservation de la vitalité dentaire, ainsi que ses effets sur l'environnement parodontal. À la fin de ses études et après de nombreuses expériences, il a déduit qu'en évitant le rebord crestal dans les traits des corticotomies verticales la santé parodontale reste assurée, et il a aussi conclu que la corticotomie n'a aucun effet sur la vitalité dentaire. Depuis ses travaux, l'ensemble des nouvelles techniques développées ont pris en compte cet impératif parodontal. [34]

**\*En 1978 :** Generson a introduit une variante de la technique de Köle en supprimant l'ostéotomie sus apicale complète et en ne réalisant plus que des corticotomies. [42]

**\*En 1991 :** Suya a effectué ses études sur 395 patients japonais adultes. La différence entre la technique de Suya et celui de Köle est que Suya a remplacé les ostéotomies supra-apicales de Köle par des corticotomies horizontales associé au traitement orthodontique fixe. Il a remarqué que la durée de traitement diffère de 6 à 12 mois. Suya a constaté que cette technique est : moins douloureuse, provoque moins de résorption radiculaire et moins de possibilité de récurrence. Les résultats étaient remarquables et la satisfaction des patients traités par la corticotomie était plus positive. [99]

**\*En 2001 :** Les frères Wilcko ont montré qu'il existe un processus localisé transitoire de déminéralisation/reminéralisation au niveau des zones de corticotomies. Ces auteurs ont montré que ces zones de déminéralisation alvéolaire étaient composées d'un tissu mou collagénique qui se déplace avec les racines dentaires et se reminéralise une fois le mouvement dentaire arrêté. Cette reminéralisation finale était quasi complète chez les adolescents mais partielle chez les adultes, avec persistance de déhiscence osseuse chez certains patients, observée jusqu'à 11 ans après l'arrêt du traitement orthodontique [116]. Afin de pallier ce problème et de permettre d'élargir les indications des corticotomies aux patients ayant un support parodontal réduit, les frères Wilcko ont proposé d'adjoindre aux corticotomies conventionnelles un comblement alvéolaire selon une technique initialement appelée «orthodontie accélérée par assistance ostéogénique» (AOO) [115; 116], ou «orthodontie accélérée par assistance ostéogénique parodontale» (PAOO) [112].

(Remarque : AOO=PAOO : Il s'agit de l'insertion d'une greffe osseuse au niveau des traits de la corticotomie vestibulaire et palatine/linguale entre les dents à déplacer.)

Ils ont remarqué qu'en utilisant cette technique la dent commence son déplacement dans les deux semaines après la chirurgie, et ils ont rapporté que cette technique réduit la durée du traitement orthodontique.

**\*En 2006 :** Germeç et al ont proposé de supprimer le lambeau lingual/palatin de la technique des corticotomies, tout en maintenant la même efficacité sur le développement du phénomène d'accélération régionale et l'accélération du mouvement dentaire. [43]

**\*En 2007 :** Vercellotti et Podesta ont introduit l'utilisation d'une micro-scie piézochirurgicale. Cependant, cette technique nécessite toujours l'élévation d'un lambeau vestibulaire. [107]

**\*En 2009 :** Dibart, Sebaoun et Surmenian ont introduit la technique de piézocision pour réaliser des corticotomies segmentaires minimalement invasives. Cette technique novatrice supprime les corticotomies palatines et le lambeau mucopériosté. [32]

### 3.3 Les théories et les mécanismes mis en jeu lors d'une corticotomie alvéolaire :

#### 3.3.1 Théorie des blocs osseux : [65]

Köle était le premier à proposer en 1959, une technique d'accélération du mouvement dentaire via la création de blocs osseux circonscrivant les dents à déplacer. Il a réalisé des lambeaux sous périosté total au niveau vestibulaire et palatin, et puis des corticotomies verticales inter-radiculaires vestibulaires et linguales reliées entre elles par des ostéotomies supra-apicales horizontales sur toute la profondeur de l'alvéole. Il pensait que les blocs osseux ainsi créés pourraient se déplacer rapidement et de façon relativement indépendante, en étant uniquement maintenus par l'os médullaire sous-jacent (servant de pédicule nourricier à ces blocs). Köle a considéré les dents comme ancrage pour mobiliser ses blocs osseux, il fallait donc utiliser des forces lourdes pour les déplacer. (Fig 24)

Cette technique invasive était refusée plus tard, car il y'avait souvent perte de vitalité pulpaire secondaire au traitement.

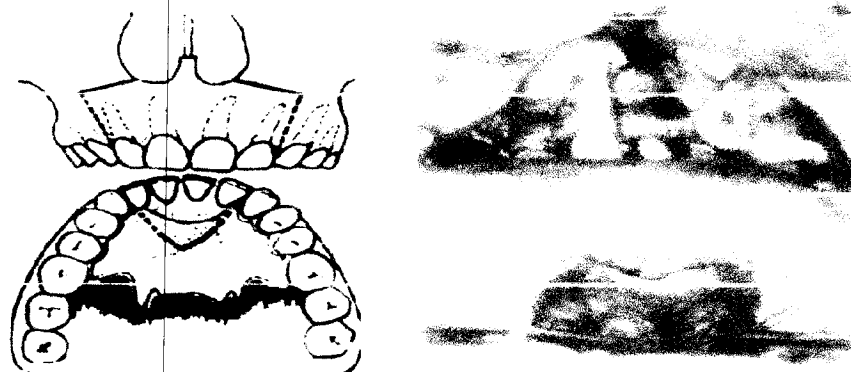


Figure 24 : A gauche, schéma réalisé par Köle illustrant son intervention chirurgicale : traits en pointillés : traits de corticotomie, traits continus : traits d'ostéotomie. A droite, photographies peropératoires.

### 3.3.2 Le phénomène d'accélération régionale ou RAP :

Dans les années 80 l'orthopédiste Harold FROST a étudié les foyers fracturaires sur les os longs et a observé que toute agression chirurgicale des tissus mous ou osseux provoque, à proximité immédiate du site d'intervention, un phénomène complexe de cicatrisation grâce à la réorganisation tissulaire importante. Il a nommé cette cascade d'événements physiologiques: le Phénomène d'Accélération Régional ou RAP (Regional Acceleratory Phenomenon). [40]

Le RAP est une réponse locale des tissus aux stimulus nocifs par lesquels le tissu se régénère plus rapidement que la normale.

Il s'agit d'une réponse osseuse intensifiée (augmentation de l'activité ostéoclastique et ostéoblastique et augmentation des niveaux de marqueurs locaux et systémiques de l'inflammation) dans les zones autour des coupes qui s'étendent jusqu'à la moelle. Cette réponse varie directement en durée, en taille et en intensité avec l'ampleur du stimulus et type du tissu. Elle est considérée comme un mécanisme physiologique «d'urgence», qui accélère la guérison des blessures et entraîne une cicatrisation osseuse 10-50 fois plus rapide que le renouvellement osseux normal. (Fig 25)

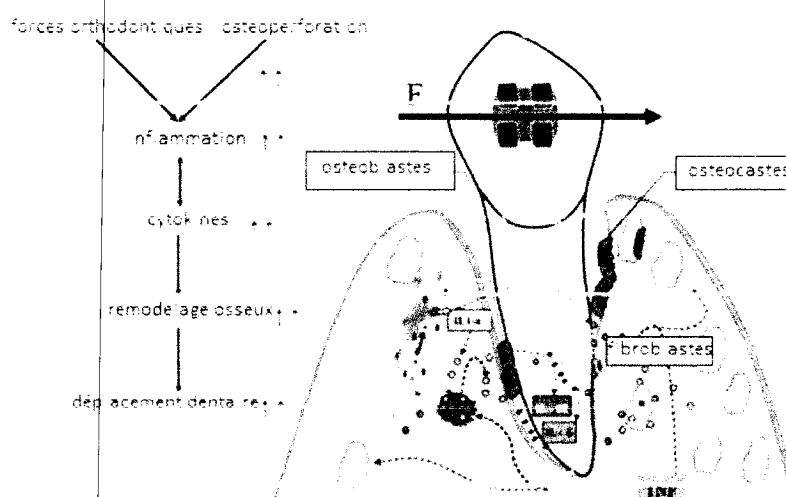


Figure 25 : Le phénomène d'accélération régionale (RAP)

Les phases de guérison des os ont été étudiées dans le tibia du rat. Il y a une étape initiale de la formation osseuse qui commence dans la zone périostique puis s'étend jusqu'à l'os médullaire, atteignant son épaisseur maximale le 7<sup>ème</sup> jour. Ce pont cortical de l'os tissé est une composante fondamentale du RAP, fournissant une stabilité mécanique de l'os après blessure. A partir du 7<sup>ème</sup> jour, l'os tissé dans la région corticale commence à subir un remodelage de l'os lamellaire, mais dans la région médullaire il subit une résorption, ce qui signifie une ostéopénie locale transitoire. Il semble que l'os médullaire doit être réorganisé et reconstruit après

l'établissement de la nouvelle structure de l'os cortical et de s'adapter au rétablissement de l'intégrité corticale (3 semaines chez le rat).

Une lésion chirurgicale (corticotomie dans notre cas) provoque une ostéopénie transitoire dans l'os alvéolaire (c'est-à-dire une diminution temporelle et réversible de la densité minérale osseuse) [81]. Ceci réduit la résistance biomécanique et permet un mouvement rapide des dents à travers l'os trabéculaire. L'ostéopénie transitoire peut être prolongée avec l'application orthodontique de chargement, en tenant compte du fait que nous avons une fenêtre spatiotemporelle limitée (estimée à 3-4 mois). C'est pourquoi il est impératif de régler l'appareil orthodontique toutes les 2 semaines. [32]

Le processus de réparation de l'os cortical se réalise en quatre phases: (Fig 26)

1. Hématome aboutissant au tissu de granulation.
2. Cal mou primaire.
3. Cal dure.
4. Remodelage.

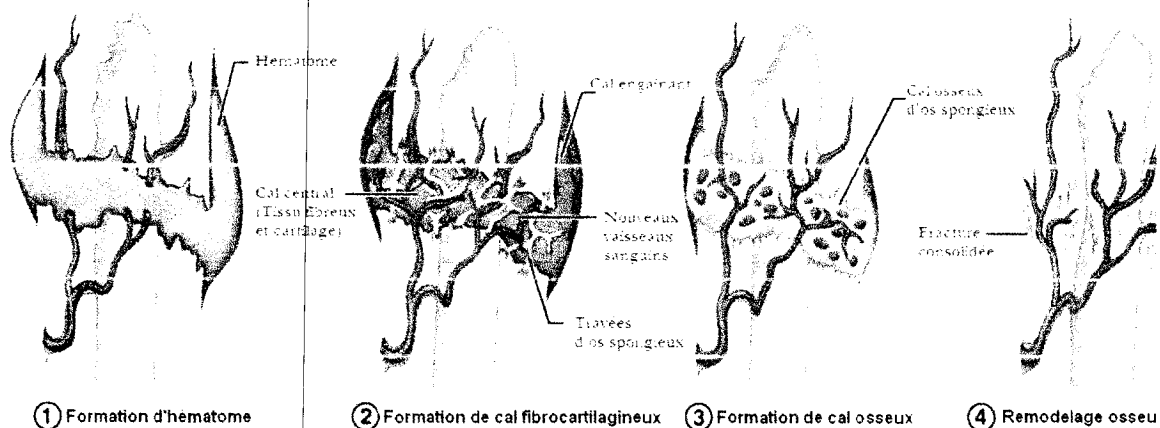


Figure 26 : Le processus de cicatrisation osseuse

### 3.3.3 Augmentation du turnover et diminution de la densité osseuse :

Le turnover est augmenté par toute agression chirurgicale, que se soit une fracture, une ostéotomie ou un décollement de lambeau sous périoste. VERNA et coll (2000) [102], ont mis en évidence l'influence des différents taux de turnover osseux sur la quantité et la qualité des déplacements orthodontiques. Ils ont montré qu'un turnover accru est liée à un déplacement significativement rapide. De même RANA et coll en 2001 [86], ainsi que WANG et coll en 2009 [109], ont montré dans leurs études chez le rat que lors d'un mouvement orthodontique, un phénomène cellulaire important était mis en jeu les trois jours après l'application d'une force. Ces résultats sont en corrélation avec ceux de MIDGETT en 1981 [73] qui a observé des déplacements

dentaires rapides chez l'animal ayant un turnover augmenté par un hyperthyroïdisme secondaire.

De même, il a été montré que la diminution de la densité osseuse facilite le déplacement dentaire et le rend plus rapide. GOLDIE et KING en 1984 [47], ont observé une amélioration de la célérité des déplacements dentaires orthodontiques chez les rats suivant un régime déficient en calcium. Les déplacements dentaires accélérés seraient donc le résultat d'un turnover osseux augmenté et une diminution de la densité osseuse, ces deux phénomènes étant les principes du RAP.

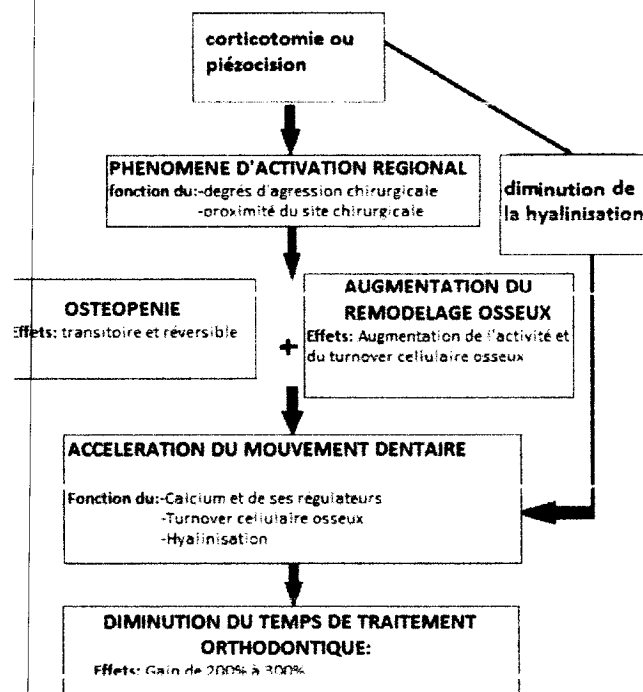


Figure 27: Récapitulatif du concept biologique du déplacement dentaire accéléré par une corticotomie.

### 3.4 Les différents types de corticotomie :

#### 3.4.1 La corticotomie alvéolaire conventionnelle : [110]

Sebaoun définit les corticotomies comme une « chirurgie de scarification de la corticale alvéolaire », les corticotomies alvéolaires consistent en la réalisation d'incisions chirurgicales verticales de la corticale osseuse interdente vestibulaire et palatine, au maxillaire et à la mandibule, ou des perforations intéressant uniquement la corticale externe autour des dents à déplacer. Elles peuvent être segmentaires ou concernent la totalité de l'arcade mais elles ne créent pas de segments mobiles contrairement aux distractions. Le but de cette « décortication alvéolaire sélective » est de corriger les malocclusions tout en réduisant la durée du traitement. Cette technique peut :

\*Etre utilisé chez l'enfant à partir de 16 ans mais paraître plus justifier chez l'adulte



\*Concerner les deux arcades en totalité ou partiellement en fonction des dents ou groupes de dents à déplacer.

\*Faciliter toutes les situations orthodontiques.

Les corticotomies alvéolaires sont des interventions chirurgicales limitées à la portion corticale de l'os alvéolaire ; l'os médullaire est donc respecté. La lésion chirurgicale induite permettrait une augmentation du métabolisme osseux responsable d'une ostéopénie transitoire facilitant ainsi le mouvement dentaire, on parle donc du RAP.

### **3.4.2 Corticision :**

La corticision est une variante mini-invasive de la corticotomie alvéolaire décrite par Park et al en 2006 <sup>[83]</sup>, Il s'agit d'une intervention chirurgicale de distraction alvéolaire qui permet, grâce à un scalpel renforcé utilisé comme burin, de séparer les faces corticales inter-proximales en s'affranchissant de l'élévation d'un lambeau mucopériosté. Cette technique moins invasive ne permet pas de comblement osseux.

La littérature récente n'est composée que de quelques essais cliniques sur modèles animaux montrant les effets de la corticision sur les différents tissus para-dentaires, le risque de résorption radiculaire ainsi que l'efficacité du mouvement dentaire lors de la distalisation des canines maxillaires.

Le docteur Young-Guk Parka a illustré quelques séries de cas, mais sans grand intérêt scientifique.

Dans une étude sur 16 chats, Kim et al <sup>[64]</sup>, ont montré que la corticision était capable d'activer le remodelage catabolique de l'os à la même direction du mouvement dentaire (c'est-à-dire augmentation de la résorption osseuse et élimination rapide du tissu hyalinisé), ainsi que d'accélérer l'activité anabolique soulignant la possibilité d'induire un phénomène d'accélération régional (RAP) sans faire appel à un lambeau mucopériosté.

Ces résultats n'ont malheureusement pas pu être reproduits dans l'étude de Murphy et al <sup>[76]</sup> sur 44 rats, qui ont conclu que la corticision était incapable de produire des changements cliniques ou histologiques significatifs après deux semaines de mouvement orthodontique.

Cette technique chirurgicale utilisant le principe du RAP semble très peu employée à ce jour. En effet, elle ne bénéficie pas encore d'études scientifiques soutenant son efficacité. Cependant, elle profite d'un geste chirurgical aisé et rapide ce qui laisse entrevoir de faibles suites opératoires ainsi qu'un plateau technique restreint, rendant la manœuvre plus abordable.

### **3.4.3 Piézocision :**

La piézocision est une technique ortho chirurgicale novatrice introduite par Dibart et collaborateurs, minimalement invasive, sans lambeau mucopériosté, combinant

micro-incisions corticales piézoélectriques et tunnellisations sélectives permettant des greffes osseuses et gingivales. Cette technique innovante permet la correction orthodontique de malocclusions sévères, en moins d'un semestre sans présenter les inconvénients des approches chirurgicales extensives et traumatiques des corticotomies alvéolaires classiques. Elle offre un temps chirurgical réduit, des suites postopératoires minimales, une grande tolérance chez les patients ainsi qu'un parodonte amélioré.

En 2007, Vercelotti <sup>[107]</sup> a décrit une réduction du temps du traitement orthodontique de 60 à 70 % après corticotomie effectuée au moyen d'une micro-scie piézochirurgicale. Grâce à leur petite taille et leur précision de coupe, ces inserts piézoélectriques réalisent des ostéotomies précises et sans risque d'ostéonécrose [32; 107; 108]. L'auteur supprime le lambeau lingual en effectuant uniquement des incisions vestibulaires, mais l'élévation d'un lambeau préalable aux corticotomies reste indispensable.

En 2009, Dibart a supprimé les corticotomies palatines et le lambeau muco-périosté vestibulaire. <sup>[32]</sup> (Fig 28)

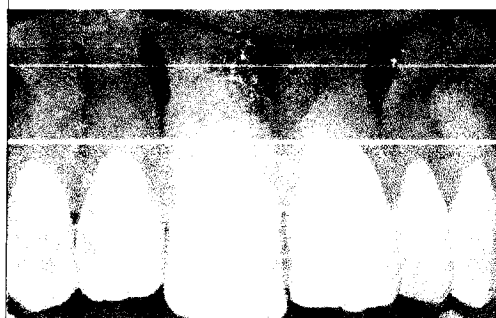

Figure 28 : Stries verticales de piézocision réalisées de canine à canine

Jofre et al (2013), ont déclaré que la technique de piézocision de Dibart était aveugle car il manquait de points de référence pour guider la procédure chirurgicale et prévenir les dommages. Par conséquent, dans une tentative d'améliorer la sécurité et l'exactitude de la procédure, ils ont proposée quelques modifications à cette approche, ils ont utilisé des marqueurs métalliques en tant que références ou guides radiographiques pour un placement précis des incisions et, par la suite, les coupes de corticotomie. On parle de l'orthodontie rapide mini-invasive (MIRO : Minimally Invasive Rapid Orthodontics) <sup>[69]</sup> (Fig 29).

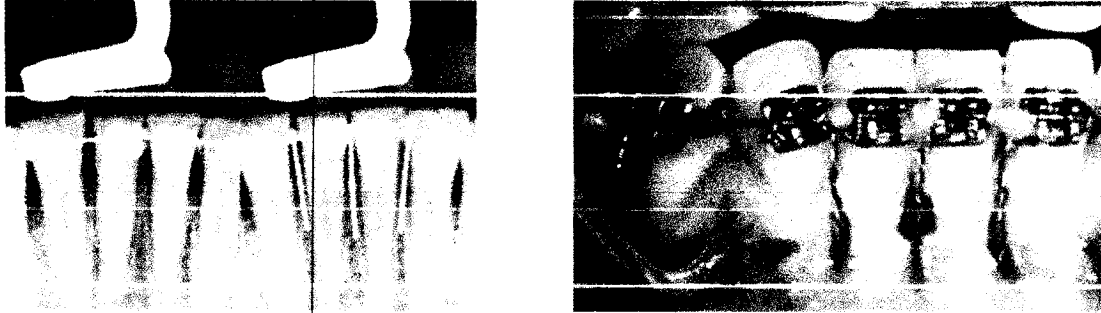

Figure 29 : Guide radiographique au cours d'une piézocision.

Il existe une autre technique pour guider la piézocision par l'utilisation des gouttières thermoformées. (Fig 30)

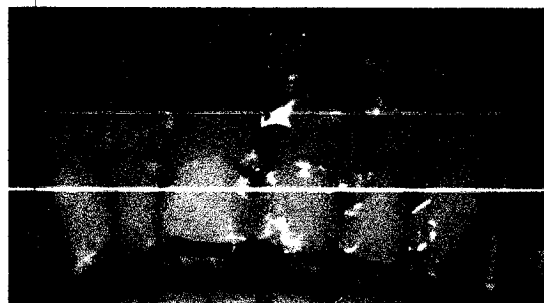


Figure 30: Gouttière de guidage

Cassetta et Giansanti (2016) <sup>[23]</sup>, recommandent l'utilisation d'un guide chirurgical stéréolithographique élaboré à partir d'un scanner préopératoire du patient. Cette technique utilise des modèles chirurgicaux en 3D fabriqués par assistance d'ordinateur (Fig 31), qu'ils ont des créneaux conçus pour guider, d'abord, la lame de scalpel et ensuite l'insert du piézotome, aidant le praticien à réaliser une corticotomie piézoélectrique sans lambeau, minimalement invasive et avec un minimum d'inconfort et de complications chirurgicales pour le patient.

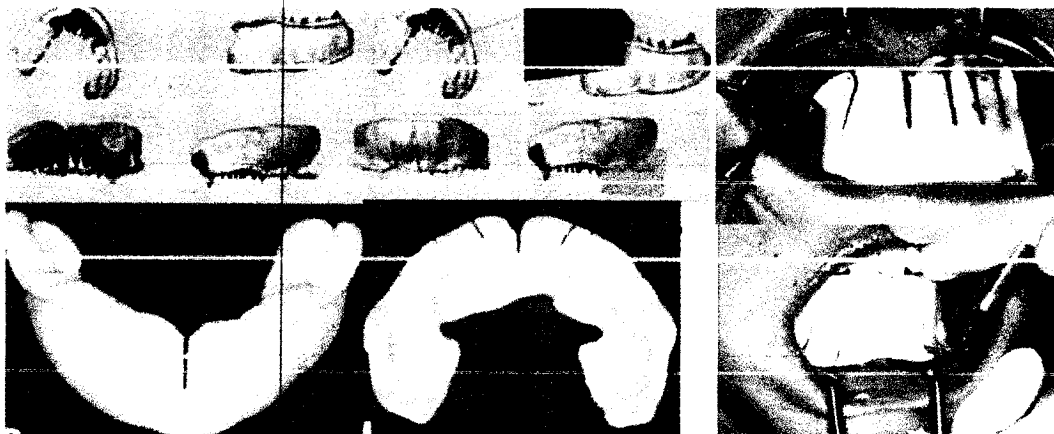


Figure 31: guide chirurgical stéréolithographique

### **3.4.4 Corticotomie alvéolaire par lasercision : Corticotomie laser assistée : [118]**

#### **3.4.4.1 Généralités:**

Le laser erbium est utilisé avec succès depuis de nombreuses années pour réaliser des chirurgies osseuses et muco-gingivales précises (sinus lift, élongations coronaires, endodontie chirurgicale, chirurgie parodontale...).

Il est important de rappeler que les lasers erbium sont les seuls et uniques lasers utilisés en odontologie permettant une action chirurgicale sur les tissus durs.

En 2012, Seifi et al ont montré que des corticotomies sans lambeaux réalisées à l'aide d'un laser erbium, sur des lapins, permettent d'accélérer le déplacement dentaire. L'effet ablatif du laser erbium sur la corticale osseuse entraîne une réponse de type RAP, sans suite postopératoire et sans effets secondaires.

#### **3.4.4.2 Principe de fonctionnement du laser erbium :**

Les longueurs d'onde des lasers erbium (2 940 et 2 780 nm) sont fortement absorbées par l'eau et par l'hydroxyapatite. L'énergie du pulse transmise aux molécules d'eau va entraîner une vaporisation instantanée et localisée (5 µm de profondeur).

L'élévation brutale de la pression intra tissulaire va provoquer une micro-explosion (on parle de vaporisation explosive) et la dissociation des cellules du tissu cible, c'est l'effet photo-ablatif. Du fait de la forte absorption par l'eau, il n'y a aucune carbonisation. En outre, il n'y a aucun effet thermique à distance, donc aucun risque de nécrose tissulaire. Nous obtenons une incision extrêmement fine grâce à une ablation très localisée.

### **3.4.5 Association des corticotomies et des miniplaques d'ancrage :**

#### **3.4.5.1 Généralités : [24]**

Les miniplaques apportent un ancrage osseux « absolu » et permettent ainsi d'améliorer les résultats obtenus dans des mouvements délicats comme la distalisation molaire notamment mandibulaire. Elles sont constituées de trois parties (tête, bras et corps), fabriquées à partir d'une seule pièce de titane :

-le corps de la plaque : de forme diverse (en L, en I, en T ou en Y) (Fig 32), comporte des orifices verticaux ou horizontaux qui permettent de fixer solidement la plaque à la corticale osseuse par des vis.

- le bras de la plaque : transmuqueux, assurant la connexion corps/tête.

-la tête de la plaque : exposée dans la cavité buccale, permet l'attachement du dispositif de traction.

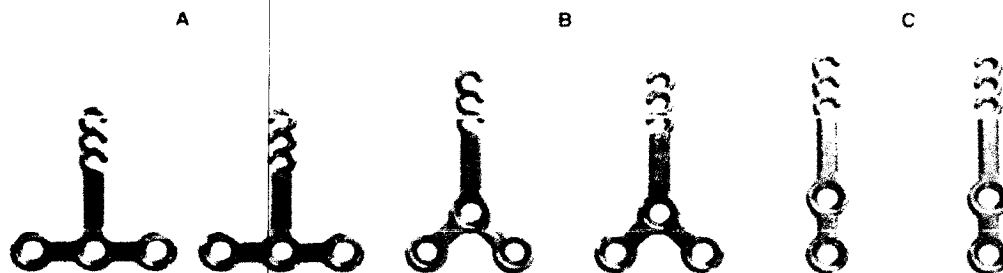


Figure 32 : Différents formes des miniplaques d'ancrage :

A : forme de T qui peut se transférer en L en éliminant une partie    B : Forme de Y    C : Forme de I

### 3.4.5.2 Contexte :

Peu de publications existent à ce jour concernant l'association de ces deux techniques qui sont pourtant complémentaires. La manipulation de l'ancrage aussi bien par l'utilisation d'ancrages squelettiques que par la réalisation des corticotomies partielles et la facilitation des déplacements dentaires par diminution de la résistance de l'os cortical pourrait permettre de repousser les limites des mouvements orthodontiques.

Lino (2006), a réalisé une étude sur une patiente âgée de 24 ans, le plan de traitement était la rétraction en masse des secteurs antérieurs maxillaire et mandibulaire par des miniplaques et des corticotomies après extractions des 4 prémolaires. Il a obtenu les résultats suivants après 1 an de traitement : un alignement réalisé en 2 mois après corticotomies puis une rétraction du bloc antérieur jusqu'à fermeture des espaces d'extraction en 7 mois. L'ancrage a été total au maxillaire, aucun mouvement mésial de la molaire maxillaire n'a été détecté. Une rétraction de 8,5° de l'incisive mandibulaire et de 15,9° de l'incisive maxillaire a été obtenue. [68]

Akay (2009), a réalisé une étude sur 10 patients (6 femmes et 4 hommes) âgés de 15 à 25 ans, le plan de traitement était l'ingression des secteurs postérieurs combinant corticotomies et miniplaques dans le but de fermer une béance antérieure. Il a observé un mouvement significatif d'ingression sur tout le secteur prémolaire. En moyenne, on note :

- 3,1 mm d'ingression pour la deuxième molaire maxillaire,
- 3,4 mm pour la première molaire,
- 3,5 mm pour la seconde prémolaire
- 3.25 mm pour la première prémolaire.

Ces résultats ont été obtenus pour une durée variée entre 12 et 15 semaines. [2]

Toutes ces études ne présentaient que des cas cliniques et leurs niveaux de preuves étaient trop faibles.

Des essais cliniques randomisés de haute qualité doivent être conduits afin de valider scientifiquement cette technique nouvelle.

### 3.4.6 Micro-ostéo-perforation (Alveocentesis) et ostéotenseurs:

#### 3.4.6.1 Micro-ostéo-perforation :

Il s'agit de micro-ostéo-perforations alvéolaires permettant d'augmenter le phénomène de remodelage osseux. Les études d'Alikhani et coll confirment que la micro-ostéo-perforation est une procédure efficace, confortable et sécurisée pour accélérer le mouvement dentaire dans le premier mois. Il serait intéressant de poursuivre les études sur plusieurs mois et d'incorporer les phases de nivellement dentaire afin de parvenir à des nouvelles conclusions. [9]

Teixeira et al (2010), ont effectué des études sur les animaux pour observer les effets des micro-ostéo-perforations sur le métabolisme osseux et le taux du déplacement dentaire. Ils ont observé une augmentation significative de l'expression des marqueurs de l'inflammation sur le site de la perforation corticale, ce qui a entraîné une augmentation du nombre des ostéoclastes, responsables du remodelage osseux qui est suivi d'une augmentation du taux du déplacement dentaires. [100]

Inspiré par cette étude, Propel Orthodontics a inventé : Le Propel Système (Fig 33), composé d'un dispositif jetable stérile prêt à l'emploi qui peut être utilisé pour placer 2-3 micro-perforations dans l'os cortical à travers le tissu gingival, entre chaque dent subissant un traitement orthodontique.

Selon Propel Orthodontics, ce procédé peut être terminé en quelques minutes et ne requiert aucune intervention chirurgicale. [78]

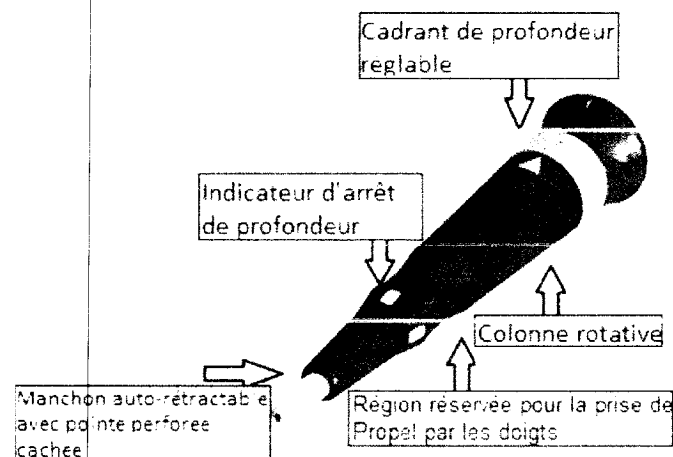


Figure 33 : Le Système de Propel utilisé au micro-ostéo-perforation

La procédure consiste à réaliser 2 à 3 perforations dans les espaces inter-radicaux des dents à mobiliser (Fig 34).




Figure 34 : Micro-ostéo-perforation par le système de PROPEL

### 3.4.6.2 Ostéotenseurs : <sup>[85]</sup>

C'est une approche chirurgicale mini-invasive semblable à la technique précédente. Elle se repose sur des atteintes ponctiformes localisées, cortico-médullaire pour une modification in situ des tensions ostéo-matricielle à l'aide d'un instrument: l'ostéotenseur (Fig 35).




Figure 35: Ostéotenseur monté sur contre-angle

### 3.4.7 Technique de luxation dentaire mono-corticale (MTDLD: Mono Cortical Tooth Dislocation and Ligament Distraction):


<sup>[104]</sup>

Dans une tentative de préserver la santé du parodonte tout en maximisant la rapidité du mouvement dentaire orthodontique, Vercellotti Et Podesta (2007), ont inventé et développé la technique de luxation dentaire mono-corticale (MTDLD). Après avoir réalisé une étude sur huit patients atteint de : open bite, deep bite et articulées croisées, traités par MTDLD ; Les résultats étaient que la durée moyenne du traitement dans la mandibule et le maxillaire a été réduite de 60% et 70% respectivement. Les huit patients ont été suivis pour plus d'un an après le traitement, et aucun défaut parodontal n'a été observé.

Long et al, en 2013 ont conclu après analyse de différentes études, que la distraction desmodontale et la distraction alvéolodentaire étaient deux techniques prometteuses afin d'accélérer les mouvements dentaires. Mais trop peu de preuves scientifiques sont réunies à ce jour pour valider les résultats.

En combinant ces deux techniques de distraction, Vercelotti et Podesta ont présenté la MTDLD et selon eux elle bénéficie des avantages de chacune des techniques en se passant de leurs inconvénients.

Elle consiste à réaliser une microcorticomie chirurgicale autour de chaque dent à l'aide d'un piézotome (les coupes de corticotomie sont faites latéralement et apicalement à la racine dentaire), ainsi qu'une dislocation de la corticale externe et une distraction du LAD (Fig 36), après l'élévation d'un lambeau mucopériosté. L'application de traitement orthodontique classique va réaliser le mouvement final des dents.



- a : Stries de microcorticomie autour de chaque racine dentaire
- b : Corticotomie horizontale peri-apicale
- c : Dislocation corticale et distraction ligamentaire

**Figure 36 : MTDLD**

### **3.4.8 Association des corticotomies et des minivis : [24]**

La réalisation de corticotomies va compliquer la pose de minivis : les traits d'incisions vont diminuer fortement la stabilité primaire de la vis durant la chirurgie, en plus, l'accélération du turn over et la diminution de la densité osseuse induites par le PAR vont entraîner la mobilité et la perte de la minivis en quelques jours.

Il est donc impossible de fixer une minivis sur le site d'une corticotomie. Si on souhaite l'employer, il faudra la placer à distance, donc cela nécessite la réalisation de corticotomies partielles uniquement et l'utilisation d'un ancrage indirect avec une biomécanique d'autant plus compliquée que la vis sera posée à distance des dents à déplacer.



### **3.5 Protocole opératoire des corticotomies alvéolaires :**

#### **3.5.1 Choix du patient :** [25; 95]

Le choix du patient est basé sur les facteurs cliniques qui sont étudiés par l'orthodontiste et un parodontiste: évidemment on exclura tous les patients pour lesquels sont contre- indiqués les actes de chirurgie orale non indispensables. L'état physique et psychique du patient doit être satisfaisant.

Cette technique nécessite des visites périodiques toutes les deux semaines, alors avant de commencer le traitement, il faut déterminer la motivation et la coopération du patient. Un formulaire de consentement aux soins signé par le patient est bien entendu obligatoire.

#### **3.5.2 Préparation préopératoire :** [106]

- Une attention particulière sera portée à l'état parodontal, au minimum un détartrage par le dentiste traitant peut s'avérer nécessaire chez l'adulte. Le parodonte doit être sain et stable.
- Un bilan radiologique est évidemment demandé : panoramique dentaire, imagerie tridimensionnelle, denta scanner ou cône beam afin d'évaluer les proximités et les chevauchements radiculaires ainsi que l'épaisseur de la corticale.
- Explication sur : le déroulement de l'intervention, les suites opératoires et les principaux risques.
- Prémédication sédatrice : ATARAX, 1mg /kg 1h avant l'acte si nécessaire et même une sédation en intraveineuse en cas de besoins.

#### **3.5.3 Mise en place du traitement orthodontique :**

Le collage des brackets orthodontiques ou autres dispositifs précèdent toujours l'intervention (au moins une semaine avant), afin de permettre une activation poste opératoire immédiate.

#### **3.5.4 Anesthésie :** [97]

Locale ou générale en fonction de l'étendu de la zone concernée par la corticotomie (unitaire, segmentaire, concerne la totalité de l'arcade) et de la technique utilisée.

### 3.5.5 Protocole opératoire proprement dit :

#### 3.5.5.1 Corticotomie conventionnelle :

##### ► La chirurgie parodontale :

On réalise une incision sulculaire classique. Un lambeau mucopériosté de pleine épaisseur est élevé en vestibulaire et en lingual en incluant les papilles interdentaires. (Fig 37)

Le lambeau doit être récliné au delà des apex afin de permettre un accès bien dégagé de l'ensemble de la surface de l'os corticale entourant les racines dentaires. Il convient alors de repérer, d'isoler et de protéger les forams mentonniers et palatins ainsi que les paquets vasculo-nerveux qui en sortent.

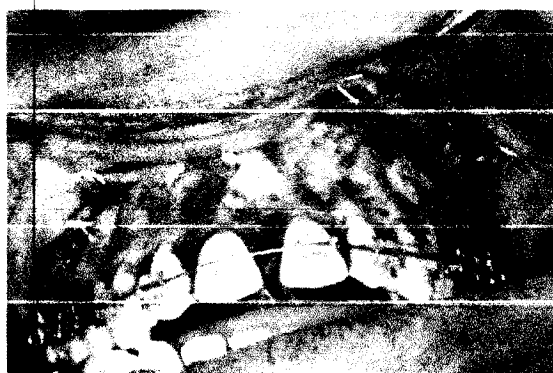

Figure 37 : Élévation du lambeau mucopériosté de pleine épaisseur

##### ► Décortication :

Elle est réalisée à l'aide d'une fraise à os sous forme d'incisions interdentaires traversant la totalité de l'épaisseur de la corticale mais ne pénétrant que superficiellement dans l'os médullaire afin de ne pas léser le ligament et le pédicule vasculaire dentaire (Fig 38). <sup>[115]</sup>

La décortication va créer un léger saignement qui reste contrôlé. Thierry et Charrier décomposent leur intervention en deux temps : les corticotomies vestibulaires puis les corticotomies linguales quelques jours plus tard, afin de diminuer la durée de l'intervention, l'inconfort postopératoire, et pour maintenir un apport vasculaire suffisant. Ils réalisent les traits de corticotomies à l'aide d'une scie circulaire diamantée et d'une scie alternative oscillante, jugées plus précises pour la coupe osseuse. <sup>[104]</sup>

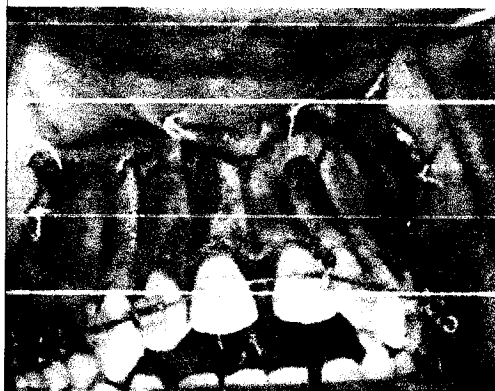

Figure 38 : Réalisation de corticotomies

**Remarque :** Lors de la réalisation des travées de la corticotomie, il faut prendre soin d'éviter les racines dentaires, pour cela il est possible de réaliser des traits ponctuels et linéaires. Lorsqu'elles sont linéaires, elles circonscrivent les racines tout en restant à 2 ou 3 mm apicalement par rapport à la crête alvéolaire. Les marques punctiformes sont réalisées sur l'ensemble de la corticale osseuse sauf si l'os est localement trop fin (entre 1 et 2 mm), la décortication est omise à cet endroit pour éviter d'endommager la surface radiculaire. (Fig 39; 40)

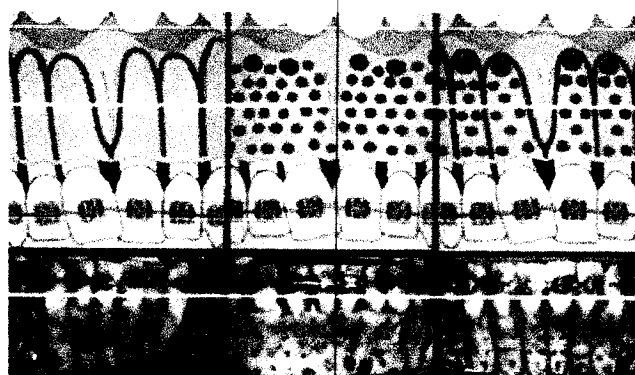


Figure 39 :  
plusieurs schémas de décortication sont possibles  
(points, traits), le but est de blesser la corticale osseuse




Figure 40 : Exemples de différents schémas de  
décortication selon l'indication  
orthodontique :  
A et B : accélération des mouvements  
orthodontiques.  
C et D : facilitation des mouvements  
orthodontiques difficiles.

### ► L'apposition des greffes osseuses :

Elle peut être nécessaire et particulièrement sur les zones de fenestration et de déhiscence osseuse [95; 115]. Une augmentation est directement réalisée sur l'os cortical en vestibulaire et en lingual, à raison d'un centimètre-cube de matériel par dent. (Fig 41)

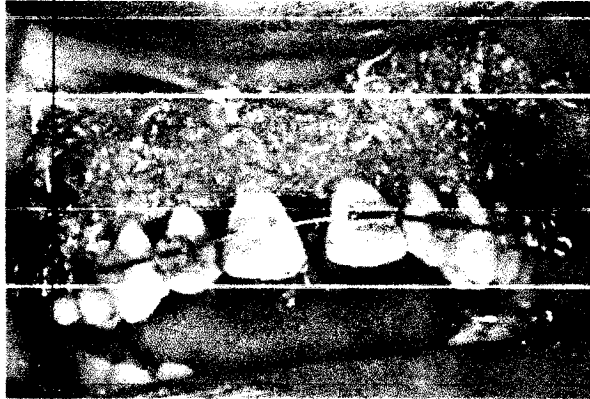


Figure 41: Greffe osseuse

► Suture :

Les lambeaux sont remplacés sans tension excessive, les sutures devraient être les plus étanches et les plus hermétiques possible, il faut les laisser en place pendant deux semaines.

### 3.5.5.2 Corticision : [83]

► La décortication :

La corticision est une technique de corticotomie conventionnelle sans élévation du lambeau muqueux et sans greffe osseuse. On réalise une incision inter-radicaire de la gencive jusqu'au contact cortical. (Fig 42)

-On introduit la lame (à l'aide d'un scalpel renforcé) perpendiculairement à la surface dentaire, 2-3 mm au-delà de la pointe de la papille et puis on enfonce la lame avec un maillet à une profondeur d'environ 8 mm

-On change l'angle de la lame à environ 45° approximativement et on appuie sur la lame pour inciser à une profondeur de 10 à 12 mm. La lame sera changée après 4 ou 5 incisions, ces dernières sont faites au niveau de la région interdendaire.

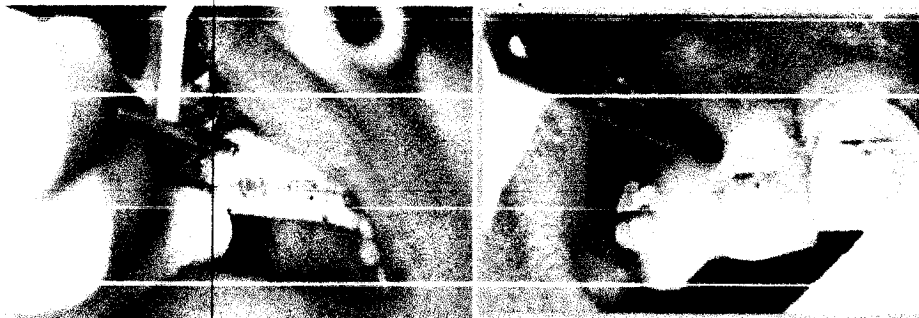


Figure 42 : Corticision

### 3.5.5.3 Piézocision :

#### ► Instrumentation :

Nous réalisons sous anesthésie locale une stimulation de l'os alvéolaire en aménageant des encoches au moyen d'un piézotome (Fig 43), qui est un instrument chirurgicale qui utilise les propriétés des ultra-sons.



Figure 43 : Un exemple de bistouri ultrasonore : le Piezotome 2®

Le bistouri ultrasonore est un instrument capable de découper avec précision les tissus durs et de faciliter le clivage des interfaces solides. Pour cela, il utilise des micro-vibrations générées par un transducteur piézoélectrique et appliquées à des inserts au nitrure de titane et/ou diamantés. (Fig 44)

Les appareils piézoélectriques sont constitués :

- D'un générateur relié par un cordon à une pièce à main (transducteur) qui génère les vibrations de moyenne fréquence.
- D'une pompe péristaltique permettant une irrigation du système.
- D'inserts de différentes forme et fonctions. (Fig 45)
- D'une clef dynamométrique pour visser les inserts.
- D'une pédale de commande.

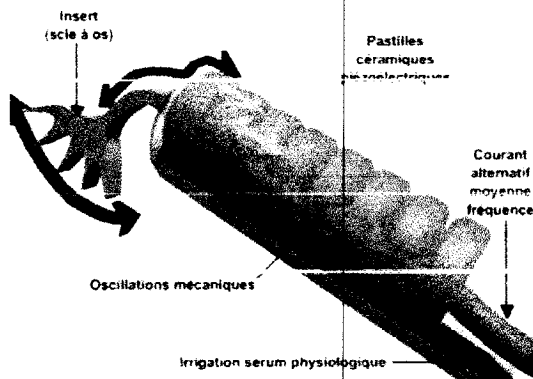


Figure 44 : Bistouri ultrasonore



Figure 45: Inserts ultrasoniques développés pour la réalisation d'une Piézocision

► Conception du guide radiologique : [49]

- Réalisation d'une gouttière sur un modèle coulé à partir d'une empreinte en alginate.
- Création des rainures superficielles sur les faces vestibulaires de la plaque, modélisant les futurs traits de la corticotomie.
- Dépose d'un matériau radio-opaque (cônes de gutta-percha) sur ces rainures (Fig 46).




Figure 46 : Gouttière de guidage avec des cônes de gutta percha.

- la prise d'une radiographie 3 D avec le guide en bouche (Fig 47).

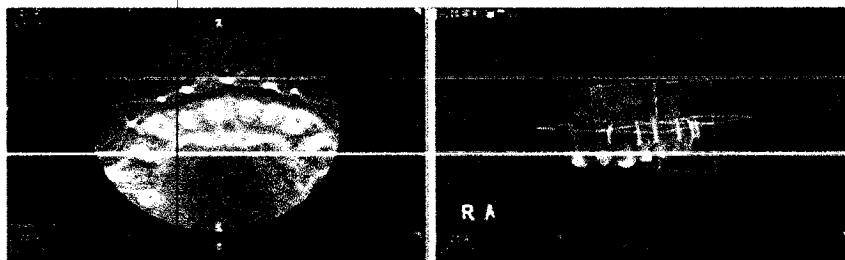


Figure 47 : Images issues du cone beam prise avec le guide radiologique en place.

- Elimination des cônes de gutta percha.

► **Intervention chirurgicale :** [96]

- Mise en place du guide chirurgical et contrôle de sa stabilité.
- Les incisions d'épaisseur complète sont réalisées au travers des rainures du guide chirurgical à la lame 15, elles débutent à 3 millimètre sous le sommet de la crête alvéolaire (Fig 48).

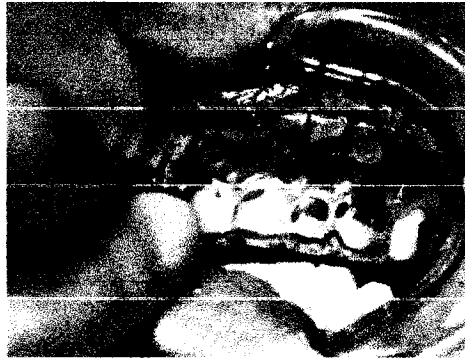

Figure 48 : Réalisation des micro-incisions

- Des traits de corticotomie de 3mm de profondeur sont réalisés au travers des incisions, toujours guidé par la gouttière, avec une irrigation abondante (Fig 49).

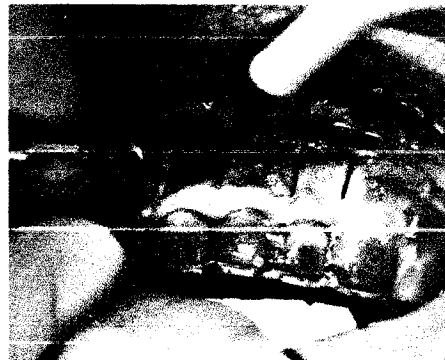

Figure 49 : Réalisation des traits de corticotomies.

- Au niveau des zones nécessitant une augmentation osseuse, un tunnel est réalisé au moyen d'un élévateur inséré entre les incisions gingivales (seulement trois incisions gingivales, entre les centrales et en distal des latérales, sont nécessaires) afin d'aménager un espace suffisant pour recevoir la greffe. (Fig 50; 51)

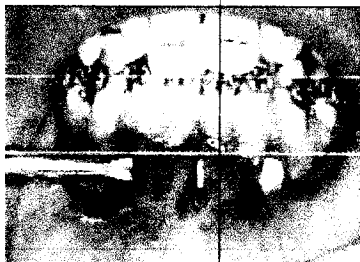


Figure 50 : réalisation d'un tunnel avec un élévateur

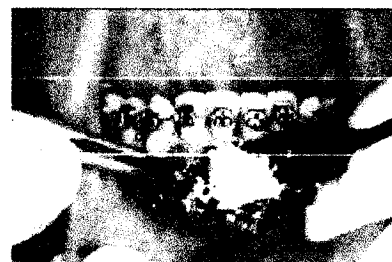

Figure 51 : greffe osseuse

L'allogreffe (matière osseuse lyophilisée déminéralisée <Puros, Zimmer>), est alors déposée et les incisions suturées (sutures résorbables 5-0). (Fig 52)



Figure 52 : suture

Typiquement, cette greffe est réalisée en cas de DDM sévère de la zone antérieure mandibulaire. Lorsque des extractions sont indiquées, celles-ci peuvent être effectuées pendant l'intervention. Le RAP obtenu par corticotomie étant limité au voisinage immédiat, il convient d'effectuer deux incisions corticales en regard de l'alvéole afin de faciliter la fermeture rapide de l'espace (Fig 53). Soulignons que l'ensemble des incisions et la greffe, quand elle a lieu, sont effectués uniquement en vestibulaire.



Figure 53 : Dans les cas avec extractions, des incisions sont réalisées en regard des alvéoles des dents extraites

#### 3.5.5.4 Corticotomie alvéolaire par lasercision :

##### ► Instrumentation : (Fig 54)

Le laser Erbium est formé par :

-1 unité de contrôle Plusser®

-1 pièce à main booster 90°

-une pièce à main 90° avec embouts fibrés appelés Tip de différents diamètres. Nous utilisons ces Tips biseauté pour effectuer une incision extrêmement fine, rapide et sans risque d'atteinte thermique.



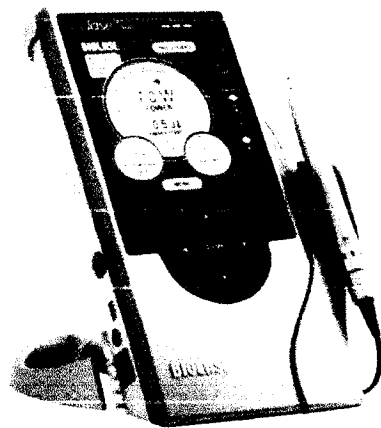


Figure 54 : Appareil de laser utilisé au lasercision

► **Protocol opératoire :** [118]

Nous pénétrons directement à l'aide du tip à travers la gencive attachée, jusqu'à atteindre la corticale osseuse. Le Tip doit toujours avoir une angulation comprise entre 45° et 60° par rapport à la surface en précontact (il faut éviter de toucher la gencive et la corticale osseuse). L'incision débute au niveau de la jonction muco-gingivale et remonte jusqu'au niveau de la papille interdentaire. Il est recommandé de « balayer » la surface en repartant à chaque fois du point de départ, afin de ne pas dilacérer la gencive avec le Tip.

Ensuite, nous réalisons une ablation de l'os alvéolaire entre chaque dent que l'on souhaite déplacer, selon la même procédure que pour la gencive attachée (balayage). La profondeur de pénétration intra corticale est d'environ 2 à 3 mm (mesurée à l'aide d'une sonde parodontale graduée), en fonction de l'épaisseur de la corticale osseuse qui ne doit jamais être traversé. Il est important de rester au maximum dans la gencive attachée, zone fortement vascularisée. Il est possible d'y associer une greffe gingivale et/ou osseuse dans les zones de faible épaisseur corticale, en décollant la gencive entre chaque trait d'incision, comme l'ont décrit Sebaoun et al.

**3.5.5.5 Association corticotomies / miniplaques d'ancrage :** [24]

Cette technique se déroule en deux étapes :

La mise en place des miniplaques d'ancrage suivie de la corticotomie alvéolaire.

► **Protocole opératoire des miniplaques d'ancrage :**

- Choix du type de miniplaque et du site de pose.
- La pose chirurgicale peut être réalisée sous anesthésie locale, associée ou non à une sédation.
- Une incision verticale de 10 à 15 mm est réalisée en zone de muqueuse libre. Cette incision peut être complétée par une incision horizontale au niveau de la ligne de jonction muco-gingivale. (Fig 55)
- Un lambeau muco-périosté de pleine épaisseur est ensuite récliné, exposant une large surface d'os cortical sur lequel la plaque va être adaptée à la pince. (Fig 56)

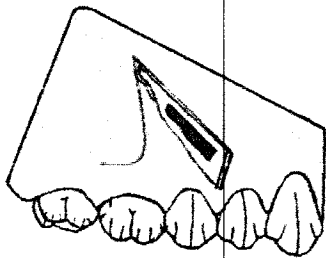


Figure 55 : tracés des incisions

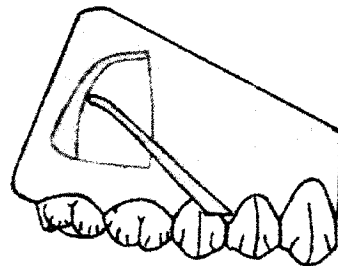


Figure 56 : élévation du lambeau muco-périosté

- Fixation de la miniplaque. (Fig 57)
- Fermeture et sutures. (Fig 58)

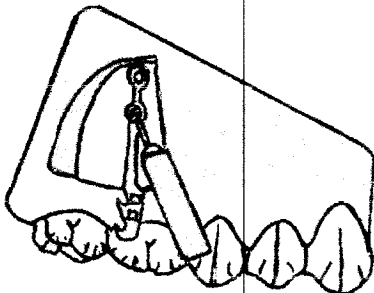


Figure 57 : fixation de la miniplaque

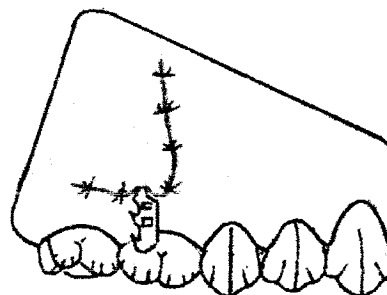


Figure 58 : sutures

• Mise en charge orthodontique : l'utilisation de la miniplaque est possible immédiatement car la stabilité primaire est suffisante, mais l'inconfort lié à la chirurgie (douleur, œdème) impose d'attendre la cicatrisation muqueuse et la diminution des signes cliniques (environ 3 semaines) avant mise en charge.

**► Mise en place du traitement orthodontique :**

Le collage des brackets est effectué deux semaines après la mise en place des miniplaques.

**► Protocole opératoire de la corticotomie :**

La corticotomie est effectuée deux semaines après la mise en place du traitement orthodontique.

**► Dépose des miniplaques :**

A la fin du traitement, un lambeau mucopériosté est élevé (sous anesthésie) afin d'exposer la plaque. Une fois la miniplaque est retirée, le site est rincé avec une solution saline et le lambeau est suturé.

### **3.5.6 Conseils postopératoires :**

Les soins post-chirurgicaux comprennent des antibiotiques, des antalgiques. Compte tenu du risque de ralentissement du mouvement dentaire induit par les AINS <sup>[62]</sup>, il convient d'éviter de tels traitements pendant la durée du traitement orthodontique.

L'hygiène dentaire revêt une importance particulière dans la cicatrisation, le patient doit recevoir des instructions concernant les soins à réaliser (éviter de brosser les sites d'incision durant la première semaine afin de permettre une cicatrisation harmonieuse de la gencive, puis commencer un brossage à l'aide d'une brosse chirurgicale très souple avec rinçage à la chlorhexidine en attendant la dépose des sutures).

Il faut informer le patient que:

- Les douleurs postopératoires seront calmées par les antalgiques prescrits.
- Dans le cas d'une corticotomie conventionnelle, l'inflammation postopératoire va provoquer un gonflement, parfois important, de la zone opérée. Pour le diminuer, le patient devra appliquer de la glace après l'intervention. L'œdème disparaîtra progressivement en quelques jours.
- Il faudra toutefois veiller à ne pas prendre d'aliments trop chauds ou durs dans les premiers jours qui suivent l'intervention, la cigarette évidemment est à proscrire.

**Remarque :** En cas de Lasercision, aucune antibiothérapie n'est conseillée (effet bactéricide du laser). La plupart du temps, le patient ne ressent aucune douleur postopératoire, seulement une sensation de picotements (effet antalgique des lasers). Aucun œdème n'apparaît (effet anti-inflammatoire des lasers). Le patient peut retourner travailler le jour même.

### 3.5.7 Surveillance et suivi :

La plupart des auteurs s'accordent sur le fait d'activer immédiatement [8: 35: 41: 43] les arcs orthodontiques après corticotomies, voire une [92] ou deux semaines après [113].

Les activations et les ajustements des appareils orthodontiques doivent être réalisés toutes les deux semaines, permettant de maintenir le RAP et de stimuler l'os alvéolaire.

Sur le plan parodontal, les patients sont contrôlés à une semaine postopératoire puis tout les mois pour s'assurer du bon contrôle de plaque et renforcer au besoin les techniques d'hygiène. (Fig 59)

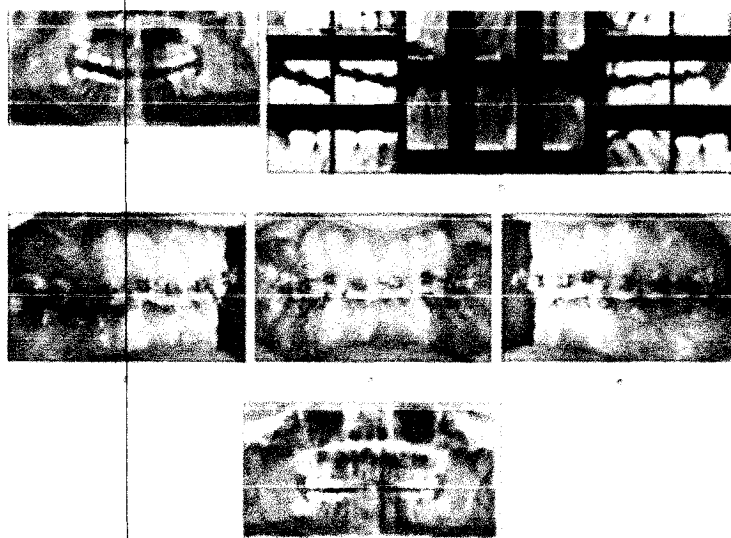


Figure 59 : Suivi orthodontique et parodontal

Tableau récapitulatif des protocoles opératoires des différentes techniques de la corticotomie alvéolaire :

<ul style="list-style-type: none"> <li>- Toutes ces techniques nécessite une prise en charge parodontale initiale, le parodonte doit être parfaitement sain et ne présente aucun signe d'inflammation.</li> <li>- Un bilan radiographique est préalable avant de commencer la procédure.</li> <li>-La procédure se déroule sous anesthésie.</li> </ul>	
Technique	Protocole opératoire
<b>La corticotomie conventionnelle</b>	<ul style="list-style-type: none"> <li>-La première étape est le décollement d'un lambeau mucopériosté de pleine épaisseur au delà des apex dentaire dans le secteur concerné par la corticotomie.</li> <li>-La décortication se fait directement au niveau des dents à déplacer, et selon différents schémas de décortication (points, traits ou association des deux)</li> <li>-La greffe osseuse est ensuite réalisée au niveau des zones de faible épaisseur cortical qui susceptible d'avoir des fenestrations ou déhiscences suite au traitement orthodontique.</li> <li>-Le lambeau est ensuite replacé et suturé.</li> </ul>
<b>La corticision</b>	<ul style="list-style-type: none"> <li>-Une lame est introduite perpendiculairement à la surface dentaire, directement sur la gencive, pour réaliser des petites incisions de 6 à 8 mm de profondeur.</li> <li>-Ensuite, l'angle d'insertion de la lame est changée de 45° pour continuer l'insertion jusqu'à 10 à 12 mm de profondeur.</li> </ul>
<b>La piézocision</b>	<ul style="list-style-type: none"> <li>-Des micro-incisions sont réalisées par l'intermédiaire d'une lame dans la zone interdentaire .</li> <li>-À l'aide d'un instrument ultrasonore, les traits de corticotomies sont réalisés au niveau de ces micro-incisions.</li> <li>-S'il existe des zones qui nécessitent une augmentation osseuse, un tunnel sera créé pour recevoir la greffe osseuse.</li> </ul>

Technique	Protocole opératoire
<b>Corticotomie par lasercision</b>	<ul style="list-style-type: none"> <li>-Un Tip biseauté est utilisé en précontact de la gencive, pour créer des incisions qui vont débiter au niveau de jonction muco-gingivale, et remontent jusqu'à la papille interdentaire sans la lésée.</li> <li>-Le Tip doit avoir une angulation comprise entre 45° et 60°.</li> <li>-Il est recommandé de balayer la surface en repartant à chaque fois du point de départ.</li> <li>-L'ablation alvéolaire est réalisée suivant les mêmes étapes (balayage)</li> <li>- La profondeur des pénétrations intracorticale est d'environ 2 à 3 mm.</li> </ul>
<b>Micro-ostéoperforation</b>	<ul style="list-style-type: none"> <li>-On utilise un instrument manuel spécifique (Propel) dont on peut régler la profondeur de perforation.</li> <li>-On réalise 2 à 3 perforations dans les espaces inter-radicaux des dents à déplacer.</li> </ul>
<b>MTDLDT</b>	<ul style="list-style-type: none"> <li>-Elévation d'un lambeau mucopériosté de pleine épaisseur.</li> <li>-Réalisation des micro-corticotomies autour de chaque dent à déplacer (corticotomies latéralement et apicalement par rapport à la racine dentaire) à l'aide d'un piézotome.</li> <li>-Application immédiate des forces biomécaniques fortes pour permettre la distraction ligamentaire.</li> </ul>

**La corticotomie alvéolaire dans  
le traitement orthodontique**

## 4 Les corticotomies alvéolaires dans le traitement orthodontique :

### 4.1 Les indications de la corticotomie alvéolaire :

Schématiquement, les indications des corticotomies alvéolaires peuvent être synthétisées en trois catégories:

- accélération du déplacement dentaire orthodontique.
- réalisation des mouvements orthodontiques complexes.
- amélioration de la correction des malocclusions squelettiques modérées à sévères.

#### 4.1.1 Traitement de la dysharmonie dento-maxillaire: [25; 95; 113; 116]

Les études de SEBAOUN (2007), CHARRIER (2008) et WILCKO (2009), ont montré l'intérêt des corticotomies pour accélérer les étapes d'alignement dans les cas d'encombrement modérés à sévères. Ils ont utilisé des corticotomies étendues à toute l'arcade, de prémolaire à prémolaire même si la dysharmonie ne concerne que la zone antérieure, ce qui permet une expansion des secteurs prémolaires. (Fig 60)

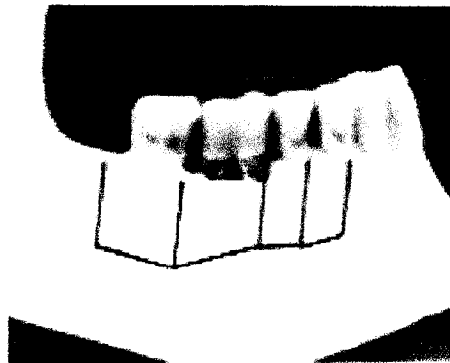


Figure 60 : Schémas de décortication pour corriger une DDM

#### 4.1.2 Les béances antérieures et/ou latérales : [27; 61]

Le traitement classique des béances antérieures et latérales sévères est la chirurgie orthognatique, au cours de laquelle le maxillaire est soumis à une impaction postérieure avec rotation antihoraire de la mandibule.



Les études de KANNO et coll (2007) et de Chung et coll (2009), ont montré l'efficacité des corticotomies pour la prise en charge d'une béance antérieure et latérale.

Le traitement est fini au bout d'une année. L'avantage c'est que ces mouvements sont accomplis sans besoin de faire un traitement orthognatique et sans séquelles sur la dent ni sur le parodonte. (Figure 61; 62; 63)

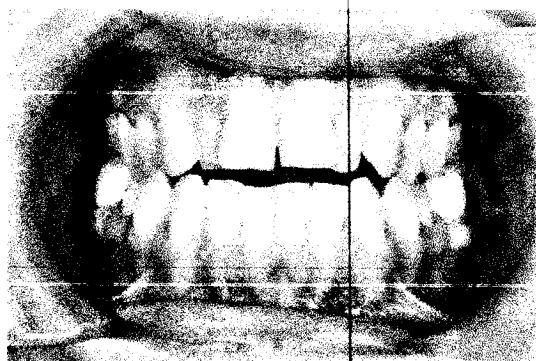


Figure 61 : Vue de l'occlusion avant traitement

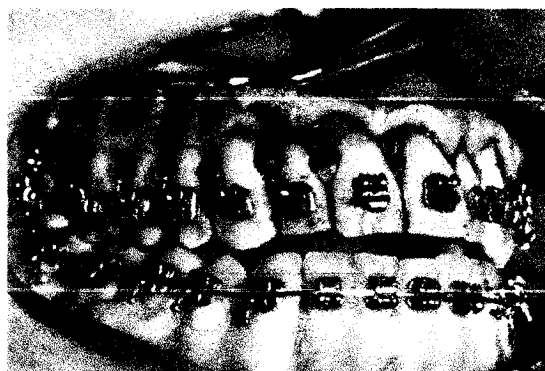

Figure 62: Elévation du lambeau mucopériosté vestibulaire de pleine épaisseur

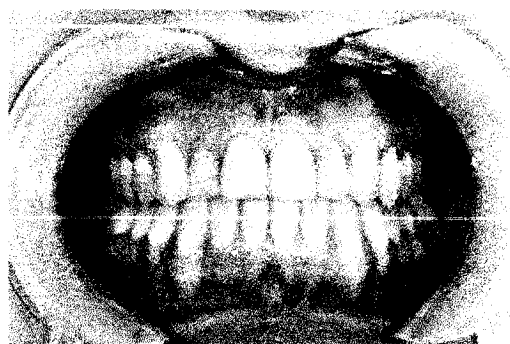
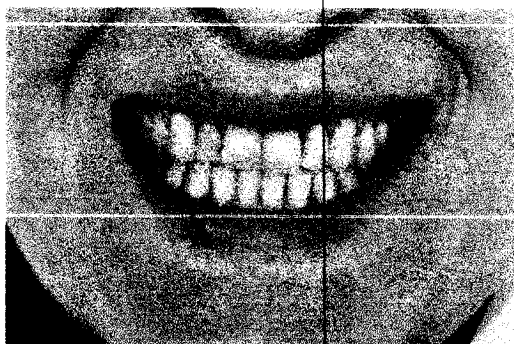

Figure 63 : L'occlusion après fin du traitement

#### 4.1.3 L'ingression des molaires: [63; 74; 80]

L'ingression molaire est un mouvement difficile à obtenir (l'ingression d'une dent provoque fréquemment l'égression des dents collatérales). Les corticotomies permettent de faciliter ce mouvement.

OLIVEIRA et coll (2008), ont publié des résultats étudiés sur des patients présentant des molaires égressées, traitées grâce à la corticotomie alvéolaire.

Après 3 mois du traitement, ils ont constaté une ingression progressive de la molaire maxillaire, mais il fallait attendre 6 mois après la corticotomie pour obtenir un résultat stable et satisfaisant. (Fig 64)




Figure 64 : schémas de décortication pour un mouvement d'ingression

#### 4.1.4 La correction orthodontique d'une classe III : [84]

Cette technique présentée par Pelo en 2007, consiste à réaliser des corrections orthodontiques par traction sur masque de Delaire assistée par corticotomie chez des patients ayant terminé leur croissance mais trop jeunes pour être opérés en chirurgie orthognatique. Cependant, le tracé des incisions se rapproche fortement des traits d'ostéotomies avec disjonction ptérygo-maxillaire, ce qui explique la rapidité des résultats qui sont obtenus en 3 semaines.

#### 4.1.5 La mise en place d'une canine incluse : [36]

FISCHER (2007), a étudié sur six patients, quatre filles et deux garçons de 11 à 12 ans, l'intérêt de la corticotomie dans la mise en place de canine située en position palatine. Dans son étude, les patients ont bénéficié d'une corticotomie sur un côté et l'autre côté a été traité de façon classique.

La traction commence simultanément sur les deux dents, les mêmes forces lourdes sont utilisées. A la fin du traitement FISCHER a observé que les canines ayant bénéficiées de la corticotomie sont mises en place entre 28 et 33% plus vite que celles du côté témoin et sans altération de la santé parodontale. (Fig 65)

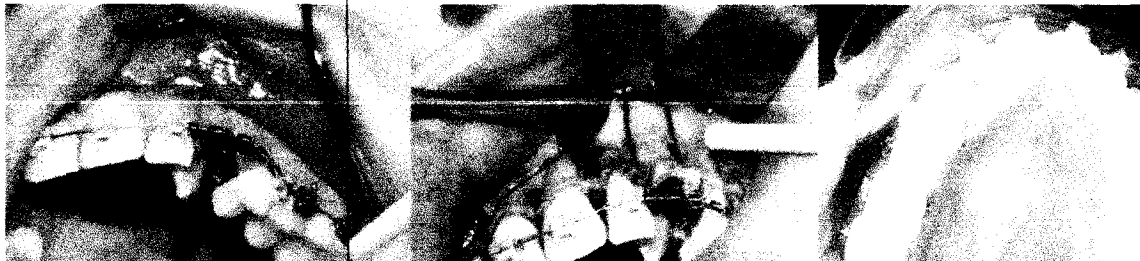

Figure 65 : protocole opératoire d'une canine maxillaire retenue en dystopie palatine  
Après avulsion de la 63 des corticotomies sont effectuées du côté de la zone d'éruption, la dent est mise sous traction orthodontique immédiate et nivelée quatre mois plus tard.

#### 4.1.6 Accélération des phases de rétraction canine ou incisive après extraction : [12; 28; 67; 68; 117]

CHUNG, OH et KO (2001), ont traité une femme âgée de 35 ans présentant une classe 1 squelettique avec une bi proalvéolie. Ils ont réalisé l'extraction de 14, 24, 34, 44 avec rétraction en masse du bloc incisivo canin. Des traits de corticotomies ont été faits sur les secteurs antérieurs des deux arcades. Au bout de 4 mois, ils ont observé la fermeture totale des espaces, et 10 mois plus tard le traitement est terminé.

#### 4.1.7 Traitement de l'endognathie maxillaire et des articulés croisés postérieurs : [52; 53]

En effet, des corticotomies concomitantes à une disjonction intermaxillaire facilitent l'alignement dentaire et la fermeture immédiate du diastème inter-incisif (Fig 66), consécutif à l'éloignement des héli-arcades droite et gauche.

Par exemple dans l'étude de STEVEN et coll (1999), des endomaxillies importantes ont été traitées par l'association de la corticotomie à l'expansion palatine chirurgicale classique. (Fig 67)

Cette adjonction semble permettre la correction des articulés croisés, avec une meilleure stabilité et une meilleure santé parodontale. De plus elle peut être réalisée de façon différentielle permettant de corriger les articulés croisés unilatéraux.

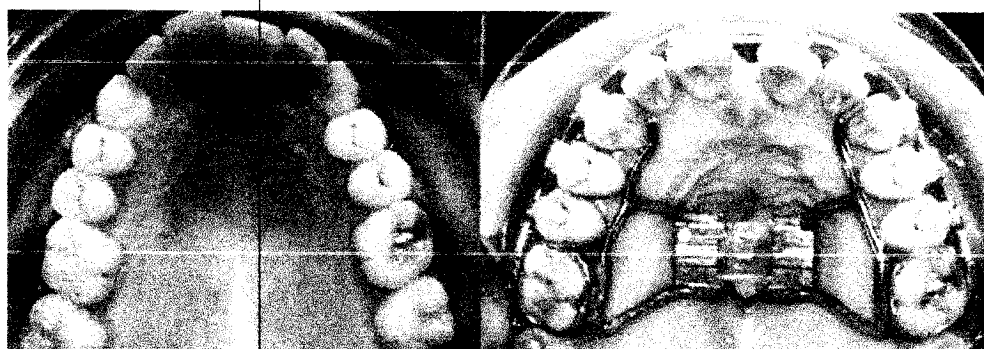

Figure 66: traitement de l'endognathie maxillaire

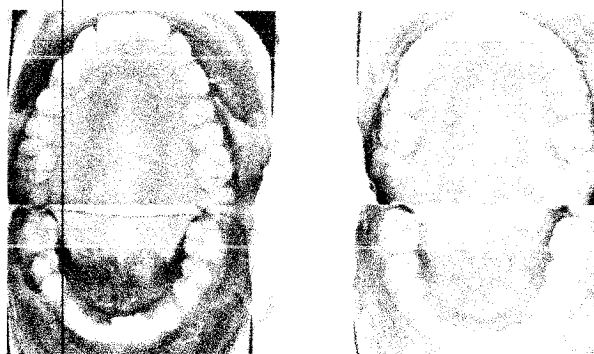

Figure 67 : Image des arcades avant et après traitement

#### 4.1.8 Préparation orthodontique avant chirurgie orthognatique :

[25]

La réalisation de corticotomie au début de l'alignement chez des patients adultes devront par la suite subir une chirurgie orthognatique, permet d'accélérer la phase de décompensation dento-alvéolaire sans extraction orthodontique et de diminuer le temps de préparation avant cette intervention à 6 mois environ.

Cette correction nécessite la pose de plaques vissées postérieures servant d'ancrage pour le recul en masse mandibulaire qui permet la décompensation et le redressement axial de l'incisive mandibulaire en situation de version compensatrice dans les classes II. (Fig 68)

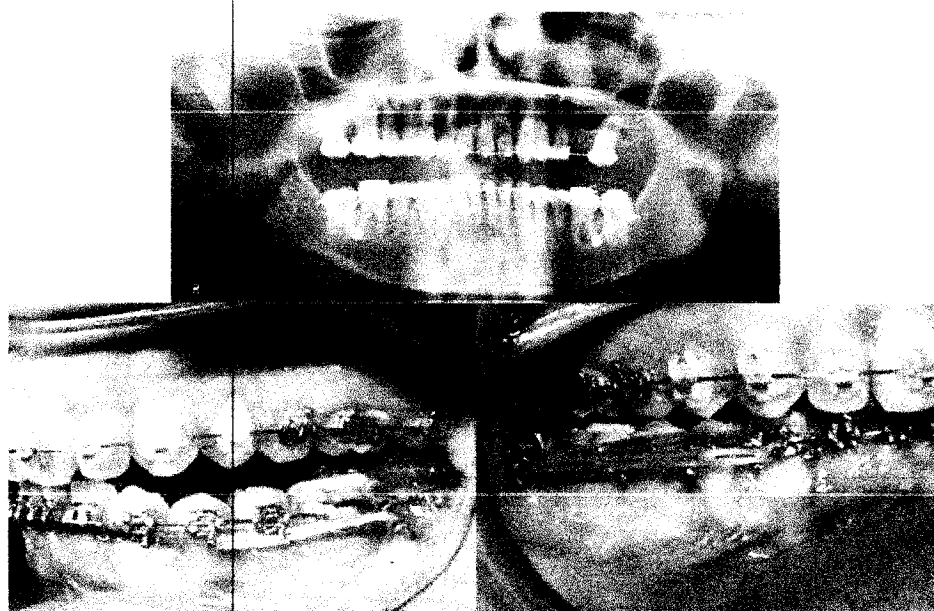


Figure 68 : correction des compensations dento-alvéolaires

Cette figure montre la correction des compensations dento-alvéolaires : Traction par chaînettes élastomériques pour un recul en masse et un redressement de l'axe de l'incisive mandibulaire à partir de plaques vissées postérieures et après corticotomies

#### 4.1.9 Mésialisation des molaires mandibulaires et fermeture d'espace : [24]

Après extraction des prémolaires mandibulaires, la mésialisation des secteurs postérieurs est difficile, et cette difficulté dépend de la position et la localisation de la dent (1<sup>ère</sup> ou 2<sup>ème</sup> molaire, maxillaire ou mandibulaire). Plusieurs études ont rapporté des cas de mésialisation molaire en associant la corticotomie et la pose des miniplaques ou des minivis d'ancrage temporaires, qui évitent les appuis dentaires générateurs de mouvements parasites notamment sur les incisives. Les miniplaques évitent les mouvements parasites de la résistance stable, les corticotomies facilitent le mouvement dentaire de la résistance mobile. (Fig 69)

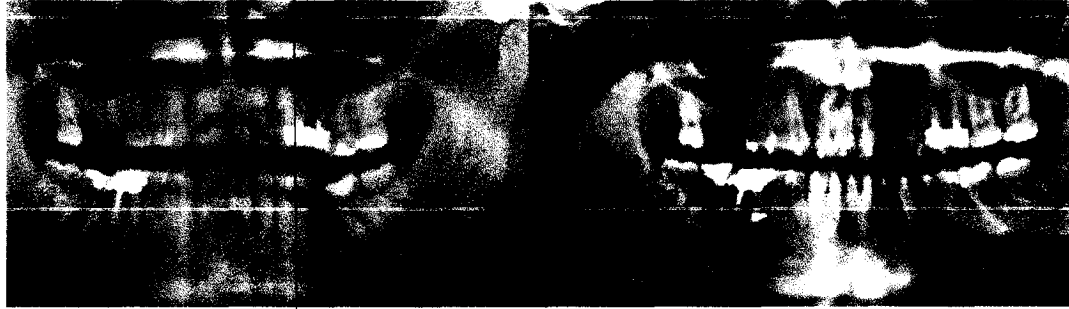

Figure 69: mésialisation de la 37 et fermeture d'espace d'extraction de la 36.




Figure 70 : schéma de décortication pour fermer un espace après extraction

#### 4.1.10 Distalisation des molaires maxillaires : [113]

John V Merson a montré que lors de la distalisation d'une molaire maxillaire associée à une corticotomie segmentaire, la résistance de cette molaire contre les mouvements dentaires a été diminuée, et ce ci peut être expliqué par la diminution transitoire de la densité osseuse induite par les traits de décortication alvéolaire.

#### 4.1.11 Traitement du déficit d'espace par expansion d'arcade :

En cas de biotype parodontal fin, le mouvement vestibulaire peut entraîner une déhiscence gingivale et osseuse. La migration vestibulaire de la dent avec leur corticale réduit ce risque. Pour cette raison, il est préconisé de faire des greffes osseuses par tunnélisation même avec les techniques mini-invasives. (Fig 71)



Figure 71 : Réalisation d'un tunnel à l'aide d'un élévateur en vue de l'injection d'une greffe osseuse.

Les indications des corticotomies alvéolaires dans la littérature sont résumées dans le tableau suivant :

Référence	Type d'intervention	Nbr de patients	Moyenne âge	Durée de traitement
Aboul-Ela et al 2011 [72]	Rétraction canine ( <i>minivis</i> )	13	19 ans	4 mois
Ahn et al. 2012 [103]	Décompensation pré-chirurgicale CL III	15	25,15 ans	7,43 mois [SD 3,12]
Akay et al 2009 [104]	Béance antérieure ( <i>miniplaques</i> )	10	[15-25 ans]	[3 mois-3 mois 3 s]
Aljhani A, Aldrees A 2011 [105]	Béance antérieure	1	22ans	5 mois
Bath et al 2012 [106]	Biproalvéolie	6	NR	17,4 mois
Bertossi et al 2011 [107]	Traction dents ankylosées	5	NR	[18-25 jours]
	Expansion maxillaire	5	NR	[68 à 150 jours]
Bousquet et al 2013 [108]	Traction dents ankylosées	2	19 ans	3 mois
Charrier et al 2008 [62]	Préparation chirurgicale	3	22,7 ans	10,3 mois
Coscia G et W 2013 [109]	Décompensation pré-chirurgicale cl III	14	26,14 ans	8.23 mois [SD 2.67]
Dibart et al 2010 [110]	Encombrement/ classe II div 2	2	27,5 ans	8 mois 1 semaine
Fisher TJ 2007 [73]	Désinclusion canine	6	[11,1-12,9 ans]	11 mois 2 semaines
Germec et al 2006 [99]	Rétraction incisive inférieure	1	22 ans	1,5 mois
Grenge V, Bovi M 2013 [111]	Ingression molaire	1	35 ans	6 moi
Hasan et al 2011 [112]	Articulé croisé postérieur unilatéral	2	22,5 ans	18,5 mois
Hernandez-Alfaro et al 2012 [113]	Supraclusion/ Béance antérieur/ Articulé cro	9	37 ans	NR
Hwang et al 2011 [114]	Traction incisive maxillaire ankylosée	1	13 ans	2 semaines
Hwang HS, Lee KH 2001 [30]	Ingression molaire	2	20,5 ans	1 mois
Jain et al 2011 [115]	Supraclusion + Encombrement mandibulaire	1	24 ans	6 mois 2 semaines
Kanno T, Mitsugi M 2007 [116]	Béance antérieure	1	28 ans	1 mois
Keser E , Dibart S 2011 [117]	Alignement dentaire ( <i>Invisalign</i> )	1	28 ans	4 mois
Keser E , Dibart S 2013 [118]	Encombrement / classe III	1	24 ans	8 mois
	Ingression molaire ( <i>minivis</i> )	1	37 ans	7 mois
Kim et al 2009 [119]	Redressement axe molaire ( <i>minivis</i> )	2	25 ans	8 mois
Kim et al 2011 [120]	Décompensation pré-chirurgicale CL III	2	25,5 ans	8,5 mois
Kook et al 2013 [121]	Mésialisation molaire ( <i>minivis</i> )	3	26,7 ans	10 mois
Lee et al 2007 [74]	Biproalvéolie	20	[25; 28,2 ans]	19 mois [SD 6]
Lino S, Sakoda S 2005 [31]	Biproalvéolie ( <i>miniplaques</i> )	1	24 ans	12 mois
Mimura H 2013 [122]	Mésialisation molaire ( <i>minivis</i> )	1	47 ans 6 mois	4 mois
Moon et al 2007 [123]	Ingression molaire ( <i>miniplaques</i> )	1	26 ans	2 mois
Mostafa et al 2009 [124]	Béance antérieure	12	NR	1 mois 2 semaines
Nowzari et al 2008 [125]	Classe II div 2	1	41 ans	8 mois
Oliveira et al 2008 [126]	Ingression molaire	2	37,5 ans	3 mois 1 semaine
Owen A. 2001 [127]	Alignement ( <i>Invisalign</i> )	1	Adulte	2 mois
Peio et al 2007 [128]	Traction orthopédique avec un masque de D	2	15,5 ans	3 semaines
Roblee et al 2009 [129]	Fermeture espaces	2	NR	7 mois
Sebaoun et al 2007 [78]	Encombrements sévères	2	21,5 ans	7,37 mois
	Encombrement supraclusion	1	20 ans	5 mois 2 semaines
Sebaoun et al 2008 [52]	Classe II div 1	1	29 ans	7 mois 3 semaines
Sebaoun et al 2011 [102]	Encombrement	1	NR	6 mois 3 semaines
Shoreibah et al 2012 [130]	Encombrement incisif	20	Adulte	[3 mois 2 s-5 mois
Shoreibah et al 2012b [75]	Encombrement incisif	20 (%2)	Adulte	17,5 semaines [SD 2,8]
Spena et al 2007 [131]	Distalisation molaire ( <i>ancrage relatif</i> )	1	18 ans	2 mois
Uribe et al 2013 [132]	Mésialisation molaire ( <i>minivis</i> )	1	58 ans	41 mois
Uribe et al [133]	Mésialisation molaire ( <i>minivis</i> )	1	NR	6 mois
	Expansion maxillaire	6	NR	2 mois
Vercelotti, Podesta 2007 [134]	Ingression molaire	2	NR	3mois 2 semaines

Wang et al 2013 [135]	Décompensation pré-chirurgicale CL III	26	NR	NR
Wilcko et al 2001 [33]	Encombrements modérés à sévères	2	20,5 ans	6 mois 2 semaines
Wilcko et al 2008 [38]	Encombrement Classe II	3 1	25,3 ans 13 ans	5 mois 6 mois
Wilcko et al 2009 [40]	Rétraction canine	3	32 ans	3 mois 2 semaines
Wilcko et al 2009 [42]	Encombrement sévère Fermeture unilatérale	1 1	23 ans 47 ans	6 mois 2 semaines 7 mois
Yen et al 2003 [136]	Expansion dans un cas de fente palatine	1	11 ans	4 mois
Yezdani AA 2012 [137]	Biproalvéolie	1	29 ans	7 mois

**Tableau 1 : Illustration des indications de la corticotomie alvéolaire**

## 4.2 Les contre-indications :

Les contre-indications des corticotomies alvéolaires sont globalement superposables aux contre-indications de la chirurgie parodontale, bien que certaines soient relativement spécifiques :

### 4.2.1 Contre-indications selon le diagnostic orthodontique :

- Endognathie sévère (nécessitant une expansion palatine importante). [53]
- Biproalvéolie avec sourire gingival (une ostéotomie segmentaire est à préférer dans cette indication). [67]

### 4.2.2 Contre-indications relatives au patient :

- Enfants en dentures mixtes (présence de germes dentaires).
- Patient avec une hygiène bucco-dentaire déficiente.
- Les gros fumeurs.
- Patients non coopérants et/ou angoissés (compte tenu du nombre important de rendez-vous et de suivi nécessaires). [16]
- Pathologies parodontales non stabilisées (parodontites agressives et chroniques évolutives). [56]
- Hauteur de gencive attachée insuffisante.
- Proximité radulaire.
- Trouble de l'hémostase. [16]
- Insuffisance cardiaque. [16]

- Risque d'endocardite infectieuse.
- Toutes pathologies et/ou médicaments interférant avec le remodelage osseux. [113]
- Irradiation cervico-faciale.

### **4.3 Intérêts et apports dans le traitement orthodontique :**

#### **4.3.1 Diminution du temps de traitement : [25; 36; 51; 69; 95]**

Quel que soit le cas traité ou le type de la corticotomie réalisée les auteurs tels que : Hajji (2001), Fischer (2006), Sebaoun (2007) et Charrier (2008), ont confirmé qu'avec une corticotomie les déplacements dentaires sont plus rapides.

Une étude rétrospective de Fernandes et Mascarenhas (2007), portant sur 145 patients a évalué que le traitement orthodontique avec corticotomies était de 7,6 ( $\pm 2,5$ ) mois contre 23,7 ( $\pm 7,2$ ) mois pour les traitements traditionnels.

#### **4.3.2 L'augmentation des possibilités thérapeutiques : [95]**

Actuellement les mouvements d'ingression, d'égression et d'expansion sont réalisés fréquemment en orthodontie conventionnelle. Cependant selon SEBAOUN (2007), grâce à la corticotomie, les mouvements orthodontiques pourraient être décuplés. Ainsi, les patients présentant une béance, une supraclusion, un articulé croisé ou nécessitant une avancée dentaire du groupe incisif pourraient bénéficier de cette technique.

Ceci s'explique par la facilitation du mouvement induit par les corticotomies mais surtout par l'augmentation du volume osseux apporté par les greffes associées à la technique de corticotomie conventionnelle.

Cette propriété permet d'augmenter les possibilités de traitement des malocclusions sévères et d'offrir une solution thérapeutique à certains cas d'orthodontie insolubles par les moyens conventionnels. Elle permet également de diminuer l'utilisation de certains auxiliaires extra-oraux comme les forces extra-orales.

#### **4.3.3 Alternative à la chirurgie orthognatique : [24]**

La corticotomie est une alternative à la chirurgie orthognatique dans les malocclusions secondaires à une malposition des bases alvéolaires mais ne peut pas la remplacer en ce qui concerne le décalage des bases osseuses. En effet, dans les décalages squelettiques, les corticotomies sont plutôt une aide non négligeable pour la préparation chirurgicale par décompensation plutôt qu'une substitution à la chirurgie ortho gnathique.



#### **4.3.4 Diminution du risque de résorption radiculaire :**

La durée du traitement et la densité osseuse sont des facteurs de risque de résorption radiculaire (SAMADET et al en 2007). De nombreuses publications ont montré que la durée du traitement était fortement réduite avec les corticotomies, ce qui réduit le risque de résorption radiculaire.

Aucune étude n'a pour le moment rapporté une augmentation des rhizalyses lors d'un traitement orthodontique associé à des corticotomies. Machado et al ont même indiqué une légère diminution (1,1 mm) de la résorption radiculaire sur des incisives centrales maxillaires.

Des études au long cours sont nécessaires, mais il semblerait que les corticotomies permettent d'obtenir des déplacements dentaires plus physiologiques en limitant la hyalinisation et les risques de rhizalyses.

#### **4.3.5 Préservation du support osseux :**

L'utilisation des corticotomies, éventuellement associées à des greffes osseuses, permettrait de conserver ou d'augmenter le support osseux alvéolaire.

Certains auteurs, pensent que les corticotomies induiraient elles-mêmes une ostéof ormation, augmentant ainsi le volume d'os cortical même sans greffe osseuse (CHARRIER et STEVE, 2008). Ce phénomène avait été décrit en 1965, qui montrait que la déminéralisation osseuse pouvait induire la création d'os néoformé.

#### **4.3.6 Augmentation de la stabilité des résultats : [25; 70; 89; 101; 112; 116]**

L'épaisseur de l'os cortical alvéolaire est un facteur de risque de récidence en orthodontie, les travaux de ROTHE (2006), ont montré que les patients présentant un os cortical fin sont plus d'avantage sujet à la récidence.

Selon WILCKO (2001), SEBAOUN (2007) et all, la greffe d'os bovin associée à la corticotomie permettrait une augmentation d'épaisseur corticale.

Alors que pour THIERRY et CHARRIER (2008), la corticotomie à elle seule suffirait à induire cette réaction d'ostéogenèse.

Dans tous les cas, que ce soit avec ou sans apport de greffe, le potentiel ostéogénique qui suit les corticotomies améliorerait la stabilité du traitement orthodontique.

#### 4.4 Les avantages et les inconvénients de différentes techniques de corticotomie alvéolaire: [6 ; 32 ; 85; 87 ; 95 ; 107; 115; 118]

Techniques	Avantages	Inconvénients
<b>Corticotomie conventionnelle</b>	<ul style="list-style-type: none"> <li>- Vitesse de réalisation des traits d'incision.</li> <li>- Visibilité optimale du site opératoire.</li> <li>- Possibilité de réalisation avec tous types d'os.</li> <li>- Possibilité de greffe osseuse</li> <li>- Recul clinique important.</li> </ul>	<ul style="list-style-type: none"> <li>- Risque du déchirement du lambeau par le système rotatif</li> <li>- Possibilité de la lésion du LAD et des pédicules vasculo-nerveux</li> <li>- Trait de section de l'os alvéolaire moins précis.</li> <li>- Complications post opératoires nombreuses (mortification pulpaire, nécrose osseuse, œdème et douleur)</li> </ul>
<b>La Corticision</b>	<ul style="list-style-type: none"> <li>- Intervention chirurgicale minime.</li> <li>- Pas de lambeaux.</li> <li>- Peut être réalisée par l'orthodontiste.</li> </ul>	<ul style="list-style-type: none"> <li>- Pas de possibilité de réaliser des greffes osseuses ou conjonctives.</li> <li>- Les coups de maillets peuvent entraîner des vertiges per-opératoires.</li> </ul>
<b>La piézocision</b>	<ul style="list-style-type: none"> <li>- Finesse de l'incision.</li> <li>- Diminution du temps opératoire global.</li> <li>- Intervention chirurgicale minime due à l'absence du lambeau.</li> <li>- complications postopératoires minimales par rapport à la technique conventionnelle.</li> <li>- Possibilité de greffe osseuse.</li> </ul>	<ul style="list-style-type: none"> <li>- Risque de léser la gencive marginale.</li> <li>- Risque de cicatrice inesthétique en cas de présence d'une coloration gingivale ethnique.</li> </ul>

<p><b>Corticotomie par lasercision</b></p>	<ul style="list-style-type: none"> <li>- Dommages minimaux aux tissus environnants.</li> <li>- Effet hémostatique scellant les vaisseaux sanguins.</li> <li>- Réduction de l'inflammation postopératoire et de l'œdème.</li> <li>- Petites cicatrices postopératoires.</li> <li>- La suture n'est pas nécessaire.</li> <li>- Le temps de fonctionnement est réduit.</li> <li>- Stérilisation de la plaie en raison de la réduction de la quantité de micro-organisme exposée à l'irradiation au laser.</li> <li>- Excellente guérison des plaies.</li> <li>- L'exposition au laser de l'émail dentaire entraînant une réduction de l'activité carieuse.</li> </ul>	<ul style="list-style-type: none"> <li>- Le rayon laser pourrait nuire au patient ou à l'opérateur par un faisceau direct ou une lumière réfléchie, provoquant des brûlures de la rétine.</li> <li>- Il nécessite des personnes spécialement formées.</li> </ul>
<p><b>Micro-ostéo-perforation</b></p>	<ul style="list-style-type: none"> <li>- Simplicité d'utilisation.</li> <li>- Absence de lambeau.</li> <li>- Suites opératoires minimales.</li> </ul>	<ul style="list-style-type: none"> <li>- Impossibilité de faire une greffe osseuse.</li> <li>- Coût (instrument à usage unique).</li> <li>- Peu de recul clinique.</li> </ul>

#### 4.5 Complications et effets secondaires :

Bien que la corticotomie soit considérée comme une procédure moins invasive qu'une chirurgie orthognatique, il y a eu plusieurs rapports concernant les effets indésirables de la corticotomie sur le parodonte, allant de l'absence de problèmes aux légères pertes osseuses et gingivales interdentaires, aux défauts parodontaux observés dans certains cas, on note :

-La récession gingivale : C'est l'un des problèmes remarqués après corticotomie. Afin de l'éviter, le parodonte devra être parfaitement assaini au préalable par le chirurgien-dentiste (détartrage ou surfaçage si nécessaire), et le patient devra suivre rigoureusement les consignes de nettoyage après l'intervention (bain de bouche et brosse à dents ultra-souple à débiter 24 heures après l'intervention).

-La lésion d'une dent : Pour l'éviter, une analyse minutieuse des clichés radiologiques du patient (panoramique et/ou imagerie tridimensionnelle) permettra de connaître précisément la position des dents et leur variation anatomique afin de les préserver.

-Les hématomes sous-cutanés du visage et du cou ont été rapportés (après une corticotomie conventionnelle). En outre, un œdème et une douleur postopératoire peuvent apparaître aussi. [5; 36; 48; 50]

#### **4.6 Les Controverses actuelles :**

Malgré plus d'un siècle d'existence, il subsiste toujours des controverses autour des techniques de corticotomies alvéolaires.

##### **4.6.1 Place du comblement alvéolaire dans la pratique des corticotomies :**

La place du comblement alvéolaire dans la pratique des corticotomies reste l'objet de discussions et de pratiques variables. [58; 91]

Certains auteurs recommandent le comblement alvéolaire systématique afin d'éviter une perte osseuse liée à une reminéralisation incomplète de la région d'intérêt après corticotomies alvéolaires. Ils argumentent ce choix par l'efficacité de leur technique dans l'induction d'une néoformation osseuse et l'obtention d'un gain d'épaisseur osseuse alvéolaire [109]. Cependant, le peu d'étude sur l'efficacité des greffes relève surtout de cas cliniques (hormis les études sur le chien de Lee et al [1; 4] et Choi et al [36]). Il n'existe, de fait, que peu de preuves scientifiques et histologiques rigoureuses supportant l'efficacité réelle des greffes chez l'homme. [36]

Selon THIERRY et CHARRIER (2008), la corticotomie à elle seule suffirait à induire la néoformation osseuse sans besoin d'une greffe.

En 2015, Moreau et Charrier [101] ont rapporté le cas d'une patiente de 49 ans présentant une classe II squelettique avec biproalvéolie, ayant bénéficié d'un traitement par corticotomies alvéolaires sans greffe. Les examens initiaux puis à six mois et un an postopératoires montraient une augmentation du volume alvéolaire d'environ 1,5 mm (stable à un an).

La question de la possibilité d'une ostéogenèse spontanée post-corticotomies reste donc toujours ouverte à ce jour. [58; 91; 101]

##### **4.6.2 Diminution de la durée totale du traitement orthodontique par les corticotomies :**

Une deuxième controverse autour des corticotomies concerne son efficacité réelle dans la diminution de la durée totale de traitement orthodontique.

Des observations cliniques et des études animales bien menées montrent clairement une accélération du mouvement dentaire après corticotomies alvéolaires. Cependant, il n'est pas clair si cette accélération du mouvement induit un gain de temps à l'échelle du traitement orthodontique complet (notamment compte tenu d'un plus grand nombre de visites nécessaires) [20; 36].

Pour pouvoir affirmer que la corticotomie réduit réellement la durée globale de traitement orthodontique, il serait nécessaire d'effectuer un essai contrôlé randomisé de patients ayant la même malocclusion initiale et le même support osseux, divisés en deux groupes (corticotomies versus traitement conventionnel) et de mesurer la qualité finale des traitements des deux groupes. À ce jour, une telle étude n'existe pas [5] parce qu'il est impossible d'avoir deux patients avec la même malocclusion et le même support osseux.

#### **4.6.3 La stabilité des résultats après une corticotomie :**

Les travaux de Rothe [89] ont montré que les patients présentant une faible épaisseur d'os cortical à la mandibule avaient un plus haut risque de récurrence.

A partir de cette observation, Sebaoun [95] et les frères Wilcko ont expliqué que la greffe osseuse associée à leur technique de décortication permet d'obtenir une meilleure stabilité des résultats en augmentant l'épaisseur de l'enveloppe corticale.

Par ailleurs, après corticotomies, l'os cortical est en partie déminéralisé et doit se reminéraliser durant la période de contention.

Cependant, Wilcko [111] a montré récemment qu'à 11 ans post-contention, l'os ne s'était pas reminéralisé chez l'adulte, ce qui pourrait signifier que la qualité de l'os est amoindrie.

Si tel est le cas, l'os déminéralisé, comme l'os irradié, est alors moins résistant aux déplacements dentaires, et donc il y'aura plus de risque de récurrence.

## 5 Conclusion :

La corticotomie alvéolaire a un effet non négligeable sur l'accélération du déplacement dentaire au cours des traitements orthodontiques, avec un minimum de complications postopératoires sur la dent, sur le parodonte et sur l'état général du patient, surtout quand on utilise les techniques novatrices mini-invasives comme la piezocision, le lasercision...etc

Cependant, le manque de formation des praticiens, l'absence de connaissance de ces possibilités thérapeutiques, le cout élevé de l'intervention et autres raisons, peuvent limiter en quelque sorte l'utilisation de cette technique. Mais, avec tous les avantages qu'elle offre et tous les moyens thérapeutiques qu'elle peut mettre a la disposition des médecins orthodontiste, elle se révèle comme un outil très précieux dans l'orthopédie dento-faciale.

## Bibliographie:

- 1-Aboul-Ela SM, El-Beialy AR, El-Sayed KM, et al. Miniscrew implant-supported maxillary canine retraction with and without corticotomy-facilitated orthodontics. *Am J Orthod Dentofacial Orthop* 2011;139:252-9.
- 2-Akay MC, Aras A, Günbay T, et al. Enhanced effect of combined treatment with corticotomy and skeletal anchorage in open bite correction. *J Oral Maxillofac Surg* 2009 ; 67:563-569.
- 3-Alikhani M, Raptis M, Zoldan B, Sangsuwon C, Lee YB, Alyami B, et al. Effect of microosteoperforations on the rate of tooth movement. *Am J Orthod Dentofacial Orthop.*2013;144(5):639-48.
- 4-Albanese-Pierratte H, Givélet M. Modification de la vitesse du déplacement orthodontique: données acquises en 2013 et revue systématique de la littérature sur les corticotomies alvéolaires et l'accélération du mouvement orthodontique. Mémoire CECSMO, Dec 2013. Rennes.
- 5-AIGHamdi AS. Corticotomy facilitated orthodontics: Review of a technique. *The Saudi Dental Journal* 2010; 22; 1-5.
- 6-Alikhani M, Raptis M, Zoldan B, Sangsuwon C, Lee YB, Alyami B, et al. Effect of microosteoperforations on the rate of tooth movement. *Am J Orthod Dentofacial Orthop.* 2013;144(5):639-48.
- 7-ALLIOT-LICHT, CLERGEAU-GUERITHAULTS . Le fibroblaste du LAD , données actuelles. *J .prodontal implanto oral*,1997 ;16 :341-353.
- 8-AI-Naoum F, Hajeer MY, Al-Jundi A. Does alveolar corticotomy accelerate orthodontic tooth movement when retracting upper canines? A split-mouth design randomized controlled trial. *J Oral Maxillofac Surg* 2014;72:1880–9.
- 9- BARON R . Changes in alveolar bone during spontaneous and induced tooth movement. *Mondo Ortod.* 1977
- 10-Baron R . Histophysiologie des réactions tissulaires au cours du déplacement orthodontique. In: Château M, editor. *Orthopédie dentofaciale Tome 1: Bases fondamentales.* Paris: Prélart; 1975. p. 328-64.
- 11-BASSIGNY F. Manuel d'orthopédie dento faciale. Paris: Masson, 1992
- 12- Bath SG, Singh V, Bhat MK. PAOO technique for the bimaxillary protrusion: Perio-ortho interrelationship. *J Indian Soc Periodontol* 2012 Oct; 16 (4): 584-7
- 13-Bell WH, Levy BM. Revascularization and bone healing after maxillary corticotomies. *J Oral Surg.* 1972;30:640–8.

- 14-BERCY, TENENBAUM Parodontologie du diagnostic à la pratique Bruxelles :de boeck, 1996
- 15-Bichlmayr A. Chirurgische Kieferorthopaedie und das Verhalten des Knochens un der Wurzelspitzen nach derselben. Dtsche Zahnaertzl Woschenschrift 1931;34:835–42.
- 16-Bockow R. Treatment planning with corticotomy-facilitated orthodontics. Semin Orthod 2014;20:228–38.
- 17-BONNEFONT R et GUYOMARD F. Rappel des notions de mécanique utilisables enODF. Rev Othop Dento Faciale 1979;13(1):5-25
- 18-BORGHETTI A, MONNET-CORTI Chirurgie plastique parodontale Marseille :STDI, 2001
- 19-BRUGNAMI F, CAIAZZO A, DIBART S. Lingual orthodontics: accelerated realignment of the “social six” with piezocision. Compend Contin Educ Dent. 2013;34(8):608–10.
- 20-Buschang PH, Campbell PM, Ruso S : Accelerating tooth movement with corticotomies: is it possible and desirable? Semin Orthod 2012 (18):286-294.
- 21-CANAL P., SALVADORI A. Orthodontie de l'adulte. Issy-les-Moulineaux : Elsevier Masson, 2008. VIII-282p.
- 22-CANAL P et SCANNAGATTIV. Les résorptions radiculaires d'origine orthodontique. Rev Odontostomatol 1996;25(1):9-32
- 23-Cassetta M, Giansanti M. Accelerating orthodontic tooth movement: A new, minimally-invasive corticotomy technique using a 3D-printed surgical template. Med Oral Patol Oral Cir Bucal. 2016 Jul 1;21 (4):e483-7.
- 24-CAVARÉ A., 2014-Apport des corticotomies alvéolaires dans la distalisation molaire avec miniplaques d'ancrage: revue de la littérature et cas cliniques. Thèse Doc. Univ. Bordeaux France, 119p.
- 25-CHARRIER JP, BRYON F et RACY E. Traitement orthodontique accéléré par corticotomies alvéolaires chirurgicales chez l'adulte. Int Orthod 2008;6(4):355-373.
- 26-CHATEAU M. manuelle d'Orthopédie dento-faciale. Tome 1. Paris : Cdp, 1975
- 27-CHUNG KR, MITSUGI M et LEE BS. Speedy surgical orthodontic treatment with skeletal anchorage in adults—sagittal correction and open bite correction. J Oral Maxillofac Surg 2009;67(10):2130-2148.
- 28- CHUNG KR, OH M et KO SJ. Corticotomy-assisted orthodontics. J Clin Orthod 2001;35:331-339.



- 29-COLLINS MK ,SINCLAIR PM The local use of vitamin D to increase the rate of orthodontic tooth movement Am J orthod dentofac orthop 1988 ;94(4) :278-284.
- 30-DANAN M, FONTANEL F et BRION M.Parodontites sévères et orthodontie. Collection JPIO Paris: Cdp, 2006.
- 31-DAVIDOVITCH Z Le déplacement dentaire. Rev orthop dento faciale 28(3)p :337-384,1994
- 32-Dibart S, Sebaoun JD, Surmenian J. Piezocision: a minimally invasive, periodontally accelerated orthodontic tooth movement procedure. Compend Contin Educ Dent Jamesburg NJ 1995. Août 2009;30(6):342-4, 346, 348-50.
- 33-DUFLOT-VIGNERY A PTX ,PTH,TCT and NAF effects on alveolar bone remodeling  
J dent rev 1975 ;54(3) :79
- 34-Düker J. Experimental animal research into segmental alveolar movement after corticotomy. J Maxillofac Surg. 1975;3:81-4.
- 35-Echchadi M. The role of alveolar corticotomies in orthodontic anchorage management. Int Orthod 2014;12:171-87.
- 36-Fischer TJ.Orthodontic treatment acceleration with corticotomy assisted exposure of palatally impacted canines. Angle Orthod 2007; 77: 417-20. 21
- 37-Fitzpatrick B N. Corticotomy. Aust Dent J 1980; 25: 255-58.
- 38-FONTENELLE A.Une conception parodontale du mouvement dentaire provoqué: évidences cliniques. Rev Orthop Dento Faciale 1982;16(1):37-53
- 39-Freeman E.The role of the periodontal ligament during physiological movement. Am J Orthod Dentofac Orthop1976;69:155-68.
- 40-Frost HM. The regional acceleratory phenomenon: a review. Henry Ford Hosp Med J 1983;31:3-9.
- 41-Gantes B, Rathbun E, Anholm M. Effects on the periodontium following corticotomy-facilitated orthodontics. Case reports. J Periodontol 1990;61:234-8.
- 42-Generson RM, Porter JM, Stratigos GT. Combined surgical and orthodontic management of anterior open bite using corticotomy. J Oral Surg. 1978;36:216-9.
- 43-Germec , D, Giray B, Kocadereli I, Enacar A. Lower incisor retraction with a modified corticotomy. Angle Orthod 2006;76:882-90.
- 44-GOLBERG M.Manuel d'histologie et de biologie buccale. Paris: Masson, 1989.
- 45-GOLBERG M.Tissus non mineralises et milieu buccal : histologie et biologie. Paris: Masson, 1993.

- 46- Golberg M, Ardouin JL. Maladies parodontales thérapeutiques et préventions Paris:INSERM; 1999 (297p).
- 47-GOLDIE R et KING G. Root resorption and tooth movement in orthodontically treated, calcium-deficient, and lactating rats. *Am J Orthod* 1984;85(5):424-430.
- 48-Graber , vandarshall, Current principles and technique 5th ed.
- 49-GRANGE A., 2016- Apport de la corticotomie dans l'orthodontie adulte. Thèse Doc. Univ Rennes1 France, 62 :40-44.
- 50-H. Nowzari, F.K. Yorita and H.C. Chang. Periodontally accelerated osteogenic orthodontics combined with autogenous bone grafting. *Compend Contin Educ Dent*, 29(4), 2008, 200-206.
- 51-HAJJI SS, FERGUSON DJ, MILEY DD et coll. The influence of accelerated osteogenic response in mandibular decrowding. *J Dent Res* 2001;80:180.
- 52-Hassan AH, Al-Fraidi AA, Al-Saeed AH. Corticotomy-assisted orthodontic treatment: review. *The Open Dentistry Journal* 2010, 4, 159-164. .
- 53-Hassan AH, A-IGhamdi AT, Al-Fraidi AA, Al-Hubail A, Hajrassy MK. Unilateral cross bite treated by corticotomy-assisted expansion: two case reports. *Head Face Med* 2010;6:6.
- 54-HELLSING E et HAMMARSTROM L .The effects of pregnancy and fluoride on orthodontic tooth movement. *EUN J orthod* 1991 ;13(3) :223-230
- 55-HERBERT F ,WOLF EDITH M et KLAUSH , RATEITSHAK .Le manuel de parodontologie Paris :masson,2004
- 56-Hoogeveen EJ, Jansma J, Ren Y. Surgically facilitated orthodontic treatment: a systematic review. *Am J Orthod Dentofacial Orthop* 2014;145:S51–64.
- 57-HOUCHMAND-CUNY M,CHRETIEN N, Le GUEHENNEC L et coll. Le déplacement dentaire orthodontique: histologie, biologie et effets iatrogènes .*Orthod Fr* 2009;80(4):391-400
- 58-Hwang HS, Lee KH. Intrusion of overerupted molars by corticotomy and magnets. *Am J Orthod Dentofacial Orthop* 2001;120:209–216.
- 59-Jofre J, Montenegro J, Arroyo R (2013) Rapid orthodontics with flapless piezoelectric corticotomies: First clinical experiences. *International journal of odontostomatology* 7: 79-85.
- 60-KALIA S , MELSEN B et VERNA C Tissue reaction to orthodontic tooth movement in acute and chronic corticosteroid treatment .*Orthod craniofac rev* 2004 ;7(1) :26-34

- 61-KANNO T, MITSUGI M, FURUKI Y et coll. Corticotomy and compression osteogenesis in the posterior maxilla for treating severe anterior open bite. *Int J Oral Maxillofac Surg* 2007;36(4):354-357
- 62-Karthi M, Anbuslevan GJ, Senthilkumar KP, Tamizharsi S, Raja S, Prabhakar K. NSAIDs in orthodontic tooth movement. *J Pharm Bioallied Sci* 2012;4(Suppl. 2):S304–6.
- 63-Kim SJ, Kook YA, Jeong DM et al. Indication :Clinical application of accelerated osteogenic orthodontics and partially osseointegrated mini-implants for minor tooth movement. *Am J Orthod Dentofacial Orthop* 2009;136:431-9
- 64-Kim SJ, Park YG, Kang SG. Effects of corticocision on paradental remodeling in orthodontic tooth movement. *Angle Orthod* 2009;79:284–91.
- 65-Köle H. Surgical operations of the alveolar ridge to correct occlusal abnormalities. *Oral Surg Oral Med Oral Pathol* 1959;12:515–29.
- 66-LE GALL M, SASTRE J. The fundamentals of tooth movement. *Int Orthod.* 2010;8(1):1–13
- 67-Lee JK, Chung KR, Baek SH. Treatment outcomes of orthodontic treatment, corticotomy-assisted orthodontic treatment, and anterior segmental osteotomy for bimaxillary dentoalveolar protrusion. *Plast Reconstr Surg* 2007;120:1027–36.
- 68-Lino S, Sakoda S, Miyawaki S. An adult bimaxillary protrusion treated with -corticotomie facilitated orthodontics and titanium miniplates. *Angle Orthod* 2006;76:1074–1082.
- 69-Machado I, Ferguson DJ, Wilcko WM, Wilcko MT, AlKahadra T. Root resorption following orthodontics with and without alveolar corticotomy. *J Dent Res.* 2002;80(1):301
- 70-Makki L, Ferguson DJ, Wilcko MT, Wilcko WM, Bjerklin K, Stapelberg R, et al. Mandibular irregularity index stability following alveolar corticotomy and grafting: a 10-year preliminary study. *Angle Orthod.* sept 2015;85(5):743-9. 65.
- 71-MARKOSTAMOS K .Déplacement orthodontique face à l'os spongieux. *Ortho FD* 1991 ;62 :875-891
- 72-MASSIF L et FRAPIER L. Orthodontie et parodontie. *Encycl Med Chir (Paris), Orthopédie Dento Faciale*, 23-490-A-07, 2007,16
- 73-MIDGETT RJ, SHAYE R et FRUGE JF. The effect of altered bone metabolism on orthodontic tooth movement. *Am J Orthod* 1981;80(3):256-262
- 74-Moon CH, Wee JU, Lee HS. Intrusion of overerupted molars by corticotomy and orthodontic skeletal anchorage. *Angle Orthodontist* 2007, Vol 77, No 6.

- 75-MURELL EF, YEN H et JOHNSON RB. Vascular changes in the periodontal ligament after removal of orthodontic forces. *AmJ Orthod Dentofac Orthop* 1996;110:280-286.
- 76-Murphy CA, Chandhoke T, Zalajic A, Flynn R, Utreja A, Wadhwa S, et al. Effect of corticocision and different force magnitudes on orthodontic tooth movement in a rat model. *Am J Orthod Dentofacial Orthop* 2014;146:55–66
- 77-NANCI A (matrice et cellules osseuse et QARIF ) Ten cate's oral histology :development,structure and function 7ièmeed ST louis :mosby,2007
- 78-Nicozisis J (2012) Accelerated Orthodontics with alveocentesis. Princeton Orthodontics. *Clin Orthod* 19: 1-4.
- 79-Nisha N, Ravi RS, Anthraper AJ,Shewale A, Sainu R, Kurian SR. Wilckodontics-A Magical Wand for Rapid Success-A Review. *Ann. Int. Med. Den. Res.* 2015;1(3):110-14.
- 80-OLIVEIRA DD, FRANCO B et coll.Selective alveolar corticotomy to intrude overerupted molars. *Am J Orthod Dentofac Orthop* 2008;133(6):902-908
- 81-Oliveira DD, Franco B, Villamarin R. Alveolar corticotomies in orthodontics: indications and effects on tooth movement. *Dent Press J Orthod.* 2010;15:144–57.
- 82-ONG CK , JOSEPH BK , WATERS MJ et SYMONS AL  
Growth hormone receptor and IGF-I receptor immunoreactivity during orthodontic tooth movement in the prednisolone treated rat.*Angle orthod* 2001 ;71 :486-493
- 83-Park YG, Kang SG, Kim SJ. Accelerated tooth movement by Corticocision as an osseous orthodontic paradigm. *Kinki Tokai Kyosei Shika Gakkai Gakujuytsu Taikai Sokai* 2006;48:6.
- 84-PELO S, BONIELLO R, GASPARINI G et coll. Maxillary corticotomy and extraoral orthopedic traction in mature teenage patients: a case report. *Contemp Dent Pract* 2007;8(5):7-84.
- 85-Petitbois R, Scortecchi G. La corticotomie alvéolaire: nouvelle approche chirurgicale grâce à l'ostéo-activation. Principe et protocole. *Int Orthod.* 2012;10(4):432-8.
- 86-RANA M, POTHISIRI V et KILLIANY D.Detection of apoptosis during orthodontic tooth movement in rats.*Am J Orthod Dentofac Orthop* 2001;119(5):516-521.
- 87-Reitan K. Clinical and histologic observations on tooth movement during and after orthodontic treatment. *Am J Orthod.* oct 1967;53(10):721-45.
- 88- Reitan K. The initial tissue reaction incident to orthodontic movement as related to the influence of function. *Acta Odontol Scand* 1951;6(suppl):1-49.

89-Rothe LE, Bollen AM, Little RM, et al. Trabecular and cortical bone as risk factors for orthodontic relapse. *Am J Orthod Dentofacial Orthop* 2006 Oct;130(4):476-84.

90-RYGH P. Ultrastructural changes in tension zone of rat molar periodontium incident to orthodontic tooth movement. *AmJ Orthod Dentofac Orthop* 1976;70:26

91-Rynearson RD. A non-human primate model for studying corticotomy-facilitated orthodontic tooth movement [thesis]. Loma Linda, Calif: Loma Linda University; 1987 [abstract]

92-Sakthi VS, Vikraman B, Shobana VR, Kavitha IS, Krishnaswamy NR. Corticotomy-assisted retraction: an outcome assessment. *Indian J Dent Res* 2014;25:748-54.

93-Salvadori A, Louise F, Reboul M. Orthodontie en parodontologie. EMC (Elsevier Masson SAS, Paris), Stomatologie, 23-602-E-10, 1986 : 16p

94-SATELEC ACTEON EQUIPEMENT (laboratoire). Piézotome. Livret clinique. Mérignac: Satelec Acteon Equipement, 2014.

95-Sebaoun J-DM, Ferguson DJ, Wilcko MT, Wilcko WM. Corticotomie alvéolaire et traitements orthodontiques rapides. *Orthod Fr.* 2007;78(3):217-25.

96- Sebaoun JD, Kantarci A, Turner JW, Carvalho RS, Van Dyke TE, Ferguson DJ. Modeling of trabecular bone and lamina dura following selective alveolar decortication in rats. *J Periodontol* 2008;79:1679-1688.

97-Sebaoun JD, Surmenian J, Ferguson DJ, et al. Acceleration of orthodontic tooth movement following selective alveolar decortication: biological rationale and outcome of an innovative tissue engineering technique. *Int Orthod* 2008; 6:235-249.

98- Sellam J, Perrot S, Fautrel B, Cormier C. Physiologie. Livre Multimédia de Sémiologie Ostéo-articulaire.

99-Suya H. Corticotomy in orthodontics. In: Hösl E, Baldauf A, editors. Mechanical and biological basics in orthodontic therapy. Heidelberg: Hüthig Buch Verlag; 2011. p. 207-26.

100-Teixeira C, Khoo E, Tran J, Chartres I, Liu Y, et al. (2010) Cytokine expression and accelerated tooth movement. *J Dent Res* 89: 1135-1141.

101-Thierry M, Charrier JB. Alveolar corticotomies: principles and clinical applications. *Int Orthod* 2008; 6 : 343-354.

102-THILANDER B, RYGH P et REITAN K. Tissue reactions in orthodontics. In: GRABER TM, VANARSDALL RL, eds. Orthodontics: current principles and techniques. 3<sup>rd</sup> ed. St Louis : Mosby, 2005.

103-Thomas T., Martin A., Lafage-Proust M.-H. Physiologie du tissu osseux. Masson Paris 2008.

- 104-Tomas T, Vercellotti and Andrea Podesta. "Orthodontic microsurgery: A new surgically guided technique for dental movement". *The International Journal of Periodontics and Restorative Dentistry* 27 (2007): 325-331.
- 105-TYROVOLA JB et SPYROPOULOS MN . Effets of drugs and systemic factors on orthodontic treatment . *Quintessence int* 2001 ;32(5) :365-377
- 106- VERNA C et MELSEN B. Tissue reaction to orthodontic tooth movement in different bone turnover conditions. *Orthod Craniofacial Res* 2003;6(3):155-163
- 107-Vercellotti T, Podesta A. Orthodontic microsurgery: a new surgically guided technique for dental movement. *Int J Periodontics Restorative Dent*. août 2007;27(4):325-31.
- 108-Vercellotti T, Nevins ML, Kim DM, Nevins DM, Wada K, Schenk RK, et al. Osseous response following respectively therapy with piezosurgery. *Int J Periodontics Restorative Dent* 2005;25:543–549.
- 109-WANG L, LEE W, LEI D et coll. Tissue responses in corticotomy and osteotomy assisted tooth movements in rats: Histology and immunostaining. *Am J Orthod Dentofac Orthop* 2009;136(6):770.e1-770.e11
- 110-WEISSENBACH O. La corticotomie alvéolaire une technique accélérant les déplacements dentaires en orthodontie. Entretien avec Jean David Sebaoun. *Rev Orthod Dento Faciale* 2009;43(1):89-98.
- 111-Wilcko MT, Wilcko WM. Accelerating tooth movement: The case for corticotomie induced orthodontics. *Am J Orthod Dentofacial Orthop* 2013;144:4-13.
- 112-Wilcko MT, Wilcko WM, Bissada NF. An evidence-based analysis of periodontally accelerated orthodontic and osteogenic techniques: a synthesis of scientific perspectives. *Semin Orthod* 2008;14:305–16.
- 113-Wilcko MT, Wilcko WM, Pulver JJ, Bissada NF, Bouquot JE. Accelerated osteogenic orthodontics technique: a 1-stage surgically facilitated rapid orthodontic technique with alveolar augmentation. *J Oral Maxillofac Surg* 2009;67:2149–59.
- 114-WILCKO W. Orthodontic method and device. Patent. 2002;6,109,916: 29/8/00:USA.
- 115-Wilcko WM, Ferguson DJ, Bouquot JE, Wilcko MT. Rapid orthodontic decrowding with alveolar augmentation: case report. *World J Orthod [Internet]*. 2003 [cité 29 sept 2015];4(3).
- 116-Wilcko WM, Wilcko MT, Bouquot JE, Ferguson DJ. Rapid orthodontics with alveolar reshaping: two case reports of decrowding. *Int J Periodontics Restorative Dent* 2001;21:9–19.

117-Yen S, Yamashita DD, Kim TH et al. Closure of an unusually large palatal fistula in a cleft patient by bony transport and corticotomy-assisted expansion. J Oral Maxillofac Surg 61:1346-1350, 2008

**Webographie :**

118-<https://odf.edpsciences.org/articles/odf/abs/2016/03/odf160025/odf160025.html>.

119- <http://www.abcdent.fr>.

120- <http://www.cofemer.fr/UserFiles/File/Reparationosseuse.pdf>.

121- <http://orthodontierapide.com/introduction-orthodontie-rapide-et-corticotomies>.

## 6 INDEX

Abréviations	Significations anglais	Significations français
AINS	Non Steroidien Anti-Inflamatoir Drugs	Anti Inflammatoire Non Stéroïdien
AIS	Steroidien Anti-Inflamatoir Drugs	Anti Inflammatoire Stéroïdien
QARIF	Bone remodeling Cycle : Activation, Resorption, Inversion, Formation, Quiescence	Cycle de remodelage osseux : Activation, Résorption, Inversion, Formation, Quiescence
AOO	Accelerated Osteogenic Orthodontics	Orthodontie Accélérée par assistance Ostéogénique
PAOO	Periodontally Accelerated Osteogenic Orthodontics	Orthodontie Accélérée par assistance Ostéogénique Parodontale
RAP	Regional Acceleratory Phenomenon	Phénomène d'Accélération Régional
DDM	Dento Maxillary Dysharmonie	Dysharmonie Dento Maxillaire
MIRO	minimally invasive rapid orthodontic	Orthodontie Rapide Mini Invasive
MTDLD	Monocortical tooth dislocation and ligament distraction technique	Dislocation Dentaire Monocorticale et la Distraction Ligamentaire
LAD	Dental Alveolo Ligament	Ligament Alvéolo Dentaire
Coll	collaborators	Collaborateurs
Al	Others	Autre





## Résumé :

Aujourd'hui, les adultes cherchent de plus en plus à bénéficier d'un traitement orthodontique efficace et rapide, d'où l'indication de la corticotomie qui est un moyen chirurgical capable de réduire la durée d'un traitement orthodontique même dans des situations bloquées, et le risque de récurrence. Le principe de l'intervention est d'accélérer le déplacement dentaire en mettant en jeu le phénomène d'activation régionale RAP, par fragilisation de l'os cortical ainsi que la stimulation de sa réponse cicatricielle.

Les techniques de corticotomies n'ont pas cessé d'évoluer dès leur apparition en 1959 (Kole), et des nouvelles méthodes beaucoup moins invasives que la corticotomie conventionnelle tels que : La piézocision, lasercision...etc, ont été utilisées pour minimiser leurs complications postopératoires. A chaque procédé chirurgical correspond des indications particulières prenant en compte le nombre de dents à déplacer, l'importance de l'ancrage souhaité et la nécessité ou non de réaliser une greffe osseuse.

Dans un avenir proche, les techniques de la corticotomie alvéolaire pourraient voir une explosion de leurs indications en pratique orthodontique quotidienne.

**Mots clés:** corticotomie, traitement orthodontique rapide, piézocision, RAP.


## Absrat:

Today, adults are increasingly seeking rapid and effective orthodontic treatment, hence the indication of corticotomy, which is a surgical way to reduce: the duration of orthodontic treatment even in situations, and the risk of recidivism. The principle of the intervention is to accelerate the dental displacement by bringing into play the phenomenon of regional activation RAP, by embrittlement of the cortical bone as well as the stimulation of its scar response.

The corticotomy techniques have not ceased to evolve since their appearance in 1959 (Kole), and new methods much less invasive than the conventional corticotomy such as: Piezocision, lasercision, etc., have been used to minimize their postoperative complications. Each surgical procedure corresponds to particular indications taking into account the number of teeth to be displaced, the importance of the desired anchorage, whether or not it is necessary to perform a bone graft.

In the near future, the techniques of alveolar corticotomy could see an explosion of their indications in daily orthodontic practice.

**Key words:** Corticotomy, rapid orthodontic treatment, piézocision, RAP.

  
Dr. A. BELKHIRI  
Maître Assisiant  
en O.D.F.