

République algérienne démocratique et populaire
Ministère de l'enseignement supérieur et de la recherche scientifique

Université Saad Dahlab-Blida 1-
Département biologie
Faculté des Sciences, de la nature et de la vie
Option : Reproduction animale



Projet de fin d'études en vue de l'obtention du
Diplôme de Master 2

**Etude échographique et histologique de l'ovaire au cours
de cycle œstral chez la vache**

Présenté par

Labri Nawel et Rouab Meriem

Soutenu le 05 Octobre 2017

Devant le jury :

Président (e) :	Ouarab S.	MCA	Blida-1
Examineur :	Yahimi K.	MCB/ISV	Blida-1
Promoteur :	Ferrouk M.	MCB/ISV	Blida-1
Co-promoteur :	Boukenaoui N.	MCB/ISV	Blida-1

Année : 2016-2017

RESUME

L'objectif de notre travail est d'étudier les structures ovariennes au cours du cycle œstral chez la vache par un examen échographique et histologique.

Un examen macroscopique, échographique sous eau et histologique des ovaires de vaches récoltés au niveau des abattoirs a été réalisé. Les résultats montrent que le poids moyen de l'ovaire droit et gauche est de $11,8 \pm 1,6$ et $9,8 \pm 1,0$ g respectivement avec une différence de 16,7% en faveur de l'ovaire droit. En phase folliculaire et en phase lutéale, le poids des ovaires est $8,81 \pm 1,50$ g et de $11,0 \pm 1,7$ g respectivement. La longueur et la largeur des ovaires est $3,68 \pm 0,09$ cm et de $2,42 \pm 0,13$ cm pour l'ovaire droit ; et de $3,62 \pm 0,11$ et $2,08 \pm 0,07$ cm pour l'ovaire gauche. A l'examen échographique, des follicules de diamètre variable sont observés au cours du cycle œstral, apparaissent sous une forme sphérique anéchogène. L'échostructure du corps jaune présent en phase lutéale est plus au moins échogène avec ou sans cavité centrale anéchogène. L'examen histologique montre la présence des follicules en voie de développement ainsi que des corps jaunes de structure différente selon le stade du cycle œstral, avec une différence reposant sur le forme et le nombre des cellules lutéales.

Mots clés : Ovaire, macroscopie, échographie, histologie, cycle œstral, vache.

Abstract

The objective of our work was to study the ovarian structures during the oestrous cycle in the cow by an ultrasound and histological examination. A macroscopic, ultrasound under water and histological examination of the ovaries of cows recolted from the abattoirs was carried out. The results show that the average weight of the right and left ovary is 11.8 ± 1.6 and 9.8 ± 1.0 g respectively with a weight difference of 16.7% in favor of the right ovary. In follicular and luteal phase, the ovary is 8.81 ± 1.50 g and 11.0 ± 1.7 g respectively. The length and width of the ovary was 3.68 ± 0.09 cm and 2.42 ± 0.13 cm for the right ovary; and 3.62 ± 0.11 and 2.08 ± 0.07 cm for the left ovary. On ultrasound examination, follicles of varying diameter were observed during the oestrous cycle, appear in an anechoic spherical form. The echostructure of the yellow body present in the luteal phase was more or less echogenic with or without an anechoic central cavity. Histological examination shows the presence of developing follicles as well as yellow bodies of different structure depending on the stage of the estrous cycle, based on the form and number of the luteal cells.

Key words: Ovary, macroscopy, ultrasound, histology, estrous cycle, cow.

ملخص

والهدف من عملنا هو دراسة الهياكل المبيضية خلال الدورة المميّنة في البقرة بواسطة الموجات فوق الصوتية والفحص النسيجي.

وأجريت فحصا بالعين المجهرية والموجات فوق الصوتية والفحص النسيجي لمبايض الأبقار المحصودة في المسالخ. وأظهرت النتائج أن متوسط الوزن للحق والمبيض الأيسر كان 1.6 ± 11.8 و 1.0 ± 9.8 غرام على التوالي، بفارق غرام 1.7 ± 0.11 . $16.71.50 \pm 08.81$ % لصالح المبيض الأيمن. في المرحلة الجريبي والليفي، ووزن المبايض 3.68 ± 0.11 سم للمبيض الأيمن. و 3.62 ± 0.13 سم و 2.42 ± 0.09 على التوالي. طول وعرض المبايض سم للمبيض الأيسر. فحص التخطيط الصوتي، ويلاحظ قطر متغير من بصيلات خلال دورة داقية، يبدو 2.08 ± 0.07 عديم الصدى كروية. الهيكل الإيكولوجي للكتاب لوتيوم هو أكثر أو أقل إكوجينيك مع أو بدون تجويف مركزي للصدى. يظهر الفحص النسيجي وجود وضع بصيلات والهيئات الصفراء من بنية مختلفة اعتمادا على مرحلة من مراحل دورة داقية، مع وجود فرق على أساس الشكل وعدد الخلايا الأصفري

الكلمات المفتاحية: المبيض، الفحص المجهرية، الموجات فوق الصوتية، الأنسجة، دورة استرو، بقرة

Remerciements

Nous tenons tout d'abord à remercier Dieu, le tout puissant, de nous avoir aidés et de nous avoir donné la foi et la force pour achever ce modeste travail.

Nous tenons beaucoup à remercier notre promoteur, **Docteur Ferrouk M.** et la co-promotrice, **Docteur Boukenaoui N.** qui nous ont fait l'honneur d'accepter de nous encadrer pour réaliser notre travail, et pour l'encouragement qu'ils nous ont donné ainsi que leur disponibilité, soutien, conseils et accompagnement sans relâche durant notre travail. Leur expérience nous a énormément appris à parfaire notre esprit d'analyse et de recherche.

Nos remerciements vont à **Docteur Ouarab S.** a pour nous avoir fait l'honneur de présider le jury ainsi qu'au **Docteur Yahimi K.** à avoir accepté d'examiner notre travail.

Un grand merci est adressé à tous nos enseignants, nous tenons à leur exprimer notre reconnaissance pour tout ce qu'ils nous ont donné comme savoir et savoir-faire.

A toutes les personnes qui nous ont aidé de près et de loin pour la réalisation de ce travail.

Dédicace

C'est avec beaucoup d'orgueil que j'ai dédié ce travail à nos parents, car ils sont orgueilleux de me voir terminer mes études.

Je dédie aussi ce travail, avec beaucoup de joie et d'estime à nos frères Mohamed, Tahar et Brahim et sœurs Chaima, Asma et Khadidja.

Liste des figures

Figure 1 : Représentation schématique de l'évolution morphologique	3
Figure 2 : Représentation schématique des vagues folliculaires chez la vache.....	7
Figure 3 : Représentation schématique des différentes phases du cycle oestral chez la vache laitière	10
Figure 4 : Régulation neuro-hormonale du cycle sexuel.....	13
Figure 5 : Profil hormone et développement folliculaire pendant le cycle œstral chez la vache.....	14
Figure 6 : Sonde linéaire	16
Figure 7 : Sonde sectorielle	17
Figure 8 : Ovaire présentant un corps jaune et 2 follicules	18
Figure 9 : Corps jaune cavitaire	19
Figure 10 : Kyste folliculaire	20
Figure 11 : Kyste lutéale	20
Figure 12 : Appareil génital femelle chez la vache.....	21
Figure 13 : Echographe de marque Chison 600 Vet.....	22
Figure 14 : Sonde d'un échographe	22
Figure 15 : Ovaires droit et gauche d'une vache portant le numéro 1.....	23
Figure 16 : Balance de précision de marque Kern.....	23
Figure 17 : Mesure de la longueur et la largeur d'un ovaire de vache	24
Figure 18 : Photomicroscope relié à un ordinateur	25
Figure 19 : Poids moyen des ovaires droit et gauche chez les vaches.....	27
Figure 20 : Poids moyen des ovaires en phase folliculaire et en phase lutéale chez les vaches.....	28
Figure 21 : Longueur moyen des ovaires chez les vaches.....	28
Figure 22 : Largeur moyenne des ovaires chez les vaches.....	29
Figure 23 : Images échographiques et en coupe longitudinale des ovaires	30
Figure 24 : Images échographiques et en coupe longitudinale des ovaires chez une vache en phase lutéale : Stade dioestrus avec la présence d'un corps jaune cavitaire	31

Figure 25 : Images échographiques et en coupe longitudinale des ovaires chez une vache en phase lutéale : Stade dioestrus avec la présence d'un corps jaune massif	32
Figure 26 : Images échographiques et vue en coupe longitudinale des ovaires chez une vache en phase folliculaire au stade proestrus	34
Figure 27 : Histologie du cortex ovarien et un vaisseau sanguin de la médulla ovarienne chez la vache.....	35
Figure 28 : Histologie des follicules ovariens.	36
Figure 29 : Histologie d'un follicule de De Graff atrophique.	36
Figure 30 : Histologie des cellules lutéales du corps jaune chez la vache.	37
Figure 31 : Structure histologique d'un corps jaune mature.	38
Figure 32 : Histologie d'un corps jaune cavitaire au stage lutéale chez la vache. partie centrale du corps jaune ; partie périphérique du corps jaune.....	39
Figure 33 : Histologie d'un corps jaune massif au stage lutéale chez la vache. partie centrale du corps jaune ; partie périphérique du corps jaune.....	40
Figure 34 : Structure histologique d'un corps jaune en régression.	40
Figure 35 : Structure histologique d'un corps blanc.	41

Liste des abréviations

GNRH : Gonadotropin releasing hormone

FSH : follicule stimulating hormone

LH : luteinizing hormone

OMI : Ovocyte Meiosis Inhibitor

MPF : Meiosis Promoying Factor

MIS : Meiosis Inducing Substance

AMPc : Adénosine monophosphate cyclique

PBS : Phosphate-buffered saline

Sommaire

Résumé	
Remerciement	
Dédicaces	
Liste des figures	
Liste des abréviations	
Introduction	1
Partie bibliographique	
Chapitre I : Physiologie de l’ovaire	
I. Folliculogenèse.....	2
I.1. Phase de multiplication.....	2
I.2. Phase de croissance.....	2
I.2.1 Follicule primordial.....	3
I.2.2. Follicule primaire.....	3
I.2.3. Follicule secondaire.....	4
I.2.4. Follicule tertiaire.....	4
I.2.5. Follicule mûr.....	4
I.3. Phase de maturation.....	5
I. Dynamique de la croissance folliculaire.....	5
II.1. Notion de vagues de croissance folliculaires.....	6
II.1.1. Recrutement.....	7
II.1.2. Sélection.....	8
II.1.3. Dominance.....	8
II.1.4. Ovulation.....	8
II.1.5. Atrésie folliculaire.....	9
III. Activité sexuelle.....	10
III.1. Cycle sexuel chez la vache.....	10
III.1.1. Cycle œstral.....	10
III.1.1.1. Pro-œstrus.....	10
III.1.1.2. Œstrus.....	10
III.1.1.3. Metœstrus.....	11
III.1.1.4. Dioestrus.....	11
III.1.2. Cycle ovarien chez la vache.....	11
III.1.2.1. Phase lutéale.....	11
III.1.2.2. Phase folliculaire.....	12
III.1.2. Régulation neuro- hormonale du cycle sexuel.....	12
Chapitre II : Echographie des ovaires chez les vaches	
I. Principe de l’échographie.....	15
II. Contraintes techniques.....	15
II.1. Choix de la sonde.....	15
II.1.1. Différents types de sondes.....	15
II.1.1.1. Sondes linéaires.....	15
II.1.1.2. Sondes sectorielles.....	16
II.2. Choix de la fréquence des ultrasons.....	17
III. Description échographique de l’ovaire.....	17

III.1. Follicules.....	17
III.2. Corps jaunes.....	18
III.2.1. Corps jaune hémorragique.....	18
III.2.2. Corps jaune atrétique.....	18
III.2.3. Corps jaune cavitaire.....	18
III.3. Kystes ovariens.....	19
III.3.1. Kyste folliculaire.....	19
III.3.2. Kyste lutéal.....	20
Partie expérimentale	
Matériels et Méthodes	
I. Matériel animal	21
II. Techniques utilisées	22
II.1. Technique d'échographique des ovaires	22
II.2. Mesures biométriques des ovaires	23
II.3. Technique d'histologie des ovaires	24
II.3. 1. Protocole de la technique d'histologie	24
II.3.2. Technique de coloration	24
III. Analyse statistique des résultats	26
Résultats	
I. Etude des paramètres biométriques des ovaires	27
II. Etude échographique des ovaires au cours du cycle œstral	29
II.1. Phase lutéale	29
II.2. Phase folliculaire	33
III. Etude histologique des ovaires au cours du cycle œstral	35
III.1.1. Phase lutéale	38
III.1.2. Phase folliculaire	40
Discussion	42
Conclusion	44
Références bibliographiques	45

Introduction

Introduction

Les problèmes de reproduction chez les animaux productifs sont toujours un problème courant dans le monde car ils causent des pertes économiques important que ce soit en lait ou en viande. Pour améliorer l'effectif des animaux domestiques, une bonne connaissance des organes reproducteurs est indispensable. Pour cette raison, les performances reproductives d'un animal dépendent de la structure et des fonctions normales des organes génitaux (Siddiqui et *al.*, 2005). Pour cela, il est important d'étudier la morphologie et la fonctionnalité de l'organe reproducteur pour pouvoir découvrir les pertes associées aux problèmes de reproduction, afin de comprendre de contrôler en améliorant plus efficacement la capacité de reproduction animale (Tamane, 2003) pour réaliser l'insémination artificielle, le diagnostic de gestation et le traitement des problèmes d'infertilité (Memon, 1996).

Au cours du cycle de l'œstral, il existe une croissance et une atresie d'un nombre important de follicules (Roche et *al.*, 1991), la formation et la régression du corps jaune (Kastelic et *al.*, 1990). Les connaissances des caractéristiques morphologiques des ovaires peuvent être utiles pour vérifier la présence d'éventuelles pathologies ainsi que pour déterminer la présence d'une activité cyclique des ovaires et même pour estimer la phase du cycle œstral, ce qui permet de déduire le statut de fertilité de l'animal (Nascimento et *al.*, 2003).

L'objectif de notre travail est d'étudié les structures ovariennes au cours du cycle œstral chez la vache par un examen échographique et histologiques.

Notre travail comprend deux parties :

- Une partie bibliographique réservée à l'étude de la physiologie et examen échographique des ovaires.
- Une partie expérimentale qui consiste à évaluer paramètres biométriques des ovaires, une étude échographique et histologique des ovaires au cours du cycle œstral.

Partie bibliographie

Chapitre I : Physiologie de l'ovaire

La folliculogénèse se déroule de manière simultanée avec l'oogénèse. Contrairement au mâle, la femelle produit, lors de l'oogénèse pendant la vie embryonnaire, un nombre définitif d'ovules (Baril et *al.*, 1993).

I. Folliculogénèse

La folliculogénèse se définit comme étant la succession des différentes étapes du développement du follicule depuis le moment où il sort de la réserve jusqu'à l'ovulation ou plus fréquemment jusqu'à l'atrésie (Greenwald, 1972). Les étapes du développement des follicules se déroulent en trois phases : phase de multiplication, phase de croissance et phase de maturation. Ces phases sont indissociables du développement de l'ovocyte qu'ils renferment (Hanzen et *al.*, 2000).

I.1. Phase de multiplication

Les cellules germinales du fœtus bovin colonisent, après migration, la crête génitale et donnent naissance aux ovogonies. Les ovogonies se multiplient entre le 60^{ème} et 170^{ème} jour de gestation (wandji et al ; 1992). Il se forme ainsi pendant la gestation un stock de 2 millions d'ovogonies qui, une fois la phase mitotique terminée, entame une division méiotique qui se trouve bloqué en prophase I ; elle se transforme en ovocyte I. L'induction de la méiose serait contrôlée par un facteur d'origine mesonephrotique appelé MIS (Meioseis Inductive Substance) synthétisé par les cellules mésenchymateuses de l'ovaire (Westergaard et *al.*, 1985).

I.2. Phase de croissance

La phase de croissance ne touche que 10% du stock folliculaire, comprise entre le moment où le follicule quitte la réserve folliculaire et celui de l'ovulation, elle est particulièrement longue et variable selon les espèces (Hanzen et *al.*, 2000).

Cette croissance aboutit successivement aux stades de follicule primaire, secondaire et tertiaire, à partir duquel commence la différenciation de l'antrum (Figure 1). Au cours de cette phase, les follicules acquièrent également des récepteurs les rendant potentiellement capables de répondre à une stimulation gonadotrope : récepteurs à LH (luteinizing hormone) pour les

cellules de la thèque interne et récepteurs à FSH (follicule stimulating hormone) pour les cellules de la granulosa (Ennuyer, 2000).

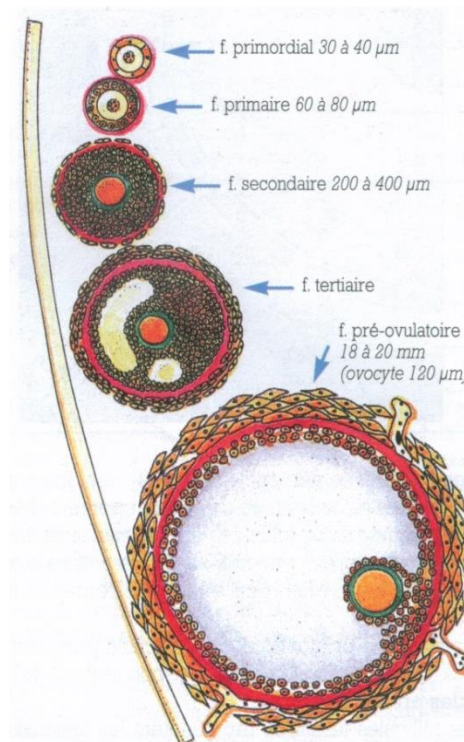


Figure 1 : Représentation schématique de l'évolution morphologique d'un follicule (Drion et *al.*, 1996)

I.2.1 Follicule primordial

Chez l'espèce bovine, le follicule primordial est un petit follicule d'un diamètre compris entre 30 et 40 μm et contient un ovocyte de 20 à 25 μm de diamètre, entouré de quelques cellules folliculaires aplaties. L'ovocyte se trouve bloqué au stade diplotène (Hanzen et *al.*, 2000) par un polypeptide produit par la granulosa du follicule primaire et secondaire, l'OMI (Ovocyte Meiosis Inhibitor) (Sirard et *al.*, 1989).

I.2.2. Follicule primaire

Le diamètre du follicule primaire est compris entre 40 et 60 μm et celui de l'ovocyte qu'il renferme entre 30 et 40 μm (Hanzen et *al.*, 2000). Le follicule primaire se caractérise par l'augmentation du volume de l'ovocyte, le début de formation de la zone pellucide et par l'agencement à sa surface d'une couche régulière de cellules cubiques. C'est durant cette

période que l'ovocyte synthétise et sécrète les glycoprotéines (ZP1, ZP2, ZP3). La ZP1, composante la moins abondante (10 %), assure la stabilité de la zone pellucide jusqu'au stade blastocyste. La ZP3 est responsable de la spécificité de l'espèce pour la reconnaissance du spermatozoïde (Yanagimachi et *al.*, 1994).

I.2.3. Follicule secondaire

Au stade de follicule secondaire, l'ovocyte a atteint son volume maximal de 0,03 à 0,06 mm. Il est entouré d'une zone pellucide bien différenciée et de deux ou trois couches de cellules cubiques formant la granulosa. L'ensemble est limité extérieurement par la membrane basale qui se transforme en membrane de Slavjanski. Le diamètre du follicule secondaire est compris entre 200 et 400 μm . Ces follicules primordiaux (primaires et secondaires) constituent le stock de follicules au repos et représentent 95% de la population folliculaire ovarienne, ils se répartissent dans les couches les plus périphériques du stroma ovarien (Drion et *al.*, 2000).

I.2.4. Follicule tertiaire

Le follicule tertiaire ou cavitaire est caractérisé par la différenciation de l'antrum. A ce moment le follicule atteint la taille de 3 à 4 mm et l'ovocyte a un diamètre compris entre 100 et 300 μm . Le développement progressif de l'antrum permet la ségrégation des cellules de granulosa en cellules de cumulus. Celles-ci se différencient en corona radiata, couche entourant directement l'ovocyte en lui envoyant des fins prolongements. Les cellules du cumulus et de la corona radiata sont principalement impliquées dans la communication ovocyte-milieu-environnant (Stevenson et Paul, 1989). Chez tous les mammifères, le follicule à antrum s'entoure, en dehors de la membrane de Slavjanski, d'une double enveloppe constituée par la thèque interne et externe (Hanzen et *al.*, 2000).

I.2.5. Follicule mûr

Le follicule mûr ou de De Graaf représente la phase terminale du développement folliculaire. Les jonctions serrées entre les cellules folliculaire et la corona radiata d'une part, la corona radiata et l'ovocyte d'autre part, permettent la maturation coordonnée du follicule et de l'ovocyte (Drion et *al.*, 2000).

Chez la vache, il faut 42 jours pour qu'un follicule de 0,13 mm atteigne la taille pré-ovulatoire et affleure en surface de l'ovaire. Cette augmentation de taille du follicule résulte de la formation de l'antrum et de l'accumulation du liquide antral, que d'une multiplication cellulaire (Hanzen et *al.*, 2000).

I.3. Phase de maturation

Elle concerne des modifications nucléaires, cytoplasmiques et membranaires de l'ovocyte. La reprise de la méiose induit la transformation de l'ovocyte I en ovocyte II lors du cycle sexuel qui ne survient qu'après la décharge ovulante puis se détermine avant l'ovulation. Elle se réalise sous l'effet des facteurs appelés MPF (Meiosis Promoying Factor) ou bien MIS (Meiosis Inducing Substance) qui atteindraient l'ovocyte par l'intermédiaire Gap-Junction. Ces facteurs augmentent de nombre sous le contrôle de l'œstradiol et de l'AMPc. L'activation des récepteurs à LH des cellules de la granulosa induite lors de la décharge ovulante permet non seulement à l'ovocyte de reprendre sa méiose, mais également de réaliser sa maturation cytoplasmique, préalable essentielle au succès de la fécondation (Hanzen et *al.*, 2000).

L'ovocyte constitue ses réserves cytoplasmiques, parmi ces constituants, les granules corticaux qui migrent à la périphérie de l'ovocyte. Ils contiennent une ovopéroxydase indispensable pour prévenir la polyspermie en empêchant la pénétration des spermatozoïdes supplémentaires. La membrane pellucide synthétisée pendant la croissance ovocytaire joue un rôle important lors de la fertilisation et ne laisse pénétrer dans l'ovocyte que le spermatozoïde fécondant, favorise et prépare la fusion spermatozoïde /ovule et protège l'ovocyte contre la polyspermie (Hanzen et *al.*, 2000).

II. Dynamique de la croissance folliculaire

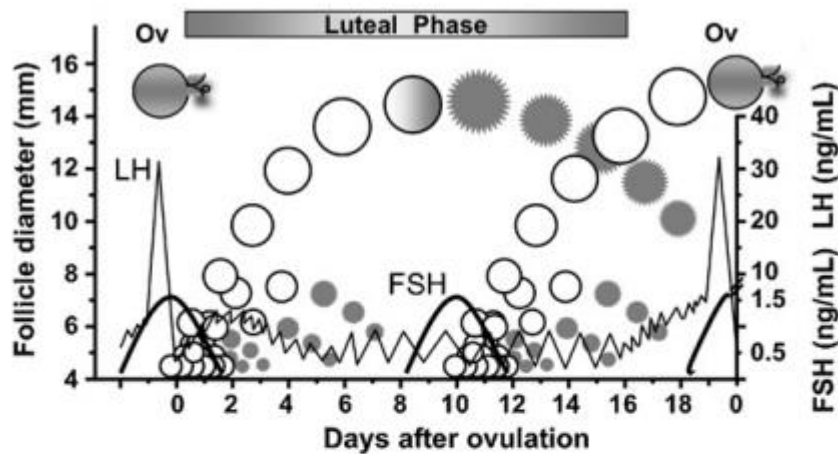
Chez la vache, l'analyse de la dynamique des follicules par échographie (Hanzen et *al.*, 2000), a fourni des éléments très importants sur ce dynamique. C'est ainsi qu'on a pu mettre en évidence que les follicules croissent en permanence au cours du cycle sexuel sous forme de vagues (Savio et *al.*, 1998).

II.1. Notion de vagues de croissance folliculaires

C'est l'avènement de l'échographie (Pierson et Ginther, 1988) qui a permis de décrire d'une manière plus précise la cinétique de la croissance folliculaire, et de confirmer la théorie de vagues folliculaires. Tous les 7 à 9 jours environ, une vague de croissance folliculaire débute avec l'émergence de plusieurs follicules de diamètre égal ou supérieur à 4 mm, parmi lesquels apparaîtra un follicule dominant, au bout de quelques jours (Sirois et Fortune, 1988).

Chez la vache, habituellement, un cycle comporte 2 à 3 vagues (Figure 2). Le follicule ovulatoire est issu de la dernière vague (Ginther et *al.*, 1989 ; Driancourt, 1991). Un cycle à 3 vagues folliculaires, elles débutent en règle générale au 2^{ème}, 9^{ème} et 16^{ème} jour du cycle œstral. Pour un cycle à 2 vagues, elles apparaissent au 2^{ème} et 11^{ème} jour du cycle œstral (Ginther et *al.*, 1989).

2-wave interovulatory interval



3-wave interovulatory interval

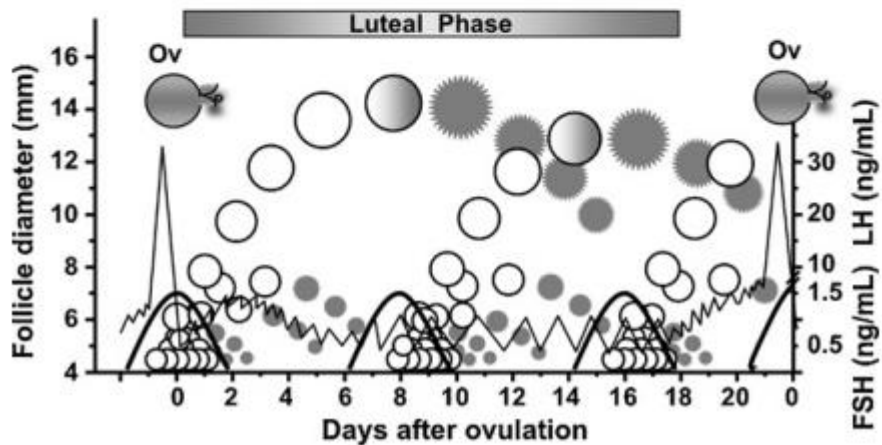


Figure 2 : Représentation schématique des vagues folliculaires chez la vache
(Adams et *al.*, 2008)

II.1.1. Recrutement

Le recrutement est défini comme un phénomène par lequel un certain nombre de follicules émergent à partir de la réserve ovarienne de follicules antraux de 2 à 4 mm et commencent à se développer très tôt durant le cycle oestral (Picton et *al.*, 1990). Il est provoqué par une augmentation transitoire des taux de FSH (Fortune, 1994).

II.1.2. Sélection

La sélection représente le processus par lequel arriveront au stade préovulatoire le nombre caractéristique de l'espèce ou de la race parmi les follicules recrutés. L'atrésie joue un rôle essentiel dans cette sélection (Driancourt et *al.*, 1991). La sélection du follicule dominant se fait 36 à 48 heures après le début de recrutement (Bao et *al.*, 1997) et elle est liée à l'expression des récepteurs à la LH qui deviendra dominant, car il est capable de répondre aux gonadotropines (Bao et Garverik, 1998).

II.1.3. Dominance

La dominance est à la fois morphologique et fonctionnelle. Elle est qualifiée de morphologique parce qu'elle est exercée par le plus gros follicule présent sur l'un des ovaires et de fonctionnelle parce que le follicule dominant est le seul qui soit capable de provoquer la régression des follicules en croissance ou d'inhiber la croissance d'autres follicules (Ko et *al.*, 1991) et d'ovuler dans un environnement hormonal approprié (Gong et *al.*, 1993). C'est au cours de la dernière vague folliculaire du cycle oestral que le follicule dominant poursuit sa croissance en réponse aux facteurs hormonaux responsables de l'ovulation et peut ovuler (Webb et *al.*, 1992).

II.1.4. Ovulation

L'ovulation a lieu une trentaine d'heures après le pic de LH et est caractérisée par d'importants remaniements morphologiques et cytologiques et vasculaires: vasodilatation, œdème de la thèque externe, détachement des cellules de granulosa, sécrétion d'enzymes protéolytiques et d'acide hyaluronique par les cellules du cumulus oophorus. Tout cela conduit à la rupture du follicule et à l'expulsion de l'ovocyte (Driancourt et *al.*, 2001 ; Thibault et Levasseur, 2001). L'ovocyte expulsé arrive dans le pavillon de l'oviducte.

II.1.5. Atrésie folliculaire

L'atrésie a lieu tout au long de la folliculogénèse. Elle concerne plus de 99 % des follicules présents dans l'ovaire et joue donc indirectement un rôle important dans la régulation du taux d'ovulation (Drion *et al.*, 1996., Hanzen *et al.*, 2000). L'atrésie est contrôlée par un mécanisme de mort cellulaire programmée, appelée apoptose. Pour les stades antraux, l'atrésie est souvent entraînée lors de la sélection, par une réduction de la FSH, secondaire aux sécrétions d'œstradiol et d'inhibine par le follicule dominant. Cytologiquement, elle n'est identifiable que chez les follicules primaires, secondaires ou tertiaires par la mise en évidence de pycnose (grains de chromatine condensée) (Hirshfield, 1989) ou d'apoptose (corps apoptotiques) dans les cellules de la granulosa (Hughes et Gorospe, 1991). On peut aussi observer des processus dégénératifs (opacification) dans l'ovocyte (Kruip et Dieleman, 1982). Biochimiquement, elle s'accompagne d'une augmentation des concentrations en enzymes lysosomiales, en glycosaminoglycans et d'une diminution des concentrations en œstradiol. La granulosa disparaît progressivement et le cumulus se dissocie. L'ovocyte dégénéré reste la dernière cellule identifiable (Drion *et al.*, 1996).

III. Activité sexuelle

La vache est une espèce polyoestrienne de type continu avec une durée moyenne de cycle de 21 à 22 jours chez une vache multipare et de 20 jours chez la génisse. L'activité sexuelle débute à la puberté, quand l'animal a atteint 50 à 60 % de son poids adulte, puis elle est marquée par cette activité cyclique, caractérisée par l'apparition de l'œstrus à un intervalle régulier. La presque totalité des génisses laitières sont cyclées à 15 mois (Mialot *et al.*, 2003).

III.1. Cycle sexuel chez la vache

Chez la vache, l'appareil génital présente pendant toute la période d'activité génitale, à partir de la puberté, des modifications physiologiques et morphologiques qui se répètent à intervalle bien défini et ne s'arrête en cas de gestation. Le cycle sexuel recouvre à la fois, le cycle ovarien et œstral, avec lequel il est souvent confondu.

III.1.1. Cycle œstral

Le cycle œstral comprend quatre phases (Ball et Peters ,2004; Stevenson, 2007) (Figure 3).

III.1.1.1. Pro-œstrus

Il représente la période de transition entre la fin d'un cycle et le début d'un nouveau cycle (Figure 3). Cette phase d'une durée moyenne de 3 jours, est caractérisée par la régression du corps jaune suivi d'une chute du taux de progestérone et par l'émergence d'un nouveau follicule dominant (Wattiaux, 2006).

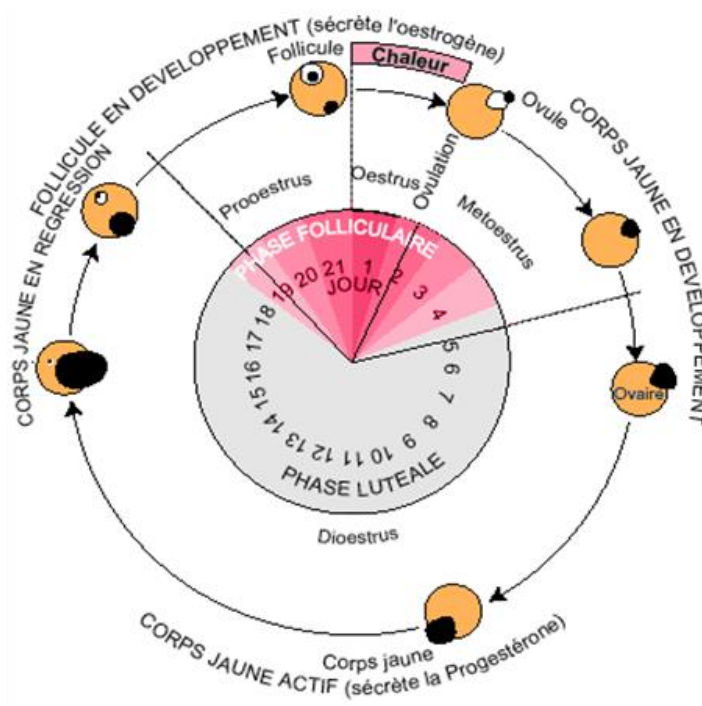


Figure 3 : Représentation schématique des différentes phases du cycle oestral chez la vache laitière (Wattiaux, 2006)

III.1.1.2. Œstrus

Elle correspond à la période de la réceptivité sexuelle de la vache qui se caractérise principalement par l'acceptation du chevauchement et par une sécrétion maximale d'oestrogène. L'œstrus marque le premier jour du cycle et dure en moyenne de 12 à 22 heures. L'ovulation est spontanée, survient environs 14 heures après la fin des chaleurs (Stevenson, 2007., Leborgne et *al.*, 2013). D'autres signes secondaires caractérisent l'œstrus notamment la

congestion de la vulve, l'écoulement d'un mucus au niveau de la vulve, une diminution de l'appétit et la production laitière (Leborgne et *al.*, 2013).

III.1.1.3. Metœstrus

C'est la phase de mise en place du corps jaune et s'étend du 1^{er} au 6^{ème} jour du cycle. Elle se traduit par une colonisation du caillot sanguin, consécutif à l'ovulation, par les cellules de la granulosa et de la thèque pour former des cellules lutéales qui commencent à sécréter la progestérone (Gressier, 1999).

III.1.1.4. Dioestrus

Le stade dioestrus correspond à la phase du fonctionnement du corps jaune se traduisant par une sécrétion de la progestérone (Leborgne et *al.*, 2013). Le dioestrus dure 10 à 11 jours mais cette durée est très variable puisqu'elle détermine la durée du cycle oestral (Wattiaux, 2006). Le dioestrus se termine lorsque la lutéolyse débute (Derivaux et Ectors, 1980 ; Ball et Peters, 2004, Stevenson, 2007).

III.1.2. Cycle ovarien chez la vache

Le cycle ovarien peut être défini comme l'intervalle entre deux ovulations successives à une durée caractéristique propre à chaque espèce. Ce cycle peut être distingué en une phase lutéale où prédomine le ou les corps jaunes, et la phase pré-ovulatoire ou folliculaire (Bonnes, 2005).

III.1.2.1. Phase lutéale

Cette phase occupe la période la plus longue du cycle ovarien et dure en moyenne 17 jours chez la vache. Elle correspond à la lutéogénèse et la lutéotrophie. Le début de cette phase a lieu juste après l'ovulation. Cette phase lutéale se traduit par une faible production d'œstrogène ovarien mais parallèlement par une forte concentration de progestérone due à l'activité du corps jaune formé. En cas de fécondation, le corps jaune persistera jouant un rôle important durant la gestation. En cas de non gestation, le corps jaune dégénère sous l'action des prostaglandines (PGF2 α) sécrété par l'utérus en formant le corps blanc (*corpus albicans*).

Une fois le corps jaune disparaît, le taux des FSH augmente de nouveau d'où la possibilité de l'installation d'un nouveau cycle œstral (Royal, 1982).

III.1.2.2. Phase folliculaire

Contrairement à la phase lutéale, elle est caractérisée par une forte production d'œstrogène ovarien. C'est vers la fin de cette phase qu'on note des manifestations comportementales rattachées classiquement à l'œstrus. Parmi ces manifestations d'œstrus, on signale : un relèvement fréquent de la queue, reniflement et léchage de la vulve, appui et frottement du menton, une augmentation de la fréquence de miction et des beuglements, parfois se terminant par le chevauchement d'une congénère (Royal, 1982 ; Ball et Peters, 2004).

Ces signes ne sont pas toujours présents ou évidents, et le comportement le plus représentatif de l'œstrus reste l'acceptation de chevauchement (Thibier, 1976). Entre ces deux phases du cycle se produit l'ovulation (Bonnes, 2005).

III.1.2. Régulation neuro- hormonale du cycle sexuel

La régulation du cycle œstral fait notamment intervenir :

- les hormones hypothalamo-hypophysaires (GnRH, FSH et LH).
- les hormones stéroïdiennes gonadiques (progestérone et œstradiol).
- les prostaglandines d'origine utérine (Figure 4).

La GnRH, synthétisée et libérée par l'hypothalamus, stimule la synthèse et la libération des gonadotropines LH et FSH par l'hypophyse antérieure. Les hormones stéroïdiennes (androgènes, œstrogènes) régulent la sécrétion de GnRH (Pawson et McNeilly, 2005). La sécrétion de FSH est régulée par l'œstradiol et l'inhibine secrétées par les follicules en croissance. Par contre, la sécrétion de LH est régulée par la GnRH et la progestérone. La FSH a pour rôle de stimuler la croissance folliculaire, alors que la LH stimule la maturation finale du follicule dominant, l'induction de l'ovulation et la stimulation de la sécrétion de progestérone par le corps jaune.

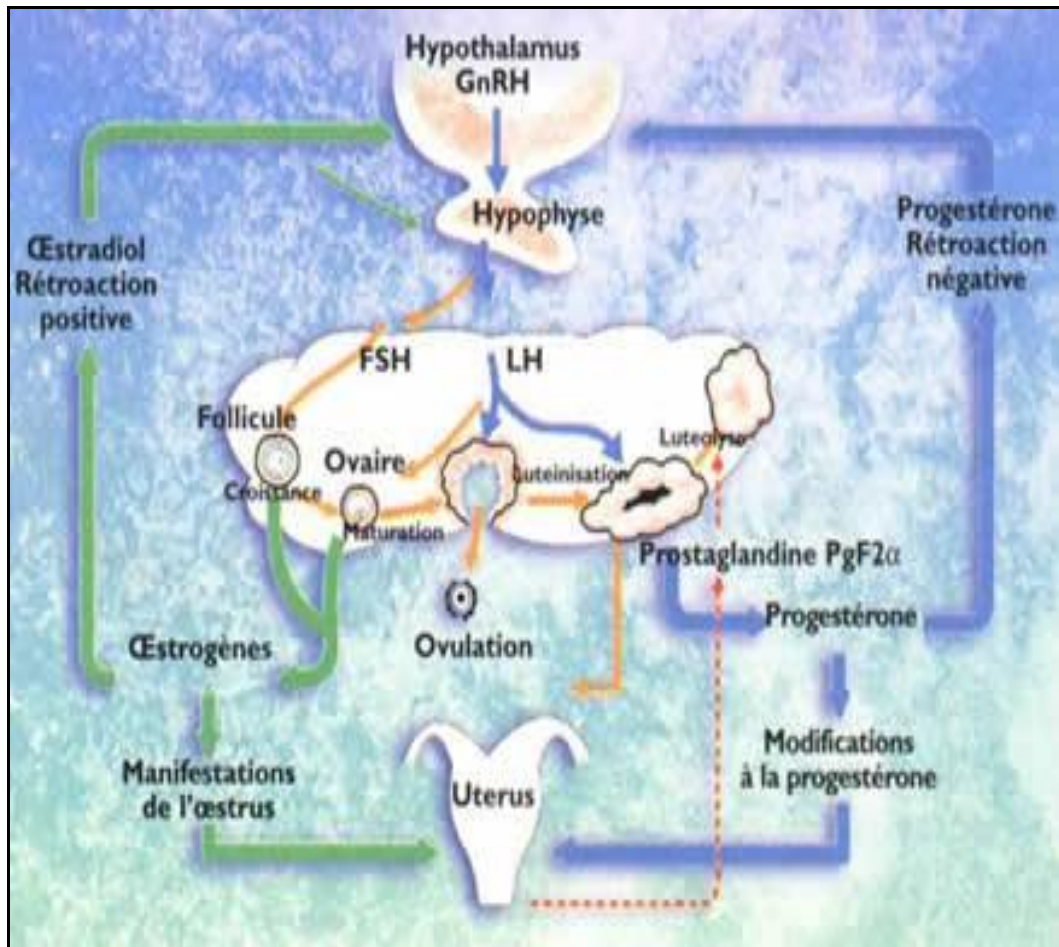


Figure 4 : Régulation neuro-hormonale du cycle sexuel (Peters et Ball, 1987)

Au cours du cycle sexuel, les profils hormonaux (Figure 5) montrent :

- Une **phase folliculaire** caractérisée par une sécrétion d'œstrogènes par le follicule ovarien lors de sa croissance terminale, qui sont responsables du comportement d'œstrus. Au début de phase folliculaire, la concentration plasmatique en œstradiol est faible et la pulsativité de LH est limitée. Par la suite, une augmentation de la pulsativité de LH va permettre l'élévation de la concentration d'œstradiol pré-ovulatoire. Une fois la concentration maximale en œstradiol est atteinte ; elle induit, par rétroaction positive, une augmentation de la fréquence de pulse de GnRH se traduisant par un pic pré-ovulatoire de LH et FSH et l'ovulation a lieu après une décharge ovulante de LH (Thibault et Levasseur, 2001).

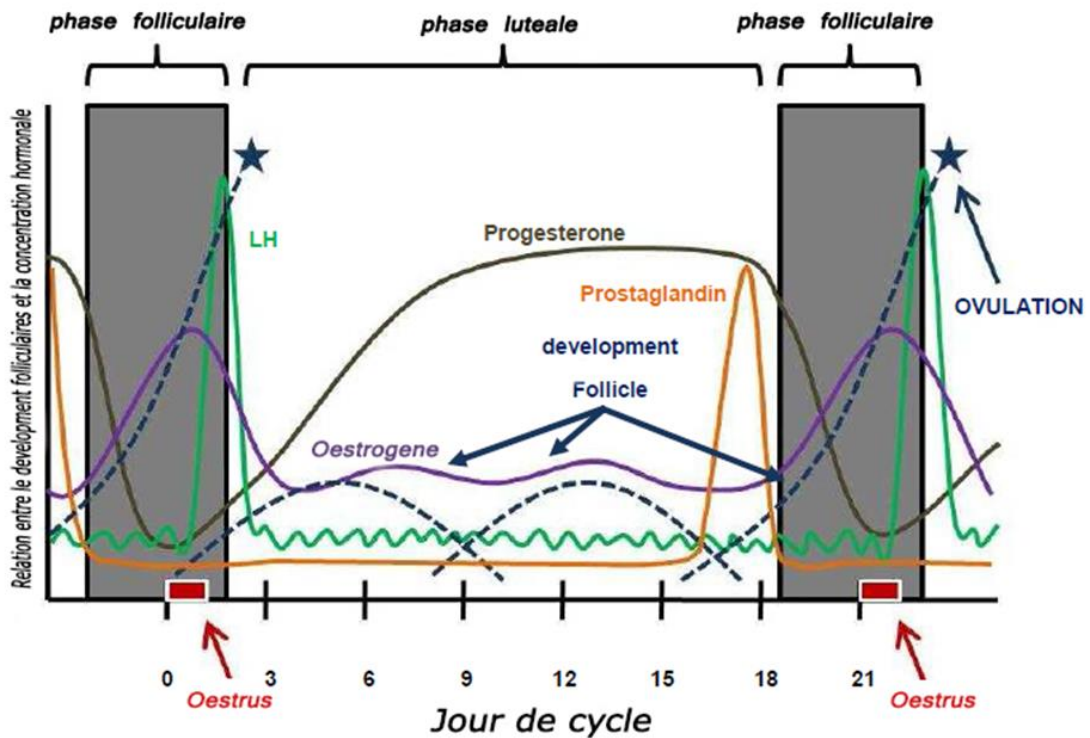


Figure 5: Profil hormonal et développement folliculaire pendant le cycle œstral chez la vache (Reinaldo, 2009)

- La **phase lutéale** caractérisée après ovulation par la formation du corps jaune sécrétant la progestérone. Les concentrations de progestérone sécrétées par le corps jaune augmentent progressivement durant les 5 à 6 premiers jours du cycle pour atteindre un maximum entre le 10 et le 14^{ème} jour du cycle selon (Adams et *al.*, 2008). Pendant la période d'activité du corps jaune, la progestérone exerce une rétroaction négative sur la pulsativité de LH. Pendant cette phase, les variations de la FSH sont dues à l'apparition de nouvelles vagues folliculaires. Au cours de cette phase lutéale, l'œstradiol et l'inhibine folliculaire exercent une rétroaction négative sur la sécrétion de GnRH, diminuant ainsi les concentrations de FSH au fur et à mesure de la croissance des follicules (Thibault et Levasseur, 2001).

En absence de gestation, la fin de la phase lutéale est marquée par une régression du corps jaune et une diminution de la concentration en progestérone, entre le 16^{ème} et le 18^{ème} jour du cycle, sous l'effet des PGF2 α sécrétées par l'endomètre utérin.

Chapitre II :

Echographie des

ovaires chez les vaches

I. Principe de l'échographie

L'échographie est une technique non invasive d'imagerie médicale. L'image échographique résulte de l'analyse des échos émis par la sonde et lui revenant. L'élément piézo-électrique, contenu dans la sonde, encore appelée transducteur, est excité pendant une courte période généralement de l'ordre de 1 à 2 secondes, ce qui provoque une impulsion ultrasonore de deux ou trois cycles. A la fin de cette excitation, l'élément piézo-électrique se met au repos et le train d'ondes ultrasonores se propage dans l'organisme exploré. Des échos sont produits au cours de son trajet et une partie d'entre eux revient à l'élément piézo-électrique produisant ainsi une vibration de ce dernier, ce qui induit un courant électrique : le signal échographique (Mai., 1999).

II. Contraintes techniques

II.1. Choix de la sonde

II.1.1. Différents types de sondes

La sonde contient un ou plusieurs cristaux piézo-électriques, à la fois émetteurs d'ultrasons et récepteurs d'échos (Mai et *al.*, 1994).

Il existe 2 types de sonde utilisant le balayage électronique du mode bidimensionnel :

- la sonde linéaire : balayage, par excitation de proche en proche d'une batterie de cristaux disposés les uns à côté des autres selon un axe.
- la sonde sectorielle : formée d'un seul cristal animé d'un mouvement oscillant, soit de plusieurs cristaux, animés d'un mouvement rotatif.

Selon la sonde, les images seront présentées sous deux formes à l'écran (Leveille et *al.*, 1995) :

- linéaire : image rectangulaire
- sectorielle : image en « part de tarte ».

II.1.1.1. Sondes linéaires

L'apprentissage de leur manipulation et de la représentation dans l'espace du plan de coupe est rapide. Le plan de coupe est constitué de lignes d'échos réfléchis toutes parallèles entre elles (Figure 6). Ainsi, la résolution latérale est bonne et constante sur toute la

profondeur du champ examiné. Il est également possible de visualiser des structures de grandes dimensions (plusieurs centimètres) même à proximité immédiate de la sonde (Boin, 2001).

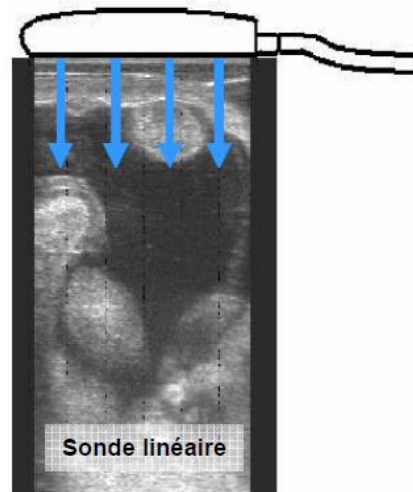


Figure 6 : Sonde linéaire (Boin, 2001)

II.1.1.2. Sondes sectorielles

C'est un matériel polyvalent dont l'utilisation peut être mise en œuvre dans plusieurs espèces.

Cependant l'apprentissage de la manipulation de cette sonde et de la matérialisation du plan de coupe est plus délicat du fait de l'image (Leveille et *al.*, 1995). De plus, les lignes d'échos n'étant pas parallèles (Figure 7), la résolution latérale change en fonction de la profondeur d'exploration. Contrairement à la sonde linéaire, les grandes structures seront donc plus difficiles à visualiser à proximité de la sonde (Boin, 2001).

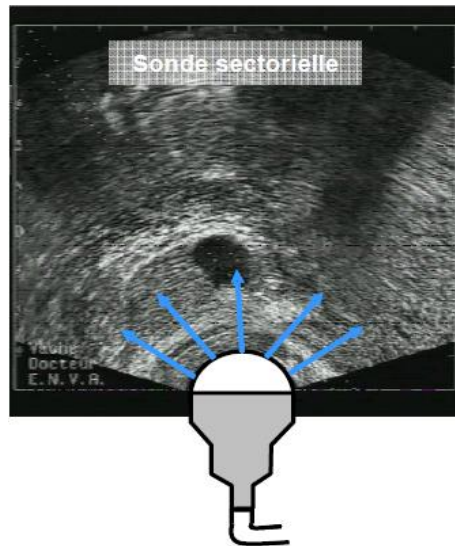


Figure 7 : Sonde sectorielle (Boin, 2001)

II.2. Choix de la fréquence des ultrasons

Il dépend du type d'examen à réaliser, de la profondeur des structures à visualiser et de la résolution attendue. La résolution est d'autant meilleure que la fréquence est élevée. Il faut donc trouver un compromis entre qualité et profondeur. La sonde de 7,5 MHz a une pénétrance de 4 à 5 cm, celle de 5 MHz de 8 à 10 cm et celle de 3,5 MHz de 12 à 15 cm (Boin, 2001).

III. Description échographique de l'ovaire

III.1. Follicules

Les follicules sont aisément distingués par échographie (Pierson et Ginther, 1984 et 1988). Ils apparaissent comme des zones anéchogènes (noires) mais plus ou moins bien circonscrites, de taille inférieure à 25 mm de diamètre, limitées par une paroi très mince (Figure 8). Ils sont en général de section ronde, mais si plusieurs follicules sont présents, leur forme irrégulière est due à une compression par les follicules ou les corps jaunes adjacents (Pierson et Ginther, 1984 et 1988).

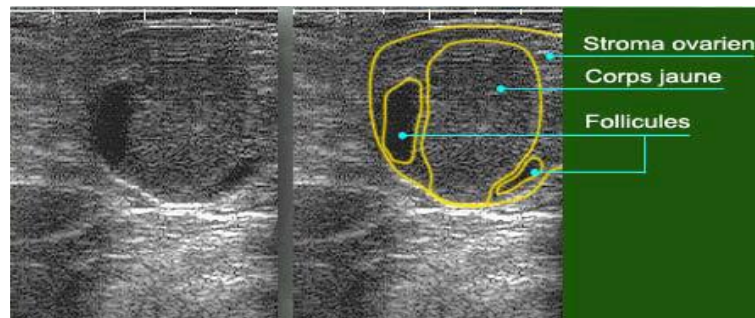


Figure 8 : Ovaire présentant un corps jaune et 2 follicules (Chastant-maillard et *al.*, 2003)

III.2. Corps jaunes

III.2.1. Corps jaune hémorragique

Le corps jaune peut être détecté au moyen d'une sonde de 5 MHz dès le lendemain des chaleurs. Il apparaît comme une zone grise, à l'inverse du follicule anéchogène ou du tissu ovarien plus échogène (Boyd et Omran, 1991). C'est seulement 3 à 4 jours environ après l'ovulation qu'une structure lutéale bien distincte est identifiée sous la forme d'une zone renfermant quelques points échogènes et bien démarqués du stroma ovarien (Pierson et Ginther, 1984).

III.2.2. Corps jaune atrétique

Le corps jaune cyclique est également discernable pendant sa phase de régression jusqu'en moyenne 1 à 3 jours après l'ovulation suivante (*corpus albicans*). L'image du corps jaune n'est pas différente chez les animaux gestants ou non gestants à ce stade du cycle (Hanzen, 2014).

III.2.3. Corps jaune cavitaire

La présence d'une cavité centrale au sein du corps jaune (corps jaune cavitaire) a été identifiée par échographie dans 37% à 79 % des cas. L'échogénicité de la cavité centrale est semblable à celle du follicule (Figure 9). Cependant, elle est habituellement moins sphérique, plus lobulée, entourée de tissu lutéal et peut renfermer des trabécules échogènes correspondant à des amas de cellules sanguines hémolysées. La cavité centrale du corps jaune cavitaire a un diamètre compris entre 2 à 22 mm (Hanzen, 2014).

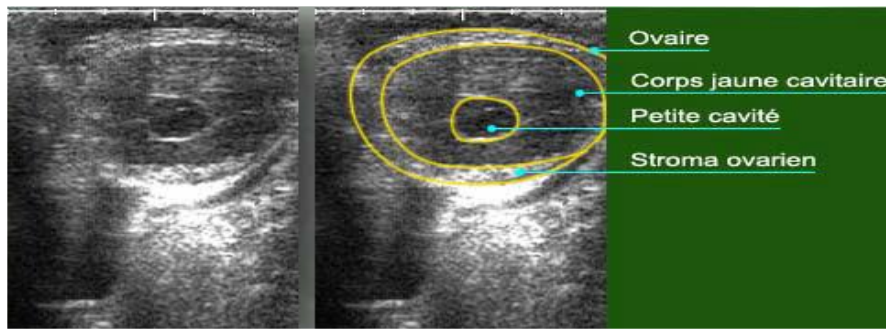

Figure 9 : Corps jaune cavitaire (Chastant-maillard et *al.*, 2003)

III.3. Kystes ovariens

Les kystes ovariens sont des structures liquidiennes dont le diamètre de la cavité est supérieur à 25 mm qui persistent sans évoluer et en l'absence de corps jaune pendant plus de dix jours (Mialot et *al.*, 2001). Les kystes ovariens représentent un facteur de risque majeur d'infertilité et augmentent l'intervalle vêlage-insémination fécondante d'une moyenne de 20 à 30 jours (Fourichon et *al.*, 2000).

Deux types de kystes ovariens sont décrits : folliculaire ou lutéal. L'échographie constitue une méthode de choix pour établir un diagnostic différentiel entre les différents types de kystes ovariens ainsi que pour suivre l'évolution de ces kystes après un traitement hormonal (Mai et *al.*, 1994).

III.3.1. Kyste folliculaire

Il possède les mêmes caractéristiques échographiques que le follicule : structure anéchogène à paroi mince (1 à 2 mm) mais dont le diamètre est supérieur à 25 mm et qui persiste dans le temps (Figure 10). Il est rencontré avant 50 jours post-partum, le kyste régresse naturellement, au-delà, il conviendra de le traiter. Sa forme est souvent sphérique, voire elliptique sous la pression de la sonde échographique. Le contenu est anéchogène (Figure 10), mais lorsque le kyste folliculaire est partiellement lutéinisé, on observe des flocons grisâtres en suspension et des travées conjonctives dans la cavité. Il est courant de rencontrer plusieurs kystes folliculaires sur un même ovaire (Chastant-maillard et *al.*, 2003).

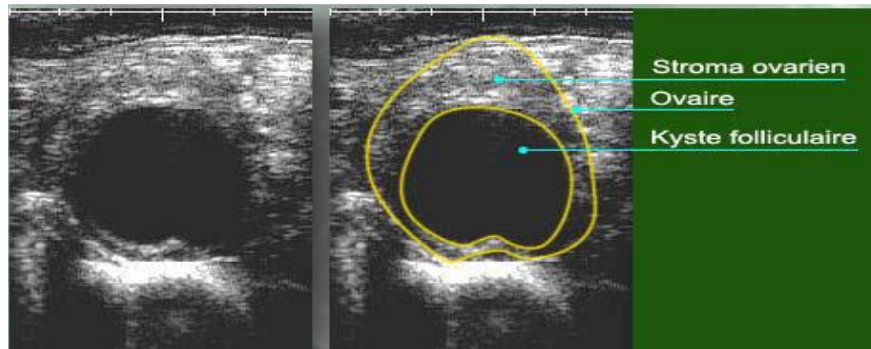


Figure 10 : Kyste folliculaire (Chastant-maillard et *al.*, 2003)

III.3.2.Kyste lutéal

Ce kyste possède une paroi épaisse de 3 à 5 mm, critère de différenciation du kyste folliculaire. Il présente une cavité centrale anéchogène dont le diamètre dépasse 25mm. Cette cavité peut être parcourue par des travées conjonctives échogènes (Figure 11). A la différence du kyste folliculaire, il est considéré comme pathologique, quelque soit la date du postpartum de mise en évidence (Chastant-maillard et *al.*, 2003).

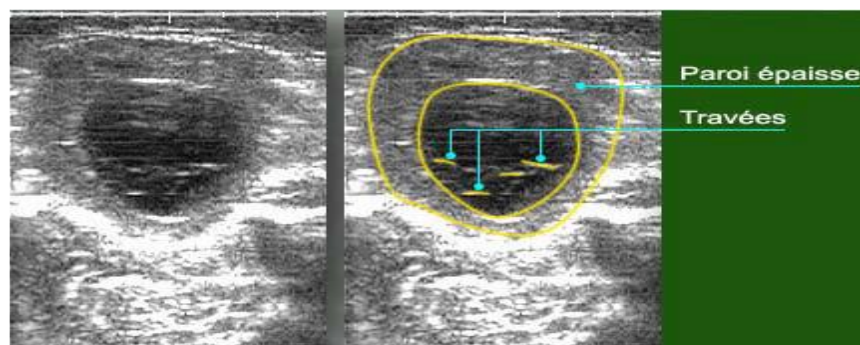


Figure 11 : Kyste lutéale (Chastant-maillard et *al.*, 2003)

Partie expérimentale

Matériel et méthodes

I. Matériel animal

Notre travail a porté sur 13 matrices de vache, âgées de 2 à 8 ans, récoltées au niveau des abattoirs de Hadjout ; Boufarik et Chiffa juste après abattage des animaux.

Après identification par un numéro d'ordre, chaque prélèvement est placé dans un sac en plastique puis placé immédiatement dans une glacière. Par la suite, les prélèvements sont transportés jusqu'au laboratoire de physiologie animale de l'institut des sciences vétérinaire de l'université de Blida 1.

Au laboratoire, après examen macroscopique, les différentes matrices (Figure 12) sont classées selon les deux phases du cycle œstral, phase lutéale et phase folliculaire. Le critère d'identification de la phase lutéale est basé sur l'observation d'un corps jaune observé à la surface de l'ovaire et de la phase folliculaire par la présence d'un follicule large sur un des ovaires.

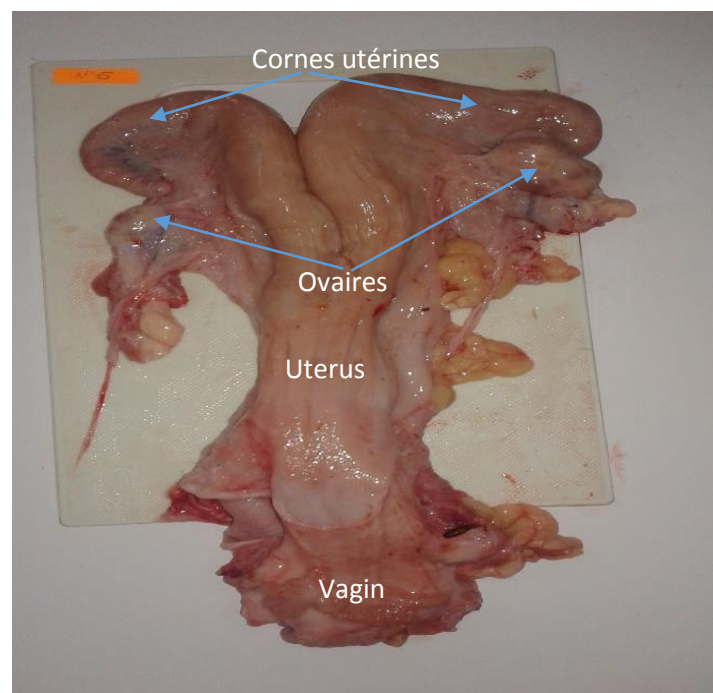


Figure 12 : Appareil génital femelle chez la vache

II. Techniques utilisées

II.1. Technique d'échographie des ovaires

L'examen échographique est réalisé selon la technique d'échographie sous eau à l'aide d'une sonde linéaire.

Après rinçage de l'appareil génital à l'eau courante, la matrice est plongée dans un bac rempli d'eau de robinet. Par la suite, l'ovaire de chaque côté (droit puis gauche) est visualisé à l'écran de l'échographe grâce à une sonde linéaire à 5,0 MHz (Figures 13 et 14). La sonde est maintenue à une faible distance de l'ovaire pour mieux visualiser et identifier les structures ovariennes. Au cours de l'examen échographie de chaque ovaire, une ou plusieurs rotations de la sonde ont été nécessaires pour examiner toute la surface de l'ovaire.



Figure 13 : Echographe de marque Chison 600 Vet




Figure 14 : Sonde linéaire de l'échographe

L'identification échographique des structures ovariennes a été réalisée selon les critères de Kahn (1994) :

- Les follicules apparaissent comme des structures circulaires noires, plus ou moins bien circonscrites et anéchogène.
- Le corps jaune apparaît sous forme d'une structure presque sphérique plus au moins échogène.

Par la suite, des mesurés sont réalisées sur chaque image capturée dont la détermination de la taille des structures ovariennes (follicules et corps jaune) est réalisée selon les critères de

Kahn (1994). La taille des follicules correspond au diamètre de la cavité folliculaire et la taille du corps jaune est représentée par la moyenne du petit et grand diamètre (Kahn, 1994).

II.2. Mesures biométriques des ovaires

Après identification de la phase du cycle œstral de la matrice, les ovaires droit et gauche sont prélevés (Figure 15) puis pesés séparément à l'aide d'une balance de précision (Figure 16).




Figure 15 : Ovaires droit et gauche d'une vache portant le numéro 1



Figure 16 : Balance de précision de marque Kern

La longueur et la largeur de chaque ovaire est mesuré à l'aide d'un pied à coulisse (Figure 17).

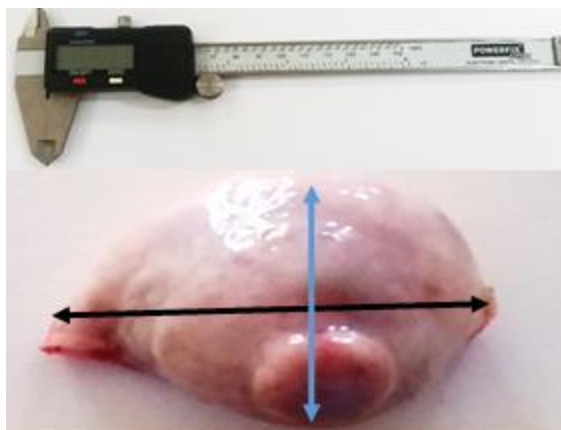


Figure 17 : Mesure de la longueur (\leftrightarrow) et la largeur d'un ovaire (\longleftrightarrow) de vache

II.3. Technique d'histologie des ovaires

Chaque ovaire est coupé longitudinalement puis fixé dans le formol tamponné au PBS (phosphate buffer saline) à 10% (dilution finale 4%). L'ensemble des ovaires sont conservés à température ambiante plus de 24h.

II.3. 1. Protocole de la technique d'histologie

Après fixation, les prélèvements sont placés dans des cassettes d'histologie portant les références de l'animal puis immergées dans le formol dilué à 10 %. Dans les mêmes conditions, les prélèvements ont subi le reste des étapes de la technique d'histologie, qui sont :

- Déshydratations dans des bains d'alcool à concentration croissante (70, 95 et 100°).
- Eclaircissement et imprégnation dans des bains respectifs de xylène et de paraffine.
- Confection des blocs de paraffine.
- Coupe des blocs de paraffine au microtome avec une épaisseur de coupe de 5 μm .
- Afin de ne pas laisser de plis, les coupes sélectionnées sont déposées dans un bain-marie (42°C) puis récupérées sur une lame porte objet d'histologie.
- Enfin, les lames sont séchées à l'étuve (37°C) pendant 2 heures, puis conservé dans une boîte de rangement des lames jusqu'à la coloration.

II.3.2. Technique de coloration

La coloration des lames histologique utilisée est la coloration à l'hématoxyline - éosine.

Les étapes de la coloration sont les suivantes :

- Déparaffinage dans des bains de xylène puis dans des bains d'alcools à concentration décroissante
- Hydratation dans l'eau courante
- Hématoxyline de Harris: 5mn
- Rinçage dans l'eau courante: 5mn
- Eosine : 30 s
- Rinçage dans l'eau courante: 5mn
- Déshydratation dans des bains d'alcools à concentration croissante puis dans des bains de xylène
- Montage entre lame et lamelle avec un liquide montage « Eukitt ».

Les résultats de la coloration : les noyaux sont colorés en bleu-noir (en marron si l'hématoxyline est épuisée), les cytoplasmes acidophiles en rose. Certaines sécrétions restent incolores.

Après séchage pendant plus de 24h, les lames sont observé au microscope photonique de marque Primo Star. Les images d'histologie sont visualisée sur ordinateur à l'aide d'une caméra numérique relié au microscope (Figure 18).




Figure 18 : Photomicroscope relié à un ordinateur

IV. Analyse statistique des résultats

Les résultats numériques sont représentés sous forme de moyenne arithmétique accompagnée de l'erreur standard à la moyenne (ESM)

- **Moyenne arithmétique :**
$$X = \frac{\sum x_i}{n}$$

- **Erreur standard à la moyenne :**
$$ESM = \frac{\sigma}{\sqrt{n}}$$
 avec
$$\sigma = \sqrt{\frac{\sum (x_i - \bar{x})^2}{n-1}}$$

Où : x_i : valeurs individuelles ; n : nombre de valeurs ; σ : écart-type

Résultats

Nos résultats seront présentés en trois parties : la première partie concerne l'étude des paramètres biométriques des ovaires chez la vache ; la seconde partie porte sur l'étude échographique des ovaires et la troisième partie sur l'étude histologique des ovaires au cours du cycle œstral chez la vache.

I. Etude des paramètres biométriques des ovaires

Le poids moyen de l'ovaire droit et gauche est de $11,8 \pm 1,6$ et $9,8 \pm 1,0$ g respectivement (Figure 19). La différence de poids entre l'ovaire droit et gauche est de 16,7% en faveur du côté droit.

Au cours du cycle œstral, le poids moyen des ovaires est de $8,81 \pm 1,50$ g en phase folliculaire et de $11,0 \pm 1,7$ g en phase lutéale (Figure 20).

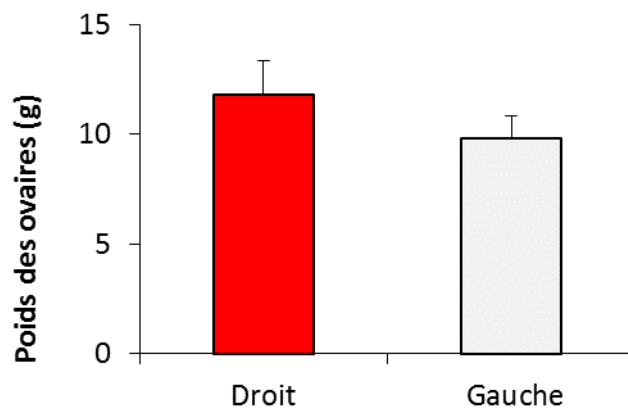


Figure 19 : Poids moyen des ovaires droit et gauche chez les vaches

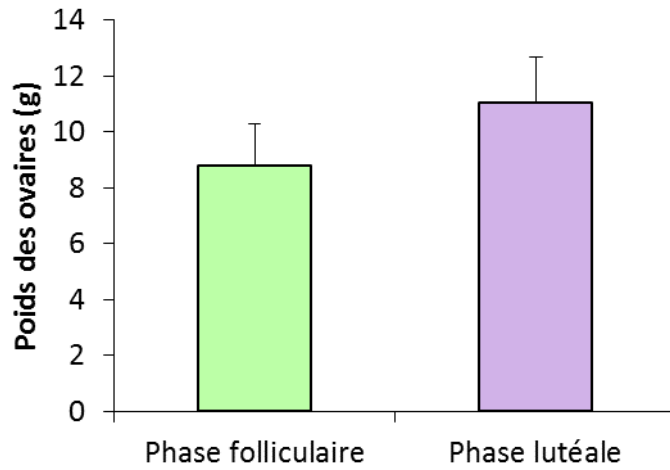


Figure 20 : Poids moyen des ovaires en phase folliculaire et en phase lutéale chez les vaches

La longueur des ovaires mesure en moyenne $3,68 \pm 0,09$ cm pour l'ovaire droit et $3,62 \pm 0,11$ cm pour l'ovaire gauche (Figure 21).

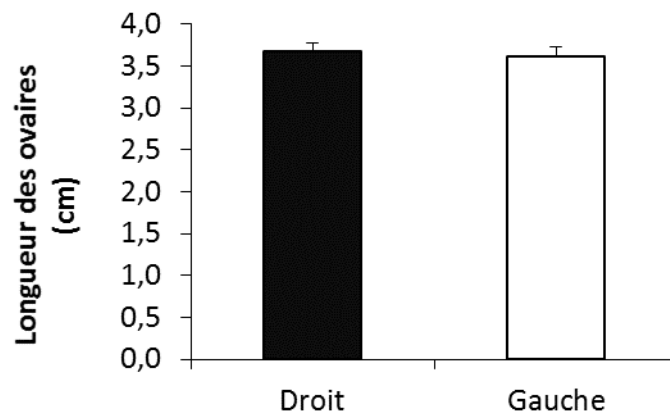


Figure 21 : Longueur moyen des ovaires chez les vaches

La largeur moyenne des ovaires est de $2,42 \pm 0,13$ cm pour l'ovaire droit et $2,08 \pm 0,07$ cm pour l'ovaire gauche (Figure 22).

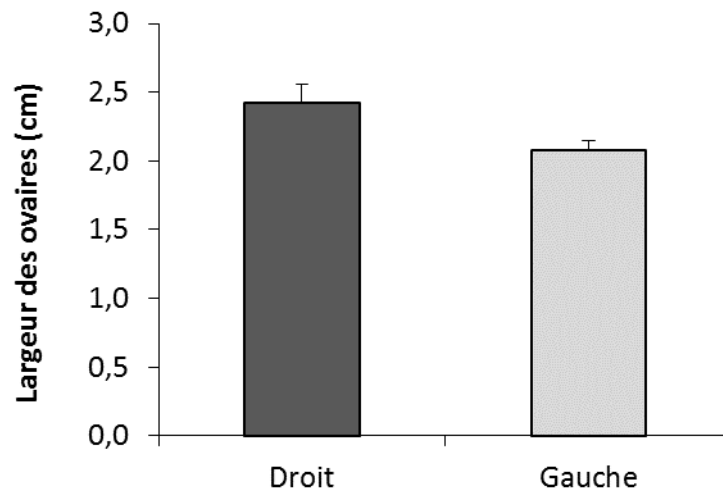


Figure 22 : Largeur moyenne des ovaires chez les vaches

II. Etude échographique des ovaires au cours du cycle oestral

II.1. Phase lutéale

A l'examen échographique, la phase lutéale est déterminée par la présence d'un corps jaune. Après observation macroscopique, un des deux ovaires des 10 vaches sur un total de 13 renferme un corps jaune faisant saillie à la surface de l'ovaire.

- **Stade métoestrus** : Les images échographiques obtenues sur l'ensemble des ovaires récoltés montrent à l'examen une seule vache sur 10 présente des ovaires au stade **fin métoestrus**.

Sur un ovaire gauche, l'examen montre la présence d'un corps jaune cavitaire de forme ovale de 16 mm de diamètre en moyenne (18,9x13,1 mm), d'aspect plus ou moins échogène comportant une cavité centrale anéchogène ainsi que la présence d'un ou plusieurs follicules relativement circulaires anéchogènes de taille variable (Figure 23 d).

Sur l'ovaire droit, l'image échographique montre un follicule large de 11 mm de diamètre avec d'autres follicules de petite taille (figure 23 c).

Les ovaires des différents stades du cycle œstral (métoestrus et dioestrus) sont déterminés par la couleur et la taille du corps jaune.

La figure 23 présente les images échographiques et en coupe longitudinale des ovaires chez une vache en phase lutéale au stade fin métoestrus

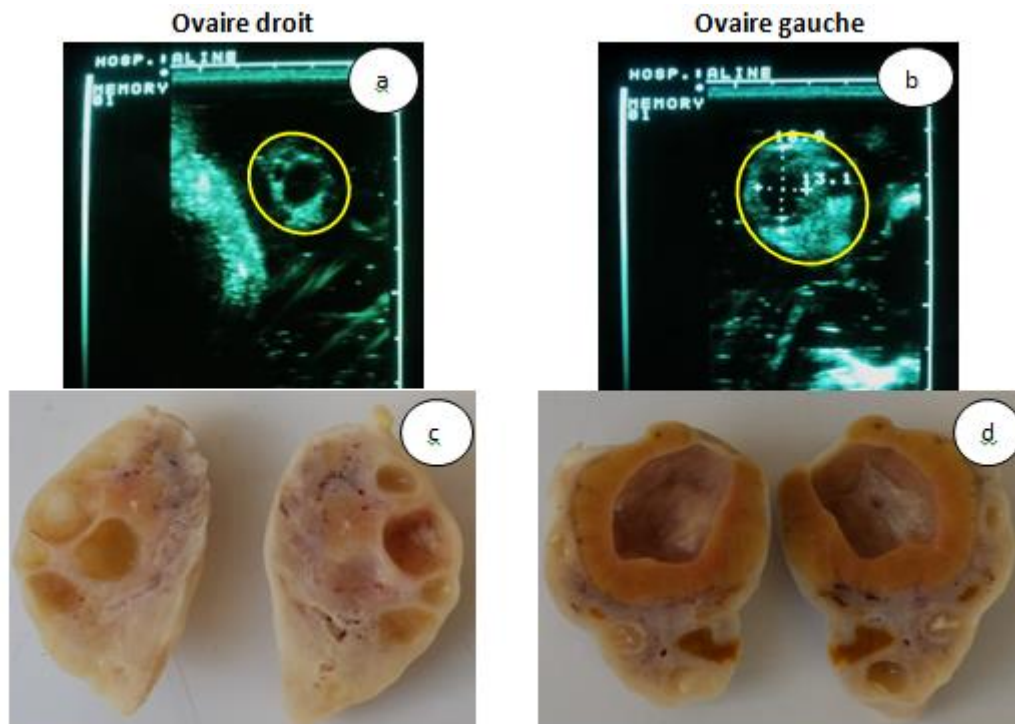


Figure 23: Images échographiques (a et b) et en coupe longitudinale (c et d) des ovaires chez une vache en phase lutéale : Stade fin métoestrus

A l'observation macroscopique, la coupe longitudinale des ovaires montre :

1/ Au niveau de l'ovaire gauche :

- Un corps jaune cavitaire avec une dépression visible en surface. La cavité du corps jaune est délimitée par un tissu lutéale de couleur jaune-rougeâtre (Figure 23d) ;
- Un corps blanc (*Corpus albicans*) de petite taille (Figure 23d) ;
- Des follicules, de petite taille, remplis de liquide folliculaire (Figure 23d).

2/ Au niveau de l'ovaire droit :

- De nombreux follicules de taille variable (un large et des moyens) remplis de liquide folliculaire (Figure 23 c).

• **Stade dioestrus :** Sur l'ensemble des ovaires récoltés aux différents abattoirs, à l'examen échographique, les images montrent 9 sur 10 vaches sont au stade dioestrus. En plus des follicules de taille variable présents, deux types de corps jaune sont observés, un corps jaune cavitaire et un corps jaune massif.

Le **corps jaune cavitare**, à l'examen échographique, est observé comme une structure plus ou moins arrondie et plus au moins échogène distincte du stroma ovarien renfermant une cavité centrale anéchogène (Figure 24).

Le **corps jaune massif** est observé, à l'examen échographique, comme une structure plus ou moins circulaire ou ovale, plus ou moins échogène par rapport au stroma ovarien, présentant une ligne centrale échogène (Figure 25). Le diamètre de ces corps jaune est supérieur à 18 mm.

La figure 24 présente les images échographiques et en coupe longitudinale des ovaires chez une vache en phase lutéale au stade dioestrus avec la présence d'un corps jaune cavitare chez la vache

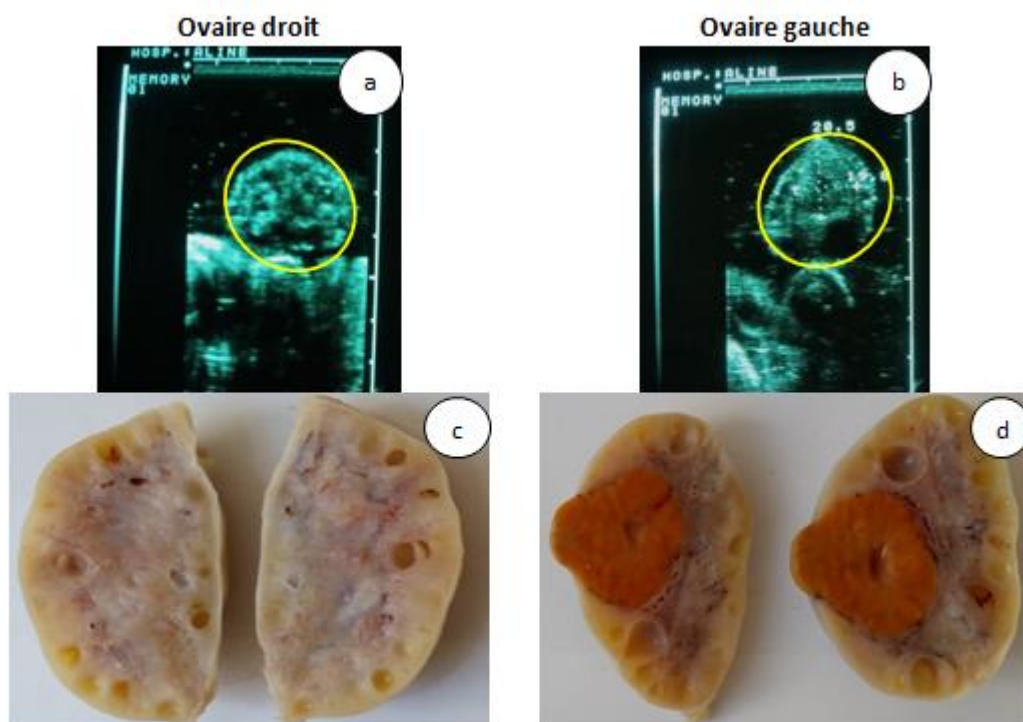


Figure 24 : Images échographiques (a et b) et en coupe longitudinale (c et d) des ovaires chez une vache en phase lutéale : Stade dioestrus avec la présence d'un corps jaune cavitare

A l'examen échographique, les images échographiques obtenues montrent :

- Sur l'ovaire gauche, la présence d'un corps jaune cavitaire d'un diamètre moyen de 20,2 mm (20,5x 19,8mm), comportant une cavité centrale anéchogène de petit diamètre. Ainsi que la présence de plusieurs petits follicules et d'un follicule moyen (Figure 24d).

- Sur l'ovaire droit, l'image échographique montre la présence de petits follicules (Figure 24c).

A l'observation macroscopique, la coupe longitudinale des ovaires montre :

1/ Au niveau de l'ovaire gauche :

- Un corps jaune cavitaire en saillie à la surface de l'ovaire. La cavité du corps jaune est petite, délimitée par un tissu lutéale de couleur jaune-orangé (Figure 24d) ;
- Des follicules, de taille petite et moyen, rempli de liquide folliculaire (Figure 24d).

2/ Au niveau de l'ovaire droit :

- De nombreux follicules de taille variable, rempli de liquide folliculaire (Figure 24c).

La figure 25 montre les images échographiques et en coupe longitudinale des ovaires chez une vache en phase lutéale au stade dioestrus avec la présence d'un corps jaune massif

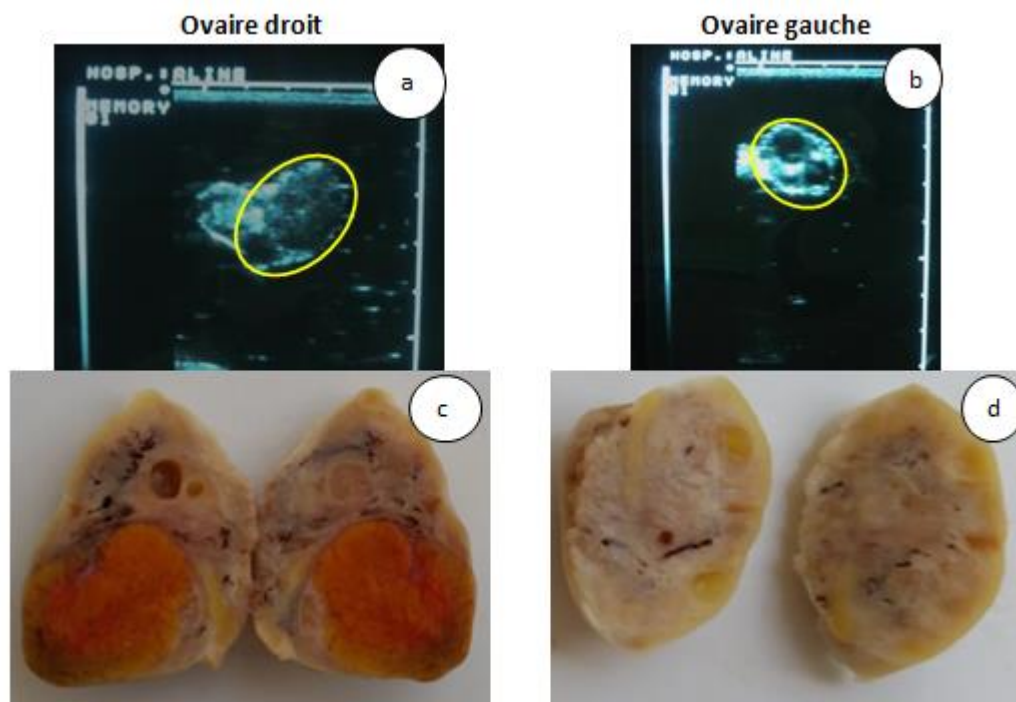


Figure 25 : Images échographiques (a et b) et en coupe longitudinale (c et d) des ovaires chez une vache en phase lutéale : Stade dioestrus avec la présence d'un corps jaune massif

A l'examen échographique, les images échographiques obtenues montrent :-

- Sur l'ovaire gauche, la présence d'un follicule large et moyen et de petits follicules (Figure d).
- Sur l'ovaire droit, l'image échographique montre la présence d'un corps jaune massif plus ou moins échogène présentant une ligne centrale échogène d'un diamètre moyen de 26 mm (30 x 22mm) et d'un follicule moyen (Figure 25c).

A l'observation macroscopique, la coupe longitudinale des ovaires montre :

1/ Au niveau de l'ovaire gauche :

- Des follicules de taille variable, remplis de liquide folliculaire (Figure 25d).

2/ Au niveau de l'ovaire droit :

- Un corps jaune massif en saillie à la surface de l'ovaire, de couleur jaune-orangé (Figure 25c) ;
- Des follicules, de petite taille et un moyen, remplis de liquide folliculaire (Figure 25c).

II.2. Phase folliculaire

Sur l'ensemble des ovaires récoltés, à l'examen échographique, les images montrent 2 sur 13 vaches sont en phase folliculaire. Sur l'un des deux ovaires, on observe une structure lutéale, plus ou moins échogène distincte du stroma ovarien ayant un faible diamètre de 11 à 13 mm de diamètre et des follicules de taille variable (Figure 26).

La figure 26 montre les images échographiques et en coupe longitudinale des ovaires chez une vache en phase folliculaire au stade proestrus.

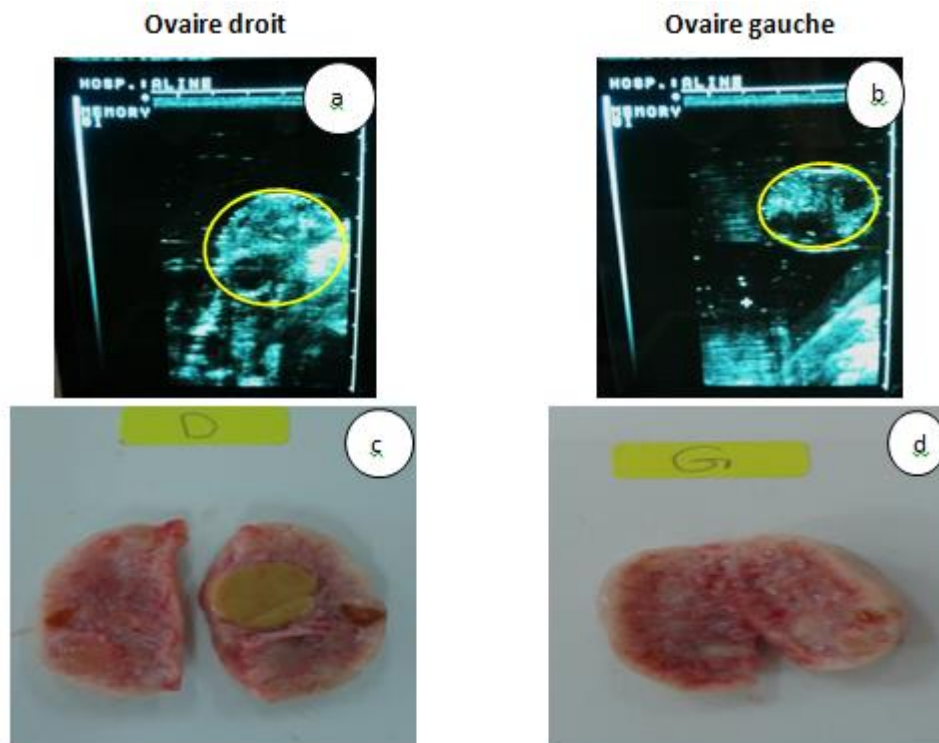


Figure 26 : Images échographiques (a et b) et vue en coupe longitudinale (c et d) des ovaires chez une vache en phase folliculaire au stade proestrus

A l'examen échographique, les images échographiques obtenues montrent :

- Sur l'ovaire gauche, l'image échographique montre la présence de follicules moyen et large (Figure 26c).
- Sur l'ovaire droit, la présence d'un corps jaune de 11 mm et un follicule moyen. (Figure 26d).

A l'observation macroscopique, la coupe longitudinale des ovaires montre :

1/ Au niveau de l'ovaire gauche :

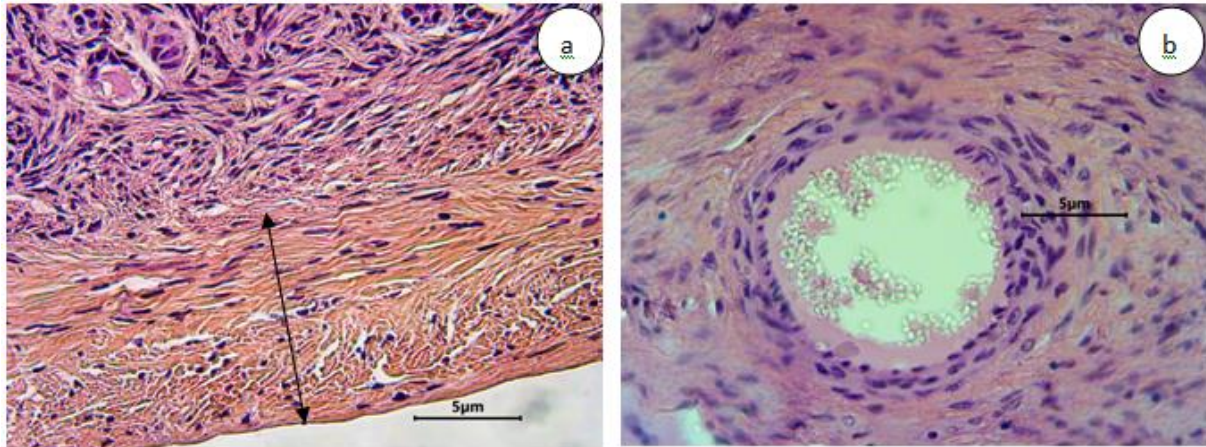
- De nombreux follicules de taille variable, remplis de liquide folliculaire (Figure 26d).

é/ Au niveau de l'ovaire droit :

- Un corps jaune massif, non apparent en surface de l'ovaire, de couleur jaunâtre (Figure 26c) ;
- Des follicules, de taille variable (moyen et large), remplis de liquide folliculaire (Figure 26d).

III. Etude histologique des ovaires au cours du cycle œstral

L'examen histologique des ovaires obtenus aux différents stades du cycle oestral montrent, sur l'ensemble des coupes observées que, l'ovaire est divisé en deux zones : une zone corticale (cortex ovarien) et une zone centrale (médulla ovarienne). La surface de l'ovaire est couverte par une seule couche de cellules épithéliales aplaties. Juste en-dessous de l'épithélium, on observe une couche de tissu conjonctif dense, appelée la *tunica albuginea* (Figure 27).

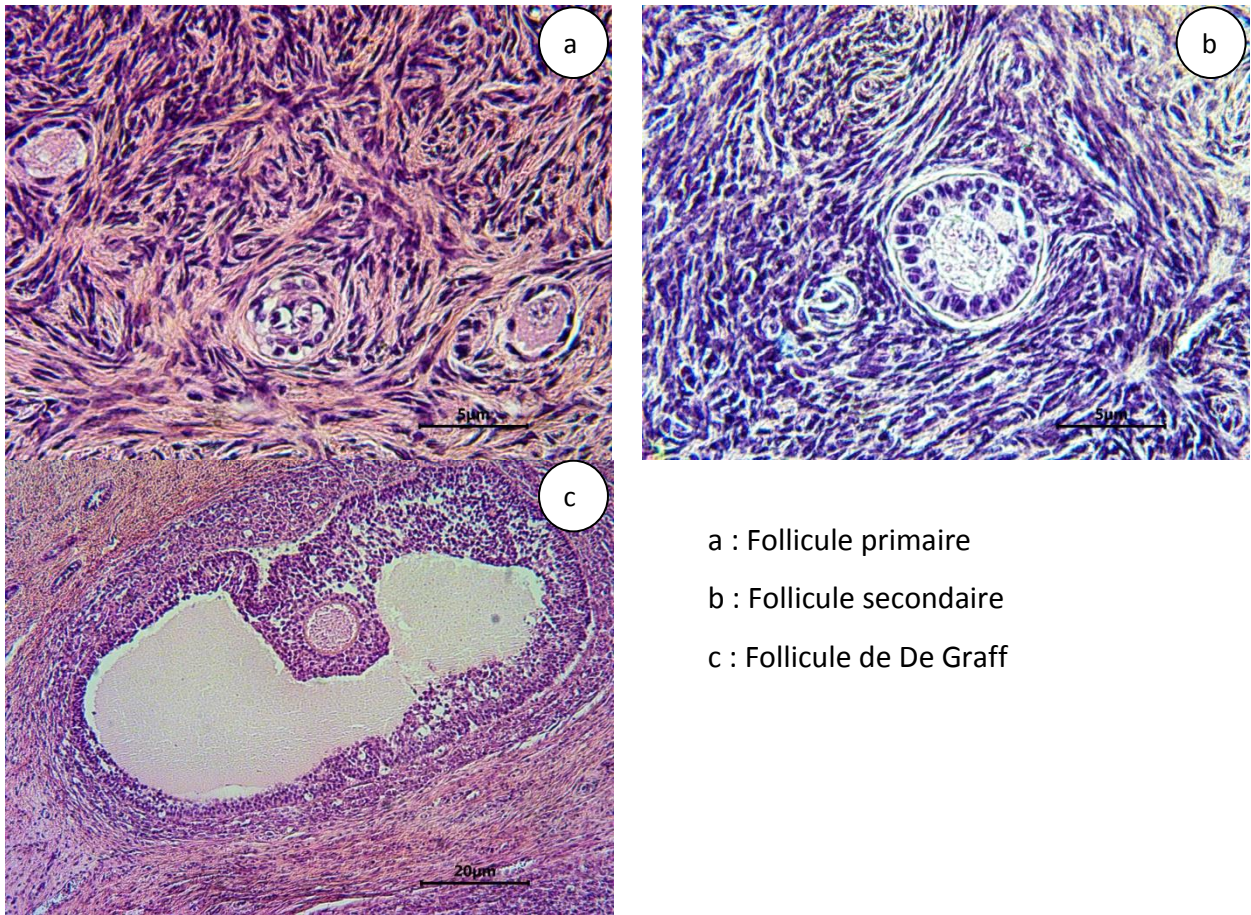


↔ : Tunica albuginea

Figure 27: Histologie du cortex ovarien (a) et un vaisseau sanguin de la médulla ovarienne (b) chez la vache

Dans la **zone corticale**, on observe des follicules aux différentes phases du développement folliculaire (Figure 27), ainsi que de différents types de corps jaunes observés aux différents stades du cycle oestral. Toutes ces structures sont intégrées dans le stroma ovarien.

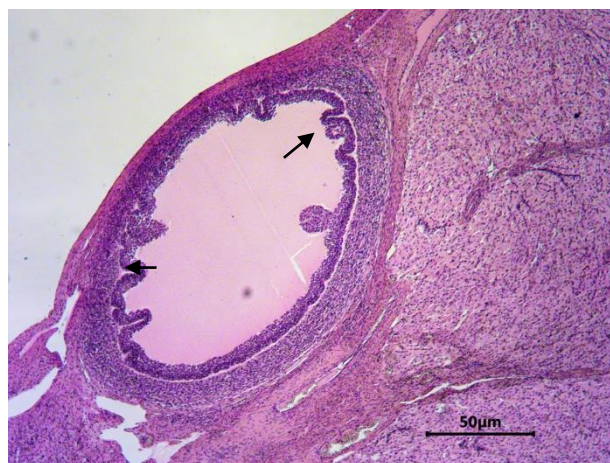Dans la **zone médullaire**, on observe un tissu conjonctif lâche (stroma ovarien) et contient de nombreux vaisseaux sanguins tortueux à paroi épaisse (Figure 27).



- a : Follicule primaire
- b : Follicule secondaire
- c : Follicule de De Graff

Figure 28 : Histologie des follicules ovariens. Coloration hématoxyline-éosine

Au niveau de l'ensemble des coupes d'ovaires, on observe des follicules atrophiques. La figure 29 montre un follicule de De Graff atrophique avec une désorganisation des cellules de la granulosa.



→ : Désorganisation des cellules de la granulosa

Figure 29 : Histologie d'un follicule de De Graff atrophique. Coloration hématoxyline-éosine

III.1. Classification histologique des corps jaunes au cours du cycle œstral

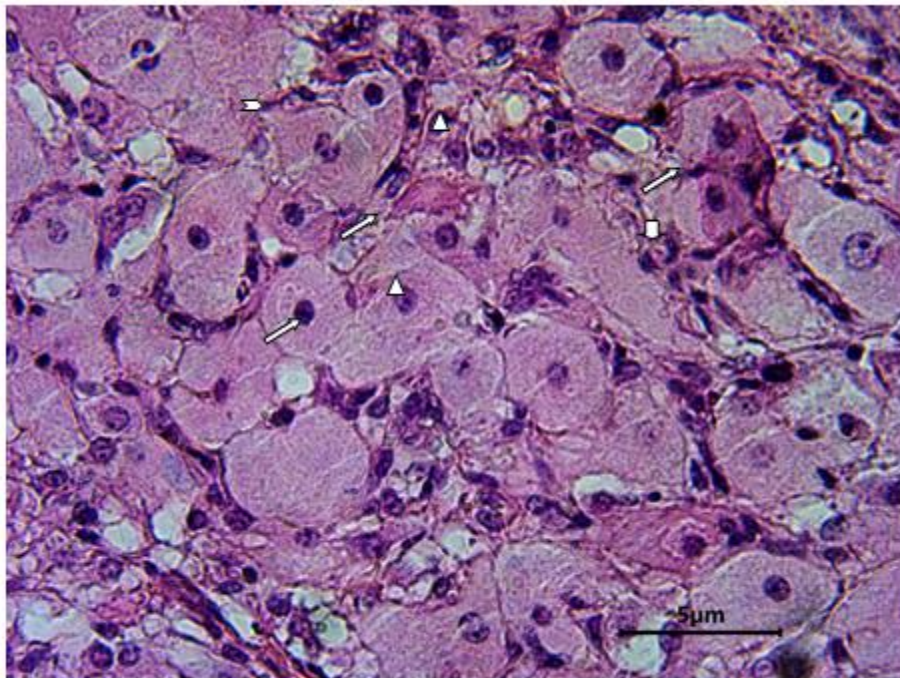
Du point de vue histologique, les différentes phases du cycle œstral sont déterminées à partir stade de développement du corps jaune observé.

Les corps jaunes observés sur les coupes histologiques montrent deux types de cellules : stéroïdiennes (grandes et petites cellules lutéales) et non stéroïdiennes (des fibroblastes, des cellules endothéliales et des lymphocytes).

Les **grandes cellules lutéales** ont une forme sphérique ou polyédrique, un volumineux cytoplasme, un grand noyau circulaire en position central dans la majorité des cas avec un nucléole distinct (Figure).

Les **petites cellules lutéales** sont localisées entre les grandes cellules lutéales. Ces cellules sont caractérisées une forme irrégulière, un noyau irrégulier (en forme de gobelet), un cytoplasme plus petit et moins coloré par rapport aux grandes cellules lutéale (Figure 30).

Les fibroblastes sont de petites cellules avec un noyau de forme ovale. Ces cellules fibroblastiques sont observées dispersées entre les cellules parenchymateuses (Figure 30).



⇒ : Grandes cellules lutéales ; ▽ : Petites cellules lutéales ; ▴ : Fibroblastes ; □ : lymphocyte

Figure 30 : Histologie des cellules lutéales du corps jaune chez la vache. Coloration hématoxyline-éosine

III.1.1. Phase lutéale

Au cours de la phase lutéale, le corps jaune mature est caractérisé par la présence des deux types de cellules lutéales (grandes et petites cellules). Les espaces intercellulaires sont réduits. Ces corps jaunes sont richement vascularisés (Figure 31).

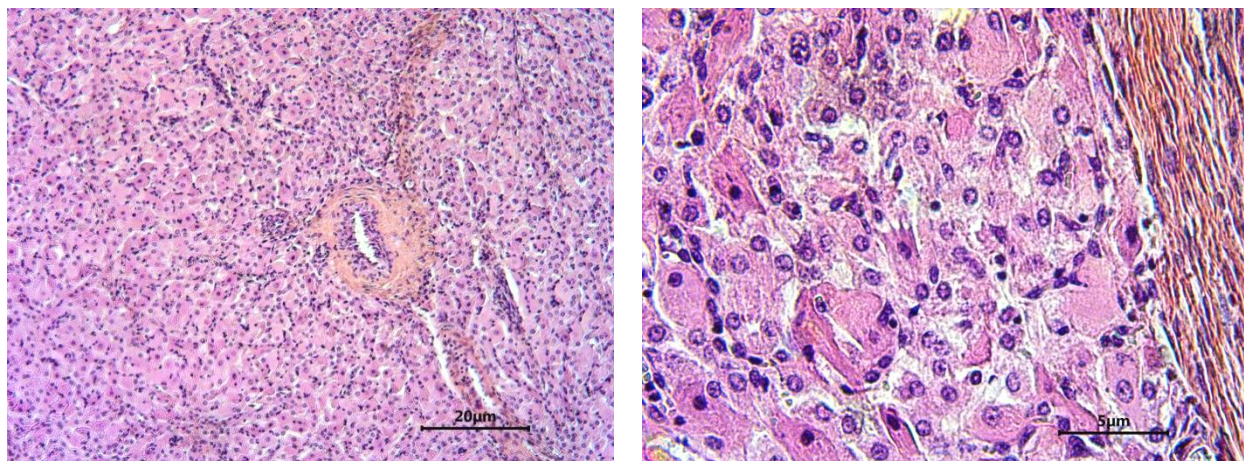
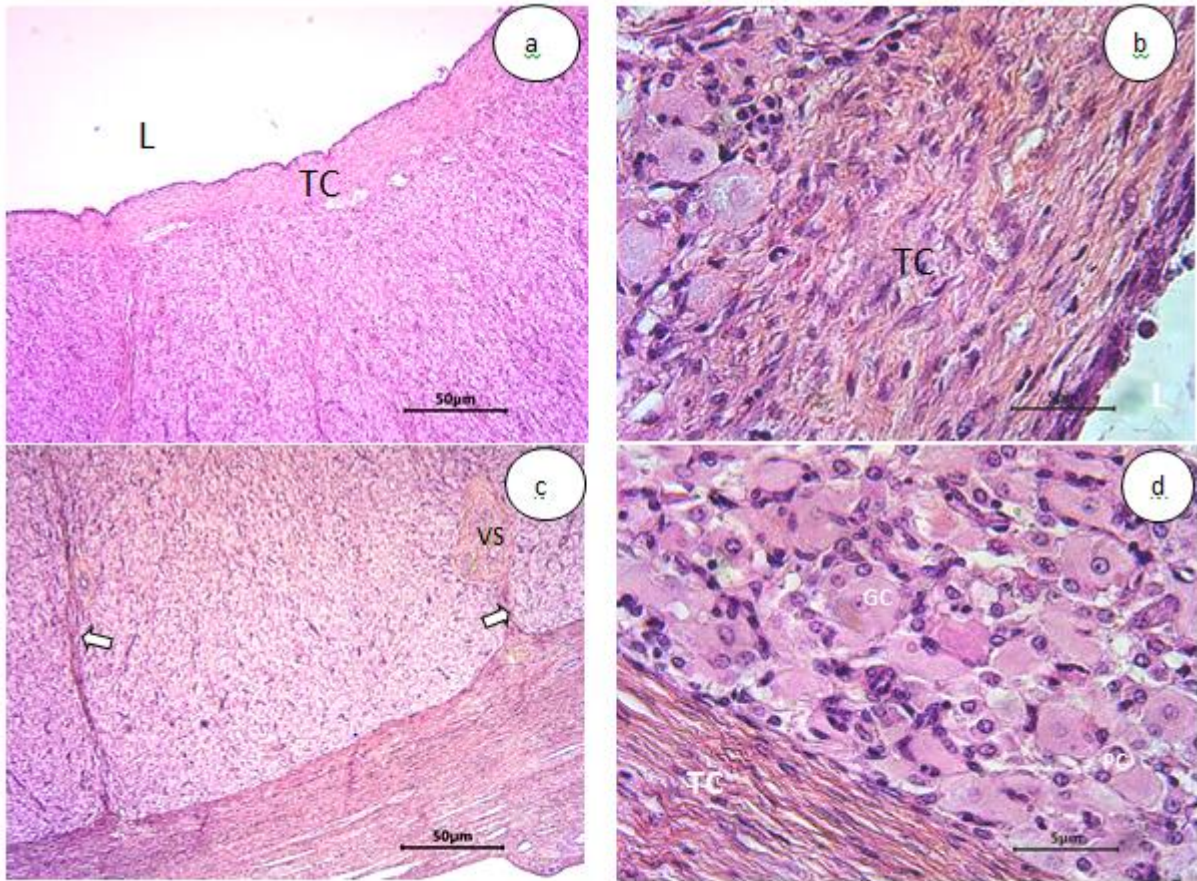


Figure 31 : Structure histologique d'un corps jaune mature. Coloration hématoxyline-éosine

A ce stade dioestrus , deux types de corps jaune, cavitaire ou massif, ont été observés (Figures 32 et 33).

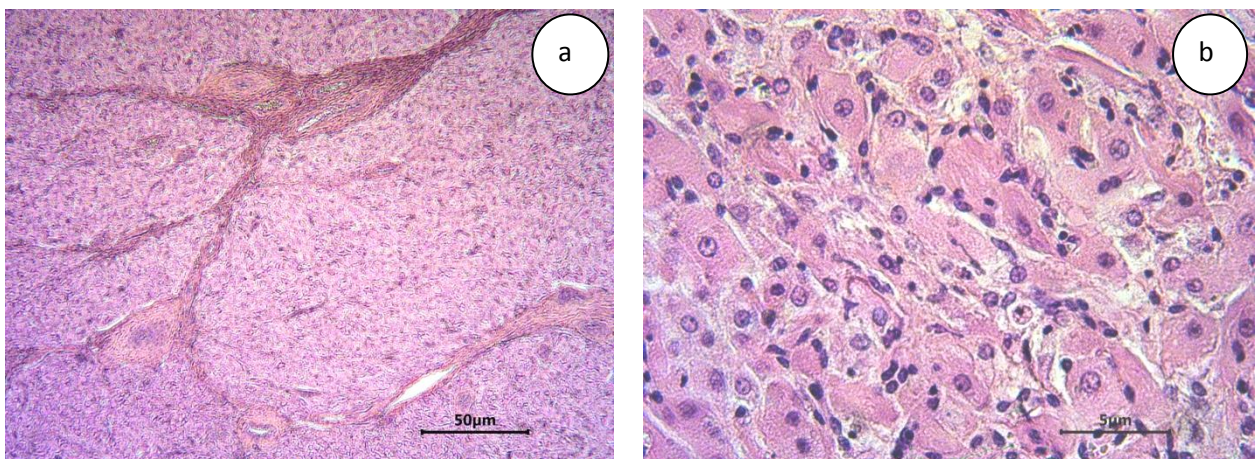
Le corps jaune cavitaire montre l'examen histologique les mêmes types de cellules qu'un corps jaune massif sauf que le centre est occupée par une lumière délimitée par un tissu conjonctif épais (Figure 32).



L : Lumière du corps jaune ; VS : vaisseau sanguin ; GC : Grandes cellules lutéales ; PC : petites cellules lutéales ; TC : tissu conjonctif ; \Rightarrow : Travées de tissu conjonctif

Figure 32 : Histologie d'un corps jaune cavitare au stage lutéale chez la vache. a et b : partie centrale du corps jaune ; c et d : partie périphérique du corps jaune. Coloration hématoxyline-éosine

Le corps jaune massif observé sur certains ovaires possède les mêmes cellules qu'un corps jaune cavitare et présentant dans la partie centrale une cicatrice formée d'un tissu conjonctif lâche avec de nombreux vaisseaux sanguins (Figure 33).



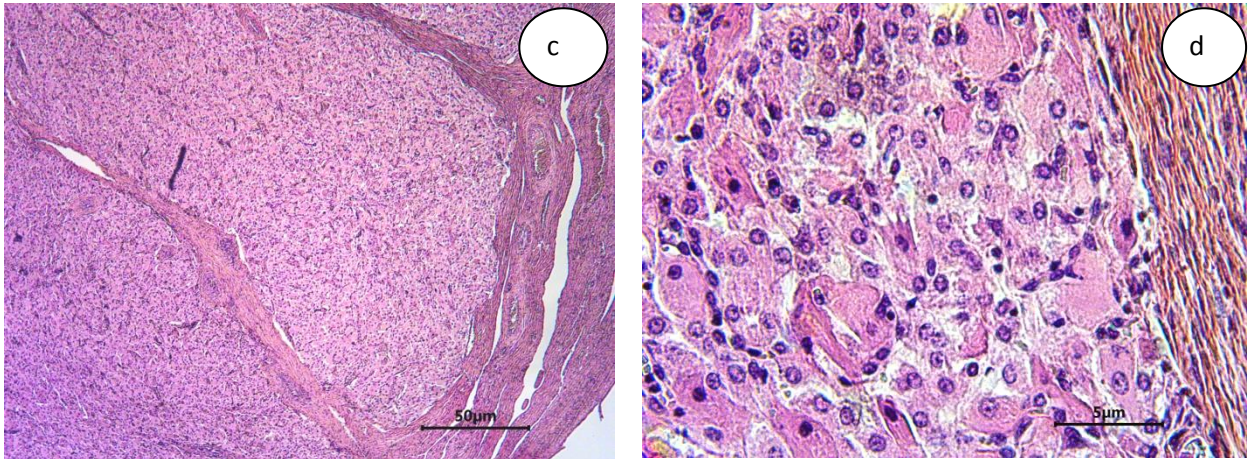


Figure 33 : Histologie d'un corps jaune massif au stage lutéale chez la vache. a et b : partie centrale du corps jaune ; c et d : partie périphérique du corps jaune. Coloration hématoxyline-éosine

III.1.2. Phase folliculaire

A ce stade un seul ovaire montre un corps jaune en régression observé du point de vue macroscopique, de couleur jaune claire intégré dans le stroma ovarien.

Le corps en régression (*Corpus luteum*), du point de vue histologique, est caractérisé par une désorganisation cellulaire et des espaces interstitiels très important. Les cellules lutéales présentent de petits noyaux avec rétraction membranaire et la présence de granulations périphériques denses, qui correspondent à la chromatine fragmentée (Figure 34).

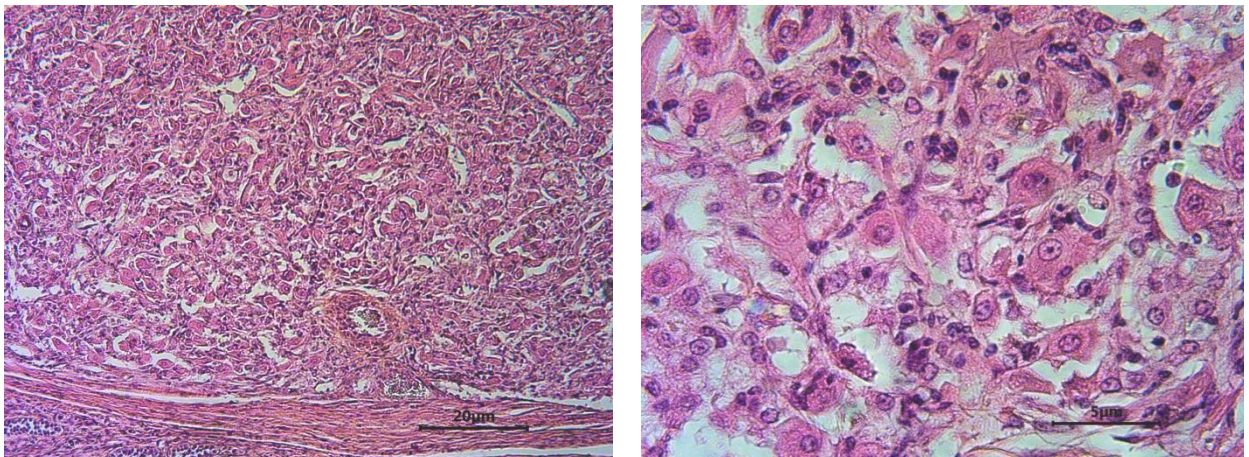


Figure 34 : Structure histologique d'un corps jaune en régression. Coloration hématoxyline-éosine

Un autre type de corps jaune en régression sont observés sur toutes les coupes d'ovaires récoltés (en phase lutéale et en phase folliculaire), ce sont des corps blanc.

Les corps blancs (*Corpus albicans*) ne montrent aucune cellule lutéale mais plutôt formé de tissu conjonctif fibreux (Figure 35).

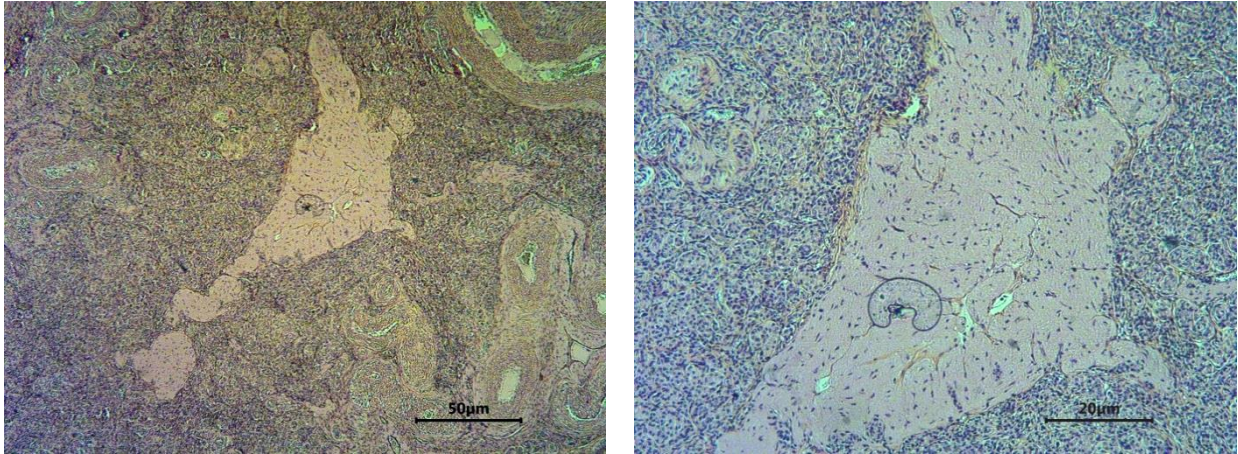


Figure 35 : Structure histologique d'un corps blanc. Coloration hématoxyline-éosine

Discussion

Les résultats des ovaires récoltés aux différents abattoirs montrent que le **poids de l'ovaire** droit et gauche est comparable à celui rapporté par Morris et Price et *al.* (1993) chez les bovins (*Bos taurus*). Par contre, il est supérieur par rapport aux valeurs rapporté chez les Zébu (Ali et *al.*, 2006), chez les Zébu africain (Bello et *al.*, 2012) et chez la vache de race Thari du Pakistan (Kunbhar et *al.*, 2003). Le poids de l'ovaire droit est plus élevé que celui de l'ovaire gauche. Des résultats comparables sont rapportés chez les différents génotypes de vaches étudiés. Ce qui explique que l'ovaire droit est plus actif que l'ovaire gauche (Gereš et *al.*, 2001) ; ceci pourrait être dû à l'augmentation de la quantité des œstrogènes, apportée par la voie sanguine, au niveau de l'ovaire droit par rapport à l'ovaire gauche d'après Pathak et Bansal (2012).

La **longueur des ovaires** rapportée dans nos résultats est supérieure à ceux rapporté chez la vache de race Thari du Pakistan (Kunbhar et *al.*, 2003), chez les vaches du Bangladesh (Ali et *al.*, 2006) et chez les Zébu Africain (Bello et *al.*, 2012) et chez les Zébu (Khaton et *al.*, 2015).

Des valeurs comparables de la **largeur des deux ovaires** (droit et gauche) sont rapports par Kumer et *al.* (2004) chez les Zébus. Par contre, des résultats inférieures sont trouvés chez les autres bovins (Kunbhar et *al.*, 2003 ; Ali et *al.*, 2006 ; Bello et *al.*, 2012 ; Khaton et *al.*, 2015). De l'ensemble des données bibliographiques, des résultats différents sont rapporté chez les différentes races bovines étudiées pourraient être dû à l'âge, à la race, à la parité, au poids corporel, à la note d'état corporel et à l'alimentation.

Les structures folliculaires et lutéales observées à **l'examen échographique** des différents ovaires au cours cycle œstral sont comparables à ceux rapportés par Pierson et Ginther (1988) et Kahn (1994).

Les **structures histologiques** observées, au niveau de l'ensemble des ovaires récoltés, sont comparables à celle rapporté chez les mammifères étudiées (Duby et *al.*, 1985 ; Xavier et *al.*, 2012). Au cours du cycle œstral, des changements sont observés dans le développement des follicules ovariens dont le nombre varie d'un stade à un autre.

Les **changements histologiques** sont observés dans l'évolution du follicule ayant ovulé, qui par la suite donne naissance à un corps jaune (Behrman et *al.*, 1993). Le corps jaune est un

follicule différencié dans lequel les cellules de la thèque et les cellules de la granulosa donnent naissance aux petites et larges cellules lutéales stéroïdiennes (Xavier et *al.*, 2012). Le corpus jaune contient plusieurs types de cellules, notamment des cellules lutéales, des fibroblastes, des cellules endothéliales et des cellules immunitaires. Des résultats comparables sont rapportés par Behrman et *al.* (1993).

Les différents types de corps jaune observés chez les vaches étudiées sont comparables à ceux rapportés par Niswender et *al.* (1994). En effet, le profil du développement du corps jaune est caractérisé par une augmentation progressive du volume et du nombre de cellules lutéales du stade métoestrus au début du stade dioestrus (phase de la lutéogenèse). Cette augmentation est caractérisée histologiquement par une hyperplasie et une hypertrophie des cellules stéroïdiennes (Niswender et *al.*, 1994). Ensuite, lorsque le corps jaune atteint sa taille maximale au milieu de dioestrus, avec un rapport des cellules stéroïdogènes par rapport aux autres cellules est à son maximum (Niswender et *al.*, 1994). Puis une diminution lente de la taille de corps jaune se produit par un mécanisme de lutéolyse le long de la phase proestrus.

Les changements qui se produisent au niveau du **corps jaune en régression** observé en phase folliculaire chez la vache est identique à celui retrouvé chez les bovins (Hansel et *al.*, 1973 ; Skarzynski et *al.*, 2001), se traduisant par une diminution de la granulation cytoplasmique, un arrondissement du contour de la cellule et une vacuolisation périphérique des grandes cellules lutéales. Ces changements sont rapidement suivis par la condensation du cytoplasme dont le contour prend une forme étoilée. Le premier changement nucléaire observé est une coloration plus légère et une perte de nucléole; plus tard, au fur et à mesure que le cytoplasme se condense, le noyau rétrécit, prend une couleur sombre et devient pycnotique. Les éléments du tissu conjonctif deviennent plus importants lorsque la régression se poursuit (Hansel et *al.*, 1973 ; Skarzynski et *al.*, 2001).

Conclusion

Les résultats obtenus du présent travail réalisé sur les ovaires récoltés après abattage des vaches au niveau de l'abattoir montrent que l'ovaire droit, d'un poids et de dimensions plus élevés, est plus fonctionnel que le gauche.

Les follicules identifiés par échographie, présents sur les deux ovaires en phase folliculaire et lutéale, sont en nombre et de diamètre variable. En phase lutéale, les deux types de corps jaune, massif et cavitaire, observés par échographie présentent une échogénicité distinct du stroma ovarien.

L'examen histologique montre la présence des follicules en voie de développement ainsi que des corps jaunes de structure différente selon le stade du cycle œstral, avec une différence reposant sur la forme et le nombre des cellules lutéales.

Références bibliographiques

- Adams G.P., Jaiswal R., Singh J., Malhi P., 2008. Progress in understanding ovarian follicular dynamics in cattle. *Theriogenology*, 69, 72–80.
- Ali R., Reza M.A., Jabbar A., Rasool M.H., 2006. Pathological studies on reproductive organs of Zebu cow. *J. Agric. Social Sci.*, 2, 91-95.
- Ball P.J.H., Peters A.R., 2004. *Reproduction in Cattle*. 3^{ème} Edition Blackwell Publishing, Oxford, 242 p.
- Bao B., Garverick H.A., Smith G.W., Smith M.F., Salfen B.E., Youngquists R.S., 1997. Changes in messenger ribonucleic acid encoding luteinizing hormone receptor, cytochrome P450-side chain cleavage, and aromatase are associated with recruitment and selection of bovine ovarian follicles. *Biol. Reprod.*, 56, 1158-1168.
- Bao B., Garverick H.A., 1998. Expression of steroidogenic enzyme and gonadotropin receptor genes in bovine follicles during ovarian follicular. *Waves a review. J. Anim. Sci.*, 76(7), 1903-921.
- Baril G., Chemineau P., Cognie Y., Guérin Y., Leboeuf B., Orgeur P., Vallet J.C., 1993. *Manuel de formation pour l'insémination artificielle chez les ovins et les caprins*. Station de la physiologie de la reproduction. INRA, Nouzilly, France, 121p.
- Behrman H.R., Endo T., Aten R.F., Musicki B., 1993. Corpus luteum function and regression. *Reproductive Medicine Review*, 2, 153-180.
- Bello A., Adamu Y.A., Umaru M.A., Garba S., Abdullahi A.U., Adamu M.K., Saidu B., Ukashatu S., Hena S.A., Mahmuda A., 2012. Morphometric analysis of the reproductive system of African zebu cattle. *Scient. J. Zool.*, 1, 31-36.
- Boin E., 2001. *Atlas d'échographie en gynécologie bovine*. Thèse : Méd. Vét., Maison Alfort, 86p.
- Boyd J.S., Omran S.N., 1991. Diagnostic ultrasonography of the bovine female reproductive tract. *In Practice*, 13 (3), 109-118.
- Chastant-maillard S., Boin E., Grimard B., Mialot J.P., 2003. Echographie ovarienne chez la vache. *Le Point Vét.*, 112-117.
- Darko Gereš, Branimira Ževrnja, Damir Žub, Robert Zobel, Berislav Vuli, Neven Staklarevi, Koraljka Gracin, 2011. Asymmetrical functional activities of ovaries and tubular part of symmetrical functional activities of ovaries and tubular part of reproductive organs of dairy cows. *Vet. Arhiv.*, 81(2), 187-198.
- Derivaux J., Ectors F., 1980. *Physiologie de la gestation et obstétrique vétérinaire*. Editions du Point Vétérinaire, 71p.
- Driancourt M.A., 1991. Follicular dynamics in sheep and cattle. *Theriogenology*, 35(1), 55–79.
- Drion P. V., Baeckers J.F., Derkenne F., Hanzen CH., 2000. Le développement folliculaire chez la vache de mécanisme hormonal au cours du cycle et du post partum. *Ann. Méd. Vét.*, 144, 385- 404.
- Drion P.V., Beckers J.F., Ectors F.J., Hanzen C., Houtain J.Y., Lonergan P., 1996. Régulation de la croissance folliculaire et lutéale : Folliculogénèse et atresie. *Le Point Vét.*, 28, numéro spécial "Reproduction des ruminants".
- Duby R.T., Browning T., Carey D., Black D.L., 1985. Progesterone synthesis and histology of postpartum bovine corpora lutea. *Theriogenology*, 23(4), 619-630.

- Ennuyer M., 2000. Les vagues folliculaires chez la vache, application pratique à la reproduction. *Le Point Vét.*, 31,377-383.
- Fortune J.E., 1994. Ovarian follicular growth and development in mammals. *Biol. Reprod.*, 50, 225- 232.
- Fourichon C, Seegers H, Malher X., 2000, Effect of disease on reproduction in the dairy cow. *Theriogenology*, 53, 1729-1759.
- Ginther O.J., Kastelic J.P., Knopf L., 1989a. Composition and characteristics of follicular waves during the bovine estrous cycle. *Anim. Reprod. Sci.*, 20, 187-200.
- Gong J.G., Bram LEY.TA., 1993. The effect of recombinant bovine somatotropin on ovarian follicular growth and development in heifers. *J. Reprod. Fert.*, 97,247-254.
- Greenwald G.S., 1972. Of eggs and Follicles. *Am. J. Anat.*, 135,1-4.
- Gressier B., 1999. Étude de l'influence du rapport FSH/LH dans le cadre de la super ovulation chez la vache .Th. Med, Nante, n°85.
- Hansel W., Concannon P. W., Lukaszewska J. H., 1973. Corpora lutea of the large domestic animals. *Biol. Reprod.*, 8, 222-245.
- Hanzen C.H., Lourtie O., Drion P.V., 2000. Le développement folliculaire chez la vache. Aspects morphologiques et cinétiques. *Ann. Méd. Vét.* 144,223-235.
- Hanzen C.H., 2013-2014. Applications de l'échographie à la reproduction des ruminants. Thèse : Med Vét, Université de Liège, 79p.
- Hirshfield A.N., 1989. Rescue of atretic follicles in vitro and in vivo. *Biol. Reprod.*, 40, 181-190.
- Hughes F.M., Gorospe W.C., 1991. Biochemical identification of apoptosis (programmed cell death) in granulosa cells: evidence for a potential mechanism underlying follicular atresia. *Endocrinology*, 129, 2415-2422.
- Kahn W., 1994. Examen échographique des bovins. In : Atlas de diagnostics échographiques. Editions Maloine, Paris, 83-185.
- Kastelic J.P., Pierson R.A., Ginther O.J. 1990. Ultrasonic morphology of corpora lutea and central luteal cavities during the estrous cycle and early pregnancy in heifers. *Theriogenology*, 34(3), 487- 498.
- Khaton R., Sarder M.J.U., Gofur M.R., 2015. Biometrical Studies of Reproductive Organs of Dairy Cows of Different Genotypes in Bangladesh. *Asian Journal of Animal Sciences*, 9(6), 388-395.
- Ko J.C.H., Kacstelic.J., Schallenberger E., Ginther O., 1989. Ovarian follicular dynamics during the œstrus cycle in heifer. *J. Reprod. Fert.*, 91,511-519.
- Kruip T.A.M., Dieleman S.J., 1982. Macroscopic classification of bovine follicles and its validation by micromorphological and steroid biochemical procedures. *Reprod. Nutr., Develop.*, 22, 465-473.
- Kumar S., Ahmed F.A., Bhadwal M.S., 2004. Biometry of female genitalia of Murrah buffalo (*Bubalus bubalis*). *Indian J. Anim. Reprod.* 25(2), 143-145.
- Kunbhar H.K., Samo M.U., Memon A., Solangi A.A., 2003. Biometrical Studies of Reproductive Organs of Thari Cow. *Pakistan Journal of Biological Sciences*, 6, 322-324.
- Leveille R., Difruscia R., Breton L., 1995. L'échographie en médecine vétérinaire. *Méd. Vét. Québec.*, 25, 52-57.
- Mai W., Begon D., Chetboul V., 1994. L'échographie en médecine vétérinaire canine et féline : Bases physiques et applications. *Ecole Nationale Vétérinaire d'Alfort*, 1-17.
- Mai W., 1999. L'image échographique : formation et qualité. *Le Point vêt*, 30, (201), 499-504.

- Memon M.A., 1996. Diagnosis of Pregnancy and Infertility by Rectal Palpation: Bovine Obstetrics. DVCS Washington State University, Pullman, 65-68.
- Mialot J.P., Constant F., Chastant-maillard S., Ponter AA, Grimard B., 2001. La croissance folliculaire ovarienne chez les bovins : nouveautés et applications. J. Européennes de la Société Française de Buiatrie Paris, 163-168.
- Mialot J.P., Constant F., Dezaux P., Grimard B., Deletang F., Ponter A.A., 2003. Estrus Synchronization in Beef Cows: Comparison between gnrh+pgf2alpha+gnrh and prid+pgf2alpha+ecg. Theriogenology, 60 (2), 319-330.
- Morris C.A., Price C.A., Day A.M., 1993. A note on ovarian measurements in cows with or without a history of twinning. New Zealand Journal of Agricultural Research, 36(2), 237-241
- Niswender C.D., Jucngcl J.L, Meguire W.J., Belfiore C.J., Wiltbank M.C., 1994. Luteal function: the estrous cycle and early pregnancy. Biol. Reprod., 50, 239-247.
- Pathak D., Bansal N., 2012. Gross morphological studies on hypothalamo-hypophyseal-ovarian axis of indian buffalo. Ruminant Science, 4(2), 137-143.
- Pawson A.J., Mcneilly A.S., 2005. the pituitary effects of GnRH. Anim. Reprod. Sci., 88(1-2), 75-94.
- Peters A.A., Ball P.J.H., 1987. Reproduction in cattle. Bontterworths England.
- Picton H.M., Tsonis C.G., McNeilly A.S., 1990. FSH causes a time-dependent stimulation of preovulatory follicle growth in the absence of pulsatile LH secretion in ewes chronically treated with gonadotrophin-releasing hormone agonist. J. Endocrinol, 126, 297-307.
- Pierson R.A., et Ginther O.J., 1988. Ultrasonic Imaging of the ovaries and uterus in cattle. Theriogenology, 29, 21-37.
- Pierson R.A., Kastelic J.P., Ginther O.J., 1988. Basic principles and techniques for transrectal ultrasonography in cattle and horses. Theriogenology, 29, 3-20.
- Priedkalns J., Weber AF., 1968. Ultrastructural studies of the bovine Graafian follicle and corpus luteum. Z. Zellforsch Mikrosk Anat., 91, 554-573.
- Reinaldo F., Cooke., 2009. Basics of Reproductive Fonction in Beef Cows. Beef Cattle Library. Oregon University, 1-4.
- Roche J.F., Boland M.P. 1991. Turnover of dominant follicles in cattle of different reproductive states. Theriogenology, 35(1), 81-90.
- Royal., Tainturier D., Freneyj., 1982. Mise au point sur les possibilités actuelles de détection des chaleurs chez la vache. Rév. Méd. Vét. 133, 305-314.
- Savio JD., Bongers H., Drost M., Lucy M.C., Thatcher W.W., 1991. Follicular dynamics and superovulatory response in Holstein cows treated with FSH-P in different endocrine states. Theriogenology, 35(5):915-29.
- Siddiqui H.U.R., Ahmad A., Khan M.Z., 2005. Biometrical studies of testes of ram. J. Agric. Social Sci., 1, 78-79.
- Sirard M.A., Florman H.M., Leiberied rutledge M.L., 1989. Timing of nuclear progression and proteine syntesis necessary for meotic maturation of bovie oocyt. Boil. Repord, 40, 1257-1283.
- Sirois J., Fortune J.E., 1988. Ovarian follicular dynamics during the oestrous cycle in heifers monitored by real-time ultrasonography. Biol. of Reprod, 39, 308-317.
- Skarzynski D.J., Jaroszewski J.J., Okuda K., 2001. Luteotropic Mechanisms in the Bovine Corpus Luteum: Role of Oxytocin, Prostaglandin F20C/ Progesterone and Noradrenaline. J. Reprod. Dev., 47(3), 125-137.
- Stevenson B.R., Paul B.L., 1989. The molicular constituents of in the cellular junction. Cur.

Opin. Cell. Biol., 884-891.

- Stevenson J.S., 2007. Clinical Reproductive Physiology of the Cow In: Youngquist R.S and Threlfall W.R (eds). Current Therapy in Large Animal Theriogenology, Elsevier Saunders, St Louis, 258-270.
- Tamane R., 2003. Investigation of the morphofunctional changes of the corpus luteum of ovaries in physiological processes in the cow and of morphofunctionality of cow's ovarian cvsts. Institute of Anatomy and Antropology, Riga Stradina University, 31p.
- Thibault C., Levasseur M.C., 2001.la reproduction chez les mammifères et l'homme. INRA., Ellips, paris, 928p.
- Thibier M., 1976. Quelques aspects de la maîtrise des cycles sexuels de la femelle chez les bovins, Rec., Méd., Vét .152(7-8) ,433-422.
- Wangji S.A., Fortier M.S., Siurand M.A., 1992.Didderential reponse to gonadotropines E2 in ovarian tissue during prenatal and postnatal development.Biol,Reprod,46,1034-1041.
- Wattiaux A. M., 2006. Détection des chaleurs, saillie naturelle et insémination artificielle. In Reproduction et sélection génétique, Babcock Institute, 1-4.
- Webb R., Gong J.G., Law A.S., 1992. Control of ovarien function in cattle. J. Repord. Fert., Supp 45,141-156.
- Westergard L., Celleesen H., Hyttel L.,1985. Meiosis inducing substances (MIS) in bovine Preovulatory follicules, 20,217-221.
- Xavier P.R., Leão R.A.C., Oliveira e Silva P.V.D., Marques Júnior A.P., 2012. Histological characteristics of the corpus luteum of Nelore cows in the first, second and third trimester of pregnancy. Arq. Bras. Med. Vet. Zootec., 64(2), 505-509.