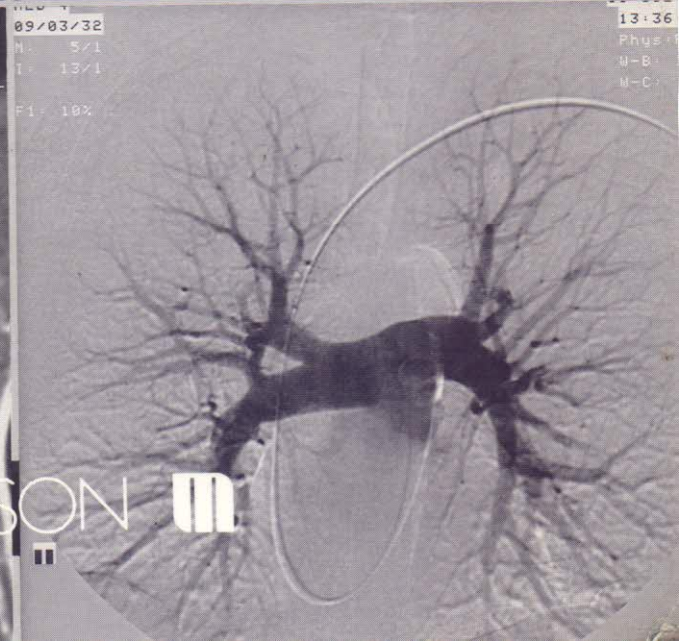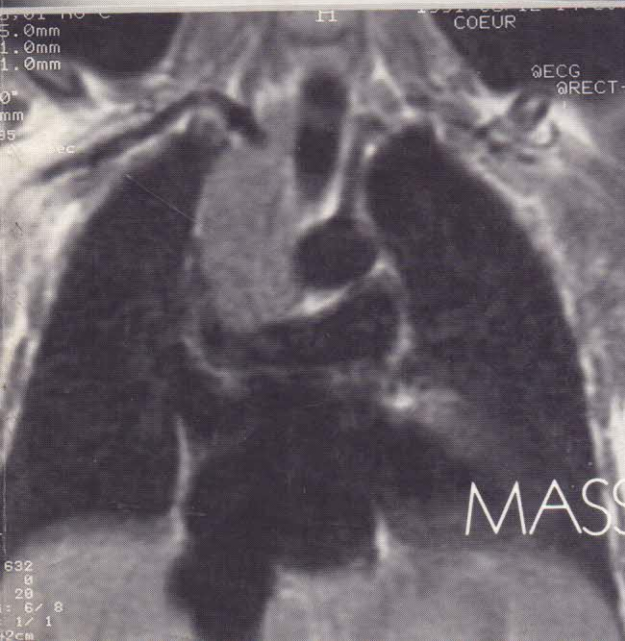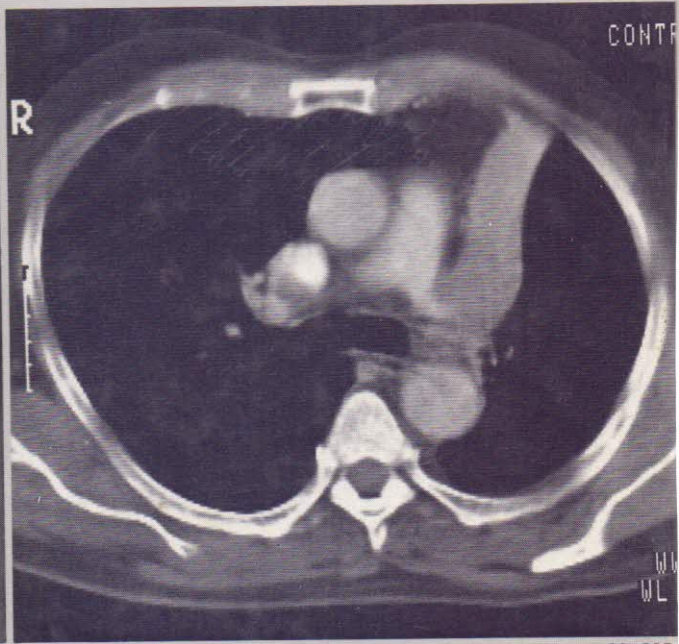
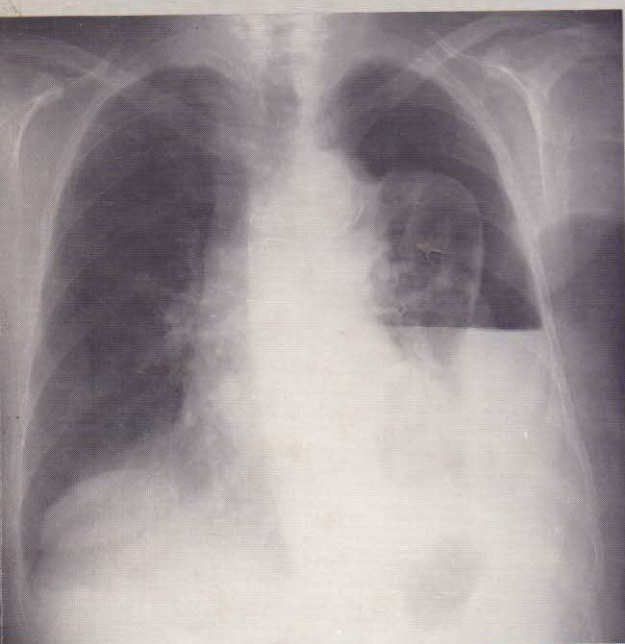


Collection d'imagerie radiologique

Radiologie des affections thoraciques

Sébastien LANGE
Traduction par M. Bléry



MASSON 

TABLE DES MATIÈRES

PRÉFACE, par S. LANGE	V
CHAPITRE PREMIER. — <i>Technique et aspects normaux</i>	1
Examen radiographique	2
Incidence de face en postéro-anérieur, 2. Radiographie de profil, 4. Radiographie en oblique du thorax, 5. Incidence en lordose, 5. Radioscopie, 5.	
Aspect normal de la radiographie du thorax	6
Structure de la paroi thoracique, 6. Diaphragme, 10. Plèvre, 11. Parenchyme pulmonaire, 18. Système trachéobronchique, 19. Systèmes vasculaires, 21, Médiastin, 26.	
Tomographie	27
Tomodensitométrie	27
Scintigraphie	30
Angiographie pulmonaire	40
Bronchographie	42
Imagerie en résonance magnétique	42
CHAPITRE 2. — <i>Maladies pulmonaires</i>	49
Malformations	49
Séquestration pulmonaire, 49. Kystes bronchogéniques, 50. Malformation kystique adénomatoïde du poumon, 52. Agénésie, aplasie, hypoplasie, 53. Emphysème lobaire congénital, 55. Malformations vasculaires, 56.	
Maladies inflammatoires pulmonaires	60
Pneumonie, 60. Abscès du poumon, 66. Tuberculose, 68. Infections fongiques, 78. Maladies parasitaires, 83. Sarcoidose, 86. Maladies auto-immunes, 90. Pneumopathies à éosinophiles, 94. Pneumonie postradique, 95.	
Maladies pulmonaires obstructives chroniques	97
Emphysème, 97. Formes cliniques de l'emphysème, 102. Bronchectasies, 105. Bronchites chroniques, 109. Asthme bronchique, 111.	
Affections par aspiration et pneumoconioses	111
Aspiration de corps étranger, 111. Pneumoconioses par poussières inorganiques, 113. Pneumoconioses par poussières organiques, 124. Lésions pulmonaires, 124. Lésions pulmonaires par vapeurs et gaz nocifs, 125. Maladie des silos, 126.	
Tumeurs	126
Tumeurs bénignes, 126. Carcinose bronchogénique, 130. Métastases pulmonaires, 145. Lymphome malin, 150.	
Maladies vasculaires	155
Hypertension pulmonaire, 155. Formes inhabituelles d'hypertension pulmonaire, 158. Thrombo-embolies pulmonaires, 159. Congestion pulmonaire, 162.	

TABLE DES MATIÈRES

Traumatismes thoraciques	170
Traumatismes de la paroi thoracique, 171. Traumatisme de la plèvre, 172. Traumatismes pulmonaires, 175. Traumatismes du médiastin, 179. Traumatismes du diaphragme, 180.	
Maladie de la plèvre	181
Épanchement pleural, 181. Pneumothorax, 187. Épaississement pleural et fibrothorax, 188. Mésiothéliome pleural, 191.	
Affections médiastinales	193
Déplacement médiastinal, 193. Collections gazeuses médiastinales, 193. Élargissement non tumoral du médiastin, 195. Élargissement médiastinal tumoral, 197. Paralysie diaphragmatique, 202. Abcès sous-phrénique, 205. Hernies diaphragmatiques, 205. Tumeurs diaphragmatiques, 207. Affections de la paroi thoracique, 208.	
CHAPITRE 3. — <i>Sémiologie radiologique et diagnostic différentiel</i>	211
Opacité se conformant aux structures anatomiques	211
Hémithorax opaque, 211. Opacités lobaires petites et rondes, 255. Opacités linéaires, 262. Syndrome interstitiel réticulé, 268. Clartés kystiques, cavités, 277. Calcifications intrapulmonaires, 283. Calcifications médiastinales, 288. Hyperclartés, 290.	
BIBLIOGRAPHIE	295
INDEX ALPHABÉTIQUE DES MATIÈRES	303