

LA RADIOLOGIE DE POCHE

Rachis

Les 100 principaux diagnostics

Brant-Zawadzki

Chen

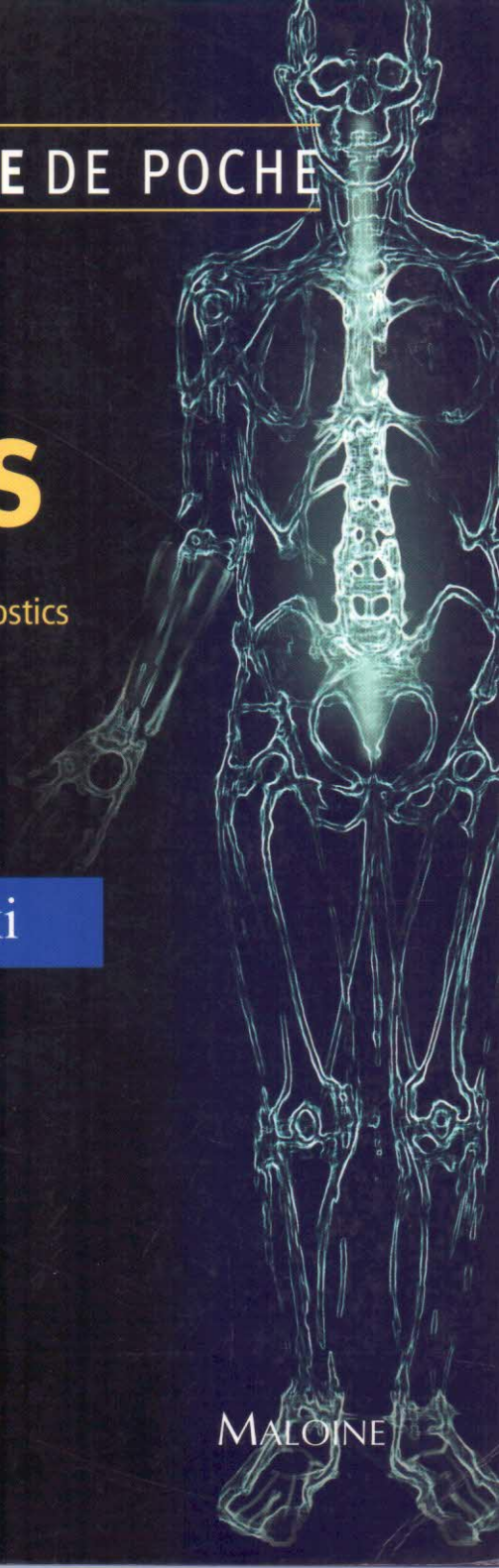
Moore

Salzman

Osborn



MALOINE



Sommaire

Malformations congénitales

Adhérence médullaire	3
<i>Mark Z Chen MD</i>	
Anomalies de segmentation	6
<i>Kevin R Moore MD</i>	
Diastématomyélie	9
<i>Kevin R Moore MD</i>	
Dysplasies de la dure-mère	12
<i>Kevin R Moore MD</i>	
Fistule dermique	15
<i>Mark Z Chen MD</i>	
Fusion des racines nerveuses	18
<i>Kevin R Moore MD</i>	
Jonction craniocervicale	21
<i>Kevin R Moore MD</i>	
Kyste entéroïde	24
<i>Mark Z Chen MD</i>	
Lipomyélocèle	27
<i>Mark Z Chen MD</i>	
Lombalgies de l'enfant	30
<i>Mark Z Chen MD</i>	
Maladie de Scheuermann	33
<i>Mark Z Chen MD</i>	
Malformation d'Arnold-Chiari I	36
<i>Mark Z Chen MD</i>	
Myéломéningocèle	39
<i>Kevin R Moore MD</i>	
Scoliose	42
<i>Mark Z Chen MD</i>	
Sténose spinale congénitale	45
<i>Kevin R Moore MD</i>	
Syndrome de régression caudale	48
<i>Kevin R Moore MD</i>	
Ventricule terminal	51
<i>Kevin R Moore MD</i>	

Traumatologie

Commotion médullaire	57
<i>Michael Brant-Zawadzki MD</i>	
Dissection de l'artère vertébrale	60
<i>Mark Z Chen MD</i>	
Fracture cervicale par flexion-extension	63
<i>Michael Brant-Zawadzki MD</i>	
Fracture de Jefferson	66
<i>Michael Brant-Zawadzki MD</i>	
Fracture de l'apophyse odontoïde	69
<i>Michael Brant-Zawadzki MD</i>	
Fracture du pendu	72
<i>Michael Brant-Zawadzki MD</i>	
Fracture lombaire avec déchirure durale	75
<i>Michael Brant-Zawadzki MD</i>	
Fracture par insuffisance osseuse du sacrum	77
<i>Mark Z Chen MD</i>	

Kyste méningé de type II	246
<i>Mark Z Chen MD</i>	
Lipomatose épidurale	249
<i>Mark Z Chen MD</i>	
Méningocèle sacrée postérieure	251
<i>Mark Z Chen MD</i>	
Tumeur épidermoïde	254
<i>Mark Z Chen MD</i>	

Complications postopératoires

Défaillance/suivi des prothèses	259
<i>Mark Z Chen MD</i>	
Dégénérescence accélérée post-chirurgicale	262
<i>Kevin R Moore MD</i>	
Fibrose périurale	265
<i>Mark Z Chen MD</i>	
Pseudoméningocèle	268
<i>Kevin R Moore MD</i>	
Syndromes de fuite du LCR	271
<i>Anne G Osborn MD</i>	

Lésions vasculaires

Fistule artérioveineuse durale	277
<i>Kevin R Moore MD</i>	
Hématome épidural spontané	280
<i>Mark Z Chen MD</i>	
Hématome sous-dural spinal	283
<i>Mark Z Chen MD</i>	
Infarctus de la moelle épinière	286
<i>Mark Z Chen MD</i>	
Malformation artérioveineuse	289
<i>Karen L Salzman MD</i>	
Malformation caverneuse	292
<i>Karen L Salzman MD</i>	

Altérations de la moelle osseuse vertébrale

Hématopoïèse extramédullaire	297
<i>Mark Z Chen MD</i>	
Maladie de Paget de l'os	300
<i>Mark Z Chen MD</i>	
Moelle osseuse vertébrale hyperplasique	303
<i>Mark Z Chen MD</i>	
Moelle osseuse vertébrale post-radiothérapie	306
<i>Mark Z Chen MD</i>	
Myélome multiple	309
<i>Mark Z Chen MD</i>	

Imagerie des nerfs périphériques et des plexus

Avulsion du plexus brachial	315
<i>Kevin R Moore MD</i>	
Névrome du plexus brachial	318
<i>Kevin R Moore MD</i>	
Plexite radique	321
<i>Kevin R Moore MD</i>	