

**J. BRIZON et J. CASTAING**

PROFESSEURS  
A LA FACULTE DE MEDECINE



**FASCICULE IX**

# LES FEUILLETS D'ANATOMIE

POUR LA PRÉPARATION DES CONCOURS HOSPITALIERS  
ET DES EXAMENS DE LA FACULTÉ DE MÉDECINE

## NERFS DU MEMBRE INFÉRIEUR

NERF CRURAL  
NERF OBTURATEUR  
PLEXUS SACRE  
NERF GRAND SCIATIQUE  
NERF SCIATIQUE  
POPLITE INTERNE  
NERF SCIATIQUE  
POPLITE EXTERNE

B.61-50  
fasc 9  
EX 1

**LIBRAIRIE MALOINE S. A.**

27, Rue de l'École-de-Médecine, Paris-VI

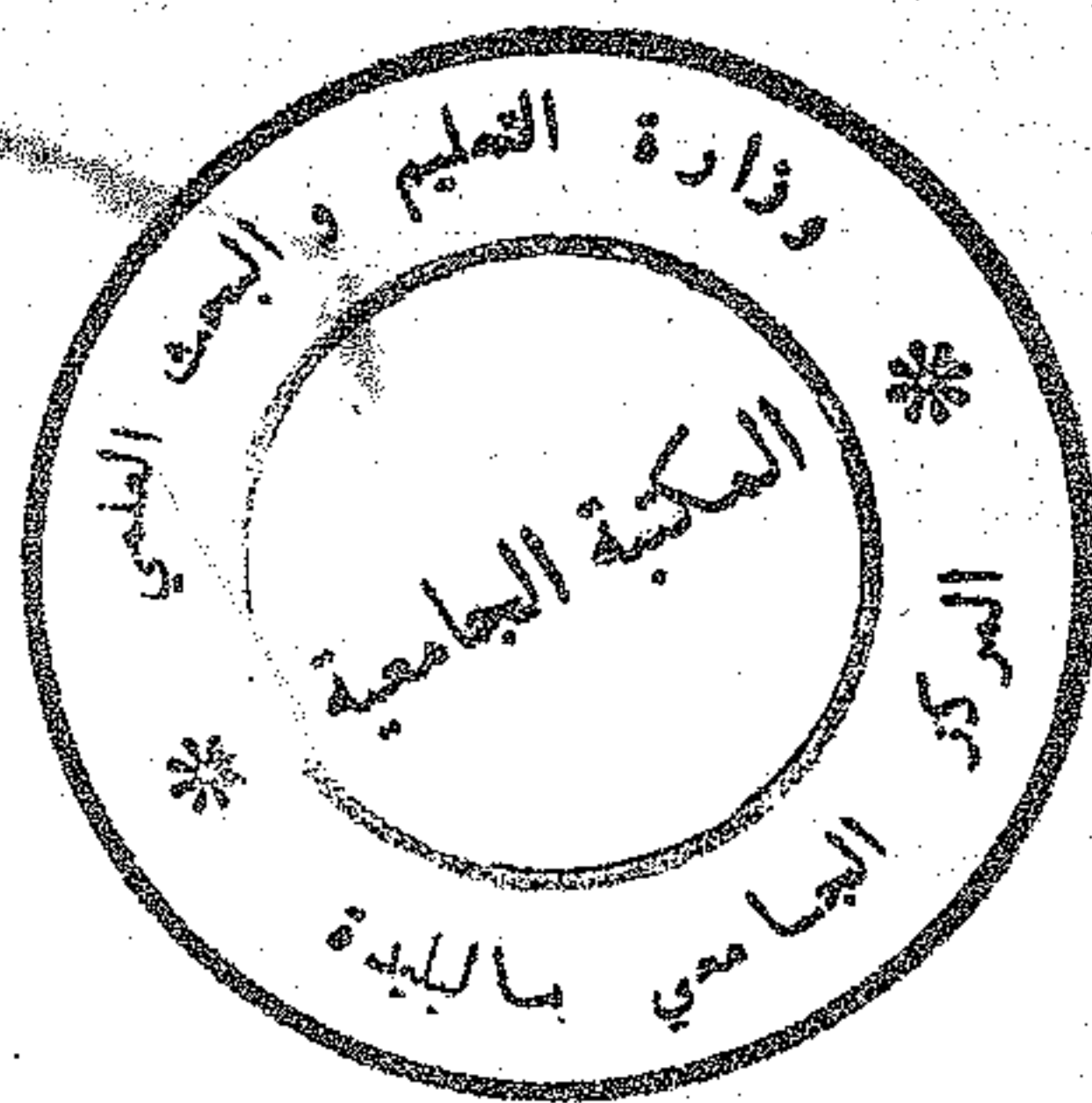






B.61-50 F.9 EX.1

D. 61-50  
Fasc. 9  
EX. 1



## NERF CRURAL

Branche terminale externe du plexus lombaire.  
Nerf *mixte*, moteur et sensitif.

### Origine

- Par 3 racines naissant des branches antérieures de L2, L3, L4.
- Dans la région lombaire entre les deux plans du psoas.

### Trajet :

- Le tronc du nerf crural est constitué au niveau de L5.
- Il est d'abord entre les 2 plans du psoas, puis apparaît à son bord externe et descend dans la fosse iliaque interne.
- Il traverse l'espace de Bogros avant de passer sous l'arcade crurale et apparaît à la partie supérieure du triangle de Scarpa.

### Terminaison

A 1 cm au-dessous de l'arcade crurale en 4 branches.

## RAPPORTS

### I — DANS LA REGION LOMBAIRE

Ce sont les rapports des racines :

#### 1° Elles sont situées entre les 2 plans du psoas :

- corporéal en avant,
- costoïdal en arrière.

#### 2° Dans le même espace cheminant :

- Les abdomino-génitaux et le fémoro-cutané sont en dehors et au-dessus.
- Le génito-crural se porte en avant vers le plan corporéal du psoas.
- Le nerf obturateur est en dedans : ses racines passent en avant de celles du crural.
- La racine supérieure du tronc lombo-sacré est à distance, en dedans.
- La veine lombaire ascendante passe en avant ou en arrière des racines. Elle est en dedans du tronc ainsi que les artères lombaires.



# LISTE DES FASCICULES

## FASCICULE I

### OSTEOLOGIE DU MEMBRE SUPERIEUR

Clavicule	Cubitus
Omoplate	Carpe
Humérus	Métacarpe
Radius	Phalange

## FASCICULE II

### OSTEOLOGIE DU MEMBRE INFERIEUR

Os iliaque	Astragale
Fémur	Calcanéum
Rotule	Tarse antérieur
Tibia	Métatarse - Phalanges
Péroné	

## FASCICULE III

### ARTHROLOGIE DES MEMBRES

#### MEMBRE SUPERIEUR

Ligaments coraco-claviculaires  
Articulation de l'épaule  
Articulation du coude  
Articulation radio-carpienne

#### MEMBRE INFERIEUR

Ligaments sacro-sciatiques  
Membrane obturatrice  
Echancrures sciatiques  
Articulation coxo-fémorale  
Articulation du genou  
Articulation tibio-tarsienne

## FASCICULE IV

### MUSCLES DU MEMBRE SUPERIEUR

Muscles de l'épaule	Muscles et loges de l'avant-bras
Muscles pectoraux	Gaines des tendons fléchisseurs
Parois du creux axillaire	Muscles et loges de la main
Muscles et loges du bras	

## FASCICULE V

### MUSCLES DU MEMBRE INFERIEUR

Muscles fessiers	Muscles et loges de la jambe
Muscles pelvi-trochantériens	Muscles pédieux
Muscles et loges de la cuisse	

## FASCICULE VI

### VAISSEAUX DU MEMBRE SUPERIEUR

Artère axillaire	Artères de la main
Artère humérale	Veines superficielles
Artères de l'avant-bras	Lymphatiques du creux axillaire
Réseau artériel péri-articulaire du coude	

## FASCICULE VII

### VAISSEAUX DU MEMBRE INFERIEUR

Branches extra-pelviennes de l'artère hypogastrique	Réseau artériel péri-articulaire du genou
Artère fémorale	Veines superficielles
Artère poplitée	Lymphatiques du triangle de Scarpa
Artères de la jambe	Canal calcanéen

## FASCICULE VIII

### NERFS DU MEMBRE SUPERIEUR

Plexus brachial	Nerf circonflexe
Nerf médian	Nerf radial
Nerf musculo-cutané	Innervation sensitive de la main
Nerf brachial cutané interne et son accessoire	Canal carpien
Nerf cubital	Tabatière anatomique

## FASCICULE IX

### NERFS DU MEMBRE INFERIEUR

Nerf crural	Nerf grand sciatique
Nerf obturateur	Nerf sciatique poplitée interne
Plexus sacré	Nerf sciatique poplitée externe

## FASCICULE X

### OSTEOLOGIE DE LA TETE (I<sup>o</sup> partie)

Frontal	Pariétal
Ethmoïde	Occipital
Sphénoïde	Trous et canaux de la base du crâne
Temporal	

## FASCICULE XI

### OSTEOLOGIE DE LA TETE (II<sup>o</sup> partie) ET DU TRONC

Maxillaire supérieur	Fosse ptérygo-maxillaire
Palatin - Unguis - Vomer	Fosse temporale
Malaire	Os hyoïde
Os propres du nez - Cornet inférieur	Vertèbres
Maxillaire inférieur	Sacrum
Fosses nasales osseuses	Côtes
Cavités orbitaires	Sternum

## FASCICULE XII

### MUSCLES DU COU ET DU TRONC

Muscle sterno-cléido-mastoïdien	Canal inguinal
Muscles masticateurs	Muscle psoas-iliaque
Muscles de la paroi abdominale	Diaphragme

## FASCICULE XIII

### VAISSEAUX DU COU

Artère sous-clavière	Artère carotide externe
Artère carotide primitive	Veine jugulaire interne
Artère carotide interne	

## FASCICULE XIV

### THORAX

Trachée	Crosse de l'aorte
Œsophage	Culs-de-sac de la plèmon
Cœur (configuration externe et interne, rapports)	Ligament triangulaire
Péricarde	Pédicules pulmonaires