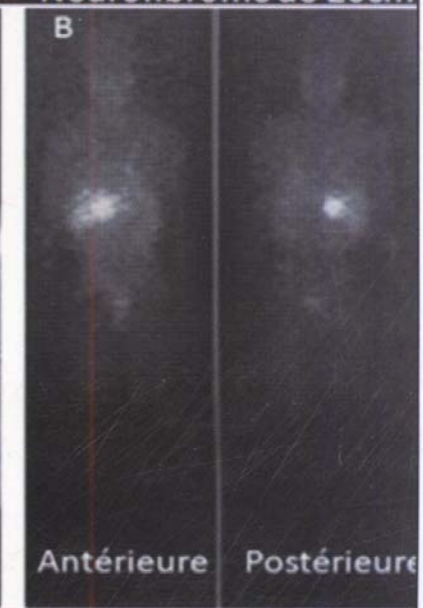
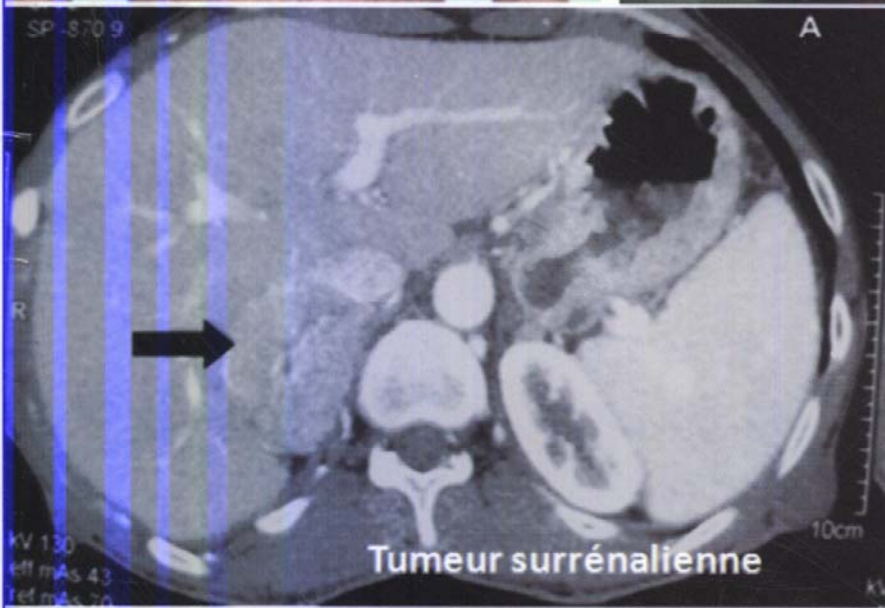
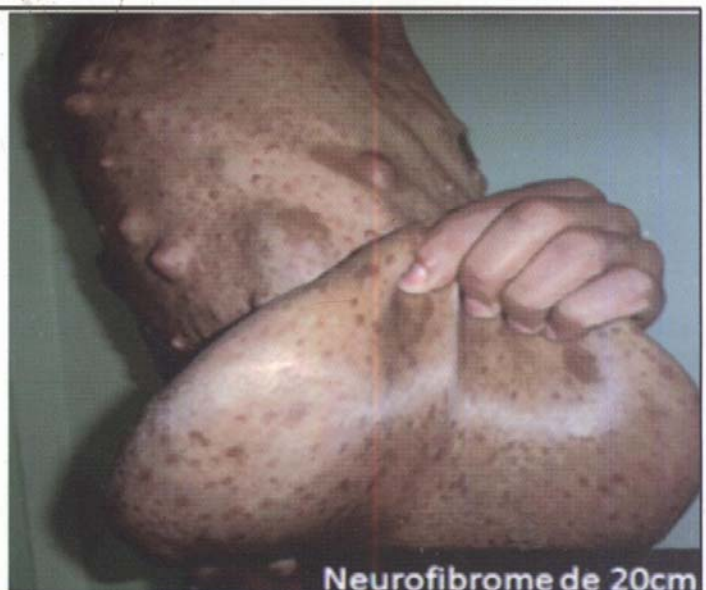
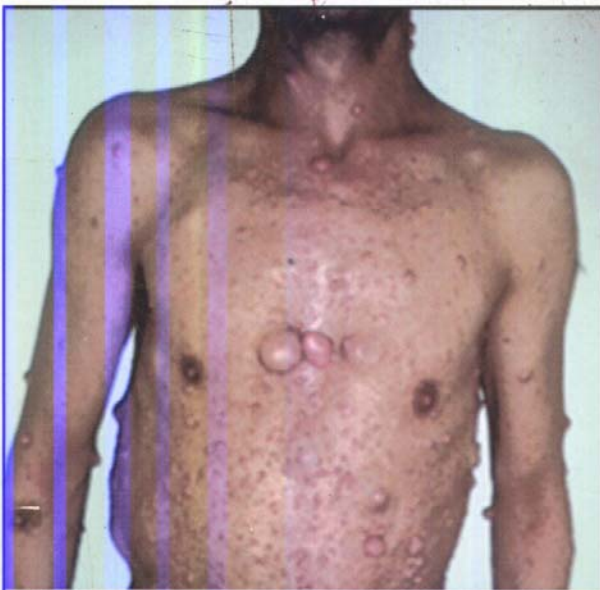
FARIDA CHENTLI

SAID AZZOUG

OBSERVATIONS EXCEPTIONNELLES EN ENDOCRINOLOGIE



OFFICE DES PUBLICATIONS UNIVERSITAIRES

TABLE DES MATIERES

Syndrome de résistance aux hormones thyroïdiennes.....	5
Prolactinomes et adénomes somatotropes ectopiques.....	9
Phéochromocytome malin silencieux d'évolution foudroyante.....	13
Paragangliome carotidien.....	17
Puberté précoce et astrocytome chez la fille.....	21
Forme pédiatrique d' hyperparathyroïdie Jaw Tumor Syndrome.....	25
Prolactinome masculin géant révélé par une obstruction nasale.....	29
Une forme historique de la Maladie de Von Recklinghausen.....	33
Rechute d'histiocytose Langerhansienne pédiatrique révélée par un syndrome plyuro-polydipsique.....	37
Rhinorrhée et agonistes dopaminergiques.....	41
Paragangliome pelvien.....	45
Syndrome 49XXXXY révélé à la naissance par un micro pénis.....	49
Phéochromocytome malin et neurofibromatose de type 1.....	53
Insuffisance ovarienne prématurée et insuffisance ante hypophysaire congénitale.....	57
Acromégalo-gigantisme avec cardiomyopathie dilatée et thrombus intra cardiaque.....	61
Une aménorrhée primaire cachant un Y : syndrome de résistance aux androgènes.....	65
Pycnodysostose et retard statural.....	69
Hémi agénésie thyroïdienne révélée à un âge très avancé.....	75
Maladie de Graves Basedow et trisomie 21.....	79
Syndrome de Wolfram : diagnostic souvent tardif malgré un début précoce.....	83
Insulinome et grossesse.....	89
Association prolactinome et schwannome vestibulaire.....	93
Métastases surrenaliennes et amygdaliennes révélatrices d'un carcinome pulmonaire.....	97
Syndrome de Cushing non ACTH dépendant observé durant le post partum immédiat : rôle de la grossesse.....	103
Tumeurs hypophysaires et syndrome pyramidal.....	109
Hyperplasie hypophysaire et hypothyroïdie primaire chez une fillette porteuse d'un syndrome de Down.....	113

Pleuropéricardite secondaire à un traitement par bromocriptine.....	117
Syndrome de Klinefelter et Leydigome.....	123
Tumeurs brunes diffuses.....	127
Carcinome papillaire de la thyroïde intra ovarien.....	133
Cushing pédiatrique du à une hyperplasie nodulaire pigmentée des surrénales.....	139
Méningocèle transphénoïdal congénital : cause rare d'insuffisance ante hypophysaire.....	145
Syndrome de Culler-Jones ou hypopituitarisme et polydactylie axial.....	149
Annexe.....	153