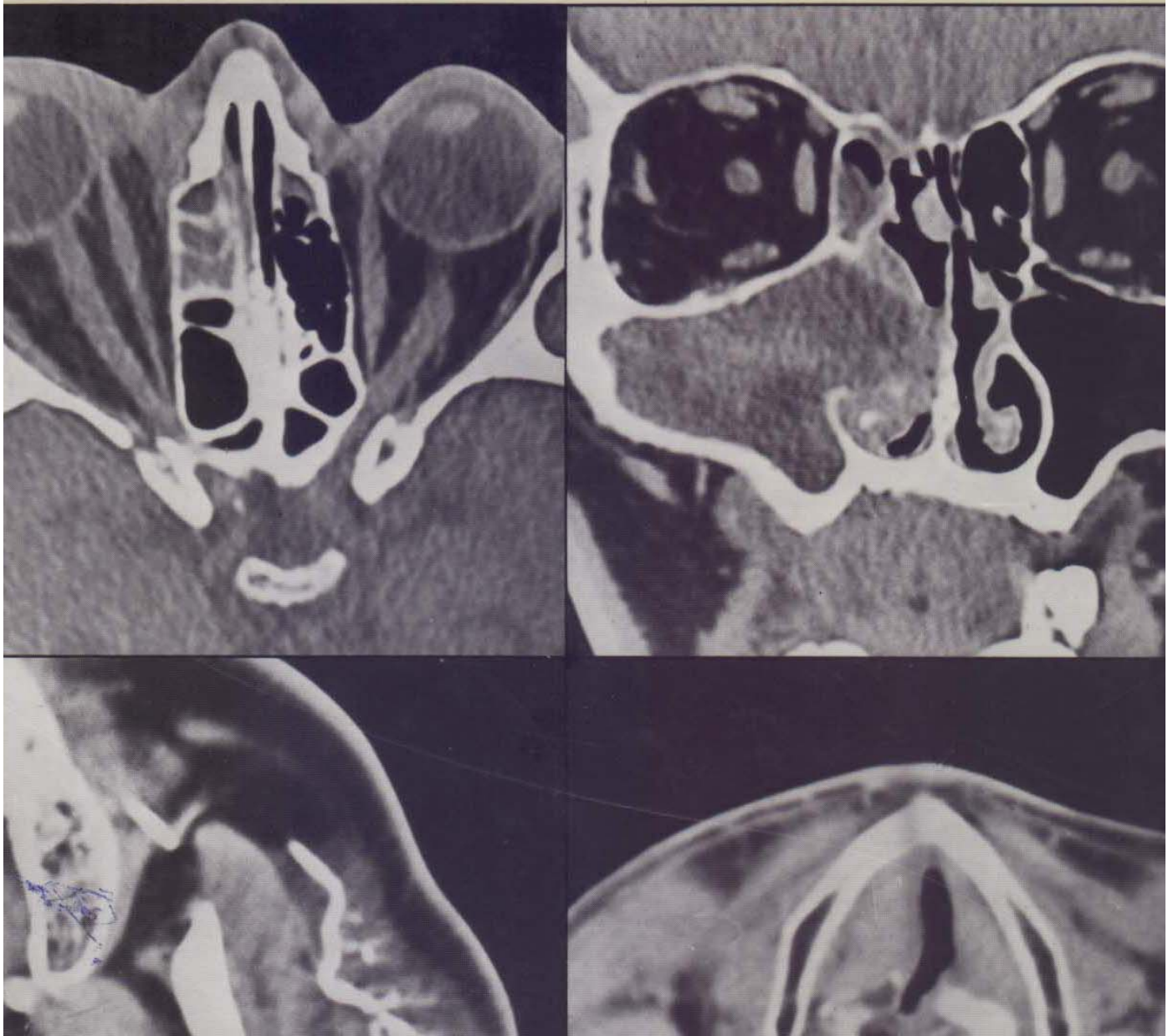


Collection d'imagerie radiologique

# Tomodensitométrie cervico-faciale

P. BOURJAT    J.-L. KAHN  
C. ROY    F. VEILLON



# TABLE DES MATIÈRES



PRÉFACE, par A. WACKENHEIM .....	v
CHAPITRE PREMIER. — <i>Orbites</i> .....	1
Technique d'examen .....	1
Radio-anatomie normale .....	2
Pathologie .....	6
<i>Les tumeurs oculo-orbitaires</i> .....	6
Les tumeurs du globe oculaire (6). Les tumeurs de l'orbite (9).	
<i>Les pseudo-tumeurs inflammatoires</i> .....	15
<i>Les endocrinopathies</i> .....	16
<i>Les traumatismes</i> .....	17
<i>Les pathologies diverses de l'orbite</i> .....	20
CHAPITRE 2. — <i>Fosses nasales et sinus</i> .....	25
Technique d'examen .....	25
Radio-anatomie normale .....	26
Les fosses nasales (26). Les sinus (27).	
Variantes du normal .....	27
Les hyperpneumatisations physiologiques (27). Les hypopneumatisations physiologiques (27).	
Pathologie .....	28
Les malformations (28). Les lésions inflammatoires (28). Les traumatismes du massif facial (31). Les tumeurs bénignes (32). Les pseudo-tumeurs (36). Les tumeurs malignes (42).	
CHAPITRE 3. — <i>Régions profondes de la face</i> .....	49
Technique d'examen .....	49
Radio-anatomie normale .....	50
La région rétro-zygomato-maxillaire (52). La région ptérygoïdienne (52). La fosse ptérygo-palatine (53).	
Pathologie .....	54
Pathologie locale (54). Pathologie régionale et par contiguïté (56).	
CHAPITRE 4. — <i>Régions parotido-massétérides</i> .....	65
Technique d'examen .....	65
Radio-anatomie normale .....	66
La région massétéridienne (66). La région parotidienne (67).	
Pathologie .....	69
Les hypertrophies massétérides (69). Les tumeurs de la région massétéridienne (70). Les tumeurs de la glande parotide (70). Les grosses parotides ou sialoses (76).	

CHAPITRE 5. — <i>Nasopharynx</i> .....	79
Technique d'examen .....	79
Radio-anatomie normale .....	80
Variantes du normal .....	83
Manœuvres physiologiques (83). La bourse pharyngienne (83). Les variations selon l'âge (83).	
Pathologie .....	84
Les tumeurs bénignes (84). Les tumeurs malignes (89).	
CHAPITRE 6. — <i>Régions inférieures de la face</i> .....	97
Technique d'examen .....	97
Radio-anatomie normale .....	97
La mandibule (97). Les régions sous-mandibulaires (99). Les régions linguale, sublinguales et sus-hyoïdienne médiane (99).	
Pathologie .....	99
<i>Pathologie mandibulaire</i> .....	100
Les tumeurs et kystes mandibulaires (100). Les traumatismes (101).	
<i>Pathologie du plancher buccal</i> .....	102
Les épithéliomas (102). Les autres processus tumoraux et les pseudo-tumeurs (102). La pathologie sous-mandibulaire (102).	
CHAPITRE 7. — <i>Larynx. Hypopharynx</i> .....	105
Technique d'examen .....	105
Radio-anatomie normale .....	107
Le squelette laryngé (109). Les cordes vocales (111). Les espaces adipeux (111). Les ventricules du larynx et les bandes ventriculaires (plis vestibulaires) (112). L'hypopharynx ou laryngo-pharynx (113).	
Pathologie .....	113
<i>Les tumeurs malignes</i> .....	113
Les épithéliomas (113). Les autres tumeurs malignes (118).	
<i>Les tumeurs bénignes et pseudo-tumeurs</i> .....	118
Les tumeurs bénignes vraies (119). Les pseudo-tumeurs (119). La pathologie du tractus thyroïdienne (119).	
<i>Les expansions cavitaires</i> .....	119
La laryngocèle (119). La pharyngocèle (120).	
<i>Les traumatismes du larynx</i> .....	120
Les traumatismes iatrogènes endo-laryngés (120). Les traumatismes externes du larynx (121).	
<i>Les complications infectieuses</i> .....	122
<i>Les paralysies laryngées</i> .....	122
CHAPITRE 8. — <i>Thyroïde et parathyroïdes</i> .....	123
Technique d'examen .....	123
Radio-anatomie normale .....	123
La glande thyroïde (123). Les glandes parathyroïdes (124).	
Pathologie .....	125
Pathologie thyroïdienne (125). Pathologie parathyroïdienne (127).	
Conclusion .....	128
INDEX ALPHABÉTIQUE DES MATIÈRES .....	129