

N° d'ordre :

الجمهورية الجزائرية الديمقراطية الشعبية

People's Democratic Republic of Algeria

وزارة التعليم العالي و البحث العلمي

Ministry of Higher Education and Scientific Research



معهد العلوم البيطرية
Institute of Veterinary
Sciences

جامعة البليدة 1
University Blida-1



Mémoire de Projet de Fin d'Etudes en vue de l'obtention du
Diplôme de Docteur Vétérinaire

**Principe des pathologies rencontrées chez le
cheval « club hippique de la Mitidja Blida »**

LaKHAL Hamza

TOUNSI Imene

Présenté devant le jury :

Président :	Dr DOUIFI	MCA	ISV/Blida 1
Examineur :	Dr DAHMANI.H	MCA	ISV/Blida 1
Promoteur :	Dr JOUDI	MCB	ISV/Blida 1
Co-promoteur :	Dr AOUINA.H	DMV	ISV/ Blida1

Année universitaire 2023/2024

Remerciement

Tout d'abord, nous souhaitons exprimer notre gratitude envers dieu, le tout puissant et le miséricordieux, pour nous avoir accordé la santé, la volonté, la patience et le courage de mener à terme ce modeste travail.

Nos remerciements les plus sincères vont à **Dr. DOUIFI**, président de notre jury, pour sa présence et sa contribution à ce projet.

Nous adressons nos profonds remerciements à **Dr. DAHMANI H**, examinateur de cette thèse, pour son évaluation de notre travail.

Nos remerciements les plus chaleureux vont à notre promoteur, **Dr. DJOUDI M et Co-promoteur Dr. AOUINA**, pour leur soutien indéfectible, leurs conseils avisés et leur encouragement constant.

Nous remercions également **Dr. GHADA ET CAVALIER FOUZI** pour leur générosité et leur aide inconditionnelle

Dédicace.

Je commence par remercier notre dieu grand et miséricordieux, de m'avoir donné la santé et la volonté d'entamer et de terminer le travail que je dédie a :

A mes très chers parents, pour leur soutien indéfectible, leurs encouragements. A mes sœurs et mon frère Adam.

A ma grande famille, en particulier à ma tante.

Je tiens à exprimer ma profonde gratitude à mon binôme hamza, ton soutien inébranlable, ta collaboration constante, qui ont été essentiels pour le succès de ce projet.

A mes amies adorables, Hanane, Dounia, Manel

A toutes les personnes qui m'ont toujours soutenu, encouragé et accompagné tout au long de mon parcours d'études supérieures.

IMENE

Dédicace

I dedicate this work

To my mom and dad who helped me a lot through all my years of school and now it ends with college.

I wanna thank my buddy and binome imene who have a heart of steel she was there for me from the begging to the end without her i wouldn't be able to end this work.

I wanna thank some of the teachers who helped me on the first year when i was lost.

I wanna thank my two freinds Samy and Aymen who they were so patient with me nagging about college.

i wanna thank my college especially Omar and Adel, they got a special place on my heart.

HAMZA

Résumé

Les atteintes de l'appareil locomoteur chez cheval sont un problème au quotidien tant pour le propriétaire, le cavalier ou le vétérinaire tant sa prise en charge s'avère difficile voire coûteuse et parfois irréversible. Notre travail a consisté à mettre en évidence ces pathologies par un simple observation sans pour autant mener une enquête à proprement dit.

Le document aborde dans un premier temps l'anatomie du pied chez cheval et dans un second temps les pathologies pouvant atteindre cet appareil si sensible. Notre observation des cas permis a permis de mettre en évidence les pathologies dans un club hippique comme celui de Blida où les chevaux sont utilisés pour l'obstacle ou encore l'endurance. Ce travail se voudrait une initiation destinée aux étudiants vétérinaires, aux vétérinaires eux même ou encore à un public averti.

Mots clés : cheval, pathologies du pied, diagnostic, traitement.

ملخص

يعد تلف الجهاز العضلي الهيكلي في الخيول مشكلة يومية للمالك او الفارس او الطبيب البيطري حيث تكون ادارتها صعبة بل و مكلفة و في بعض الاحيان لا رجعة فيها. يتألف عملنا من تسليط الضوء على هذه الامراض من خلال ملاحظة بسيطة دون اجراء تحقيق فعلي.

حيث تتناول الوثيقة اولا تشريح قدم الحصان و ثانيا الامراض التي يمكن ان تؤثر على هذا الجهاز . وقد مكنتنا ملاحظتنا للحالات من تسليط الضوء على الامراض في نادي الخيول مثل البليدة حيث تستخدم الخيول للقفز او حتى القدرة على التحمل ويهدف هذا العمل الى تقديمه لطلاب الطب البيطري و الاطباء البيطريين انفسهم او الجمهور المطلع .

الكلمات : الحصان- امراض القدم- التشخيص- العلاج

Abstract

Damage to the musculoskeletal system in horses is a daily problem for the owner, the rider or the veterinarian as its management proves difficult, even costly and sometimes irreversible. Our work consisted of highlighting these pathologies through simple observation without carrying out an actual investigation. The document firstly addresses the anatomy of the horse's foot and secondly the pathologies that can affect this device. So sensitive. Our observation of the cases made it possible to highlight the pathologies in horses are used for jumping or even endurance.

This work is intended as an initiation intended for veterinary students, veterinarians themselves or to an informed public.

Keywords : horse, foot pathologies, diagnosis, treatment

Sommaire

INTRODUCTION..... 01

Partie bibliographique

CHAPITRE 1: RAPPEL ANATOMIQUE DE SQUELETTE DE CHEVALE ET L'APPAREIL LOCOMOTEUR

1.	Squelette de cheval	05
2.	Anatomie d'appareil locomoteur de cheval.....	07
A.	Membre antérieur.....	07
1)	Structures ostéo-articulaires du membre antérieur.....	07
2)	Structures musculaires et tendineuses, ligamentaires du membre antérieur.....	08
B.	Membre postérieur	11
1)	Structures ostéo- articulaires du membre postérieur	11
2)	Structures musculaires, tendineuses et ligamentaires du membre postérieur.....	13
3)	Innervation du membre postérieur.....	15
C.	Le pied de cheval.....	15
1.	La boîte cornée.....	16
2.	La membrane kératogène	20
3.	Les organes complémentaires d'amortissement	21
4.	Vascularisation et innervation du pied de cheval.....	23
5.	La conformation et les aplombs du pied.....	24

CHAPITRE 2 : LES PRINCIPALES PATHOLOGIES DU PIED DU CHEVAL

1.	Les affections ostéo-articulaires.....	26
1.1	La fourbure.....	26
1.2	le syndrome naviculaire.....	26
1.3	Les suros.....	27

1.4	L'épanchement synovial « mollete»	28
1.5	L'arthrose.....	28
1.6	Le pied- bot.....	29

Partie expérimentale

1.1	Objectifs de l'étude.....	31
2.2	Matériels et méthodes.....	31
2.1	zone d'étude.....	31
2.1	Les caractéristiques de club hippique.....	31
2.3	Matériels et méthodes.....	32
3.3	Résultats et Discussion	32
	Conclusion.....	40
	Recommandations.....	41

Listes des figures

Figure1 : squelette de cheval.....	05
Figure 2 : les muscles, tendons et les ligaments de cheval.....	06
Figure 3 : os et articulation du membre thoracique.....	08
Figure 4 musculature de l'avant Bra.....	09
Figure5 : tendons de l'articulation du boulet	09
Figure6 : les ligaments métacarpo-digitaux de l'extrémité digitale de la main gauche.....	10
Figure7 : os du membre pelvien gauche « vue latérale ».....	11
Figure8 : structures musculaires et tendineuses de la jambe.....	13
Figure9 : schéma anatomique de la partie palmaire du pied.....	16
Figure10 : schéma des différentes parties anatomiques du sabot	17
Figure11 : Structure de sabot.....	17
Figure12 : structuration de la paroi du sabot	18
Figure13 : face palmaire d'un pied après dissection d'une partie du sabot.....	21
Figure14 : section d'un pied dans le plan frontal au niveau de coussinet plantaire.....	22
figure15 : section du pied de cheval.....	22
Figure16 : coupe transversale de coussinet digital.....	23
Figure17 : innervation du pied du cheval.....	24
Figure18 : axes du pied idéal par rapport au sol.....	24
Figure 19 : posture caractéristique du cheval atteint de fourbure.....	26
Figure 20 : mollette tendineuse et articulaire.....	27
Figure 21 : Articulation de l'arthrose.....	28
Figure22 : un pied de bot d'un cheval.....	29
Figure23 : Saute d'obstacle au niveau de club.....	31
Figure24 : robe alezan d'un cheval (photo personnelle).....	32
Figure25 : membre antérieur de cheval présente de fourbure. « Photo personnelle ».....	33
Figure 26: deuxième membre de cheval présente de fourbure. « Photo personnelle ».....	34

Figure27 : suros du postérieur.....	35
Figure28 : membre droit du cheval présente un épanchement synovial. « Photo personnelle.....	37
Figure29 : plaie d'été des antérieures « photos personnelles ».....	38
Figure30 : mélanome à base de la queue.....	39

INTRODUCTION

Le cheval, est un mammifère herbivore de la famille des équidés et de l'ordre des périssodactyles.¹ Au XIX^e siècle, la société utilise le cheval comme compagnon de travail et de labeur. Fidèle ami de l'homme, il se trouve dans les champs de travail avant devenir compagnon de loisirs. Aujourd'hui, devenu animal de compagnie, le cheval est soigné, protégé et essentiellement pour le sport,² et l'équitation de loisir consiste à monter le cheval pour le plaisir, c'est la forme d'équitation que l'on trouve dans les centres équestres et qui la plus pratiquée. Les centres équestres sont donc un lieu fondamental pour sensibiliser les cavaliers sur le comportement équin et le bien-être du cheval. Sa santé reste au cœur des préoccupations humaines, et les connaissances des pathologies auxquelles le cheval est exposé plus les pratiques médicales pour le soigner.³ Dans notre étude nous avons choisi de nous intéresser à les problèmes locomoteurs qui représentent une part importante des consultations en médecine vétérinaire, causant une diminution de performance ainsi qu'une limitation à l'utilisation de l'animal et par conséquent une perte économique importante pour le propriétaire ou l'entraîneur.

Il est important de garder en tête que la locomotion du cheval résulte d'une combinaison fonctionnelle et mécanique d'un ensemble de systèmes biologiques, le système musculo squelettique agit en association avec les systèmes nerveux et vasculaires mais également avec le système cardiovasculaires et respiratoires. Tous ces systèmes fonctionnent en synergie pour les contractions musculaires pour le déplacement de l'animal.⁴ Donc avant d'aborder les principales causes des problèmes locomoteurs il est nécessaire d'étudier l'anatomie des membres du pied.

Ce travail est structuré en deux parties. La première partie est une partie bibliographique, elle comprend deux chapitres. Le premier chapitre aborde les structures osseuses articulaires, puis les structures musculaires, tendineuses et ligamenteuses et enfin les structures nerveuses des membres et du pied, commencerons par le membre antérieur puis le membre postérieur avec la structure du pied et du sabot. Le deuxième chapitre présente les pathologies de l'appareil locomoteur. Dans la deuxième partie correspondant à la partie expérimentale dans laquelle les pathologies seront présentées puis discutées.

Partie bibliographique

CHAPITRE 1

**: RAPELL ANATOMIQUE DE SQUELETTE DE CHEVALE ET
L'APPAREILL LOCOMOTEUR**

1. Squelette de cheval :

La squelette de cheval est composé de 206 os et représente environ 8% de la masse du cheval. Il supporte les parties molles du corps, joue le rôle de structure et protège les organes vitaux. La colonne vertébrale se compose de 54 os tandis que la boîte crânienne en possède 34. Le cheval a 18 paires de côtes, le cheval n'a pas de clavicule, un trait commun à la plupart des ongulés, dont les mouvements des membres antérieurs sont limités sur le côté.⁵

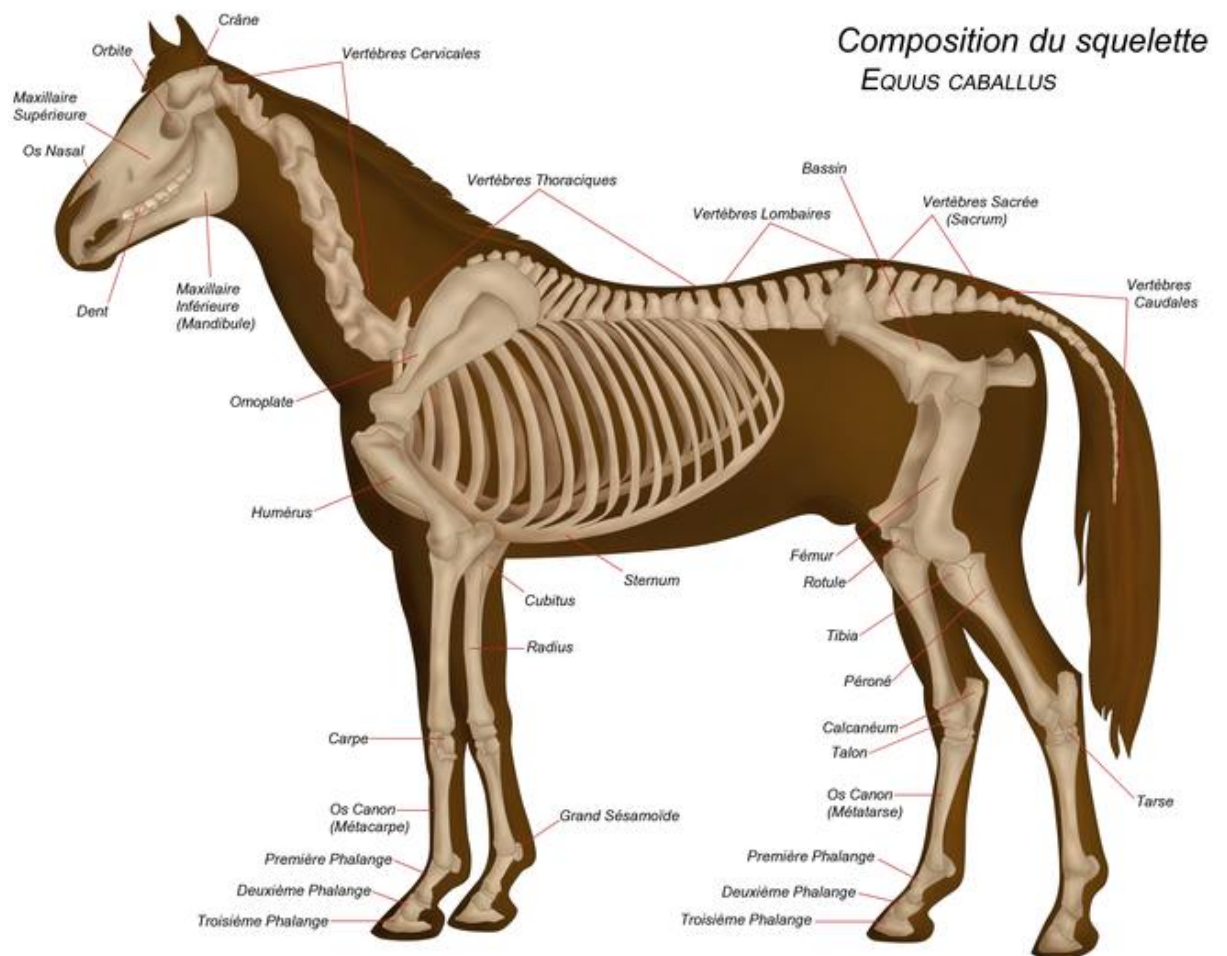


Figure1 : squelette de cheval

Le système squelettique est maintenu par des ligaments et des tendons. Les premiers relient les os entre eux tandis que les tendons assurent la liaison entre l'os et le muscle. Au niveau des articulations se trouvent les membranes synoviales qui contiennent le liquide synovial servant de lubrifiant naturel. Les autres parties de l'os sont entourées du périoste.

CHAPITRE 1: RAPELL ANATOMIQUE DE SQUELETTE DE CHEVALE ET L'APPAREILL LOCOMOTEUR

La croissance du squelette du cheval se termine vers l'âge de dix-sept ans approximativement, âge auquel les dernières vertèbres finissent leur croissance totale, il possède 7 vertèbres cervicales, 18 vertèbres thoraciques ou dorsales qui soutiennent les côtes, « 18 paires de côtes, 8 paires cotes sternales et 10 asternales ou cotes libres », 6 vertèbres lombaires, 5 vertèbres sacrales, 15 à 18 vertèbres caudales.

- **Les os de cheval** : os long, os courts, os plats
- **Les muscles** : le cheval dispose de plus de 480 muscles ce qui représentent 60% de son poids on distingue les muscles striés « muscle rouge » permettent la locomotion du cheval, et les muscles lisses « muscles blancs » permettent le fonctionnement interne du corps du cheval. et 5 groupes de muscles moteurs. « figure2 »
- **Bouche et denture**
- **système cardiaque** : muscles viscéral strié, pèse 3 à 5 kg pour cheval de 500kg.
- **Le système circulatoire** : le cheval, possède 40 litres de sang pour cheval de 500kg.
- **Le système respiratoire** : comprend une partie extra-thoracique nez, pharynx, larynx, trachée, et une partie intra-thoracique branches, branchiales, alvéoles, poumons.
- **Le système digestif** : le cheval herbivore, monogastrique donc un seule estomac.
- **Le système nerveux** : se subdivise en système nerveux centrale et système nerveux périphérique.
- **Appareil reproducteur** : appareil reproducteur externe du cheval se compose de : la vulve et les mamelles pour la jument, et la verge pour étalon.

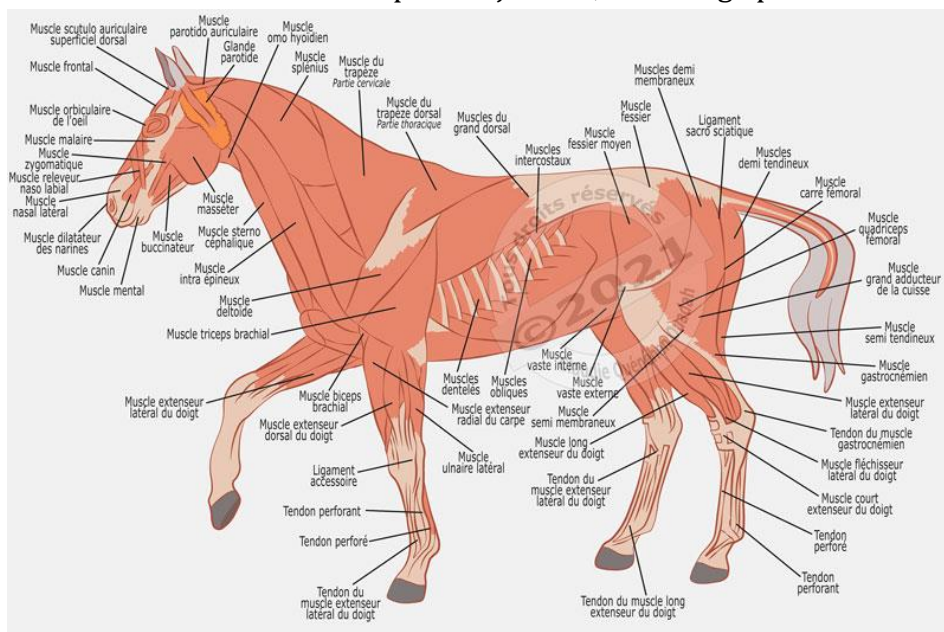


Figure 2 : les muscles, tendons et les ligaments de cheval

2. Anatomie d'appareil locomoteur de cheval :

A. Membre antérieur :

Les membres antérieur du cheval est aussi appelé les membres thoraciques qui soutient 60% à 65% du poids total de l'équidé. En général, ce sont les membres antérieurs qui sont le plus souvent affectés.⁶

1) Structures ostéo-articulaires du membre antérieur

Le membre thoracique du cheval est constitué d'os longs. Seule scapula est un os plat. Ils sont reliés à la colonne par des muscles, tendons et fascias, eux même par scapula qui possède une Cavite dite glénoïdale qui lui permet de s'articuler avec la tête de l'humérus os du bras c'est articulation scapulo-humérale.¹

L'avant-bras est constituée de l'ulna et du radius, relies par l'articulation radio ulnaire.

Le radius est relié au carpe, qui correspond au poignet, c'est articulation radio-carpienne.

Le carpe est constitué de sept os courts organisés en deux rangées superposées, la rangée distale et la rangée proximale.

La rangée proximale est constituée de quatre os :

- L'os pisiforme ou accessoire
- L'os ulnaire ou pyramidal
- L'os intermédiaire ou « semi ulnaire »
- L'os radial ou scaphoïde le plus médial

La rangée distale se compose de trois os, qui sont les os carpiens

Le métacarpe est lui composé de trois os :

- Le métacarpien principal « os du canon »
- Le métacarpien rudimentaire latéral
- Le métacarpien rudimentaire médial.⁷

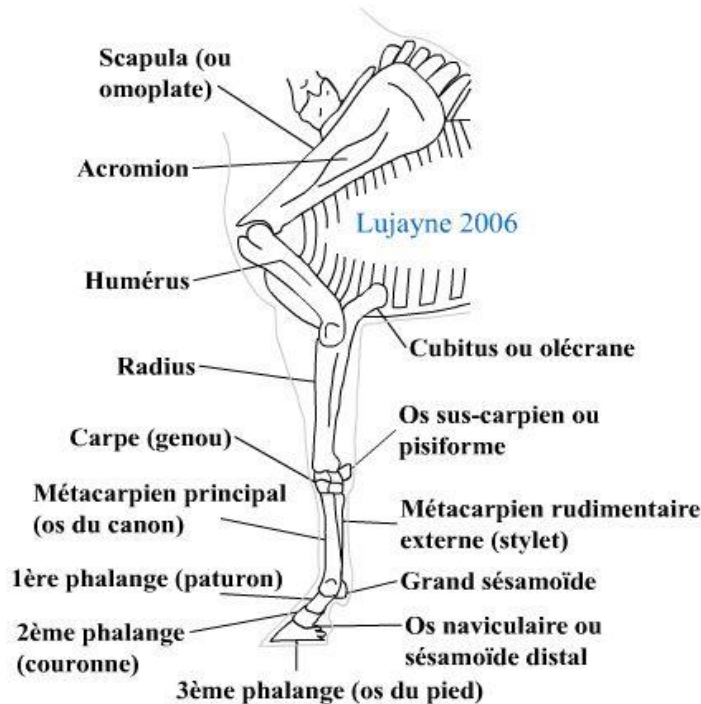


Figure 3 : os et articulation du membre thoracique

2) Structures musculaires et tendineuses, ligamentaires du membre antérieur

a) Muscle

Les muscles sont le résultat d'un assemblage de fibres, qui par leur contraction et leur relâchement vont permettre les mouvements du cheval. Ils sont reliés aux os par l'intermédiaire de structures fibreuses, les tendons, ou directement fixés dessus. Ces muscles peuvent ensuite être classés selon leur fonction :⁸

- Muscles extenseurs : les muscles extenseurs appelés aussi « releveurs » ont pour effet d'ouvrir les angles articulaires.
- Muscles fléchisseurs : les muscles fléchisseurs appelés aussi « Abaisseurs », ont pour effet fermé les angles articulaires

CHAPITRE 1 : RAPELL ANATOMIQUE DE SQUELETTE DE CHEVALE ET L'APPAREILL LOCOMOTEUR

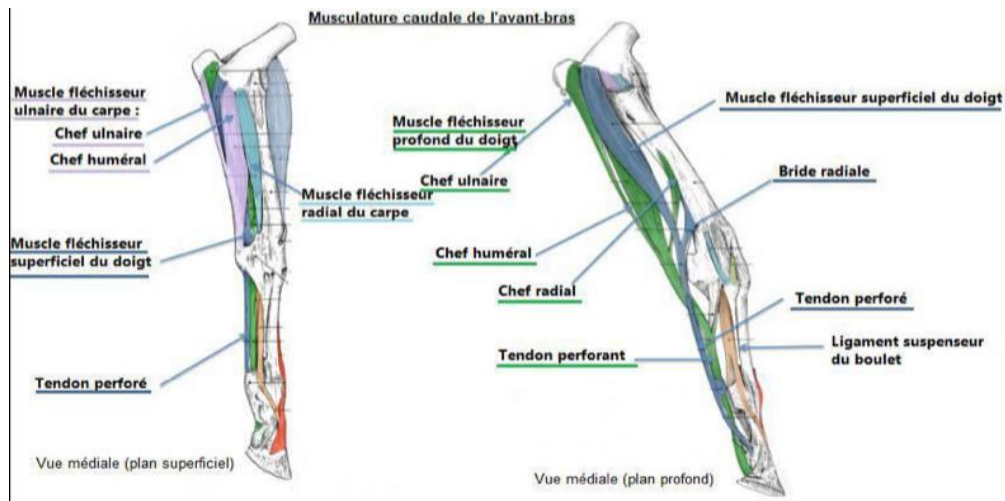


Figure4 : musculature de l'avant-bras

b) Les tendons

Les tendons relient les extrémités du muscle à son insertion osseuse, donc chaque muscle a donc un tendon de terminaison .Il existe trois catégories de tendons :

- Le tendon perforant « fléchisseur profond » : il prend source au niveau de la tête humérale. sous le genou il reçoit le renfort de bride carpienne puis traverse le tendon superficiel au niveau de l'anneau du perforé, passe en arrière du boulet dans les gaines des grandes sésamoïdes grâce à la bourse du naviculaire .il aboutit sur la troisième phalange
- Le tendon perforé « fléchisseur superficiel » : ce tendon a la même origine ainsi que le même trajet que perforant mais s'attache sur les deux premières phalanges et les mobilise.
- Les deux tendons extenseur du doigt « dorsal et latéral » :ceux-ci prennent leur source au niveau de l'humérus et se rejoignent en bas du canon

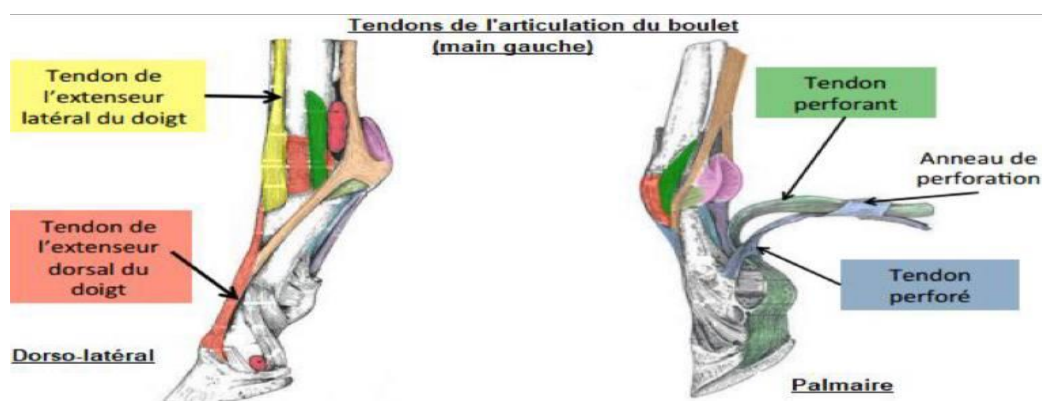


Figure5 : tendons de l'articulation du boulet

C) les ligaments :

Les ligaments sont également des fibres de tissu conjonctif mais cette fois ils établissent le lien entre deux os, ils permettent de renforcer les articulations on a :

- Le ligament suspenseur du boulet « muscle interosseux » : ce ligament joue un rôle de soutien mécanique, d'amortisseur et d'impulsion du mouvement du pied. Il s'agit d'une longue et puissante corde tendineuse qui provient du ligament commun palmaire et prend origine sur la face palmaire du carpe et sur l'extrémité proximale du métacarpe 3.

IL se divise en deux branches, médiale et latérale, émises en direction du tendon extenseur du doigt.

- Le ligament commun palmaire : il se lie au ligament suspenseur du boulet pour former la paroi dorsale du canal carpien, gaine où passent les tendons fléchisseurs des doigts.⁹

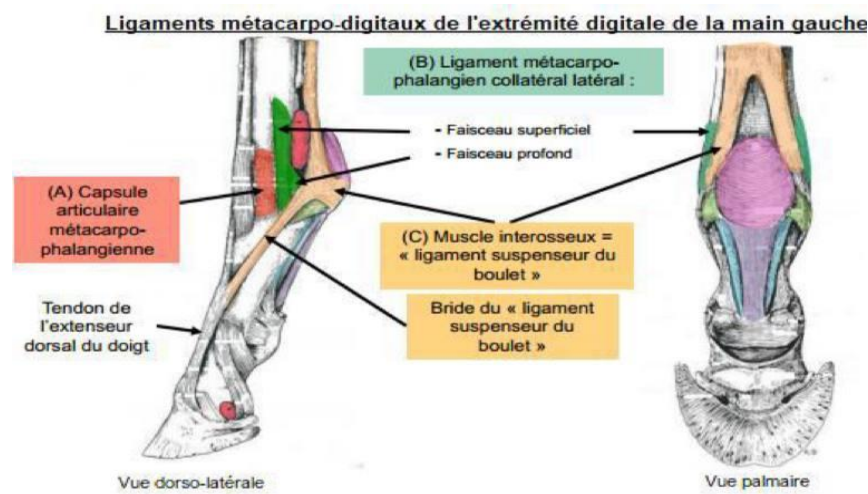


Figure 6 : les ligaments métacarpo-digitaux de l'extrémité digitale de la main gauche

D) Innervation du membre antérieur :

Tous les nerfs du membre antérieur proviennent de la ramification d'un gros faisceau nerveux situé sous l'épaule, le plexus brachial. Ce dernier regroupe les branches ventrales des derniers nerfs cervicaux et les premiers nerfs thoraciques.

Nerfs de l'épaule :

- Nerf du grand rond : Il a pour origine le huitième nerf cervical, origine commune au nerf axillaire.

CHAPITRE 1 : RAPPEL ANATOMIQUE DE SQUELETTE DE CHEVALE ET L'APPAREIL LOCOMOTEUR

- Nerfs supra et sous scapulaire : ces deux nerfs contiennent des fibres provenant essentiellement des septième et sixième nerfs cervicaux.
- Nerf axillaire : il prend source au niveau des fibres des huitième et septième nerfs cervicaux. Il est impliqué dans la motricité des muscles fléchisseurs de l'épaule, et s'étend sur le territoire cutané avec un rôle dans la sensibilité cutanée.
- Nerf brachial antérieur « nerf musculo cutané » : il provient des fibres de septième et huitième nerfs cervicaux. Il se termine par les nerfs métacarpiens et a un rôle principalement moteur.
- Nerf radial : ce nerf est en grande majorité formé de fibres du huitième nerf cervical et du premier dorsal. Ce nerf a un rôle moteur et dans la sensibilité cutanée.

Nerfs de l'avant-bras et de la main :

- Nerf ulnaire « nerf cubital » : il a pour origine les fibres des deux premiers nerfs thoraciques et secondairement du huitième nerf cervical.

Le nerf ulnaire se divise ensuite en deux branches, innervant le pied d'obstacles.

- Nerf médian : En provenance lui aussi du plexus brachial, il innerve l'avant-bras, le bras et une grande partie de l'extrémité digitée.

Ce nerf suit le trajet de l'artère humérale puis de l'artère médiane jusqu'au-dessus du carpe.¹⁰

B. Membre postérieur :

Les membres postérieurs sont aussi appelés « membre pelvien ». Ils permettent au cheval de se propulser lors d'un saut ou le galop, ainsi que de soutenir l'arrière-main.¹¹

1) Structures ostéo-articulaires du membre postérieur

Comme le membre thoracique, le membre pelvien est lui aussi constitué d'os longs. Il prend une solide attache au niveau du rachis, car ce sont les membres postérieurs qui fournissent l'impulsion au moment de la propulsion.¹²

CHAPITRE 1 : RAPPEL ANATOMIQUE DE SQUELETTE DE CHEVALE ET L'APPAREIL LOCOMOTEUR

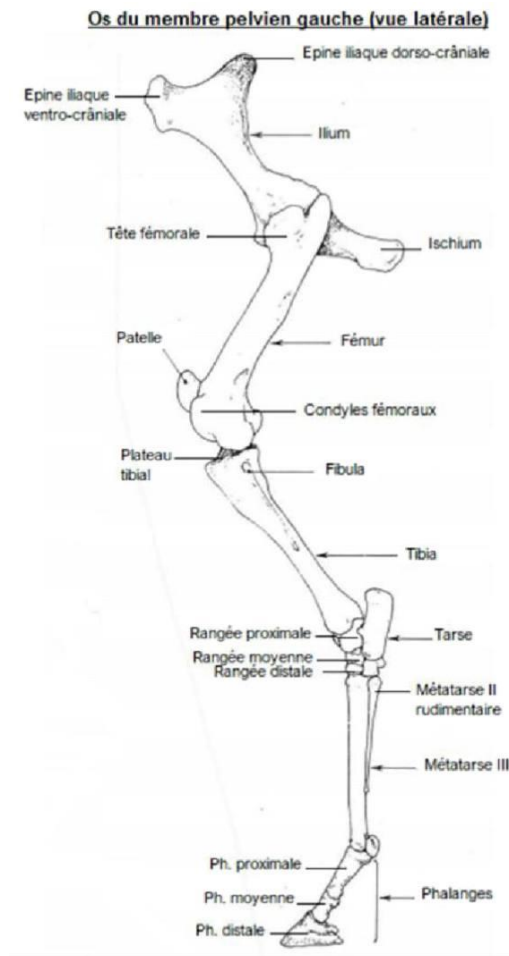


Figure7 : os du membre pelvien gauche « vue latérale »

Il est relié à la colonne vertébrale par la ceinture pelvienne au niveau des hanches, constituée de l'os iliaque, de l'ilium et du pubis. A la jonction de ces trois os se trouve l'acetabulum sur lequel s'appuie la tête du fémur vient s'insérer afin de former l'articulation coxo fémorale.

Le fémur est l'os le plus lourd du squelette équin et se trouve incliné vers l'arrière. Il va constituer avec deux autres os, l'articulation fémorales-tibiales-patellaire aussi appelée genou ou Grasset.

La patelle anciennement nommée rotule, est située le long de l'os sur l'extrémité distale du fémur et sert de moyen d'union aux ligaments.

Le tibia et la fibula sont les deux os longs qui vont poursuivre le membre du cheval et former la jambe.¹³

Le tarse « ou jarret » est comme le carpe constitué de sept os tarsiens répartis sur trois rangées la composent du plus médial au latéral :

- Rangée proximale : le talus et calcaneus

CHAPITRE 1 : RAPPEL ANATOMIQUE DE SQUELETTE DE CHEVALE ET L'APPAREIL LOCOMOTEUR

- Rangée distale se compose des os tarsaux I à IV. Au niveau des membres postérieurs, le pied commence au tarse. Le métatarse est constitué de trois os comme métacarpe du membre antérieur.

Le doigt a également la même organisation que le doigt du membre antérieur. La seule différence se trouve au niveau des phalanges.

En effet celles des postérieurs sont généralement plus longues plus étroites et moins aplaties dorso planéairement que celles des antérieurs.¹⁴

2) Structures musculaires, tendineuses et ligamentaires du membre postérieur

Le membre postérieur est principalement impliqué dans la propulsion. Pour permettre ce mouvement, il est en grande partie formé de muscles fléchisseurs et extenseurs comme le membre antérieur.

Pour le membre postérieur, les muscles fléchisseurs et extenseurs du canon et des phalanges sont prolongées à partir du tarse par des tendons qui s'insèrent sur les phalanges.

Les tendons extenseurs et fléchisseurs prolongent les muscles de la jambe et parcourent les faces avant et arrière du métatarse pour s'insérer sur le boulet et les trois phalanges.

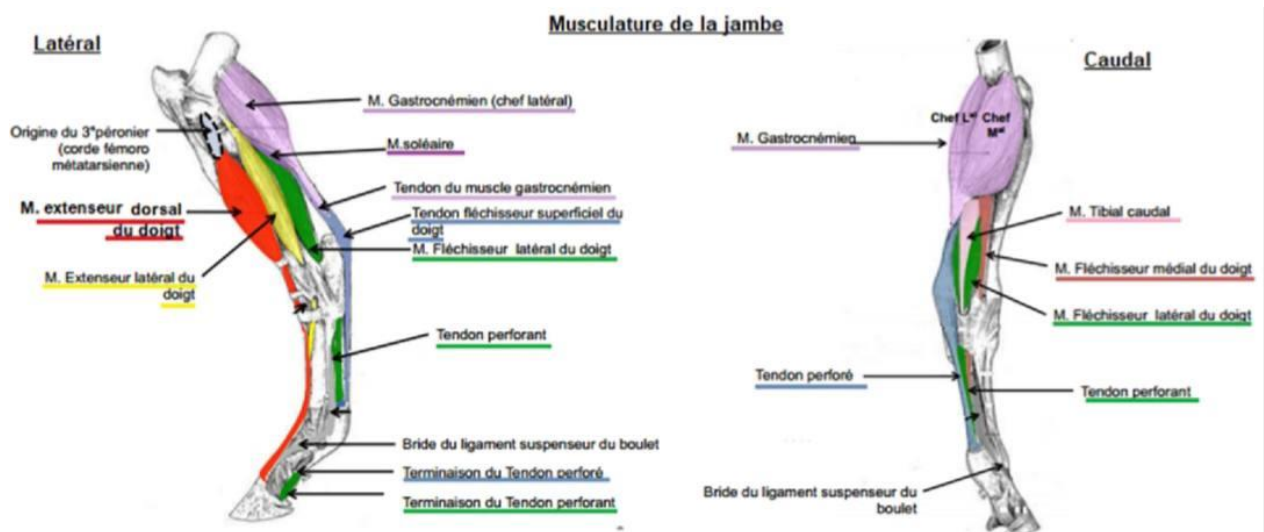


Figure8 : structures musculaires et tendineuses de la jambe

Pour la structure tendineuse et ligamenteuse de l'articulation coxo- fémorale est maintenue grâce à trois ligaments et un tendon :

- Le ligament fémoral accessoire : ce ligament relie la tête fémorale à la face ventrale du pubis.
- Le ligament rond : entièrement intra-articulaire, il est en partie le prolongement du ligament.

CHAPITRE 1 : RAPPEL ANATOMIQUE DE SQUELETTE DE CHEVALE ET L'APPAREIL LOCOMOTEUR

- Le ligament acétabulaire transverse : il traverse le ligament fémoral accessoire.
- Le tendon pré pubien : ce tendon est situé en haut du pubis, entre le col de l'ilium et le pubis

Pour l'articulation du grasset est constituée de l'articulation fémorales-patellaire et de l'articulation fémorales-tibiale, maintenues par plusieurs ligaments :

- Le ligament patellaire latéral : ce ligament relie en périphérie la rotule et le tibia.
- Les ligaments patellaire intermédiaire et médial : ces deux ligaments relient la rotule et le tibia en leur centre.
- Le ligament collatéral médial : il relie également en périphérie la rotule et le tibia, à l'opposé du ligament patellaire latéral.
- Le ligament fémorales-patellaire latéral : ce dernier ligament relie la rotule au fémur.
- Le jarret est à l'origine des mouvements de flexion et d'extension du membre postérieur du cheval. Afin de fournir les forces nécessaires aux mouvements du membre postérieur, l'articulation du tarse fait intervenir trois articulations : les articulations tibio-tarsienne, tarsiennes intrinsèques et tarso-métatarsiennes.

L'ensemble des os de l'articulation du jarret sont maintenues par six ligaments :

- Les ligaments collatéraux latéraux « longs et courts » : ces deux ligaments relient le tibia au métatarse pour le ligament collatéral médiale long et le tibia au calcanéum « faisceau calcanéen » ou au talus « faisceau talien » pour le ligament collatéral médiale court.
- Le ligament plantaire long « ou calcanééo-métatarsien » : il relie le calcanéum et l'os métatarsien rudimentaire.,
- Le ligament talo-métatarsien : ce ligament unie les os distaux du tarse au métatarse.
- Le ligament talo-calcanéen plantaire : il relie le calcanéum au talus.
- Le ligament tarso-métatarsien plantaire : il relie le tarse au métatarse.
- Le ligament accessoire du tendon fléchisseur profond « ou tendon perforant » du doigt ce ligament suit le prolongement du ligament plantaire distal.

L'appareil réciproque : il s'agit d'une structure importante qui permet de solidariser les mouvements du jarret et du grasset, fonctionnant tous deux de manière synchronisée. En effet, lorsque le jarret est en flexion le grasset est lui aussi en flexion, de même pour l'extension. Ce mécanisme est permis par l'appareil réciproque qui fait intervenir deux structures musculaires essentiellement tendineuses à l'aspect de corde : la corde fémoro-métatarsienne à l'avant du membre postérieur et le planto-perforé à l'arrière du membre postérieur.

De plus, associé à la possibilité de la rotule de se coincer au niveau du grasset, l'appareil réciproque permet au cheval de rester debout sans fatigue, voire de dormir debout. Dans certains cas, cette rotule ne peut plus se débloquent normalement, entraînant alors des pathologies locomotrices.¹⁵

3) Innervation du membre postérieur

L'ensemble de l'innervation du membre postérieur du cheval provient des branches ventrales du plexus lombaire et du plexus sacré.

❖ Nerfs du plexus lombaire :

- A partir de la L1, part la branche ventrale du nerf lombaire 1. De la L2 se détache la branche ventrale du nerf lombaire 2 et le nerf génitaux-fémoral.
- Le nerf fémoral cutané latéral : ce nerf démarre à partir de la L4.
- Le nerf fémoral : Il provient de l'union de la racine nerveuse de la L2 et L3.
- Le nerf saphène : celui-ci fait suite au nerf fémoral. Il est purement sensitif et devient superficiel en suivant la veine saphène médiane.

❖ Nerfs du plexus sacré :

- Le nerf fémoral cutané caudal : ce nerf prend naissance au niveau du plexus sacré. IL a une origine commune avec les nerfs communs du péroné et le nerf tibial.
- Le nerf commun du péroné se prolonge en descendant dans la jambe, pour se diviser en nerf superficiel du péroné et nerf profond du péroné au bas de l'articulation du grasset
- En haut l'articulation du grasset, le nerf commun du péroné présente une petite ramification, correspondant au nerf latéral cutané du péroné, nerf sensitif.
- Le nerf profond du péroné descend quant à lui le long du tibia pour se diviser en nerfs métatarsiens dorsaux médial et latéral au niveau de l'articulation du jarret.
- Le nerf se prolonge et devient le nerf tibial caudal cutané « sensitif » qui descend le long du membre au niveau postérieur pour se terminer en nerf palmaire latéral et médial et au niveau de l'articulation du jarret. ¹⁶

C. Le pied de cheval :

Le pied de cheval correspond à la partie terminale de chaque membre. Cette structure complexe constituée de plusieurs types de tissus osseux, tendineux cartilagineux, des fascias et des organes d'amortissement. Elle est richement vascularisée.

Le pied de cheval, de par son anatomie sa structure et sa biomécanique possède des fonctions essentielles à la mobilité de l'animal. Une connaissance éliminatoire de l'anatomie et de la physiologie du pied est nécessaire dans la compréhension des soins à donner et les conséquences sur l'utilisation du cheval. Il assure à la fois le support en effet tout le poids de son corps, amortit les chocs et propulse l'animal. Il s'agit d'une structure complexe, primordiale et très sollicitée. Donc « pas de pied, pas de cheval ». ¹⁷

❖ Les constituants du pied :

CHAPITRE 1 : RAPPEL ANATOMIQUE DE SQUELETTE DE CHEVALE ET L'APPAREIL LOCOMOTEUR

Par définitions, le pied du cheval correspond au sabot et à toutes les structures analogues qui sont contenus.

Au niveau de sa surface inférieure le pied est délimité par la paroi. Celle-ci se scinde en 4 parties anatomiques allant jusqu'à la pince en passant par le quartier et la mamelle.

Au niveau des talons, la paroi se retourne vers l'avant pour former les barres « figure 1 ».18

La fourchette quant à elle est une structure en forme de coin qui occupe la région angulaire du pied, limité par les glomes, les barres et la sole. Elle se divise en 3 parties : sa pointe, son corps et ses deux branches, elles-mêmes délimitant de chaque cote avec les barres, une lacune latérale et délimitant entre elles, la lacune médiane de la fourchette.

La ligne blanche représente la jonction continue de la paroi avec la sole. Ainsi une bonne conformation du pied est essentielle pour l'accomplissement des activités normales du cheval.

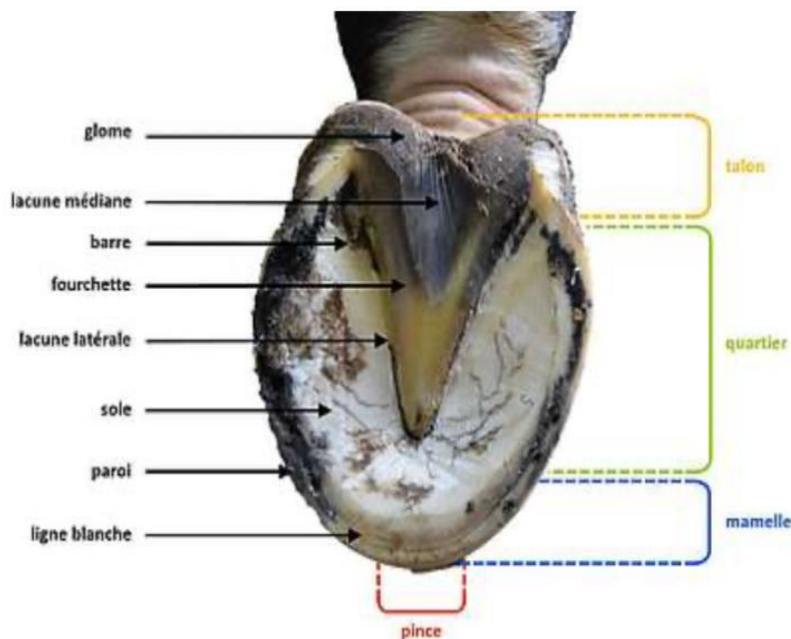


Figure9 : schéma anatomique de la partie palmaire du pied

1. La boîte cornée :

La boîte cornée correspond à l'épiderme du pied. Il s'agit du « sabot » proprement dit. Cette boîte cornée se compose de trois structures anatomiques distinctes : la paroi, la sole et la fourchette. Elle est ni vascularisée, ni innervée.

a. La paroi

CHAPITRE 1 : RAPELL ANATOMIQUE DE SQUELETTE DE CHEVALE ET L'APPAREILL LOCOMOTEUR

Egalement appelée « muraille » est le tour du pied. Elle est elle-même divisée en 7 parties : 1 pince, 2 mamelles, 2 quartiers et 2 talons « figure2 ».

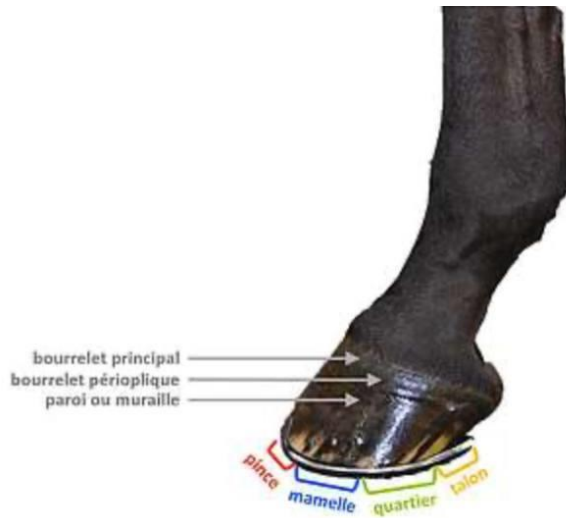


Figure10 : schéma des différentes parties anatomiques du sabot

Ainsi, au niveau du bord dorsal du pied, la ligne de pince prolonge l'axe du paturon parallèlement à l'axe des phalanges « figure3 ».

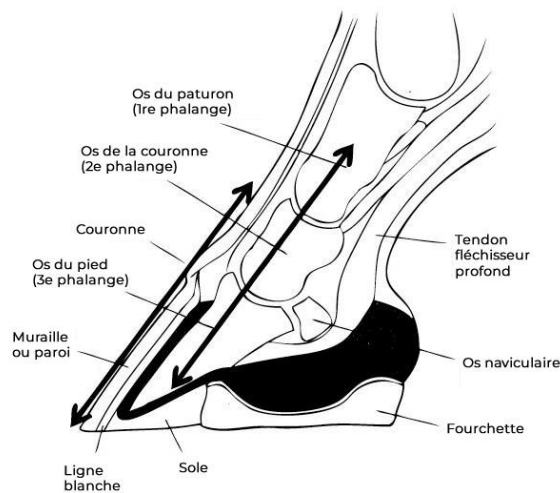


Figure11 : structure de sabot

Au niveau du bord palmaire, la ligne de talon est parallèle a la pince et d'une longueur équivalente environ a la moitié de la ligne de pince.¹⁹

CHAPITRE 1 : RAPPEL ANATOMIQUE DE SQUELETTE DE CHEVALE ET L'APPAREIL LOCOMOTEUR

Le bord coronaire correspond quant à lui à la jonction avec la peau il se compose du sillon coronaire et du sillon limbique. Ces deux sillons reçoivent les bourrelets coronal et limbique du derme qui sécrètent la paroi.

Enfin, le bord solaire constitue la surface d'appui avec le sol et subit l'usure. Il se trouve solidement engrené avec la sole au niveau de la ligne blanche.

La paroi possède deux faces :

La face externe, lisse composée de fines stries longitudinales correspond aux tubules de la corne pariétale. Elle laisse également apparaître des lignes transversales de croissance, ou avalures.



Figure12 : structuration de la paroi du sabot

La face interne constitue le kéraphylle. Il s'agit de nombreuses lamelles blanchâtres longitudinales et parallèles entre elles qui s'engrenent avec les lamelles blanchâtres longitudinales et parallèles entre elles qui s'engrenent avec les lames dermales du podophylle.²⁰

Le sabot se compose donc de trois couches de corne :

- ❖ Une couche superficielle : la périople
- ❖ Une couche moyenne : la corne tubulaire
- ❖ Une couche profonde : le kéraphylle « la jonction solide avec le derme »

La disposition anatomique de ces 3 couches au niveau de la boîte cornée, conditionne la production de corne dure ou de corne souple.

Celle de la couche principale de la paroi et de la sole est de la corne tubulaire, d'une consistance dure. Celle du bord coronaire la corne lamellaire de la ligne blanche et celle de la fourchette et des glomes est souple.

CHAPITRE 1 : RAPPEL ANATOMIQUE DE SQUELETTE DE CHEVALE ET L'APPAREIL LOCOMOTEUR

Elle devient plus dure et plus résistante de l'intérieur vers l'extérieur, au fur et à mesure que son taux d'humidité diminue.

En se desséchant, la corne du sabot perd son élasticité et devient anormalement dure et cassante. La corne souple est quant à elle capable de gonfler, elle peut ainsi absorber de grandes quantités d'eau et se ramollir.

Le mode de croissance de la paroi la croissance de la paroi se fait à partir du bord coronaire en direction du bord solaire. Ce dernier subissant ainsi l'usure au contact du sol.

La corne de la paroi pousse d'environ 1cm par mois et celle de la sole de 5 à 6 mm³, elle se renouvelle donc entièrement en 11 à 12 mois. Sa croissance dépend du sexe et de l'âge de l'animal.¹⁷ Elle est moindre chez les étalons que les hongres et les juments, et plus rapide chez les jeunes chevaux. L'alimentation, l'hygiène ont également une influence sur la croissance de la corne et la mue ont également une influence sur le pied qui n'est ni naturellement usé ni artificiellement raccourci. ²¹ De par les mécanismes d'usure au contact du sol sur un pied non ferré, la corne est toujours plus jeune en talon. Sur la face externe du pied les avalures constituent les lignes de pousse. La conformation et la régularité de ces lignes renseignent sur la survenue de défaillances au niveau alimentaire ou métabolique. Sa couche externe a une résistance à la traction d'environ 6kg/mm² et celle de la sole 5,5kg/mm².²²

L'épaisseur moyenne de la corne est d'environ 10 mm. Elle est plus épaisse en pince 12-14mm qu'en talon 8-9mm. Celle-ci est fonction des contraintes que subit la corne au contact du sol et elle sera d'autant plus importante que les charges locales seront élevées.

b. La sole

Plaqué encadré dans le bord solaire de la paroi, la sole protège les organes du pied contre la pression du sol et constitue le plancher du sabot.

La corne tubulaire de la sole est forte et résistante. Elle forme une plaque d'environ 1cm d'épaisseur, plus forte à proximité du bord d'appui et plus mince en avant de la pointe de la fourchette. En revanche, constituée à 33% d'eau.²³ sa structure est plus molle que la paroi elle-même. La jonction de son bord pariétal avec le bord solaire de la paroi forme une zone anatomique de grande importance : la ligne blanche.

En partie caudale du pied, la sole vient s'enclaver au niveau des talons pour former les barres ces dernières participent à la solidité du pied.

Physiologiquement, la face externe de la sole présente une légère concavité. Des anomalies de conformation de cette surface anatomique de cette surface anatomique prédisposent aux pathologies du pied. Un défaut de concavité « pied plat », l'expose aux contusions de la sole. Un excès de concavité quant à lui révèle une conformation

anaormale du pied « encastelure », avec un resserrement des talons lié à un défaut d'appui.

c. La fourchette

Composée de 50% d'eau, elle constitue la partie la plus souple du sabot. Elle a la forme d'un coin venant s'enclaver entre les parties réfléchies de la paroi. Elle est constituée d'un corps qui se délimite en parties cranial par l'apex de la fourchette. Ce dernier se prolonge caudalement par deux branches, qui délimitent une lacune centrale profonde. De chaque cote du corps, chaque branche est séparé de la sole par une lacune latérale. La base de la fourchette est délimitée quant à elle par deux renflements qui forment les glomes.²⁴

A l'intérieur du sabot, la face interne de la fourchette reçoit le coussinet digital.

2. La membrane kératogène

Elle constitue la partie du tégument qui est mis à nu lorsque la boîte cornée du sabot est enlevée. Elle correspond à la fois au derme sous ongulé, le chorion, dont le rôle est de nourrir la corne, et à la couche germinative basale de l'épiderme, qui élabore la corne. On distingue ainsi 3 parties anatomiques qui diffèrent par leur aspect, leur topographie et leur rôle :

a. le bourrelet

Il sécrète la paroi du sabot. Celle-ci s'allonge vers le bas et se retrouve solidement maintenue contre les faces dorsales et latérales de la phalange par podophylle.

Epais relief arrondi logé dans les sillons du bord coronal de la paroi, il est formé de deux parties : le bourrelet limbique et le bourrelet coronal, séparés par un sillon étroit, la rainure unguéale.

Le bourrelet limbique sécrète le périople. Le bourrelet coronal quant à lui produit la corne de la couche moyenne de la paroi.²⁵

b. Le podophyle

Appelé aussi « tissu feuilleté », il tapisse la face externe de la 3^{ème} phalange et il est fait d'environ 600 lames verticales, parallèles entre elles qui viennent s'engrener entre les lamelles du kéraphylle très riches en vaisseaux sanguins et en nerfs. Il assure ainsi le maintien et la solidité de la phalange distale à la boîte cornée.²⁶

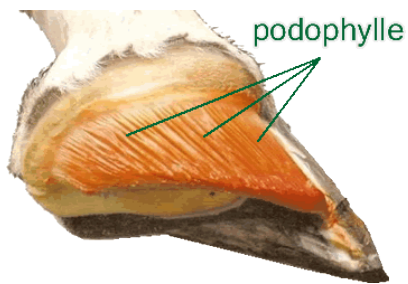


Figure 12 : le podophylle

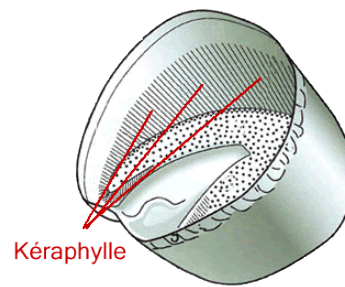


figure 13 : les lamelles kératophyles

c. Le tissu velouté de la sole et de la fourchette :

Il recouvre la face solaire de la phalange distale et du coussinet digital, il a pour fonction la production de la sole et de la fourchette. Très richement innervé, il assure les fonctions tactiles du pied (figure 13).²⁷

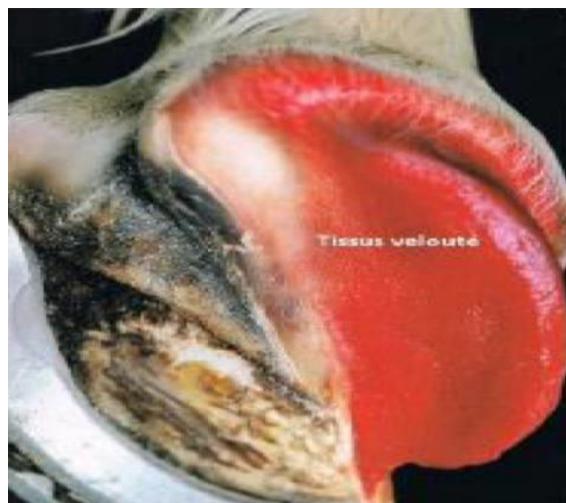

Figure 13 : face palmaire d'un pied après dissection d'une partie du sabot

3. Les organes complémentaires d'amortissement :

En région palmaire et distale, le membre kératogène est doublée par des organes destinés compléter le fonctionnement de l'appareil ostéo- ligamentaire du sabot pendant la phase d'appui de la foulée (figure 14).²⁸

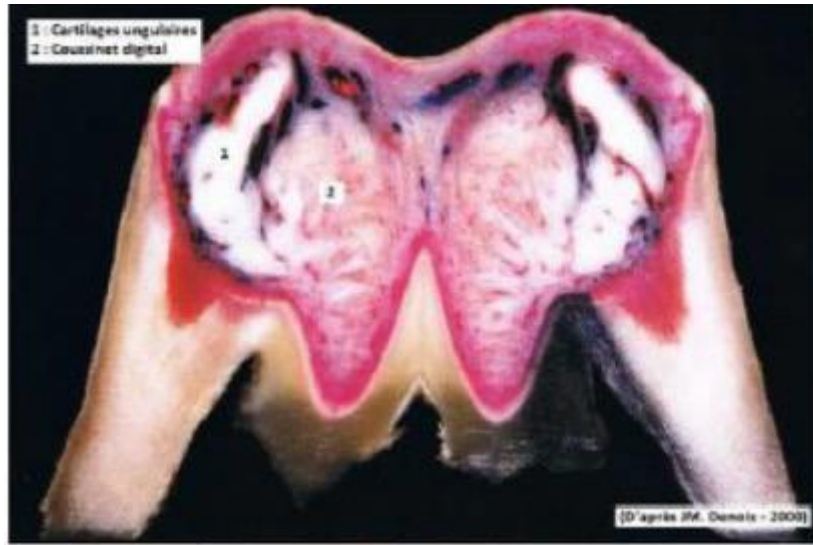


Figure14 : section d'un pied dans le plan frontal au niveau de coussinet plantaire

a. Les cartilages unguaire :

Les cartilages de la phalange distale sont fixés le long de la surface palmaire proximale des processus palmaires ;cette insertion s'étend dorso-proximale le long du bord proximal de la phalange distale jusqu'aux bordures latérale et médiale du processus extenseur, et abaxialement médiale et latérale de la ligne semi-ulnaire.de leur attachement à la phalange distale , les cartilages avec plusieurs autres stuctures, agissent comme support du pied et du membre de cheval, et sont partie intégrante du mécanisme de gestion de l'énergie présent dans chaque membre.Ils sont spécifiques pour les équidés.²⁹

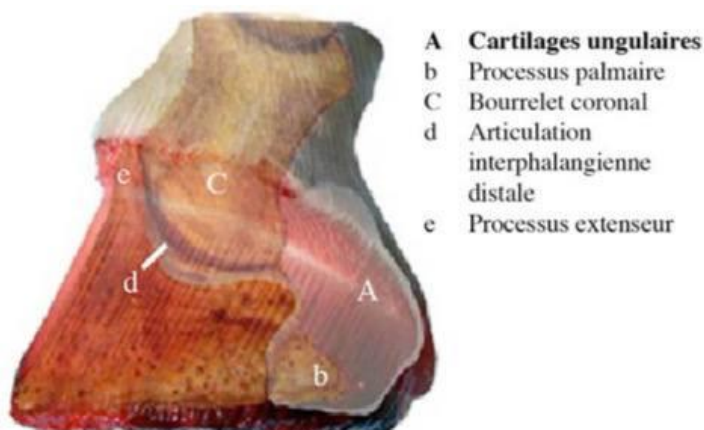


figure15 : section d'un pied

c) Le coussinet digital

Il s'agit d'une structure fibro-élastique placée entre la fourchette et la terminaison du tendon fléchisseur profond du doigt. d'une conformation analogue à celle de la fourchette, il se moule à cette dernière pour recevoir les pressions qui lui sont exercés.

Constitué d'une architecture réticulaire formée de travées fibreuses délimitant des logettes de tissus élastique communicantes, le coussinet digital est faiblement vascularisé mais très richement innervé avec de nombreux récepteurs tactiles et proprioceptifs.³⁰

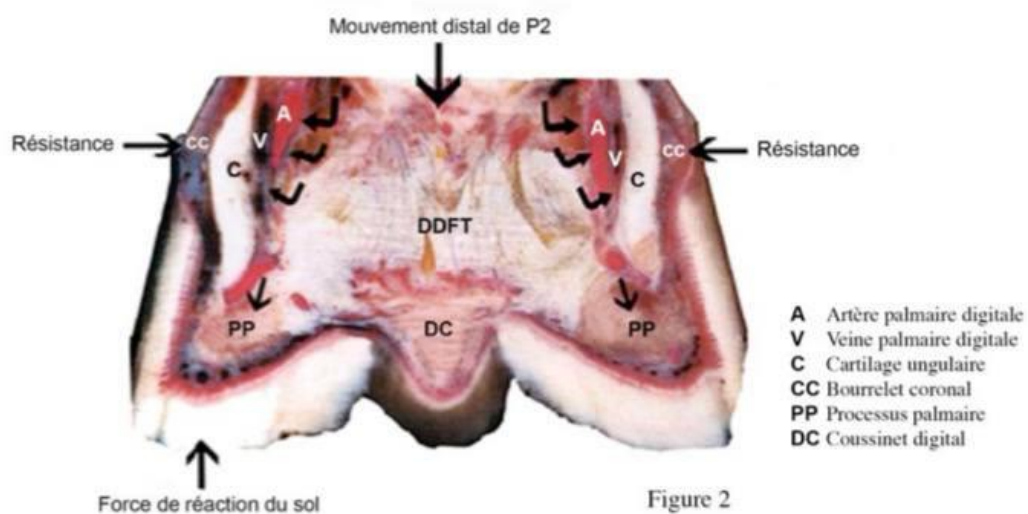


Figure16 : coupe transversale de coussinet digital

4. Vascularisation et innervation du pied de cheval :

La structure complexe du pied du cheval permet lui permet de ressentir toutes les variations de pressions et d'analyser le type de sol qu'il foule. Cette grande sensibilité du pied est permise aux nerfs digités plantaires provenant du nerf digital propre palmaire. Le nerf palmaire se sépare en deux au niveau des grands sésamoides pour se terminer en ramifications.

La partie à l'arrière du pied, le rameau du torus digital innerve les fibrocartilages, le coussinet plantaire de l'os naviculaire, peu vascularisé mais très innervé, le coussinet plantaire possède grâce à ces nerfs une profonde sensibilité.

La partie antérieure du pied est innervée jusqu'à l'os du pied en passant par la couronne par le rameau dorsal et le rameau intermédiaire.

Le pied du cheval est très vascularisé. On dit que le cheval a un cœur au repos et cinq cœurs en mouvement, ce qui signifie qu'il possède l'équivalent d'une pompe dans chaque pied.

Les artères digitales propres palmaires contribuent à l'irrigation du pied de l'animal. A l'arrière au niveau du paturon, il est possible au toucher de sentir le pouls digital. Le flux sanguin va nourrir le kératogène de la paroi et les chairs pied.³¹

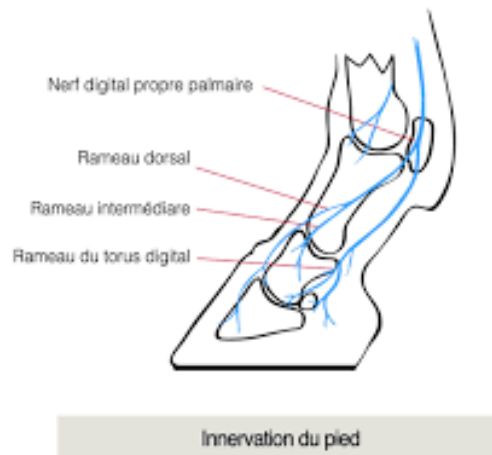

Figure 17 : innervation du pied

5. La conformation et les aplombs du pied

L'aplomb, c'est la rectitude des membres. Cette dernière est recherchée puisque les défauts d'aplomb favorisent les maladies ostéo-articulaires et les défauts d'allure chez le cheval.

- **Les aplombs normaux :**

En vue latéro-médiale doivent respecter un axe « pied-paturon » de 45 à 50° pour les postérieurs.³² Les trois phalanges doivent d'autre part se trouver dans le même alignement. De plus, en vue dorso palmaire cet axe doit être rectiligne et perpendiculaire à la ligne passant par les surfaces d'appui des quartiers, c'est-à-dire perpendiculaire à la ligne du sol (page 21).

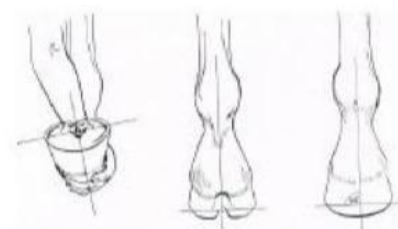


Figure 18 : axes du pied idéal par rapport au sol

CHAPITRE 1 : RAPELL ANATOMIQUE DE SQUELETTE DE CHEVALE ET L'APPAREILL LOCOMOTEUR

- **Les aplombs anormaux :**

Le pied panard : défaut congénital, la pince du pied pointe vers l'extérieur, c'est une rotation latérale.

Le pied cagneux : défaut congénital, la pince pointe vers l'intérieur c'est une rotation médiale

CHAPITRE 2

LES PRINCIPALES PATHOLOGIES DU PIED DU CHEVAL

1. Les affections ostéo-articulaires

1.1 La fourbure :

La fourbure est une pathologie inflammatoire qui provoque une dissociation nécrotique du podophylle et du kératophylle au niveau de la membrane basale (débutant en pince et mamelle). Il se produit alors une nécrose des lamelles dermiques du podophylle qui se désolidarisent du kératophylle. Cette dissociation induit une perte de cohésion entre la boîte cornée et la phalange distale.³³

. plusieurs facteurs interviennent :

- Facteurs alimentaires : excès brutal d'aliments concentrés (grains), pâture grasse, changements alimentaires.
- Des facteurs infectieux : entérotoxémie, rétention placentaire, traumatique
- Des facteurs mécaniques : suppression d'appui prolongé « fracture, boiterie sévère » avec fourbure sur le membre opposé en conséquence , travail prolongé sur sol dur, parage excessif.
- Par une déshydratation

Un cheval fourbu c'est-à-dire les pieds atteints placés en avant pour reporter le poids sur les talons et soulager la pince.³⁴

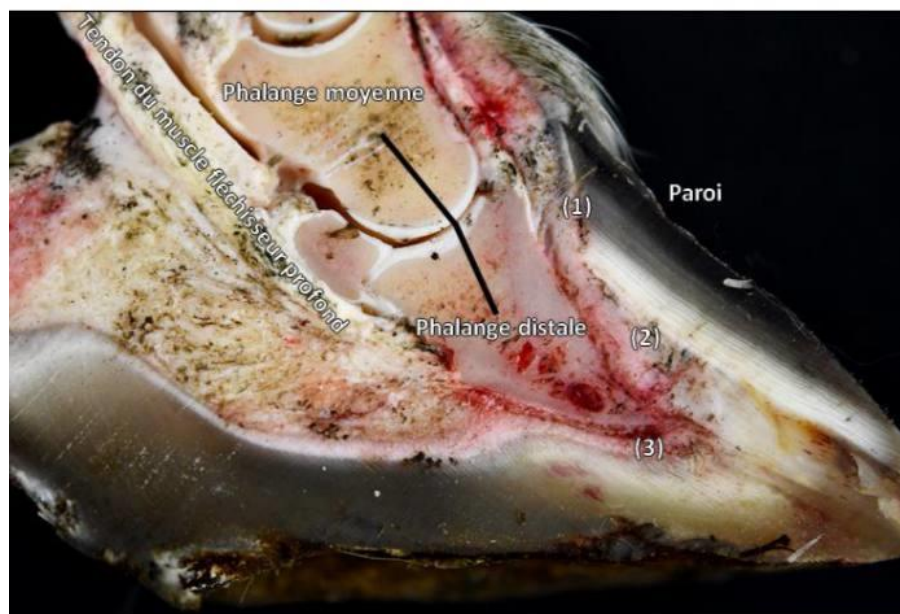


Figure 19 : pathologie d'une coupe sagittale d'un pied antérieur d'un poney atteint de fourbure chronique

Une fourbure chronique peut manifester suite à une fourbure aiguë non traitée. Quelque soit la cause de la fourbure, le résultat est le même : une quantité importante de substances toxiques (des endotoxines) se forme dans l'organisme du cheval, entraînant une inflammation générale qui se localise secondairement au niveau des pieds. Une forte douleur est provoquée par la pression sanguine dans le sabot et le manque d'oxygène.

Ce sont les antérieurs qui sont généralement touchés, bien qu'un cheval puisse fourbu des quatre membres en même temps.

1.2 le syndrome naviculaire :

le syndrome naviculaire ou syndrome podotrochléaire, c'est une maladie caractérisée par une dégénérescence progressive de l'os naviculaire « sésamoïde distal », qui entraîne entraîne provoque le plus souvent une boiterie intermittente à froid, avec suppression de l'appui en talon chez chevaux à partir de 4 ans.³⁵ Le diagnostic repose sur l'examen de la locomotion par un examen statique au repos, ainsi qu'un examen dynamique sur sol mou. Un test appelé le test de la planche pour relever la douleur chez cheval. Aussi il est possible de vérifier si la douleur est localisée sur la partie distale du pied en anesthésiant cette zone. Il est ensuite nécessaire d'associer avec la radiographie et échographie.³⁶

La maladie naviculaire est incurable et irréversible. Les traitements administrés pour limiter l'évolution de la maladie et à offrir un meilleur confort de locomotion au cheval.

1.3 Le kyste osseux :

Les kystes osseux sous-chondraux sont des cavités au sein de l'os trabéculaire contenant du fibrocartilage ou des résidus hyalins. Ils communiquent dans la majorité des cas avec l'espace articulaire adjacent.

Un grand kyste au niveau de l'os du pied produit une boiterie chronique qui peut être grave et qui ne répond pas au traitement anti-inflammatoire.

Cette maladie peu fréquente peut apparaître sur n'importe lequel des quatre pieds, mais survient plus fréquemment au niveau des membres postérieurs. On considère que l'origine de cette affection est traumatique.

Le diagnostic par radiographie montre des zones circulaires radiotransparentes, délimitées par un halo radio-opaque sclérotique en cas d'affection chronique.

1.4 Les suros :

Est une affection des jeunes chevaux surtout. C'est une excroissance osseuse de la partie superficielle de l'os (le périoste) observable sur les membres, le plus souvent au niveau des canons en face interne, plus rare en face externe. Cette excroissance peut avoir plusieurs origine : une anomalie au niveau de l'attache du ligament suspenseur du boulet ou encore un traumatisme « coup de pied », les défauts de conformation peuvent aussi entraîner des suros. Sont catégorisés comme des tares dures.

Les suros provoquent une boiterie fréquente chez cheval de 2 ans et qui peut occasionnelle chez sujet de 3 ans à 4 ans avec chaleur, douleur, un gonflement.

1.4 L'épanchement synovial « mollette »

C'est une déformation au niveau du membre du cheval qui a comme son nom l'indique, une texture molle au toucher et qui ne présente ni chaleur ni douleur à la palpation, il s'agit d'une lésion d'évolution chronique. Elle peut être la conséquence d'une synovite articulaire, ou accumulation de liquide inflammatoire à l'intérieur de la gaine du tendon dans le cas d'une affection tendineuse. On distingue deux types de molettes :

- molette articulaire : située entre l'os du canon et le ligament suspenseur du boulet, causé par une inflammation de la membrane synoviale soit produite une grande quantité de synovie.
- Molette tendineuse : est plus fréquente, et souvent moins grave causé par une inflammation de la gaine synoviale soit produite en excès de liquide synoviale.

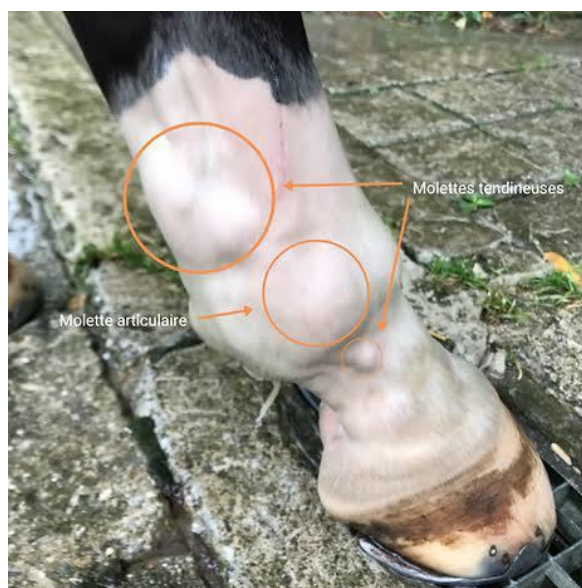

Figure20 : mollette tendineuse et articulaire

CHAPITRE 1 : RAPELL ANATOMIQUE DE SQUELETTE DE CHEVALE
ET L'APPAREILL LOCOMOTEUR

1.5 L'arthrose

L'arthrose est une affection dégénérative siégeant au niveau des cartilages articulaires. Elle entraîne une boiterie « à froid », diminuant après échauffement. La prise d'appui en talon est un signe caractéristique. La radiographie confirmera le diagnostic en montrant un pincement de l'interligne, des ostéophytes et des géodes osseuses.

Le traitement en est essentiellement orthopédique en soulageant les zones les plus lésées par une ferrure adaptée.³⁸

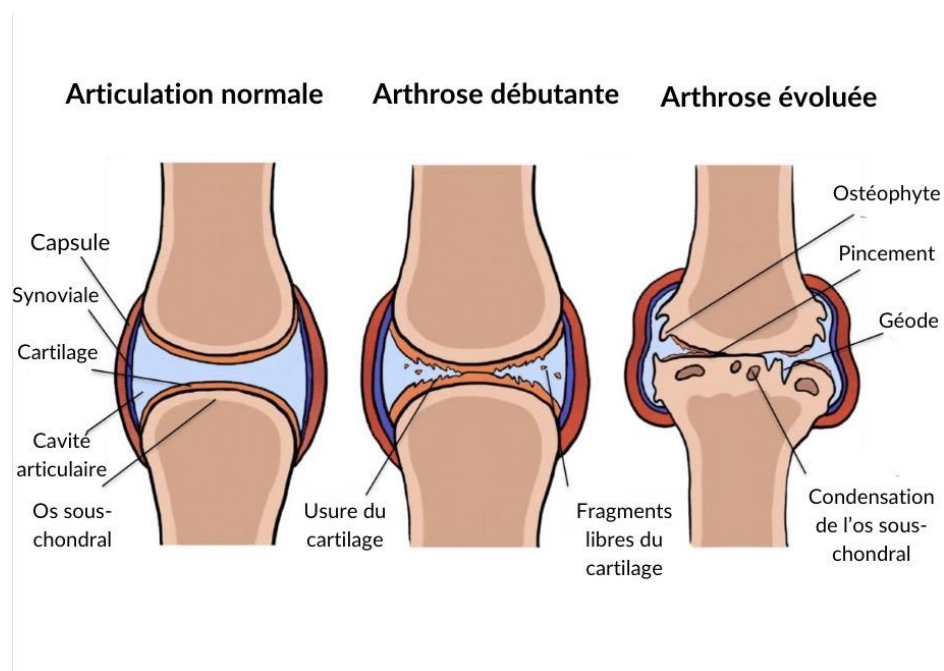


Figure 21 : Articulation de l'arthrose

1.6 Le pied- bot

Le pied de bot est un défaut d'aplomb courant chez le cheval, il est l'illustration de la rétraction du tendon fléchisseur profond du doigt. La boîte cornée se développe verticalement, les talons sont massifs, la fourchette est enserrée par une sole très dure, irrégulière et convexe par endroits.

Le traitement par le maréchal-ferrant qui pose un fer à la florentine, c'est une méthode alternative consiste à parer les talons et brocher un fer avec des branches amincies.

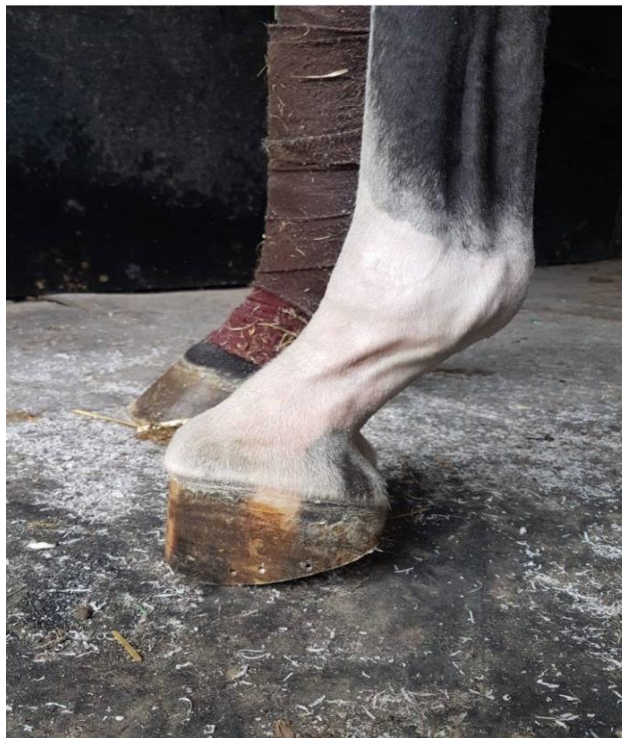

Figure 22 : pied de bot chez cheval

Partie expérimentale

1.1 Objectifs de l'étude :

Cette étude a pour objectifs de mettre en évidence :

- L'observation des cas au niveau de club hippique Mitidja Blida
- Répertoire les cas atteints des maladies de l'appareil locomoteur les plus souvent observés dans le club
- Etude de chaque cas la race, la robe, les signes cliniques de chaque pathologie et le traitement idéal.

2.2 Matériels et méthodes :

2.1 zone d'étude :

Notre étude se déroule au niveau de club hippique de Mitidja Blida l'un des hippodromes les plus importants en Algérie spécialisé dans la formation des adhérents le club situé à côté de stade Mustapha Tchaker Blida a vu le jour 1969 il occupe une superficie de 7 hectares dans 5 hectares sont consacrés à l'entraînement et englobe des parcours, l'équipement et obstacle.



Figure23 : Saute d'obstacle au niveau de club « photo personnelle »

2.1 Les caractéristiques de club hippique :

Le club contient environ 1500 avec des races basiques, il ya deux pure race le pur-sang arabe et le pur-sang anglais ils sont fait généralement pour les course dans ce club avec des sels français, sels belge et sels polonaise. Il ya des différentes robes, des robes simples comme alezan, blanc, noir, gris et des robes a base des taches comme le pie Tobiano, Overo, Tovero, Balzane Sabino.

L'Age idéal de ces chevaux pour la monte dans ce club c'est à partir de 18 mois.



Figure24 : robe alezan d'un cheval (photo personnelle)

2.3 Matériels et méthodes :

Le matériel biologique c'est des chevaux du centre, par les suivis et l'observer pour les cas qui ont une atteinte de l'appareil locomoteur et étudier les signes cliniques qui sont présente avec prise des photos avec un appareil photo.

3.3 Résultats et Discussion :

Premier cas : fourbure chronique

Il s'agit d'un cheval :

- Sexe : male
- Age : 12 mois
- Couleur de la robe : blanc
- Localisation de la fourbure : au niveau de l'antérieur gauche
- Période : depuis 15 jours
- Signes cliniques : boiterie, chaleur à la palpation, décubitus relativement fréquent d'après le propriétaire, ces signes cliniques sont identiques à ceux décrits par (Anne Couroucé- Malblanc et Francis desbrosse. Maladies des chevaux, 2^{ème} édition),
- Le traitement a fait appel : lors de la phase aigüe c'était un traitement a base de corticoïdes, AINS, thrombotique, aspirine, fers orthopédiques plus un régime alimentaire a base foin et son du blé.
Pour la chronicité un parage et des soins du sabot à base d'onguent vert et huile de foie de morue(**traité par docteur vétérinaire Ghada de centre équestre Blida**)



Figure25: membre antérieur de cheval présente de fourbure. « Photo personnelle »



Figure 26: deuxième membre de cheval présent de fourbure. « Photo personnelle »

Deuxième cas : la suros

Il s'agit d'un cheval :

- Sexe : male
- Age : 2ans
- Couleur de la robe :
- Localisation du suros : les deux membres postérieurs
- Signes cliniques : une boiterie, chaleur, douleur, empâtement de l'emplacement un peu plus haut.³⁹
- Le traitement :⁴⁰

- ❖ Le repos de trois ou même quatre semaines, durant la première semaine de repos.
- ❖ Des cataplasmes de kolin appliqués deux fois par jour sur la partie malade.
- ❖ Injection de la cortisone dans la partie enflée.

- ❖ Après la disparition de la boiterie, la reprise du travail se fait progressivement.

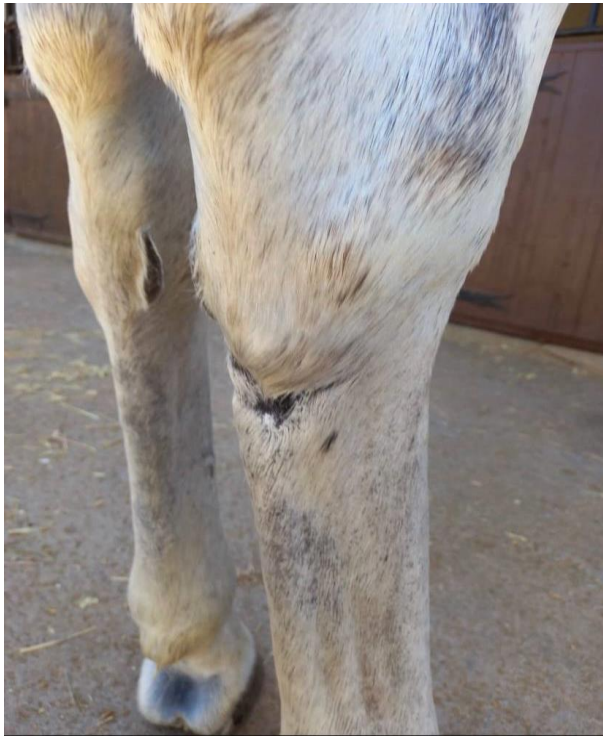
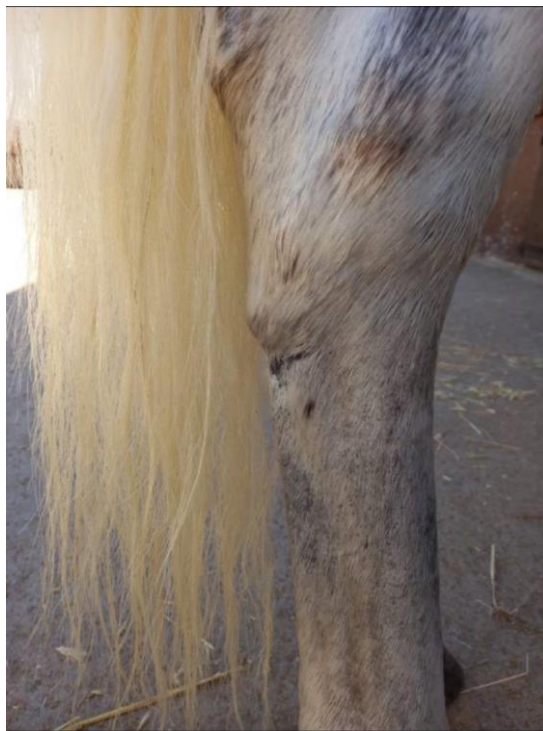
Figure27 : suros du postérieur



Troisième cas : l'épanchement synovial « molettes »

Il s'agit d'un cheval :

- Age : 2 ans
- Sexe : male
- Couleur de la robe :
- Localisation des molettes : au niveau de membre antérieur gauche
- Signes clinique : pas de douleur, pas de boiteries juste apparition d'un gonflement entre canon et le paturon.⁴¹
- Le traitement : le traitement à base des soins locaux peuvent les faire disparaître ou diminuer :⁴²
 - Des gels refroidissants ou drainants permettent aux tissus de se resserrer après un effort physique.
 - La pose de bandes de repos la nuit peut limiter la distension des molettes
 - L'argile a un pouvoir astringent qui assèche les molettes

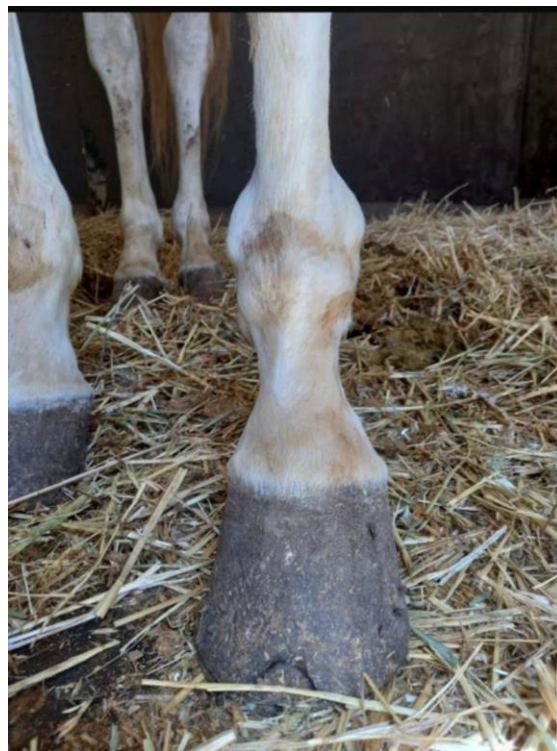

Figure 28 : membre droit du cheval présente un épanchement synovial « photo personnelle »

Quatrième cas : plaie d'été

Il s'agit d'un animal :

- Age : 3 ans
- Sexe : femelle
- Couleur de la robe : robe simple marron
- Localisation de plaie : membre antérieure gauche
- Signes cliniques : des lésions cutané ulcératives, de bourgeons charnus de couleurs rouges vifs, mous, friables, saignant volontiers séparés par des sillons profonds ou s'accumulent des sérosités sanguinolents, les lésions sont régulière et a contour circulaire.⁴³
- Traitement :(par docteur vétérinaire Ghada)
 - l'ivermectine utilisé en été à 0,2mg/kg par voie buccale
 - traitement chirurgical exérèse en hiver
 - calmer le prurit par des corticoïdes par voie systémique ou en application locale

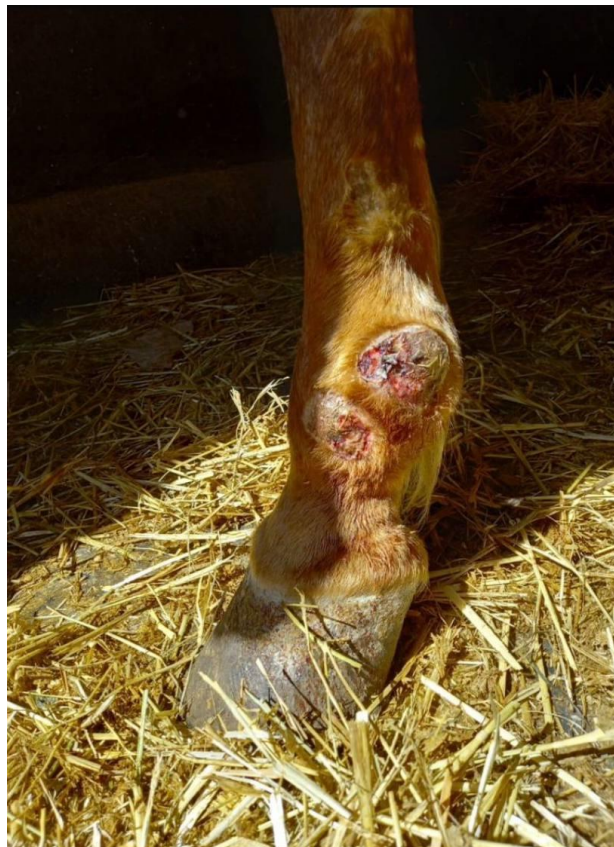


Figure 29 : plaie d'été des antérieurs « photos personnelles »

Cinquième cas :

En dehors des cas de l'atteinte de l'appareil locomoteur, il nous a été donné l'occasion de découvrir un cas de mélanome que nous avons tenu à présenter. Il s'agit d'un animal :

- Age : 3ans
- sexe : male
- couleur de la robe : blanc
- signes clinique : de nombreuses petites granulations se développent autour de l'anus et à la base de la queue.
- Traitement : il n'y a pas de traitement, la consultation pour diagnostiquer d'une éventuelle mélanose interne et donner un pronostic ou il est externe qui ne causent aucune gêne ou boiterie. Le mieux est de ne pas intervenir.⁴⁴

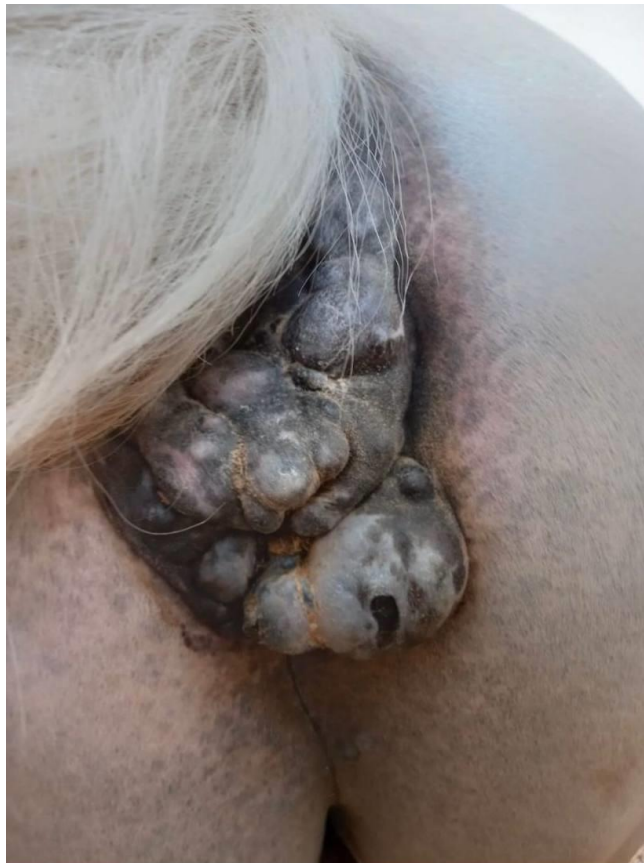

Figure 30 : mélanome à base de la queue

Conclusion

Au terme de ce travail nous avons pu observer divers cas de pathologies du pied chez le cheval ainsi qu'exceptionnellement un cas de mélanome qui s'est présenté à nous.

Nous avons pu ainsi assister à des cas tels que la fourbure chronique, suros, l'épanchement synovial, plaie d'été et le cas de mélanome. Chaque cas a nécessité une approche diagnostique la plus précise possible chez cette espèce relativement fragile de ce point de vue car ne dit-on que « le cheval, c'est son pied ».

Le pied de cheval supporte en effet tout le poids de son corps, amortit les chocs et propulse l'animal. Il s'agit d'une structure complexe qui demande beaucoup de soins.

Les résultats ont montré que certaines pathologies pouvaient facilement passer à la chronicité et que les traitements se montraient malheureusement inefficaces allant jusqu'à la réforme de l'animal en question.

Recommandations

Au terme de ce modeste travail basé essentiellement sur l'observation des cas d'atteintes de l'appareil locomoteur chez cheval, nous pouvons apporter les recommandations suivantes :

- Un suivi rigoureux et surtout régulier de l'hygiène du pied chez le cheval notamment les fourbures.
- Application de graisse nourricière du sabot.
- Une alimentation équilibrée autant que possible pour éviter notamment les fourbures.
- Des antiseptiques à portée de main avant de faire appel au vétérinaire, la moindre petite blessure ne peut être ignorée.
- Equiper dans la mesure du possible les vétérinaires praticiens dans le monde du cheval de radiographie portable.

Recommandations

-

Références bibliographique :

1. LOUKIL. BENSATAL. Notions sur la pathologie dominante chez le cheval, Tiaret (Algérie) : institut de la science vétérinaire, université Ibn khaldoun, 2017,1p
2. Dossier pédagogique, le cheval tout une histoire sur www.museedenon.com
3. CORALIE Vendestienne. Evaluation des pratiques équestres et bien etre chez le cheval de loisir. 2023Feb. Sur <https://dumas.cnrs.fr>
4. CHEVALIER CAMILLE. Dessins anatomiques sur cheval, université paul sabatier, these 2021 ;15p
5. Fr.m.wikipedia.org
6. BARONER R, SIMOENS P. anatomie comparée des mammifères domestique- tome1 : ostéologie. Paris : vigot frères, 2010.7888p.ISBN.978-2-7114-0410-0.
7. Anatomie compares des mammifères domestique tome 1 : ostéologie. Lyon1986. Ecole vétérinaire laboratoire : vigot frères 3 ème édition.
8. BARONE R, SIMOENS P. Anatomie comparée des mammifères domestique- tome 2 : Arthrologie et Myologie. Paris : VIGOT FRERES, 1980.1022p. ISBN 978-2-7114-8186-6.
9. Sémiologie du membre pelvien du cheval- 150p- thèse médecine vétérinaire. Toulouse, 1991, n°91.
10. BELMIMOUN S, les boiteries du cheval. Tiaret (Algérie) : institut des sciences vétérinaires, université ibn khaldoun ; 2018.22P.
11. CHEVALIER CAMILLE, dessins anatomiques sur chevale. Toulouse : université Paul Sabatier ; 2021, p15.
12. CODY PETER c.b : sc. ph, D –horse anatomy – London, lecture in anatomy, theroyal veterinary college – 1976, 71p.
13. DUZAN OLIVIER, BERNARD : sémiologie de membre pelvien du cheval- 150p- thèse médecine vétérinaire, Toulouse, 1991, 71p.
14. BELMIMOUN S. les boiteries du cheval. Tiaret (Algérie) : institut des sciences vétérinaires, université Ibn khaldoun, 2018. 29-30p.
15. JEAN MICHEL, NELLY GENOUX, FABRICE Cavé. Le pied de cheval. (France) : equipidia.fc ; 3 octobre 2019. Disponible sur lien <https://equipedia>. Ifce.fr
16. A Constantin, le cheval et ses maladies, MALOINE s.a, 1980 page 183.
17. ADAMS O.R, lameness in horse, lea and febiger, pages 91-92.
18. DESRUELLES THIBAUT, création d'un module interactif informatise sur la bonne gestion du parage du cheval. Lyon : université claud Bernard. Septembre 2019 ; n°024. 14P.
19. GUILLAUME O. le pied de cheval. Lyon : université claud Bernard, 2001.
20. BACK W, the role of the hoof and shoeing, équine locomotion saunders. 2001 ; page 135-165.
21. H. KORBER ; le pied de cheval, vigot 1999 page 10.

Références bibliographique

22. SIMON CURTIS, corrective farriery, vol2, 2006, page 347.
23. SIMON CURTIS, corrective farriery, vol2, 2006, page 348.
24. BELMIMOUN S. les boiteries Ibn khaldoun, 2018. 16p
25. Pathologie de pied. (France) : Hippologie, disponible sur : <http://s403403540.online>.
26. O.R ADAMS, les boiteries du cheval, maloine, 1875 ; page33.
27. HILTRUD STRASSER. Le ferrage un mal nécessaire, knirchverlag, 2011-page85.
28. Clayton H.M., FLOOD PF, Rosenstein DS, clinical anatomy of the horse, 2005, Mosby Elsevier, Edinburg.
29. BACK W. the role of hoof and shoeing. Equine locomotion. Saunders, 2001 – pages 135-165.
30. Anatomie du pied du cheval interne.(France) : disponible sur www.michel-vaillant.com .
31. O.R ADAMS. Les boiteries de cheval, Maloine, 1975 ; page 22.
32. MARIE Amélie. La fourbure chronique chez le cheval, Lyon, université Claude Bernard, Thèse n°73, 2020.38p.
33. BELMIMOUN S. les boiteries du cheval. Tiaret (Algérie).2019.54p.
34. J.M BLANCHART et C.LABOUREL. syndrome naviculaire ; page 18
35. COOMER.R, THOMAS H, MC KANE. Current concepts of navicular disease, 2013
36. LECHARTIER Antoine. Clinique vétérinaire équine de méheudin (MB Vet) 61150 Ecouché. Disponible sur www.lepoinveterinaire.fr
37. MELLE. K. les boiterie chez le cheval. Tiaret(Algérie) : institut de la science vétérinaire, université Ibn khaldoun, 2010, 40p
38. BELMIMOUNE. LES BOITERIES DE CHEVAL. Tiaret(Algérie) : institut des sciences vétérinaire, 2018,50p
39. KHADIJA. MA. Etude de la boiterie chez cheval, Tiaret(Algérie) : institut ibn khaldoun ; 2010,433p
40. E STRATION. Cheval et ses maladies. 4ème édition. 1998
41. Equi-clic.com/Fr/94-molettes-cheval
42. FRANCE LE PERU. Ostéopathe animalier.N.S.LOVING :cours sur les pathologies vétérinaire de l'ESAO.
43. ANTHONY ? MAXIME, NICOLAS CLARIN. Université Paul Sabatier, Toulouse ; 2006.p32
44. MALOINE S.A. le cheval et ces maladies. 3ème édition. Paris ;83p