

République Algérienne Démocratique et Populaire

MINISTERE DE L'ENSEIGNEMENT SUPÉRIEUR ET DE LA RECHERCHE SCIENTIFIQUE

UNIVERSITE SAAD DAHLEB

FACULTE DE MEDECINE

كلية الطب

DEPARTEMENT DE MEDECINE DENTAIRE

BLIDA

البلدية

N° :



MEMOIRE DE FIN D'ETUDES POUR L'OBTENTION DU DIPLOME DE DOCTEUR EN MEDECINE  
DENTAIRE

**La chirurgie endodontique**  
**Ultime recours de l'endodontie**

Présenté par :

**BENABDA Meriem - BENTOUBAL Rima - BERGOUG Bouchra - CHAABANE Wiam -TOUIL Meriem**

Soutenue publiquement le 09 Juillet 2019 devant le jury:

**Dr. CHARIF** : Maitre-assistante en O.C.E à la clinique Zabana de Blida

**Présidente**

**Dr. GRIBALLAH** : Maitre-assistante en O.C.E à la clinique Zabana de Blida

**Examinatrice**

**Dr. ZAIDI** : Maitre-assistante en O.C.E à la clinique Zabana de Blida

**Promotrice**

**Année universitaire 2018-2019**



# Remerciements

La réalisation de ce mémoire a été possible grâce au concours de plusieurs personnes à qui nous voudrions témoigner toute nos gratitude.

Nous voudrions tout d'abord adresser toute nos reconnaissances au **Docteur Zaidi Amel maitre assistante en Odontologie Conservatrice Endodontie à la clinique Zabana de Blida**, qui a été notre promotrice. Merci pour votre patience, votre disponibilité et surtout votre rigueur scientifique, qui ont contribué à alimenter notre réflexion.

Nous souhaitons adresser nos remerciements les plus sincères au **Docteur Charif Hind** et au **Docteur GRIBALLAH**. Nous sommes très honorées de vous avoir comme jurys de thèse. Nous ne vous remercierons jamais assez de votre dévouement et votre implication dans notre encadrement durant toutes ces années d'études.

Nous ne laisserons pas cette occasion passer sans remercier vivement tous ceux qui, de près ou de loin ont participé à notre encadrement et formation durant tout notre cursus.

Nous voudrions exprimer notre reconnaissance envers les amis et collègues qui nous ont apporté leur soutien moral tout au long de notre démarche.

## Dédicaces

Je dédie ce travail :

**À mon pilier, ma raison de vivre ma maman chérie,** merci de m'avoir donné toutes les chances pour réussir, tu as toujours été présente à mes cotés pour me conseiller quand il fallait, Je te dédie ce travail en témoignage de mon profond amour. Puisse Dieu, le tout puissant, te préserver et t'accorder santé, longue vie et bonheur.

**À mon frère et ma sœur,** qui m'avez toujours soutenue et encouragée durant toutes ces années d'études.

**À mes amies Rania et Nour Elhouda,** vous avez été présentes dans tous les moments et votre soutien a été très précieux.

**À Bouchra, Rima, Wiam et Meriem,** merci pour tous les moments de complicité passés avec vous pendant les études, j'ai aimé passer avec vous ces 6 années de rires et bonne humeur, et aussi de stress, Merci d'avoir fait de toutes ces années d'études de merveilleux moments!

**Aux collègues de ma promotion,** je vous souhaite une bonne continuation.

**Benabda Meriem**

## Dédicaces

Tout d'abord je dédie mon travail à **mes chers parents** qui nous ont quittés trop tôt, qui m'ont toujours appris la valeur des études et du travail pour atteindre ces objectifs. J'espère que, du monde ou ils sont, ils voient que je n'ai pas failli à ma mission et qu'ils sont fiers de moi. Puisse Dieu, le tout puissant, les avoir en sa sainte miséricorde!

Je tiens à présenter ma reconnaissance et mes remerciements à **mon mari** qui n'a jamais cessé de me soutenir pour que je puisse finir mes études et qui a supporté mon stress et mes examens interminables. Je voudrais lui exprimer mon affection et ma gratitude.

Je voudrais remercier **mes enfants, Lina, Meriem et Hana** qui sont ma source d'inspiration et mon plus grand soutien et ce que j'ai de plus chers au monde.

**À ma grand mère** que Dieu la garde, de m'avoir encouragée et soutenue je la remercie du fond du cœur.

**À ma belle famille** qui a cru en moi et qui m'a soutenu tout au long de ces années.

A mes amies et sœurs d'âme **Bouchra, Meriem, Meriem, Wiam**, je vous souhaite pleins d'autres succès.

**À tous les étudiants de ma promotions** avec les quels j'ai partagé ces six années. Bonne continuation a vous.

**À toutes autres personnes qui ont été présentes pour moi et que je n'ai pas cité.**

**Bentoubal Rima**

## Dédicaces

**Je dédie ce modeste travail à tous ceux qui me sont chers et proches,**

**À mes parents,**

**À ma très chère mère,** tu représentes pour moi le symbole de la bonté par excellence, la source de tendresse et l'exemple du dévouement qui n'a pas cessé de m'encourager et de prier pour moi. Tu as fait plus qu'une mère puisse faire pour que ses enfants suivent le bon chemin dans leurs vies et leurs études. Je te dédie ce travail en témoignage de mon profond amour. Puisse Dieu, le tout puissant, te préserver et t'accorder santé, longue vie et bonheur afin que je puisse te combler à mon tour.

**À mon très cher père,** aucune dédicace ne saurait exprimer l'amour, l'estime, le dévouement et le respect que j'ai toujours eu pour toi. Tu as su m'inculquer le sens de la responsabilité, de l'optimisme et de la confiance en soi face aux difficultés de la vie. Rien au monde ne vaut les efforts fournis jour et nuit pour mon éducation et mon bien être. Ce travail est le fruit de tes sacrifices que tu as consentis pour mon éducation et ma formation. Que Dieu le tout puissant te préserve, t'accorde santé, bonheur, quiétude de l'esprit et te protège de tout mal.

**À mes très chères sœurs,** qui n'ont pas cessé de me conseiller, encourager et soutenir tout au long de ma vie et mes études. Je suis très fière de vous avoir pour frangines. Que Dieu vous protège et vous offre la chance et le bonheur.

**À mon adorable nièce,** je t'exprime à travers ce travail ma grande affection, mon grand amour et mon profond attachement. Je te souhaite une vie heureuse pleine de joie de bonheur et de succès.

**À mes grands parents,** que le destin a arraché à la vie, de là où vous êtes j'espère que vous êtes fiers de moi.

**À mes chères Rima, Meriem, Wiam, Meriem,** qui m'ont accompagnée durant mon chemin d'études supérieures. Nous sommes plus qu'une équipe, une famille. Merci pour tous les bons moments passés avec vous, et ceux à venir.

**À mes chères amies, Ahlem, Zineb, Farah, Ibtissem, Ikram, Imene, Imene «les sept merveilles du monde» et a mon amie d'enfance «Hizia»,** vous m'avez supportée dans tous les états, des meilleurs aux moins bons et vous êtes toujours restées à mes cotés. Merci pour cette amitié.

**À mes amis de promos,** je vous souhaite une bonne continuation.

**Bergoug Bouchra**

## Dédicaces

**Avant tout, Merci à Dieu de m'avoir donné le courage et la patience d'aller jusqu'au bout pour terminer ce travail.**

**Merci ALLAH de m'avoir guidé.**

**Je dédie ce travail**

**À mes chers parents : Menouar et Djamila :**

Sources de mes joies, secret de ma force, Vous serez toujours le modèle : Papa, pour ta détermination, ta force et ton honnêteté. Maman pour ta bonté, ta patience et ton dévouement pour nous. Merci pour tous vos sacrifices pour que vos enfants grandissent et prospèrent. Merci d'être tout simplement mes parents. C'est à vous que je dois cette réussite et je suis fière de vous l'offrir. Que Dieu, le tout puissant, vous protège, vous préserve santé et longue vie. Je vous aime.

**À mes chers frères Wael et Ikkal :** Je vous souhaite un avenir plein de joie, de bonheur, de réussite et de sérénité. Je vous exprime à travers ce travail mes sentiments de fraternité et d'amour.

**À mes chères sœurs Samar et Racha :** Merci d'être toujours aussi présentes. Je sais que je peux toujours compter sur votre soutien. J'admire la personne que chaque une d'entre vous est en train de devenir.

**À mes grands-parents et à ma famille nombreuse,** à ces liens forts qui nous unissent.

**À mes chères amies « Meriem, Bouchra, Rima, Meriem, Amel et Assia »,** je vous dédie ce travail en témoignage de l'amitié qui nous uni et des souvenirs de tous les moments que nous avons passés ensemble et je vous souhaite une vie pleine de santé et de bonheur.

**À tous nos camarades de la promotion 2013-2019 :**

Nous sommes contentes de vous avoir rencontrés et d'avoir passé ces six années avec vous. Bonne chance à tous!

**Chaabane Wiam**

## Dédicaces

**Avant tout, Merci à dieu de m'avoir donné le courage et la patience d'aller jusqu'au bout et de terminer ce travail, merci ALLAH de m'avoir guidé.**

**Je dédie ce travail**

**À mes parents adorés,** je ne pourrais jamais vous remercier assez pour tout ce que vous m'avez fait et ce que vous continuez à me faire aujourd'hui encore. Je vous serais à jamais reconnaissante pour votre amour, votre accompagnement et vos conseils si précieux. Sans vous je ne serais pas la personne que je suis aujourd'hui. Vous donnez un sens à ma vie et j'espère que je réussirai à vous rendre toujours fiers de moi.

**À ma chère sœur Nachida,** mon autre moitié, je ne pense pas pouvoir t'exprimer en quelques mots tout ce que je ressens pour toi. Je te remercie pour ton soutien psychologique et tes conseils, mais surtout pour ton amour qui m'a sans cesse encouragé pour avancer.

**À mes chers frères Zakaria et Sohaib,** Merci d'être toujours aussi présents, je vous souhaite un avenir plein de joie, de bonheur, de réussite, et j'admire la personne que chacun d'entre vous est entrain de devenir.

**À ma chère amie Wiam,** on se connaît bien depuis notre enfance, après 18 ans d'amitié, je te vois comme ma deuxième sœur, j'ai aimé passer ces années avec toi, ton soutien a été très précieux durant notre cursus, je te souhaite une vie pleine de santé, de bonheur et de réussite.

**À mes chères amies « Assia, Amel, Rima, Bouchra, Meriem »,** merci pour tous les moments de complicité passés avec vous et merci d'avoir fait de toutes ces années d'études de merveilleux moments.

**Aux collègues de ma promotion,** je vous souhaite une bonne continuation.

**Touil Meriem**



# Table des matières

Introduction.....	Erreur ! Signet non défini.
Chapitre I : La définition, les objectifs, les indications et contre indications de la chirurgie endodontique.....	2
1.1. Définition de la chirurgie endodontique .....	3
1.2. Les objectifs de la chirurgie endodontique .....	3
1.3. Les indications de la chirurgie endodontique .....	4
1.3.1. Indications d'ordre anatomique.....	4
1.3.2. Indications d'ordre iatrogène.....	6
1.3.3. Indications d'ordre pathologique.....	10
1.4. Les contres indication de la chirurgie endodontique.....	11
1.4.1. Les contres indications médicales .....	13
1.4.2. Les contres indications locales .....	13
1.5. Les critères décisionnels en chirurgie endodontique.....	15
1.5.1. Les données de la recherche .....	16
1.5.2. Le patient.....	16
1.5.3. Expérience clinique.....	17
Chapitre II : Les analyses préopératoires .....	18
2.1. L'entretien avec le patient.....	19
2.2. L'analyse clinique .....	19
2.3. L'analyse radiologique.....	20
2.3.1. La radiographie bidimensionnelle .....	20
2.3.2. La radiographie tridimensionnelle .....	20
Chapitre III : Les aides optiques et le plateau technique .....	22
3.1. Les aides optiques .....	23
3.1.1. Les min-miroirs.....	23
3.1.2. Le microscope opératoire.....	23
3.2. Le plateau technique .....	25
3.2.1. Instrumentation et matériaux.....	25
Chapitre IV : Le protocole opératoire.....	46
4.1. L'anesthésie .....	47
4.1.1. Le protocole de l'anesthésie .....	47
4.1.2. Les techniques d'injection.....	47
4.1.3. Anesthésie par secteur .....	47

4.2. Les incisions et lambeaux.....	48
4.2.1. Les différents types d'incisions.....	48
4.2.2. La sélection du lambeau.....	51
4.2.3. Décollement du lambeau.....	53
4.2.4. La rétraction du lambeau.....	54
4.2.5. Les différents types de Lambeaux.....	55
4.3. l'ostéotomie.....	60
4.3.1. La localisation de l'apex.....	61
4.3.2. Techniques d'ostéotomie.....	61
4.3.3. La taille optimale de l'ostéotomie.....	62
4.3.4. L'anatomie et précautions chirurgicales.....	63
4.4. Le curetage.....	65
4.4.1. Les objectifs du curetage dans la chirurgie endodontique.....	65
4.4.2. Mode opératoire.....	65
4.5. La biopsie.....	66
4.6. Résection apicale.....	67
4.6.1. Les objectifs de la résection apicale en chirurgie endodontique.....	67
4.6.2. Mode opératoire.....	68
4.6.3. Angulation du biseau.....	68
4.6.4. Examen de la surface réséquée.....	68
4.6.5. Les précautions à prendre avant la résection apicale.....	69
4.7. L'hémostase.....	70
4.7.1. Les techniques d'hémostase.....	70
4.8. La préparation canalaire à rétro.....	72
4.8.1. Les objectifs de la préparation canalaire à rétro en la chirurgie endodontique.....	72
4.8.2. Préparation ultra sonique de la cavité a retro.....	73
4.8.3. L'irrigation.....	76
4.9. L'obturation canalaire à rétro.....	76
4.9.1. Séchage du canal.....	77
4.9.2. La manipulation des matériaux.....	77
4.9.3. L'obturation proprement dite.....	79
4.9.4. Condensation et finition du matériau d'obturation à rétro.....	80
Chapitre V : Le comblement osseux et la régénération osseuse guidée.....	81
5.1. Intérêt de la régénération osseuse dans la chirurgie endodontique.....	82

5.2. La classification des défauts osseux .....	83
5.2.1. Classification de von Arx et Cochran .....	83
5.3. Le comblement osseux.....	84
5.3.1. Les différents types de biomatériaux.....	84
5.4. La régénération osseuse guidée (R.O.G) .....	85
5.5. Platelet Rich Fibrin (PRF) .....	86
5.5.1. Les propriétés du PRF et intérêt dans la régénération osseuse .....	87
5.6. Les sutures.....	87
5.6.1. Technique de suture.....	87
5.6.2. Les types de sutures .....	88
Chapitre VI : Les conseils et la prescription postopératoires .....	93
6.1. Les conseils postopératoires .....	94
6.1.1. Les instructions postopératoires.....	94
6.2. La prescription médicamenteuse en chirurgie endodontique.....	95
6.2.1. Les antalgiques .....	95
6.2.2. Les anti-inflammatoires .....	97
6.2.3. Les antibiotiques .....	98
Chapitre VII : Les suites opératoires, les complications et les critères de succès et d'échecs.....	99
7.1. Les suites opératoires.....	100
7.1.1. La douleur .....	100
7.1.2. L'œdème.....	100
7.1.3. Le saignement .....	100
7.2. Les complications .....	101
7.2.1. Perforation du sinus .....	101
7.2.2. Surinfection .....	101
7.2.3. Réouverture accidentelle du lambeau .....	101
7.2.4. Hémorragie.....	102
7.2.5. Hématome.....	102
7.2.6. Lésion du nerf mentonnier ou du nerf dentaire inférieur.....	103
7.2.7. Dommages aux dents adjacentes.....	103
7.2.8. Récession de la gencive marginale.....	103
7.1. Les critères de succès et d'échec de la chirurgie endodontique.....	103
7.1.1. Les critères de succès .....	104
7.1.2. Les critères d'échec .....	104

7.1.3. Paramètres de succès radiographiques 2D .....	105
7.1.4. Paramètres de succès de radiographie 3D : (cône beam) .....	106
7.2. Les facteurs influençant le pronostic .....	106
7.2.1. Les aides optiques .....	106
7.2.2. Le type de lésion .....	108
7.2.3. La taille de la lésion .....	108
7.2.4. La réintervention chirurgicale .....	109
7.2.5. Les micro fêlures apicales.....	110
7.2.6. La longueur d'obturation.....	110
Chapitre VIII : La cicatrisation.....	111
8.1. La physiologie de la cicatrisation .....	112
8.2. Les différents types de la cicatrisation .....	116
8.3. Les facteurs influençant la cicatrisation.....	118
8.3.1. Rôle de la salive .....	118
8.3.2. Rôle des bactéries .....	118
8.3.3. Type de matériau d'obturation .....	118
8.3.4. L'addition de concentrée plaquettaire (PRF) .....	119
8.3.5. Les sutures .....	120
8.4.l'implantologie et chirurgie endodontique.....	120
Chapitre IX : L'apport des nouvelles techniques en chirurgie endodontique .....	121
9.1. Le laser .....	122
9.1.1. L'apport du laser a l'incision .....	122
9.1.2. L'apport du laser a l'ostéotomie .....	122
9.1.3. L'apport du laser a la résection apicale .....	123
9.1.4. L'apport du laser au curetage.....	123
9.1.5. L'effet du laser sur la douleur postopératoire.....	123
9.1.6. Les limites du laser.....	124
9.2. La piézochirurgie .....	124
9.2.1. Equipement .....	124
L'intérêt de la piézochirurgie en chirurgie endodontique.....	126
9.2.3. Les limites de la piézochirurgie.....	127
Conclusion .....	128
Les annexes .....	I
Cas clinique .....	IV
Bibliographies.....	VII
Résumé.....	

## **INTRODUCTION :**

L'étiologie d'une lésion apicale est microbienne, des micro-organismes intra-canalaires créent une réaction inflammatoire et immunitaire autour de l'apex, aboutissant à une destruction osseuse avec remplacement de celui-ci par du tissu mou pathologique. (1)  
Cette lésion apicale est due soit à une nécrose dentaire, soit secondaire à un traitement endodontique réalisé par voie orthograde (traitement insuffisant avec persistance de microorganismes). (1)

Le taux de succès d'un traitement endodontique par voie orthograde varie entre 74.7 - 97% (DE CHEVIGNY et coll., 2008).

Dans le cas d'un échec, deux options thérapeutiques existent :

- Le retraitement endodontique de la dent par voie orthograde.
- La chirurgie apicale.

Lorsqu'il est possible, le retraitement endodontique par voie orthograde devrait toujours être réalisé en première intention (Le taux de succès est de 82 - 92%).

Selon Dr Castellucci (2003) la chirurgie apicale ne doit pas être considérée comme un substitut à un traitement endodontique insuffisant. Ce n'est qu'en cas d'échec de celui-ci que la chirurgie apicale sera envisagée.

Il arrive qu'un retraitement par voie orthograde ne soit pas réalisable. Dans ce cas, la chirurgie apicale est à envisager d'emblée. (1)

Historiquement, la chirurgie péri-radriculaire a tout d'abord été reconnue pour son rôle dans le soulagement de la douleur. En 1600 avant J-C, a été retrouvé une boîte crânienne sur laquelle on a pu observer des perforations cylindriques, toutes du même diamètre et de même profondeur, qui ont sans doute été réalisées pour soulager la pression provoquée par un abcès péri-apicale. (2)

Le père de la résection apicale est Claude MARTIN, qui a mis au point une technique de traitement des dents par drainage des sinus en 1881. Au milieu du 18<sup>ème</sup> siècle, les obturations d'extrémité de racine placée après la résection étaient généralement en cire, en plomb ou en or. Les échecs en chirurgie apicale étaient liés, comme en endodontie, à l'insuffisance de l'étanchéité apicale due à l'utilisation de matériaux de scellement non compatible. (2)

Avec l'avènement du microscope opératoire, des inserts à ultrasons à usage endodontique et du cone beam, la chirurgie endodontique a connu de considérables bouleversements et a évolué en microchirurgie endodontique.

# **Chapitre I**

## **La définition, les objectifs, les indications et contre indications de la chirurgie endodontique**

## **Chapitre I : La définition, les objectifs, les indications et contre indications, les critères décisionnels en chirurgie endodontique**

### **1.1. Définition de la chirurgie endodontique :**

La chirurgie apicale ou chirurgie endodontique dérive du grec « chiros » qui veut dire main et « ergon » qui veut dire travail des mains, et « ondotos » veut dire dent. (3)

Et elle dérive du latin du mot « chirurgia » qui veut dire traitement des maladies, des blessures et des déformations à l'aide d'opérations manuelles ou instrumentales pour enlever la partie atteinte. (3)

Elle a été défini par plusieurs auteurs comme :

Selon Gary B. Carr la chirurgie endodontique est la thérapie de choix quand la dent ne répond pas aux traitements conventionnels ou quand il n'y a pas de possibilité de traitement par voie orthograde. (4)

Selon Mahmoud Torabinejad « La chirurgie endodontique est un authentique traitement endodontique par réflexion d'un lambeau chirurgical ». (5)

Selon Stéphane Simon la chirurgie endodontique permet de compléter un geste orthograde voire dans certains cas de s'y substituer, elle permet également de gérer des situations rendues complexes par différents facteurs. (6)

Selon Dr Arnaldo Castellucci (2015) l'endodontie chirurgicale est la procédure de choix pour traiter les lésions d'origine endodontique (granulome et kyste) qui ne répondent pas aux thérapeutiques endodontiques conventionnelles ou qui ne peuvent pas être traité par voie conventionnelle.

Selon Thomas Von Arx, la chirurgie apicale est une procédure standard de chirurgie orale, c'est le dernier recours pour maintenir une dent atteinte d'une lésion périapicale qui n'a pas pu être traité par thérapeutique conventionnelle. (8)

### **1.2. Les objectifs de la chirurgie endodontique :**

Les principaux objectifs de la chirurgie endodontique sont :

Cureter la lésion pour retirer les tissus pathologique de l'alvéole osseuse, afin de promouvoir la réparation des tissus durs et mous.

Réséquer l'apex afin d'éliminer les canaux secondaires et latéraux qui peuvent contenir de nombreux micro-organismes inaccessibles par voie orthograde.

Obturer de façon étanche à rétro en respectant le trajet canalaire.

Préserver une longueur satisfaisante de la racine pour un rapport couronne / racine favorable.

Obtenir après traitement une régénération tissulaire avec un système d'attache apical (Cicatrisation dento-alvéolaire) et une cicatrisation de l'os alvéolaire.

## **Chapitre I : La définition, les objectifs, les indications et contre indications, les critères décisionnels en chirurgie endodontique**

Minimiser les traumatismes tissulaires.

Éviter les dommages au niveau des dents adjacents et des structures anatomiques.

Disparition des signes cliniques. (6)

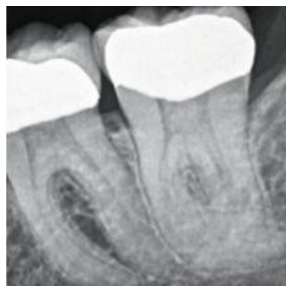### **1.3. Les indications de la chirurgie endodontique :**

#### **1.3.1. Indications d'ordre anatomique :**

Les situations d'infections avec signes cliniques alarmant, dont les racines en cause présentent des aberrations anatomiques empêchant le nettoyage et l'obturation hermétique et totale du système canalaire.

##### **1.3.1.1. Les oblitérations canalaire (Calcification / pulpolithe) :**

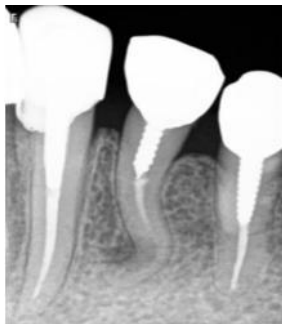
Le traitement endodontique des dents présentant des calcification partielles ou totales du système canalaire est très compliqué, et les échecs sont nombreux, donc en présence d'une lésion apicale, une chirurgie est souvent indiquée. (9) **(Figure 1)**



**Figure 1 : Cliché radiographique de 37 et 38 présentant une calcification radiculaire.**

##### **1.3.1.2. Canal avec une coudure accentuée ou double courbure :**

C'est difficile voir impossible de préparer et obturer la portion apicale coudée par la technique orthograde à cause des difficultés anatomiques, la chirurgie endodontique est la solution de choix. (10) **(Figure 2)**



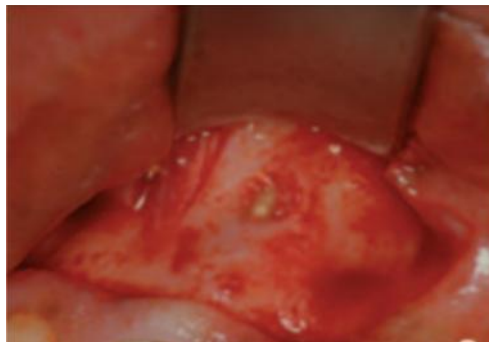**Figure 2 : Cliché radiographique de 34 avec une double courbure.**



## Chapitre I : La définition, les objectifs, les indications et contre indications, les critères décisionnels en chirurgie endodontique

### 1.3.1.3. Apex extra corticale (fenestration osseuse) :

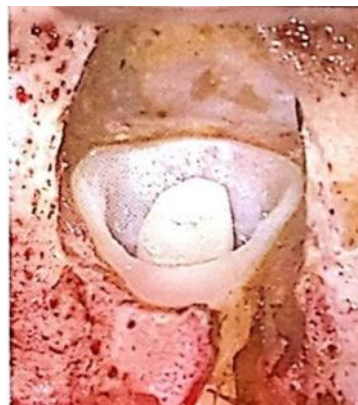Certaines dents dont les traitements endodontiques ont parfaitement bien été conduit peuvent devenir douloureuses, les racines vestibulaires de certains molaires maxillaire, mais aussi de canines ou incisives, peuvent présenter des fenestration de la corticale en vestibulaire et l'apex devient alors sous périosté. Cette zone apicale est sensible, notamment à la palpation et peut indiquer une intervention chirurgicale qui permet de ré enfouir les racines par résection. (6) **(Figure 3)**



**Figure 3: Apex extracortical.**

### 1.3.1.4. Dens in dente :

La dent invaginée (Dent invaginatus, dens in dent) est une anomalie du développement ou dysmorphogénèse cliniquement importante, résultant d'une invagination partielle, de profondeur variable, de l'organe de l'émail au cours du développement de la dent, d'où l'aspect d'une dent à l'intérieure d'une autre elle est fréquente au niveau des incisives latérales et canines maxillaire. En présence de dents invaginée et dévitalisée avec ou sans atteinte péri-radicaire et si la voie orthograde ne permet pas d'obtenir une obturation étanche, il peut être indiqué de recourir à une intervention chirurgicale. (11) **(Figure 4)**



**Figure 4 : Image d'une dent invaginée.**

## Chapitre I : La définition, les objectifs, les indications et contre indications, les critères décisionnels en chirurgie endodontique

### 1.3.1.5. Les bifurcations et les Ramification apicales inaccessible et inobturable :

Les variations anatomiques telles les deltas apicaux, les canaux accessoires et les bifurcations basses sont généralement localisés dans les 3 mm apicaux de la racine. La résection apicale de ces 3 mm permet d'éliminer ces complexités anatomiques et d'accéder au système canalaire. (6) (Figure 5)

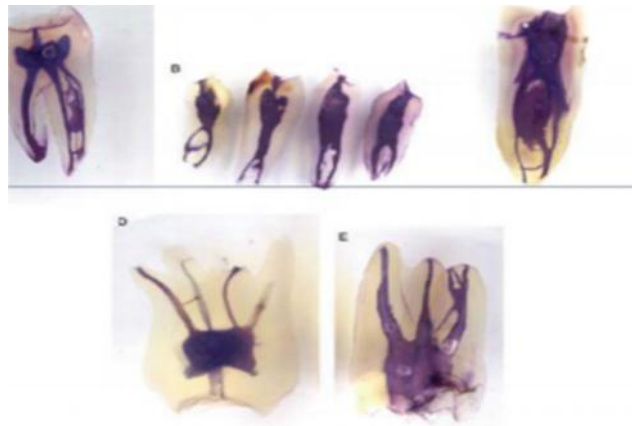


Figure 5 : Exemple de variation canalaire.

### 1.3.2. Indications d'ordre iatrogène :

#### 1.3.2.1. Reconstruction prothétique :

La dépose des restaurations prothétiques et des ancrages radiculaires est un acte délicat non dénué de risque. Il peut en effet se révéler difficile voire impossible d'éliminer certains éléments prothétiques sans compromettre le pronostic des dents piliers. Ainsi, dans le cas de bridges de grande étendue ou d'inlay-core à clavette, l'intervention chirurgicale est une alternative de choix. Il est par ailleurs intéressant de conserver les structures prothétiques existantes lorsqu'elles sont bien adaptées et esthétiquement satisfaisantes. (15) (Figure 6 et 7)

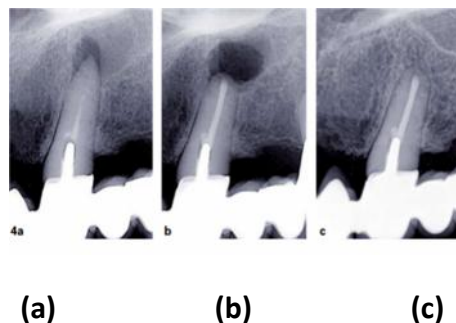
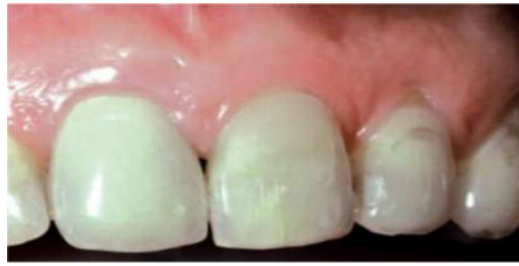

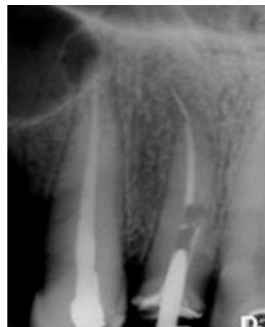Figure 6 : (a) Radiographie préopératoire de 23 présentant une lésion d'origine endodontique, (b) Préparation et obturation à retro de la totalité du canal jusqu'au contact du tenon, (c) Guérison à un an.



**Figure 7 : Photo clinique d'un bridge complet parfaitement intégré sur le plan esthétique et parodontal.**

**1.3.2.2. Instruments fracturés :**

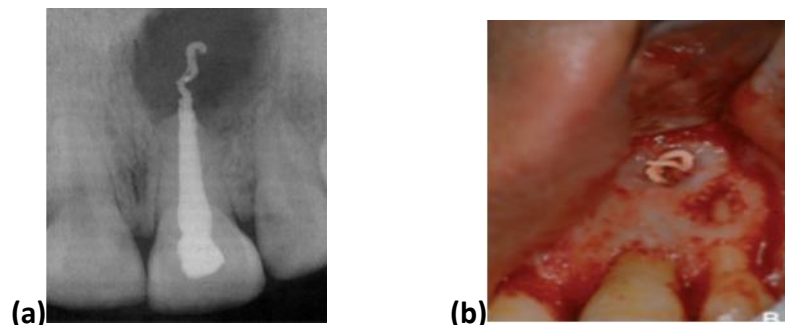
La fracture instrumentale est une des complications du traitement endodontique par voie orthograde, si le fragment d'instrument se trouve au-delà d'une courbure il est souvent très difficile voir impossible de le retirer ou de passer à côté. La partie apicale du canal n'étant pas nettoyée, la chirurgie doit être envisagée. (13) **(Figure 8)**



**Figure 8 : L'instrument fracturé enchâssé à l'apex et au-delà.**

**1.3.2.3. Dépassement de matériaux d'obturation :**

Si le dépassement est important où il s'agit de la gutta percha, son débordement apical crée une irritation pouvant engendrer une réaction inflammatoire de défense et une réaction périapicale en conséquence, dans ce cas la voie chirurgicale permet de solutionner le problème. (12) **(Figure 9)**

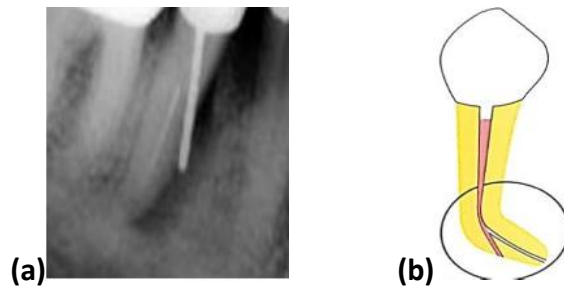


**Figure 9 : (a) Cliché radiographique de 21 montrant un dépassement de Gutta. (b) Vue clinique de dépassement de Gutta important.**

## Chapitre I : La définition, les objectifs, les indications et contre indications, les critères décisionnels en chirurgie endodontique

### 1.3.2.4. Perforation radiculaire :

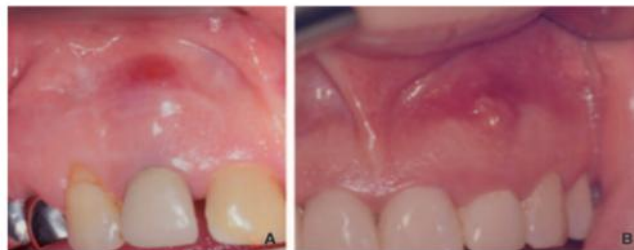Est une communication iatrogène entre le système canalaire et le parodonte, elle peut aussi être le résultat d'une résorption radiculaire, le traitement d'une perforation se fait en nettoyant la fausse route, en la décontaminant au mieux et en l'obturant de la manière la plus étanche. Lorsqu'un matériau est extrudé au travers de la perforation, l'abord chirurgical est indiqué. (13) **(Figure 10)**



**Figure 10 : (a) Cliché radiographique de 45 présentant une perforation radiculaire due à une erreur d'axe, (b) Schéma d'une dent qui présente une perforation radiculaire.**

### 1.3.2.5. Echec de traitement ou de retraitement canalaire par voie orthograde :

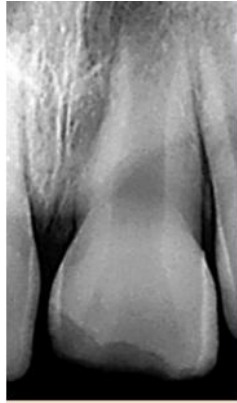
Dans le cas d'un échec persistant après traitement ou retraitement endodontique associé ou non à une antibiothérapie complémentaire, la chirurgie peut devenir indiquée si aucun signe de guérison, voire si l'apparition de signes d'aggravation de la maladie, confirme l'échec du traitement précédent. Dans ce cas, la chirurgie endodontique est bien un traitement complémentaire. (6) **(Figure 11)**



**Figure 11 : Echec et manifestation clinique, a-Abcès b- fistule.**

### 1.3.2.6. Echec d'apexification / apexogénèse :

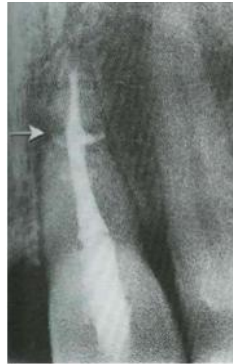Est un véritable problème qui peut compromettre l'intégrité de la dent immature chez le jeune patient alors qu'une approche chirurgicale avec obturation apicale à rétro est préférable pour sauver la dent. (10) **(Figure 12)**



**Figure 12 : Cliché radiographique de 21 présentant une édification radiculaire incomplète.**

**1.3.2.7. Fracture horizontale de la racine :**

Parfois, après une fracture traumatique de la racine, le segment apical subit une nécrose de la pulpe. En raison du caractère imprévisible de celui-ci par une approche coronale, le segment apical est enlevé par voie chirurgicale après le traitement canalaire de la partie coronale. (9) **(Figure 13)**



**Figure 13 : Cliché radiographique montrant une fracture horizontale de la racine.**

**1.3.2.8. Résorption radiculaire interne perforante :**

Si la communication est récente, de petite taille et bien située, l'approche endodontique est préférée à l'abord chirurgical estimé plus délabrant. Si la zone de la perforation est étendue et qu'elle ne peut être atteinte par voie canalaire, l'abord chirurgical trouve son indication. (6) **(Figure 14)**

## Chapitre I : La définition, les objectifs, les indications et contre indications, les critères décisionnels en chirurgie endodontique

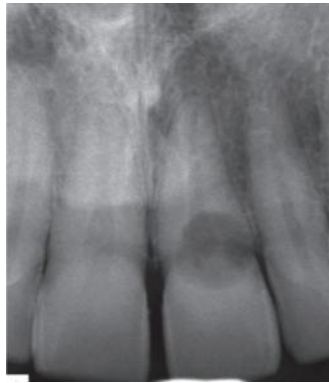


Figure 14 : Cliché radiographique de 21 présentant une résorption interne.

### 1.3.3. Indications d'ordre pathologique :

#### 1.3.3.1. Lésion kystiques :

Il existe deux formes de kystes : Les kystes vrais qui ne communiquent pas avec le canal parce qu'un épithélium s'est formé tout autour de la lésion, et les kystes en forme de poche, où l'épithélium est présent autour de la lésion et où il existe une communication entre la lésion et le canal.

Les kystes en formes de poche auraient un pronostic plus favorable lors d'un traitement ou retraitement conventionnel, à l'inverse, un kyste vrai pourrait ne pas réagir favorablement au traitement ou retraitement endodontique conventionnel, l'infection canalaire n'étant pas en communication avec la poche kystique

Lorsqu'un retraitement endodontique bien mené et la lésion ne guérit pas, il existe une possibilité que la lésion soit un kyste vrai et que la chirurgie soit nécessaire. (13)

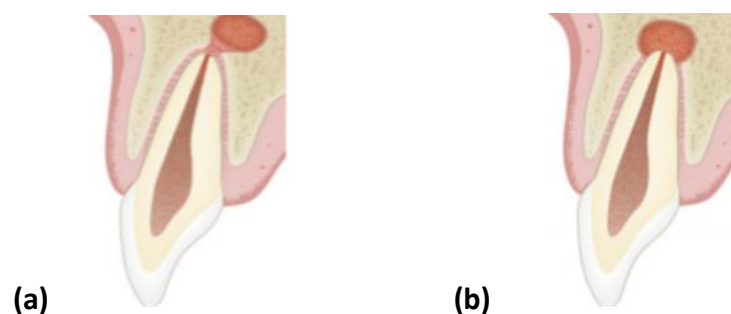


Figure 15 : (a) Représentation schématique d'un kyste radiculaire vrai, (b) Représentation schématique d'un kyste radiculaire en poche.

#### 1.3.3.2. Présence d'une flore résistante inaccessible par voie endodontique (Actinomyces Israeli, Propioni Bacterium) :

L'infection actinomycosique périapicale est une séquelle de l'infection carieuse : Elle est liée à la pénétration endodontique d'Actinomyces Israeli et de Propioni Bactérium Propionicum,

## **Chapitre I : La définition, les objectifs, les indications et contre indications, les critères décisionnels en chirurgie endodontique**

germes commensaux de la cavité buccale, l'implication de ces germes dans les P.A est à connaître car elle peut expliquer des échecs après un traitement endodontique correct, justifiant le recours à l'élimination chirurgicale des lésions. (14)

### **1.4. Les contres indication de la chirurgie endodontique :**

Les contres indications de la chirurgie endodontique peuvent être médicales ou locales.

#### **1.4.1. Les contres indications médicales :**

Avant toute intervention chirurgicale chez un patient atteint d'une pathologie générale l'accord du médecin traitant est primordial.

##### **1.4.1.1. Risques majeurs : Contre-indications strictes :**

###### **1.4.1.1.1. L'HTA maligne :**

Chez ces patients l'utilisation d'un vasoconstricteur dans l'anesthésie est contre indiqué, se qui augmente, le risque hémorragique en préopératoire et gêne le bon déroulement de l'intervention. (17)

###### **1.4.1.1.2. L'infarctus du myocarde :**

La chirurgie endodontique peut aggraver la pathologie et provoquer un nouvel infarctus, notamment à cause de l'utilisation de vasoconstricteurs qui peuvent induire une élévation de la pression artérielle. (6)

###### **1.4.1.1.3. L'insuffisance cardiaque :**

Le risque de mort subite par arrêt cardiaque est non négligeable.

###### **1.4.1.1.4. L'endocardite infectieuse : Patients à risque :**

Aucun traitement chirurgical n'est autorisé sur un patient symptomatique. Les cardiopathies à risque d'endocardite sont classiquement classées, selon les risques (Prophylaxie de l'endocardite infectieuse, 2002.), en : (6)

- cardiopathies à haut risque (groupe A).
- cardiopathies à risque moins élevé (groupe B).

**(Voir l'annexe n°1) (6)**

###### **1.4.1.1.5. L'anémie :**

En cas d'anémie, le risque infectieux, les saignements et un retard de cicatrisation sont des facteurs à considérer et à anticiper en cas de chirurgie (Roche 2010). (6)

## **Chapitre I : La définition, les objectifs, les indications et contre indications, les critères décisionnels en chirurgie endodontique**

### **1.4.1.1.6. Les désordres leucocytaires non prolifératifs :**

Tous désordre de la ligne leucocytaire interdit une intervention chirurgicale (Lymphopénie, lymphocytose, neutrophilie, neutropénie...). (6)

### **1.4.1.1.7. Les leucémies :**

Les leucémies peuvent être aiguës ou chroniques, les risques majeurs sont liés à l'hémostase et à la coagulation. (6)

### **1.4.1.1.8. Les troubles de la coagulation et de l'hémostase :**

Le risque d'hémorragie est très élevé et la chirurgie endodontique est contre indiquée. (6)

### **1.4.1.1.9. L'ostéoradionécrose :**

La chirurgie endodontique est contre indiquée chez les patients ayant reçu une dose moyenne supérieure à 35 Gy sur l'os supportant la ou les dents concernées. (13)

### **1.4.1.2. Risques modérés : contre-indications générales relatives :**

#### **1.4.1.2.1. L'HTA bénigne :**

L'hypertension est caractérisée par une pression artérielle systolique supérieure à 140 mm Hg et une pression artérielle diastolique supérieure à 90 mm Hg.

Avant toute chirurgie il est nécessaire de prendre la tension du patient pour vérifier qu'elle est équilibrée. (13)

#### **1.4.1.2.2. Les patients sous traitement par anti vit K et AAP :**

##### **1.4.1.2.2.1. Les antivitamines K :**

Pour un patient sous anti vitamines K, le contact avec le médecin traitant est indispensable. L'arrêt de la médication n'est pas recommandé, et la valeur de l'INR réalisé le jour de l'intervention doit être stable et inférieure à 3.

Si l'INR est supérieure à 3 et /ou si le risque hémorragique est élevé, une prise en charge hospitalière est recommandé.

##### **1.4.1.2.2.2. Les agents antiplaquettaires(AAP) :**

Comme pour les anti-vitamines K, l'arrêt du traitement par les AAP avant une chirurgie n'est pas justifiée, et aucun examen biologique ne permet actuellement de prédire le risque hémorragique d'un patient sous AAP de façon fiable. Une technique d'hémostase rigoureuse permet de limiter le saignement lors d'une chirurgie endodontique chez un patient à risque hémorragique. (13)

##### **1.4.1.2.3. L'immunodépression :**

**Patients atteints du VIH.**

**Patients atteints de Diabète.**

**Patients sous anti TNF.**



## **Chapitre I : La définition, les objectifs, les indications et contre indications, les critères décisionnels en chirurgie endodontique**

En pratique, le risque infectieux sera évalué par le dentiste lors de la consultation en fonction du patient, et en accord avec les médecins concernés. La plupart du temps, une chirurgie endodontique peut être réalisée chez les patients immunodéprimés avec une antibiothérapie associée. (13)

### **1.4.1.2.4. Les patients sous Bisphosphonates :**

Les patients prenant des médicaments antirésorptives (Bisphosphonates et inhibiteurs du ligand du RANK) ou les anti-angiogéniques pour lutter contre l'ostéoporose et dans la prise en charge de certains cancers, présentent un risque important de développer une ostéonécrose suite à une intervention chirurgicale.

Les recommandations les plus récentes définissent quatre catégories de patients classés de la situation la plus à risque à la situation la moins à risque.

**Patients prenant des Bisphosphonates par voie intraveineuse ou des médicaments anti-angiogéniques dans le cadre de la prise en charge d'un cancer :** Pour cette catégorie de patients la chirurgie endodontique est contre indiquée.

**Patients prenant des Bisphosphonates par voie orale depuis plus de 4 ans pour le traitement de l'ostéoporose :** Le risque de développer une ostéonécrose est accru par rapport à un patient sain. Mais est beaucoup moins important que chez les patients prenant des Bisphosphonates par voie intraveineuse.

Si l'état de santé le permet et en accord avec le médecin traitant, un arrêt de la prise de Bisphosphonates pendant les deux mois avant la chirurgie est recommandé.

**Patients prenant des Bisphosphonates par voie orale depuis moins de 4 ans avec des corticostéroïdes ou des agents anti-angiogéniques pour le traitement de l'ostéoporose :** L'adjonction de corticostéroïdes ou d'agents anti-angiogéniques augmente le risque d'ostéonécrose. La conduite est la même que pour les patients prenant les patients prenant des Bisphosphonates par voie orale depuis plus de 4 ans.

**Patients prenant des Bisphosphonates par voie orale depuis moins de 4 ans sans autre facteur de risque pour le traitement de l'ostéoporose :** En accord avec le médecin traitant les Bisphosphonates peuvent également être interrompus deux mois avant l'intervention. La chirurgie peut être réalisée comme chez un patient ne prenant aucune médication. (13)

### **1.4.2. Les contres indications locales :**

#### **1.4.2.1. Les contres indications Anatomiques :**

##### **1.4.2.1.1. L'épaisseur osseuse :**

Lorsque l'épaisseur de l'os à traverser est trop importante et ne permet pas un accès satisfaisant à la zone apicale, la chirurgie ne pourra pas être réalisée. Cette situation est très fréquente au niveau de la seconde molaire mandibulaire.

## **Chapitre I : La définition, les objectifs, les indications et contre indications, les critères décisionnels en chirurgie endodontique**

En effet la corticale vestibulaire s'épaissit et devient plus horizontale dans le secteur postérieur. (13)

Cette situation peut aussi se retrouver au niveau de la deuxième molaire maxillaire. L'épaisseur du processus zygomatique de l'os maxillaire empêche l'accès aux apex.

Il est aussi de possible rencontrer le même problème lors de l'accès palatin de la racine palatine des premières molaires maxillaires. Si la racine est très longue et le palais peu profond, l'épaisseur d'os ne permet pas un accès au tiers apical satisfaisant. (13)

Enfin, dans le cas d'une lésion située uniquement sur la racine palatine d'une première molaire maxillaire l'abord vestibulaire est contre-indiqué si les racines sont trop divergentes et si le sinus est situé sur le trajet de l'ostéotomie. (13)

### **1.4.2.1.2. La proximité du foramen mentonnier :**

Si le nerf mentonnier est lésé au niveau du foramen, une perte de la sensibilité des territoires innervés peut être irréversible. En conséquence, toute lésion d'origine endodontique située directement au contact du foramen mentonnier et empêchant la résection et le curetage apical, doit être considérée comme une véritable contre-indication. (13)

### **1.4.2.1.3. La proximité du canal mandibulaire :**

Le canal mandibulaire peut se situer à proximité de la lésion et en vestibulaire de celle-ci cela constitue une contre-indication formelle à l'abord chirurgical. (13)

### **1.4.2.1.4. La racine palatine de la seconde molaire maxillaire :**

La chirurgie endodontique de la racine palatine de la seconde molaire maxillaire ne doit jamais s'effectuer par l'abord palatin.

En effet, l'artère Grande Palatine sort du canal palatin à proximité de l'apex de la racine palatine de la deuxième molaire maxillaire pour irriguer la muqueuse palatine.

Sa section à ce niveau lors des incisions ou du décollement représente un risque hémorragique important. (13)

### **1.4.2.1.5. La limitation d'accès aux secteurs postérieurs :**

A l'inverse de l'endodontie conventionnelle, une grande ouverture buccale n'est pas nécessaire en chirurgie endodontique.

En revanche, la capacité à écarter les tissus mous pour accéder à la zone d'intervention est primordiale.

## **Chapitre I : La définition, les objectifs, les indications et contre indications, les critères décisionnels en chirurgie endodontique**

Un petit périmètre labial, un volume excessif des joues ou une musculature trop importante peuvent compliquer voire contre-indiquer l'intervention.

Lors de la consultation, il est important de simuler le placement écarteurs pour évaluer l'accès au site chirurgical et donc la faisabilité de l'intervention. (13)

### **1.4.2.2. Les contre-indications parodontales :**

Une mauvaise hygiène bucco-dentaire peut être une contre indication, bien sur transitoire. (6)

La qualité et la hauteur de la gencive attachée ainsi que la présence de poche parodontale sont des facteurs trop souvent négligés. Ces défauts parodontaux, gingivaux et osseux, doivent être minutieusement analysés, le sondage parodontale reste indispensable et permet de mettre en évidence des facteurs radiculaires qui peuvent passer inaperçues en l'absence de symptomatologie. (6)

Atteinte parodontale sévère.

Mobilité dentaire importante. (13)

Support parodontale diminué avec risque de création de lésion endo-parodontale. (13)

Inflammation parodontale marginale trop importante. (13)

### **1.4.2.3. Contre indications dentaires :**

Restauration prothétique inadéquate : L'absence d'étanchéité induira, par percolation et passage bactérien, un échec à plus ou moins long terme du traitement. Dans ce cas, un retraitement par voie orthograde ou extraction de la dent doit être envisagé à la place de la chirurgie. (6)

Longueur radiculaire trop faible : Les racines trop courtes, ne pouvant pas être conservées, rendent la hauteur osseuse résiduelle après intervention trop faible pour espérer un bon pronostic de conservation de l'organe dentaire à long terme. (6)

La hauteur des racines et leurs situations par rapport au niveau osseux doivent également être prises en considération. (13)

Rapport couronne / racine défavorable. (13) (17)

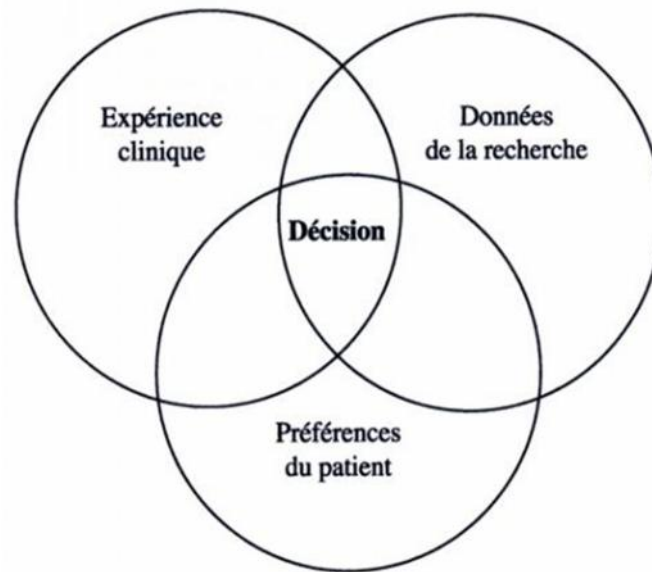
Fêlure non diagnostiquée peut évoluer en fracture. (17)

Fracture radiculaire qui est parfois liée à une corrosion métallique. (17)

## **1.5. Les critères décisionnels en chirurgie endodontique :**

Les critères cliniques, les données scientifiques fondées sur la preuve, l'expérience du clinicien, l'historique de la ou des dents lésées et les attentes du patient sont toujours les outils à notre disposition qui permettent de décider s'il faut envisager la chirurgie endodontique ou pas : (21)

## Chapitre I : La définition, les objectifs, les indications et contre indications, les critères décisionnels en chirurgie endodontique



les résultats du traitement envisagé doivent avoir un pronostic favorable à long terme.

### **1.5.1. Les données de la recherche :**

(Voir annexe n°2) (19)

### **1.5.2. Le patient :**

Les attentes du patient sont à identifier clairement et doivent participer à la prise de décision. Certains patients peuvent désirer la conservation absolue de leurs dents, d'autres y être indifférents ou exiger leur avulsion. Lorsque le patient souhaite préserver ses dents, il doit être informé des conséquences potentielles et des risques éventuels encourus. (21)

#### **1.5.2.1. La coopération du patient :**

Pour aborder de façon optimale un acte chirurgical, le patient doit être le plus calme et le plus détendu possible.

Cet état est dans certains cas difficile, voire impossible à obtenir : Par exemple, chez les personnes souffrant de dépression, de problèmes psychomoteurs ou d'une atteinte du système nerveux central. (20)

Leur incapacité à se raisonner, à se contrôler dans leurs gestes, représente une contre-indication à la chirurgie apicale, comme à toute autre chirurgie d'ailleurs effectuée sous anesthésie locale sans prémédication.

Chez des patients anxieux, l'utilisation de sédatif ou de toute sédation consciente avant l'intervention est une bonne solution.

Dans les autres cas on aura recours soit à l'avulsion de la dent soit à une intervention sous anesthésie générale.

## **Chapitre I : La définition, les objectifs, les indications et contre indications, les critères décisionnels en chirurgie endodontique**

D'autre part, avant une chirurgie apicale, le patient doit montrer une motivation sérieuse au niveau de son hygiène dentaire. En effet, on ne réalisera la chirurgie apicale que sur des patients ayant une hygiène buccale irréprochable comme nous l'avons décrit précédemment. (20)

### **1.5.2.2. L'âge :**

L'âge du patient a une influence sur les possibilités thérapeutiques, le pronostic et l'évolutivité du traitement. Globalement, plus le patient est jeune, plus les solutions conservatrices seront privilégiées afin de différer au maximum l'extraction. Ceci est d'autant plus vrai que l'implantologie ne peut s'envisager qu'une fois la fin de croissance osseuse terminée. Lorsqu'il existe un problème endodontique chez un jeune patient, il est donc indispensable d'essayer de maintenir le capital osseux en attendant la fin de croissance, de ce point de vue, le retraitement et la chirurgie endodontique peuvent permettre d'obtenir la cicatrisation des LIPOE et d'envisager par la suite un traitement implantaire dans de meilleures conditions cliniques uniquement si ce dernier est finalement inévitable. (18)

Chez le patient âgé peut se poser le problème de la longueur et de la pénibilité des séances cliniques (ceci est vrai autant pour l'endodontie que pour les autres disciplines). Il est donc important d'évaluer, au cas par cas, si le patient est en mesure de supporter ou non ces contraintes. (18)

### **1.5.3. Expérience clinique :**

L'expérience du praticien intervient dans la notion de compétences. Tous les chirurgiens dentistes ont la qualification apportée par leur diplôme de réaliser une chirurgie apicale, mais peu ont suffisamment d'expérience pour réaliser de telles chirurgies.

Face à un patient présentant une lésion apicale, le chirurgien dentiste devra évaluer de façon très précise tous les facteurs pouvant compliquer l'intervention chirurgicale, et ainsi s'interroger sur ses capacités à réaliser lui-même, dans les meilleures conditions l'intervention.

Une bonne évaluation des limites de sa compétence est un acte tout à fait personnel et difficile à réaliser. Peut se poser alors la question de délégation des tâches, si le praticien ne souhaite pas réaliser l'intervention, il devra adresser son patient à un confrère qu'il estimera plus expérimenté, plus compétent. (22)

# **Chapitre II**

## **Les analyses préopératoires**

### 2.1. L'entretien avec le patient :

- **Une première séance avant l'intervention est nécessaire :** Elle consiste à déterminer si cette intervention est possible, donc à poser ou non son indication et à expliquer au patient le pourquoi de cette chirurgie, son déroulement et les suites opératoires. (17)

L'information du patient est strictement obligatoire, il doit connaître les différentes possibilités thérapeutiques le concernant et doit donner son consentement au traitement choisi. (23)

- **La prémédication :** Le jour de l'intervention le patient doit être calme et si nécessaire prémédiqué (Atarax 100 mg, 1CP 1h avant l'intervention). En effet, l'intervention peut être longue et il est souhaitable d'avoir un patient très calme et ne bougeant pas. Le patient effectue alors un bain de bouche à la chlorhexidine et doit être préparé (casaque, blouse et sur-chaussures). Une fois installé, le patient est recouvert de champs stériles et son visage est passé à la Bétadine 10% à l'aide de compresses stériles prises à la pince. Toutes les surfaces du microscope, qui seront utilisées par l'opérateur, doivent être recouvertes de champs stériles. Les aspirations doivent être gainées, ainsi que les connexions des turbines et des ultrasons. (24)

### 2.2. L'analyse clinique :

Une observation minutieuse des tissus mous (tonicité des joues, type de gencive, position de la ligne du sourire...) est des prothèses existantes, permet d'évaluer les difficultés et de choisir précisément les tracés d'incision. (13)

Les difficultés peuvent varier d'un individu à l'autre. Chez un patient très musclé, l'intervention est plus difficile que chez un patient maigre, avec un visage allongé.

On pratique un détartrage soigneux, et l'examen commence par un bilan parodontal avec la mesure d'éventuelles poches, et l'observation de la situation des freins par rapport au tracé d'incision.

On recherche toute tuméfaction, œdème.

On détermine la dent causale.

En cas de fistule, on essaye de déterminer ses rapports avec la lésion.

Des tests thermiques, pour vérifier la vitalité des dents semblant en rapport avec la lésion, sont effectués. (17)

### **2.3. L'analyse radiologique :**

#### **2.3.1. La radiographie bidimensionnelle :**

##### **L'intérêt des clichés rétro-alvéolaires (RA) en chirurgie endodontique :**

Ce cliché donne des informations initiales essentielles. Cependant elles ne sont pas suffisantes, et l'utilisation d'un cliché tridimensionnel est indispensable avant toute chirurgie endodontique. (13)

#### **2.3.2. La radiographie tridimensionnelle :**

En chirurgie endodontique on utilise des Cone Beam à petits champs. (25)

##### **2.3.2.1. L'indication du CONE BEAM en chirurgie endodontique :**

###### **2.3.2.1.1. Proximité du foramen mentonnier :**

L'analyse des coupes CBCT permet une parfaite localisation du foramen mentonnier. S'il est situé exactement en regard de la lésion, le risque encouru est trop élevé et la chirurgie n'est pas réalisable. En revanche, s'il est situé à distance de la lésion, la chirurgie ne présente aucun risque. (24)

###### **2.3.2.1.2. Racine palatine de la première molaire maxillaire :**

Seules les coupes CBCT permettent de manière certaine d'objectiver la présence d'une lésion sur la racine palatine de la 1ère molaire maxillaire. En absence de lésion palatine, la chirurgie des racines vestibulaires est indiquée. A l'inverse, s'il existe une lésion sur la racine palatine, trois options sont possibles :

- Le retraitement conventionnel.
- L'abord par la voie palatine.
- L'abord par la voie vestibulaire si la racine palatine est accessible ou fusionnée à la racine disto-vestibulaire. (24)

###### **2.3.2.1.3. Première prémolaire maxillaire :**

Elle possède souvent des racines distinctes qui peuvent être divergentes. Sur une radio rétro-alvéolaire, les racines peuvent se superposer et il est difficile de situer la lésion. Si seule(s) la ou les racines vestibulaires sont impliquées il est possible de ne traiter par la voie chirurgicale que celles-ci.

Si les deux racines présentent une lésion et sont extrêmement divergentes, l'indication de chirurgie peut être réévaluée. En effet, si la lésion est située à plus de 1cm de la corticale



## **Chapitre II : Les analyses préopératoires**

vestibulaire, l'accès chirurgical à la racine palatine par la voie vestibulaire devient trop délabrant. (24)

Les coupes Cone Beam permettent également d'évaluer le rapport entre le sinus et la lésion. Quand la lésion est très proche du sinus, la résection et le curetage doivent être particulièrement délicats afin de préserver au maximum l'intégrité de la membrane sinusienne. (24)

### **2.3.2.1.4. Seconde molaire mandibulaire :**

Cette dent présente des apex généralement situés plus en lingual que ceux de la 1er molaire. Dans une étude portant sur plus de 1800 dents, Jin et Al, ont mesuré la distance entre l'apex des molaires mandibulaires et la corticale vestibulaire, ils ont rapporté une distance de 8,51 mm pour la racine distale et de 7,54 mm pour la racine mésiale de la seconde molaire, et seulement 5,18 mm et 4,09 mm pour la première molaire. Les coupes 3D permettent de mettre en évidence l'épaisseur de la corticale vestibulaire ainsi que son angulation et de voir si la chirurgie est techniquement réalisable. (24)

### **2.3.2.1.5. Lésion perforante :**

Les coupes vestibulo-linguales permettent d'analyser la taille et la forme de la lésion. Ainsi, il est possible de savoir avant la chirurgie si la lésion est perforante, c'est à dire si les corticales vestibulaires et palatines sont détruites. Si tel est le cas, le risque de guérison avec une cicatrice fibreuse est plus important, il est alors possible de prévoir la pose d'une membrane. (24)

# **Chapitre III**

## **Les aides optiques et le plateau technique**

### 3.1. Les aides optiques :

#### 3.1.1. Les min-miroirs :

Des micro-miroirs 10 fois plus petits qu'un miroir de bouche traditionnel ont été conçus spécialement pour la chirurgie endodontique, lors de l'inspection, le micromiroir est placé à 45° par rapport à la surface réséquée et à la vue réfléchi de la surface radiculaire montre chaque détail anatomique du système canalaire. (30) (31)

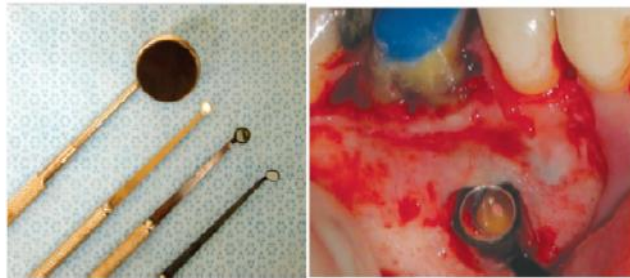


Figure 16: Comparaison entre le miroir classique et le micromiroir.

#### 3.1.2. Le microscope opératoire :

Il peut sembler surprenant que le microscope ne soit pas un instrument de haute technologie. Il est utilisé dans le domaine médical depuis plus de 60 ans. Le microscope a été introduit à l'otorhinolaryngologie (ORL) autour de 1950, puis à la neurochirurgie dans les années 1960 et à l'endodontie au début Années 1990.

Le microscope opératoire est devenu un outil indispensable pour effectuer une chirurgie endodontique de manière optimale. En 1997, l'enseignement des techniques sous microscope a été imposé dans les universités américaines. Les grossissements initialement apportés par les loupes ne suffisaient plus pour appréhender avec la précision nécessaire la complexité de l'anatomie apicale. (32)

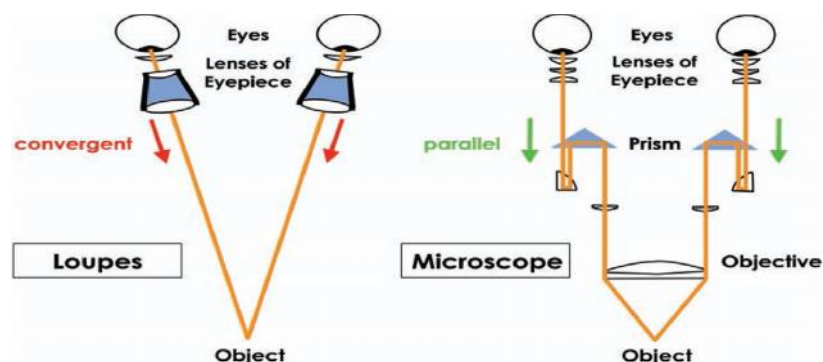


Figure 17 : Comparaison des angles oculaires et des directions d'observation des loupes et du microscope.

Setzer et al, ont montré que l'utilisation du microscope opératoire en chirurgie endodontique nécessite un grossissement particulier. Les nouvelles technologies de

## Chapitre III : Les aides optiques et le plateau technique

préparation et d'obturation nécessitent un grossissement de l'ordre de x15 que seul le microscope permet d'atteindre.

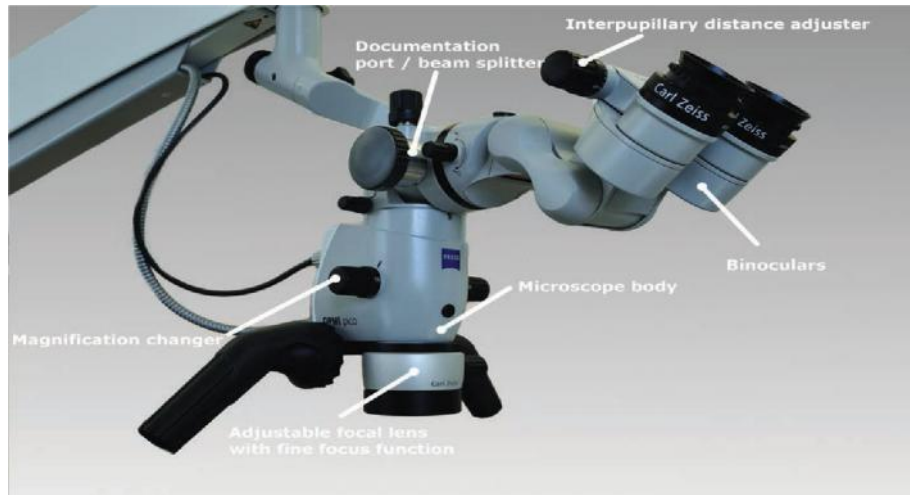


Figure 18 : Key microscope features (Penn Dental Endodontic Clinic).

### 3.1.2.1. Le choix du grossissement :

#### 3.1.2.1.1. Incisions :

Un grossissement intermédiaire (5x) doit être utilisé lors des incisions pour conserver un champ visuel suffisamment large. Un plus fort grossissement (10x) est nécessaire à l'approche de structures anatomiques particulières comme l'émergence du nerf mentonnier.

#### 3.1.2.1.2. Curetage et résection apicale :

Ils sont réalisés à fort grossissement (10x). La surface de la résection apicale doit être examinée avec précision à un grossissement plus important (15x). Cela est déterminant pour mettre en évidence les canaux non traités, les isthmes et canaux en C ainsi qu'une éventuelle fêlure.

#### 3.1.2.1.3. Préparation canalaire :

Elle est réalisée à l'aide d'insert à ultrasons à fort grossissement (10x) mais pas au grossissement maximal afin de préserver la perception de l'axe du canal. Ces inserts diamantés, très efficaces, nécessitent un contrôle visuel permanent pour éviter des erreurs d'orientation.

Après la préparation à rétro, la cavité est inspectée en vision indirecte à l'aide d'un miroir. Cette étape est réalisée au grossissement maximal (20x).

#### 3.1.2.1.4. Obturation a retro :

Elle s'effectue à fort grossissement (10x) pour contrôler avec précision la condensation du matériau d'obturation à rétro.

## Chapitre III : Les aides optiques et le plateau technique

### 3.1.2.1.5. Sutures :

Le repositionnement du lambeau et les sutures sont généralement réalisés à grossissement intermédiaire (5x). Si un fil de suture extrêmement fin doit être utilisé pour suturer le lambeau au niveau des papilles, un grossissement plus important sera alors utilisé (10x). (13)

## 3.2. Le plateau technique :

### 3.2.1. Instrumentation et matériaux :

Les instruments nécessaires à la chirurgie endodontique doivent être disposés sur une table-pont ou plateau transthoracique cela permet de dégager l'accès à l'instrumentation dynamique pour le praticien (contre angle, turbine, pièce à main ultrasonore).

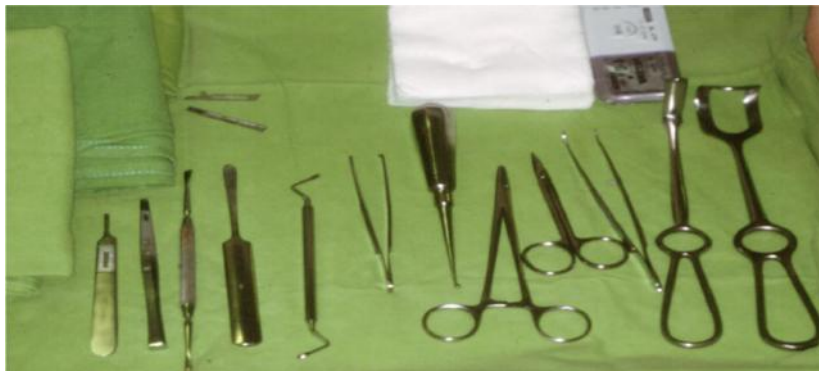

**Figure 19 : Table pont transthoracique.**

La position centrale facilite l'accès aux instruments chirurgicaux aussi bien pour le praticien que pour l'assistant.

Le patient est recouvert d'un champ stérile troué permettant l'accès à la zone d'intervention.

Les instruments sont ordonnés sur la table selon la séquence chronologique de l'intervention. Ils sont rassemblés par petits groupes correspondant chacun à une étape chirurgicale, pour des raisons ergonomiques, chaque instrument utilisé sera toujours reposé au même endroit. (13)



**Figure 20 : Disposition de l'ensemble des instruments nécessaires à chirurgie endodontique sur la table-pont.**

## Chapitre III : Les aides optiques et le plateau technique

### 3.2.1.1. Anesthésie :

#### 3.2.1.1.1. Seringue à aspiration avec un système d'auto-aspirant :

Le plus simple et le plus efficace est le système du harpon avec une seringue à anneau.

Le harpon situé au bout du piston permet l'aspiration et s'accroche dans l'embout en caoutchouc de la cartouche ou crapule. Il faut aspirer à intervalle régulier au cours de l'anesthésie pour éviter une injection intra vasculaire. (13)



Figure 21 : Seringue auto-aspirante.

#### 3.2.1.1.2. L'aiguille :

L'aiguille atraumatique à triple biseau pour une pénétration facile et aussi indolore que possible. Une longueur de 21mm et un diamètre de 40/100(27G) permettent à la fois l'infiltration para-apicale et la tronculaire. (13)



Figure 22 : Pointe d'aiguille à triple biseau.

#### 3.2.1.1.3. La solution anesthésique :

En chirurgie endodontique l'utilisation du vasoconstricteur est indispensable, il augmente la durée et l'efficacité de l'anesthésie et contribue à l'hémostase. (13)

#### 3.2.1.2. L'incision :

Le matériel pour la mise en œuvre des incisions est composé d'instruments tranchants extrêmement affûtés. Ceux-ci ont des formes variables en fonction de la précision de l'acte à réaliser et de l'accessibilité du site à traiter. (26)

## Chapitre III : Les aides optiques et le plateau technique

### 3.2.1.2.1. Les bistouris :

#### 3.2.1.2.1.1. Les lames de bistouri :

Les lames de bistouri sont les parties actives du bistouri.

Elles sont généralement en acier et ne sont pas réutilisables. Le contact de ces lames avec les tissus durs diminue de façon conséquente leur pouvoir tranchant.

Plusieurs lames du même type sont donc souvent nécessaires pour une même chirurgie.

**Lame n° 15 :** C'est la lame la plus couramment utilisée en chirurgie buccale. Elle est de petite taille et présente un bord tranchant courbe permettant la pénétration dans les tissus mous d'une grande surface travaillante.

**Lame n° 15 C :** Cette lame a une forme proche du n°15 mais présente une partie active tranchante courbe plus longue ainsi qu'une extrémité plus pointue. (La plus utilisée en chirurgie endodontique.)

**Lame n° 67 ou Microlame :** C'est le modèle réduit de la lame n° 15. Elle est deux fois plus petite que cette dernière, sa petite taille indique son utilisation pour des chirurgies extrêmement fines.

**Lame n° 11 :** C'est une lame pointue de grande taille qui permet de réaliser des incisions fines sur des zones peu étendues. Son action se fait sur une très faible zone de sa partie tranchante et le contact osseux émousse fortement sa pointe et rend délicate la progression de celle-ci.

**Lame n° 12 :** Cette lame a une forme en faucille qui lui permet d'avoir une action dans les zones peu accessibles aux autres lames. Elle trouve son indication pour les zones distales des dents postérieures et dans les espaces interdentaires. (26)

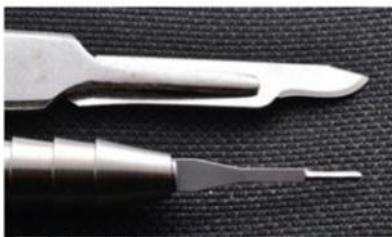

Figure 23: Comparison of a conventional 15C blade (top) with a microsurgical blade (bottom).



Figure 24 : Lames 11 , 12,15,15 C, microlame.

**15 et microlame.**

#### 3.2.1.2.1.2. Les manches de bistouri :

Ils sont de forme et de longueur variables en fonction de l'ergonomie recherchée. Certains porte-lames peuvent être à usage unique et d'autres réutilisables. Pour les microlames telles que la n°67, le porte-lame est spécifique. (26)

### 3.2.1.3. Le décollement :

Afin d'accéder au tissu osseux, il va falloir décoller le lambeau à l'aide d'un décolleur de Molt ou de Prichard.

#### 3.2.1.3.1. Le décolleur de Molt :

Présente l'avantage d'avoir à une extrémité une spatule large qui, bien affûtée, permet de récliner le périoste, l'autre extrémité plus étroite permet d'accéder aux zones interdentaires.



Figure 25 : Décolleur de Molt.

#### 3.2.1.3.2. Le décolleur de Prichard :

Il est choisi pour sa taille intermédiaire qui permet à la fois de soulever une papille et d'élever l'ensemble du lambeau. (13)



Figure 26 : Décolleur Prichard.

### 3.2.1.4. L'élévation :

Le lambeau est chargé sur un écarteur suffisamment large pour permettre de dégager les tissus mous (type Rubinstein), certains présentent de gros manche pour faciliter la prise en main (type Kim), d'autre des manches plus fins (type Carré). (13)

#### 3.2.1.4.1. Les écarteurs de Rubinstein :

L'extrémité plus large permet de dégager les tissus mous.



Figure 27 : Les Écarteurs de Rubinstein.



## Chapitre III : Les aides optiques et le plateau technique

### 3.2.1.4.2. Les écarteurs de Carr :

Fins et disponibles en deux versions avec des angulation différentes.



Figure 28 : Ecarteurs de Carr.

### 3.2.1.4.3. Ecarteurs de Kim :

Ils sont munis d'une grosse poignée permettant une bonne prise en main.



Figure 29 : Écarteurs Kim.

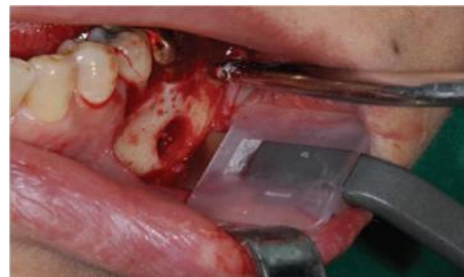

Figure 30 : Écarteurs Kim avec plastique de protection.

**3.2.1.5. L'ostéotomie et la résection :** L'objectif est d'atteindre la ou les racines concernées et de faciliter l'accès aux instruments nécessaires au curetage de la lésion, à la résection de la racine, à sa préparation apicale et à son obturation.

#### 3.2.1.5.1. Les instruments dynamiques :

##### 3.2.1.5.1.1. Turbine Impact Air :

Une turbine sans aucune sortie d'air est préférée afin d'éviter tout risque d'emphysème. La tête angulée de 45° cela permet d'accéder facilement aux zones chirurgicales difficiles, avec une sortie d'eau afin d'éviter toute augmentation de température au niveau de la dent et des structures osseuses avoisinantes. (6)



Figure 31 : Turbine Impact Air

## Chapitre III : Les aides optiques et le plateau technique

### 3.2.1.5.1.2. Microturbine :

Avec la Microturbine la préparation de la cavité est très facile surtout dans les zones avec un accès limité. (29)

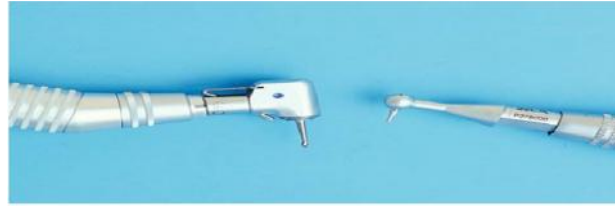

Figure 32 : Comparaison entre une turbine traditionnelle et une microturbine.

### 3.2.1.5.2. Les fraises :

La fraise boule à long col, montée sur pièce à main (fraise chirurgicale diamètre 06 ou 08, en carbure de tungstène).

La fraise 1171 montée sur pièce à main chirurgicale.

Les fraises L 151 et L 151-L qui permettent à la fois l'ostéotomie et la résection apicale.

Fraise zekrya chirurgicale à extrémité active.

Fraise fissure. (13) (6)



Figure 33 : fraise boule à long col.



Figure 34 : Fraise 1171 L.



Figure 35 : L 151.



Figure 36 : Fraise zekrya chirurgicale.



Figure 37 : Fraise fissure.

### 3.2.1.6. Le curetage de la lésion :

Il existe de nombreux types de curettes, de forme et de tailles différentes, les curettes parodontales (grâce), les curettes chirurgicales et les curettes mini-endodontiques, il est préférable d'utiliser les curettes plates, plutôt que les creuses.

## Chapitre III : Les aides optiques et le plateau technique

### 3.2.1.6.1. La curette de Lucas ou de Molt :

Pour des lésions moyennes et larges.

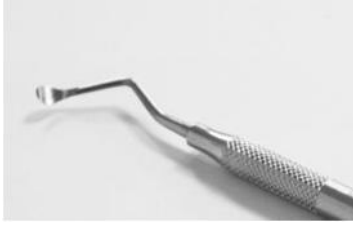

Figure 38 : Curette de Lucas.

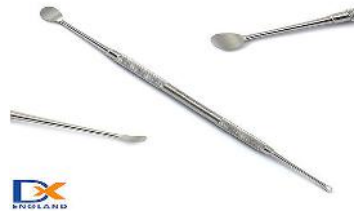

Figure 39 : Curette de Molt.

### 3.2.1.6.2. Curettes Columbia ou Jaquette : Pour des petites lésions.

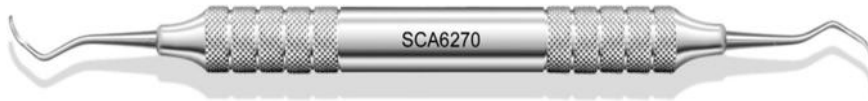


Figure 40 : Curette Columbia.



Figure 41 : Curette jaquette.

### 3.2.1.6.3. Les minicurettes endodontique de Molt :

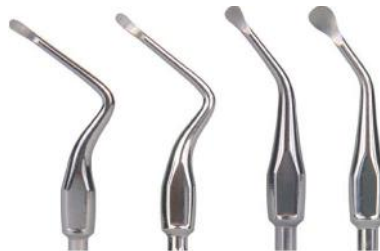

Figure 42 : Minicurette de Molt.

### 3.2.1.7. L'inspection et le prélèvement :

#### 3.2.1.7.1. Inspection :

Le Bleu de méthylène permet la mise en évidence des structures apicales : La morphologie du canal, fracture, des canaux accessoires, ligament parodontal, isthme... (27)



Figure 43 : Bleu de méthylène.

- 3.2.1.7.2. **Flacon de prélèvement de la pièce anatomopathologique** : Rempli de formol tamponné à 10%. (13)

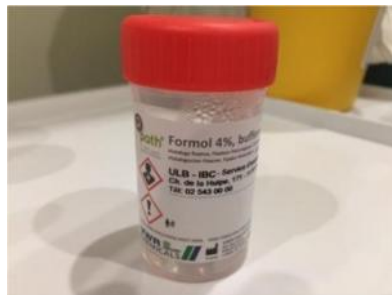

Figure 44 : Flacon de prélèvement.

3.2.1.8. **L'hémostase :**

3.2.1.8.1. **Les moyens hémostatiques :**

3.2.1.8.1.1. **Les agents chimiques :**

3.2.1.8.1.1.1. **Vasoconstricteur (épinephrine) :**

L'épinephrine a été recommandée comme un agent hémostatique local efficace dans la chirurgie endodontique, il se comporte principalement comme un puissant vasoconstricteur dans la cavité buccale. (33)

Il va agir directement sur les récepteurs alpha des vaisseaux sanguins, entraînant leur vasoconstriction et son action est potentialisée par la pression appliquée. (6)

3.2.1.8.1.1.2. **Sulfate ferrique ( Statis<sup>®</sup>, Viscostat<sup>®</sup>, Astringedent<sup>®</sup>) :**

Sulfate Ferrique ( $Fe_2(SO_4)_3$ ) est un composé chimique, il a été introduit pour la première fois dans le domaine dermatologique, il assure l'hémostase par une réaction chimique. En clinique, une solution à 15-20 % de FS est couramment utilisée. (33)

Son mécanisme d'action hémostatique est l'agglutination de protéines provoquée par le PH acide de la solution et la réaction entre les ions ferriques et sulfates et les protéines du sang, les protéines agglutinées forment un bouchon obturant les orifices capillaires. (34)

La réponse tissulaire locale se manifeste par une inflammation persistante ou une guérison osseuse retardée lorsqu'il est utilisé à des doses maximales. (33)

Grâce à la qualité de l'hémostase obtenu, le sulfate ferrique est l'agent hémostatique de

## Chapitre III : Les aides optiques et le plateau technique

choix en chirurgie endodontique. (13)



Figure 45 : Astringedent®.



Figure 46 : Viscostat®.

### 3.2.1.8.1.2. Les agents mécaniques :

#### 3.2.1.8.1.2.1. La cire chirurgicale (Bone Wax ®) :

De la cire à os peut également être utilisée au niveau de la crypte osseuse pour contrôler le saignement, cet agent hémostatique est constitué de cire d'abeille couplée à l'isopropyl palmitate. La cire est appliquée avec une légère pression dans la totalité de la crypte osseuse afin de bloquer les sorties vasculaires et de contrôler le saignement. Cette technique est peu fiable et progressivement abandonnée, la cire doit être totalement éliminée de la crypte osseuse après l'intervention chirurgicale car elle peut provoquer une réaction inflammatoire importante. (6)

#### 3.2.1.8.1.2.2. Sulfate calcique (Osteoset ®, Surgiplaster®) :

Généralement appelé (plâtre de paris), il s'agit d'un mélange de poudre et de liquide, Son mécanisme d'action hémostatique est le blocage mécanique des orifices vasculaires et l'activation de la voie intrinsèque de la coagulation. (33)



Figure 47 : Osteoset®.

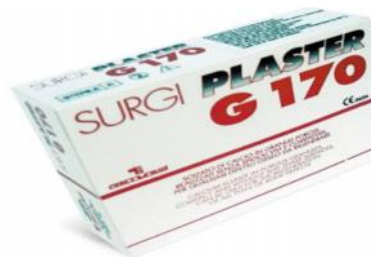

Figure 48 : Surgiplaster®.

#### 3.2.1.8.1.2.3. Pansements alginate de calcium (Algostéril ®, Coalgan ®) :

Pansements hémostatiques et cicatrisants, stériles, composée d'alginate de calcium, Ils se présentent sous forme de compresses et de mèches stériles.

Hémostatiques par échange d'ion calcium du pansement contre les ions sodium de l'exsudat et du sang, ce phénomène induit l'activation plaquettaire et une accélération de la fibrinogenèse, le pansement peut être humidifié uniquement avec du NaCl 0.9% ne jamais utiliser de l'eau stérile. (37)

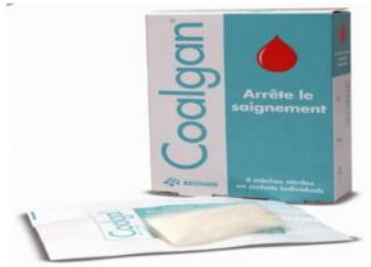

Figure 49 : Coalgan®.

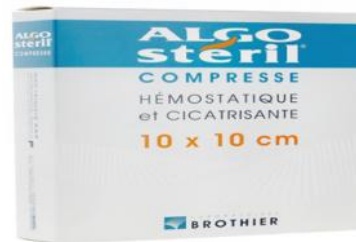

Figure 50 : Algosteril®.

### 3.2.1.8.1.2.4. La cellulose avec ou sans fibrine: (Surgicel®) :

Ce sont des dispositifs, médicaux, stériles, résorbables, composés de cellulose, polysaccharide extrait du bois, transformés en fibre par extrusion puis tissé. (35)

Ils se présentent sous forme de :

- Compresses de cellulose oxydée régénérée (SURGICEL®).
- Fibres de cellulose oxydée régénérée composée de 7 couches non tissé (SURGICEL fibrillaire).

L'effet hémostatique des dispositifs de la gamme SURGICEL® est basé sur les propriétés physico-chimiques du SURGICEL®, qui active de manière aspécifique la coagulation, de plus son faible PH favorise la coagulation des protéines et la vasoconstriction. (36)



Figure 51 : Surgicel®.



Figure 52 : Surgicel fibrillaire.

### 3.2.1.8.1.3. Les agents biologiques :

#### 3.2.1.8.1.3.1. Eponge de collagène :( Collatamp®, Octocollagen®) :

Ces éponges sont des dispositifs médicaux, stériles, résorbable, composés de collagène, extraits à partir de derme ou de tendons d'Achille d'origine animale puis purifiés et séchés.

L'apport de collagène exogène permet en augmentant la surface d'adhésion, de promouvoir l'activation des plaquettes, qui aboutit à la formation du clou plaquettaire et participe à l'activation de la coagulation. (35)

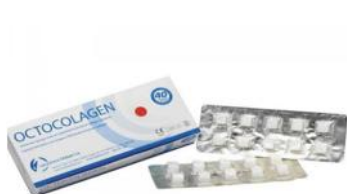

Figure 53 : Octocollagen®.

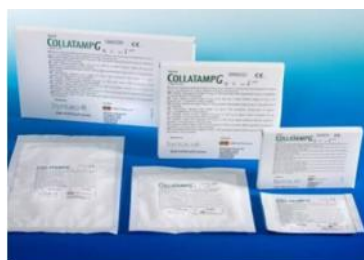

Figure 54 : Collatamp®.

### 3.2.1.8.1.3.2. Eponge de gelatine :(Gelfoam®,Spongostan®) :

Ce sont des dispositifs médicaux stériles, résorbables, composés de gélatine obtenue par hydrolyse partielle de collagène d'origine animale.

Ces éponges sont des formes prêtes à l'emploi qui peuvent être utilisées sèches ou humidifiées avec du sérum physiologique ou de la solution de thrombine.

La gélatine est un produit de dégradation du collagène qui au contact du sang augmente de volume et forme un bouchon gélatineux qui comble la plaie et s'oppose mécaniquement à l'écoulement du sang en favorisant l'activation plaquettaire, la matrice physique constituée par le réseau de gélatine aide à stabiliser le caillot. (35)

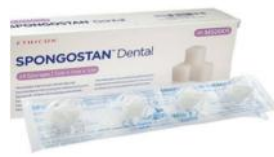

Figure 55 : Spongostan®.

### 3.2.1.8.1.3.3. Fibrine riche en plaquettes (PRF) :

Il s'agit d'un dérivé sanguin autologue, obtenu sans manipulation biochimique qui est surtout utilisé en chirurgie orale et maxillo-faciale. (38)

le PRF se définit comme une nouvelle génération de concentrés plaquettaires permettant de rassembler en une seule membrane de fibrine, l'ensemble des constituants favorables à la cicatrisation présents dans un prélèvement sanguin autologue. (38)

Le réseau fibrinaire du PRF lui permet de sceller les plaies et de favoriser l'hémostase. Une des protéines matricielles plaquettaires détectée dans le PRF est la thrombospondine 1 soit TSP-1. Elle module les interactions entre les cellules et la matrice fibrinaire. En 2006 Bonnefoy et al montrent qu'elle protège le facteur de willebrand de la protéolyse, par conséquent elle maintient l'adhésion des plaquettes à la matrice de fibrine. La TSP-1 a un rôle antihémorragique en renforçant et en protégeant ainsi le caillot de la fibrinolyse. (39)

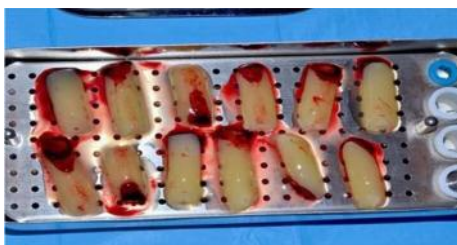

Figure 56 : fibrine riche en plaquette



### 3.2.1.9. Les instruments utilisés pour la préparation apicale :

#### 3.2.1.9.1. Les inserts ultrasoniques :

La pointe ultrasonique appropriée est sélectionnée en fonction de la facilité d'accès et de la visibilité lors de la préparation rétrograde.

#### 3.2.1.9.2. Setelec endo success apical surgery :

Le kit est composé de cinq insert, les AS3D, AS6D, AS9D sont des inserts avec une double courbure dans le même plan.ils présentent respectivement une extrémité travaillante de 3mm, 6mm, 9mm .ils permettent ainsi de préparer les canaux droits jusqu'à une longueur de 9mm.

Les ASRD et ASLD présentent deux courbures dans deux plans différents et une extrémité travaillante de 3mm. Ils permettent un meilleur accès aux secteurs postérieurs droit ou gauche en fonction de l'insert utilisé.



Figure 57 : Les inserts AS3D .AS6D.AS9D.

#### 3.2.1.9.3. Sybron kis tips :

Le kit comprend 6 inserts kis numérotés de 1D à 6D. Les kits 1D ,2D présentent deux courbures dans le même plan et une extrémité travaillante diamantée de 3 mm. Le 1D présente un diamètre de pointe de 0.5mm et le 2D de 0.7mm. Les quatre autres inserts présentent deux courbures dans des plans différents, une extrémité travaillante de 3 mm et de diamètre 0.5mm. Il permettent d'accéder aux secteurs postérieurs droits et gauches et sont disponibles en deux angulations différentes à 75° (kis3D,5D) et 110°(kis4D,6D).



Figure 58 : Inserts kis numérotés de D1 à D6.

#### 3.2.1.9.4. Sybron BK3 :

Il existe deux inserts BK3 (diamond coated) droit et gauche (BK3R et BK3L). Ils présentent une extrémité travaillante diamantée de 3mm. Ce sont les seuls inserts à présenter trois courbures dans deux plans différents. Ils réunissent les avantages des inserts ayant deux



### Chapitre III : Les aides optiques et le plateau technique

courbures dans un même plan (antérieurs) et les inserts ayant deux courbes dans deux plans différents (postérieurs). Cette combinaison unique permet d'accéder à tous les secteurs de la bouche et d'orienter la partie travaillante de manière optimale en fonction de l'angulation de chaque canal.



Figure 59 : Vue d'un insert à ultrasons BK3. Il présente une triple courbure dans les trois plans de l'espace.

#### 3.2.1.9.5. Denstply Pro Ultra Surgical :

Le kit présente une très forte similitude avec les instruments KIS de SYBRONENDO. Il est disponible en deux versions pour chacun des systèmes de filetage (Satelec et EMS). (13)

#### 3.2.1.10. Les générateurs à ultrason :

Les ultrasons sont des ondes dont la fréquence est supérieure à 20 kHz. Les fréquences utilisées en odontologie sont de 20 à 40 kHz. Il existe différents générateurs : Les magnétostrictifs, et les piézoélectriques. (13)



Figure 60 : Générateur Newtron (Acteon).




Figure 61 : Pièce à main Newtron (Acteon).

3.2.1.11. Le séchage : Le séchage du canal préparé avec un embout très fin monté sur un adaptateur de Stropko.

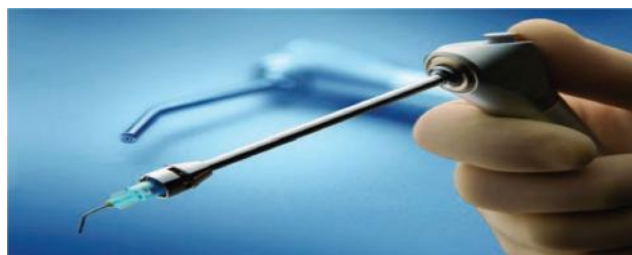

Figure 62 : Irrigateur de stropko.

## Chapitre III : Les aides optiques et le plateau technique

### 3.2.2. L'obturation à rétro :

#### 3.2.2.1. Les matériaux d'obturation à rétro :

##### 3.2.2.1.1. Les critères du choix des matériaux :

Pour un matériau d'obturation à rétro idéal ce dernier devrait (40) (41) :

- 1- Adhérer ou coller sur le tissu dentaire et sceller l'extrémité radiculaire en trois dimensions
- 2- Ne pas promouvoir, et de préférence inhiber la croissance de micro-organismes pathogènes (bactériostatique ou de préférence bactéricide).
- 3- Être stable sur le plan dimensionnel et non affecté par l'humidité dans l'ensemble ou dans l'état non activé.
- 4- Être bien toléré par les tissus péri-radicaux sans réactions inflammatoires.
- 5- Être capable de Stimuler une régénération péri apicale.
- 6- Être non toxique à la fois localement et systémiquement.
- 7- Ne pas corroder ou être électro-chimiquement actif.
- 8- Ne tache pas la dent ou les tissus péri-radicaux.
- 9- Être radio-opaque.
- 10- Être Non-résorbable.
- 11- Être facile à manipuler et à insérer.

##### 3.2.2.1.2. Les matériaux disponibles :

De nombreux matériaux d'obturation rétrograde sont disponibles sur le marché, encore aucun ne possède toutes les propriétés pour être un matériau d'obturation rétrograde idéal. En se basant sur l'évaluation scientifique et l'usage clinique, un certain nombre de matériaux sont couramment utilisés en chirurgie apicale.

###### 3.2.2.1.2.1. Eugénates renforcés à prise accélérée :

###### 3.2.2.1.2.1.1. L'IRM® « Intermediate Restorative Material » :

L'IRM® (Densply de Trey, Allemagne) est issu de l'addition de substance polymère à la poudre de ZOE (Zinc Oxide Eugenol) pour améliorer les propriétés mécaniques des eugénolates. Il est renforcé par addition de 20% de résine polyméthacrylique en poids à la poudre de ZOE (43).

L'IRM® montre une meilleure étanchéité, des propriétés antibactériennes et un potentiel inflammatoire qui diminue sur le long terme comparé à l'amalgame (42).

### Chapitre III : Les aides optiques et le plateau technique

Malgré ses avantages, l'IRM® est de moins en moins utilisé car il présente une certaine cytotoxicité due au relargage de zinc et d'eugénol dans les fluides du périapex (44). Il faut également noter des problèmes de condensation, une radio-opacité similaire à celle de la Gutta Percha et un temps de prise variable (dépendant de la température, de l'humidité et de la consistance) (45).

#### **3.2.2.1.2.1.2. Le Super EBA® « EthoxyBenzoïque Acid » :**

Le Super EBA® est un ciment ZOE modifié, élaboré par Harry Bosworth dans les années 1990. Il résulte de la substitution partielle de l'eugénol liquide par de l'acide ortho-éthoxybenzoïque et de l'addition de quartz ou d'oxyde d'aluminium dans la poudre d'oxyde de zinc. Ces modifications améliorent la résistance à la compression et à la traction, neutralisent le pH et diminuent la solubilité avec une inflammation chronique minimale du péri-apex une fois la prise terminée, la rendant négligeable (46). Le Super EBA® a également la capacité d'adhérer à la dentine même en conditions humides et peut être ajouté par apport successif contrairement à l'IRM®.

Il faut noter que le Super EBA® comme l'IRM® ont de bonnes propriétés d'étanchéité avec un risque d'infiltration quasiment inexistant (47) (48). Ces deux eugénolates n'induisent pas de régénération tissulaire mais leur biocompatibilité est suffisante pour parvenir à une réparation tissulaire (47). Le SuperEBA® est difficile à fouler en condition microchirurgicale et sa radio-opacité reste insuffisante (46).

#### **3.2.2.1.2.2. Les biocéramiques :**

De nombreux matériaux utilisés en chirurgie apicale, se sont révélés compatibles avec la cicatrisation tissulaire et la reconstitution de l'os alvéolaire péri-radicaire, mais aucun n'est capable d'induire une formation de ciment et une réparation complète du ligament parodontal.

Afin d'être plus actif biologiquement, des matériaux à base de silicate de calcium dérivés du ciment Portland ont été introduits dans le domaine de la microchirurgie.

#### **3.2.2.1.2.2.1. Le MTA « Mineral Trioxide Aggregate » :**

Le MTA élaboré dans les années 1990 par Mahmoud Torabinejad (Université de Loma Linda, USA), est considéré comme le « gold standard » en chirurgie apicale. (49)

#### **Composition du MTA :**

Le MTA contient environ 75% de ciment Portland, environ 20% d'oxyde de bismuth  $\text{Bi}_2\text{O}_3$  et environ 5% poids de gypse ( $\text{CaSO}_4 \times 2 \text{H}_2\text{O}$ ) (pourcentages en poids). Le ciment Portland se compose essentiellement d'oxyde de calcium et de dioxyde de silicium. Le mélange de ces matériaux bruts aboutit à un produit composé de silicate tricalcique, de silicate dicalcique, d'aluminate tricalcique et d'alumino ferrite tétracalcique. L'oxyde de bismuth est ajouté pour la radio-opacité, alors que le gypse permet d'obtenir le temps de prise adéquat. Le

### Chapitre III : Les aides optiques et le plateau technique

MTA gris et le MTA blanc diffèrent principalement par leur teneur en aluminium, en magnésium et en fer. Le MTA blanc ne contient pas d'aluminoferrite, qui donne une couleur grise au MTA. (50)

#### Les avantages du MTA :

- **Capacité d'étanchéité :**

Le MTA semble être le matériau le plus résistant à colorer, à la pénétration bactérienne comparé à l'amalgame, à l'IRM ou au SuperEBA(51) (52).

Une couche d'hydroxyapatite (HA) est formée sur l'interface MTA en contact avec le liquide des tissus, également connu sous le nom de "biominéralisation". Cette couche crée un joint biologique entre MTA et la dentine et améliore la capacité d'étanchéité de MTA à long terme.

Par rapport à d'autres matériaux, le MTA se caractérise généralement par une meilleure étanchéité rétrograde, comme cela a été démontré en analysant la pénétration de colorants, de protéines et de bactéries ainsi que la filtration de liquides (53). De même qu'avec d'autres matériaux, la capacité d'étanchéité du MTA semble également dépendre de l'épaisseur de matériau utilisé (c'est-à-dire de la profondeur de l'obturation). Ainsi, avec une profondeur de remplissage minimale de 3mm, il n'a pas été observé de « fuite », mais par contre, ce phénomène augmente significativement avec une profondeur de remplissage du MTA  $\leq 2$  mm (54) (55).

- **La biocompatibilité et bio-activité :**

-Le MTA peut induire peu ou pas d'inflammation (56), promouvoir le renouvellement osseux par augmentation de l'activité ostéoclastique et ostéoblastique, induire la prolifération cellulaire et la différenciation des fibroblastes du ligament parodontal, des ostéoblastes, et des cellules de pulpe (57).

-Un PH élevé de MTA, comme celui de l'hydroxyde de calcium, peut contribuer également à l'induction de la formation de tissus durs (64). MTA est moins cytotoxique que l'amalgame, le Super EBA ou les obturations IRM (58).

- Faible solubilité.

- Libération de calcium.

- Activité antibactérien (59).

- Radio-opacité acceptable (40).

## Chapitre III : Les aides optiques et le plateau technique

### Les inconvénients de MTA :

Les principaux inconvénients de MTA sont (60):

- La difficulté à obtenir un mélange de consistance appropriée et respectivement à la manipulation clinique de ce produit.
- L'existence de métaux lourds toxiques dans la poudre.
- Le temps de prise long (approximativement de 3 à 4 heures, qui est considéré comme un inconvénient dans de nombreuses situations cliniques).
- Le coût élevé.
- La décoloration possible du reste structure de la dent. A l'origine des composants ferreux du MTA gris ont été tenus pour responsables des discolorations ils ont donc été supprimés dans le MTA blanc (50).
- La difficulté à placer dans la cavité préparée
- MTA fraîchement mélangé peut se dissoudre s'il est exposé à des fluides excessifs en raison de son long temps de prise, un effet néfaste sur sa capacité d'étanchéité.
- Nécessite une instrumentation spécifique (61).

#### **3.2.2.1.2.2.2. La Biodentine :**

La Biodentine® (Septodont, France) est un matériau relativement récent, apparu en 2011, basé sur le principe d'un mélange poudre/liquide. Les études concernant son application dans le domaine de la chirurgie endodontique sont encore peu nombreuses. La poudre contient principalement du silicate tricalcique et dicalcique (composant principal du ciment de Portland et du MTA®), du carbonate de calcium et du dioxyde de zirconium servant d'agent de contraste. Le liquide est composé de chlorure de calcium en solution aqueuse avec un mélange de polycarboxylate modifié. Il en résulte un matériau à prise rapide, biocompatible, bioactif induisant la différenciation ostéoblastique, adhérant aux parois dentinaires et étanche (63) (62).

La Biodentine® se présente sous une consistance comparable à celle du MTA, cependant la manipulation est plus facile. Le temps de prise est de 12 à 15 minutes au cours desquelles se forment de l'hydroxyde de calcium (64).

Ses propriétés physico-chimiques similaires à celles du MTA et sa bonne biocompatibilité font de la Biodentine® un matériau prometteur pour la rétro-obturation même si la radio-opacité demeure insuffisante (65).

## Chapitre III : Les aides optiques et le plateau technique

### 3.2.2.1.2.2.3. Root Repair Material (RRM) Putty :

Le RRM (Root Repair Material) Matériel de réparation de racines, est utilisé en chirurgie endodontique depuis 2007. Ce type de matériau a révolutionné la chirurgie endodontique par son caractère fortement hydrophile qui lui permet d'adhérer aux parois radiculaires. De plus, les obturations sur plusieurs millimètres sont désormais possibles puisque le temps de prise est largement compatible, en débutant après 10 minutes et se terminant après 24 heures (69).

L'RRM se compose principalement de silicate de calcium, de phosphate de calcium et d'oxyde de zirconium (66). L'hydroxyapatite, produit de la réaction de prise, forme des liaisons chimiques avec la dentine garantissant l'élimination de tout espace résiduel entre le ciment et les parois dentinaires. L'hydratation du matériau lors de la pénétration des nanoparticules hydrophiles à l'intérieur des tubulis dentinaires permet une expansion de prise de l'ordre de 0.2% à l'origine d'un scellement étanche (67) (68).

Ces matériaux sont commercialisés sous forme pré-mélangée en version pâte de haute viscosité, ce qui rend leur manipulation plus aisée que celle du MTA. Ces biocéramiques ont l'avantage d'être hautement biocompatibles, stables tridimensionnellement, radio-opaques et sont les moins cytotoxiques des ciments d'obturation (69) (70). Leurs excellentes propriétés physico-chimiques d'étanchéité et d'adaptation marginale assurent un scellement parfait, sans aucun retrait (67).

Au niveau clinique, il a été observé un pouvoir de régénération tissulaire (os, ciment et ligament parodontal) (71), une activité antimicrobienne qui s'exprime avec l'élévation du pH pendant le durcissement du matériau (72), et une action anti-inflammatoire induisant l'expression de cytokines (73).

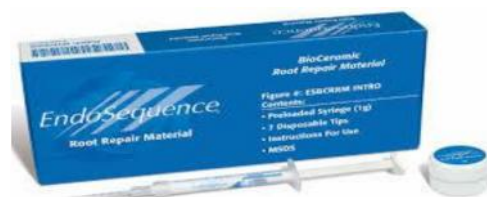

Figure63 : Endosequence (RRM).

### 3.2.2.2. Les instruments de mise en œuvre des matériaux d'obturations :

#### 3.2.2.2.1. plaque de verre stérile et une spatule.

#### 3.2.2.2.2. Bloc de lee :

Est un bloc à quatre côtés avec des rainures de longueurs variables qui peuvent être remplies avec MTA dans la forme d'un cylindre où le rapport poudre-liquide est important. Si le mélange est trop humide, il n'y aura pas un cylindre bien formé à placer dans la préparation de la racine. Si le mélange est trop sec, il va s'effondrer lorsque le clinicien tente pour le sortir de la rainure du bloc Lee. (28)



Figure 64 : bloc lee

- 3.2.2.2.3. **Microspatule de bouche** : Est utilisée pour amener le matériau dans le canal préparé.



Figure 65 : Petite « carotte » d'IRM® apportée sur une spatule.

- 3.2.2.2.4. **Un fouloir particulier** : Qui permet l'obturation de cavités plus profondes (jusqu'à 9mm). Ce dernier présente une extrémité de 4.5 mm de long et une autre de 6mm. (13)



Figure 66 : Différentes longueurs de fouloirs .

- 3.2.2.2.5. **Le système de positionnement micro-apical (MAP) ou le Dovgan MTA Carrier** : permet de placer avec précision le MTA dans la préparation de la cavité radiculaire sans débordement dans la crypte osseuse. (27)



Figure 67 : Le système MAP.



Figure 68 : Dovgan MTA carrier.

**3.2.3. Le repositionnement et suture :**

**3.2.3.1. Précelle à tissu :**

Doit permettre de manipuler le lambeau, ses mors sont striés et non griffant permettant de maintenir les tissus de manière atraumatique. (13)



**Figure 69 : Comparaison entre précelle à tissu conventionnelle et micro précelle à tissu.**

**3.2.3.2. Pince porte-aiguille de Castroviejo :**

Possède un système de clamp très souple. Elle est indiquée en particulier, pour la réalisation des sutures au périoste en raison de la sensation tactile qu'elle procure. (28)



**Figure 70 : Porte-aiguille Castroviejo.**

**3.2.3.3. Ciseaux à suture :**

Ils sont fins et pointus, Les ciseaux à suture doivent être affutés de manière à couper précisément sans le déchiqueter après la réalisation d'un nœud ou lors de la dépose. (28)



**Figure 71 : Comparaison entre ciseaux conventionnels et ciseaux chirurgicales.**



## Chapitre III : Les aides optiques et le plateau technique

### 3.2.3.4. Le fil de suture :

Le fil de suture est déterminé par : l'aiguille, la zone de sertissage, le fil, le bobinage, l'emballage. (33)

En chirurgie endodontique, les diamètres les plus utilisés sont 5-0 (00000) et le plus fin, le 6-0 (000000). Dans quelques rares cas, on peut choisir le fil 4-0 (0000) pour les lambeaux dont les tissus sont plus épais et sur lesquels s'exerce une forte traction. (13) (26)

# **Chapitre IV**

## **Le protocole opératoire**

## Chapitre IV : Le protocole opératoire

### 4.1. L'anesthésie :

Afin d'effectuer une chirurgie endodontique, une anesthésie profonde et une bonne hémostasie sont essentielles. (13)

L'injection d'un anesthésique local contenant un vasoconstricteur a deux objectifs d'égale importance:

- Obtenir une anesthésie profonde et prolongée.
- Assurer une bonne hémostasie tant pendant qu'après l'intervention chirurgicale.

L'échec à obtenir une anesthésie chirurgicale profonde entraînera une douleur et une anxiété inutiles pour le patient. Une hémostasie inadéquate entraînera une mauvaise visibilité du site chirurgical prolongeant ainsi la procédure, entraînant une morbidité accrue du patient. Avec le traitement approprié de toute condition médicale, avec laquelle le patient peut présenter, et la sélection d'un agent anesthésique et d'un vasoconstricteur appropriés, il est possible d'atteindre les deux objectifs. (74)

#### 4.1.1. Le protocole de l'anesthésie :

Il est généralement nécessaire d'utiliser 4 cartouches d'anesthésie en chirurgie endodontique. L'anesthésie s'installe en 2 à 3 minutes mais la diffusion plus profonde permettant une meilleure vasoconstriction nécessite plus de temps. On effectue donc l'anesthésie 10 à 15 minutes avant la première incision. La durée de l'anesthésie est d'environ 60 minutes, ce qui est compatible avec une intervention de chirurgie endodontique. (13)

#### 4.1.2. Les techniques d'injection :

L'injection d'une solution anesthésique avec ou sans vasoconstricteur doit toujours être effectuée lentement (1 ml par minute) et de façon fractionnée afin de surveiller les signes éventuels d'un effet délétère de l'injection. (75)

Lorsque l'injection a lieu dans un territoire bien vascularisé, un test d'aspiration négatif est un préalable constant à l'injection de la solution anesthésique avec ou sans vasoconstricteur. (85) Si l'aspiration est positive (retour de sang dans la cartouche), il faut déplacer légèrement l'aiguille pour retrouver une aspiration négative avant de poursuivre l'injection. Lorsque ce test n'est pas réalisé, on prend le risque d'injecter la solution dans un vaisseau, de provoquer une tachycardie passagère et d'obtenir une mauvaise anesthésie. (13)

#### 4.1.3. Anesthésie par secteur :

##### 4.1.3.1. Techniques locales :

La technique d'anesthésie locale de choix est :

##### 4.1.3.1.1. Au maxillaire :

## Chapitre IV : Le protocole opératoire

L'anesthésie par infiltration para-apicale au niveau vestibulaire de la dent à traiter, ainsi qu'en distal, en mésial et éventuellement dans la zone palatine.

### 4.1.3.1.2. A la mandibule :

L'anesthésie par infiltration para-apicale est réalisée en vestibulaire, en mésial, en distal et en lingual au niveau de la dent à traiter. Elles peuvent être précédées d'une injection tronculaire à l'épine de Spix pour les dents postérieures. (16)

### 4.1.3.2. Les techniques locorégionales :

Les techniques d'anesthésie régionale de choix sont :

#### 4.1.3.2.1.1 Au maxillaire :

L'anesthésie du nerf infra-orbitaire pour les prémolaires maxillaires.

L'anesthésie du nerf alvéolaire postérieur et supérieur pour les dents maxillaires postérieures.

#### 4.1.3.2.2. A la mandibule :

L'anesthésie du nerf mentonnier pour les dents mandibulaires antérieures.

L'anesthésie tronculaire à l'épine de Spix pour les dents postérieures. (5)

## 4.2. Incisions :

### 4.2.1. Les différents types d'incisions :

#### 4.2.1.1. L'incision horizontale :

Lorsqu'elle se situe dans le sulcus et elle est appelée intrasulculaire ou dans la gencive attachée et elle est appelée incision sous marginale. (26)

#### 4.2.1.1.1. l'incision intrasulculaire :

C'est l'incision la **plus utilisée en chirurgie endodontique** surtout pour le secteur postérieur. Elle a pour principe l'économie tissulaire. En effet, ce type d'incision tend à conserver l'intégralité du tissu gingival. Les lames utilisées sont les lames n° 11, 12, 15 et 15C pour les zones d'accès délicat. (84)

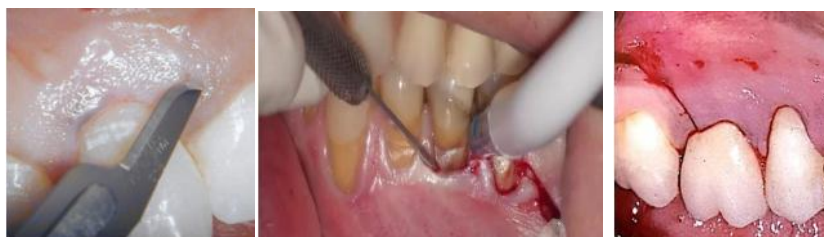

Figure 72 : Incision intrasulculaire.

## Chapitre IV : Le protocole opératoire

### **4.2.1.1.1.1. Les indications de l'incision intrasulculaire :**

- 1- Donner une complète accessibilité à l'ensemble de la racine, très utile dans le cas de racines courtes.
- 2- Utile en cas de lésion latérale.
- 3- En cas de suspicion de fêlure.
- 4- En cas de chirurgie exploratrice.
- 5- Lorsque la hauteur de la gencive attachée est insuffisante pour réaliser l'incision sous marginale. (26)

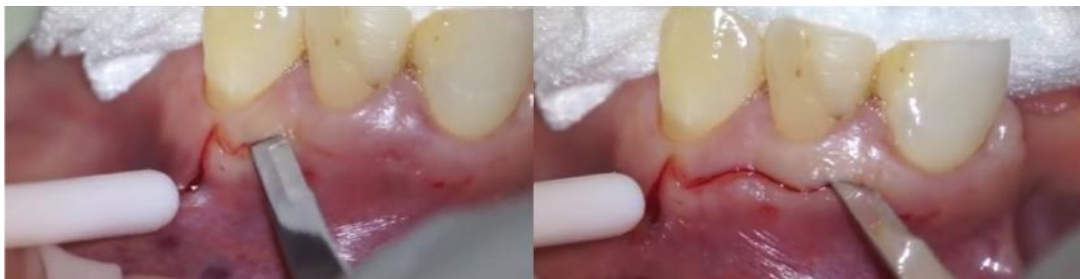### **4.2.1.1.1.2. Les inconvénients de l'incision intrasulculaire :**

Selon vonarx et col, les lambeaux présentant une incision horizontale intrasulculaire présenteraient une récession de 0.4mm en moyenne. (26)

### **4.2.1.1.2. L'incision sous-marginale :**

Avant d'effectuer ce type d'incision faut sonder la profondeur du sulcus et si la profondeur et l'épaisseur de gencive le permet l'incision est pratiquée à environ 4 à 5 mm du rebord de la gencive marginale. Elle n'est pas rectiligne mais festonnée et doit suivre à distance le contour de la gencive libre.

Elle concerne la dent à traiter et une autre dent de part et d'autre. Elle est en général associée à deux incisions de décharge.



**Figure 73 : Incision sous marginale.**

### **4.2.1.1.2.1. Les indications de l'incision sous-marginale :**

- 1- Hauteur de gencive attachée est suffisante.
- 2- Absence de poche parodontale ou de fistule desmodontale.
- 3- Lésion osseuse est de petite taille.

### **4.2.1.1.2.2. Les avantages de l'incision sous-marginale :**

- 1- La préservation de la gencive marginale et la limitation des risques de récession inhérent à la cicatrisation.

## Chapitre IV : Le protocole opératoire

2- Lorsqu'une prothèse est en place sur la dent et que l'on veut éviter de découvrir la limite cervicale.

3- Les sutures sont simples continues ou séparées en partant du centre de l'incision.

4- La cicatrisation est rapide et le repositionnement bord à bord est bien effectué. (26)

### **4.2.1.1.2.3. Les inconvénients de l'incision sous-marginale :**

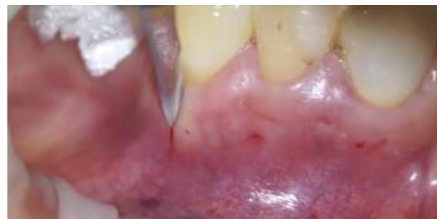Une fois récliné le lambeau tend à se contracter et le repositionnement peut être délicat en fin d'intervention, l'ajustement des berges est parfois difficile à obtenir et peut conduire à une cicatrisation inadaptée de type chéloïde.

1- La section des fibres nerveuses présente dans l'épaisseur de la gencive attachée peut être responsable de douleurs ou d'une sensibilité particulière dans la zone opérée chez certains patients.

2- La sensibilité à la palpation ou le simple frottement de la lèvre dans cette zone peut s'avérer inconfortable. (26)

### **4.2.1.1.2. L'incision verticale ou de décharge :**

L'incision de décharge est une incision qui a pour point de départ l'extrémité de l'incision horizontale. Elle est dirigée de coronaire en apical et dépasse la ligne de jonction muco-gingivale. Cette incision verticale ou légèrement oblique se réalise avec une lame n° 15 ou n° 15C. (26)



**Figure 74 : Incision verticale**

#### **4.2.1.2.1. L'intérêt de l'incision de décharge :**

- 1- Facilite la manipulation d'un lambeau.
- 2- Évite les déchirures et augmente la laxité du lambeau.
- 3- Limite l'étendue des incisions intrasulculaires.

#### **4.2.1.2.2. Les inconvénients de l'incision de décharge :**

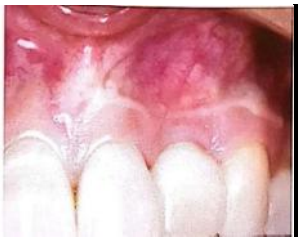- 1- Suites opératoires souvent un peu délicates.
- 2- Augmente le temps d'intervention.
- 3- Nécessite une attention particulière lors du repositionnement du lambeau. (26)

### **4.2.2. La sélection du lambeau :**

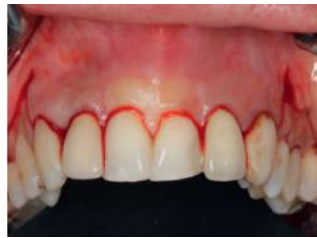#### **4.2.2.1. Au maxillaire :**

##### **4.2.2.1.1. Chirurgie maxillaire antérieure :**

L'indication sulculaire est la règle en présence de restaurations prothétiques, l'incision en gencive attachée peut être indiquée. Dans ce cas, l'absence de fracture radiculaire et de déhiscence osseuse verticale devra avoir été anticipée. Une lésion qui croiserait l'incision serait préjudiciable, tant pour la guérison que pour le désastre esthétique quasi inéluctable après cicatrisation. (6)



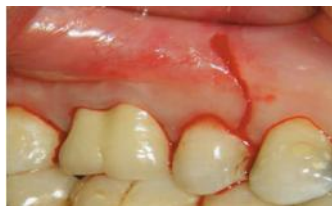**Figure 84 : Cicatrisation d'un lambeau sous-marginal.**



**Figure 104 : Tracé de lambeau au maxillaire supérieur.**

##### **4.2.2.1.2. Chirurgie du maxillaire postérieure :**

L'incision horizontale est généralement intra-sulculaire et l'incision de décharge verticale est placée deux dents en distal du site d'intervention. Dans les cas très limités de petite lésion, un lambeau triangulaire, restreint à une dent, peut être indiqué. La taille de la lésion concernée doit impérativement être compatible avec une bonne régénération osseuse après l'intervention. (6)



**Figure 85 : Incision sulculaire au niveau du secteur postérieur maxillaire.**

Une approche palatine de la racine palatine des molaires maxillaires peut sembler plus directe qu'une approche vestibulaire, mais elle peut présenter certaines difficultés.

- La visibilité dans le domaine chirurgical est réduite et la manipulation des instruments est plus difficile qu'avec la plupart des approches de routine.
- Les patients avec un palais profond sont de meilleurs candidats pour cette approche que des individus au palais large et peu profond.

## Chapitre IV : Le protocole opératoire

- Une lésion importante sur la racine palatine peut permettre un accès plus facile et une meilleure visibilité de la racine palatine. (81)

La position antérieure de l'artère palatine doit être soigneusement prise en compte lorsque l'incision est faite et le lambeau réfléchi. Cette artère émerge du foramen grand palatin en distal de la deuxième molaire maxillaire et elle parcourt la partie plate du palais et continue en avant. Une incision de décharge verticale peut être placée entre la première prémolaire maxillaire et la canine, où l'artère est relativement étroite et se divise en petites branches.

Si nécessaire, une courte incision de décharge distale peut être pratiquée en distal de la deuxième molaire, mais il ne devrait pas s'approcher de la jonction entre les procès alvéolaire et le palais profond.

Si l'artère palatine est sectionnée, le clampage local et la pression ne peuvent pas arrêter l'hémorragie, et la ligature de la carotide externe peut être nécessaire. (81)

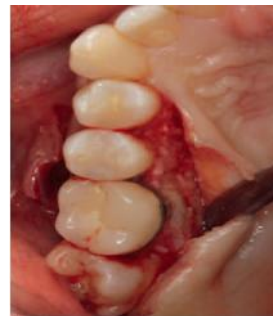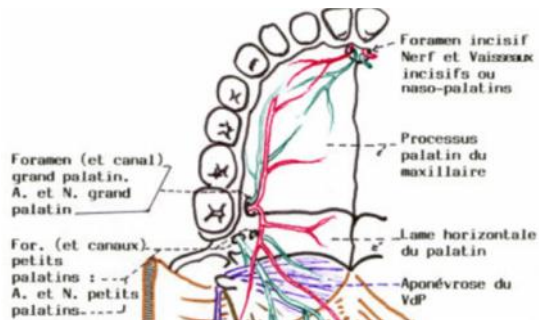


Figure 86 : Vascularisation du palais.

Figure 87 : Lambeau palatin

### 4.2.2.2. À la mandibule :

#### 4.2.2.2.1. Le Secteur antérieur :

L'incision horizontale peut être sulculaire ou en gencive attachée lorsque l'environnement parodontal le permet. Une ou deux incisions de décharge sont ajoutées. Le repérage anatomique du foramen mentonnier est très important puisque l'incision verticale devra toujours être à distance de cet orifice de façon à protéger le nerf dentaire inférieur dans sa zone de sortie.

Le nerf mentonnier a une crosse antérieure à l'orifice avant de ressortir par le foramen. Ne pas anticiper cette spécificité anatomique peut conduire à créer une hémorragie per opératoire ou une lésion du nerf concerné. (6)

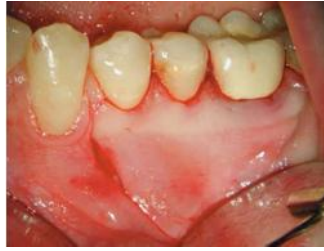#### 4.2.2.2.2. Les secteurs latéraux :

Seule la première prémolaire mandibulaire oblige, dans la majorité des cas, à une incision en avant de l'émergence du nerf dentaire inférieur. Pour toutes les autres dents, deuxièmes prémolaires et molaires, l'incision sera généralement postérieure. L'incision postérieure



## Chapitre IV : Le protocole opératoire

verticale et horizontale intra-sulculaire est suffisante dans l'indication éventuelle d'une fenêtre osseuse. (6)



**Figure 88 : Lambeau triangulaire sulculaire pour le traitement de la première molaire mandibulaire (Secteur latéral).**

Selon FRANCESCO MAGGIORE et FRANKSETZER 2017 : les lambeaux les plus utilisés en microchirurgie endodontique sont :

- Les lambeaux rectangulaires à incision sulculaire ou sous marginale.
- Les lambeaux triangulaires à incision sulculaire ou sous marginale. (82)

### **4.2.3. Décollement du lambeau :**

C'est une étape très importante qui contribue à la qualité de l'hémostase et à la visibilité du site chirurgical. Les tissus doivent être manipulés avec précautions afin de pouvoir être repositionnés et suturés dans de bonnes conditions.

#### **4.2.3.1. Décollement d'un lambeau avec incision intrasulculaire :**

La gencive attachée est la partie du lambeau la plus difficile à décoller et celle qui demande le plus d'attention.

Le lambeau étant d'épaisseur totale, la partie concave du décolleur doit faire face à l'os, et la partie convexe doit être face à la sous-muqueuse. Le décolleur doit toujours rester en contact osseux et soulever l'ensemble du lambeau mucopériosté. (30)

La partie osseuse située au niveau de la gencive attachée présente souvent des surplombs. Il est très important de suivre soigneusement les contours de ces surplombs de manière à éviter une déchirure du lambeau.

Le décolllement de la gencive attachée commence par les papilles, elles sont élevées avec le dos du décolleur qui est orienté à 45° par rapport au grand axe des dents et en direction apicale et avec un mouvement de rotation, si le décolllement n'est pas facile, il est nécessaire de reprendre une lame et de vérifier que l'incision est correctement réalisée, il est conseillé d'utiliser des instruments fin et pointus. (5).

## Chapitre IV : Le protocole opératoire

Une fois que les papilles sont mobiles, on élève le lambeau en direction oblique et apicale en commençant par la jonction entre l'incision intrasulculaire et l'incision verticale de décharge le décolleur est dirigé apicalement et à 45° par rapport à la corticale osseuse.

Si nécessaire l'angle du lambeau peut être tenu et écarté à l'aide d'une précelle à tissu pour faciliter le décollement et l'élévation.

L'utilisation de cette microlame est indiquée en présence d'un tissu gingivale faiblement kératinisé. (82)

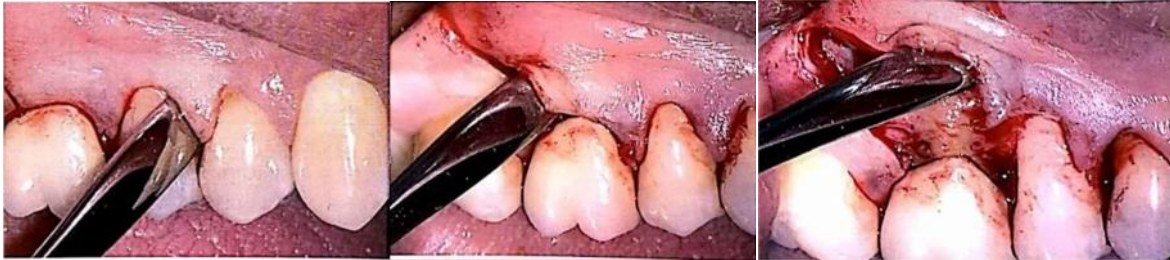

Figure 89: Les étapes du décollement d'un lambeau.



Figure 90 : L'utilisation de cette microlame est indiquée en présence d'un tissu gingivale faiblement kératinisé.

### 4.2.3.2. Le décollement pour un lambeau avec une incision sous-marginale :

Pour ce lambeau le décollement commence toujours au niveau de l'angle entre l'incision verticale et horizontale. Le décolleur est utilisé en direction oblique et apicale, formant un angle de 45° avec la corticale osseuse, le décollement se poursuit au niveau de l'incision horizontale. (13)

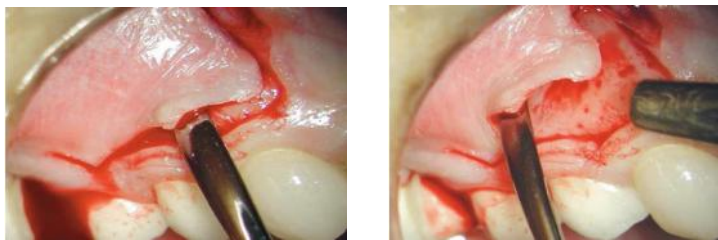

Figure 91 : Décollement d'un lambeau a incision sous-marginale (décolleur de Prichard).

### 4.2.4. La rétraction du lambeau :

Après avoir décollé le lambeau, il va falloir maintenir le lambeau à distance du site afin d'avoir une bonne visibilité et un accès maximal.

Toutefois, cela ne doit pas endommager le lambeau ou les tissus avoisinants. (83)

Ceci implique que le lambeau soit suffisamment large et bien récliné (périoste compris). (84)

Deux types d'écarteurs sont à recommander :

## Chapitre IV : Le protocole opératoire

- Les écarteurs Kim-Pecora.
- Le set d'écarteurs Rubinstein.

Deux rétracteurs sont nécessaires en permanence. Le rétracteur principal est celui qui est positionné sur la surface osseuse apicalement par rapport à la crypte osseuse. Il est plus large et assure l'essentiel de la rétraction. L'écarteur secondaire complète ce dégagement des tissus mous afin d'améliorer la visibilité du site chirurgical. un des deux écarteurs est tenu par la main gauche du praticien et l'autre par l'assistante qui tient également l'aspiration chirurgicale. (84)

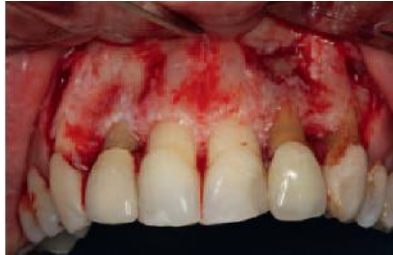

Figure 92 : Rétraction du lambeau. (10)

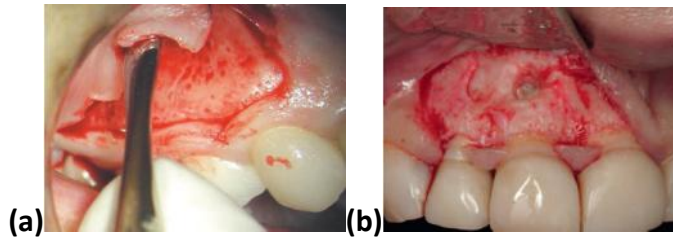


Figure 93 : (a) Élévation du lambeau, (b) Rétraction du lambeau.

### 4.2.5. Les différents types de Lambeaux :

Une fois récliné, le lambeau doit permettre :

- D'avoir une bonne visibilité de la zone opérée.
- D'éviter tout saignement gênant pendant le geste chirurgical.
- De ne pas « croiser » la lésion.
- De pouvoir repositionner les berges par recouvrement à distance du site opéré. Une incision très à distance permettra, le cas échéant, de mettre en place une membrane, si elle est indiquée.
- D'effectuer une suture simple et efficace en fin d'intervention.
- De prévenir tout défaut esthétique à long terme après cicatrisation dans la mesure du possible.
- De ne pas induire de préjudice esthétique au niveau de l'adaptation des éléments prothétiques, notamment au niveau de l'adaptation marginale. L'environnement parodontal est également important, car les déhiscences, les pertes d'attache parodontale ou encore une destruction de la papille gingivale interdentaire sont préjudiciables. La prise en compte de tous ces éléments est importante pour le choix du

## Chapitre IV : Le protocole opératoire

lambeau à adopter. Aucun type d'incision ne répond à toutes les situations cliniques et le choix est fait au cas par cas, en fonction des éléments anatomiques. (6)

### 4.2.5.1. Le lambeau sous-marginal semi-lunaire :

Le tracé du lambeau sous-marginal incurvé est une courbe très légère en demi-lune. Ce tracé est positionné sur la gencive attachée et la convexité de la courbe est proche de la gencive marginale libre. L'incision est simple et le lambeau est facilement récliné, ce qui offre un accès à l'apex sans empiéter sur les tissus voisins des couronnes. Ce tracé de lambeau est délaissé à cause de ces nombreux inconvénients. (6)

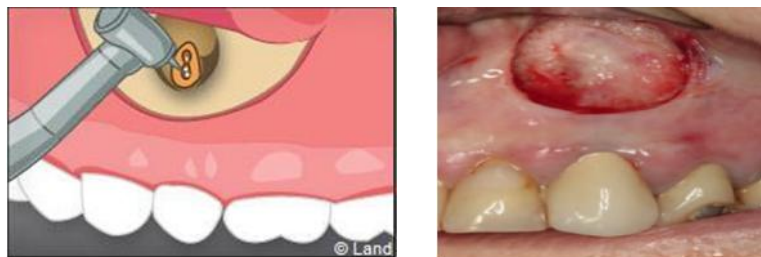

Figure 75 : Le lambeau semi-lunaire.

### 4.2.5.2. Les Lambeaux triangulaires :

Les lambeaux triangulaires comprennent une incision horizontale s'étendant au moins une dent sur la zone impliquée, combinée à une incision verticale de décharge, formant un volet triangulaire. En règle générale, l'incision de décharge est réalisée sur la partie mésiale du lambeau. (12)

#### 4.2.5.2.1. L'indication du lambeau triangulaire :

- Le lambeau triangulaire submarginal est indiqué sur des dents antérieures couronnées et en présence de racines courtes. (30)

-Un lambeau sulculaire triangulaire est très souvent indiqué quand les dents ne sont pas couvertes par des couronnes et est généralement utilisé dans la région postérieure Lors du traitement des molaires et des prémolaires mandibulaires. (30)

#### 4.2.5.2.2. L'avantage du lambeau triangulaire :

Les principaux avantages de cette conception de lambeau sont une perturbation minimale de l'apport sanguin des tissus mobilisés et un repositionnement facile des bords de la plaie.

#### 4.2.5.2.3. L'inconvénient du lambeau triangulaire :

Comme dans toutes incisions horizontales intrasulculaires, une récession peut survenir après le processus de guérison. (12)

## Chapitre IV : Le protocole opératoire

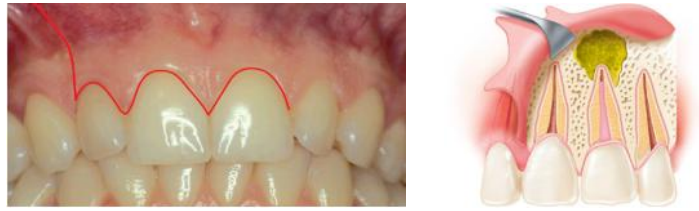

Figure 76 : Le tracé du lambeau triangulaire.

### 4.2.5.3. Le lambeau rectangulaire et trapézoïdal :

Les lambeaux rectangulaires et trapézoïdaux sont une extension du lambeau triangulaire avec une seconde incision de libération verticale. Ce sont les lambeaux **les plus fréquemment utilisés**. Comme les vaisseaux sanguins fonctionnent principalement parallèlement au grand axe des dents de l'apex vers la couronne, il convient de perturber le moins possible de structures vasculaires. Plus le lambeau est long, plus le rapport entre la longueur et la largeur est important. Plusieurs auteurs préconisent un rapport longueur / largeur de 2: 1. (12)

Une incision sulculaire dans les lambeaux rectangulaire est généralement indiquée quand les dents ne sont pas couvertes par des couronnes, ou quand il est nécessaire d'exposer complètement la racine pour vérifier une fracture verticale potentielle ou perforation. (30)

Le lambeau rectangulaire submarginal est généralement indiqué lorsque les préoccupations esthétiques jouent un rôle primordial, comme par exemple en présence de couronnes antérieures bien ajustées. L'incision est réalisée dans la gencive attachée. Afin d'évaluer correctement la gencive attachée, il est conseillé d'effectuer un sondage parodontal. Les incisions de décharges doivent être alignées parallèlement et ne doivent jamais être plus large que la base pour éviter les cicatrices et permettre un apport sanguin adéquat pour tous les tissus mous environnants. (30)

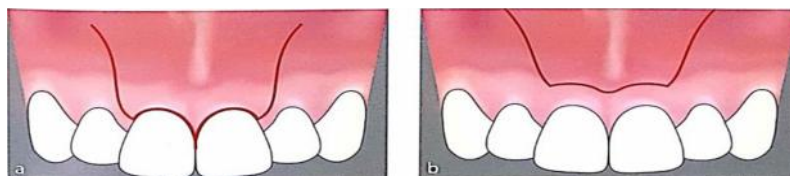


Figure 77 : Lambeaux rectangulaires.

### 4.2.5.4. Le lambeau de Luebke-Oshenbein :

Ce lambeau est particulièrement indiquée en présence d'éléments prothétiques car l'incision horizontale se fait à distance de la gencive marginale, dans l'épaisseur de la gencive attachée, et permet notamment de maintenir l'espace biologique initial. (6)

## Chapitre IV : Le protocole opératoire

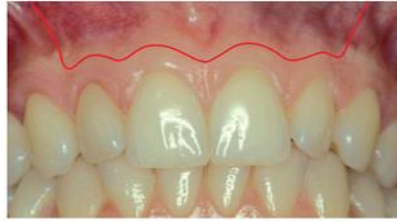

Figure 78 : Tracé du lambeau de Luebke-Oshenbein\_

### 4.2.5.5. Le lambeau en « V » :

Il s'agit d'une variante du lambeau submarginal. Il consiste en la réalisation de deux incisions convergentes en direction coronaire au niveau de la gencive attachée, en regard de la dent concernée. Les deux incisions convergent à environ 4-5 mm du rebord crestal. (76)

Une étude a été réalisée en 2010 dans le département de chirurgie orale de l'UDCC de Saint Pantelejmon à Skopje (Macédoine) sur des dents maxillaires avec des lésions de petit diamètre, chez 55 patients. L'étude a montré de bons résultats, avec une perturbation minimale de la vascularisation, une bonne cicatrisation et des suites postopératoires (douleur, œdème) légères voire absentes. Cette technique serait donc intéressante pour des lésions de petite taille. (76)

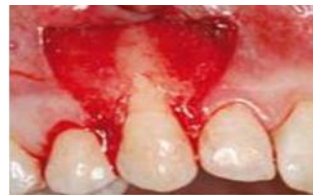

Figure 79 : Lambeau en V.

### 4.2.5.6. Le lambeau palatin :

Le lambeau palatin peut être utilisé pour accéder à la racine palatine des molaires maxillaires lorsque les procédures de résection radiculaire et de remplissage des racines sont indiquées. Les modèles de ce lambeau peuvent être horizontaux ou triangulaires. La partie horizontale du lambeau consiste en une incision intrasulculaire. (80)

Lorsqu'une incision verticale est nécessaire pour un meilleur accès, dans le cas des lambeaux palatins, l'incision verticale doit se faire du côté mésial de la première prémolaire maxillaire.

Ceci assurera que l'incision est dans la région des branches terminales des vaisseaux palatins supérieurs et du vaisseau nasopalatin. Une prothèse palatine doit être fabriquée avant le rendez vous chirurgical, afin d'empêcher les dommages aux tissus attachés aux racines. (80)



## Chapitre IV : Le protocole opératoire

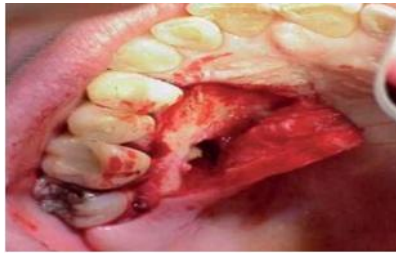

Figure 80 : Lambeau palatin.

### 4.2.5.7. Papilla-base incision (PBI) :

Cette technique a été mise au point afin de réduire les risques de récession papillaire, engendrant des « trous noirs inter-dentaires » inesthétiques. (77)

L'incision horizontale comporte deux parties :

En regard de la dent : L'incision est intra-sulculaire.

Dans la zone interdendaire : Une incision courbe est réalisée à la base de la papille. Afin de favoriser la cicatrisation par une augmentation de la surface de vascularisation, l'incision au niveau papillaire est composée de deux parties : Une incision perpendiculaire à la surface gingivale sur une épaisseur d'environ 1mm et Une incision oblique en direction de l'os alvéolaire, créant ainsi un lambeau d'épaisseur partielle. A partir de cet endroit, un lambeau d'épaisseur totale est décollé. (80)

Une incision verticale de décharge est réalisée à une ou deux dent(s) de la dent à traiter afin d'augmenter la laxité du lambeau (78). Il y a néanmoins un risque de récession gingivale au niveau de l'incision intrasulculaire. (79)

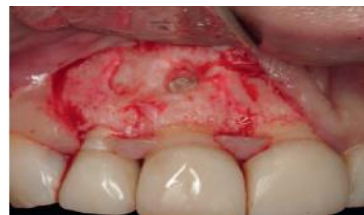
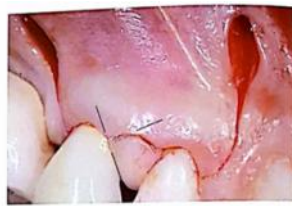
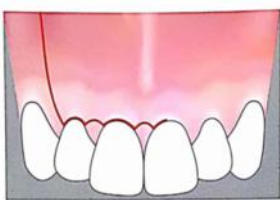Figure 81 : Papilla-base incision.

Figure 82 : Lambeau papilla bse incision.

### 4.2.5.8. Papilla Saving Incision (PSI) :

Deux incisions de décharge divergentes sont réalisées dans la gencive kératinisée puis dans la muqueuse alvéolaire de la dent à traiter, cette technique permet de conserver les papilles. Toutefois, ces incisions doivent être à une distance suffisante de la lésion apicale. (78)

De plus, cette technique présente l'inconvénient, comme pour le lambeau trapézoïdal, d'interrompre une grande partie de la vascularisation à cause des incisions divergentes, avec un risque accru de nécrose. (80)

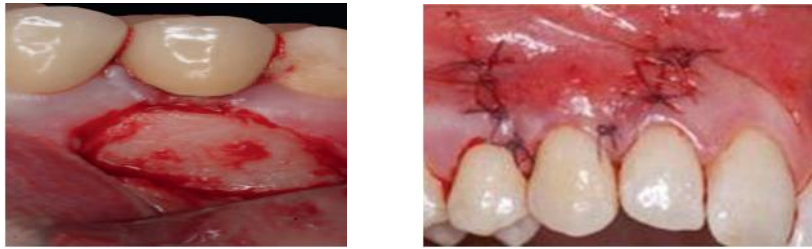


Figure 83 : Papilla saving incision.

(Voir l'annexe n°3) (79)

### 4.3. L'ostéotomie :

L'objectif de l'ostéotomie est d'atteindre la ou les racines concernées et de faciliter l'accès aux instruments nécessaires au curetage de la lésion, à la résection de la racine, à sa préparation apicale et à son obturation.

Ce sont ces impératifs qui vont guider la taille minimale de la crypte osseuse à adopter. Plus cette cavité sera petite et meilleures seront la régénération et les suites postopératoires.

L'évolution de l'instrumentation et, notamment, l'apparition des micro-instruments (instrumentation de Carr ou de Kim) ont permis de réduire la taille de la cavité et, donc, de limiter considérablement le délabrement osseux. (6)

Les trois situations cliniques les plus courantes pour la microchirurgie endodontique sont les suivantes:

**Une plaque corticale intacte avec une très petite ou pas de lésion périapicale :** La chirurgie n'est généralement pas effectuée juste s'il y a un inconfort non diminué après un retraitement endodontique ou une dent avec des erreurs qui ne peuvent être corrigées sans chirurgie. En utilisant le CBCT, plusieurs radiographies angulaires et un marqueur radio-opaque avec la coloration du Bleu de méthylène pour déterminer avec précision la position des apex et pour faire une ostéotomie conservatrice. (85)

**Une plaque corticale intacte avec une lésion périapicale distincte :** C'est la situation la plus courante, l'os cortical aminci à cause de la lésion, Cette cortical mince est enlevé avec des curettes. Par la suite, la limite de la lésion est définie avec une turbine Impact Air 45° fournira un important point de repère à partir duquel l'ostéotomie peut être soigneusement agrandi. La taille de la lésion est toujours plus grande qu'il apparaît sur la radiographie. Ce phénomène est le résultat du fait que la lésion commence dans l'os médullaire et progresse vers l'os cortical, où les dégâts sont donc moins importants. (85)

**Une fenestration à travers la plaque corticale menant à l'apex :** Si la fistule existe directement sur la racine atteinte, la procédure est simple. L'ostéotomie peut être effectuée rapidement et précisément en suivant la fistule. Cependant, dans de nombreuses situations, les fistules sont près d'une dent adjacente. Dans ce cas, pour



## Chapitre IV : Le protocole opératoire

éviter l'enlèvement excessif d'os sain, des mesures soigneuses utilisant CBCT sont nécessaire pour préparer l'ostéotomie directement sur la racine. (85)

### 4.3.1 La localisation de l'apex :

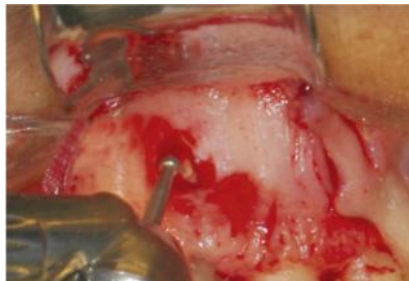Dans la plupart des cas lorsque le lambeau est élevé et que l'on regarde la surface de l'os, il est difficile de situer avec précision la position de l'apex. (13)

Afin que l'ostéotomie soit faite exactement à l'apex, La première étape consiste à prendre des radiographies perpendiculaires aux racines sous deux angles différents Pour déterminer la longueur des racines, la courbure des racines, la position des apex par rapport au sommets des cuspidés et le nombre des racines, enfin la proximité des apex par rapport aux apex des dents adjacentes, le foramen mentonnier, nerf alvéolaire inférieur, le sinus. (85)

Aujourd'hui l'apport du cône beam est déterminant et permet d'évaluer avec précision non seulement la position exacte de l'apex mais aussi l'épaisseur de l'os ainsi que les structures anatomiques avoisinantes. (13)

### 4.3.2. Techniques d'ostéotomie :

Une turbine Impact Air 45® semble l'idéal pour l'ostéotomie. Cette turbine permet une irrigation constante de la fraise sans air qui est rejeté à l'arrière de la turbine. Cette particularité permet d'éviter tout risque d'emphysème. (6)



**Figure 94 : L'os est éliminé avec une fraise boule à grande vitesse sous irrigation continue d'eau stérile.**

#### **Deux principes biologiques régissent l'ostéotomie :**

- 1- Les tissus durs sains doivent être préservés.
- 2- L'élévation de température doit être minimisée, l'échauffement du tissu osseux à (47° à 50°C ) pendant 1 minute, réduit considérablement la formation osseuse et est associé à des dommages cellulaires irréversibles et infiltration de cellules grasses. L'échauffement supérieur à 53°C appliquées pendant moins d'une seconde peut nuire à l'ostéogénèse.

Plusieurs facteurs déterminent la quantité de chaleur générée lors de l'ostéotomie, y compris la forme et la composition de la fraise, la vitesse de rotation, l'utilisation de liquide de refroidissement et la pression appliquée pendant l'ostéotomie. (92)

## Chapitre IV : Le protocole opératoire

La fraise ronde à la meilleure forme pour enlever le tissu osseux, et elle devrait être utilisée avec une légère action de pinceau. Ce type de fraise permet également l'accès facile du liquide de refroidissement à la surface de coupe réelle.

Des études comparant la chaleur générée avec des fraises rondes et fissures ont trouvé des résultats plus favorables avec les fraises rondes. L'ostéotomie avec des fraises rondes produit une plaie avec moins d'inflammation, ce qui est plus favorable pour une cicatrisation rapide.

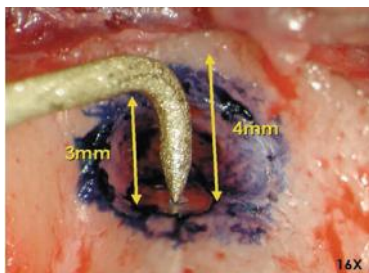
Bien que les fraises fissures aient une action le long de leur corps, la pointe de la fraise est peu efficace et elle ne permet aucun accès au liquide de refroidissement. Le résultat est une inflammation accrue et une réponse de guérison réduite. (81)

Pour pallier ces inconvénients, une fraise qui combine les avantages de la fraise boule et fissure : Zekrya chirurgicale, il s'agit d'une fraise fissure longue col en carbure de tungstène à extrémité arrondi et active. Elle permet de réaliser la pénétration de la corticale avec sa pointe active et la finition des parois de la crypte osseuse avec sa partie allongée, elle permet aussi d'effectuer la résection apicale et la finition de l'obturation. (13)

### **4.3.3. La taille optimale de l'ostéotomie :**

La taille d'une ostéotomie dépend principalement de la taille des instruments. La Chirurgie endodontique traditionnelle utilise des instruments relativement grands. Par conséquent, la taille de l'ostéotomie sera grande environ 10 mm de diamètre pour permettre au chirurgien de visualiser et de traiter les apex avec un miroir conventionnel et une pièce à main. L'élimination de tissus osseux sains a un coût : La guérison est toujours plus lente et souvent douloureuse, et une guérison incomplète provoque souvent complications postopératoires.

Le microscope a également changé les perceptions. Même une ostéotomie à minima. Semble grande à plus haute grossissements ( $\times 8$  à  $\times 16$ ), il y a une tendance à vouloir rendre l'ostéotomie encore plus petite. Avec la disponibilité des micros instruments chirurgicaux, les critères de taille pour une ostéotomie est juste assez grand pour manipuler la pointe à ultrasons librement dans la crypte osseuse. Puisque la longueur d'une pointe à ultrasons est de 3 mm, le diamètre idéal d'une ostéotomie est d'environ 4 mm, laissant juste assez d'espace pour manipuler la pointe ultrasonore et les micros instruments dans ses limites.(85)



**Figure 95 : Taille optimale de l'ostéotomie.**

### **4.3.4. Anatomie et précautions chirurgicales :**

#### **4.3.4.1. Au maxillaire :**

##### **4.3.4.1.1. Les fosses nasales :**

Dans le secteur antérieur, De façon générale, les racines des dents antérieures sont à distance de la paroi des fosses nasales (5 mm en moyenne). Cependant, les lésions péri-apicales antérieures volumineuses réduisent cette distance, et nécessitent des examens radiographiques complémentaires. Il convient donc de ne pas étendre exagérément la cavité dans le sens vertical en direction apicale pour éviter toute communication avec cette cavité.

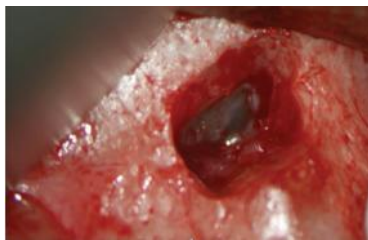(6)

Un saignement subit de nez est un signe évocateur d'une perforation des tissus mous recouvrant la fosse nasale externe. La possibilité d'une telle éventualité met l'accent sur la nécessité de radiographies préopératoires correctement orientées et interprétables. (86)

##### **4.3.4.1.2. Le sinus :**

En raison des relations topographiques et de la proximité des dents du maxillaire supérieur en regard du sinus maxillaire, Souvent, au cours de la chirurgie dans la région postérieure, on peut rencontrer le sinus maxillaire, il faut comprendre l'anatomie et être prêt à modifier la technique afin de contrôler l'environnement et de minimiser les traumatismes causés à la cavité sinusienne. (88)

Lors de l'ostéotomie il est important de ne pas faire d'effraction dans le Sinus s'il est situé à proximité de l'apex de la racine concerné dans ce cas on utilisera impérativement les informations fournies par le cône beam et on commencera l'ostéotomie à la jonction estimée entre le tiers médian et le tiers apical jusqu'à découvrir la racine puis on remontera progressivement vers l'apex. (13)



**Figure 96 : Membrane de Schneider vue à la région postérieure droite du maxillaire.**


En cas d'effraction Il est important de reconnaître la membrane de Schneider et de faire la différence entre la membrane et le tissu de granulation, qui est souvent attaché à la membrane. La membrane de Schneider a une teinte bleuâtre et on peut voir au microscope de petits vaisseaux traversant la membrane des sinus.

Cela diffère du tissu de granulation, de couleur rouge, souvent peu fibrotique, pouvant contenir des pertes purulentes ou même des particules granulaires.

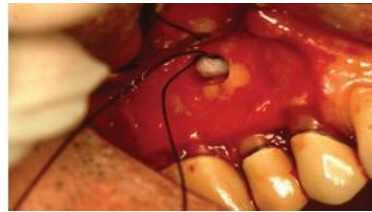
Lorsque la racine ou le tissu de granulation perforent le sinus, l'une des techniques permettant de protéger le sinus contre l'entrée excessive de débris est la technique de la « pastille de coton ». Estimez la taille de la perforation du sinus, préparez une boulette de coton légèrement plus grande que la perforation et placez un fil de suture à travers la

## Chapitre IV : Le protocole opératoire

boulette de coton. Nouez le fil et coupez l'aiguille, puis placez soigneusement le coton dans les sinus en laissant dépasser le fil de suture, et tirez la pastille de coton avec la suture jusqu'à ce qu'elle soit calée contre le mur des sinus, derrière l'apex. Lorsque le remplissage de la racine est terminé, retirez la boulette de coton en tirant sur la suture et laissez-la passer sur la surface de la racine, ce qui constitue la première étape du nettoyage du surplus de matériau de la racine. (88)



**Figure 97 : Coton ligaturée avec un fil de suture de taille 4.0.**



**Figure 98 : Pastille de coton ligaturée en place, protégeant le sinus.**

Dans la période postopératoire après perforation du sinus, il faut respecter les directives suivantes : Un contrôle radiologique de la région opérée est indispensable dans tous les cas non seulement pour vérifier le résultat de l'intervention endodontique, mais également pour exclure l'éventualité de matériaux étrangers non éliminés. De même, après perforation du sinus maxillaire, il convient, outre la couverture antibiotique, de prescrire des gouttes nasales décongestionnantes pour assurer une ventilation suffisante. (89)

Le patient doit également être averti pour éviter d'éternuer ou se moucher pendant les prochains jours, élever leur tête pendant le sommeil, et parler de la possibilité des de légers saignements du nez, pouvant persister jusqu'à 48 heures après l'opération, n'ont pas de caractère exceptionnel. (88) (89)

### **4.3.4.2. A la mandibule :**

Le chirurgien doit avoir une connaissance approfondie des repères anatomiques de la cavité buccale. Au niveau de la région postérieure mandibulaire, le plus important repères anatomiques à considérer est le foramen / nerf mentonnier et nerf alvéolaire inférieur. La négligence d'un de ces points de repère pourrait donner lieu à un tableau d'altérations neurosensorielles pouvant varier de courte durée aux effets secondaires permanents. La connaissance de ces repères et l'évaluation pré-chirurgicale de leurs emplacements en prenant un CBCT peut éviter à la fois au chirurgien et aux patients des résultats défavorables et des effets secondaires indésirables. (87) (6)

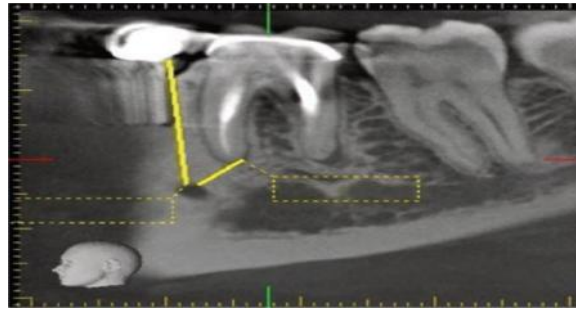


Figure 99 : Une vue sagittale d'une image CBCT d'une dent mesurant la distance du foramen mental.

### **4.4. Le curetage :**

#### **4.4.1 Les objectifs du curetage dans la chirurgie endodontique :**

Le curetage des tissus mous pathologiques autour de l'apex offre les bénéfices suivants :

- Accès et visibilité de l'apex.
- Élimination des tissus enflammés.
- Obtention d'un échantillon tissulaire de biopsie pour son examen histologique.
- Réduction de l'hémorragie. (90)

#### **4.4.2. Mode opératoire :**

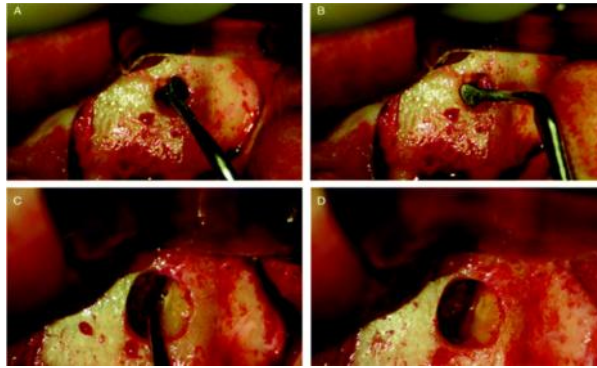
Le curetage se fait avec :

**Curette de Lucas ou de Molt pour des lésions moyennes et larges.**

**Curettes Columbia ou Jaquette pour des petites lésions.**

Avant de commencer le curetage, il peut s'avérer utile d'injecter un peu de solution anesthésique adrénalinée à l'intérieur de la lésion. Ceci empêche les éventuelles douleurs résiduelles et réduit le saignement de la lésion. En effet, le tissu de granulation est richement vascularisé et la lésion d'un vaisseau peut engendrer un saignement important pouvant entraver la visibilité du chirurgien. (91)

La curette aiguisée est placée au contact de l'os, la face convexe orientée vers la lésion. Puis, la lésion est progressivement décollée de la paroi osseuse.



**Figure 100 : (A, B, C) La curette osseuse est positionnée de manière à ce que la surface convexe fasse face à la lésion des tissus mous et que la surface concave fasse face aux parois osseuses de la crypte. (D) Lésion enlevée et perforation localisée.**

Idéalement, il est conseillé de décoller et d'éliminer la lésion sans la perforer et sans la fragmenter. Toutefois, le décollement de la lésion de la surface radiculaire s'avère souvent plus difficile, car l'adhérence y est plus importante. De même, le décollement au niveau de la paroi linguale est périlleux à cause du manque de visibilité. La portion décollée peut alors être maintenue et soulevée à l'aide d'une paire de forceps ou d'une précelle à mors afin de réaliser la fin du curetage. (92)

Le tissu pathologique est théoriquement conservé dans une solution de formol à 10% et envoyé au laboratoire pour une analyse anatomo-pathologique. (91)

L'élimination de la lésion doit permettre une vue directe sur les 3-4 derniers millimètres de la racine, afin de permettre sa résection. (92)

Certains auteurs conseillent de réaliser d'abord la résection apicale afin de faciliter l'élimination de la lésion. (13)

### **4.5. La biopsie :**

Il s'agit de l'analyse anatomo-pathologique des tissus prélevés dans la lésion. L'immense majorité des lésions en chirurgie endodontique sont de nature inflammatoire en rapport avec une infection d'origine endodontique. (13)

#### **L'examen anatomo-pathologique est-il nécessaire pour toutes les lésions péri-radiculaires?**

L'Association américaine des endodontistes ont déclaré selon leurs normes, que si les tissus mous peuvent être récupérés de la chirurgie apicale, ils doivent être soumis à une évaluation pathologique.

Par ailleurs, la biopsie n'est pas systématique et doit être réservé aux lésions non odontogéniques, Walton présente un argument convaincant contre la soumission de tous les tissus à examen anatomo-pathologique, car les lésions périradiculaires similaires qui ne

## Chapitre IV : Le protocole opératoire

sont pas traitées chirurgicalement n'ont pas de tissu récupéré pour l'identification pathologique.

Il est également admis que la différenciation entre un granulome périapical et un kyste périapical n'a pas d'incidence directe sur les résultats cliniques et ne peut donc pas être utilisée comme une rationalisation de la biopsie. (19)

### 4.6. Résection apicale :

#### 4.6.1. Les objectifs de la résection apicale en chirurgie endodontique :

Après avoir récliné le lambeau muco-périosté, le dégagement osseux est réalisé sous aide visuelle (microscope ou loupe) il permet d'accéder à l'apex de la dent à traiter. Le seul curetage de la lésion est insuffisant. La résection apicale est nécessaire afin de faciliter l'élimination du tissu pathologique et de mettre en évidence les contours radiculaires ainsi que l'anatomie canalaire. Les variations anatomiques telles les deltas apicaux, les canaux accessoires et les bifurcations basses sont généralement localisés dans les 3 mm apicaux de la racine.

Les études anatomiques de Vertucci confirment que la majorité des ramifications canalaire se situent dans la zone apicale. La résection apicale de ces 3 mm permet d'éliminer ces complexités anatomiques et d'accéder au système canalaire. Les différentes complications (calcification, perforation, fausse route, instrument fracturé) rencontrées lors d'un retraitement sont difficilement négociables par la voie orthograde si elles se situent dans le tiers apical. En revanche, elles seront facilement éliminées lors de la résection apicale. (6)

En cas de racines courtes ou d'apex résorbés, il est important d'évaluer la valeur intrinsèque résiduelle de la racine réséquée afin d'en préserver la plus grande partie. Il est donc possible, dans certains cas, d'effectuer une simple mise à plat la plus conservatrice possible de l'extrémité apicale. (13)

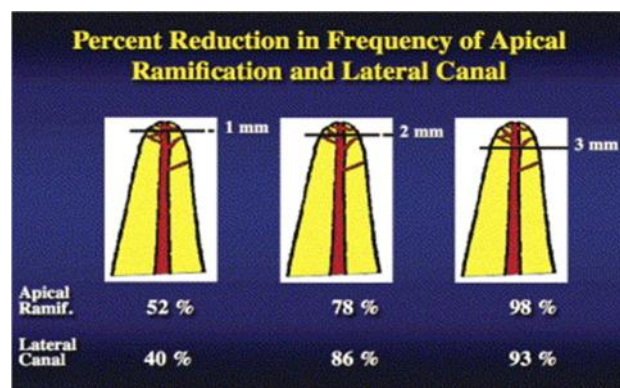


Figure 101 : Probabilité de présence de variations anatomiques en fonction de la taille de la résection apicale.



## Chapitre IV : Le protocole opératoire

### 4.6.2. Mode opératoire :

La résection apicale est réalisée, à l'aide d'une fraise à os chirurgicale, type Zekrya, montée sur turbine. Une irrigation importante est utilisée afin d'éviter toute augmentation de température au niveau de la dent et des structures osseuses avoisinantes. Les turbines disposant d'un spray à air et à eau utilisées en dentisterie conventionnelle ne conviennent pas pour la chirurgie endodontique. Une turbine présentant une angulation de 45° est utilisée pour réséquer la racine tout en conservant un contrôle visuel permanent sur l'apex de la dent. (6)

En pratique la résection consiste plutôt en une abrasion progressive de l'apex plutôt qu'en une véritable section. L'apex est abordé plus facilement de manière oblique puis l'angle de la fraise est progressivement redressé. (13)

### 4.6.3. Angulation du biseau :

Une attention particulière doit être apportée à la réalisation du biseau. La résection apicale doit être perpendiculaire au grand axe de la dent afin de mettre en évidence la totalité du système canalaire. Il faut éviter d'avoir un angle de biseau trop important qui pourrait masquer une partie du système canalaire. (13)

Plus l'angle du biseau est petit, plus la résection est perpendiculaire au grand axe de la dent. Un angle de biseau réduit permet d'être économe en tissu dentaire et de conserver un rapport couronne/racine suffisant. (6)

En réalisant **un biseau trop prononcé**, le nombre de tubulis dentinaires mis à nu augmente. Il existe donc alors un risque augmenté de percolation au niveau de l'obturation à retro. Cependant un angle de 0° ne permet pas une visibilité suffisante, notamment dans le secteur molaire. Un compromis entre un accès chirurgical adéquat et un angle de résection le plus petit possible doit être trouvé. (13)

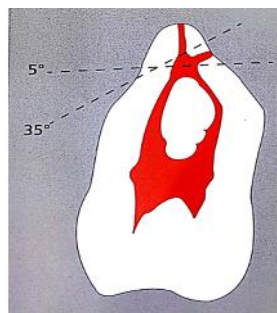


Figure 102 : Représentation de l'angle du biseau.

### 4.6.4. Examen de la surface réséquée :

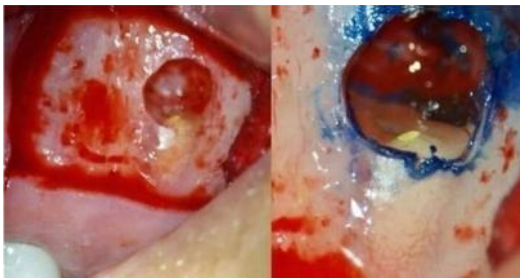
La surface réséquée est examinée sous microscope opératoire à fort grossissement (15\*) à l'aide d'un micro-miroir (**Figure 104**). Ils permettent de visualiser plus facilement les



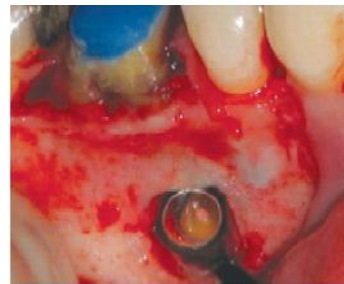## Chapitre IV : Le protocole opératoire

contours radiculaires et la surface de la section apicale, en particulier sur des dents difficiles d'accès. Des colorants tels que le Bleu de méthylène peuvent être utilisés pour mettre en évidence le ligament parodontal tout autour de la racine (**Figure 103**). Après l'application de Bleu de méthylène, la crypte osseuse est rincée, et la surface radiculaire légèrement séchée. La localisation des entrées canalaire mais aussi des isthmes et des canaux en C est facilitée grâce à cette technique, on peut également utiliser une sonde 17 pour localiser la position des canaux. (13)

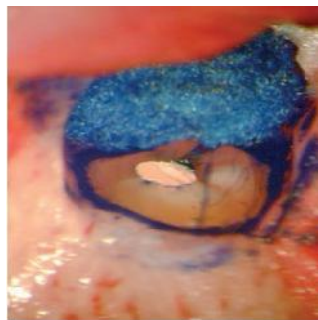Lors de cette étape grâce au microscope, il est possible d'observer la présence d'une microfêlure (**Figure 105 a, b**), il faut alors déterminer avec précision l'extension de cette fêlure. On procède par usure progressive de la surface réséquée avec la fraise Zekrya jusqu'à disparition de la fêlure, si celle-ci s'étend de manière trop excessive en direction coronaire et que le rapport couronne racine devient défavorable, il faut interrompre la résection et informer le patient du faible taux de succès de l'intervention (moins de 30%). S'il s'agit de la racine d'une molaire l'amputation radiculaire peut être proposée en fonction de la valeur intrinsèque résiduelle des autres racines. (13)



**Figure 103 : Coloration au Bleu de méthylène du ligament parodontal et du canal exposé.**



**Figure 104 : Examen de la surface réséquée a l'aide d'un micro miroir.**



**Figure 105: fracture verticale de la racine.**

### **4.6.5. Les précautions à prendre avant la résection apicale :**

Dans le secteur prémolaires maxillaire, la difficulté principale se situe au niveau de la racine palatine de la 1ere prémolaire lorsque les deux racines sont divergentes. Il faut d'abord suffisamment réséquer la racine vestibulaire pour donner accès à la racine palatine. Il est parfois nécessaire de traverser une importante épaisseur d'os avant de localiser l'apex de la

## Chapitre IV : Le protocole opératoire

racine palatine. Il faudra ensuite suffisamment agrandir l'ostéotomie pour effectuer la préparation et l'obturation. (13)

### 4.7. L'hémostase :

#### 4.7.1. Les techniques d'hémostase :

L'hémostase localisée pendant la chirurgie endodontique est essentielle à la gestion réussie de l'extrémité de la racine réséquée, l'hémostase appropriée pendant la chirurgie minimise le temps chirurgical, perte de sang et hémorragie postopératoire. Le contrôle localisé de l'hémorragie améliore non seulement la visibilité et l'évaluation de la structure de la racine, mais aussi assure l'environnement approprié pour le placement du matériau d'obturation et limiter la contamination. De nombreux agents hémostatiques ont été préconisés pour une utilisation pendant la chirurgie, ils vont généralement aider la coagulation en induisant le développement rapide d'un caillot occlusif, soit en exerçant une action physique de tamponnement ou en améliorant le mécanisme de coagulation et la vasoconstriction (ou les deux). (6)

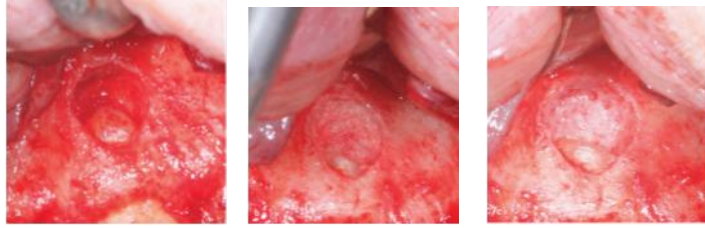D'après KIM et RETHNAM(1997), l'agent hémostatique idéal doit présenter les caractéristiques suivant : (6)

- Il doit arrêter rapidement le saignement.
- Il doit être biocompatible.
- Il doit être facile à utiliser.
- Il ne doit pas entraver ou retarder la cicatrisation.
- Il doit avoir un coût modéré.
- Il doit être efficace.

##### 4.7.1.1. Le vasoconstricteur :

Une boulette de coton imprégnée d'un vasoconstricteur est souvent utilisée pour parfaire l'hémostase au niveau de la crypte osseuse. Elle est appliquée avec une légère pression contre le tissu osseux au fond de la crypte pendant 2 à 3 minutes. L'adrénaline va agir directement sur les récepteurs alpha des vaisseaux sanguins, entraînant leur vasoconstriction et son action est potentialisée par la pression appliquée. Il est possible de laisser en place le coton imprégné qui sera retiré en fin d'intervention avant de rincer la crypte avec du sérum physiologique. Cette technique peut être répétée autant de fois que nécessaire jusqu'à l'obtention d'une hémostase suffisante. (6) **(Figure 106)**

## Chapitre IV : Le protocole opératoire

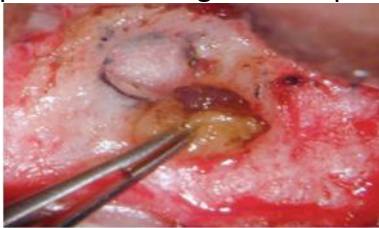

**Figure 106 : Une parfaite hémostase est obtenu avec utilisation d'une boulette de coton imprégnée d'adrénaline dans la crypte osseuse ;**

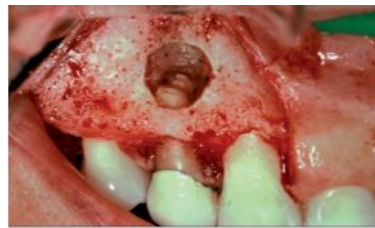### **4.7.1.2. Sulfate ferrique :**

Le sulfate ferrique est généralement appliquée à l'aide d'une boulette de coton imprégnée, aucune pression n'est nécessaire au niveau de tissu osseux. Un simple contact permet d'obtenir une hémostase. Un coagulum brunâtre se forme alors immédiatement.

Le sulfate ferrique peut entraîner une inflammation modérée de la zone s'il est laissé en place après l'intervention. Un rinçage final et un léger curetage de la crypte sont nécessaires en fin de l'intervention pour permettre l'élimination des résidus de sulfate ferrique et permettre une guérison optimale. (13) **(Figure 107)**



**Figure 107 : Vu clinique d'application du sulfate ferrique.**



**Figure 108 : Une parfaite hémostase ferrique dans la crypte osseuse est obtenue avec utilisation du sulfate.**

### **4.7.1.3. Sulfate calcique :**

Il est mis en place grâce à une boulette de coton humide avec application de pression. Il peut être laissé en place après la chirurgie car il est biocompatible et se résorbe rapidement. (33)

### **4.7.1.4. La cellulose avec ou sans fibrine :**

Il est conseillé de ne pas humidifier les celluloses avec de l'eau ou de sérum physiologique avant utilisation. (35)

Une fois saturé de sang, les dispositifs de la gamme SURGICEL gonflent et se transforment en une matière gélatineuse brune ou noire, qui participe à la formation du caillot, servant ainsi d'adjuvant hémostatique dans le contrôle des hémorragies locales, et une fois l'hémostase obtenue, ils doivent toujours être retirés du site d'application. (36)

## Chapitre IV : Le protocole opératoire

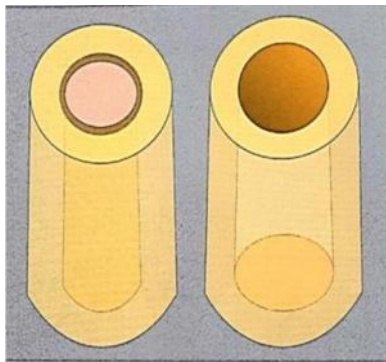
### 4.7.1.5. L'éponge de collagène :

L'éponge de collagène peut être éliminée sans résidus de fibre ni de débris, le point le plus important est que la dose de collagène n'entrave pas la cicatrisation de l'os et des tissu mous, car elle est biologiquement absorbée même laisser dans la cavité chirurgicale(33)

## 4.8. La préparation canalaire à rétro :

### 4.8.1. Les objectifs de la préparation canalaire à rétro en la chirurgie endodontique :

L'objectif de la préparation de l'extrémité apicale de la racine est de nettoyer et de façonner le canal apical de sorte que le matériau de remplissage soit placé dans l'extrémité de la racine, fournissant un joint apical hermétique (93). Ainsi qu' éliminer l'ancien matériau d'obturation (**Figure 109**) et la dentine infectée.



**Figure 109 : Illustration de la préparation canalaire : L'ancien matériau d'obturation et la dentine infectée sont éliminés.**

#### 4.8.1.1. La décontamination :

Le but de tout traitement endodontique est d'éliminer les bactéries responsables des lésions d'origine endodontique du mieux possible.

En chirurgie endodontique, l'extrémité apicale est réséqué, il est donc possible d'avoir un accès directe au système canalaire par son extrémité la plus complexe. On peut alors facilement mettre en évidence, préparer et décontaminer les parties infectée non accessibles ou non instrumentés lors de la préparation orthograde. (13)

#### 4.8.1.2. La correction des erreurs de traitement initial :

Les causes d'échec des traitements et retraitements conventionnels sont facilement identifiables lors d'une chirurgie endodontique, une étude récente a analysé les causes les plus fréquentes :

Obturation canalaire non étanche (30.4%).

Oubli d'un canal (19.7%).

Sous-obturation trop importante (14.2%).

Ces erreurs lors d'un traitement initial peuvent être corrigées lors de la chirurgie endodontique grâce à la préparation canalaire à rétro. (13)

## Chapitre IV : Le protocole opératoire

### 4.8.1.3. La gestion des particularités anatomiques :

#### 4.8.1.3.1. Les canaux latéraux :

Les canaux latéraux sont situés à 73.5 % au niveau du 1/3 apicale et vont être systématiquement éliminés par la résection. Cependant ils peuvent se situer à n'importe quel niveau de la racine et être responsable d'une lésion latérale associée. Après la résection et le curetage de la lésion, toute la surface radiculaire dénudée doit être examinée à fort grossissement pour détecter la présence éventuelle canaux latéraux. (13)

#### 4.8.1.3.2. Les isthmes :

Un isthme est une fine portion du système canalaire s'étendant depuis un canal principal ou rejoignant deux canaux principaux. Il est très difficile voire impossible de nettoyer les isthmes par la voie conventionnelle. Ils peuvent être la cause d'infections persistantes même dans les cas où le traitement orthograde semble avoir été correctement réalisé. (13)

En 2005, lors de chirurgies endodontiques, Von Arx a analysé la fréquence des isthmes au niveau des racines mésio-vestibulaires (MV) des premières molaires maxillaires et des racines mésiales (M) des molaires mandibulaires. 76 % des racines MV présentaient 2 canaux et un isthme les rejoignant. 83 % des racines M présentaient 2 canaux et un isthme les rejoignant.

Donc seule la chirurgie endodontique par son abord apical permet de nettoyer parfaitement ces isthmes. (13)

#### 4.8.1.3.3. Les canaux en C :

La résection apicale va aussi parfois mettre en évidence un canal en C, particulièrement difficile à instrumenter par la voie orthograde. Dans ce cas l'abord chirurgical permet une bien meilleure gestion de cette difficulté. La préparation canalaire peut suivre le contour du canal comme dans le cas d'un isthme, ce qui n'est pas possible par la voie conventionnelle. (13)

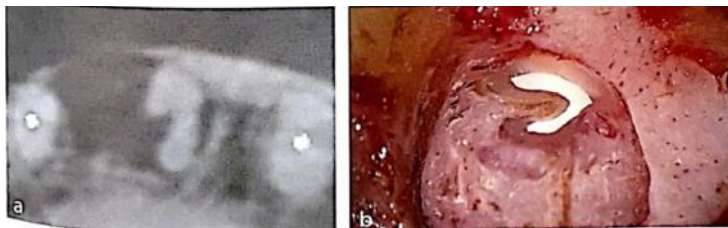


Figure 110 : (a) Coupe cone beam d'un canal en C sur 34. (b) Préparation et obturation du canal en C, on note la finesse des parois radiculaires.

### 4.8.2. Préparation ultra sonique de la cavité a retro :

#### 4.8.2.1. Principes généraux :

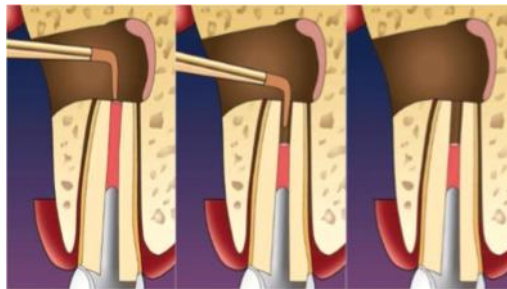
La préparation de l'extrémité radiculaire est complétée à l'aide d'une variété de pointes à ultrasons qui lui confère à une profondeur de 3 mm dans l'axe longitudinal du canal radiculaire, ce qui permet une préparation et une forme parfaitement nettoyées.

## Chapitre IV : Le protocole opératoire

La pointe ultrasonique est utilisée dans un mouvement de brossage léger pénétrant lentement à la profondeur désirée en enlevant la gutta-percha au retrait, qui a été ramollie par chaleur générée du frottement (94).

La pointe ultrasonique appropriée est sélectionnée en fonction de la facilité d'accès et de la visibilité lors de la préparation rétrograde (95).

Les pointes à ultrasons sont utilisées dans un mouvement de balayage léger, les courses courtes vers l'avant / vers l'arrière et vers le haut / vers le bas entraînent une action de coupe efficace. Les mouvements interrompus sont plus efficaces que la pression continue sur la surface de la dentine (96). **(Figure 110)**

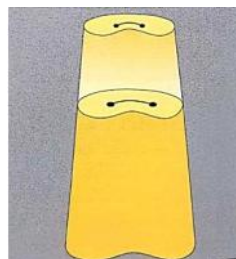


**Figure 110 : Schéma illustrant la préparation idéale de l'extrémité de la racine lorsque la pointe des ultrasons est alignée le long du grand axe de la racine.**

### 4.8.2.2. Préparations particulières :

#### 4.8.2.2.1. Isthmes et canaux en C :

Seuls les inserts ultrasonores permettent de négocier les zones délicates. Dans certains cas il est nécessaire d'utiliser un insert plus fin non diamanté pour ne pas délabrer les parois radiculaires. Les inserts étant légèrement coniques, plus ils sont utilisés profondément, plus le diamètre de préparation au niveau de la surface réséquée est important. La profondeur de préparation est ajustée en fonction de la largeur de la racine. Si l'épaisseur des parois visibles de part et d'autre de l'isthme ou du canal en C est trop faible, il peut être nécessaire d'étendre légèrement la résection en direction coronaire afin de mettre en évidence des parois plus épaisses **(Figure 111)**. (13)



**Figure 111 : Épaisseur des parois radiculaires de Part et d'autre de l'isthme en fonction de la hauteur de la résection. Plus la résection est coronaire, plus l'épaisseur des parois est importante.**


## Chapitre IV : Le protocole opératoire

Les isthmes sont préparés après les canaux principaux qui déterminent l'orientation de l'insert. Cet axe est maintenu pendant la préparation.

Dans le cas de ces préparations spécifiques, il est prudent de ne pas préparer sur une hauteur de plus de 3 mm. (13)

### 4.8.2.2.2. Préparation autour d'un tenon :

Dans le cas d'une précédente chirurgie où la racine aurait été réséquée jusqu'à l'extrémité du tenon, il n'existe plus de portion de canal résiduelle pour effectuer la préparation et l'obturation. Grâce aux inserts à ultrasons, il est cependant possible de réaliser une gorge tout autour du tenon qui sera obturée afin d'obtenir une étanchéité apicale. (13)



**Figure 112 : (a) Précédente résection apicale et lésion apicale symptomatique persistante sur 11. (b) Vue clinique de la surface apicale réséquée. Une gorge a été préparée autour du tenon par les inserts ultrasonores. (c) Radio postopératoire montrant l'obturation autour du tenon sur 3 mm. (d) Guérison complète à 1 ans.**

### 4.8.2.2.3. Préparation longue :

Dans la Toronto study, Freidman suggère que lorsque toute la partie résiduelle du canal est préparée et obturée, le taux de succès est de 100 %. Il apparaît donc souhaitable d'essayer de préparer et d'obturer toute la partie du canal accessible par la voie apicale. Ces préparations longues sont désormais possibles grâce aux inserts longs proposés par Acteon. Les inserts doivent être utilisés de manière séquentielle. Du plus court au plus long, en cas de résistance rencontrée lors du passage instrumentale l'insert ne doit jamais être forcé.

#### (Figure 113)

Cette nouvelle façon de préparer le canal à rétro ouvre de nouvelles perspectives à la chirurgie endodontique qui s'apparente ainsi à un traitement endodontique conventionnelle réalisé par la voie chirurgicale, et cela permet de faire des choix thérapeutiques qui ne seraient pas forcément envisagés si la seule option était une chirurgie endodontique classique. (13)



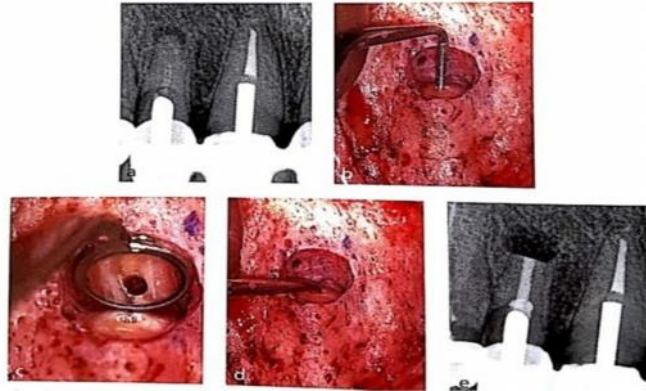


Figure 113 : (a) 12 Présentant une couronne adaptée, un tenon important et une lésion apicale. (b) L'insert de 9 mm rencontre une résistance lors de la préparation canalaire. (c) L'axe de la préparation visualisé à fort grossissement dans un micro miroir initial est trop vestibulaire. (d) L'insert est repositionner dans le bon axe et permet de préparer le canal jusqu'au tenon. (e) Radio postopératoire montrant l'obturation totale de la partie résiduelle du canal jusqu'au tenon.

#### 4.8.3. L'irrigation :

La chirurgie endodontique répond aux mêmes principes que l'endodontie conventionnelle. Les canaux doivent être préparés, nettoyés et obturés. Les nouvelles préparations longues qui se rapprochent des préparations d'endodontie conventionnelle peuvent aussi être irriguées pour parfaire la désinfection. Il est possible de précourber une aiguille d'irrigation classique afin de la placer dans l'axe de la racine (**Figure 114**). L'hypochlorite de sodium peut être utilisé en veillant à ce que l'aspiration soit située à proximité de l'orifice canalaire. (13)

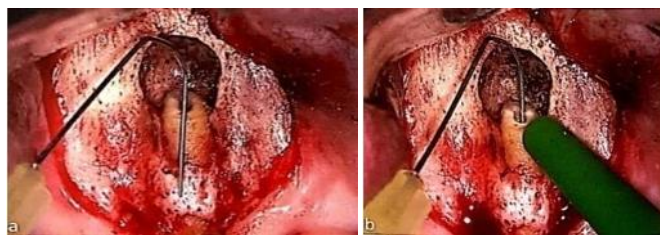


Figure 114 : (a) Aiguille d'irrigation traditionnelle précourbée pour irriguer le canal. (b) Aiguille insérée dans le canal avec l'aspiration placée proche de l'orifice canalaire.

#### 4.9. L'obturation canalaire à rétro :

Une obturation en trois dimensions de la partie apicale préparée de la racine réséquée est la dernière phase de gestion de l'apex. Le but consiste à sceller le canal afin de prévenir les bactéries et leurs sous-produits qui restent dans le canal d'entrer dans le tissu périapical. Si les phases précédentes ont été correctement effectuées, un joint apical approprié peut être obtenu avec succès conséquent le succès de la chirurgie endodontique entière (97).



## Chapitre IV : Le protocole opératoire

### 4.9.1. Séchage du canal :

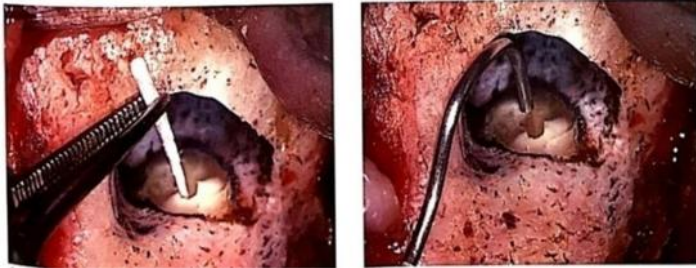Avant d'être obturée, la partie du canal qui a été préparée doit être séchée. Deux solutions sont possibles :

#### 4.9.1.1. Pointes de papier :

Des pointes de papier stériles identiques à celles utilisées en endodontie conventionnelle peuvent être utilisées. Elles sont coupées en petits tronçons de longueur légèrement supérieure à celle du dernier insert ultrasonore utilisé. Elles sont ensuite insérées à l'intérieur de la partie préparée du canal à l'aide d'une précelle. Plusieurs pointes sont nécessaires jusqu'à l'obtention d'un canal sec. Cette solution est fastidieuse et peut laisser des fibres à l'intérieur du canal. **(Figure 115)** (13)

#### 4.9.1.2. Adaptateur de Stropko:

La meilleure façon de sécher le canal préparé et d'utiliser un micro-embout de seringue pré courbé monté sur un adaptateur de Stropko relié à une seringue à air. L'embout fin peut alors être dirigé dans l'axe de la préparation et le canal peut être séché très rapidement. **(Figure 116)** (13)



**Figure 115 : Pointe de papier dans le canal préparé.** **Figure 116 : Micro embout de seringue pré courbé monté sur un adaptateur de Stropko.**

### 4.9.2. La manipulation des matériaux :

Le Trioxyde minéral agrégat (MTA), et l'RRM (Root repair material) RRM, sont les matériaux d'obturation les plus récents.

Bien qu'aucun de ces matériaux ne satisfasse les exigences d'un matériau d'obturation idéal. Le MTA, l'IRM et le Biocéramique ont le plus de potentiel en termes de capacité d'étanchéité, de biocompatibilité et bioactivité **(Voir chapitre 3)**. (54)

#### 4.9.2.1. La manipulation du MTA :

Le MTA est mélangé avec de l'eau stérile, idéalement sur une plaque de verre avec une spatule. Le liquide est mélangé par portion à la poudre jusqu'à l'obtention d'une consistance crémeuse et ferme. Pour s'assurer que tous les composants de la poudre sont bien humidifiés, le processus de mélange devrait durer environ une minute. La poudre et le liquide forment un gel colloïdal qui durcit sur une période d'environ trois heures.

S'il y a trop de liquide, la porosité du MTA est augmentée, l'application clinique du produit est plus difficile et le risque de lessivage du MTA (perte de ciment partielle) est plus important.

## Chapitre IV : Le protocole opératoire

Par contre, lorsque le mélange de MTA est trop sec, c'est surtout l'application du produit qui est extrêmement difficile (friabilité du matériau), cependant, l'humidité de la racine ou du tissu péri radiculaire peut améliorer le liant du MTA trop sec. (50)

Une fois mélangé, MTA peut être porté à la préparation par différentes méthodes. La première méthode est l'utilisation du Bloc Lee MTA.

Le bloc Lee (**Voir Chapitre 3**) doit être remplis avec du MTA dans la forme d'un cylindre où le rapport poudre liquide est important.

Si le mélange est trop humide, il n'y aura pas un cylindre bien formé à placer dans la préparation de la racine. Si le mélange est trop sec, il va s'effondrer lorsque le clinicien tente pour le sortir de la rainure du bloc Lee, ou il sera tombé de l'instrument avant d'atteindre la cavité préparée.

La deuxième méthode utilise un transporteur du MTA. Plusieurs transporteurs MTA sont sur le marché tel que le transporteur Dovgan MTA, le système MAP et autres transporteurs qui sont pour but de transporter MTA vers la cavité préparée. (**Voir Chapitre 3**) (40)

### 4.9.2.2. La manipulation de l'RRM :

Ce matériau est conçu pour être obtenu dans sa version finale en mélangeant une poudre et un liquide par simple spatulation manuelle sur une plaque de mélange (98).

Comme il peut être prêt à l'emploi (TotalFill) ou il est prélevé du pot ou de la seringue avec une spatule à bouche et déposé sur une plaque de verre stérile où il peut être roulé en forme de cône. Son temps de travail est très long et donne au praticien un certain confort lors de l'obturation. (13) Une fois inséré dans le canal. Le matériau est d'une consistance souple et fluide, rendant facile sa mise en place dans le canal. Grâce à la technologie des bio-silicates actifs qui est libre de tout monomère, il n'y a aucune contraction ni rétraction du matériau pendant sa phase de prise. (98)

### 4.9.2.3. La manipulation de l'IRM et Super EBA :

Ces matériaux ont une consistance mastic semblable à celle du Cavit. Le Super EBA et l'IRM doivent être mélangés selon les indications du fabricant soit une goutte de liquide pour une mesure de poudre. La poudre est progressivement incorporée au liquide sur une plaque de verre stérile et le mélange est homogénéisé avec la spatule selon un mouvement de pliage. (**Figure 117**) (13)



**Figure 117 : (a) (b)Mélange de la poudre et du liquide de l'IRM sur un bloc à spatuler. (c) Le mélange est replié sur lui-même pour obtenir une consistance homogène.**

## Chapitre IV : Le protocole opératoire

La consistance idéale doit être assez compacte. Une fois la bonne consistance obtenue, le matériau est roulé au doigt avec des gants stériles en un long cône sur une plaque de verre (Figure 118). Le temps de prise est d'environ 6 minutes ce qui laisse 5 minutes de temps de travail. (13)

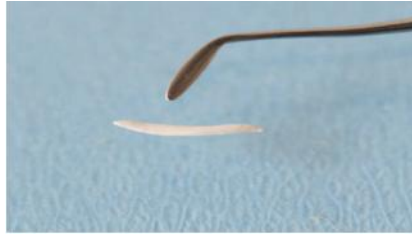

Figure 118 : Le matériau est roulé en un long cône sur une plaque de verre stérile.

Une fois le matériau préparé sur une plaque de verre stérile, il peut être prélevé à l'aide d'une micro spatule de bouche afin d'être inséré dans le canal préparé. (Figure 119) (13)

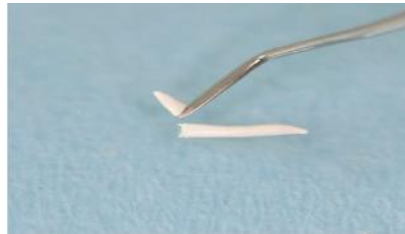

Figure 119 : L'extrémité du cône de matériau est prélevée avec une micro-spatule de bouche.

### 4.9.3. L'obturation proprement dite :

La longueur de l'obturation canalaire est dictée par la longueur de la préparation à retro grâce aux inserts de préparation apicale plus longs de 3, 6 et 9 mm. Il est désormais possible dans certains cas d'obturer l'intégralité du canal par la voie chirurgicale.

Le cas suivant illustre clairement le changement de paradigme survenu en chirurgie endodontique qui permet de traiter l'intégralité d'un canal par la voie chirurgicale. On peut désormais parler d'endodontie chirurgicale. (13)

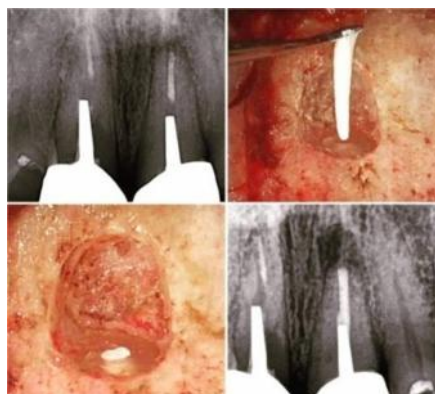


Figure 120 : Obturation complète avec de l'MTA.

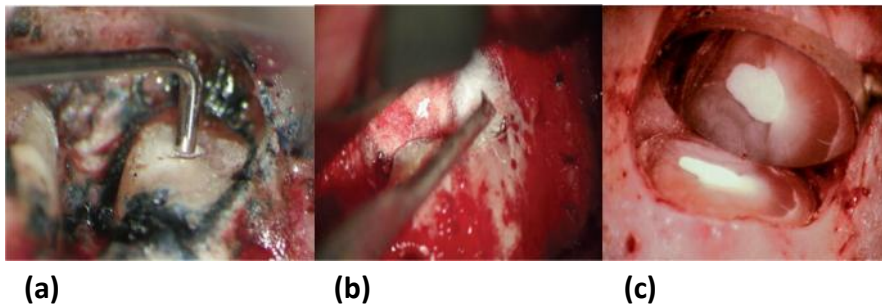
**4.9.4. Condensation et finition du matériau d'obturation à rétro :**

Une fois que le matériau d'obturation à rétro est placé dans la préparation de la racine, il est condensé avec un fouloir chirurgical (99).

Ce dernier doit être manipulé en place et non condensé avec une forte pression pour éviter qu'il monte sur les côtés de la préparation de la racine. **(Figure 121)**

Une fois la préparation est légèrement remplie, le matériau peut être sculpté aux marges en utilisant d'abord un sculpteur puis une micro-brosse. Il faut prendre soin de ne pas laisser un excès. (40)

Après avoir terminé le remplissage de la racine, la crypte osseuse ne peut pas être irriguée lorsque MTA est utilisé car il va se dissoudre en dehors de la cavité préparée, contrairement au mastic bio-céramique qui donne l'avantage de laver la zone avec une solution saline. (54)



**Figure 121 : (a) Condensation du matériau avec un fouloir. (b) Nettoyage de la racine réséquée avec une boulette de coton humide. (c) Contrôle de l'étanchéité de l'obturation a retro.**

# **Chapitre V**

## **Le comblement osseux et la régénération osseuse guidée**

## Chapitre V : Le comblement osseux et la régénération osseuse guidée

Dans certaines situations cliniques où la destruction osseuse est très importante le praticien peut avoir recours à la régénération osseuse ou tissulaire guidée.

On ne peut aborder le thème de la régénération osseuse et celui des biomatériaux de comblement sans évoquer ces trois concepts clés. En effet, le tissu osseux ne se forme pas au hasard. Le milieu va être déterminant afin de permettre d'une part un recrutement et une différenciation cellulaires, et d'autre part de servir de support favorable à la croissance et à la maturation osseuse. (100)

**Ostéogenèse** : Formation de tissu osseux minéralisé par transplantation de cellules osseuses vivantes. Seul l'os autologue possède ce pouvoir.

**Ostéoinduction** : Lorsqu'à son contact, une cellule indifférenciée et pluripotente va se retrouver stimulée de façon à s'orienter vers une lignée ostéoprogénitrice.

**Ostéoconducteur** : Lorsque du tissu osseux est capable de se développer à sa surface, le matériau formant un échafaudage permettant l'apposition osseuse.

Exemples : xéno greffe et greffe allogénique. (101)

En ce qui concerne les substituts osseux que nous allons évoquer dans ce chapitre, le seul ayant un potentiel ostéoinducteur est l'allogreffe osseuse. En effet, le traitement appliqué permet la préservation des protéines matricielles. (102)

Les autres biomatériaux n'auront quant à eux qu'un potentiel ostéoconducteur, avant d'être résorbés au bout d'une durée plus ou moins longue. (103)

Leur rôle principal est donc essentiellement le maintien d'espace au sein du milieu suffisamment longtemps pour permettre à une néo-angiogénèse de se mettre en place et au nouveau tissu osseux de se développer entre les particules de biomatériau. Les signaux ostéoinducteurs de différenciation devront donc dans ce cas provenir du milieu lui-même. (104)

### 5.1. Intérêt de la régénération osseuse dans la chirurgie endodontique :

**Selon Kim et Kratchman** : Il existe six catégories pour aider à estimer le pronostic chirurgical et de déterminer le besoin de greffe osseuse et de membranes :

**Classe A** : Pas de lésion.

**Classe B** : Petite lésion périapicale.

**Classe C** : Grande lésion périapicale sans communication parodontale.

Ces 3 premières classes représentent toutes les situations qui sont favorables à la guérison sans greffe ou membrane.

**Classe D** : Similaire à la classe C avec poche parodontale indépendante.

**Classe E** : Avec communication endo-parodontale à l'apex.

**Classe F** : Lésion apicale avec perte complète de l'os buccal.

## Chapitre V : Le comblement osseux et la régénération osseuse guidée

Ces 3 dernières classes représentent des situations avec un pronostic plus prudent et nécessitent généralement une utilisation concurrente des techniques de greffe osseuse et de barrière. (110)

**Et selon Garrett Guess and Samuel Kratchman :** Il existe 3 cas de figures :

**1) Cas simples :** Lésion endodontique isolée, sondage normal, soutien osseux intact autour des racines, perte osseuse confinée à la région apicale : L'utilisation du comblement osseux ou de membrane n'est pas nécessaire.

**2) Cas compliqué Lésion endodontique isolée :** Les défauts traversant y compris la perforation des sinus, largeur de lésion > **10 mm** de diamètre : L'utilisation d'os de comblement et de membrane augmente le taux de réussite de la microchirurgie endodontique.

**3) Cas associé à une atteinte parodontale :** Communication Endo / Paro , perte de la plaque buccale, déhiscence, racine dénudée, atteinte de la furcation : L'utilisation d'os de comblement et de membrane en attendant de mettre un implant. (13)

### 5.2. La classification des défauts osseux :

On a 3 types de défauts osseux qu'il faut distinguer lors de la prise en charge car ils risquent d'influer sur le pronostic. (105)

#### 5.2.1. Classification de von Arx et Cochran 2001 :

##### 5.2.1.1. Défaut osseux large (DOL) :

Il implique plusieurs dents ainsi qu'une corticale osseuse. Il s'agit d'une classe de grande étendue. (105)

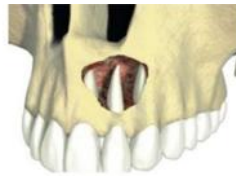

Figure 122 : Défaut osseux large (d'après Merino, 2011)

##### 5.2.1.2. Défaut osseux en « tunnel » (DOT) :

Impliquant les deux corticales (vestibulaire et linguale). Il s'agit d'une classe Ib de Von Arx et Cochran (2001). (105)

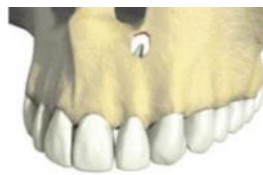
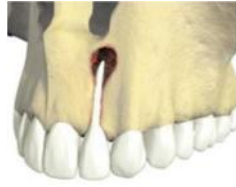
Figure 123 : Défaut osseux en tunnel (d'après Merino, 2011)

## Chapitre V : Le comblement osseux et la régénération osseuse guidée

### 5.2.1.3. Défaut osseux apico-marginal (DOAM) :

Il consiste en un défaut osseux périapical impliquant une corticale osseuse et en une déhiscence radiculaire totale. Il s'agit d'une classe IIb de Von Arx et Cochran (2001) (105)



**Figure 124 : Défaut osseux apico-marginal (d'après Merino, 2011)**

Il peut y avoir une combinaison de ces défauts, par exemple DOT + DOAM. (MERINO)(105)

### 5.3. Le comblement osseux :

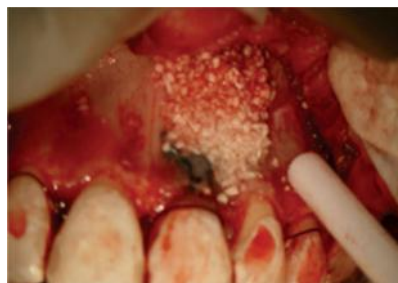Le matériau de comblement idéal devrait avoir les propriétés suivantes :

Induire l'ostéogenèse.

Induire la cémentogenèse.

Permettre la formation d'un desmodonte fonctionnel.

Permet de maintenir un espace sous la membrane lorsque la lésion est trop volumineuse. Cet espace est fondamental à la néoformation osseuse. (SOTTOSANTI, 1992 ; BRUNSVOLD et MELLONIG, 1993). (105)



**Figure 125: Comblement osseux avec de l'os allogénique. (13)**

#### 5.3.1. Les différents types de biomatériaux :

On trouve aujourd'hui un certain nombre de biomatériaux de comblement osseux, ayant des origines variées ainsi que des propriétés ostéoconductrices et ostéoinductrices différentes. Le schéma ci-dessous résume assez bien. (105)



## Chapitre V : Le comblement osseux et la régénération osseuse guidée

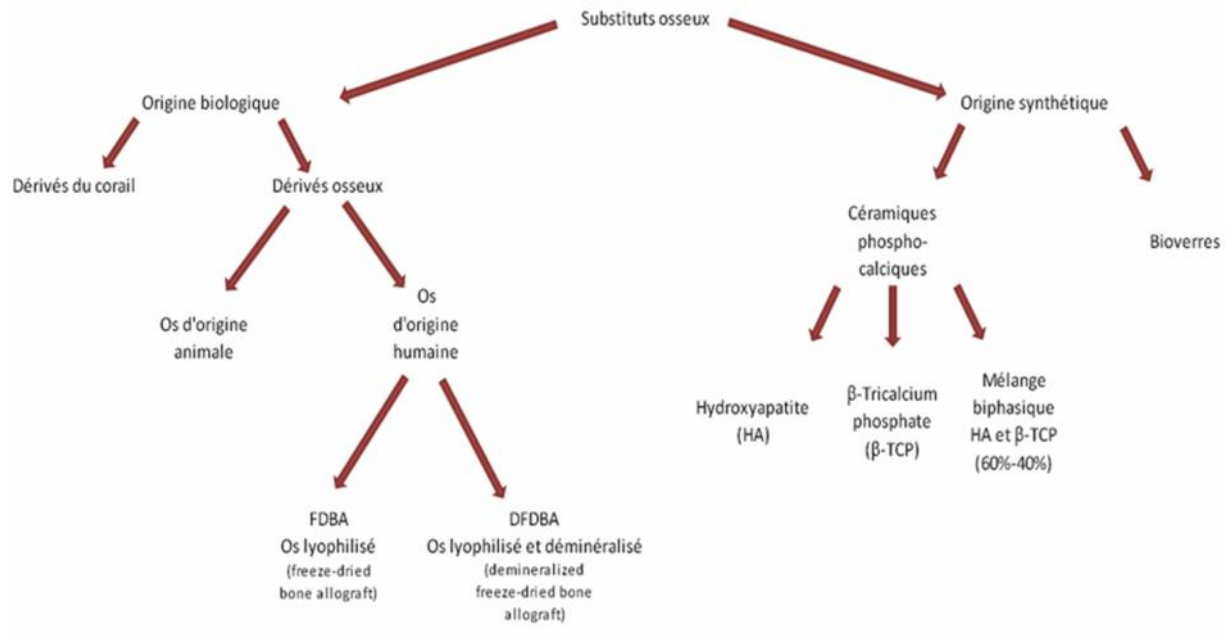


Figure 126 : Différentes origines de substituts osseux.

Ces matériaux auront également des propriétés différentes en termes de résorption et de remaniement, et par conséquent des indications chirurgicales précises. (105)

### 5.4. La régénération osseuse guidée (R.O.G) :

Deux principaux types de membranes sont présentement offertes sur le marché : Les membranes non résorbables et les membranes résorbables.

La régénération osseuse guidée ROG découle des principes de cette régénération tissulaire guidée RTG sauf qu'ici c'est les cellules osseuses qui sont ciblées. On peut distinguer la « R.O.G. vraie », inspirée de la régénération tissulaire parodontale (caillot sanguin et membrane rigide) et la régénération osseuse guidée associée à un comblement du défaut osseux (autogreffe, allogreffe, xélogreffe... selon la nature du matériau utilisé). Le matériau de comblement soutient la membrane (« effet de tente »), si bien qu'il n'est plus nécessaire d'utiliser une membrane non résorbable rigide, avec le risque de complications qu'elle comporte, les membranes résorbables donnent désormais des résultats équivalents. (107)

Le concept de régénération osseuse guidée repose donc sur certains principes biologiques :

Maintien de l'espace nécessaire à la régénération osseuse qui sera favorable à l'angiogenèse et ainsi favorable à la formation osseuse.

Maintien et protection du caillot sanguin à l'origine de la régénération osseuse

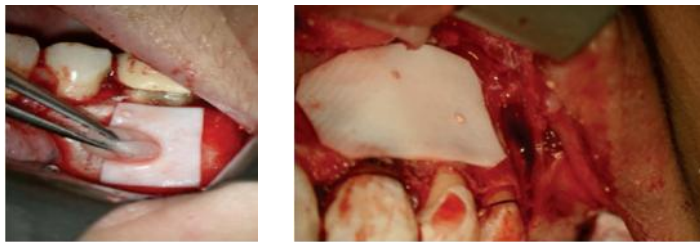
Exclusion cellulaire par la mise en place d'une barrière physique contre l'invasion cellulaire du tissu conjonctif et épithélial gingival empêchant la compétition cellulaire très défavorable à la minéralisation osseuse.

Sutures gingivales obtenues et maintenues avec une bonne gestion des forces postopératoires sous jacentes. (106)

## Chapitre V : Le comblement osseux et la régénération osseuse guidée

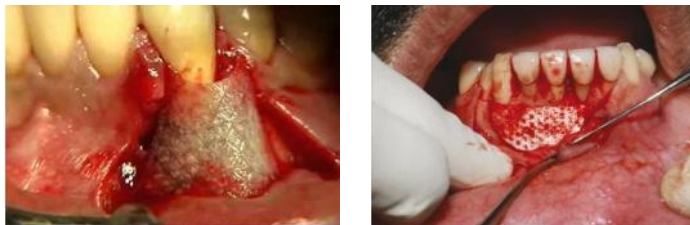**Les membranes les plus utilisées sont les membranes résorbables à base de collagène soit d'origine humaine ou bovine.** Les membranes de collagène, en raison de leurs flexibilités inhérentes et leurs propriétés d'adhésion peuvent être facilement adaptées aux défauts. Ils contiennent généralement une couche compacte qui est mise en contact avec les tissus mous empêchant l'effondrement, et une couche plus poreuse mise en contact avec l'os, permettant l'intégration d'os nouvellement formé. (111)

Toute membrane doit s'étendre sur environ 2-3 mm au-delà de la marge du défaut. Une fois en place il faut éponger les coins de la membrane avec une boulette imbibée de sérum physiologique avant de suturer. (111)



**Figure 127 : La mise en place d'une membrane collagénique résorbable.**

D'après (Geurs et al., 2008), **les membranes synthétiques** sont aussi bénéfiques que les autres membranes et montrent de meilleures propriétés mécaniques et une résorption plus lente que les membranes collagènes (107).



**Figure 128 : La mise en place d'une membrane résorbable.**

### **5.5. Platelet Rich Fibrin (PRF) :**

Le PRF (Platelet-Rich Fibrin) est décrit pour la première fois en 2001 par le Dr J. Choukroun. L'intérêt de cette technique est d'obtenir un matériau autologue, sans ajout de composés extérieurs tels que les anticoagulants, sans risque de rejet ou de transmission de pathogènes pour le patient, et qui permette d'améliorer le processus de cicatrisation des tissus mous et durs.

Le protocole de mise en œuvre aisé, avec peu de manipulations, ainsi que le coût réduit sont également des aspects séduisants de cette technique. (105)

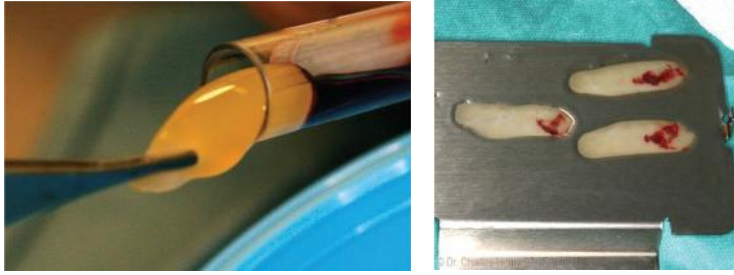


Figure 129 : Caillot de prf , Membrane de prf.(2)

### 5.5.1. Les propriétés du PRF et intérêt dans la régénération osseuse :

Pour Dohan et al., l'invention de la technique PRF a pour but notamment de répondre à une Problématique de prédictibilité et d'optimisation de la réponse cellulaire lors du processus de cicatrisation, en allant jusqu'à « mimer une matrice cicatricielle ». (13)

Le PRF est capable de jouer à la fois un rôle ostéoconducteur, de part l'organisation de son réseau de fibrine, mais également un rôle ostéoinducteur dû à sa capacité à stimuler la différenciation des cellules ostéoprogénitrices, mais également aux plaquettes sanguines et aux leucocytes qu'il contient, permettant de fournir un vaste panel de facteurs de croissance et de cytokines. Il joue aussi un rôle important dans le processus d'angiogenèse, un réseau trop rigide sera néfaste au développement d'une néovascularisation, contrairement à une matrice plus souple et malléable, telle que celle retrouvée au sein du caillot de PRF. (105)

### 5.6. Les sutures :

#### 5.6.1. Technique de suture:

Le repositionnement précis du lambeau est d'une importance capitale pour la cicatrisation des tissus mous, surtout dans les zones esthétiques, afin d'éviter les pertes d'attache et les récessions gingivales. L'objectif des sutures est d'obtenir une cicatrisation de 1<sup>ère</sup> intention, les tissus sont repositionnés berge à berge pour obtenir une cicatrisation rapide avec prolifération d'un tissu conjonctif sous-jacent évitant la formation d'un tissu de granulation trop important. (13)

Les sutures doivent se situées sur un plan dur c'est-à-dire plan osseux sain, elles stabilisent le caillot présent dans le site d'ostéotomie qui servira d'échafaudage au nouvel os. (110)

Le lambeau doit être repositionné de sorte à ce qu'aucune tension ne soit exercée sur le lambeau, afin d'éviter les retards de cicatrisation et la formation de cicatrices. (100)

Si le repositionnement du lambeau n'est pas réalisable sans tension, HURZELER et WENG (1999) conseillent de réaliser des petites incisions périostés dans la portion apicale du lambeau afin de lui donner de la laxité.

Il est également utile d'humidifier le lambeau tout au long de l'intervention avec du sérum physiologique fin d'éviter que celui-ci rétrécisse pour avoir un délai de cicatrisation plus court et une cicatrice moins visible. (110)

Les points de suture ne doivent pas « ligaturer » les tissus, les points doivent donc être serrés avec modération. (110)

## Chapitre V : Le comblement osseux et la régénération osseuse guidée

Certains auteurs conseillent de comprimer le lambeau avec une compresse imprégnée d'eau saline afin de réduire au maximum le caillot sanguin entre le tissu osseux et le lambeau. (102)

Etant donné que chaque point traumatise un peu plus les bords de l'incision, et que chaque nœud est à l'origine de rétention de plaque, certains recommandent de réaliser le moins de points possibles. (13)

On utilise généralement une aiguille 3/8 triangulaire inversé de 19 mm le fils est un multifilaments à résorption rapide ou un monofilament synthétique non résorbable de taille 5,0 ou 6,0 selon la situation clinique. Toutefois, en micro-chirurgie moderne, l'utilisation de fils très fins (7,0 voire 8,0) permet de réaliser plus de points sans endommager les bords de l'incision. (109)

VELVART, PETERS et PETERS (2005b) déconseillent l'utilisation de précelles à mors fréquemment utilisées pour la réalisation des sutures, celles-ci étant très traumatisantes pour les tissus. Quoique techniquement plus difficile, ils conseillent d'uniquement soulever le lambeau avec la précelle ouverte, et de passer l'aiguille de la surface à travers le tissu entre les deux extrémités de la précelle. (13)

### 5.6.2. Les types de sutures :

De nombreuses techniques de sutures existent. Nous nous limiterons ici aux principales techniques décrites en chirurgie apicale.

#### 5.6.2.1. Sutures simples :

C'est une suture constituée de points interrompus juxtaposés, qui peut être utilisée dans toutes les situations.

Elle peut rapprocher deux berges où les deux parties linguales et vestibulaires d'une même papille.

Lors de la suture berges à berges, les points sont espacés de 3 à 5 mm. Lors des suture des papilles l'aiguille pénètre en vestibulaire à 3 mm du sommet de la papille, ressort en Palatin puis pénètre de nouveau dans la papille palatine et ressort en vestibulaire.

Le nœud est réalisé du côté vestibulaire. Cette suture permet un contrôle très précis de la tension point par point.

Elle est cependant plus longue à réaliser et la présence d'un grand nombre de nœuds favorise l'accumulation de plaque bactérienne et peut irriter la face interne des lèvres et des joues du patient. (13)

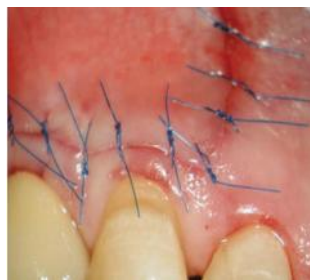

Figure 130 : Sutures simples.

## Chapitre V : Le comblement osseux et la régénération osseuse guidée

### 5.6.2.2. Sutures simples continues :

C'est une suture continue qui permet de rapprocher deux berges dans le cas d'un lambeau avec incision sous marginale. Elle commence à une extrémité de l'incision par un point simple noué donc il ne coupe que le petit chef. Le fil est ensuite utilisé pour réaliser une succession de points simple jusqu'à l'autre extrémité de l'incision. Le nœud d'arrêt final utilise la dernière boucle comme petit chef pour effectuer un nœud à 3 brins.

Il est important de bien vérifier la tension du fil entre chaque point pour obtenir une parfaite ré-approximation des berges.

Les avantages de cette suture sont sa rapidité, la bonne répartition de la tension de chaque point et l'absence d'un grand nombre de nœuds à l'exception du premier et du dernier limitant la rétention de plaque. Il est indispensable dans ce type de suture de parfaitement sécuriser le premier et le dernier nœud en positionnant les points d'entrée et de sortie de l'aiguille plus à distance de l'incision et en ajoutant un troisième tour de sécurité sur chacun des nœuds. (13)

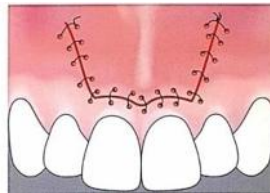


Figure 131 : Suture simple continue.

### 5.6.2.3. Sutures suspendues :

C'est une suture qui permet de plaquer deux papilles vestibulaires adjacentes en les suspendant autour du collet, en lingual ou en palatin de la dent qui les sépare. L'aiguille pénètre en vestibulaire à 3 mm du sommet de la première papille, ressort en lingual ou en palatin, repasse dans l'espace inter dentaire au niveau de la seconde papille et pénètre la seconde papille de lingual en vestibulaire. L'aiguille effectue ensuite le trajet inverse et ressort en vestibulaire au niveau de la première papille où le nœud est effectué. (13)

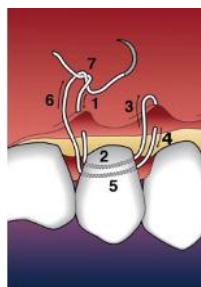


Figure 132 : Suture suspendue.

### 5.6.2.4. Triples sutures suspendues :

Cette suture est identique à une suture suspendue simple mais permet de plaquer trois papilles vestibulaires adjacentes. Le point d'entrée se situe au niveau de la papille centrale. Le fil est passé autour du collet en lingual ou en palatin de la première dent, pénètre dans la deuxième papille, repasse en lingual ou en Palatin et contourne les deux dents pour pénétrer

## Chapitre V : Le comblement osseux et la régénération osseuse guidée

la troisième papille. Il s'enroule enfin autour de la deuxième dent et rejoint la papille centrale ou le nœud et effectué.

Cette suture est utilisée principalement au maxillaire. Elle permet une très bonne répartition de la tension du lambeau et ne comporte qu'un seul nœud.

Elle est complétée par des points simples interrompus au niveau de l'incision verticale de décharge. (13)

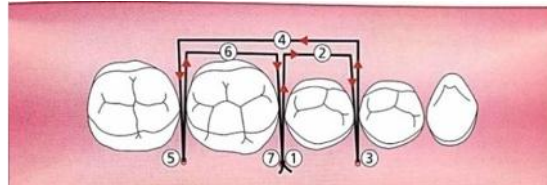


Figure 133 : Triple suture suspendue.(4)

### 5.6.2.5. Sutures suspendues continues :

Cette suture est une combinaison entre une suture suspendue et une suture continue. Elle est utilisée lorsque l'incision horizontale intra sulculaire, concerne plus de trois papilles.

Le premier nœud est réalisé dans la papille la plus éloignée de l'incision de décharge.

Comme dans toute suture continue, seul le petit chef est coupé.

Le fil est ensuite passé autour du collet de chacune des dents en Palatin ou en lingual en revenant à chaque fois pénétrer la papille vestibulaire. Au niveau de la jonction entre l'incision intracellulaire et l'incision de décharge la suture devient continue simple pour rapprocher les berges de l'incision verticale. Le nœud d'arrêt final utilise la dernière boucle comme petit chef pour effectuer un nœud à trois brins.

Cette suture est principalement utilisée à la mandibule où il est souvent nécessaire de décoller plus de trois papilles et où la tension du lambeau est plus faible qu'au maxillaire. Elle est plus rapide et permet de suturer à la fois l'incision horizontale et l'incision verticale en effectuant simplement un nœud de départ et un nœud d'arrêt. Comme toute suture continue, il est important de bien contrôler la tension du fil à chaque point. (13)

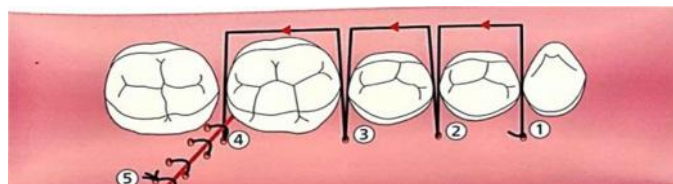
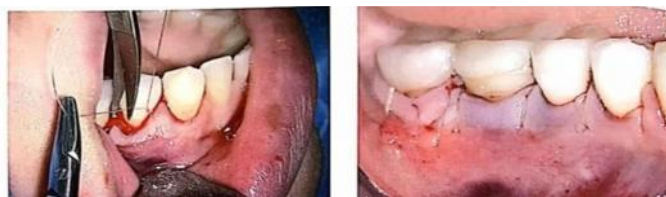

Figure 134 : Suture suspendue continue.



## Chapitre V : Le comblement osseux et la régénération osseuse guidée

### 5.6.2.6. Sutures matelassier verticales internes :

La suture matelassier verticale interne unitaire permet de plaquer la papille vestibulaire en s'attachant à la papille linguale au palatine. Il s'agit d'effectuer un double amarrage vertical dans chacune des papilles pour les plaquer plus fermement. (13)

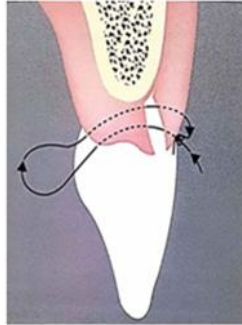


Figure 135 : Suture matelassier verticale. (4)

### 5.6.2.7. Sutures matelassier verticales internes suspendues :

C'est la combinaison d'une suture suspendu et d'un point matelassier vertical interne dans les papilles vestibulaires. C'est la suture optimale au maxillaire pour les incisives horizontales intra sulculaires. Elle combine les avantages des deux techniques en assurant une très bonne traction du lambeau et de la papille dans l'espace interdentaire. Elle assure un centrage et une fixité de la papille et permet d'éviter le passage du fil entre le bord de la Papille et la dent. (13)

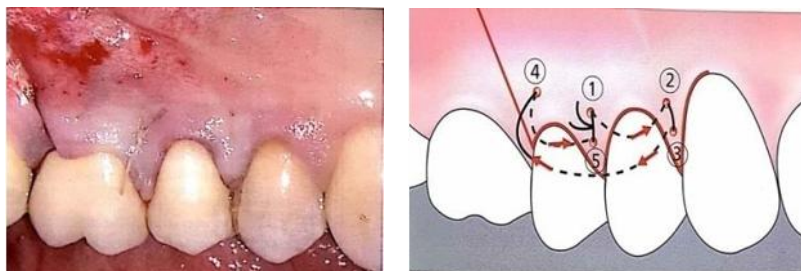


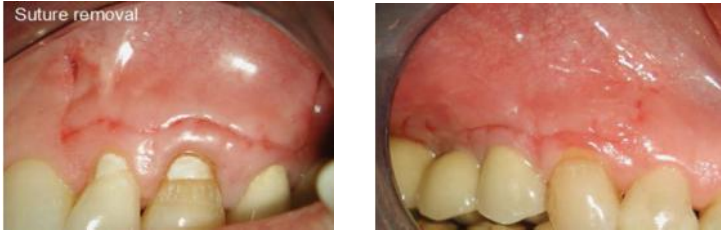
Figure 136 : Suture matelassier verticale interne suspendue.

## 5.7. Ablation du fil :

La suture doit rester en place jusqu'à ce que les mécanismes de cicatrisation se mettent en place. La barrière épithéliale semble se produire 24 à 48 heures après l'intervention en microchirurgie endodontique, il est donc conseillé enlever les sutures après 48-72 heures. Prolongé le maintien des sutures n'offre aucun avantage, et peut causer un retard dans la guérison, à cause de la rétention possible de la nourriture et de la plaque, ainsi que l'absorption des liquides buccaux irritants par la suture elle-même. (108)

Dans des cas où une greffe osseuse ou une membrane ont été utilisées, il semble raisonnable de laisser les sutures en place un peu plus longtemps, deux à trois jours de plus. Une fois que le lambeau a été suturé, il est recommandé d'appuyer doucement avec une gaze humide sur le tissu mou. Une douce Pression élimine les éventuelles bulles d'air emprisonnées dans les tissus mous et favorise la réinsertion du lambeau. (108)

**Chapitre V : Le comblement osseux et la régénération osseuse guidée**



**Figure 137 : Ablation des fils 48h après.**



# **Chapitre VI**

## **Les conseils et la prescription postopératoires**

### 6.1. Les conseils postopératoires :

Le patient doit être prévenu avant l'opération, des suites opératoires possibles (saignements, douleurs pendant quelques jours, gonflement, ecchymose, infection), et il est de notre devoir de lui rappeler clairement en fin d'intervention les précautions à prendre. (117)

Les recommandations postopératoires sont remises par écrit juste après l'intervention et sont expliquées oralement (13). Elles comportent des informations sur la conduite à tenir pour favoriser la cicatrisation initiale (13) (115). Elles décrivent les suites opératoires normales et les moyens de joindre le praticien en cas de suites anormales.

Voici un exemple type d'instructions postopératoires :

#### 6.1.1. Les instructions postopératoires :

Le praticien doit appliquer une pression modérée sur le site chirurgical durant les 5 premières minutes. Cela permet une meilleure adaptation des tissus. (119)

Il est important de protéger la région qui vient d'être opérée. Il ne faut ni manger, ni brosser, ni faire de bains de bouche pendant les 4 premiers jours à l'endroit de l'intervention. Après, il faut reprendre très délicatement le brossage pendant les 10 jours suivants (13) en utilisant une brosse à dent chirurgicale et un bain de bouche à la Chlorhexidine. (118)

Pour limiter le gonflement postopératoire, qui est par ailleurs normal, il est important d'appliquer une poche de glace pendant un quart d'heure toutes les demi-heures (15 minutes avec, 15 minutes sans, etc.), et cela pendant les premières 24 heures, sauf pendant la nuit. (13) L'application d'une poche de glace est systématiquement prescrite afin de diminuer l'œdème postopératoire et de réduire la sensibilité nerveuse (118). Afin que l'application de froid au niveau de la zone chirurgicale soit efficace, la température de la peau doit être diminuée de 10 à 15°C (114). Cette baisse de température est obtenue après l'application de froid pendant environ 10 minutes. (13)

L'application d'une poche de glace entraîne :

- Une vasoconstriction locale.
- Une réduction de l'œdème.
- Une diminution de la perception douloureuse.

Il est normal que le gonflement puisse perdurer 3 à 5 jours. (13)

Il est nécessaire de respecter scrupuleusement la prescription des médicaments car chacun d'eux a un effet spécifique. (13)

## Chapitre VI : Les recommandations et la prescription postopératoire

Il est important de ne pas faire de sport ni d'exercice physique pour ne pas élever la pression sanguine pendant la semaine suivant l'intervention. (118) (13)

Il ne faut pas fumer ou consommer de l'alcool pendant les 3 jours suivant l'intervention car la fumée empêche une bonne cicatrisation. (13) (116)

### 6.2. La prescription médicamenteuse en chirurgie endodontique :

#### 6.2.1. Les antalgiques :

On distingue classiquement deux grands groupes des antalgiques :

Opiïdes (ou opiacés, ou morphiniques) : Ils se répartissent en :

- Opiïdes forts : morphine.
- Agonistes partiels et agonistes-antagonistes : buprénorphine, nalbuphine.
- Opiïdes faibles : codéine, tramadol.

Non opioïdes (ou non opiacés, ou non morphiniques) :

- AINS (les anti-inflammatoires non stéroïdiens).
- Paracétamol.
- Néfopam. (120)

Les trois principaux types de médicaments antalgiques utilisés en chirurgie endodontique sont les antalgiques non opioïdes, AINS, et les opioïdes faibles.

Les antalgiques non opioïdes et les AINS sont des antalgiques périphériques de palier I et sont indiqués pour des douleurs faibles à modérées. Les opioïdes faibles sont des antalgiques centraux faibles de palier II. Ils sont indiqués pour des douleurs modérées à sévères. (121)

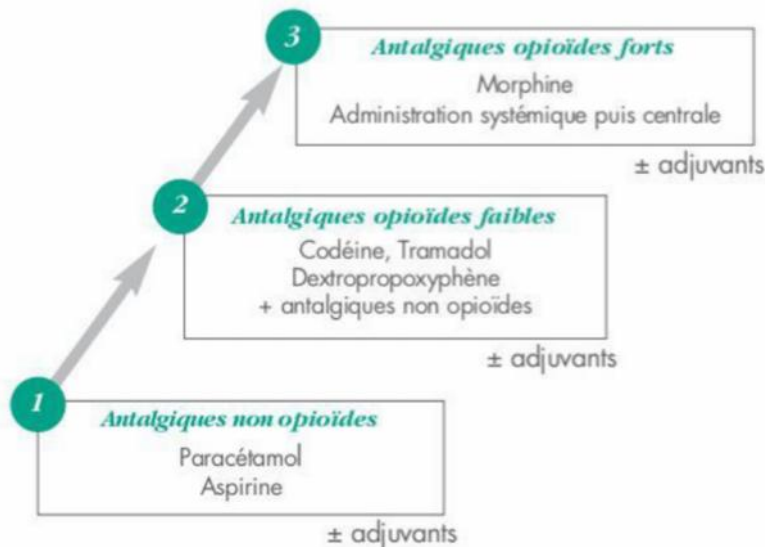


Figure 138 : Échelle de prescription des antalgiques selon l'OMS

L'importance de la douleur va dépendre de plusieurs facteurs :

## Chapitre VI : Les recommandations et la prescription postopératoire

La durée de l'intervention, plus l'intervention est longue et plus les douleurs postopératoires sont importantes.

Facteurs liés au patient :

- Un patient présentant des douleurs préopératoires est plus sujet aux douleurs postopératoires.
- Facteurs psychologiques : un patient qui a peur d'avoir mal risque en effet d'avoir mal. (122)

Comme la plupart des antalgiques, ces médicaments sont plus efficaces pour prévenir la douleur que pour la traiter. C'est pourquoi il est préférable de commencer leur prise dès la fin de la chirurgie afin que l'effet antalgique prenne le relais de l'anesthésie sans que la douleur ne s'installe. (13)

### 6.2.1.1. Antalgiques non opioïdes :

Ils ont souvent une action antipyrétique associée comme le paracétamol (Doliprane, Dafalgan) qui est la molécule la plus souvent utilisée. La posologie est de 1 g toutes les 8 heures ou de 1 g toutes les 6 heures en cas de douleurs intenses. En général 3 g suffisent à traiter la douleur, la dose maximale journalière est de 4 g. (13)

### 6.2.1.2. AINS :

L'effet antalgique des AINS est supérieur à celui du paracétamol et comparable à celui des opioïdes faibles (codéine, tramadol...) utilisés seuls ou associés au paracétamol. (123)

Les AINS ne doivent pas être utilisés en association avec des glucocorticoïdes.

La molécule de référence en pratique dentaire est l'ibuprofène, grâce à son efficacité antalgique et son caractère sûr. (124)

L'aspirine est également très efficace contre les douleurs légères à modérées. Elle présente néanmoins plus d'effets secondaires que l'ibuprofène, le plus important étant le risque accru de saignement lié à son effet antiagrégant plaquettaire irréversible qui persiste durant toute la durée de vie des plaquettes (7-10 jours). (125)

L'ibuprofène possède un « effet plafond », c'est-à-dire que l'augmentation de la posologie au-delà de la posologie maximale indiquée ne permet pas d'augmenter l'effet antalgique. (131)

La durée optimale du traitement à visée antalgique est de 3 jours. Elle ne doit pas en principe dépasser 5 jours, la persistance de la douleur sans diminution de son intensité doit conduire à une réévaluation du cas. (106)

La dose maximale journalière est de 1200 mg. La posologie sera de 200 mg toutes les 4 heures ou de 400 mg toutes les 8 heures.

## **Chapitre VI : Les recommandations et la prescription postopératoire**

Lorsque les AINS sont associés au paracétamol, la posologie sera de 400 mg d'Ibuprofène toutes les 8 heures en alternance avec 1 g de paracétamol toutes les 8 heures, soit une prise d'Ibuprofène ou de paracétamol toutes les 4 heures. (13)

### **6.2.1.3. Antalgiques opioïdes faibles :**

Les opioïdes faibles peuvent être utilisés seuls, type tramadol ou peuvent être associés à des antalgiques périphériques, comme l'association tramadol + paracétamol ou l'association paracétamol + codéine. Ce sont des antalgiques vraiment efficaces que l'on peut associer à des glucocorticoïdes. (13)

A noter que le dextropropoxyphène a été retiré du marché en raison de sa toxicité hépatique immuno-allergique.

Le tramadol, quant à lui, quoique probablement plus efficace sur les douleurs, est généralement moins bien toléré que la codéine du fait de vomissements fréquents. Il est par ailleurs contre-indiqué en cas de porphyrie. (120)

La dose maximale journalière de Tramadol est de 400 mg par jour. Il se présente sous forme de gélule de 50 mg. Pour les douleurs aiguës, on prescrit 2 gélules lors de la première prise puis 1 ou 2 gélules lors des prises suivantes, à renouveler si nécessaire toutes les 4 à 6 heures sans jamais dépasser les 8 gélules par jour. (13)

### **6.2.2. Les anti-inflammatoires :**

Les suites de la chirurgie endodontique ne sont pas très douloureuses mais sans prescription anti-inflammatoire efficace, il existe souvent un oedème important qui est prépondérant le jour suivant la chirurgie. (126)

Les anti-inflammatoires comportent deux classes de médicaments : les anti-inflammatoires non stéroïdiens ou AINS, et les glucocorticoïdes. (127)

#### **6.2.2.1. AINS (anti inflammatoires non stéroïdiens) :**

Les AINS n'ont pas de valeur anti-inflammatoire supérieure à celle du paracétamol, ils doivent donc être considérés uniquement comme des antalgiques. (128)

#### **6.2.2.2. Les glucocorticoïdes :**

Les glucocorticoïdes sont indiqués pour la prévention des manifestations inflammatoires (oedème et trismus). Leur faible activité antalgique modeste justifie la prescription associée d'antalgiques. (127)

L'association avec un AINS est déconseillée.

Pour des raisons pharmacocinétiques, il est préférable d'utiliser la prednisone qui, une fois absorbée et métabolisée, est la molécule la plus disponible et qui possède la meilleure efficacité clinique. (13)

## **Chapitre VI : Les recommandations et la prescription postopératoire**

Pour obtenir une efficacité optimale, la prise de glucocorticoïdes doit commencer avant l'acte chirurgical. (129) La première prise a lieu le matin de la veille de l'intervention pour garantir une action anti-inflammatoire optimale.

La dose quotidienne recommandée est de 1 mg/kg de poids corporel équivalent prednisone (Cortancyl), per os en une seule prise, le matin.

La durée optimale du traitement est de 3 jours, maximum 5 jours. Lors de cures prolongées supérieures à 15 jours, il faut instaurer une phase de décroissance afin de ne pas risquer une insuffisance surrénale à l'arrêt du traitement. En chirurgie endodontique, la prescription ne dépasse jamais 5 jours. Le traitement peut donc être interrompu sans avoir à diminuer progressivement la dose.

La posologie pour le Cortancyl est de 3 à 4 comprimés de 20 mg en fonction du poids pendant 4 jours à commencer la veille de l'intervention. (128)

### **6.2.3. Les antibiotiques :**

Un acte en médecine bucco-dentaire peut générer une infection locale à distance ou générale. Chaque patient présente un niveau de risque infectieux qui lui est propre. La prescription d'antibiotique doit être adaptée au risque du patient de développer une infection. (130)

# **Chapitre VII**

## **Les suites opératoires, les complications et les critères de succès et d'échecs**

### 7.1. Les suites opératoires :

#### 7.1.1. La douleur :

La douleur postopératoire est la crainte principale des patients. Pourtant les douleurs postopératoires en chirurgie endodontique sont très faibles. (13)

La sévérité maximale de la douleur survient généralement au cours des premières 24 heures. (113)

Elle Peut être contrôlée avec des analgésiques non narcotiques. Un anesthésique local à longue durée d'action administré à la fin de la procédure peut également être bénéfique. Une douleur à long terme résultant de lésions chirurgicales des nerfs périphériques survient rarement. (112)

Penarrocha rapporte un pic de douleur 2 heures après la chirurgie qui coïncide avec la disparition de l'effet de l'anesthésie. La moyenne du pic de douleur était de 1.9 sur une échelle allant de 0 à 10 (échelle(VAS) visual analogue scale), ce qui correspond à une douleur de faible intensité. Dans cette étude, à 24 heures, 75% des patients ont eu recours à une médication antalgique. A 3 jours postopératoire, plus de la moitié des patients ne prenaient plus d'antalgiques et cette proportion atteignait 90.8% à 7 jours.

La douleur est donc peu importante et très bien contrôlée par des antalgiques. Ils doivent être prescrits de manière systématique les premiers jours puis à la demande dans les jours qui suivent. (13)

#### 7.1.2. L'œdème :

Si les suites sont souvent peu douloureuses, la chirurgie endodontique s'accompagne en revanche presque toujours d'un œdème postopératoire. Cet œdème est dû principalement aux incisions verticales de décharge. L'œdème est normale et ne doit inquiéter ni le patient ni le praticien. Il est d'autant plus important que l'intervention est longue et concerne une zone plus étendue. Dans l'étude de Penarrocha, le gonflement était plus important 2 jours après la chirurgie pour diminuer presque totalement au 7<sup>ème</sup> jour.

Pour limiter l'œdème il faut s'assurer que le patient va bien prendre les médicaments prescrits est notamment les anti-inflammatoires si l'intervention le justifie. Le second moyen de contrôler l'œdème et qui doit être utilisé systématiquement, est l'application d'une poche de froid. Celle-ci sera placé sur la partie extérieure pendant 15 minutes toutes les demi heures et ce pendant 24 heures. (13)

#### 7.1.3. Le saignement :

Comme après tout acte de chirurgie buccale, il est possible d'avoir de petits saignements résiduels le jour qui suit la chirurgie. Cependant en chirurgie endodontique, le lambeau est suturé berge à berge et la cicatrisation est de première intention. Ces saignements sont donc rares. (13)



### **7.2. Les complications :**

Comme toute modalité de traitement, l'endodontie chirurgicale est exposée à un risque de complications, défini comme « Tout résultat indésirable, involontaire et direct d'une intervention chirurgicale affectant le patient, qui ne se serait pas produit si l'opération s'était déroulée aussi bien que l'on espérait ». (136)

Le praticien doit essayer de minimiser les complications en appliquant une technique chirurgicale appropriée et identifier et gérer efficacement les complications éventuelles afin d'éviter des complications à long terme. (137)

Les principales complications en rapport avec une chirurgie apicale ne seront que très brièvement abordées ici :

#### **7.2.1. Perforation du sinus :**

Parfois, la résection apicale ne peut pas se faire sans perforation du sinus lorsque la racine de la dent est intra-sinusienne. Il faudra alors au moment de suturer s'assurer qu'il n'y a plus aucun élément solide dans le sinus (excès de pâte, boulette de coton,...), car le sinus est incapable de drainer les solides contrairement aux liquides.

Une antibiothérapie efficace et adaptée à la flore sinusienne sera prescrite. (134)

Toutefois, une étude menée par ERICSON et coll. (1974) a montré qu'une communication bucco-sinusienne (CBS) n'entraîne pas la cicatrisation et qu'il n'y avait aucune différence du taux de succès de la chirurgie apicale si la CBS est prise en charge correctement (pas de débris solides dans le sinus, fermeture étanche...). (135)

#### **7.2.2. Surinfection :**

La prescription antibiotique n'est pas systématique en chirurgie endodontique et dépend de la situation clinique. Il est donc possible qu'une complication infectieuse apparaisse dans les deux premières semaines suivant l'intervention. Dans une étude randomisée en double aveugle, Lindeboom montre qu'il n'existe pas de différence significative dans l'apparition d'une complication infectieuse entre les patients ayant reçu une antibioprofylaxie et les patients n'en ayant pas reçu. La fréquence de la complication infectieuse était de 2-3 %. Cette fréquence très peu élevée justifie l'abstention de prescription antibiotique systématique.

Une complication infectieuse est caractérisée par une douleur et un gonflement persistant au niveau du site chirurgical, une éventuelle suppuration, une adénopathie et parfois une fièvre associée. Le patient devra être revu et une prescription antibiotique délivrée. Cette prescription a pour but de lutter contre une surinfection. Il est recommandé de prescrire un mélange amoxicilline-acide clavulanique à raison de 2 à 3 g/jour pendant 7 jours. (13)

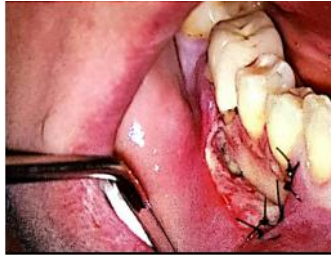#### **7.2.3. Réouverture accidentelle du lambeau :**

En chirurgie endodontique le site opératoire est toujours recouvert par un lambeau qui est suturé. Le rôle des sutures est de repositionner le lambeau dans sa position initiale de façon passive et de permettre une cicatrisation de première intention. Elles doivent être

## Chapitre VII : Les suites opératoires, les complications et les critères de succès et d'échecs

suffisamment résistantes pour éviter que le lambeau soit mobile. Cependant, il peut arriver que des sutures lâchent si elles sont mises en tension. Cela peut arriver quand le patient écarte les tissus mous pour regarder à l'endroit de l'intervention. Dans ce cas, le site chirurgical n'est plus protégé et l'os est mis à nu (**Figure 139**). Le patient se plaindra alors de fortes douleurs et d'un mauvais goût dans la bouche dû à l'exsudat inflammatoire.

Il est impératif de revoir le patient le plus rapidement possible afin de suturer à nouveau le lambeau. Une bonne anesthésie est indispensable. Une prescription antibiotique d'une semaine doit être associée. Il ne semble pas que cette complication affecte le taux de succès de la chirurgie ni la guérison des tissus mous, si les nouvelles sutures sont réalisées correctement. (13)



**Figure 139 : lambeau ouvert suite à des points de sutures qui n'ont pas résisté 3 jours après la chirurgie, l'os est mis à nu et la crypte osseuse est visible.**

### 7.2.4. Hémorragie :

Hémorragie Doit être contrôlée en peropératoire. Les saignements des tissus mous sont contrôlés par des agents hémostatiques administrés par anesthésie locale, pastilles d'épinéphrine, sulfate de fer, électrochirurgie et/ou par sutures. (111)

Il est très rare d'observer une hémorragie après une chirurgie endodontique. Le lambeau suturé permet en effet un parfait maintien du caillot sanguin.

Une hémorragie peut survenir rapidement après la chirurgie dans le cas d'un patient à risque hémorragique. Dans ce cas, il est impératif de revoir le patient le plus rapidement possible afin d'obtenir une hémostase. L'application d'une compresse imbibée d'un agent hémostatique (type hexacyl) doit être réalisée au niveau du site chirurgical jusqu'à l'arrêt du saignement. (13)

### 7.2.5. Hématome :

Un hématome est un épanchement de sang dans les tissus superficiels consécutif à la rupture d'un ou de plusieurs vaisseaux sanguins. En chirurgie endodontique, des hématomes cutanés peuvent apparaître après l'intervention et sont sans conséquences. La meilleure façon d'éviter un hématome postopératoire est de placer une poche de glace dans la zone opérée directement après l'intervention. Celle-ci entraîne une vasoconstriction locale et limite l'épanchement sanguin. (131)

Les patients doivent être rassurés et informés que des ecchymoses peuvent survenir qu'elles

## **Chapitre VII : Les suites opératoires, les complications et les critères de succès et d'échecs**

sont spontanément résolutive et qu'elles disparaissent généralement dans les deux semaines suivant la chirurgie. (111)

### **7.2.6. Lésion du nerf mentonnier ou du nerf dentaire inférieur :**

Il peut y avoir des paresthésies labiales unilatérales transitoires dues à la compression du nerf par l'œdème et qui disparaît généralement en quelques semaines. Les paresthésies définitives dues à une lésion du nerf sont quant à elles beaucoup plus rares. (134)

En chirurgie endodontique, des paresthésies transitoires peuvent apparaître si l'intervention est à proximité du nerf mentonnier. Une paresthésie est une perturbation sensitive qui peut être causée par une compression, un étirement ou une section d'un nerf. La compression peut être le résultat d'un œdème ou d'un hématome. C'est pourquoi, lors d'une chirurgie mandibulaire postérieure, il est important de rester le plus possible à distance du nerf mentonnier. Lorsqu'une paresthésie apparaît, et que le nerf n'a pas été sectionné, celle-ci est temporaire et se résoudra dans une période allant de quelques jours à quelques semaines en fonction de la durée et de l'importance du traumatisme. Elle est décrite par le patient comme une altération ou une perte de sensation au niveau de la peau du menton et de la lèvre inférieure. Dans le cas d'une chirurgie proche de l'émergence du nerf mentonnier (racine mésiale de molaire mandibulaire ou prémolaire mandibulaire), le patient doit donc être informé qu'une paresthésie temporaire peut apparaître suite à l'intervention. (13)

### **7.2.7. Dommages aux dents adjacentes :**

Il est parfois difficile d'identifier le sommet radiculaire de la dent à percevoir, en particulier si l'hémorragie osseuse alvéolaire est étendue de la surface de l'os alvéolaire coupé. Il est possible d'endommager la racine de la dent adjacente, mais ceci peut être évité par un sectionnement judicieux de la surface de la racine après son identification, en veillant à ce que la coupe de l'os ne s'étende pas trop latéralement. (12)

### **7.2.8. Récession de la gencive marginale :**

La récession gingivale peut survenir en raison d'un repositionnement inadéquat du lambeau muco-périosté, d'une circulation sanguine compromise dans le lambeau au cours de la chirurgie en raison d'une rétraction excessive ou d'une mauvaise conception, ou d'une contraction. La récession peut laisser un résultat inesthétique et le patient doit être informé de la possibilité d'une récession gingivale dans le cadre du consentement éclairé. (12)

## **7.3. Les critères de succès et d'échec de la chirurgie endodontique :**

Dans une méta-analyse de 2010, Stzer et al, ont comparé les taux de succès de chaque technique, le résultat est sans appel : La chirurgie endodontique traditionnelle présente un taux de succès de 59% contre 94% pour la chirurgie moderne.

La chirurgie moderne permet d'obtenir un taux de succès comparable au retraitement conventionnel.

**7.3.1. Les critères de succès :**

**7.3.1.1. Les signes cliniques de succès :**

Région apicale discrète sans signe inflammatoire.

Pas d'abcès, de fistulisation, de tuméfaction.

Absence de signes fonctionnel (douleurs provoqué ou spontané).

Pas de sensibilité à la percussion ou la palpation.

Retour de la fonction masticatrice.

Absence de processus infectieux.

Absence de poche parodontale, de saignement, de mobilité de la dent.

Bonne cicatrisation des tissus mous, pas de défaut esthétique.

**7.3.1.2. Les signes radiologiques de succès :**

Condensation et densité de l'obturation optimale.

Ré-ossification totale de l'os opéré avec lamina dura et trabéculatation osseuse.

L'examen radiologique doit révéler une régénération osseuse progressive à un niveau apicale, possible à partir de 3 mois postopératoire de la chirurgie orale. (132) (133)

**7.3.2. Les critères d'échec : (151)**

**7.3.2.1. Les signes cliniques d'échec :**

A l'inspection, fistule et écoulement purulent persistant.

A la palpation, un œdème et le non respect des corticales pour des lésions avancées sont décelés

Douleur résiduelle.

**7.3.2.2. Les signes radiologiques d'échec :**

Persistance d'une image radioclaire égale ou augmentée par rapport à la lésion initiale.

Élargissement du ligament alvéolo-dentaire, signe d'une parodontite apicale.

Discontinuité de la lamina dura.

### 7.3.3. Paramètres de succès radiographiques 2D : (131)

Classification radiographique des critères de succès de Molven :

#### 7.3.3.1. Catégorie de guérison complète

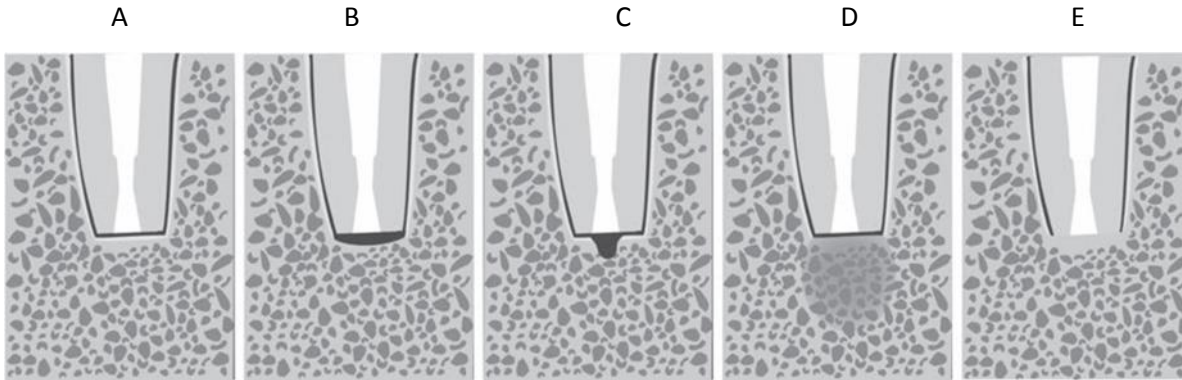
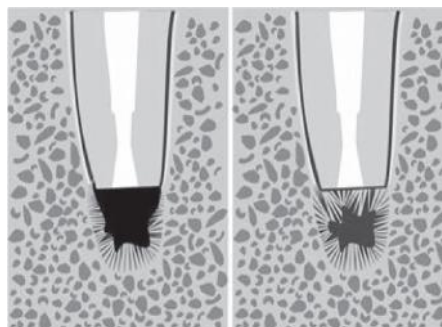


Figure 140 : Schéma représentatif de la guérison complète.

- (A) Lorsque la lamina dura est restaurée à sa largeur d'origine.
- (B) Lorsque la lamina dura est reconstituée mais que sa largeur est inférieure à deux fois celle de la surface de la racine réséquée.
- (C) Lorsque la lamina dura est élargie le long du matériau d'obturation à rétro.
- (D) Réparation osseuse complète, mais la densité de l'os dans le site chirurgical n'est pas la même que celle de l'os environnant.
- (E) Aucune lamina dura ou desmodonte perceptible à la surface de la racine réséquée, suggérant une ankylose.

#### 7.3.3.2. Catégorie de guérison incomplète (tissu cicatriciel) :



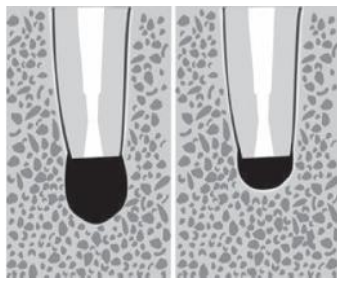
A

B

Figure 141 : Schéma représentatif de la guérison incomplète.

- (A) La zone radioclaire au suivi a diminué, asymétrique à l'apex avec une bordure compacte et dense souvent avec un motif d'éclat de soleil.
- (B) Une zone radio-claire en discontinuité avec l'espace desmodontal dans le site chirurgical après 1 an.

7.3.3.3. Catégorie de guérison incertaine :



(A) Représente une zone radioclaire vue sur une radiographie postopératoire immédiate.

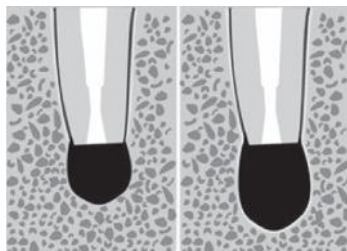
(B) Représente le suivi. La région a réduit de manière significative mais reste supérieur à deux fois l'espace desmodontal initial, après 1 an.

(A)

(B)

Figure 142 : Schéma représentatif de la guérison incertaine.

7.3.3.4. Catégorie de guérison non satisfaisante :



(A) représente une zone radioclaire vue sur une radiographie postopératoire immédiate.

(B) représente le suivi. La zone a été agrandie ou reste-la même, après 1 an.

(A)

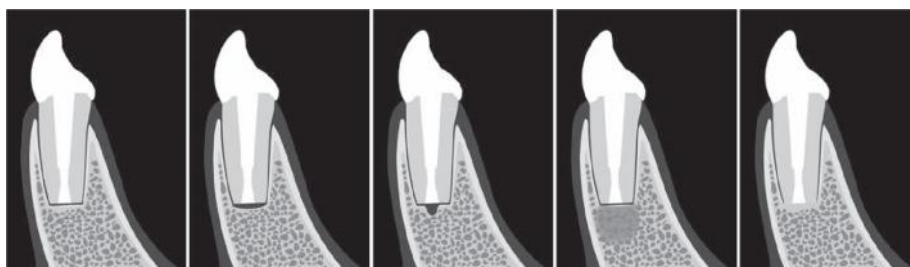
(B)

Figure 143 : Schéma représentatif de la guérison non satisfaisante.

7.3.4. Paramètres de succès de radiographie 3D : (cône beam) (131)

Critères de succès : selon Penn :

7.3.4.1. Guérison complète :



A

B

C

D

E

Figure 144 : Schéma représentatif de la guérison complète.

A. Reformation de l'espace parodontal de largeur normale et de lamina dura sur l'ensemble des surfaces radiculaires réséquées et non réséquées.

B. Légère augmentation de la largeur de l'espace parodontal apical sur la surface de la racine réséquée, mais moins de deux fois la largeur des parties non atteintes de la racine.

C. Petit défaut dans la lamina dura entourant le remplissage du bout de la racine.

D. Réparation osseuse complète avec lamina dura discernable; l'os bordant la région apicale n'a pas la même densité que l'os non impliqué environnant.

E. réparation osseuse complète. Tissu dur recouvrant complètement la surface de la racine réséquée. Aucun espace parodontal apical ne peut être discerné.

#### 7.3.4.2. Guérison limitée :

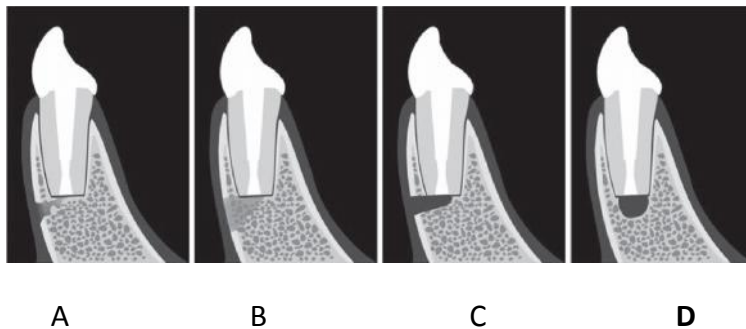


Figure 145 : Schéma représentatif de la guérison limitée.

A. La continuité de la plaque corticale est interrompue par une zone de densité inférieure.

B. Une zone de faible densité reste asymétrique autour de l'apex ou a une connexion angulaire avec l'espace parodontal.

C. L'os n'est pas complètement formé dans la région d'ostéotomie.

D. La plaque corticale est cicatrisée mais l'os ne s'est pas complètement formé dans le site.

#### 7.3.4.3. Guérison insatisfaisante :

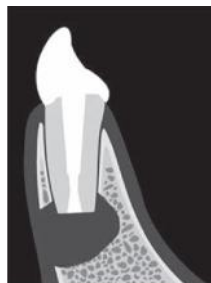

Figure 146 : Schéma représentatif de la guérison insatisfaisante dont le volume de la zone à faible densité apparaît agrandi ou inchangé. (131)

## 7.4. Les facteurs influençant le pronostic :

### 7.4.1. Les aides optiques :

Le taux de succès de la chirurgie endodontique est amélioré grâce à l'utilisation d'aides optiques et en particulier l'utilisation du microscope opératoire. (13)

### 7.4.2. Le type de lésion :

En 2006, Kim et Kratchman ont proposé une classification des types de lésion selon leur taille et la présence d'un défaut parodontal associé. Les classes A, B, C correspondent à des dents présentant une lésion endodontique de taille croissante et les classes D, E, F correspondent à des dents présentant une lésion endodontique associée avec défaut parodontal croissant (**Figure 147**).

**La classe A** correspond à une absence totale de lésion, pas de mobilité, sondage parodontale normal, et des symptômes qui persistent après un retraitement conventionnel. Les symptômes clinique sont l'unique raison de la chirurgie.

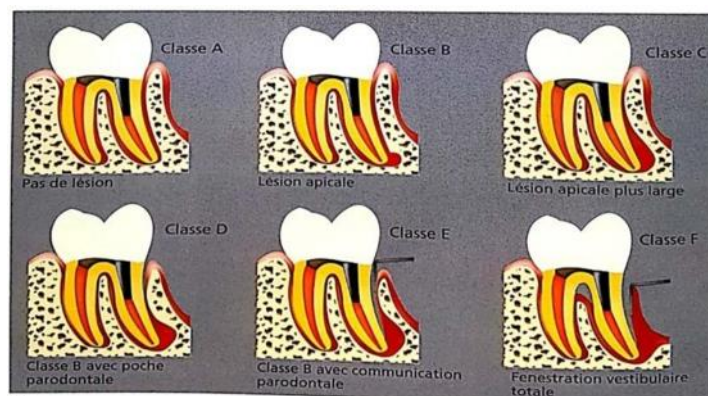
**La classe B** correspond à la présence d'une petite lésion péri-apicale associée à des symptômes cliniques. La dent ne présente pas de sondage parodontal pathologique et sa mobilité n'est pas augmentée.

**La classe C** correspond aux dents avec une lésion péri-apicale volumineuse qui progresse en direction coronaire mais sans sondage parodontal associé.

**La classe D** est semblable à la classe C mais avec un sondage associé.

**La classe E** correspond aux dents qui présentent une volumineuse lésion endodontique ainsi qu'une communication endo-parodontale mais aucun signe de fracture visible.

**La classe F** correspond aux dents qui présentent une lésion endodontique et une absence totale de corticale vestibulaire mais sans mobilité.



**Figure 147 : Différents types de lésions. Les A, B, C sont des lésions endodontiques pures. Les lésions D, E, F sont des lésions endodontiques associées à une lésion parodontale (d'après Kim et Kratchman).**



## Chapitre VII : Les suites opératoires, les complications et les critères de succès et d'échecs

Une étude réalisée en 2008 (Kim et al) suivant cette classification montre que le taux de succès de la chirurgie endodontique est influencé par la composante parodontale de la lésion. A 1 an, le taux de succès des chirurgies endodontiques réalisées sur les dents présentes dans les catégories A, B, C s'élèvent à 95.2%, contre 77.5% pour les chirurgies réalisées sur des dents de catégories D, E, F. Cette différence était statistiquement significative. (13)

### 7.4.3. La taille de la lésion :

Très peu d'études ont analysé de façon précise l'influence de la taille de la lésion péri-apicale sur le pronostic de la chirurgie endodontique. Les dents présentant des lésions de petite taille (inférieures à 5 mm de diamètre) semblent cependant présenter un meilleur taux de guérison que celles ayant une lésion de grande étendue (supérieure à 5 mm de diamètre) (Wang et al., 2004 ; von Arx, 2010). Une lésion de grande taille mettra cependant plus de temps à guérir et un suivi à long terme est nécessaire pour confirmer qu'il ne s'agit que d'un simple retard de cicatrisation. Une cicatrice fibreuse peut également apparaître lors de la guérison des lésions de grande étendue, rendant l'interprétation radiographique plus difficile. (6)

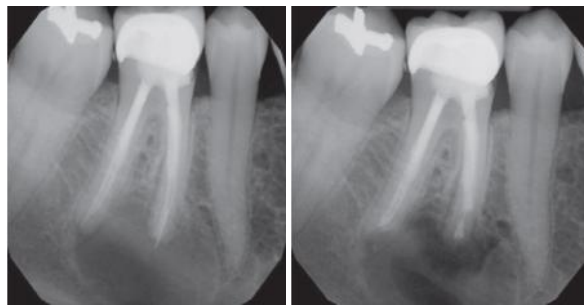


Figure 148 : cliché radio graphique montrant une lésion de grande étendue

### 7.4.4. La réintervention chirurgicale :

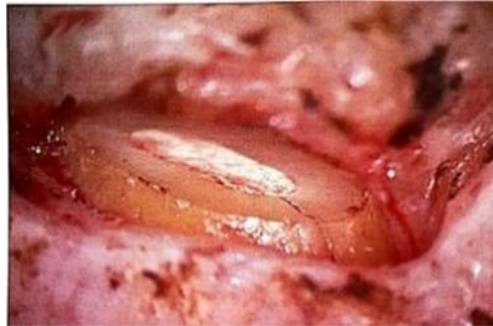
En cas d'échec d'une première chirurgie, une nouvelle intervention peut s'avérer nécessaire. Néanmoins, le taux de succès du traitement de seconde intention est sensiblement plus faible (Peterson et Gutmann, 2001). Ces résultats ont été confirmés dans une étude plus récente qui prenait en compte les techniques dites modernes de chirurgie. Ses auteurs avancent un taux de succès de 93 % pour les chirurgies de première intention et de 76 % pour les réinterventions (Gagliani et al., 2005).

Si la chirurgie de seconde intention apparaît donc comme une solution de remplacement fiable à l'extraction de la dent, le taux de succès reste cependant plus faible que celui d'une chirurgie endodontique initiale. (6)

#### 7.4.5. Les micro fêlures apicales :

Lors de l'inspection de la surface apicale réséquée, il est possible d'observer un défaut dentinaire au niveau de la racine. Ce défaut peut être une fracture, ou une fêlure. (**Figure 149**)

Le taux de succès des chirurgies réalisées sur des racines intactes était de 97.3 % à 3 ans alors que le taux de succès des chirurgies réalisées sur des racines qui présentaient un défaut était seulement de 31.5% à 3 ans. (13)



**Figure 149 : Fracture apicale.**

#### 7.4.6. La longueur d'obturation :

La longueur de l'obturation à rétro est directement liée à la technique de préparation du système canalaire. Les premiers inserts à ultrasons spécifiques à la chirurgie endodontique avaient une partie travaillante de seulement 3 mm. Une nouvelle gamme d'inserts (Endo Succes Apical Surgery® Satelec ) ayant une partie travaillante de 6 mm et de 9 mm est désormais disponible. Une méthode de préparation utilisant des limes ultrasonores précoudées par le praticien permet également de descendre plus loin dans le système canalaire. Il semble donc intéressant d'étudier l'incidence de la longueur de préparation sur le pronostic de la chirurgie endodontique. (6)

Dans les résultats obtenus dans la Toronto Study sur un faible nombre de cas (sept), le taux de succès est de 100% lorsque la totalité du système canalaire a pu être préparé et obturé. De nouveaux instruments permettent aujourd'hui de préparer à rétro de manière fiable et reproductible jusqu'à 9 mm. Dans une étude à paraître, sur 242 cas, Khayat et Michonneau analysent l'influence de la longueur d'obturation sur le pronostic de la chirurgie endodontique. Sur les 242 chirurgies réalisées, le taux de succès global est de 93,5%.

Lorsque la longueur d'obturation dépasse les 6 mm, ce taux atteint 100%, ce critère semble donc influencer de façon significative le pronostic de la chirurgie endodontique. (15)

# **Chapitre VIII**

## **La cicatrisation**

### **8.1. La physiologie de la cicatrisation :**

Fondamentalement il existe deux types différents de cicatrisation : la cicatrisation de première intention et la cicatrisation de deuxième intention.

Dans la cicatrisation de la première intention il n'y a pas de perte de tissu et tous les tissus sont replacés dans la même position anatomique et avec la même structure qu'avant la plaie, bien que cette définition soit généralement appelé « guérison », ce qui se produit lorsque les tissus de la muqueuse sont étroitement rapprochés chirurgicalement pour couvrir parfaitement les tissus lésés sous jacents, ce type de cicatrisation est plus rapide, implique une cicatrisation minimale et un risque d'infection moindre que la cicatrisation de deuxième intention.

En revanche, La cicatrisation de deuxième intention se produit dans des zones qui ne sont pas couvertes par un tissu normalement épithélialisé du faite d'une exposition intentionnelle (alvéole d'extraction, lambeau à repositionnement apical) ou accidentelle (perte de substance) ou en raison d'une quantité insuffisante de tissu de revêtement à utiliser pour la couverture.

En outre, le terme intention tertiaire est utilisé pour définir la cicatrisation retardée qui survient dans les deux types de cicatrisation après qu'une plaie infectée soit laissée ouverte pendant plusieurs jours, jusqu'à ce que l'infection disparaisse et quelle soit complètement recouverte par la fermeture chirurgical du tissu sus-jacent. (138)

Les principes biologiques de la cicatrisation parodontale fondés sur les observations après incision expérimentale, suivent la même séquence biologique fondamentale du processus de cicatrisation au niveau des sites en dehors de la cavité buccale, avec des particularités inhérentes aux spécificités du modèle parodontal. La séquence de cicatrisation commence après la formation du caillot qui protège les tissus exposés et sert comme matrice pour la migration des composants cellulaires du sang. Le caillot est composé de cellules de la lignée rouge et blanche du sang et des plaquettes dans une matrice de fibrine, de fibronectine plasmatique, de vitronectine et de thrombospondine. Après la formation du caillot, la cicatrisation se déroule en trois phases : l'inflammation des tissus mous, suivi de la formation d'un tissu de granulation, puis la formation d'une matrice extracellulaire et son remodelage. **(Figure 150)** (139)

La vitesse de la cicatrisation varie à l'échelle tissulaire depuis la superficie vers la profondeur du parodonte : L'épithélium présente la cinétique la plus rapide, suivi du tissu conjonctif et enfin des tissus minéralisés (tissu osseux et, le cas échéant, le ciment) qui sont les plus lents à cicatriser.(139)

## Chapitre VIII : La cicatrisation

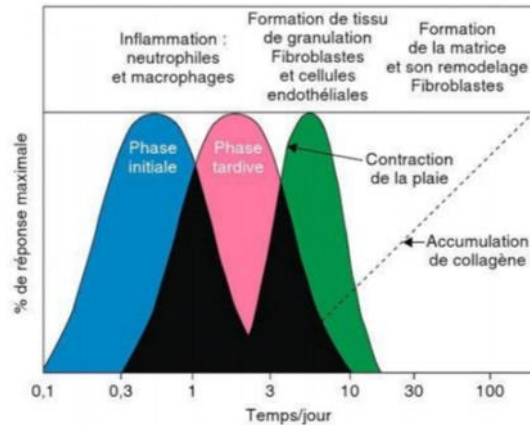
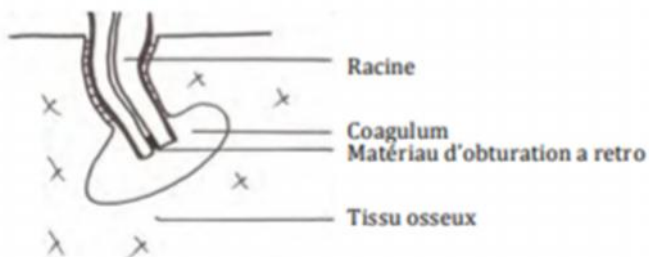


Figure 150 : les trois phases de la cicatrisation.

Au départ, il y a la formation du caillot sanguin, puis les protéines plasmatiques (en particulier le fibrinogène) précipitent sur la surface exposée et permettent l'adhérence d'un caillot de fibrine. Le caillot est infiltré par les neutrophiles dès la première heure. Durant les six premières heures, les neutrophiles effectuent une activité de détertion de la surface radiculaire, notamment par phagocytose des débris nécrotiques et bactériens.(139)

La cavité osseuse est remplie de ce que l'on appelle un « coagulum » composé : d'un réseau de fibrine contenant un exsudat d'érythrocytes, des débris tissulaires et des cellules de l'inflammation. (140)



### 1 à 2 jours post-opératoire


**A partir du troisième jour**, les macrophages arrivent massivement sur le site, poursuivent la détertion de la plaie et sécrètent des facteurs de croissance qui attirent et stimulent les fibroblastes, les myofibroblastes et les cellules endothéliales, ce qui contribue à la formation du tissu de granulation qui est considéré comme un tissu conjonctif immature, richement vascularisé, avec un compartiment cellulaire fibroblastique très dense.(139)

On remarque aussi la formation d'un tissu de granulation dérivant du ligament alvéolaire, encapsulant la racine.

En même temps, des cellules provenant de l'endosteum vont proliférer et migrer à

## Chapitre VIII : La cicatrisation

l'intérieur du coagulum ; et entourer le tissu de granulation provenant du ligament(140)



2 :


### 2 à 4 jours post-opératoire

Les cellules contenues dans le tissu de granulation (cellules ecto mésenchymateuses indifférenciées et pluripotentes dérivant en grande partie du ligament) vont se différencier en fibroblastes, cémentoblastes et ostéoblastes.

Rapidement, le coagulum va être remplacé par un tissu dérivé de l'endosteum, et qui possède les mêmes caractéristiques morphologiques.

A la jonction entre le coagulum et le lambeau, un fin réseau fibrineux organisé, avec des fibres parallèles, sera à l'origine du nouveau périoste situé en regard de la cavité osseuse.

**A partir de 6 jours** après l'intervention, les ostéoblastes contenus dans le tissu dérivé de l'endosteum vont débiter la formation osseuse : En partant du centre de la cavité et en progressant vers la périphérie. (140)



### A partir du 6<sup>ème</sup> jours

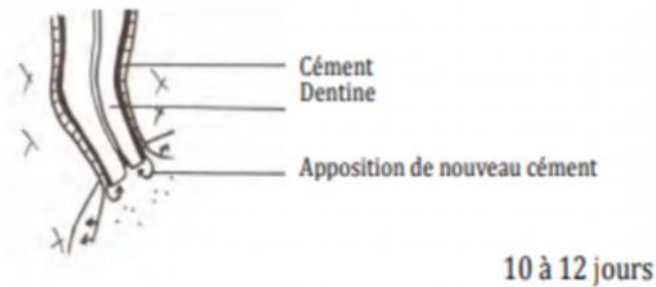
**A partir de la deuxième semaine**, le remodelage de la matrice extracellulaire de tissu mou se met en place ; elle se densifie et sa résistance à la tension augmente. (139)

Et Les cémentoblastes vont commencer à déposer un nouveau ciment au niveau de la dentine et du ciment réséqués.

Parallèlement, la synthèse osseuse continue à la périphérie du tissu de granulation, et on

## Chapitre VIII : La cicatrisation

peut apercevoir les premières lacunes contenant les ostéocytes. (140)



### 10 à 12 jours postopératoire

Cependant, la formation d'un nouveau ciment nécessite la présence de dentine sous-jacente car c'est elle qui va induire le phénomène de production cémentaire par les cémentoblastes. Ainsi, aucune apposition cémentaire n'est possible sur le matériau d'obturation (sauf pour le MTA®).(140)

A **28 jours**, un nouveau ciment recouvre la plupart de la dentine réséquée, des trabéculations osseuses nouvellement formées en cours de maturation, croissent à la périphérie de l'encapsulation, remplissant les trois quarts de la cavité. L'espace entre les trabéculations est comblé toujours par le même tissu endostéal. Entre les deux, on trouve de nouvelles fibres de collagène orientées parallèlement à la racine (dérivant du tissu de granulation). (140)

Petit à petit, l'os nouvellement formé va s'accroître et s'arrêter à une distance de la racine qui correspond à l'épaisseur d'un ligament alvéolaire « normal ». A la périphérie, le tissu de granulation est remplacé par un périoste immature avec plusieurs couches cellulaires (**à 4 à 6 semaines**)

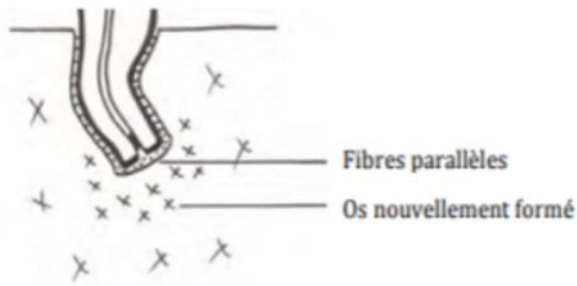
**Entre le deuxième et le sixième mois**, l'ensemble des tissus mous vont subir une maturation; le tissu néoformé devient moins cellulaire, moins vascularisé mais plus fibrillaire. (139)

A **8 semaines**, les trabéculations osseuses deviennent plus larges et plus denses, et prennent le pas sur le tissu endostéal.

Les trabéculations osseuses vont être remplacées par de l'os lamellaire mature, en contact avec le périoste nouvellement formé. Celui-ci, participe également à la formation osseuse en créant la corticale osseuse dès lors qu'il entre en contact avec les nouvelles trabéculations

## Chapitre VIII : La cicatrisation

osseuses. Ce contact déclenchant ainsi l'activation de ses propriétés ostéogéniques.(140)

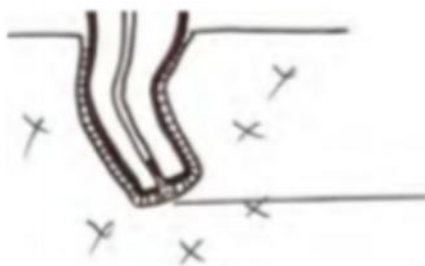


### 8<sup>ème</sup> semaine

Et dans un second temps, les fibres de collagène du nouveau ligament vont se réaligner de manière fonctionnelle par rapport à la racine, c'est-à-dire perpendiculaire au grand axe radiculaire, reliant ainsi le ciment et l'os nouvellement formés. Sauf au niveau du matériau d'obturation, où elles garderont leur orientation parallèle à l'axe de la racine.

A **16 semaines** après la chirurgie, l'espace apical dento-alvéolaire est reformé, ressemblant fortement à l'espace initial, à l'exception de la forme de la racine qui a été réséquée.

Puis vont succéder des phases de maturation osseuse et de remodelage, à peu près complètes 16 à 20 semaines après l'intervention. (140)



### 16<sup>ème</sup> semaines

nouveau ligament avec les fibres parallèles au matériau d'obturation.

A **5 mois**, le chorion gingival récupère 90% de sa résistance aux forces de tension d'un parodonte sain. (139)

## 8.2. Les différents types de la cicatrisation :

La définition du « succès » généralement utilisée dans les études scientifiques prend principalement en compte des critères radiographiques, cependant il ne permet pas à décrire de façon suffisante le pronostic de la chirurgie endodontique, et la nouvelle définition de succès ne se fonde plus seulement sur les résultats radiologiques mais on prend en considération les signes cliniques. (6)

Voici différentes classifications sur la cicatrisation apicale après chirurgie endodontique



## Chapitre VIII : La cicatrisation

trouvées dans la littérature et portant sur des critères cliniques ou radiologiques, ou bien qui combinent les deux critères.

En 1972, **Rud** et **Andreasen**, ont proposé une classification qui a longtemps servi de référence. (141) (**voir Chapitre 7**)

- 1) cicatrisation complète
- 2) cicatrisation incomplète
- 3) cicatrisation incertaine
- 4) cicatrisation insatisfaisante

En 1983, **Mikkonen** et **al**, ont publié une étude sur l'évaluation de la cicatrisation après endodontie chirurgicale. (141)

Cicatrisation complète	Cicatrisation incertaine	Echec de cicatrisation
<b>Pas de symptômes cliniques.</b>	Présence ou pas de symptômes cliniques.	Présence de symptômes cliniques.
<b>Régénération osseuse.</b>	Destruction osseuse diminuée.	Augmentation de la destruction osseuse.
<b>Lamina dura continue.</b>	Espace parodontale augmenté.	Possible résorption radiculaire augmentée.

**Tableau 1 : classification de la cicatrisation apicale après chirurgie endodontique selon Mikkonen et al.**

En 1999, **Von Arx** et **Kurt** ont mis au point dans l'une de leur étude, une classification basée sur le calcul du pourcentage de régénération osseuse associé à une étude des critères cliniques. (141)

Succès	Amélioration	Echec
<b>Régénération osseuse 90%.</b>	Régénération osseuse entre <b>50</b> et <b>90%</b> .	Régénération <b>&lt;50%</b> .
<b>Scores de la douleur et des signes cliniques = 0.</b>	Scores de la douleur et des signes cliniques = <b>0</b> .	Scores de la douleur et des signes cliniques = <b>1</b> .

**Tableau 2 : classification de cicatrisation après chirurgie endodontique selon Von Arx et Kurt.**

En 2004, **Wang** et **al** proposent dans la Toronto study, une nouvelle définition de la notion de succès adaptée à la chirurgie endodontique. Trois catégories permettent désormais de définir les critères d'un succès en se fondant sur une analyse radiographique mais également clinique :

- **Guérison**, soit absence de signes cliniques et disparition de la lésion sur la radiographie.
- **En voie de guérison**, soit absence de signes cliniques accompagnée d'une

## Chapitre VIII : La cicatrisation

diminution de la taille de la lésion.

- **Échec**, soit persistance de la lésion ou des signes cliniques.

En effet, une dent « en voie de guérison » présente encore une lésion péri-apicale mais sans aucun signe clinique. Elle ne peut cependant être considérée comme un échec de la chirurgie endodontique. Friedman (2005) considère qu'une dent asymptomatique présentant encore une lésion péri-apicale réduite est considérée comme « fonctionnelle ». (6)

### **8.3. Les facteurs influençant la cicatrisation :**

#### **8.3.1. Rôle de la salive :**

La salive présente des facteurs physico chimiques favorables à la cicatrisation gingivale, PH favorable, présence d'ion calcium, magnésium, ce qui est favorable à la cicatrisation. Le caractère humide maintenu par la salive prévient la déshydratation et la mort cellulaire, accélère l'angiogenèse et favorise l'élimination de la fibrine et des débris tissulaires.

La salive contient une quantité importante de facteurs de croissance synthétisés par les glandes salivaires ou en provenance du plasma à travers le sulcus. (139)

#### **8.3.2. Rôle des bactéries :**

Les bactéries sont capables de synthétiser des substances favorables à la cicatrisation, mais aussi des toxines néfastes au bon déroulement de ce processus, ce qui peut expliquer un effet stimulant ou inhibiteur en fonction de la nature et du degré de la charge bactérienne au niveau de la lésion. Il a été observé par exemple que la prolifération des fibroblastes en culture a été stimulée par *Prevotella intermedia* (Pi) mais inhibée par *Porphyromonas gingivalis* (Pg). Par ailleurs, il a été observé que l'effet variait en fonction de l'origine des fibroblastes et que l'effet était patient-dépendant. (139)

#### **8.3.3. Type de matériau d'obturation :**

##### **8.3.3.1. MTA :**

La plupart des études expérimentales montrent une bonne croissance des cellules sur le MTA avec formation d'une couche monocellulaire, le MTA ne présente donc pratiquement pas de cytotoxicité. Plusieurs études comparatives sur l'obturation rétrograde avec le MTA ont mis en évidence une excellente réaction tissulaire, presque sans composante inflammatoire.


Le MTA permet donc d'obtenir non seulement une barrière mécanique (obturation apicale), mais il induit également la création d'une véritable barrière biologique (par néoformation de ciment). Cette dernière propriété explique la création d'une obturation étanche aux bactéries et met en évidence la biocompatibilité élevée du MTA. (142)

Une revue systématique de 24 études décrit histologiquement les réactions tissulaires du parodonte au MTA :

- Toutes ces études rapportent la néo-apposition de ciment radiculaire sur le MTA.

## Chapitre VIII : La cicatrisation

- Le surremplissage (excédent de MTA ) n'exerce pas d'effets négatifs sur la guérison périapicale.
- La taille de la cavité rétrograde n'a aucun effet sur la néoformation de ciment.
- Par contre, la présence d'une contamination bactérienne restreint la néoformation de ciment sur le MTA. (142)



**Figure 151 : image histologique 2,5 ans après la chirurgie apicale de la 14 chez un patient de 38 ans ; le matériau d'obturation (MTA, noir ) est recouvert d'une couche très fine de ciment radiculaire.**

### **8.3.3.2. Biodentine :**

L'action de biodentine a été étudiée sur différentes populations cellulaires : Ce ciment présente globalement une tolérance tissulaire très favorable.

En présence de cellules souches de la moelle osseuse, on observe une augmentation de la minéralisation osseuse après 14 jours associée à une différenciation ostéogénique. Il a été démontré que Biodentine stimulait l'activité des cémentoblastes et inhiberait l'activité ostéoclastique, améliorant ainsi la cicatrisation péri radiculaire. (144)

### **8.3.4. L'addition de concentrée plaquettaire (PRF) :**

Une recherche émergente suggère que l'addition d'un concentré de plaquettes autologues sur le site chirurgicale réduit la douleur post chirurgicale et le besoin de consommer des analgésiques. Le concentré de plaquettes fournit des facteurs de croissance dans la zone chirurgicale et pourrait accélérer le processus de cicatrisation. (5)

La concentration élevée de plaquettes permet la libération lente de facteurs de croissance qui jouent un rôle dans le remplacement des tissus perdus, la réparation de la plaie et la restauration de l'intégrité vasculaire. La libération de ces facteurs se fait à un rythme soutenu pendant une longue période, améliorant la qualité de la cicatrisation. Il a été même montré plus récemment que le PRF stimule la croissance des ostéoblastes et des cellules du ligament parodontal. (143)

### **8.3.5. Les sutures :**

Le but des sutures est le rapprochement sans tension des berges muqueuses, et donc le maintien du tissu de recouvrement dans sa position finale, durant la phase initiale de cicatrisation.

Les sutures ont aussi un rôle d'immobilisation des tissus, ce qui favorise le bon déroulement de la cicatrisation. Grâce à la qualité de la fermeture tissulaire le risque de fuite des substituts osseux est limité.

Elles permettent idéalement une cicatrisation de première intention. (139)

### **8.4. L'implantologie et chirurgie endodontique :**

Selon une étude la préparation provisoire du site de l'implant endodontique est définie comme un traitement endodontique transitoire chirurgical visant à régénérer les défauts osseux des dents sans espoir et à préparer le site en vue d'un placement correct de l'implant. L'endodontie provisoire réalisée sur la dent sans espoir avec traitement endodontique préexistant permet de limiter la taille du défaut osseux et de simplifier les procédures de RGB et de GTR. Les résultats du traitement endodontique provisoire ont montré que l'extraction dentaire était une approche moins prévisible. Le traitement provisoire a modifié l'orientation générale des soins dentaires des patients. En résumé, lorsqu'elles sont traitées, ces dents sans espoir remplissent de nombreuses fonctions préventives, biologiques et esthétiques. Les infections périacicales ont été éliminées, les défauts de l'os alvéolaire ont été réparés par une régénération osseuse normale et les anatomies des alvéoles ont été maintenues ou restaurées. (164)

## **Chapitre IX**

# **L'apport des nouvelles techniques en chirurgie endodontique**

### 9.1. Le laser :

La technologie laser est une technique qui a fait ses preuves désormais dans différentes spécialités médicales telles que l'ophtalmologie et la gynécologie. Les lasers ont été introduits en dentisterie il y a environ 15 ans avec plusieurs longueurs d'onde comme le laser Diode 980nm, le Nd-Yag 1064nm, le Nd-Yap 1340nm, l'Er-Yag 2940nm ou le CO2 10600nm.

Différentes applications sont possibles sur les tissus mous et les tissus durs de la cavité buccale. (156)

En chirurgie endodontique laser assistée, seuls les lasers à Erbium (Er-YAG et Er-Cr:YSGG) sont capables de travailler l'os et la dentine sans dommages collatéraux. (157)

#### 9.1.1. L'apport du laser a l'incision :

L'incision peut être réalisée à l'aide d'un laser à CO2 (+- 10 µm) (145), Er-YAG (2940 nm) (146) ou Er, Cr-YSGG (2780 nm) de type Waterlase®. (147)

Le rayonnement du laser Er-YAG est particulièrement bien absorbé par l'eau (chromophore), ce qui le rend efficace à la fois sur les tissus mous et les tissus durs dentaires. L'énergie issue du laser est absorbée par le chromophore, puis convertie en énergie thermique qui produit une vaporisation des tissus. Il en résulte une dislocation et une ablation du tissu cible. Contrairement au laser CO2 qui produit une incision sèche, c'est-à-dire sans saignement, le laser Er-YAG réalise une incision humide (faible saignement), diminuant ainsi le risque de nécrose tissulaire. (146)

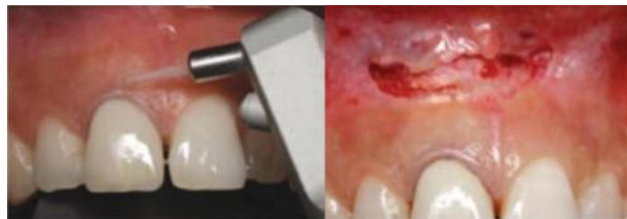

Figure 152 : Incision réalisée à l'aide d'un laser ER-YAG.

#### 9.1.2. L'apport du laser a l'ostéotomie :

Le laser yttrium-aluminium-grenat (Er: YAG), est fortement absorbé dans l'eau et l'hydroxyapatite, provoquant une réaction photo-thermique et photo-ablation. On l'utilise pour l'ostéotomie en raison de nombreux avantages tels que la géométrie de coupe étroite et précision, le risque réduit du laser sur les tissus adjacents, l'effet bactéricide et de détoxification élevé, réduit le saignement du tissu, et l'absence de vibration pendant les procédures.

## Chapitre IX : L'apport des nouvelles techniques en chirurgie endodontique

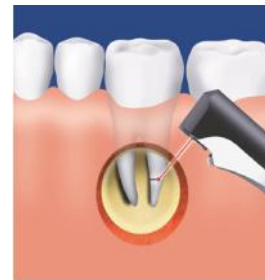En conséquence, la guérison est comparable ou même plus rapide que l'ostéotomie conventionnelle. (155)

### **9.1.3. L'apport du laser a la résection apicale :**

En chirurgie endodontique le travail est effectué à l'aide de la pièce à main miroir pour effectuer la section de l'apex. De nouveau c'est un travail sur tissu dur, seuls l'Er-Cr:YSGG et le laser Er:YAG (mode long pulsé) conviendront pour la résection apicale. L'avantage d'utiliser le laser dans cette indication est de pouvoir effectuer la stérilisation de la cavité d'abord chirurgicale après le curetage ainsi que d'avoir la maîtrise totale du saignement dans la zone opératoire grâce à son mode coagulation.

Il sera ensuite beaucoup plus aisé de faire une obturation rétrograde dans de bonnes conditions d'asepsie, plus que nécessaire dans ces traitements à pronostics souvent incertains. (148)

**Figure 153 : illustration de la résection apicale à l'aide de la pièce à main miroir (PAM 2060 Kavo).**



### **9.1.4. L'apport du laser au curetage:**

L'éviction du tissu de granulation peut également être réalisée à l'aide d'un laser Er-YAG ou Er, Cr-YSGG par vaporisation. Cette méthode présente un intérêt tout particulier lorsque toute la lésion n'a pas pu être retirée à l'aide d'une curette car trop adhérente ou non accessible à la curette. Le laser permet ainsi de finir et de parfaire le curetage, tout en créant une désinfection tissulaire. (154)

### **9.1.5. L'effet du laser sur la douleur postopératoire:**

Payer et al ont montré que la thérapie laser à basse puissance (Les soft lasers ou la Low Level Laser Therapy LLLT) n'avait aucun effet significatif sur la douleur postopératoire. (149)

Dans un essai clinique randomisé à double insu, Kreisler et al. ont évalué l'effet d'une application de LLLT sur la douleur postopératoire après une chirurgie endodontique et ont découvert que cela pouvait être bénéfique pour la réduction de la douleur postopératoire. (150)

Cliniquement, un nombre encore trop faible d'études met en évidence l'intérêt du laser dans le contrôle des douleurs postopératoires. Néanmoins, les résultats récemment obtenus semblent tendre vers une diminution de la douleur chez les patients ayant reçu une dose de laser en postopératoire. La problématique porte sur le fait que dans la plupart des études cliniques réalisées, le choix des lasers et des caractéristiques de l'irradiation ont été fait arbitrairement. (151)

### **9.1.6. Les limites du laser :**

Le coût élevé, l'accès à la zone opératoire peut être un problème avec le système de délivrance existant et le clinicien doit éviter la surchauffe du tissu et prévenir la possibilité d'embolies aériennes produites chirurgicalement qui pourraient être produites par l'excès d'air et d'eau utilisé pendant la procédure. Les lasers Erbium ne peuvent pas enlever les restaurations métalliques. Aucune longueur d'onde unique ne traitera toutes les maladies dentaires (158). Les débris et l'humidité au niveau de la portion apicale préparée peuvent provoquer l'échec de la microchirurgie endodontique, donc c'est primordial de sécher bien avant d'obturer à rétro. (159)

### **9.2. La piézochirurgie :**

La piézochirurgie (chirurgie piézoélectrique) est un nouvel outil de chirurgie osseuse, destiné à terme à remplacer les instruments rotatifs. Elle permet de sectionner les tissus osseux de manière atraumatique à l'aide de vibrations ultrasonores. Les principales caractéristiques des instruments de piézochirurgie comprennent leur capacité à couper l'os de manière sélective sans endommager les tissus mous adjacents, à fournir un champ opératoire clair et à couper sans générer de la chaleur. Cette technique peut être utilisée dans la plupart des étapes de la chirurgie endodontique (ostéotomie, résection apicale..). (152)

#### **9.2.1. Equipement :**

Les dispositifs piézoélectriques sont généralement constitués d'un générateur, d'une pièce à main et pédale connectés au bloc d'alimentation principal, d'une potence pour la fixation du système d'irrigation. (161)

Une solution physiologique de chlorure de sodium à une température d'environ 4°est utilisée pour l'irrigation en créant un jet réglable de 0 à 60 ml/min à travers une pompe péristaltique éliminant les débris de la zone de coupe et maintenant une zone de travail exempte de sang. (162)

L'instrument fonctionne avec ultrasons modulés et peut ainsi générer des micromouvements entre 60 et 200 mm / sec. (162)

Il existe plusieurs modèles de générateurs indiqués pour en chirurgie endodontique. Le dispositif de piézochirurgie fabriqué par Mectron Medical Technology (Carasco, Italie) est le plus utilisé pour les interventions chirurgicales.



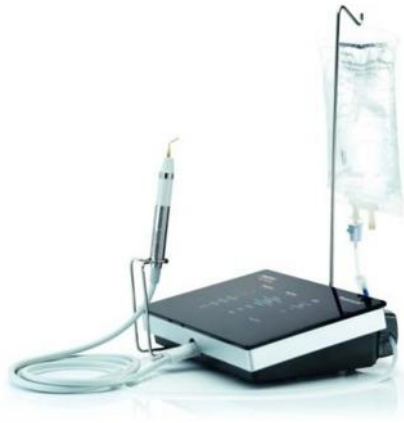

Figure 154 : Générateur Mectron.

Les kits PIEZOSURGERY® (Mectron) sont les plus utilisés en chirurgie endodontique, ils se composent de plusieurs inserts, chaque insert possède une forme particulière qui s'adapte à une situation bien définie. Seule la partie travaillante possède une activité de coupe. Cela signifie que les tissus touchés par l'insert ne présentent aucun risque d'altération. (162)



Figure 155 : Inserts pour l'ostéotomie.



Figure 156 : Inserts pour la préparation à retro.

Leur revêtement peut être :

**Diamanté** : Les inserts sont recouverts d'une couche de diamants spécialement sélectionnés. La granulométrie de la couche diamantée est adaptée au type de traitement. Ces inserts sont dépourvus d'angles vifs, le revêtement diamanté permet la coupe des tissus par micro-abrasion.

**En nitrure de titane** : Un plaquage en nitrure de titane sur les inserts qui traitent l'os, augmente la dureté de la surface, améliore les performances et par voie de conséquence augmente la durée de vie de l'insert. (163)



Figure 157 : Revêtement diamanté.



Figure 158 : Revêtement en nitrure de titane.

## 9.2.2. L'intérêt de la piézochirurgie en chirurgie endodontique :

### 9.2.2.1. L'apport de la piézochirurgie à l'ostéotomie :

La piézochirurgie est utile lorsque l'os doit être coupé à proximité des zones importantes des tissus mous, telles que le nerf dentaire inférieur et le paquet vasculo-nerveux mentonnier, l'effet de coupe sélectif de ces inserts de chirurgie osseuse préserve les tissus mous et prévient tout risque de lésion. (6) (153)



Figure 159 : Insert OT1

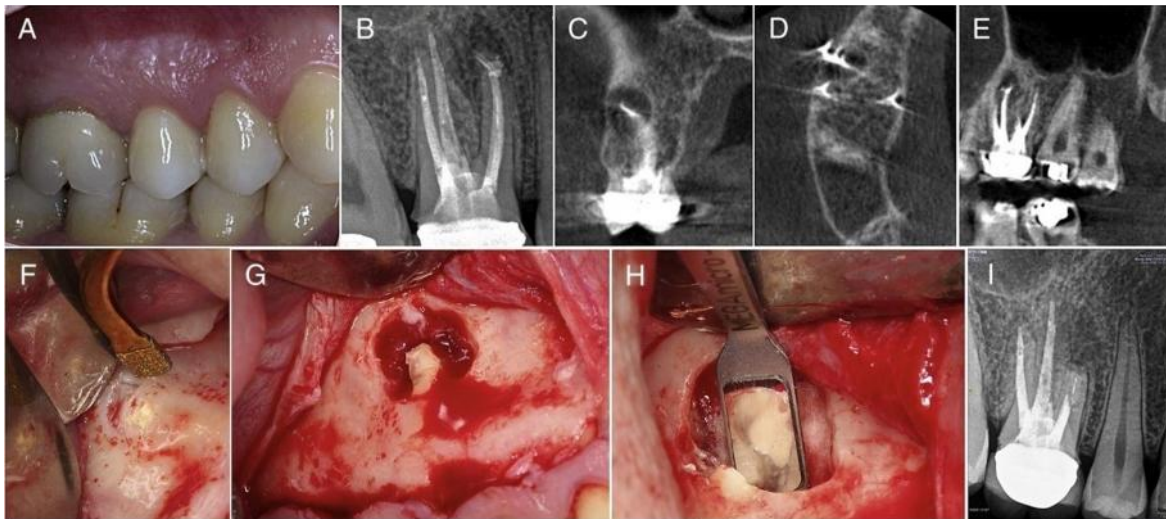


Figure 160 : Étapes d'une chirurgie endodontique ou l'insert OT1 (Mectron) a été utilisé pour l'ostéotomie à proximité du sinus maxillaire (H).

### 9.2.2.2. L'apport de la piézochirurgie dans la résection apicale:

La minimisation de l'angle de biseau lors de la résection radiculaire est l'un des développements les plus importants en microchirurgie endodontique. La piézochirurgie dans la technique moderne permet d'obtenir un angle de biseau peu profond de 0 à 10 avec une instrumentation fine pour exposer moins de tubulis dentinaires. (6) (153)

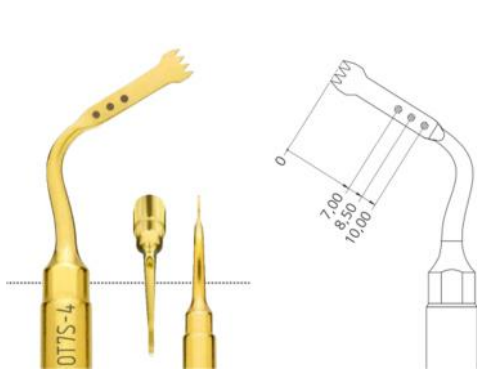


Figure 161 : Insert OT7S-4.

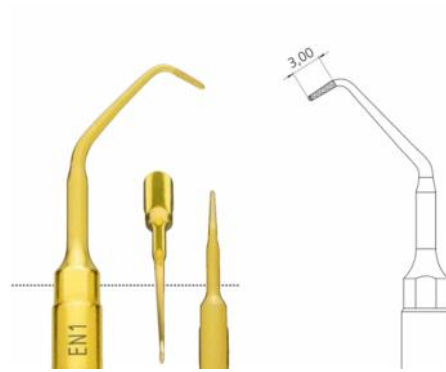

Figure 162 : Insert EN1.

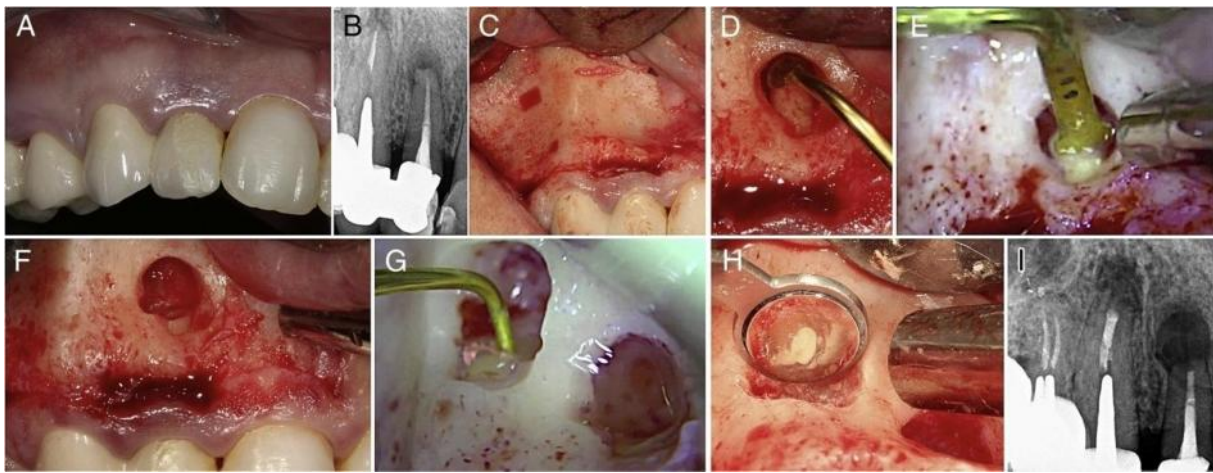


Figure 163 : Étapes d'une chirurgie endodontique où l'insert OT7S-4 (Mectron) a été utilisé pour la résection apicale au niveau de la canine et l'incisive latérale (E), et l'insert EN 1 (Mectron) a été utilisé pour la préparation à rétro de la canine résectionnée (G).

### 9.2.3. Les limites de la piézochirurgie : (160)

#### 9.2.3.1. La vitesse de l'ostéotomie :

La chirurgie piézoélectrique est généralement considérée comme plus lente que l'ostéotomie avec une fraise. Néanmoins, l'amélioration constante de cette nouvelle technologie par les fabricants a conduit à des instruments plus efficaces qui, avec la courbe d'apprentissage du chirurgien, minimisent ce problème.

#### 9.2.3.2. La phase d'apprentissage :

La chirurgie piézoélectrique est associée à une courbe d'apprentissage initiale. Il faut du temps pour apprendre à appliquer une pression minimale afin de permettre à la pointe de vibrer efficacement pendant l'ostéotomie.

#### 9.2.3.3. Le coût :

Le principal inconvénient de piézochirurgie est le coût élevé de l'appareil.

## **Conclusion :**

Les techniques de chirurgie endodontique ont beaucoup évolué au cours des trente dernières années. Les évolutions techniques et technologiques n'y sont pas pour rien. Grâce à ces innovations, l'acte est devenu plus reproductible, et les résultats plus prédictibles.

Beaucoup de praticiens considèrent, en se basant sur leurs observations personnelles, que la chirurgie endodontique est une procédure incertaine, voire aléatoire.

Pourtant, la littérature scientifique démontre assez clairement que lorsque le traitement chirurgical est bien conduit, le pronostic est bon et le taux de succès justifie largement le fait de considérer la chirurgie endodontique comme une thérapeutique à intégrer dans notre arsenal.

De plus, cette technique chirurgicale, très aléatoire à ses débuts, a bénéficié d'une révolution grâce à l'imagerie tridimensionnelle (Cone Beam), la micro instrumentation précise et peu délabrante (micro-instruments inserts ultrasoniques...) et aux aides optiques (microscope opératoire...), ainsi que sur des études approfondies, débouchant sur de nouveaux matériaux (Biocéramique...), la faisant figurer aujourd'hui comme une alternative sûre et éprouvée.

Le retraitement par voie chirurgicale est dorénavant possible. Il ne s'agit plus de chirurgie endodontique, mais bien d'endodontie chirurgicale.

Il ne faut toutefois pas tomber dans la facilité et penser que la chirurgie est une solution universelle, car ce n'est pas le cas.

Un acte chirurgical reste plus compliqué qu'un acte par voie orthograde. Et malgré le fait que l'on peut accéder désormais au canal sur toute sa hauteur, la qualité de la désinfection et la possibilité d'obturer toutes les complexités d'un système endodontique restent inférieures à ce que l'on peut obtenir par la voie orthograde.

## Les annexes :

### Annexe 1 :

## Cardiopathies a risque

<b>Groupe A :</b> <b>Cardiopathies à haut risque</b>	<b>Groupe B :</b> <b>Cardiopathies à risque moins élevé</b>
<ul style="list-style-type: none"><li>• <u>Prothèses valvulaires</u> (mécaniques, homogreffes ou bioprothèses)</li><li>• <u>Cardiopathies congénitales cyanogènes non opérées et dérivations chirurgicales</u> (pulmonaire-systémique)</li><li>• <u>Antécédents d'endocardite infectieuse</u></li></ul>	<ul style="list-style-type: none"><li>• <u>Valvulopathies</u> : IA, IM, RA,</li><li>• <u>PVM</u> avec IM et/ou épaissement valvulaire</li><li>• <u>Bicuspidie aortique</u></li><li>• <u>Cardiopathies congénitales non cyanogènes sauf CIA*</u></li><li>• <u>Cardiomyopathie hypertrophique obstructive</u> (avec souffle à l'auscultation)</li></ul>

### Annexe 3 :

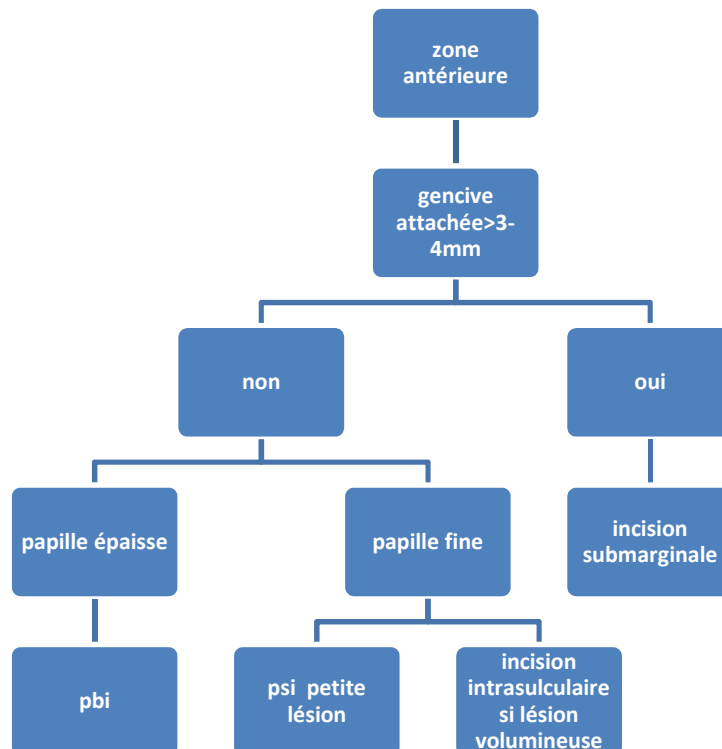
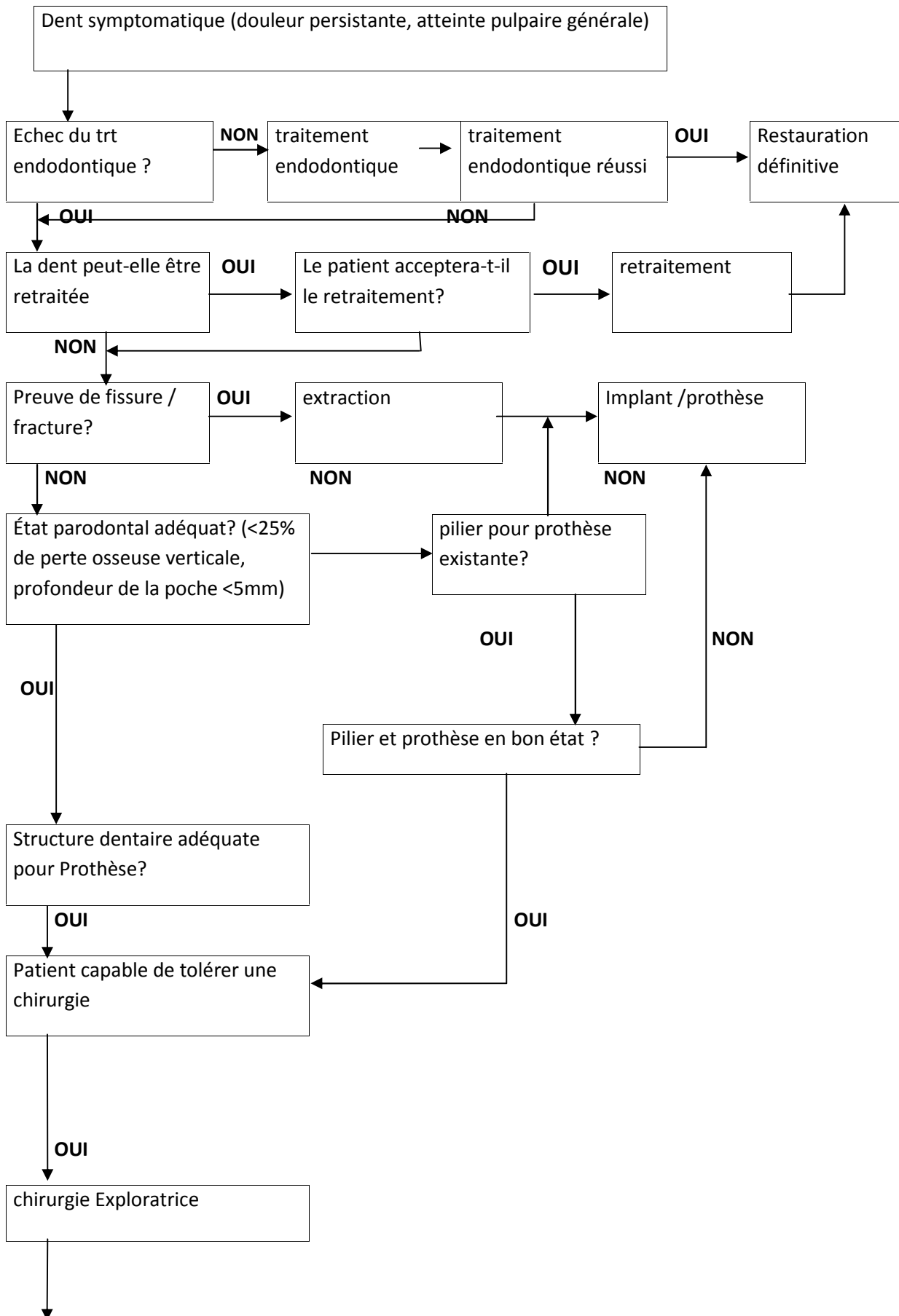
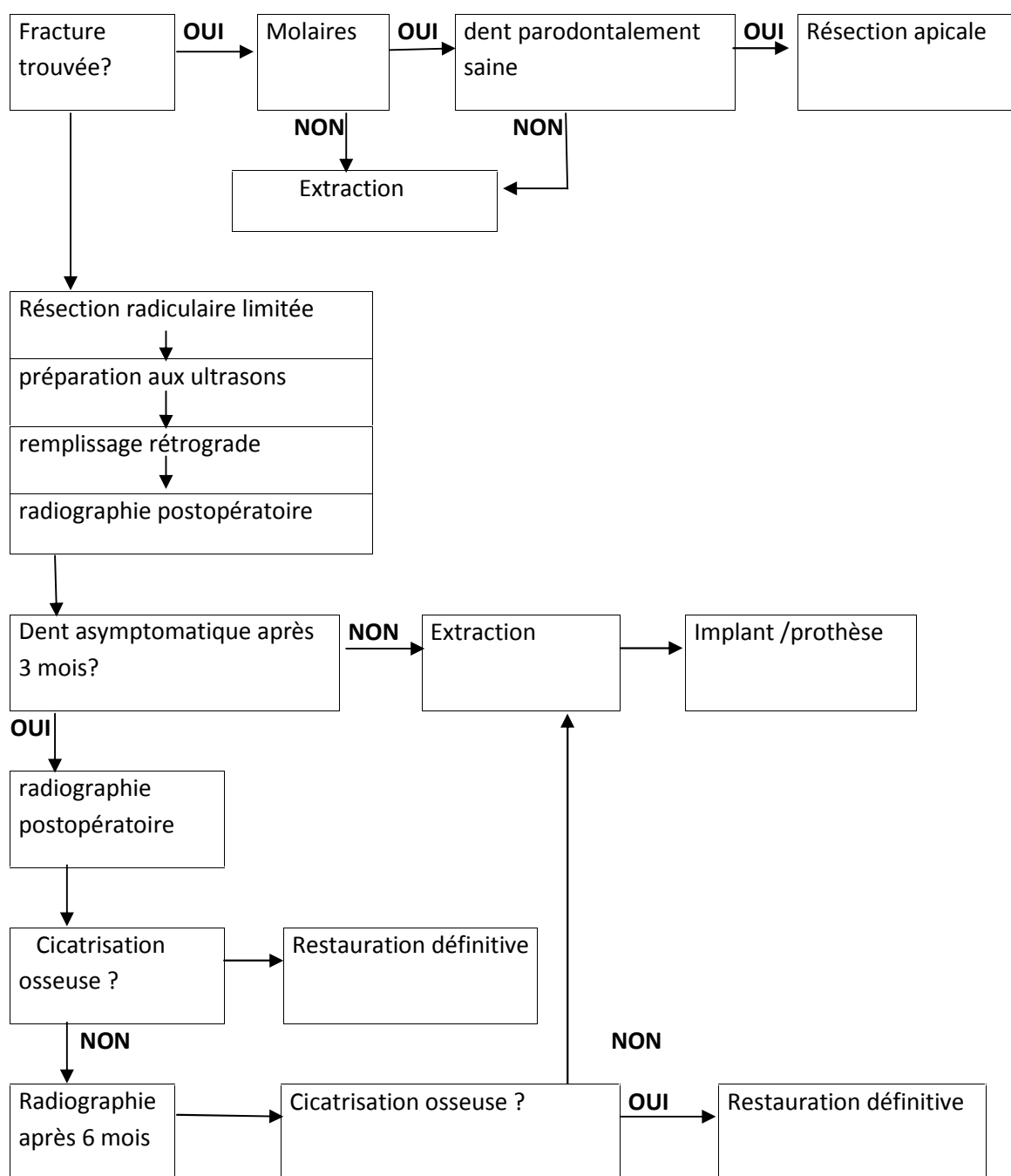


Tableau: Technique d'incision de choix en secteur antérieur (d'après VON ARX et coll,20

## Annexe 2 : Les données de la recherche :

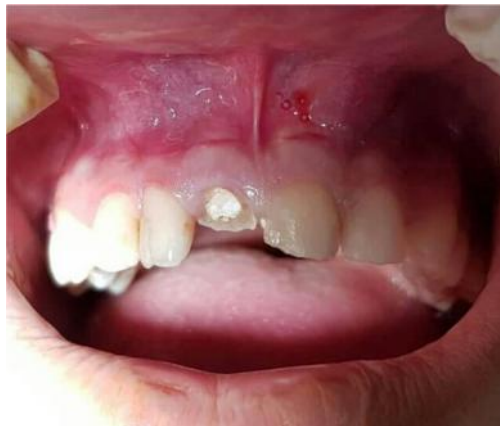



## **Cas clinique.**

Le patient A.T, âgé de 25ans, ne présentant aucune maladie d'ordre générale , s'est présenté le 31 décembre 2018 à la clinique Zabana de Blida.

L'examen clinique a révélé la présence de symptomatologie au niveau de la 11 et la 21. Les percussions et la palpation du fond du vestibule étaient positives, la 21 présente une dyschromie et une mobilité pathologique de degré 1 et la 11 présente une fracture.



L'examen radiologique a révélé la présence d'une image radioclaire dans la région périapicale de la 11 et la 21, un élargissement désmodontal et une discontinuité de la lamina dura tout au long de la face distale de la racine de la 21 et une obturation canalaire au niveau de la 11.

Le diagnostic positif posé est : parodontite apicale chronique d'origine traumatique au niveau de la 11.

Les étapes cliniques :

### **Première séance (étape pré-opératoire) :**

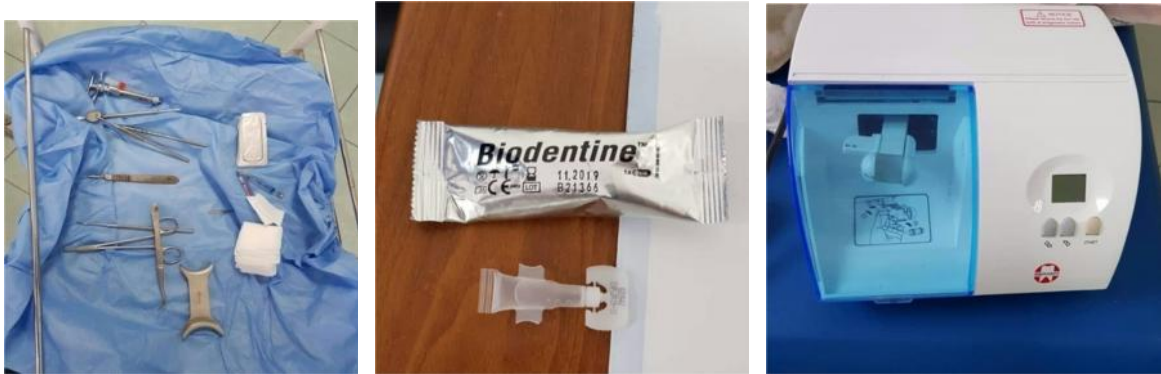- Prise d'une Radio préopératoire.
- Réalisation des testes de vitalité.
- Percussion axiales , transversales et palpation du fond de vestibule.
- Le sondage
- Motivation du patient à l'hygiène.

### **Deuxième séance (étape chirurgicale) :**

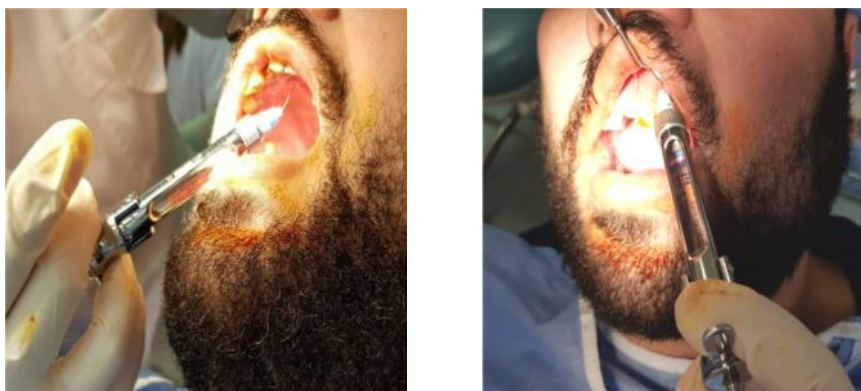**1) Préparation du patient :** Préparation psychique et explication de procédure chirurgicale, installation au fauteuil, champ opératoire.



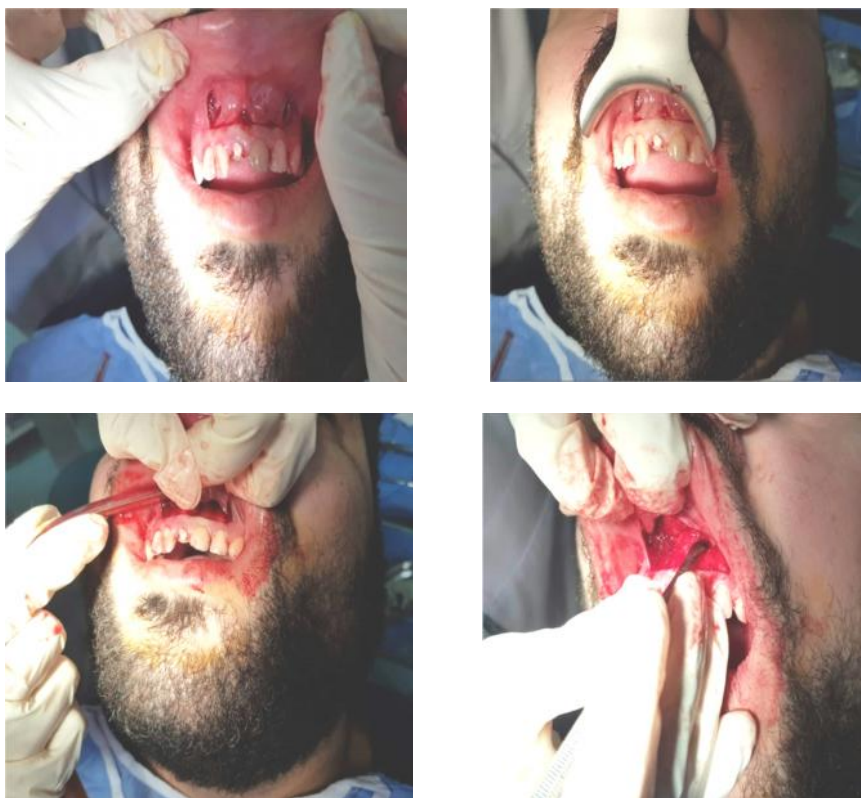**2) Préparation du matériels et matériaux :**



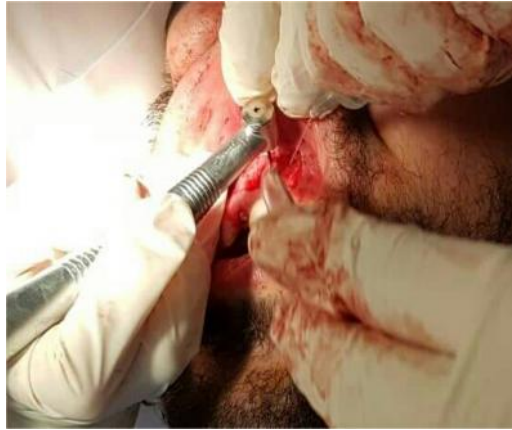**3) Anesthésie para apicale :**



**4) Incision et décollement du lambeau :**



**5) Ostéotomie, irrigation au sérum physiologique :**



**6) Curetage de la lésion**

**7) Hémostase**

**8) Résection apicale**

**9) Préparation canalaire à retro**

**10) Obturation canalaire avec Biodentine**

**11) Repositionnement de lambeau et suture**

**12) Prescription et conseils post-opératoire**

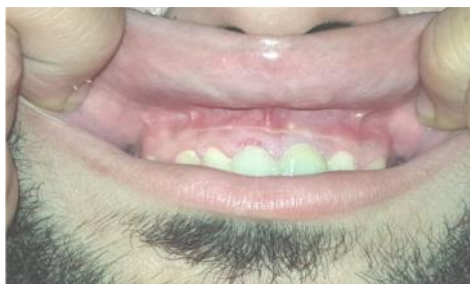**Troisième séance( contrôle) :**

Après une semaine de la procédure chirurgicale, le patient est revenu pour un contrôle où on a inspecté une cicatrisation gingivale moyenne, sans signes cliniques ou symptomatologique.

L'ablation du fil de suture est faite.

**Quatrième séance ( deuxième contrôle) :**

Un deuxième contrôle clinique et radiologique 7 mois après la chirurgie montrant une bonne cicatrisation gingivale et une cicatrisation osseuse complète avec disparition de la lésion osseuse périapicale.



## **Bibliographies:**

- 1-European Society of Endodontology, 2006
- 2- Historical Perspective in Surgical Endodontics. Mohammed Mustafa .December2016
- 3- Ancient Greek terminology in pediatric surgery: about the word meaning .Michael Soutis 2006
- 4- pathways of the pulp Stephen Cohen, Richard C. Burus 6th editions. Chapitre 19
- 5 -Endodontie principe et pratique de Mahmoud Torabinejad , Richard E. Walton ,A. Fouad ,Gérard Lévy 2016
- 6- Endodontie :Stéphane SIMON | Pierre MACHTOU | Wilhelm-Joseph PERTOT 2012
- 7- Endodontie de A à Z. Stéphane SIMON 2018
- 8- Apical surgery: A review of current techniques and outcome.
- 9-principles of endodontic surgery chapitre 17, RICHARD .E WALTON ,
- 10-la chirurgie périapicale, G.SAUVEUR.M.MESBAH , 2008
- 11- pratique quotidienne et formation complémentaire dent invaginée(dens invaginatus) ,Manuel Baumgart , Stefan Hanni Beat Suter,Markus Schaffner , Adrian Lussi ;2009
- 12- surgical endodontics I.R.MATTEW,
- 13-la chirurgie endodontique tout simplement ; BERTRAND KHAYAT ET GUILLAUM JOUANNY 2016.
- 14- pathogenèse des lésion périapicales ; LASFARGUES ,PIERRE MACHTOU
- 15-endodontic chirurgicale une chance supplémentaire Bertrand Khayat,Jean-Charles Michonneau 2010
- 16-chirurgie periradiculaire :donnees actuelles pierre dratwicki 7 décembre 2009
- 17- Endodontie chirurgicale ;Jean-Pierre Camus ,1998
- 18- retraitement endodontique et endodontie chirurgicale, deux thérapeutique complémentaire Frédéric Bukiet 2011
- 19- Endodontic Surgery Stuart E. Lieblch, DMDa,b,\* 2012
- 20- Accuracy of estimation of dental treatment need in special care patients. J Den Hennequin M, Faulks D, Roux D. 2000
  
- 21- Extraction or conservation: how to make a decision Nimol TAUCH Marc DANAN 2013
- 22- Outcome of surgical endodontic treatment performed by a modern technic : a meta-analysis of literature.J Endod. 2009 Nov; 35(11: 1505-11. Epub 2009 Sep 20)
- 23- Calgary-Cambridge Guide to communication : Process skills
- 24-Prise de décision en chirurgie endodontique 10 points clés en Endodontie : Chirurgie Endodontique, Indications et protocole chirurgical. Dr Nicolas Cohen, Dr Thierry Roos. 2016
- 25- NewTom [Internet]. Cone beam New Tom <http://www.newtom.it/fr/produits/newtom-vgi-evo>
- 26-Guide pratique de la chirurgie parodontale francois vigouroux 2011 p :70,71,72,74
- 27-Micro-endodontic surgery - Part 1: Surgical rationale and modern techniques HC Seedat<sup>1</sup>; PJ van der Vyver<sup>II</sup>; FA de Wet<sup>III</sup> avril 2018
- 28-Incisions et sutures Auteur :Jean-François GAUDY | Christophe BILWEIS | Bernard LAZAROO | Françoise TILOTTA | 06-2007 p :48
- 29-Endodontic surgery dr ibrahem gamal 27 /06/2014
- 30-Microsurgery in Endodontics, Syngcuk Kim DDS, PhD, MD,Samuel Kratchman DMD,
- 31-Tissue conservation in endodontic microsurgery Bertrand KHAYAT, Jean-Charles MICHONNEA

- 32-The microscope and endodontics Syngcuk Kim, DDS, MPhil, PhD, MD(hon)a,Seungho Baek, DDS, PhD Dent Clin N Am 48 (2004) 11–18
- 33-Biologic response of local hemostatic agents used in endodontic microsurgery; Youngjune Jang, Hyeon kim, Byoung-Duck Roh,Euiseong Kim 2014
- 34-Modern endodontic surgery concepts and practice: a review Syngcuk Kim, Samuel Kratchman 2006
- 35-Hemostatiques chirurgicaux ; haut autorité de santé juin 2011
- 36-Gamme Surgicel®,hémostatique de contact, octobre 2006
- 37-Pansements Alginate de calcium hémostase, utilisation hors bloc opératoire décembre2017
- 38- Platelet-rich fibrin (PRF):a second generation platelet concentrate. Part 1:technological concepts and evolution. Oral Surg Oral Med Oral pathol Oral Radiol Endod Dohan DM , Choukroun J,Diss A, Dohan SL,Dohan AJ, Mouhyi J, Gogly B. 2006
- 39-Role of platelet rich fibrin in wound healing : a critical review; NAIK et al, 2013
- 40-jain, P., Current therapy in endodontics. 2016: John Wiley & Sons. Chapter 9
- 41-Torabinejad, M., A. Fouad, and R.E. Walton, Endodontics-e-book: Principles and practice. 2014: Elsevier Health Sciences. Page:813.814
- 42-Dorn SO, Gartner AH. Retrograde filling materials: a retrospective success-failure study of amalgam, EBA, and IRM. J Endod. 1990;16(8):391-3.
- 43-Civjan S, Huget EF, Wolfhard G, Waddell LS. Characterization of zinc oxide-eugenol cements reinforced with acrylic resin. J Dent Res. 1972;51(1):107-14.
- 44-Oynick J, Oynick T. A study of a new material for retrograde fillings. J Endod. 1978;4(7):203-6.
- 45-Walivaara DA, Abrahamsson P, Fogelin M, Isaksson S. Super-EBA and IRM as rootend fillings in periapical surgery with ultrasonic preparation: a prospective randomized clinical study of 206 consecutive teeth. Oral Surg Oral Med Oral Pathol Oral Radiol Endod. 2011;112(2):258-63
- 46-Zhu Q, Safavi KE, Spangberg LS. Cytotoxic evaluation of root-end filling materials in cultures of human osteoblast-like cells and periodontal ligament cells. J Endod. 1999;25(6):410-2.
- 47-Rubinstein RA, Kim S. Long-term follow-up of cases considered healed one year after apical microsurgery. J Endod. 2002;28(5):378-83.
- 48-R.A. Rubinstein, S. Kim. Short-term observation of the results of endodontic surgery with the use of a surgical operation microscope and Super-BA as root-end filling material. J Endod. 1999;25(1):43-8.
- 49-Wang Z. Bioceramic materials in endodontics. Endodontic Topics. 2015;32:3-30.
- 50-L'agrégat de trioxyde minéral (MTA)en chirurgie apicale – une histoireà succès.pdf>.2016.
- 51-Torabinejad M, P.M.s., Mineral trioxide aggregate: a comprehensive literature review – Part II: Leakage and biocompatibility investigation. J Endod 2010, Feb;36(2):190–202.
- 52-Kohli, M.R., et al., Outcome of Endodontic Surgery: A Meta-analysis of the Literature-Part 3: Comparison of Endodontic Microsurgical Techniques with 2 Different Root-end Filling Materials. J Endod, 2018. 44(6): p. 923-931.
- 53-Parirokh M, T.M., Mineral trioxide aggregate: a comprehensive literature review – Part III: Clinical applications, drawbacks, and mechanism of action. J Endod2010,Mar;36(3):400–413.
- 54-Shin, S., et al., MTA and Bioceramic Root End Filling Materials. Microsurgery in Endodontics, First Edition, 2018: p. 91-99.

- 55-Goel, M., S. Bala, and G. Sachdeva, Comparative Evaluation Of MTA, Calcium Hydroxide And Portland Cement As A Root End Filling Materials: A Comprehensive Review. *Indian Journal of Dental Sciences*, 2011. 3
- 56-Chi-Jr Hung a, b., Chia-Tze Kao a,b, Ming-Yuo Shie c\*y, and b.y. Tsui-Hsien Huang a, Comparison of host inflammatory responses between calcium-silicate base material and intermediate restorative material. Association for Dental Sciences of the Republic of China. Published by Elsevier Taiwan LLC. All rights reserved., 21 July 2013.
- 57-Bernabé et al. and J.E.G.-F. P.F. Bernabé, W.C. Rocha, M.J. Nery, J.A. Otoboni-Filho, E. Dezan-Junior, Histological evaluation of MTA as a root-end filling material. 2007.
- 58-Hargreaves, K.M. and L.H. Berman, Cohen's pathways of the pulp. 2015: Elsevier Health Sciences.
- 59-Giovanna Gandolfi, C., Apical surgery vs apical surgery with simultaneous orthograde retreatment: A prospective cohort clinical study of teeth affected by persistent periapical lesion *Chirurgia apicale vs Chirurgia apicale con ritrattamento ortogrado simultaneo: studio clinico prospettico di coorte*. 3 May 2018
- 60-Thomas, R.J.M.B.M., Surgical Root Perforation Repair with Guided Tissue Regeneration: A Case Report. *Dental Update*, March 20, 2018.
- 61-DRATWICKI, P., CHIRURGIE PERIRADICULAIRE : DONNEES ACTUELLES. 2009.
- 62-Camilleri J. Investigation of Biodentine as dentine replacement material. *J Dent*. 2013;41(7):600-10.
- 63-Lee BN, Lee KN, Koh JT, Min KS, Chang HS, Hwang IN, et al. Effects of 3 endodontic bioactive cements on osteogenic differentiation in mesenchymal stem cells. *J Endod*. 2014;40(8):1217-22.
- 64-Caron G, Azerad J, Faure MO, Machtou P, Boucher Y. Use of a new retrograde filling material (Biodentine) for endodontic surgery: two case reports. *Int J Oral Sci*. 2014;6(4):2503
- 65-Camilleri J, Sorrentino F, Damidot D. Investigation of the hydration and bioactivity of radiopacified tricalcium silicate cement, Biodentine and MTA Angelus. *Dent Mater*. 2013;29(5):580-93.
- 66-Shinbori N, Grama AM, Patel Y, Woodmansey K, He J. Clinical outcome of endodontic microsurgery that uses EndoSequence BC root repair material as the root-end filling material. *J Endod*. 2015;41(5):607-12.
- 67-Nair U, Ghattas S, Saber M, Natera M, Walker C, Pileggi R. A comparative evaluation of the sealing ability of 2 root-end filling materials: an in vitro leakage study using *Enterococcus faecalis*. *Oral Surg Oral Med Oral Pathol Oral Radiol Endod*. 2011;112(2):e74-7.
- 68-Shokouhinejad N, Nekoofar MH, Ashoftehyazdi K, Zahraee S, Khoshkhounejad M. Marginal adaptation of new bioceramic materials and mineral trioxide aggregate: a scanning electron microscopy study. *Iran Endod J*. 2014;9(2):144-8.
- 69-Ma J, Shen Y, Stojicic S, Haapasalo M. Biocompatibility of two novel root repair materials. *J Endod*. 2011;37(6):793-8.
- 70-Hirschman WR, Wheeler MA, Bringas JS, Hoen MM. Cytotoxicity comparison of three current direct pulp-capping agents with a new bioceramic root repair putty. *J Endod*. 2012;38(3):385-8.
- 71-Damas BA, Wheeler MA, Bringas JS, Hoen MM. Cytotoxicity comparison of mineral trioxide aggregates and EndoSequence bioceramic root repair materials. *J Endod*. 2011;37(3):372-5.
- 72-Lovato KF, Sedgley CM. Antibacterial activity of endosequence root repair material and proroot MTA against clinical isolates of *Enterococcus faecalis*. *J Endod*. 2011;37(11):15426

- 73-El Sayed M, Saeed M. In vitro comparative study of sealing ability of Diadent BioAggregate and other root-end filling materials. *J Conserv Dent.* 2012;15(3):249-52
- 74-Ingle's endodontics6 (Johni. Ingle, Leif K. Bakland, J. Craig Baumgrtner )
- 75-Emploi des vasoconstricteurs en odonto-stomatologie Recommandations.
- 76- (KACARSKA, STEFANOVSKI, 2011)
- 77-VELVART, PETERS et PETERS, 2005a)
- 78- (VON ARX, SALVI, 2008)
- 79- (VON ARX et coll, 2009)
- 80- Flap design: New perspectives in periapical surgery (Dr. María Peñarrocha Diago 2017)
- 81- Cohen's Pathways of the Pulp Expert Consult11th Edition: Kenneth Hargreaves Louis Berman
- 82- Flap Designin Endodontic Microsurgery Francesco Maggiore and FrankSetzer 2017.
- 83- (MERINO, 2009)
- 84- MORROW, RUBINSTEIN, 2002)
- 85- Osteotomy , *Francesco Maggiore and Syngcuk Kim*
- 86-Arens DE, Adams WR, DeCastro RA, Maestroni F, Laurichesse J-M, Laurent É. Chirurgie endodontique. Paris: Éditions
- 87- Mental Nerve Management *Paula Mendez-Montalvo, Fouad Al-Malki, and Syngcuk Kim*
- 88-Maxillary Posterior Surgery, the Sinus, and Managing Palatal Access *Garrett Guess and Samuel Kratchman*
- 89-La résection apicale dans la région du sinus maxillaire T. Bernhart, C. Ulm, P. Solar, O. Dörtbudak et G. Watzek
- 90-TORABINEJAD M.,WALTON RE.,Endodontics Principles and Practice, Saunders Elsevier.4Th edition ,2009 p:409
- 91-Morrow SG, Rubinstein RA. Endodontic surgery. In: Ingle Bakland. Endodontics. 5è édition. Hamilton, Ontario: BC Decker Inc., 2002 :692
- 92-Hoskinson AE. Hard tissue management: osseous access, curettage, biopsy and root isolation. *Endod Topics.* 2005; 11
- 93-Piette, E. and M. Goldberg, La dent normale et pathologique. 2001: De Boeck Supérieur.
- 94- De Paolis G, V.V., Prencipe M, Milana V, Plotino G., Ultrasonics in endodontic surgery: a review of the literature. *Annali di Stomatologia.* 2010.
- 95-Practice, M.C., endodontic treatment, retreatment and surgery 2016
- 96- Floratos, S., S. Kim, and S. Kratchman, Ultrasonic Root End Preparation. *Microsurgery in Endodontics, First Edition, 2018: p. 83-89*
- 97-Tsesis, I., Complications in endodontic surgery: prevention, identification and management. 2014: Springer.
- 98-Flouriot\_FR, D.S.D., <Septodont\_BioRoot RCS\_Dr Simon\_Dr Flouriot\_FR.pdf>. 2016.
- 99- KHAYAT, P.D.G.J.E.D.B.G., La chirurgie endodontique. LE 6 JUILLET 2011
- 100-. Albrektsson, T. & Johansson, C. Osteoinduction, osteoconduction and osseointegration. *Eur. Spine J.* 10, S96–S101 (2001)
- 101- . Colombier, M.-L., Lesclous, P. & Tulasne, J.-F. La cicatrisation des greffes osseuses. */data/revues/00351768/01060003/157/* (2008).
- 102-. Les greffes osseuses en implantologie. Available at: <http://www.eidparis.com/publications/implantologie/greffes-osseuses.htm>.
- 103-Miron, R. J. *et al.* Osteoinductive potential of a novel biphasic calcium phosphate bon

- graft in comparison with autographs, xenografts, and DFDBA. *Clin. Oral Implants Res.* 27, 668–675
- 104-. Colat-Parros, J. & Jordana, F. Les substituts osseux. *Société Francoph. Biomatériaux Dent.* (2009).
- 105- Le PRF comme alternative aux biomatériaux de comblement osseux Nicolas Mathey 2018
- 106- la régénération osseuse guidée Dr Raphael Bettach. Clinic focus
- 107--La régénération tissulaire guidée en endodontie (1ère et 2e partie)
- 108- Le PRF en implantologie dentaire Richard Aurélien Rakotoarison<sup>1,\*</sup>, Andrianony Emmanuel Rakotoarivony<sup>2</sup>, Andriarimanana Hery Nirina Rakotoarisoa<sup>3</sup>, Allain Razakatiana<sup>4</sup>, Simone Rakoto Alson, Olivat Aimée Rakoto Alson<sup>5</sup> 2013
- 109--Flap Reposition and Suturing *Francesco Maggiore and Meetu Kohli*
- 110-Microsurgery in Endodontics *Syngcuk Kim, DDS, PhD, MD(Hon) Samuel Kratchman, DMD 2018*
- 111- Guided Tissue Regeneration in Endodontic Microsurgery *Garrett Guess and Samuel Kratchman 2018*
- 112- Guidelines for Surgical Endodontics . Royal College of Surgeons Faculty of dental surgery
- 113- Pain and swelling in periapical surgery. A literature update. *Med Oral Patol Oral Cir Bucal*; Garcia B, Larrazabal C, Penarrocha M . 2008;13(11):E726–9
- 114- Kanlayanaphotporn R, Janwantanakul P. Comparison of skin surface temperature during the application of various cryotherapy modalities. 2005.
- 115- TORABINEJAD M. HIGA R. MCKENDRY D. PITT FORD T. Dye leakage of four root end filling materials: effects of blood contamination. 1994
- 116- Recommandations de l'AFSSAPS, Prescription des antibiotiques en pratique bucco dentaire. 2011.
- 117- Ingle JI, Bakland LK, Baumgartner JC. Ingle's endodontics 6. 6th ed. 2008.
- 118- Bergenholtz G, Hørsted-Bindslev P, Reit C, éditeurs. Textbook of endodontology. 2eme édition. 2010.
- 119- [www.endodontielaval.com.soins-chirurgie.php](http://www.endodontielaval.com.soins-chirurgie.php)
- 120- [www.cneco.education](http://www.cneco.education). 2017, page 2-3.
- 121- Pratique du traitement de la douleur. Institut upsa de la douleur, page 59.
- 122- Hargreaves K, Abbott PV. Drugs for pain management in dentistry.. *Australian Dental Journal Medications Supplement* . 2005 Dec;50(4 Suppl 2):S14-22.
- 123-.. Prescription des anti-inflammatoires en chirurgie buccale chez l'adulte (*Med Buccale Chir Buccale* 2008;14:129-59.
- 124- Davey P, Marwick CA, Scott CL, Charani E, McNeil K, Brown E, Gould IM, Ramsay CR, Michie S. Interventions to improve antibiotic prescribing practices for hospital inpatients. Version published: 30 April 2013.
- 125- Daniel A. Haas, BSc, DDS, BScD, PhD, FRCD(C). An Update on Analgesics for the Management of Acute Postoperative Dental Pain. *J Can Dent Assoc* 2002; 68(8):476-82.
- 126- Pefiarrocha M, Garcia B, Marti E, Balaguer J. Pain and swelling after periapical surgery in 60 patients. *J Oral Maxillofac Surg.* 2006;64:429-33
- 127-Recommandations pour la prescription des anti-inflammatoires en chirurgie buccale chez l'adulte, médecine buccale chirurgie buccale, VOL. 14, N° 3 2008, page 130-133.
- 128- Jin GC, Kim KD, Roh BD, Lee CY, Lee SJ. Buccal bone plate thickness of the Asian people. *J Endod.* 2005;31(6):430-4.

- 129- Bahn SL. Glucocorticosteroids in dentistry. *J Am Dent Assoc.* 1982;105:476-81.
- 130- Agence Française de Sécurité Sanitaire des Produits de Santé, Juillet 2011, page 14-17.
- 131- Prognosis of Endodontic Microsurgery *Meetu Kohli and Euseong Kim*
- 132- La chirurgie orale-Editions CdP Tarragano, H., et al. 2015: Initiatives Sante.
- 133- Résection apicale avec utilisation d'IRM® et dumicroscope opératoire: étude rétrospective de 122 cas. *Médecine Buccale ChirurgieBuccale* Wdowik, S., A. Godard, and P. Limbour, , 2016. 22(3): p. 163-171
- 134- KIM, KRATCHMAN, 2006
- 135- GLICKMAN, HARTWELL, 2008
- 136-Complications, errors, and surgical ethics. *Angelos P World J Surg.* 2009;33(4):609–11.
- 137- Complications in Endodontic Surgery. Prevention, identification and management. Berlin: Springer; 2014.
- 138-Roberto Pippi, Post-Surgical clinical Monitoring of soft tissu wound healing in periodontal and implant surgery, 2017.07.18
- 139- Philippe Bouchard , Parodontologie Dentisterie implantaire; 2016 chapitre :4 ;p(20-22), chapitre :13 p(111)
- 140- Thèse : Etude du taux de succes des chirurgies endodontiques au CHU de Toulouse Ranguell 2016
- 141- Drs. Francisco Javier Jiménez Enriquez , Jorge Paredes Vieyra , and Fabian Ocampo Acosta, Relationship between clinical and hisopathologic findings of 40 periapical lesions, discuss the clinical and histopathological finding of periapical inflammatory lesion treated by endodontic surgery ( *Endodontic practice; volume 8*)
- 142- Thomas von Arx ,L'agrégat de trioxyde minéral (MTA) en chirurgie apical- une histoire à succès, 2016
- 143- Richard Aurélien Rakotorison ;Andrianony Emmanuel Rakotoarivony ; Andriarimanana Hery Nirina Rakotoarisoa ; Allain Razakatiana ; Simone Rakoto Alson ; Olivat Aimée Rakoto Alson, Le PRF en implantologie dentaire : une technique prometteuse à Madagascar ?, 2013
- 144- Katherine Semennokova , Ahu , Pierre Colon , Pu-PH, Nelly Pradelle-Plasse, Les ciments tricalciques Exemple du matériau Biodentine partie 1- présentation, composition et propriétés ;, MCU-PH , Biomatériaux cliniques vol1 october 2016.
- 145- Robert A. Convisar. Principles and Practice of Laser Dentistry. 2010.
- 146- A. Reyhanian, S. Parker& J. Moshonov. The use of the erbium yttrium aluminium garnet (2,940 nm) in a laser-assisted apicectomy procedure. 2008.
- 147- Rosenberg SP. The use of erbium, chromium:YSGG laser in microdentistry. 2003.
- 148- Julien KUHN. LES INDICATIONS DES LASERS EN MEDECINE DENTAIRE. P : 140-141. 2010.
- 149- Payer M, Jakse N, Pertl C, Truschnegg A, Lechner E, Eskici A. The clinical effect of LLLT in endodontic surgery: a prospective study on 72 cases. *Oral Surg Oral Med Oral Pathol Oral Radiol Endod* 2005 Sep;100(3):375-379.
- 150- Kreisler MB, Haj HA, Noroozi N, Willershausen Bd. Efficacy of low level laser therapy in reducing postoperative pain after endodontic surgery - a randomized double blind clinical study. *Int J Oral Maxillofac Surg.* 2004.
- 151- Management of postoperative pain in oral surgery : advantages and limitations of laser assistance. 2011.



- 152- Abella F, de Ribot J, Doria G, Duran-Sindreu F, Roig M. Applications of piezoelectric surgery in endodontic surgery: a literature review. 2013.
- 153- Paula Mendez-Montalvo, Fouad Al-Malki, and Syngcuk Kim. Mental Nerve Management
- 154- A. Reyhanian, S. Parker, J. Moshonov. The use of the erbium yttrium aluminium garnet (2,940 nm) in a laser-assisted apicectomy procedure. 2008.
- 155- Dragana Gabric Panduric, Ivona Bago Juric, Svetozar Music, Krešimir Molčanov, Mato Sušić, Ivica Anic. Morphological and Ultrastructural Comparative Analysis of Bone Tissue After Er:YAG Laser and Surgical Drill Osteotomy. 2014.
- 156- Amandine Para. Illustration of the effects of Diode and Nd-Yag lasers in endodontics and surgery. 2015.
- 157- Amandine Para. Gestion des résections apicales assistée au laser. 2014.
- 158- Soujanya, E., et al., Endodontic microsurgery: An overview. Dentistry and Medical Research, 2015.
- 159- Rai, V.K., et al., Lasers in endodontics. International Journal of Oral Care and Research, 2015.
- 160- Philippe Hennet. Piezoelectric Bone Surgery: A Review of the Literature and Potential Applications in Veterinary Oromaxillofacial Surgery. 2015.
- 161- Lobna Abdel Aziz Aly. Piezoelectric surgery: Applications in oral & maxillofacial surgery. 2018.
- 162- Stübinger, S., Kuttenger, J., Filippi, A., Sader, R., & Zeilhofer, H.-F. Intraoral Piezosurgery: Preliminary Results of a New Technique. Journal of Oral and Maxillofacial Surgery. 2005.
- 163- [www.mectron.fr](http://www.mectron.fr)
- 164- Rass MA. J Implantol Oral. Traitement endodontique provisoire pour la régénération alvéolaire des dents sans espoir infectées avant le traitement implantaire. 2010.

## **Résumé :**

La microchirurgie endodontique occupe aujourd'hui une place primordiale dans l'arsenal thérapeutique du chirurgien dentiste permettant de prolonger la durée de vie d'une dent autrement condamnée sur l'arcade.

Les objectifs de la chirurgie apicale sont alors d'éliminer le tissu mou pathologique, réséquer l'apex, et réaliser une obturation à rétro étanche et biocompatible.

L'introduction du microscope chirurgical et des instruments ultrasoniques et de microchirurgie ont apportés la possibilité de réaliser une préparation non délabrante sur le plan dentaire et osseux, de plus de nouveaux matériaux d'obturation sont introduits en place sur le marché, tel que le MTA<sup>®</sup> qui permet de garantir l'étanchéité de l'obturation à rétro et même une cicatrisation apicale.

La chirurgie endodontique est maintenant bien codifiée, son taux de succès se rapprochant de celui de l'endodontie conventionnelle.

## **Summary :**

Endodontic microsurgery take an important place in the endodontic treatment. The main aim is to maintain tooth on the dental arch.

The objectives of apical surgery consists of suppression of the pathological soft tissue, resect the apex, and provide an adequate apical seal.

The introduction of the dental operating microscopes, the ultrasonic and microsurgical instruments have made it possible by reducing the removal of healthy bone and dental structure.

Moreover, new filling materials are introduced into the market, such as the MTA<sup>®</sup>, with excellent sealing ability, biocompatibility and even apical healing which improves the prognosis.

Endodontic surgery is now well codified, with a success rate close to that of conventional endodontic.