

REPUBLIQUE ALGERIENNE DEMOCRATIQUE ET POPULAIRE

Ministère de l'enseignement supérieur et de la recherche scientifique



INSTITUT DES SCIENCES VÉTÉRINAIRES - BLIDA

Institut des sciences Vétérinaires - Blida



Université Saad Dahlab - Blida 1

Projet de fin d'études en vue de l'obtention du

**Diplôme de Docteur Vétérinaire**

**Les techniques de la césarienne  
Chez la brebis**

Présenté par :

**KAABS MOHAMED MAHFOUD**

**Benfreha Oussama**

**GOUDJILI ABDELKADER**

Devant le jury :

Président : DR . Besbaci Mohamed

M A A à l'ISV Blida

Promotrice : Dr. Mohammedi Hayat

M A B à l'ISV Blida

Examineur : Dr. Metref A.K

M A B à l'ISV Blida

**2019 - 2020**

## Liste des abréviations

**Cj:** corps jaune

**Cm:** Centimeter

**FSH:** follicle stimulating hormone

**GnRH:** gonadotrophine releasing hormone

**H:** heure

**J:** jour

**Kg:** kilo gramme **L1 :**

1ère vertèbre

lombaire **L2 :** 2ème

vertèbre lombaire **L3 :**

3ème vertèbre

lombaire **L4 :** 4ème

vertèbre lombaire **LH**

: luteinising hormone

**MI :** Millilitre

**PGF2α:** prostaglandine F2alpha

**Th :** thoracique

**UI:** unité international

**%:** Pourcentage

**°c:** Degré Celsius

**° :** Degré

**<:** Inferieur

**= :** égale

**+:** positive et ou plus

## Liste des Tableaux

<b>Tableau 1:</b> les paramètres physiologiques du cycle chez la brebis et leur caractéristique .....	08
<b>Tableau 2:</b> les hormones qui assure la cyclicité et la reproduction et le caractéristique de chacune.....	09
<b>Tableau 3:</b> phases du cycle, leurs caractéristiques et les modifications biologiques .....	10

## Liste des figures

<b>Figure1</b> : système reproducteur de la brebis .....	04
<b>Figure 2</b> : localisation du tractus reproducteur de la brebis .....	06
<b>Figure 3</b> : Col insuffisamment dilaté Ce cas est associé à un prolapsus vaginal .....	13
<b>Figure 4</b> : torsion utérine post-cervicale .....	13
<b>Figure 5</b> : césarienne par le flanc gauche. Contention de l'animal.....	18
<b>Figure 6</b> : incision de peau.....	19
<b>Figure 7</b> : abord utérin et extraction de la corne gravide .....	19
<b>Figure 8</b> : extraction des agneaux.....	19
<b>Figure9</b> : extraction des agneaux.....	19
<b>Figure 10</b> : deux agneaux sur trois sont morts .....	20
<b>Figure 11</b> : suture du muscle .....	20
<b>Figure 12</b> : suture de la peau .....	20
<b>Figure 13</b> : soins post opératoires .....	21
<b>Figure 14</b> : contention de la brebis .....	22
<b>Figure 15</b> : préparation du site opératoire.....	22
<b>Figure 16</b> :exterioration de la corne gravide .....	23
<b>Figure 17</b> : extériorisation de l'agneau.....	23
<b>Figure 18</b> : incision de la peau au bistouri .....	24
<b>Figure 19</b> : suture de l'utérus. Un surjet simple enfouissant est réalisé.....	24
<b>Figure 20</b> :suture de la paroi abdominale et injection antibiotique sous le plan musculaire .....	25
<b>Figure 21</b> : suture du plan cutané la peau est suturée par des agrafes .....	25
<b>Figure 22</b> : suture du plan cutané aspect de la plaie après suture.....	25
<b>Figure 23</b> : étape post opératoire. Désinfection de la plaie.....	25
<b>Figure 24</b> : soins de trois agneaux .....	26

## La liste des photos

<b>Photos N/1:</b> Matériel chirurgical et consommable .....	29
<b>Photos N/2 :</b> Tonte et rasage du lieu d'anesthésie de du site opératoire.....	29
<b>Photos N/3 :</b> Antiseptisation du site opératoire par de la Bétadine .....	29
<b>Photos N/ 4:</b> Réalisation de la paravertébrale distale .....	30
<b>Photos N/5:</b> Mise en place du champ opératoire .....	30
<b>Photos N/6, 7, 8, 9:</b> Incision de la peau et peaucier, muscles obliques externe et interne, transverse et le péritoine.....	31
<b>Photos N/10 :</b> Extériorisation de la corne gestante.....	32
<b>Photos N/11 :</b> Abord utérin .....	32
<b>Photos N/12:</b> Extériorisation de l'agneau mort-né.....	32
<b>Photos N/13 :</b> agneau mort-né .....	32
<b>Photos N/ 14:</b> Suture de l'utérus.....	33
<b>Photos N/15 :</b> suture du péritoine et m. transverse.....	34
<b>Photos N/16 :</b> suture des muscles obliques interne et externe .....	34
<b>Photos N/ 17:</b> suture de la peau et la mise en place d'une mèche stérile .....	34

# Sommaire

Remerciements .....	I
Dédicace .....	II
Liste des abréviations.....	III
Liste des tableaux .....	IV
Liste des figures.....	V
Liste des photos .....	VI

## Partie Bibliographique

Introduction .....	01
I -Anatomie et physiologie du système reproducteur chez la brebis .....	03
1. Anatomie du bassin et des organes femelle chez la brebis .....	03
1.1. Le bassin de la brebis .....	03
1.2. Système reproducteur chez la brebis .....	03
a) La vulve .....	03
b) Le vagin .....	04
c) Col de l'utérus (cervix) .....	04
d) Utérus .....	04
e) Oviductes (trompes de fallope) .....	05
f) Ovaires.....	05
1.3. La vascularisation utérine .....	06
1.4 L'innervation utérine .....	06
2.1. Rappel physiologique.....	06
2 ± Hormones .....	07
3 ± phases du cycle sexuel.....	08
4 ± Gestation.....	08
5. Mise-bas eutocique .....	09
II. La césarienne .....	10
1. Indications opératoire .....	11
1.1. Indications absolue.....	11
1.2 Indications relatives .....	12
III- Différents méthodes d'anesthésie loco-régionale réaliser lors de césarienne .....	13
1. Anesthésie locale par infiltration directe.....	13
1.1. Infiltration sur le lieu d'incision.....	13

1.2. Anesthésie locale par infiltration indirecte .....	13
1.2.1 En T .....	13
1.2.2 En L inversée.....	13
2. Anesthésie régionale.....	13
2.1 Anesthésie para vertébrale.....	13
2.1.1 Anesthésie para vertébrale proximale .....	14
2.1.2 Anesthésie para vertébrale distale .....	14
IV- Techniques de césarienne.....	15
Voies d'abord .....	15
IV-1.....	C
césarienne à gauche ou à droite .....	15
IV-2.....	V
voie sous lombaire.....	16
IV-3.Césarienne par le flanc gauche .....	16
IV-3.1. Contention de l'animal.....	16
IV-3.2. Incision de la peau .....	16
IV-3.3 Abord utérin.....	17
IV-3.4 Extraction des agneaux .....	17
IV-3.5 Suture de l'utérus, des muscles, du péritoine et de la peau .....	18
IV-3.6. Phase post ±opératoires.....	18
IV-4. Césarienne par voie médiane (ligne blanche) .....	19
IV-4.1 Contention de l'animal.....	20
IV-4.2 Préparation du site opératoire .....	20
IV-4.3 Incision de la peau.....	21
IV-4.4 Abord utérin .....	21
IV-4.5 Extraction des agneaux .....	22
IV-4.6 Suture de l'utérus, des muscles, du péritoine et de la peau .....	22
IV-4.7 Suture de la paroi abdominale .....	22
IV-4.8 Fermeture du plan cutané .....	23
IV-4.9.Phase post opératoire.....	24
IV-4.10. Soins aux agneaux .....	24

## **Partie expérimentale**

I- Lieu d'expérimentation.....	25
II- .....	D

escription du cas .....	25
III-.....	M
atériel chirurgical et consommable .....	25



III-1- Matériel chirurgical .....	25
III-2- Consommable .....	25
IV- Méthodes .....	26
IV-1 .Temps préopératoire .....	27
A. Préparation chirurgicale du lieu d'anesthésie et du site opératoire.....	27
B. Technique d'anesthésie para vertébrale distale.....	27
V- Temps per-opératoire.....	27
A-Technique chirurgicale.....	27
A-1 : le premier Temps opératoire.....	27
A-2 : Deuxième temps opératoire.....	28
A-3 : Troisième temps opératoire .....	30
VI- Temps postopératoire.....	31
Conclusion .....	32
Références bibliographiques .....	33

---

# *Introduction générale*



Dans les élevages du mouton, l'agnelage se déroule dans la période de 6 à 9 mois d'où laquelle les naissances se concentrent entre le mois du octobre et février et en excès du seuil entre novembre et décembre.

La période qui couvre la gestation, l'agnelage et les premières 48 heures de vie de l'agneau est une période à risque pour l'agneau et aussi la brebis du point de vue mortalité que de morbidité, cette phase ne peut pas se dérouler sans qu'il y ait des problèmes ou des menaces qui touchent la viabilité des nouveau-nés d'une part et la carrière gynécologique de la brebis d'autre part, suite à des échecs et menaces qui influencent sur l'appareil génital par conséquent les manœuvres obstétricales mal faites ou les agressions pathologiques comme la mort des nouveau-nés suite aux avortements ou à des cas dystociques mal suivis ou traités le plus rapidement possible de ce fait, le diagnostic doit être le plus précoce possible.

La gestation et l'accouchement représentent les phases finales de la reproduction d'où il y a des intérêts économiques, la gestation a toujours été vécue comme une situation de stress. Elle peut fournir un événement heureux ou le contraire par la perte du nouveau-né ou de la mère ou dans les pires des cas la perte des deux.

L'agnelage est une étape incontrôlable de l'élevage ovin. En moyenne 90 pour cent des brebis ont mis bas sans assistance du vétérinaire.

La césarienne est définie comme une extraction d'un ou plusieurs fœtus à terme ou proche du terme; par une laparohystérotomie.

C'est un acte chirurgical qui nécessite une bonne connaissance anatomique, physiologique, la prophylaxie ainsi que thérapeutique. Certes il y a des indications obligatoires pour faire la césarienne, également il y a des contre-indications car va se faire soit des complications ou des conséquences mal.

Chez la brebis est un acte courant. En effet, la fragilité du col utérin limite les manœuvres obstétricales forcées chez cette espèce. De plus, torsions utérines et prolapsus vaginaux sont fréquents, surtout chez les multipares.

Notre travail est divisé en deux parties, une partie bibliographique dans laquelle on a fait un rappel anatomophysiologique sur le déroulement de la gestation et la mise-bas chez la brebis et sur les différentes indications de la césarienne aussi on a bien parlé des différentes techniques de césarienne, et une partie expérimentale consacrée à la réalisation de cette opération chez la brebis.

---

*Partie bibliographique*

## I -Anatomie et physiologie du système reproducteur chez la brebis:

### 1. Anatomie du bassin et des organes femelle chez la brebis

#### 1.1 .Le bassin de la brebis:

Le bassin des petits ruminants rappelle, dans sa conformation générale, celui de la vache; on retiendra cependant que le détroit antérieur est incliné et que le diamètre bis-iliaque inférieur l'emporte sur la supérieur. Le plafond est constitué par les 4 à 5 première vertèbres coccygiennes ce qui rend le détroit postérieur plus dilatable; par ailleurs le plancher est presque rectiligne peu concave et l'ossification tardive de la symphyse permet un certain écartement des os et un élargissement corrélatif des diamètres transversaux. L'ensemble de ces éléments explique la rareté relative des accouchements laborieux dans ces espèces pour cause de disproportion foeto- pelvienne (12).

#### 1.2. Système reproducteur chez la brebis:

L'appareil génital de la brebis, situé dans la cavité abdominale, peut être divisé en six parties principales: la vulve, le vagin, le col de l'utérus, l'oviducte et les ovaires (figures 1). les dimensions du système reproducteur varient d'une brebis à l'autre. (9).

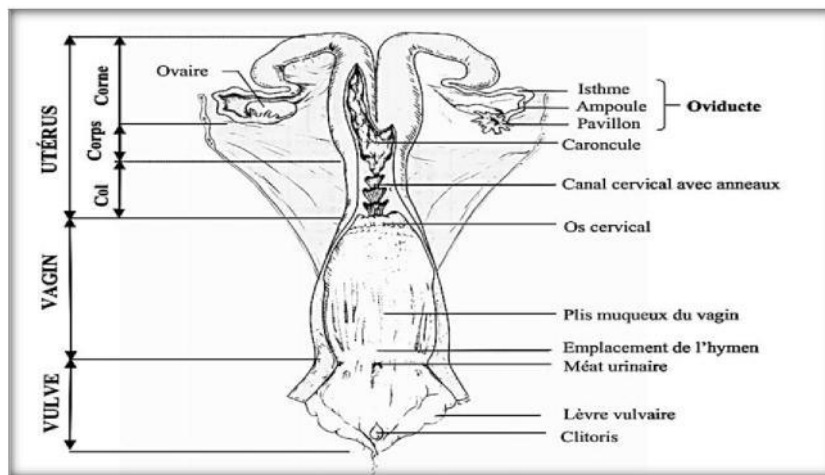


Figure 1. Système reproducteur de la brebis (8).

#### a) La vulve:

La vulve est la partie commune du système reproducteur et urinaire. On peut distinguer l'orifice externe de l'urètre provenant de la vessie s'ouvrant dans la partie ventrale, qui marque la jonction entre la vulve et le vagin. Les lèvres et un clitoris très court constituent les autres parties de la vulve. (9)

**b) Le vagin:**

Avec une longueur de 10 à 14 cm, le vagin constitue l'organe de l'accouplement. Son apparence intérieure change en fonction du stade du cycle sexuel. Lorsqu'une brebis est en chaleur, le vagin contient un fluide plus ou moins visqueux, sécrété par le col de l'utérus, et sa muqueuse prend une coloration rougeâtre, causée par l'augmentation de l'irrigation sanguine. Les brebis dont le vagin est plutôt sec et de couleur pâle ne sont probablement pas en chaleur.

Ce phénomène peut facilement être observé lors des inséminations. Chez l'agnelle, une mince membrane obstrue partiellement le vagin, l'hymen, qui est perforé lors du premier accouplement. (9).

**c) Col de l'utérus (cervix):**

Le col de l'utérus représente le lien entre le vagin et l'utérus et est, en quelque sorte, la porte d'entrée de l'utérus. Il mesure entre 4 et 10 cm de long et est constitué d'environ 5 à 7 replis fibreux, les anneaux cervicaux, fortement imbriqués les uns dans les autres de façon à fermement obstruer le passage (figures 1à3) ; à l'extrémité communiquant avec le vagin, le cervix se termine par un repli de tissu fibreux appelé os cervical. La forme et la position de l'os cervical varient considérablement d'un animal à l'autre. Le rôle de cervix est d'isoler l'utérus du vagin et donc de l'environnement extérieur, limitant ainsi les possibilités d'infection (9).

Le cervix demeure habituellement fermé sauf au moment de la parturition. Cette caractéristique anatomique est particulière aux brebis et elle constitue un inconvénient majeur en insémination artificielle. Ainsi, à cause des nombreux replis du cervix, il est très difficile de traverser le col de l'utérus avec la tige d'insémination et de déposer la semence directement dans l'utérus, comme cela se fait facilement chez le bovin. Cette particularité anatomique de la brebis limite l'atteinte de meilleurs résultats en insémination, particulièrement avec la semence congelée (9)

**d) Utérus :**

L'utérus constitue l'organe de la gestation et son rôle est d'assurer le développement du fœtus par ses fonctions nutritionnelles et protectrices. La première partie de l'utérus se nomme le corps et a une longueur d'à peine 1 à 2 cm. L'utérus se divise ensuite en deux parties pour former les cornes utérines d'une longueur de 10 à 15 cm. Les cornes utérines sont côte à côte sur une bonne partie de leur longueur et leur partie libre, dirigée latéralement, s'atténue en circonvolution. D'une largeur d'environ 10 mm, elles s'effilent vers l'oviducte ou leur diamètre n'est plus que de 3 mm.

La paroi interne de l'utérus est constituée d'une muqueuse dans laquelle on retrouve une multitude de vaisseaux sanguins, l'endomètre. Il joue un rôle primordial dans la survie et le développement du fœtus pendant la gestation. L'endomètre est recouvert du myomètre, une couche musculaire dont les contractions sont impliquées dans le transport des spermatozoïdes vers l'oviducte et dans l'expulsion du ou des fœtus au moment de l'agnelage. La surface interne de l'utérus présente des prolongements ressemblant à des champignons, les caroncules, qui constituent les points d'attachement des membranes fœtales durant la gestation. Il y a entre 70-100 caroncules dans un utérus de brebis.(9)

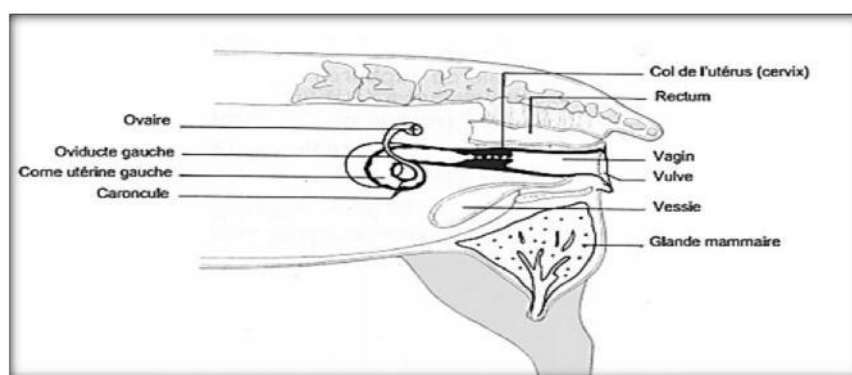
**e) Oviductes (trompes de fallope):**

Les oviductes sont de petits tubules pairs d'une longueur de 10 à 20 cm, prolongeant les cornes utérines et se terminant par une sorte d'entonnoir, le pavillon de l'oviducte. Le pavillon recouvre partiellement l'ovaire et capte les ovules provenant des ovaires lors de l'ovulation pour les entraîner, grâce à la présence de cils et à l'aide de contractions musculaires, dans les oviductes, site de la fécondation, par la suite, le nouvel embryon formé se déplace vers l'utérus, où se poursuit la gestation (9).

**f) Ovaires:**

On compte deux, ils élaborent les gamètes femelles et produisent certaines hormones. (14).

Ils sont aplatis, mesurent 1.5 cm de longueur et il existe dans l'épaisseur du ligament large, au contact de l'ovaire et entre celui-ci et le pavillon de l'oviducte un vestige du corps de Wolff: l'organe Rosenmüller ou épiphoron. Sur chaque ovaire on distingue des bosselures plus ou moins apparentes qui sont des follicules de Graaf à différents stades d'évolution (11).



**Figure 2:** Localisation du tractus reproducteur de la brebis (6)



### **1.3. La vascularisation utérine:**

Tout le sang artériel de l'appareil génital est fourni par trois artères principales: l'utéro-ovarienne, l'utérine et la vaginale.

L'artère utéro-ovarienne naît de l'aorte postérieure, au voisinage de la petite mésentérique.

L'artère utérine, issue de l'iliaque externe, passe entre les deux lames du ligament large, gagne la petite courbure ou elle se divise en rameaux antérieure et postérieurs.

L'artère vaginale naît de la honteuse interne, se porte sur la paroi du vagin et remonte jusqu'au corps de l'utérus pour s'anastomoser, à ce niveau, avec les rameaux postérieurs de l'utérine. (12).

### **1.4 L'innervation utérine:**

Tous les organes pelviens (utérus, vagin, vessie, urètre, rectum) sont dépendants de l'innervation para et ortho sympathique.

La portion sacrée de l'ortho sympathique continuation vers l'arrière de la portion lombaire, est située en-dedans du plexus lombo-sacré et comporte une série de ganglions réunis entre eux par des filets intermédiaires et recevant des rameaux efférents des paires sacrées.

Les fibres du parasympathique sacré sortent du canal rachidien avec les nerfs sacrés et forment les nerfs pelviens qui sont donc fait d'une association de filets sympathiques et parasympathiques (11)

## **2. Rappel physiologique :**

L'espèce ovine. Comme l'espèce caprine, se distingue des autres espèces domestiques le caractèresaisonière de la reproduction. La saison de reproduction. Périodeou l'activité sexuelle est maximale, correspond à la période des jours décroissants; le reste de l'année ou l'activté sexuelle est faible ou nulle (période de jours longs) est qualifié d'anoestrus saisonnier.+(15)

**Tableau:** représente les paramètres physiologiques du cycle chez la brebis et leur caractéristique (10).

Parametresphysiologiques		Caracteristiques
<b>Puberte</b>		C'est la période de la vie marquée par le début d'activité sexuelle des gonades et par les manifestations des chaleurs, l'age= 6-8 mois
<b>Le cycle</b>		Il est saisonnier : printemps-automne. Dure 16-17J Le cycle comprend 2 phases : *folliculaire et *lutéale
<b>Chaleurs</b>	Age	L'apparition des chaleurs se fait à partir du 6 <sup>ème</sup> au 12 <sup>ème</sup> mois.
	Durée	L'œstrus est défini comme la période où la femelle accepte le chevauchement par le mâle ou d'autres congénères. Le taux d'œstrogène est maximal. Il dure 24 ± 48 H
	Comportement	Excitation, recherche du mâle, acceptation du chevauchement. La vulve tuméfiée rouge et sensible.
<b>OVULATION</b>		Spontanée en fin d'œstrus. Ovocyte libéré après rupture du follicule.
<b>GESTATION</b>		c'est l'état d'une femelle entre la nidation et la mise bas. Durée moyenne: 146 j (140-152j).
<b>AGNELAGE</b>		C'est l'acte physiologique qui termine la gestation et aboutit à l'expulsion d'un fœtus. L'âge du 1 <sup>er</sup> agnelage est entre : 10-12 mois
<b>INVOLUTION UTERINE</b>		C'est le retour de l'utérus à l'état normal par la réduction de l'irrigation sanguine et la suppression de l'excitation de l'organe. Elle dure 20 ± 30 J après l'agnelage.
<b>FERTILITE</b>		C'est la capacité d'un couple à assurer la formation d'un zygote. Le taux de fertilité maximale s'établit entre 3 et 6 ans.
<b>SENILITE</b>		C'est l'arrêt de fonctionnement des glandes sexuelles qui est plus rapide chez la femelle que chez le mâle.
<b>REFORME</b>		C'est une opération importante puisqu'elle limite la productivité du troupeau, elle consiste à éliminer les brebis :  ayons un mauvais état général. Mauvaises laitières. Qui n'agnellent plus. Donnant des agneaux chétifs.

**3± Hormones:**

**Tableau: les hormones qui assure la cyclicité et la reproduction et la caractéristique de chacune (10).**

<b>HORMONE</b>	<b>CARACTERISTIQUES</b>
<b>CENTRALES</b>	Responsable de la stimulation des cellules gonadotropes Diverse dans le système porte hypothalamo-hypophysaire par l'intermédiaire des récepteurs situés sur les cellules gonadotropes.
<b>GNRH</b>	
<b>FSH</b>	Secrété par les cellules gonadotropes de l'hypophyse. Elle provoque la croissance et la maturation des follicules et PrP 11415f3Rf3tERQ 1' WRIqQe.
<b>LH</b>	Secrété par les cellules gonadotropes de l'adénohypophyse. Elle stimule l'activité ovarienne en phase folliculaire et pendant l'ovulation. Joue un rôle dans la formation du corps jaune.
<b>Prolactine</b>	Secrété par l'hypophyse. Assure le maintien fonctionnel du CJ.
<b>Ocytocine</b>	Secrété par le lobe postérieur de l'hypophyse. Elle possède une action spécifique sur les fibres musculaires utérines. Elle intervient pour favoriser le transport des spermatozoïdes au moment de l'accouplement. Elle possède un effet de stimulation sur l'excrétion lactée.
<b>GONADIQUES</b>	Des hormones stéroïdiennes secrétées surtout par les follicules ovariens, et par les cellules du cortex surrénalien et pendant la gestation par le placenta. Ses propriétés sont : développement et modification de l'appareil génital. Intervention dans le métabolisme phosphocalcique et la croissance osseuse. Stimulation de la croissance du système canaliculaire mammaire. Intervention par le mécanisme de "feed-back" pour la régulation du système hypothalamo-hypophysaire.
<b>- WIRJej</b>	
<b>progestérone</b>	Secrétées par le CJ. Ses rôles fondamentaux sont : Nidation. Maintien de la gestation. Blocage de l'ovulation. Stimulation du développement complet de la glande mammaire.
<b>prostaglandine "LUTEOLYSINE"</b>	La PGF2 II est secrétée par l'endomètre. Elle a un rôle lutéolytique sur le CJ fonctionnel. Provoque la contraction du muscle lisse de l'utérus.

#### 4 - Phases du cycle sexuel:

La brebis est une espèce polyoestrienne saisonnière. L'âge de début des chaleurs entre 6 et 9 mois, la durée entre 16 et 18 jours, la durée des chaleurs entre 36<sup>ème</sup> et 40<sup>ème</sup> heures, l'ovulation entre la 35<sup>ème</sup> et 40<sup>ème</sup> heure après le début des chaleurs.

**Tableau:** Les phases du cycle, leurs caractéristiques et les modifications biologiques (10).

Phase du cycle	Caractéristiques	Modification biologique
<b>Pro-œstrus</b>	En moyenne <a href="#">3J. la</a> sécrétion d'œstrogène en augmentation	- écoulement vaginal + endomètre œdémateux, épais + col largement ouvert à 1 cm de diamètre
<b>œstrus</b>	Dure de 36 à 40H (très courte en présence du bélier). La sécrétion d'œstrogène est maximale	- lèvres tuméfié, œdémateuses + le col s'ouvre encore "2 cm" + écoulement d'un filament mucus cervical liquéfié + augmentation de la tonicité utérine
<b>Post-œstrus</b>	Ou "phase lutéale" dure 2 à 14J. Après ovulation, le follicule se transforme en CJ (soit cyclique ou gravidique)	- col fermé + il y a écoulement de l'utérus ce calme + sécrétion d'un liquide blanchâtre (lait utérine) en fin de cette période
<b>di-œstrus</b>	Dure 15 à <a href="#">17J. il</a> y'a sécrétion de PGf2α par l'endomètre, CJ régressé,	- col complètement fermé par un bouchon + régression de l'utérus

#### 5. Gestation(10) :

C'est la période étendue du moment de la fertilisation jusqu'au moment de la parturition. Elle est constituée de trois périodes:

- **La période de l'œuf:** très courte, s'étend du moment de la fertilisation jusqu'à l'éclosion blastocytaire.
- La période embryonnaire: correspond à l'organogenèse.
- Période fœtale: la plus longue, correspond au développement fœtal, elle s'étend de la fin de la période embryonnaire à la parturition.

La brebis est une espèce où la gémellité est beaucoup plus fréquente que l'uni parité. La durée de la gestation est de 5 mois (140 à 159 Jours).

La gestation crée chez la brebis un état physiologique nouveau et entraîne une série de modifications morphologiques plus spécialement localisées au niveau des organes génitaux.

## 6. Mise-bas eutocique:

La mise-bas, ou parturition, marque la fin de la gestation et correspond à l'ensemble des phénomènes aboutissant à l'expulsion du ou des fœtus et de leurs annexes. Elle comporte trois Phases. Tout d'abord; on observe une phase préparatoire pendant laquelle la brebis manifeste des prodromes tels que de l'agitation, un isolement, un gonflement de la vulve, etc.

Puis a lieu une phase de dilatation du col de l'utérus associée à l'avancée des poches des eaux qui finissent par se rompre. Enfin, une phase d'expulsion du ou des fœtus se déroule sous l'effet des contractions utérines et abdominales facilitée par le pouvoir lubrifiant du liquide amniotique. Le cordon ombilical se rompt lors de l'expulsion de l'agneau. Chez la brebis, lors de la majorité des mises-bas normales, le fœtus est en présentation antérieure et en position dorso-sacrée. Son expulsion, appelée délivrance, a lieu en moyenne une à trois heures après la naissance du dernier agneau. L'expulsion dure en moyenne entre 10 et 20 minutes. L'expulsion des annexes fœtales, aussi appelée délivrance, a lieu en moyenne une à trois heures après la naissance du dernier agneau (13,20). L'initiation de la parturition dépend de l'activité de l'axe hypo thalamus-hypophyse-

Corticosurrénales du fœtus. En effet, lorsque le fœtus atteint un certain stade de maturité, il sécrète du cortisol. Le cortisol l'entraîne une diminution des taux plasmatiques de progestérone et une augmentation des taux d'œstradiol ce qui a pour conséquence l'augmentation de la sécrétion de PGF<sub>2</sub> par l'utérus. La cascade d'événements endocrinien déclenchée par l'action du cortisol fœtal modifie l'équilibre hormonal de la gestation et aboutit à l'augmentation de la fréquence et de l'amplitude des contractions utérines qui va permettre l'expulsion du fœtus.

Enfin, l'engagement du fœtus dans le canal pelvien, déclenche le réflexe de Ferguson qui aboutit à une décharge d'ocytocine par la post-hypophyse. L'ocytocine n'intervient qu'au cours du stade ultime d'expulsion du fœtus, c'est l'hormone finale de la parturition ou hormone de l'expulsion. Le cortisol est donc l'hormone clé du déclenchement de la parturition. Ceci a des applications thérapeutiques puisque les corticoïdes peuvent être utilisés pour déclencher la mise-bas ou provoquer un avortement chez la brebis comme chez la vache (9).

## II. La Césarienne ;

L'hystérotomie, ou plus couramment appelée césarienne, désigne une opération consistant en l'incision de l'utérus, afin d'en extraire le contenu, qui ne peut être ni expulsé ni extrait par les voies naturelles. Dans la plupart des cas, il s'agit d'une hystérotomie abdominale, c'est-à-dire que l'intervention sur l'utérus est pratiquée à la faveur d'une incision de la paroi abdominale (21).

La césarienne chez la brebis est un acte courant. en effet, la fragilité du col utérin limite les manœuvres obstétricales forcées chez cette espèce. De plus, torsions utérines et prolapsus vaginaux sont fréquents, surtout chez les multipares.

### 1. Indications opératoire

#### 1.1. Indications absolue

##### ■ Non dilatation cervicale

Lors de l'examen de la brebis, on s'aperçoit que seulement un ou deux doigts peuvent franchir le col, les onglons de l'agneau sont parfois palpables de l'autre côté de l'anneau formé par le col ; cet anneau est généralement dur et peu extensible.

Les principales causes de non dilatation cervicales sont :

. Naissance prématurée ou avortement : absence de la cascade hormonale ante partum conduisant à une absence de réponse du col aux contractions utérines ;

. Fourrages contaminés par *Fusarium* spp. Possédant une activité oestrogénique

; . Prolapsus vaginal ;

. Mauvaise présentation de l'agneau.

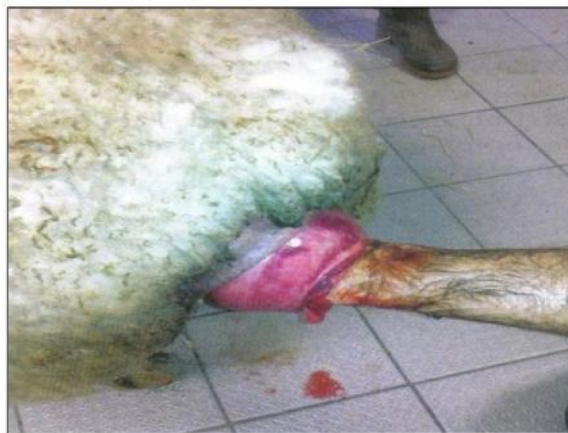L'approche thérapeutique de cette affection est variable :

. Médicale : Lorsque le col permet le passage de deux doigts, une injection d'ocytocine (10 à 20 UT éventuellement renouvelée au bout de deux heures) associée à une calcithérapie permet parfois la dilatation par reprise des contractions utérines. Un contrôle régulier de l'état de dilatation est nécessaire. Les antispasmodiques génito- urinaires sont la plupart du temps peu efficaces.

. Manuelles : lors de sténose du col associée à une mauvaise présentation de l'agneau, la dilatation est alors facile ; le col s'effaçant sous la main. Lors de non dilatation avec présence d'un anneau, l'intervention devient alors plus délicate et requiert de la patience, les mains doivent être soigneusement lubrifiées, la main est introduite en cône, d'abord la main gauche plus fine si l'opérateur est droitier, les doigts servent de coin, puis la main droite pour élargir le passage, le poing doit pouvoir alors sortir et rentrer librement, à ce moment, la tête

d'agneau peut être passée, puis les antérieurs en prenant bien garde de ne pas déchirer le col, l'agneau est sorti, le passage du sternum doit se faire avec précautions car l'excès de volume qu'il représente peut aussi déchirer le col. Cette intervention peut durer 1/4 heure à 1/2 heure. ID Une exploration soigneuse de l'utérus sera ensuite effectuée.

± Chirurgicale : lors d'impossibilité des deux précédentes méthodes, il faut opter pour une opération de césarienne (**figure 3**) (1).



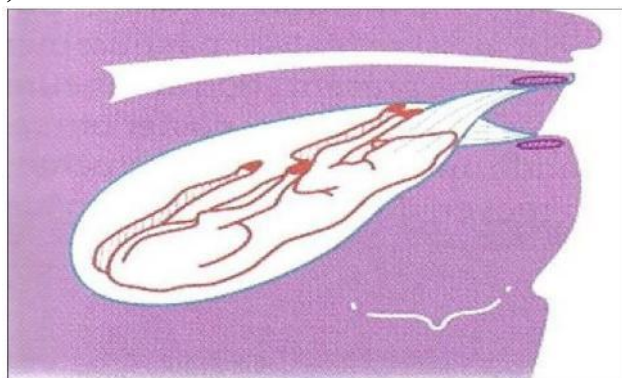
**Figure 3:** Col insuffisamment dilaté ce cas est associé à un prolapsus vaginal (1).

#### ■ Induration du col :

Le col peut présenter diverses altérations anatomiques qui en rendent la dilatation impossible sous l'effet des actions neuro- hormonales et des efforts expulsifs qui accompagnent tout accouchement (12).

#### ■ Torsion utérine:

Relativement rare par rapport à ce qui peut exister chez les bovins, cette anomalie s'accompagne de signes prodromiques très discrets, la résolution de cette dystocie se fait par césarienne, en général, la torsion ne permet pas un appui suffisant sur l'agneau pour permettre la détorsion (**figure 4**) (1).



**Figure 4 :** Torsion utérine post-cervicale (1).

- **Œdème important de la vulve et du vagin** : Notamment chez les primipares et lors de parts secs (lorsque la poche des eaux s'est ouverte bien avant l'engagement du fœtus).

- **Atrésie vaginale grave**
- **Déformations graves du bassin**
- **Prolapsus irréductible de la vessie**
- **Hydropisie des membranes fœtales**

Il est relativement rare qu'une femelle gestante, atteinte d'hydropisie des membranes fœtales, puisse conduire la gestation à terme ; les troubles organiques et métabolique accompagnants cette affection commande généralement d'interrompre la gestation en vue de sauver la vie de la femelle (12).

## 1.2 Indications relatives :

Elles correspondent aux diverses variétés de dystocies, maternelles ou fœtales, pour le traitement desquelles il est possible de faire un choix, suivant les circonstances, entre l'hystérotomie, l'extraction forcée et l'embryotomie. C'est une appréciation subjective de la vitalité du fœtus ainsi que son volume.

Les indications relatives sont :

### **Angustiepelvienne :**

Est souvent rencontrée chez les primipares insuffisamment développée et saillies prématurément ; elle est plus rare chez les multipares elle est souvent liées, dans ces cas, à la présence d'exostose au niveau des parois pelviennes, d'une saillie anormale de la symphyse pubienne, de cals exubérant suite à des fractures de l'ilium ou encore à la présence de kystes vaginaux ou d'hématomes organisés (12).

### **Défaut d'ampliation des tissus mous de la filière pelvienne**

- **Géantisme fœtal** : Fréquent lors de croisements avec des béliers «améliorateurs viande»,
- cette dystocie peut être :

± Relative lors de mise à la reproduction d'agnelles dont le poids est inférieur aux 2/3 du poids adulte ou qui ont subi une sous alimentation pendant la période de croissance ;

± Ou absolue dans des races à viande lourdes saillies par des béliers à fort indice de croissance .Dans tous les cas, l'alimentation en fin de gestation devra être rationnée afin d'éviter un excès de volume de l'agneau, la note d'état corporel et le comptage des fœtus par échographie permettent d'éviter ces problèmes (1).

### **Présentation et positions défectueuses irréductibles par les manœuvres**

#### **— obstétricales Gémellité**

—



### **III- Différents méthodes d'anesthésie loco-régionale réaliser lors de césarienne :**

#### **1. Anesthésie locale par infiltration directe :**

##### **1.1. Infiltration sur le lieu d'incision :**

Après une préparation chirurgicale standard du site opératoire, l'aiguille est introduite entre les couches musculaires de la paroi puis retirée lentement pendant que l'opérateur pousse sur le piston de la seringue.

Il s'agit de la technique la plus facile à réaliser mais elle nécessite une grande quantité d'anesthésique, peut entraîner des œdèmes et hémorragies, des décollements intermusculaires. D'autre part elle n'insensibilise ni la peau ni le péritoine.

##### **1.2. Anesthésie locale par infiltration indirecte :**

###### **1.2.1. En T :**

La technique d'injection de l'anesthésique locale est la même que celle décrite précédemment mais les points d'injection sont situés différemment. 30 ml de lidocaïne 2% sont injectés selon une ligne horizontale de chaque côté du milieu du flanc, immédiatement en dessous de processus transverses des vertèbres lombaires. Puis partant du centre du flanc, trente autres millilitres sont injectés en direction du milieu de la première ligne, enfin trente autres à l'opposé.

Plus efficace que la technique précédente, elle présente également l'avantage de ne pas souiller la plaie. Par contre, elle ne soustrait pas l'animal à la sensibilité liée au nerf costo-abdominal

###### **1.2.2. En L inversée :**

La première ligne d'injection est également sous lombaire comme dans l'infiltration en T, mais ici la deuxième injection suit la courbure de la dernière côte.

Cette technique ne présente pas les inconvénients des deux précédentes.

#### **2. Anesthésie régionale :**

##### **2.1. Anesthésie paravertébrale :**

Elles consistent à déposer un anesthésique local à proximité du péricône des nerfs spinaux, afin de supprimer pendant quelques heures les influx sensitifs et moteurs. Elles sont dites proximales lorsque le dépôt a lieu à la sortie des foraminaux lombaires. Elles sont dites distales lorsqu'il a lieu à l'extrémité des processus transverses des vertèbres lombaires (4).

Ces anesthésies, certes un peu plus techniques, sont peu employées en médecine vétérinaire rurale alors qu'elles présentent de nombreux avantages (5,23)

- ± Elles permettent l'anesthésie d'une large surface de la paroi du flanc
- ± Toute l'épaisseur de la paroi du flanc est uniformément anesthésiée, y compris le péritoine
- ± Elles induisent une excellente myorésolution rendant l'acte chirurgical plus confortable
- ± Les doses de lidocaïne utilisées sont beaucoup moins élevées que lors d'infiltration.

### **2.1.1. Anesthésie paravertébrale proximale : 2, 5, 16, 17, 23**

La zone dorsale aux processus transverses est préparée selon une préparation chirurgicale standard.

Les points d'injection sont situés à l'intersection d'une ligne située à environ 5 cm de la ligne médiane du dos, et de lignes perpendiculaires passant par le bord crânial des processus transverses des premières vertèbres lombaires. L'anesthésie du nerf costo-abdominal (Th 13) a lieu en avant du processus transverse de la première vertèbre lombaire, celle du nerf ilio-hypogastrique (L1) en avant du processus transverse de la deuxième vertèbre lombaire, celle du nerf ilio-inguinal (L2) en avant du processus transverse de la troisième vertèbre lombaire, etc

Pour chaque nerf, trois dépôts d'anesthésique sont nécessaires : un à la profondeur de l'apophyse transverse, un au-dessous et un au-dessus.

Le délai d'apparition de l'anesthésie est d'environ 15 minutes et s'objective par la convexité des lombes du côté anesthésié. On peut aussi tester l'anesthésie en enfonçant une petite aiguille dans le flanc, ce qui ne doit occasionner ni réaction de l'animal, ni trémulation cutanée ou musculaire.

Cette anesthésie diminue la pression intra-abdominale par action sur les ganglions sympathiques situés à proximité.

### **2.1.2. Anesthésie paravertébrale distale :**

Elle vise à anesthésier les mêmes nerfs, mais un peu plus loin sur leur trajet alors qu'ils se sont divisés en une branche ventrale et dorsale. Il faut donc faire deux fois plus de points d'injections mais les points sont plus faciles à repérer.

Cette méthode tient compte du trajet des nerfs spinaux par rapport aux processus transverses des vertèbres lombaires :

± Le nerf Th 13 passe au-dessus et en dessous du processus transverse de la première vertèbre lombaire (L1)

± Le nerf L1 passe au-dessus et en dessous du processus transverse de la deuxième vertèbre lombaire (L2)

± Le nerf L2 croise obliquement la troisième vertèbre lombaire pour n'être accessible qu'au niveau du processus transverse de la quatrième vertèbre lombaire (L4).

Avec la main libre, on exerce une pression de l'index au centre du bord latéral des processus transverses de L1, L2 et L4. Une aiguille montée de 10 cm de long est poussée horizontalement sur 5 ou 6 cm, au-dessus puis en dessous du processus transverse, en essayant de ne pas sortir de la peau. On injecte 10 ml de lidocaïne 2% par point.

Cette technique, plus facile d'exécution, ne permet pas de connaître le moment où débute l'anesthésie puisque la courbure des lombes n'existe pas (pas d'anesthésie du rameau moteur = rameau médial issu du rameau dorsal)

#### **IV- Techniques de césarienne :**

##### **Voies d'abord :**

Une fois la décision prise de faire une césarienne, il faut choisir le site de laparotomie : soit on ouvre par le flanc gauche, soit par le flanc droit. Ou par voies basse latéral, latéro-ventrale, paramédiane ou ventrale).

Le choix du lieu d'incision abdominale sera celui qui donnera satisfaction sur quelque point fondamental:

- Urgence de l'intervention.
- Les antécédents chirurgicaux.
- Permettre une exposition adéquate de l'utérus.
- Favoriser un accès facile au fœtus et faciliter son extraction.
- Minimiser les risques d'infection

##### **■ IV-1. Césarienne à gauche ou à droite :**

Dans 99% des cas (18,19), la césarienne est réalisée sur le flanc gauche car cela évite la protrusion de la masse intestinale par la plaie notamment grâce à la présence du rumen qui retient la masse intestinale lors des efforts expulsifs. De même, on peut traiter un éventuel météorisme par cette voie d'approche. Par contre, lors d'un décubitus de l'animal lors de l'opération, cette voie d'approche présente des inconvénients mais cela reste rare.

L'approche par le côté droit n'a pas d'indication majeure mise à part les torsions utérines irréductibles, en cas de météorisme du rumen ou lorsque l'animal a déjà subi de

nombreuses césariennes à gauche. Lors d'opération à droite en décubitus latéral gauche, il y a plus de risques de régurgitations et de gonflement (22).

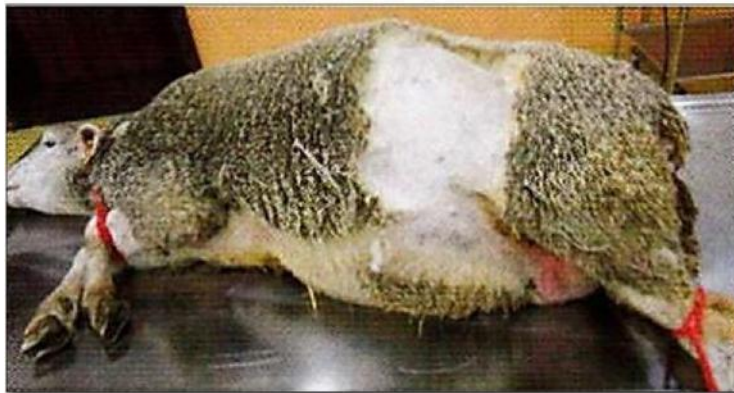#### **IV-2. Voie sous lombaire:**

C'est celle qui est utilisée dans 99% des cas (19). L'incision ne tient pas compte de l'orientation des fibres.

Elle se fait à mi distance entre l'hypochondre et la pointe de l'ilium, dans le creux du flanc. Il faut qu'elle soit faite à 3 cm sous les processus transverses des vertèbres lombaires et se poursuit sur 20cm, de manière verticale ou oblique.

#### **IV-3. Césarienne par le flanc gauche:**

La césarienne peut être réalisée aussi par le flanc gauche (ou droit) brebis immobilisée sur le côté.



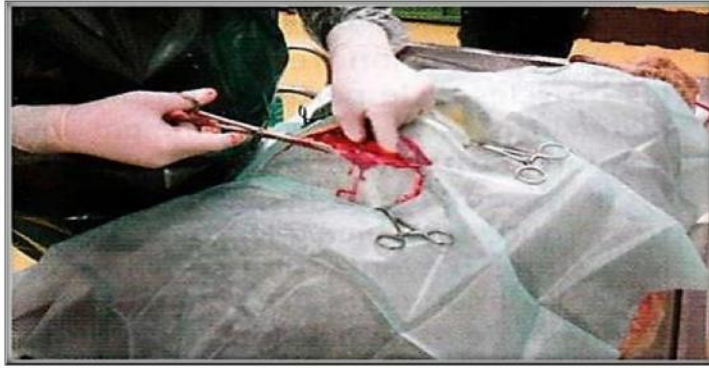**Figure 5 :** Césarienne par le flanc gauche. Contention de l'animal (1).

##### **IV-3. 1. Contention de l'animal :**

Les membres antérieurs sont attachés avec des cordelettes au niveau des canons et les membres postérieurs au niveau des jarrets. Les liens sont fixés à la table d'opération. Elle peut être tranquilisée (Acépromazile) voire anesthésiée par la Xylazine (Rompun®), hors autorisation de mise sur le marché pour cette espèce, à la dose de 0,5 à 0,7 ml par voie IV. Le lieu opératoire est tondu, savonné et rincé, puis désinfecté avec de la Povidone iodée (Vétédine® solution) par exemple.

##### **IV-3. 2. Incision de la peau :**

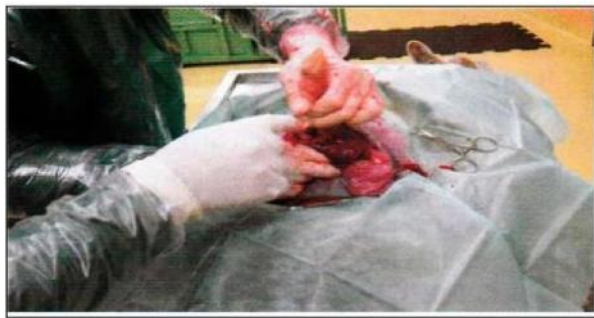L'incision de la peau et des muscles est perpendiculaire au processus transverse, 3 à 4 cm derrière la dernière côte. Elle débute à 3 cm environ des muscles lombaires et se poursuit sur 20 cm. La ponction et l'incision du péritoine sont réalisées sur la même longueur.



**Figure 6:**Incision de peau (1).

### **IV-3. 3. Abord utérin :**

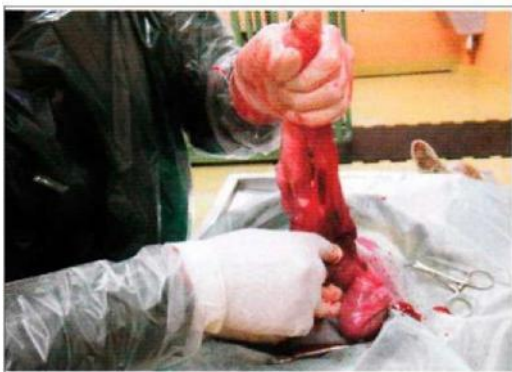L'extrémité de la corne gravide est extériorisée avec précaution, car elle peut être fragile, surtout en cas de torsion (œdème). Lutérus est ponctionné et ouvert sur sa grande courbure sur 12 à 15 cm.



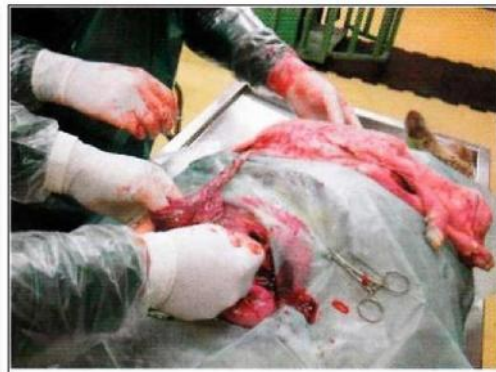**Figure 7:** abord utérin et extraction de la corne gravide(1).

### **IV-3.4. Extraction des agneaux :**

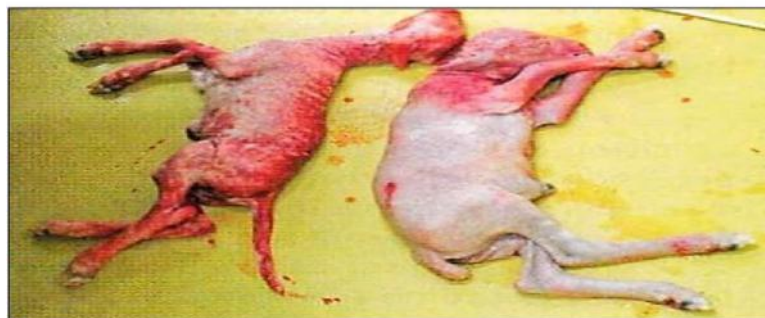
Le premier agneau est extériorisé en exerçant une traction vers le haut. Il est saisi par les membres pelviens et thoraciques, ou par la tête. Puis les autres sont recherchés-et extériorisés. Dans ce cas, deux agneaux morts sont présents.



**Figure 8:**Extraction des agneaux (1).



**Figure 9:**Extraction des agneaux (1).

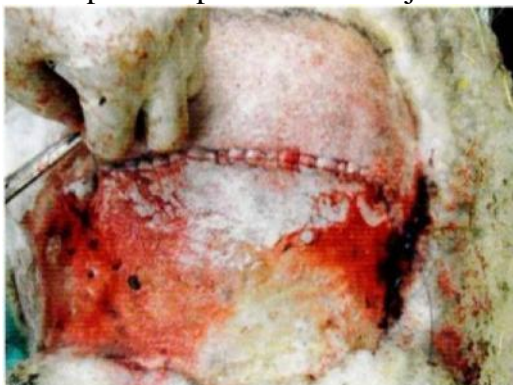

**Figure 10:** deux agneaux sur trois sont morts (1).

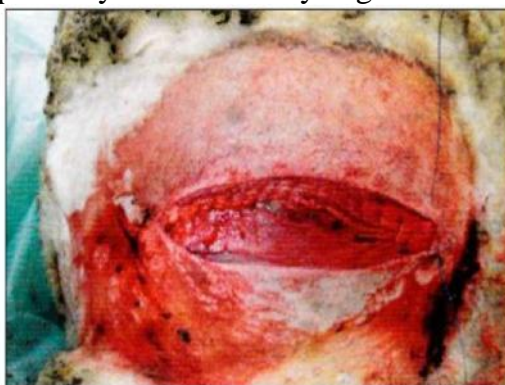
#### **IV-3.5. Suture de l'utérus, des muscles, du péritoine et de la peau :**

On utilise du nylon tressé pour suturer les muscles et le péritoine en un seul plan (surtout lors de césarienne par voie médiane et paramédiane). En utilisant un fil irrésorbable, de la qualité du nylon tressé, qui est bien toléré par la brebis, les risques d'éventration sont faibles, surtout si la suture se fait en prenant suffisamment de tissus. Lors d'une opération par le flanc, la suture peut se faire en un ou deux plans.

Sur la peau on peut faire un surjet classique au nylon ou au Vicryl aiguille montée.



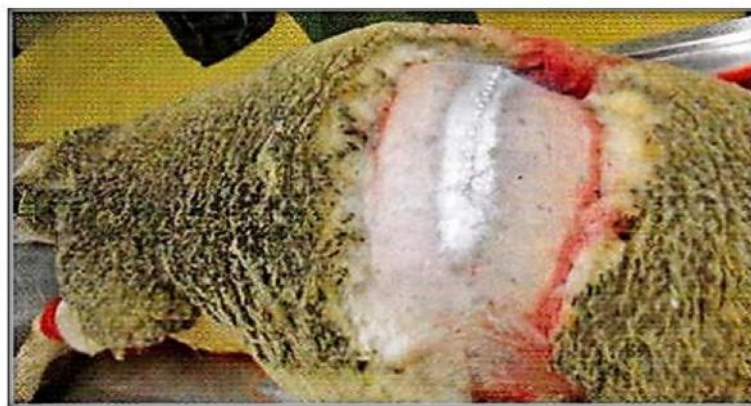**Figure 11:** suture du muscle(1).



**Figure 12:** suture de la peau (1).

#### **IV-3.6. Phase post opératoires :**

Dans ce cas, un antiseptique (alumine) a été pulvérisé sur la plaie à la fin de l'intervention après l'avoir bien nettoyée aucun soin n'est ensuite nécessaire une antibiothérapie est généralement prescrite. Dans ce cas, une association de pénicilline et de streptomycine a été utilisée Penijectyl, par voie intra musculaire, à la dose de 10ml / j par brebis pendant quatre jours.



**Figure 13:** soins post opératoires (1).

Un antiseptique à été pulvérisé sur la plaie.

#### **IV-4. Césarienne par voie médiane (ligne blanche):**

La réalisation de l'acte au cabinet sur une table d'évacuation d'eau permet une hygiène et des conditions de travail bien meilleures qu'en bergerie lorsque cela n'est pas possible, la brebis peut être calée dans une brouette ou avec des bottes de paille pour un abord par la ligne blanche.

Les risques d'éventration et de déhiscence de plaie souvent évoqués à propos de cette voie d'abord ne semblent pas, en pratique, être des complications courantes. Le risque est théoriquement moindre avec un abord par le flanc gauche ou droit, car les organes digestifs ne présentent pas sur la cicatrice. Toutefois, pour les brebis peu lainées (Lacaune par exemple), qui ont peu de laine autour du nombril et de la ligne blanche, l'abord par le flanc impose une tonte importante, d'où un temps de manipulation accru. En outre, l'abord par le flanc est déconseillé en cas d'infection utérine (agneaux emphysémateux).

Avec un abord par la ligne blanche, l'accès à l'utérus est facile. Il est plus complexe par le flanc droit car les intestins peuvent gêner la préhension utérine.

Par le flanc gauche, il convient de repousser le rumen (qui assure toutefois une obstruction de la plaie).

Une incision de la peau est réalisée sur 12 à 15 cm sur la ligne médiane entre la mamelle et l'ombilic, en évitant les veines mammaires. Elle peut être éventuellement agrandie en fonction de la taille des agneaux. La ligne blanche est ponctionnée, puis l'incision est poursuivie par les ciseaux.

#### IV-4.1. Contention de l'animal :

Les membres antérieurs sont attachés avec les cordelettes au niveau des jarrets. Les liens sont fixés à la table d'opération.

Elle peut être tranquilisée (acépromazine) voire anesthésiée par la xylazine (rompun), hors autorisation de mise sur le marché pour cette espèce, à la dose de 0,5 à 0,7 ml par voie intra veineuse.

Le lieu opératoire est tondu, savonné et rincé, puis désinfecté avec de la povidone iodée (vétédine solution) par exemple. (Figure 14)(1).

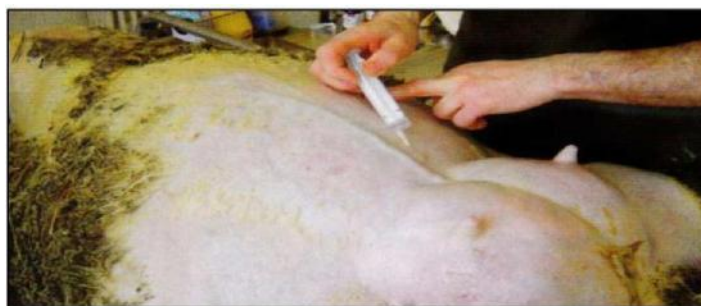

**Figure 14** : contention de la brebis (1).

L'animal est posé sur une table les 4 membres attachés (1).

#### IV-4.2. Préparation du site opératoire:

La peau est épilée ou tondue, lavée à l'aide de povidone iodée savon, puis de povidone iodée savon, puis de Chlorhexidine en solution alcoolique en pulvérisation. Le site d'incision est anesthésié par des injections sous cutanées de lidocaïne (Laocaïne®, 3 à 5 ml au total), en évitant les veines mammaires (Figure 15). Le port de gants est recommandé en raison du risque de transmission d'agents pathogènes (dont les brucelles). (1).



**Figure 15** : préparation du site opératoire (1).

Le site d'incision est anesthésié par des injections sous cutanées de lidocaïne.

#### IV-4.3. Incision de la peau :



## Partie bibliographique

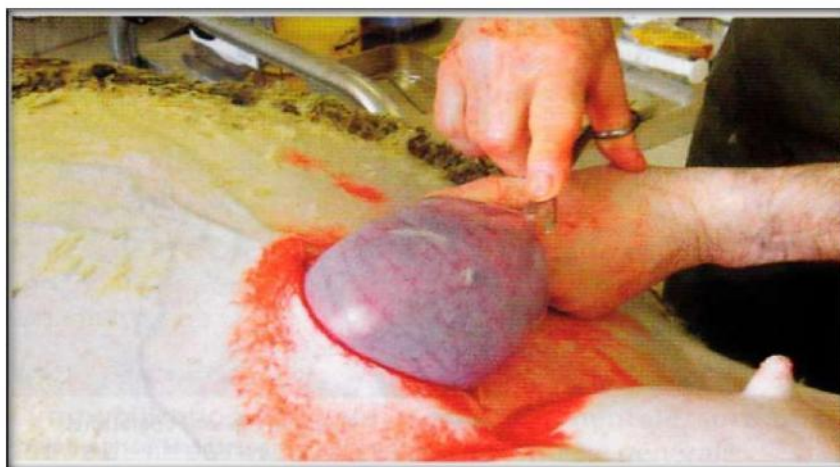
Une incision de la peau est réalisée sur 12 à 15 cm sur la ligne médiane entre la mamelle et l'ombilic, en évitant les veines mammaires. Elle peut être éventuellement agrandie en fonction de la taille des agneaux. La ligne blanche est ponctionnée, puis l'incision est poursuivie par les ciseaux.



**Figure 16:**incision de la peau au bistouri (1).

### IV-4.4. Abord utérin :

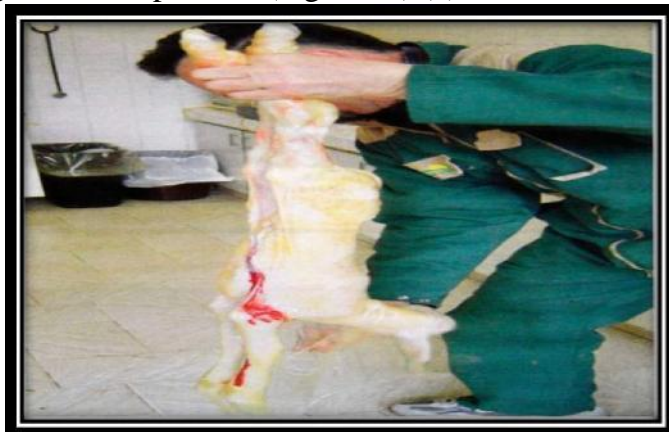L'extrémité de la corne gravide est extériorisée avec précaution, car elle peut être fragile, surtout en cas de torsion (œdème). L'utérus est ponctionné et ouvert sur sa grande courbure sur 12 à 15 cm. Selon la taille des agneaux, il est parfois nécessaire d'agrandir l'ouverture aux ciseaux, après repérage de la disposition anatomique de la corne. La détorsion n'est pas toujours réductible avant d'avoir extériorisé le (ou les) agneau (x). elle est souvent effectuée après suture (Figure 17) (1).



**Figure 17:**Exteriorisation de la corne gravide(1).

#### IV-4.5. Extraction des agneaux :

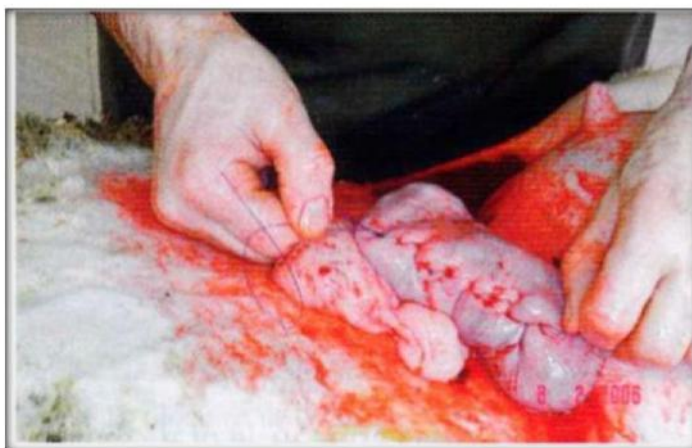
Le premier agneau est extériorisé en exerçant une traction vers le haut .il est saisi par les membres pelviens et thoraciques, ou par la tête. Puis les autres sont recherchés et extériorisés. Dans ce cas, deux agneaux sont présents (Figure 18) (1).



**Figure 18:** extériorisation de l'agneau. Il est saisi par les membres pelviens. Les autres agneaux sont recherchés et extériorisés (1).

#### IV-4.6. Suture de l'utérus, des muscles, du péritoine et de la peau :

Contrairement aux bovins, un simple surjet enfouissant est réalisé sur l'utérus (ici avec un Vicryl® 5). Un objet à base d'antibiotiques est inséré dans la cavité utérine. L'étanchéité de la suture doit être vérifiée.

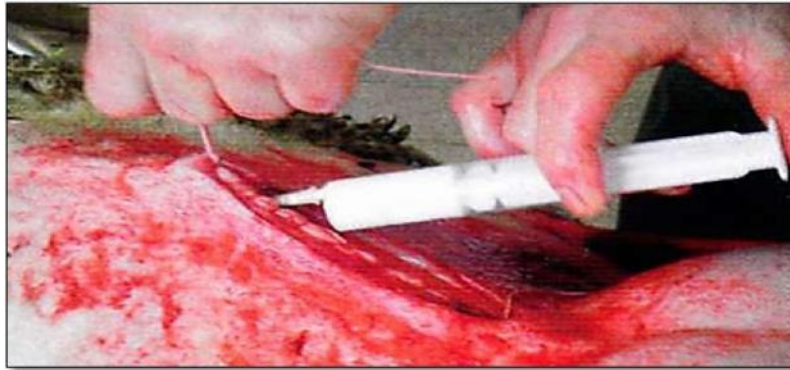

**Figure 19 :** suture de l'utérus. Un surjet simple enfouissant est réalisé (1).

#### IV-4.7. Suture de la paroi abdominale:

Le plan musculaire est également fermé par un surjet simple. Lors d'abord par le flanc, la paroi peut être refermée en un ou deux plans. Une injection de pénicilline et de streptomycine (par exemple 10 ml de Penijectyl®) est réalisée sous le plan musculaire. Dans

ce cas, une poudre à base de tétracycline et de sulfamide (Orospray®) a été pulvérisée sur la plaie avant la suture cutanée, mais une solution antiseptique peut lui être préférée (Figure20) (1).



**Figure 20** : suture de la paroi abdominale et injection antibiotique sous le plan musculaire (1).

#### **IV-4.8. Fermeture du plan cutané:**

La peau est suturée avec des agrafes de Michel de 20 m m (15 à 20 au total), car ce procédé est rapide et simple à mettre en œuvre(1)

**Figure 21** : suture du plan cutané

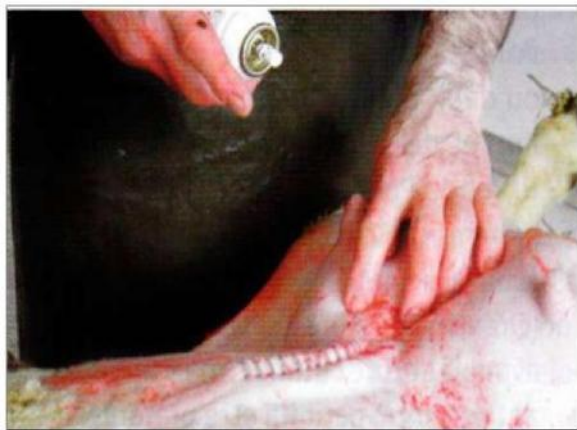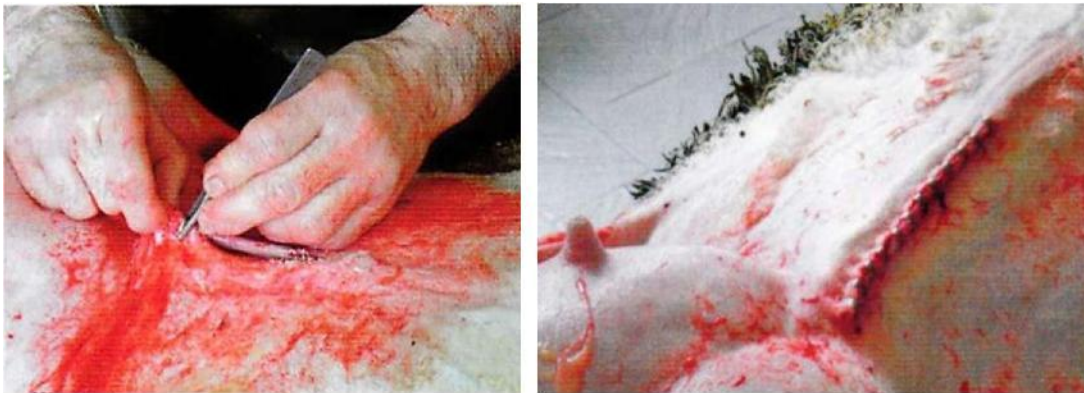La peau est suturée par des agrafes (1).

**Figure 22** : suture du plan cutané

Aspect de la plaie après suture

(1).

**Figure 23** : Etape post opératoire. Désinfection de la plaie (1).



#### **IV-4.9. Phase post-opératoire :**

Dans ce cas, un antibiotique a été pulvérisé sur la plaie à la fin de l'intervention, mais un nettoyage antiseptique peut être préféré. Aucun soin n'est ensuite nécessaire. Les agrafes tombent après deux à trois semaines. Une antibiothérapie est généralement prescrite. Dans ce cas, une association de pénicilline et de streptomycine a été utilisée : Penijectyl®, par voie intramusculaire, à la dose d'10 ml/j par brebis pendant quatre jours.

#### **IV-4.10. Soins aux agneaux :**

Dès la sortie de l'agneau, le praticien doit s'assurer que l'animal respire normalement. Si ce n'est pas le cas, les voies respiratoires sont dégagées des débris pouvant les obstruer, et les réflexes de respiration sont stimulés, par exemple en saisissant l'agneau par les membres pelviens et en lui faisant décrire de larges cercles descendants.

Ensuite l'éleveur applique sur le cordon ombilical, de la teinture d'iode immédiatement après la naissance et 2 à 3 jours plus tard. Il aide les agneaux faibles à prendre le colostrum (au pis ou à la sonde). Les animaux en hypothermie sont enroulés dans une couverture de laine ou baignés dans de l'eau tiède pendant 2 à 10 minutes, puis frottés vigoureusement avec un linge sec. L'éleveur veille ensuite au maintien d'une température élevée dans l'emplacement destiné aux petits, en utilisant par exemple une lampe chauffante. Si la mère meurt, il est nécessaire de trouver une brebis nourrice ou de nourrir les agneaux au biberon.



**Figure 24 :** Soins de trois agneaux (1).



# *Partie expérimentale*



### **I- / nLI d'IIspin' g/a/non :**

Notre expérimentation était réalisée au niveau du cabinet vétérinaire du DR BARKIT IDRIS au niveau du son cabinet a (Mostaganem ), durant le mois de février 2020.

### **II- Description du cas :**

Une brebis de race Rembi âgée de 3 ans est orientée au service de chirurgie pour la réalisation d'une césarienne suite à une dystocie depuis quatre jours due à une non dilatation du col après échec d'uC traitement médical à base de corticoïdes et de prostaglandine réaliser au service de pathologie de la Reproduction .

### **III- Matériel chirurgical et consommable :**

Les différentes étapes de la césarienne nécessitent des instruments chirurgicaux, stérilisés au préalable (**photos N°01**):

#### **III-1- Matériel chirurgical :**

- . Champs opératoire ;
- . Pinches à champ ;
- . Porte lame ;
- . Lame bistouries N° :15;
- . Pincettes de préhension à mors mousses ;
- . Pince à tension ;
- . Ciseaux de Metzenbaum ;
- . Ecarteur de Farabeuf ;
- . Pincettes hémostatiques ;
- . Des écarteurs de FARABEF
- . Pince porte aiguille.

#### **III-2- Consommable:**

- . \$ CIMKOI lioeffi linanCeIM 1 ;
- . Antibiotique clamoxil (amoxicilline);
- . Fils de suture résorbable synthétique tressé USP 0 ;
- . Fils de suture non résorbable synthétique monofilament USP 0 pour les sutures cutanées ;
- . Compresses stériles ;
- . Des tampons ;
- . Gants chirurgicaux ;
- . Seringues.



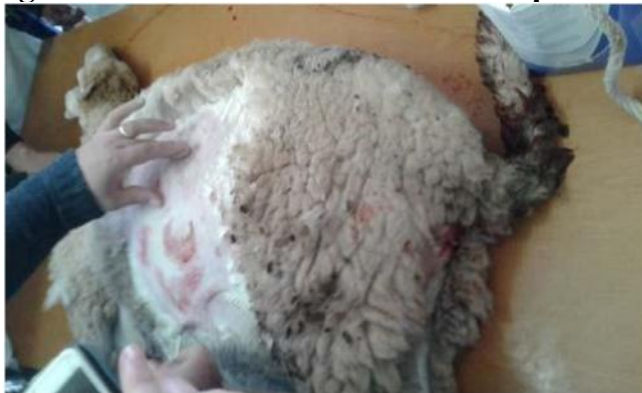

**Photos N/1:** Matériel chirurgical et consommable

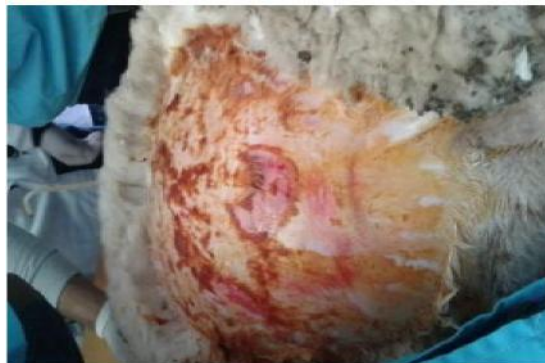#### **IV- Méthodes :**

##### **IV-1 : Temps préopératoire**

##### **A. Préparation chirurgicale du lieu d'anesthésie et du site opératoire :**



**Photos N/2 :** Tonte et rasage du lieu d'anesthésie de du site opératoire



**Photos N/3 :** Antiseptisations du site opératoire par de la Bétadine

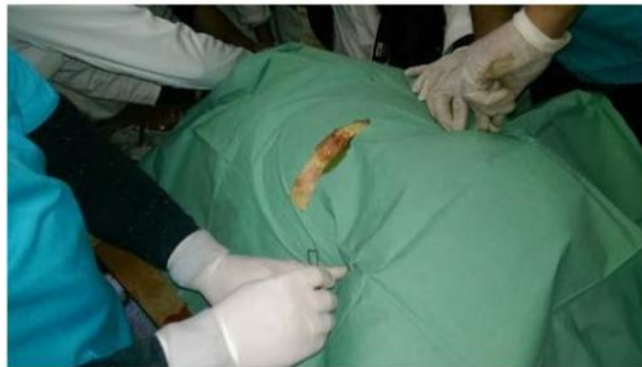## **B. Technique d'anesthésie para vertébrale distale :**

L'anesthésie para vertébrale distale est réalisée de la façon suivante :

1. Repérage des différentes structures osseuses de la région lombaire, plus précisément l'extrémité distale des processus transverses des vertèbres lombaires ;
2. On exerce une pression de l'index au centre du bord latéral des processus transverses de L1, L2, L4. Une aiguille est poussée horizontalement, au-dessus puis en dessous des processus transverse, en essayant de ne pas sortir de la peau. On injecte 2.5 ml de lidocaïne par point pour anesthésier les nerfs Th 13, L1 et L2 comme montre (la figure N/4).



**Photos N/ 4:** Réalisation de la para vertébrale distale.



**Photos N/5:** Mise en place du champ opératoire.

## **V- Temps peropératoire :**

### **A- Technique chirurgicale :**

La technique chirurgicale de la césarienne comporte trois temps opératoires, qui sont :

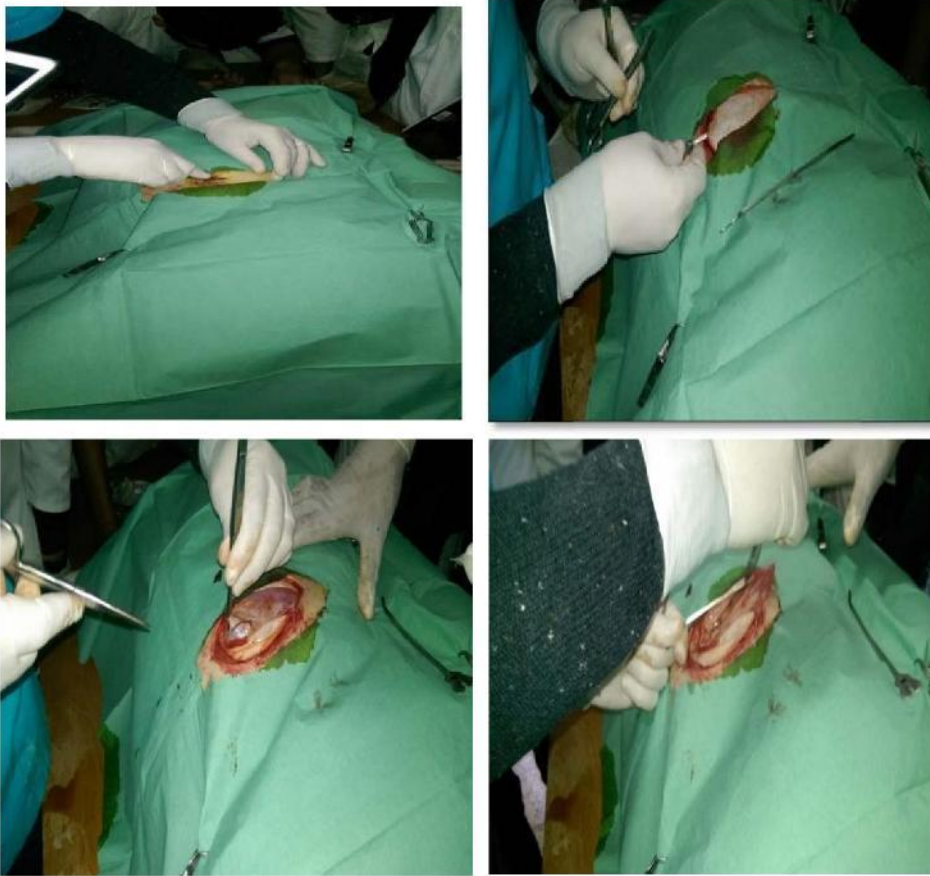#### **A-1 : le premier Temps opératoire :**

C'est le temps d'incision de la paroi abdominale, qui est un temps aseptique. On incise du haut en bas environ 10 cm de long, dans la partie inférieure du flanc. Les divers plans d'incision comprennent : la peau et le péricard, muscles obliques externe, interne et transverse et

## Partie expérimentale

enfin le péritoine, l'incision est agrandie au moyen de ciseaux guidés par les doigts de V (Photos : 6,7,8,9).

n forme

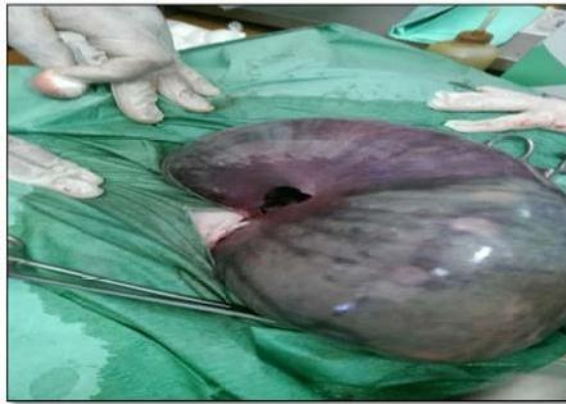

**Photos N/ 6,7,8,9 :** Incision de la peau et peaucier, muscles obliques externe et interne, transverse et le péritoine

### **A-2 : Deuxième temps opératoire :**

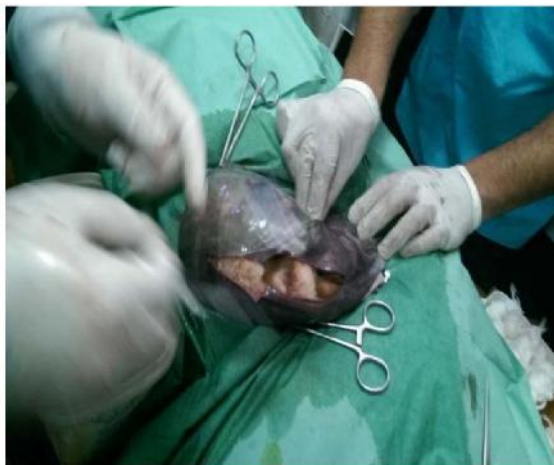C'est le temps d'extériorisation de l'utérus qui peut être aseptique ou septique par rapport à l'état d'infection de l'organe :

- Extériorisation de la corne gestante ; dans notre cas cette corne présente une déchirure au niveau de sa petite courbure (**Photos N/10**) ;



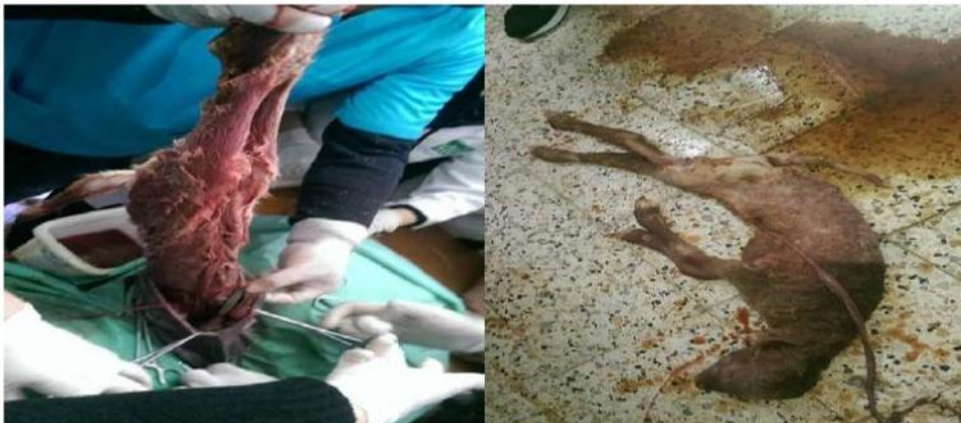**Photos N/10** : Extériorisation de la corne gestante.

- Ponction et incision de l'utérus au niveau sa grande courbure sur une longueur de 15cm (**Photos N/11**) ;



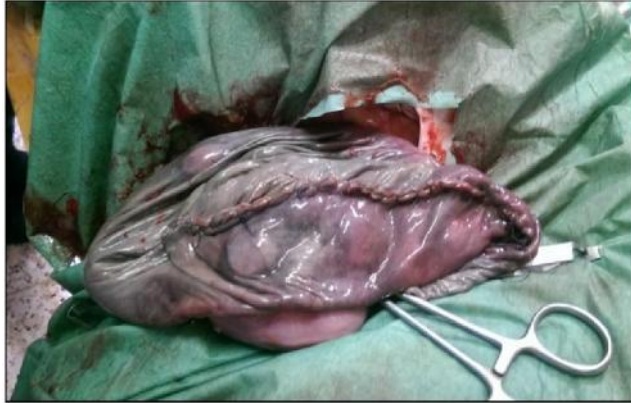**Photos N/11**. abord utérin

- Extraction de l'agneau par ses membres postérieurs, dans notre cas il est mort et infecté ;



**Photos N/12**: Extériorisation de l'agneau mort-né. **Photos N/13** : agneau mort-né

± On utilise un fil de suture résorbable (Vicryl) pour la suture de l'utérus et comme technique de suture on fait un surjet enfouissant et étanche de type LEMBERT (**Photos N/14**).



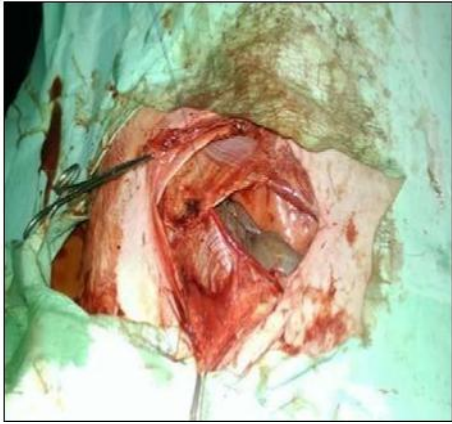
**Photos N/ 14:** Suture de l'utérus.

### **A-3 : Troisième temps opératoire :**

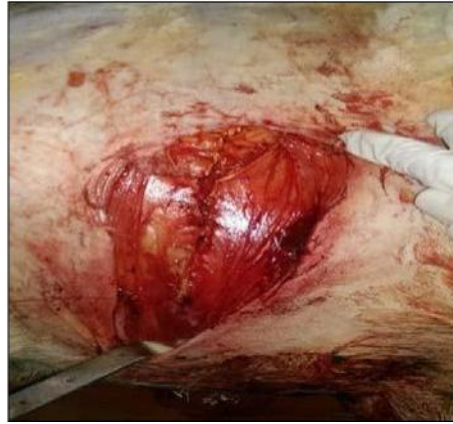C'est le Temps de reconstitution pariétal, qui est aseptique ; puisque le deuxième temps est septique (due à l'infection de l'utérus) on change le matériel de suture et le champ opératoire pour éviter la contamination de la paroi abdominale.

La suture de la paroi abdominale est réalisée de la manière suivante :

- 1- Une première suture prenant le péritoine et le muscle transverse du bas en haut, par un surjet à points passés à l'aide d'un fil résorbable (**Photos N/15**) ;
- 2- Puis le muscle oblique interne et externe suturé ensemble par un surjet à points passé du haut en bas à l'aide d'un fil résorbable, et on prend en même temps la paroi profonde pour éviter la création d'espace mort, afin de limiter la collection liquidienne, source de contamination pariétale (**Photos N/16**) ;
- 3- Enfin, la peau est suturée par des points simples en utilisant un fil synthétique irrésorbable; Mise en place d'une mèche stérile pour la protection de la plaie (**Photos N/17**) .

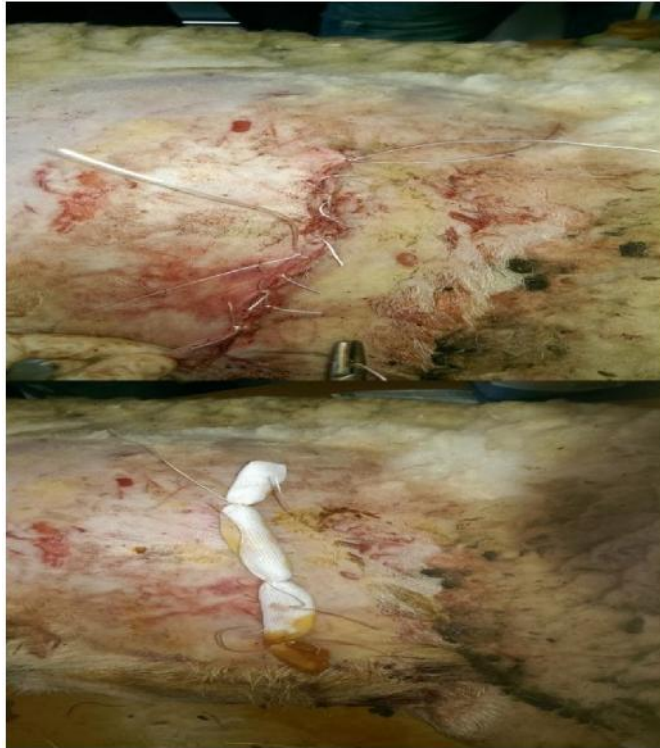


**Photos N/15** : suture du péritoine  
et



**Photos N/16** : suture des muscles  
obliques interne et externe

m. transverse



**Photos N/17**:suture de la peau et protection de la plaie par une compresse stérile

#### **VI- Temps postopératoire :**

± 8 ÇPIÇEOp\IFUITa\T1sa<sup>5</sup>A;l 6 : 1 HIOP İÇIETTIP FMISaMM ;M SIÇsaEÇt 3 EMOI\ ;

± Une antibiothérapie à base sa<sup>5</sup>aP I[IFIGIÇIEEP J Ig (EP OMM 17SUNI111;0 FKlqOHEEK pendant une semaine ;

± Nettoyage quotidien de la plaie par de la Bétadine;

± Après 14 jours on retire les points



*Conclusion*

La césarienne constitue un acte chirurgical qui impose la mise en œuvre de connaissances anatomiques, physiologiques; propédeutiques et thérapeutiques. Elle fait l'objet d'indications absolues mais également de contre-indications étant donné les conséquences dont elle s'accompagne même si en une trentaine d'années, les techniques et moyens chirurgicaux et thérapeutiques ont évolué.

A l'avenir d'autres études pourraient venir compléter cette thèse en s'attachant à des points plus particuliers, et ainsi, produire non pas un travail généraliste mais un travail beaucoup plus détaillé.



---

## *Référence bibliographique*

## Liste des références :

1. Adjou. K et Autef.P; (2013). Guide pratique de médecine et de chirurgie ovine. Chapitre 7: agnelage dystocique. Chapitre 11: césarienne. Edition du point vétérinaire. Pp 83-84-86-87-88-121-122-123-124-125-126-127.
2. ASSIE S, GAUTHIER O, LEMARCHAND F, Les anesthésies loco-régionales utilisées en chirurgie abdominale et en obstétrique chez les bovins, *In : Journées nationales des GTV*, Dijon, 24-26 mai 2000, SNGTV, 2000,73-77.
3. BaroneR ; 2010.Anatomie comparée des mammifères domestiques ; Tome7, neurologie2.Vigotparis.2010
4. BONAL C, Anesthésie et tranquilisation chez les bovin aspect pratique, *Action ,Vet. ,1992 ,n°1203,15-22.*
5. BONAL C, SCHELCHER F, VALARCHER JF, ESPINASSE J, Aspects pratiques de l'anesthésie chez les bovins, *Point Vét.*, 1993, 24(150), 719-729.
6. BonnesG ; DesclandeJ ; GadaudR ; DrogoulC ; LeLoc'h ; MontmeasL ,1988.
7. BOUISSET S, RAVARY B, Anesthésie locale et loco-régionale du flanc chez les bovins, *Point Vét.*, 2000, 31 (numéro spécial), 55-58.
8. Castongauy, F; 2006. La reproduction chez les ovins. Publications techniques: université Laval. Faculté des sciences de l'agriculture et de l'alimentation. Canada, 154 p. [www.Agr.gr.ca](http://www.Agr.gr.ca).
9. CASTONGUAY, F., 2012. La reproduction chez les ovins [en ligne]. [http://www.cepoq.com/admin/useruploads/files/la\\_reproduction\\_chez\\_les\\_ovins\\_2012.pdf](http://www.cepoq.com/admin/useruploads/files/la_reproduction_chez_les_ovins_2012.pdf)
10. Charif T, 2007 rappels sur la péripartum, chapitre n° 01. Institut des sciences vétérinaires Blida.
11. Craplet C., Thibier M; 1984. Le mouton. 4ème édition. 568 p. ed. Vigot France.
12. Derivaux. J et Ectors. F; (1980). Physiologie de la gestation et obstétrique vétérinaire. Pp 144- 159-160- 161- 162- 164- 168- 169.
13. Dijon : Educagri Edition
14. Dudouet. C; 2012. La production du mouton. 3 ème édition. 330p. ed.France Agricole.
15. El Amiri, B., Karen, A., Cognie, Y., Sousa, N.M., Hornick, J.L., Szenci, O., Beckers, J.F; 2003. Diagnostic et suivi de gestation chez la brebis: réalités et perspectives. *INRA Prod. Anim.*, 16, 79-90. Mai 2003.

- 
16. ELMORE RG, Food animal regional anesthesia. Bovine blocks: paravertebral lumbar anesthesia, *Vet. Med. Sm. An. Clin.*, 1980, 75(8), 1303-1306.
17. GUILLET JP, Césarienne bovine: pensez à l'anesthésie paravertébrale, *Sem. Vét.*, 2004, n°1151, 51.
18. Hansen R; 2010. Les pathologies de la gestation chez les ruminants.
19. Hanzen. Ch, lourtie. O, Ectors. F, 1999. La césarienne dans l'espèce bovine. Service d'obstétrique et de pathologie de la reproduction des ruminants, Equidés et Porcs,
20. MONTMEAS.LEBORNE.M.C. TANGUY J-M .FOISSEAU.j-M.SELEN.I. VERGONZANNE.G.etWIMMER.E.2013.Reproduction des animaux d'élevage .3<sup>e</sup>édition.
21. REMY DCHASTANT-MAILLARD S ., MIALOT J.P., COUROUBLE F.(2002).Les interventions obstétricales chez les animaux de rente(bovins ;ovins ;caprins equins porcins).Polycopié. Ecole Nationale Vétérinaire d'Alfort ; unité pédagogique de reproduction ; 94p  
Reproduction des mammifères d'élevage. INRA collection. Edition. Foucher (paris) ;240p. 22 .SCHMITT D. (2005). Les dystocies d'origine maternelle chez les bovins.Thèse Méd. Vét., Lyon, n°095.
- 23.** WELKER B, MODRANSKY P, Performing anesthesia of the paralumbar fossa in ruminants, *Vet. Med.*, 1994, 89 (2), 163-169.