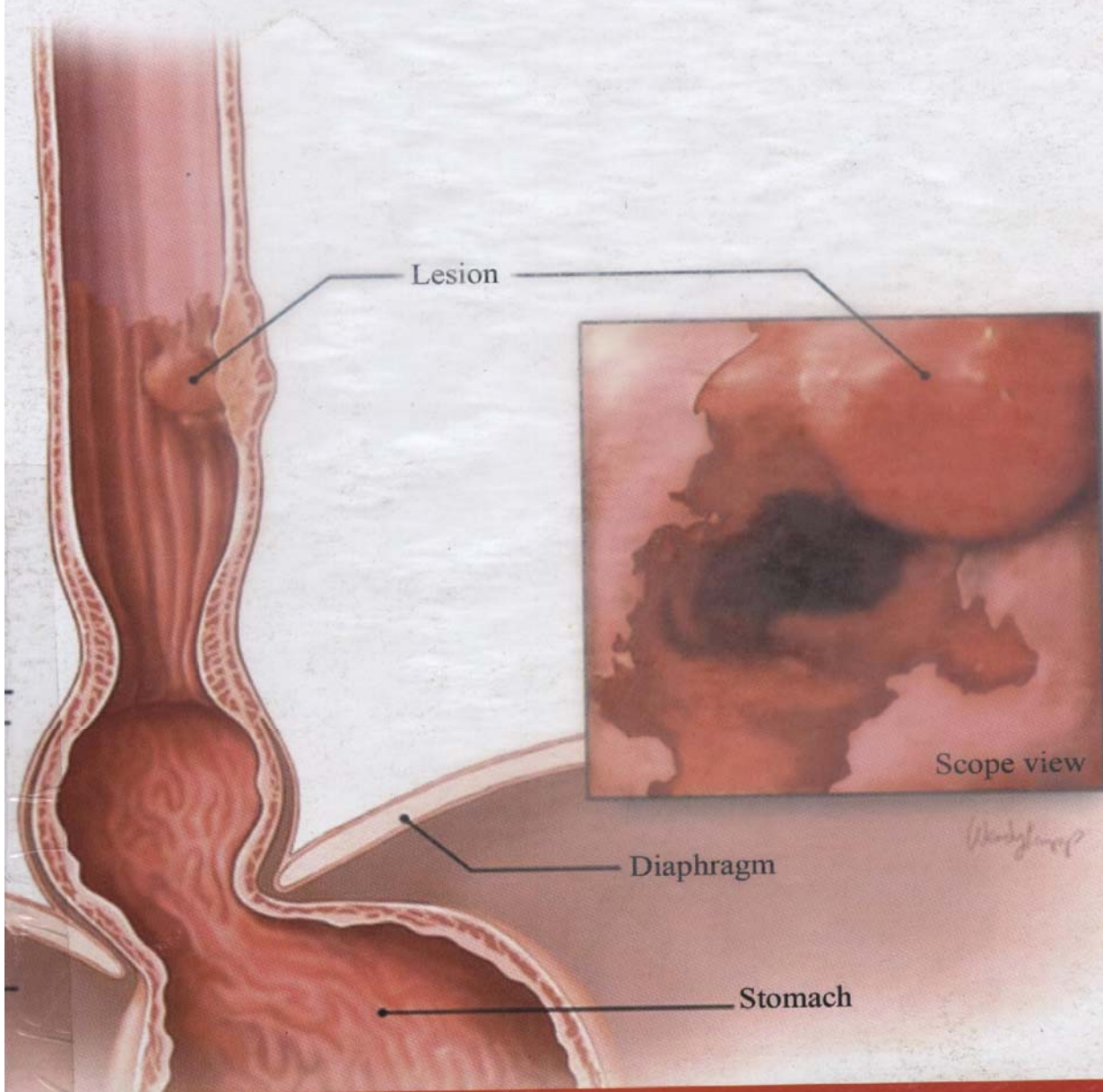


Noureddine-Ait Benamar
Zoubir Belkaïd

C A N C E R DE L'OE S O P H A G E



SOMMAIRE DES FIGURES

- FIGURE 1 :** Anatomie topographique de l'œsophage.
- FIGURE 2 :** Rapports anatomiques de l'œsophage cervical.
- FIGURE 3 :** Vue latérale de l'œsophage thoracique (Thoracotomie droite).
- FIGURE 4 :** Rapports anatomiques de l'œsophage abdominal.
- FIGURE 5 :** Vascularisation artérielle de l'œsophage.
- FIGURE 6 :** Système lymphatique de l'œsophage.
- FIGURE 7 :** Drainage lymphatique de l'œsophage.
- FIGURE 8 :** Coupe histologique de l'œsophage.
- FIGURE 9 :** Vue endoscopique d'un processus néoplasique de l'œsophage à 30 cm des arcades dentaires.
- FIGURE 10 :** Cancer de l'œsophage sous carénaire au transit gastroduodénal.
Désaxation œsophagienne.
- FIGURE 11 :** Aspects endoscopique et radiologique d'un cancer de l'œsophage.
- FIGURE 12 :** Double voie d'abord abdominale et thoracique droite (Lewis Santy).
- FIGURE 13 :** Thoracophréno-laparotomie gauche (intervention de Sweet).
- FIGURE 14 :** Double voie d'abord abdominale et cervicale gauche (Orringer).
- FIGURE 15 :** Technique de gastroplastie en remplacement de l'œsophage réséqué.
- FIGURE 16 :** Section de l'œsophage au sommet du thorax par thoracotomie droite.
- FIGURE 17 :** Curage lymphatique du médiastin moyen.
- FIGURE 18 :** Anastomose œsogastrique terminolatérale au sommet du thorax.
- FIGURE 19 :** Anastomose œsogastrique par thoraco-phréno-laparotomie gauche.
- FIGURE 20 :** Dissection manuelle de l'œsophage thoracique menée par voie combinée abdominale et cervicale.
- FIGURE 21 :** Anastomose œsogastrique par cervicotomie gauche.
- FIGURE 22 :** Vue finale d'une intervention d'Orringer.