

**REPUBLIQUE ALGERIENNE DEMOCRATIQUE ET  
POPULAIRE**

**Ministère de l'Enseignement Supérieur et de la Recherche Scientifique**

**UNIVERSITÉ SAAD DAHLAB-BLIDA « 1 »**

N°



**FACULTÉ DE MÉDECINE**

**DÉPARTEMENT DE MÉDECINE DENTAIRE**

**Mémoire de fin d'études**

**Les thérapeutiques de préservation pulpaire**

**EN VUE DE L'OBTENTION DU DIPLOME DE DOCTEUR EN  
MEDECINE DENTAIRE**

**Présenté par :**

**Le : 03/07/2023**

ABDELDAIM Inas  
BAGHDAD MEGHIT Hassiba  
SISSANI Khadidja

ABED Baraa  
CHAREF Sara  
YOUSFI Wissem

**Encadré par : Dr A. ZAIDI** Maitre assistante en Odontologie  
Conservatrice / Endodontie

**Devant le Jury :**

Président : **Dr H. CHARIF** Maitre assistante en Odontologie  
Conservatrice / Endodontie

Examineur : **Dr M. GRIBALLAH** Maitre-assistante en  
Odontologie Conservatrice / Endodontie

**Année universitaire : 2022/2023**



# Remerciements



A l'issue du cycle de notre formation nous tenons à remercier Dieu le tout puissant.

Nos remerciements les plus sincères vont à : **Dr A.ZAIDI** pour ses conseils précieux et le suivi qu'elle nous a prodigué durant tout le travail.

Nos vifs remerciements vont aux membres de jury:

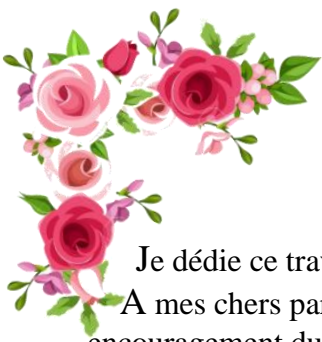**Dr H.CHARIF et Dr M.GHRIBALLAH**

pour avoir accepté de juger notre présent travail.

Nos remerciements vont aussi à **Dr S.BOUAKKAZ** et tous les enseignants de l'unité d'odontologie conservatrice et d'endodontie.

Enfin, toute personne qui a participé de près ou de loin à l'accomplissement de ce mémoire soit sincèrement remerciée et tous les enseignants qui ont participé à notre formation durant notre cursus soient sincèrement remerciés.





## Dédicace 01

Je dédie ce travail à :

A mes chers parents "**ABED Ali**" et "**GHORFA Fadhila**" pour leur soutien, leur patience et leur encouragement durant mon cursus universitaire. A mon frère "**Abderrahmane**" et mes sœurs "**Afaf**" et "**Kawther**". A "**Dr. SOLTANI Wissem**" qui m'a supervisé pendant ces 2 dernières années et m'a fait bénéficier de son expérience dans son propre cabinet dentaire.

*ABED Baraa*

## Dédicace 02

Je dédie ce travail :

A mes chers parents "**ABDELDAIM Kaddour**" et "**DJERIED Koulla**" pour leur soutien et leurs prières. A mes frères "**Nazim**" et "**Bahaa**" et ma petite sœur "**Rihem**".  
A ma grande famille, mes amis et tous ceux qui me sont chers...

*ABDELDAIM Ines*

## Dédicace 03

Je dédie ce modeste travail à :

Cette grande personne qui a toujours rêvé que ses yeux me voient un jour comme celui-ci: ma très chère mère "**ELHOUARI Khadidja**"; mon très cher père "**Mohammed**" pour son amour et son encouragement. A mes sœurs "**Amel**", "**Imane**", "**Hizia**" et "**Asma**", celles qui m'ont chaleureusement supporté et encouragé durant ces années d'études; à mes bouts de sucre que j'adore: **mes petits neveux et nièces**.

A mon fiancé "**ABDESSADOK Ishaq**", qui a partagé avec moi tous les moments d'émotions tout au long de ce parcours.

*BAGHDAD-MEGHIT Hassiba*

## Dédicace 04

Je dédie ce travail :

Aux êtres les plus chères de ma vie: mon père "**Belkacem**" et ma mère "**GHELLAB Bahia**".  
A mes chers frères : "**Mohamed**" et "**Noureddine**" source de joie .  
A ma grand-mère et mon grand-père que Dieu le guérisse ; ma tante "**Saida**", source de motivation, et à tous ceux qui ont participé à ma réussite .

*CHAREF Sara*

## Dédicace 05

Je dédie ce modeste travail à mes chères parents que dieu leur procure bonne santé et longue vie, à l'homme de ma vie qui m'a soutenue tout au long de ce projet: mon mari "**Mustapha**" et bien sûr à mes chères sœurs "**Naima**" et "**Habiba**" et mon frère "**Mohamed**", à toute ma famille et mes chères amies. Merci ..

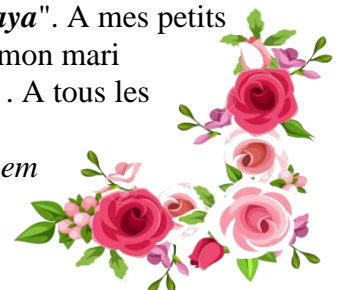*SISSANI Khadidja*

## Dédicace 06

Je dédie ce travail :

A ma famille, elle qui m'a doté d'une éducation digne, son amour a fait de moi ce que je suis aujourd'hui. A l'homme mon précieux offre du dieux ; mon chère père "**YOUSFI Noureddine**". A la femme qui a souffert sans me laisser souffrir, mon adorable mère "**KEDIDAH Soraya**". A mes petits frères : "**Islam**", "**Ishak**", "**Ilyes**", merci pour leur amour et leur encouragement. A mon mari "**AKMOUN Mhamed**", ma source de joie, et mon beau-frère "**AKMOUN Zakaria**". A tous les cousins, les voisins, et les amis que j'ai connu jusqu'à maintenant.

*YOUSFI Wissem*



## Liste des abréviations

- **BMP-2** = Bone Morphogenetic Protein Type 2
- **CDP** = Complexe Dentino-Pulpaire
- **CEM** = Ciment à Mélange Enrichi en Calcium
- **CPD** = Coiffage Pulpaire Direct
- **CPI** = Coiffage Pulpaire Indirect
- **DD** = Dysplasies Dentinaires
- **DI** = Dentinogénèses Imparfaites
- **DRS** = Dentine Réactionnelle Sclérotique
- **EMD** = Enamel Matrix derivative
- **IL-1a** = Interleukin-1 alpha
- **LBP** = Lipopolysaccharide Binding Protein
- **MI** = Mini Invasif
- **MIH** = Molar Incisor Hypomineralization
- **MTA** = Mineral Trioxide Aggregate
- **NO** = Oxyde Nitrique
- **PGA** = Alginate de Propylène Glycol
- **PMN** = Poly Morpho-nucléaires Neutrophiles
- **PRP** = Plasma Riche en Plaquettes
- **PRF** = Plaquettes Riche en Fibrine
- **SW** = StepWise
- **S2C** = Silicate dicalcique
- **S3C** = Silicate tricalcique
- **TGFB** = Transforming Growth Factor Beta
- **TLR** = Toll-Like Receptor
- **TNF-alpha** = Tumor Necrosis Factor
- **ZOE** = Oxyde de Zinc Eugénol

### Résumé

La maladie carieuse est aujourd'hui parmi les pathologies les plus répandues dans notre société. En fonction de la profondeur de cette carie, elle est traitée par une pulpectomie qui entraîne la perte de la vitalité pulpaire. Ce traitement aboutit aussi à une perte du potentiel de défense et de régénération de la dent face aux agressions bactériennes. Dans une démarche d'amélioration de notre pratique, il est donc nécessaire de rechercher de nouvelles alternatives et de nouveaux traitements afin de conserver la vitalité pulpaire et préserver la capacité biologique de l'organe dentaire le plus longtemps possible. Ainsi, dans cette thèse nous ferons le point sur les moyens actuels que nous avons à notre disposition ; le coiffage pulpaire direct et indirect, la pulpotomie ; pour préserver la pulpe des dents matures et immatures contre l'agression carieuse grâce au développement de nouveaux biomatériaux biocompatibles tels que : le Minéral Trioxyde Aggregate (MTA), La Biodentine, le ciment enrichi au Calcium (CEM), l'hydroxyde de Calcium ( $\text{Ca(OH)}_2$ ) et d'autres matériaux de régénération tissulaire comme : Enamel matrix dérivative (EMD) et le plasma riche en plaquettes (PRP) . Dans le but de faciliter la prise de décision et donner des clés afin d'évaluer au mieux l'état de la santé pulpaire et de rendre ces thérapeutiques plus courantes au cabinet dentaire de manière fiable et reproductible.

### Mots clé :

Vitalité pulpaire, pulpe, conservation, coiffage pulpaire, pulpotomie totale, pulpotomie partielle, matériau de coiffage, MTA, Biodentine, hydroxyde de calcium, complexe dentino-pulpaire, dentine, préservation pulpaire, chambre pulpaire, carie dentaire, traumatisme dentaire.

### **Abstract**

Carious disease is now one of the most common pathologies in our society. And depending on the depth of this cavity, it is treated by a treatment that results in a loss of pulpal vitality (pulpectomy). This treatment results in a loss of defense potential and regeneration for the tooth in the face of aggressions. It is therefore necessary to seek new alternatives and new treatments in order to preserve the pulp vitality and preserve the biological capacity of the dental organ as long as possible. In this thesis we shed light on the current means that we have at our disposal; direct and indirect pulp capping, pulpotomy; to preserve the pulpal vitality of mature and immature teeth against carious aggression through the improvement of knowledge and the development of new biocompatible biomaterials such as: Mineral Trioxide Aggregate (MTA), Biodentine, Calcium-enriched cement (EMC), Calcium hydroxide ( $\text{Ca}(\text{OH})_2$ ) and other tissue regeneration materials such as: Enamel matrix derivative (EMD) and platelet-rich plasma (PRP). In order to facilitate decision making and give keys for best assess the condition of the pulp health and to make these pulp therapies more common in the dental office in a reliable and repetitive way.

### **Key words:**

Pulp vitality, pulp, conservation, pulp capping, total pulpotomy, partial pulpotomy, capping material, MTA, Biodentine, calcium hydroxide, dentino-pulp complex, dentine, pulp preservation, pulp chamber, tooth decay, dental trauma.

# Table des matières

## INTRODUCTION

### Chapitre I : GÉNÉRALITÉS

<b>1 : LE COMPLEXE DENTINO-PULPAIRE</b> .....	1
1.1 LA DÉFINITION DU COMPLEXE DENTINO-PULPAIRE .....	1
1.2 LA DENTINE .....	2
1.2.1 Définition .....	2
1.2.2 La formation ( dentinogénèse ) .....	2
1.2.3 La composition de la dentine .....	4
1.2.4 La structure histologique de la dentine .....	4
1.2.4.1 La dentine primaire .....	4
1.2.4.2 La dentine secondaire.....	4
1.2.4.3 La dentine tertiaire .....	5
1.3 LA PULPE .....	7
1.3.1 Définition .....	7
1.3.2 La formation de pulpe dentaire.....	7
1.3.3 La composition de la pulpe dentaire.....	8
1.3.3.1 Les cellules .....	8
1.3.3.2 La matrice extra cellulaire .....	12
1.3.4 La vascularisation et l'innervation de la pulpe .....	12
1.3.4.1 La vascularisation.....	12
1.3.4.2 L'innervation .....	13
1.3.5 La physiologie et les fonctions de la pulpe dentaire.....	15
1.3.5.1 La fonction inductive .....	15
1.3.5.2 La fonction formatrice et réparatrice.....	15
1.3.5.3 La fonction sensorielle et défensive.....	17

1.3.5.4 Les changements de la pulpe liés à l'âge .....	18
1.4 LES PARTICULARITÉS DU COMPLEXE DENTINO-PULPAIRE EN FONCTION DES DENTURES .....	20

## **Chapitre II : PATHOLOGIES LIÉES À LA PULPE DENTAIRE**

<b>1 : LES PATHOLOGIES LIÉES À LA PULPE DENTAIRE</b> .....	23
1.1 LA MALADIE CARIEUSE .....	23
1.1.1 Définition .....	23
1.1.2 La physiopathologie de la carie dentaire .....	24
1.1.3 Les facteurs de risque de la carie dentaire.....	24
1.1.3.1 Les facteurs liés directement à la carie.....	24
1.1.3.2 Les facteurs liés à l'environnement buccal .....	25
1.1.3.3 Les facteurs propres à l'individu.....	25
1.1.4 L'évaluation des lésions carieuses .....	26
1.1.4.1 L'évaluation en profondeur .....	26
1.1.4.2 L'évaluation de l'activité .....	27
1.1.5 La classification de la carie dentaire.....	27
1.1.5.1 La classification de Black 1904 .....	27
1.1.5.2 Le concept Sista (Mount et Hume 1997).....	28
1.1.5.3 La classification ICDAS .....	32
1.1.6 Les formes cliniques de la carie.....	33
1.1.6.1 Selon le siège .....	33
1.1.6.2 Selon la progression.....	34
1.1.6.3 Autres formes de la carie .....	35
1.2 LES ANOMALIES DE STRUCTURE .....	36
1.3 LES TROUBLES IATROGÈNES .....	38
<b>2 : LES TRAUMATISMES DENTAIRE</b> .....	39
2.1 DÉFINITION .....	39
2.2 CLASSIFICATION DE L'OMS.....	40
2.3 LES PARTICULARITÉS DES TRAUMATISMES CHEZ L'ENFANT .....	41
2.4 LES TRAUMATISMES QUI IMPLIQUENT LE PLUS LA PULPE DENTAIRE .....	41



<b>3 : LES MÉCANISMES DE DÉFENSE DU COMPLEXE DENTINO-</b>	
<b>PULPAIRE .....</b>	<b>43</b>
3.1 L'INFLAMMATION PULPAIRE.....	43
3.2 LES MÉCANISMES BIOLOGIQUES ET CELLULAIRES.....	44
3.3 LES STADES HISTOLOGIQUES DE L'INFLAMMATION PULPAIRE ...	46
3.3.1 <i>L'hyperhémie pulpaire</i> .....	46
3.3.2 <i>L'inflammation réversible</i> .....	47
3.3.3 <i>L'inflammation irréversible</i> .....	50
3.3.4 <i>La nécrose pulpaire</i> .....	53
3.4 LE DIAGNOSTIC DES PULPOPATHIES .....	54
3.5 LE POTENTIEL DE RÉPARATION PULPAIRE.....	57
3.5.1 <i>Les conditions favorables à la réparation</i> .....	58
<b>4 : LES DÉMARCHES DIAGNOSTIQUES .....</b>	<b>58</b>
4.1 L'ENTRETIEN CLINIQUE .....	58
4.2 L'EXAMEN CLINIQUE.....	59
4.2.1 <i>L'examen exo buccal</i> .....	59
4.2.2 <i>L'examen endo-buccal</i> .....	59
4.2.3 <i>Les tests de sensibilité</i> .....	59
4.2.3.1 <i>Les tests thermiques</i> .....	60
4.2.3.2 <i>Le test électrique</i> .....	61
4.2.3.3 <i>Tests de percussion</i> .....	62
4.2.3.4 <i>Tests de vitalité pulpaire</i> .....	62
4.3 L'EXAMEN RADIOLOGIQUE.....	63
<b>Chapitre III : LES THÉRAPEUTIQUES DE PRÉSERVATION PULPAIRE</b>	
<b>1 : DÉFINITIONS.....</b>	<b>65</b>
1.1 LES THÉRAPEUTIQUES DE PRÉSERVATION PULPAIRE .....	65
1.2 UN MATÉRIAU DE COIFFAGE PULPAIRE.....	65
<b>2 : LES BIOMATÉRIAUX UTILISÉS .....</b>	<b>66</b>
2.1 LES QUALITÉS REQUISES DES PRODUITS DE COIFFAGE.....	66
2.1.1 <i>Les qualités biologiques</i> .....	66
2.1.2 <i>Les qualités physico-chimiques</i> .....	66
2.1.3 <i>Les qualités techniques</i> .....	66
2.2 L'HYDROXYDE DE CALCIUM .....	67
2.2.1 <i>Définition</i> .....	67

2.2.2	<i>Composition</i> .....	67
2.2.3	<i>Présentation</i> .....	67
2.2.3.1	<i>Les préparations magistrales</i> .....	68
2.2.4	<i>Les propriétés</i> .....	69
2.2.4.1	<i>Les propriétés physiques et chimiques</i> .....	69
2.2.4.2	<i>Les propriétés biologiques</i> .....	70
2.2.5	<i>Les indications</i> .....	72
2.2.6	<i>Les avantages</i> .....	72
2.2.7	<i>Les inconvénients</i> .....	73
2.3	LE MINÉRAL TRIOXYDE AGRÉGATE (MTA).....	73
2.3.1	<i>Définition</i> .....	73
2.3.2	<i>Présentation</i> .....	74
2.3.3	<i>La composition chimique</i> .....	74
2.3.4	<i>Les propriétés</i> .....	75
2.3.4.1	<i>Les propriétés physiques et chimiques</i> .....	75
2.3.4.2	<i>Les propriétés biologiques</i> .....	76
2.3.5	<i>Les indications</i> .....	78
2.3.6	<i>Les inconvénients</i> .....	78
2.4	LA BIODENTINE .....	78
2.4.1	<i>Définition</i> .....	78
2.4.2	<i>Composition</i> .....	78
2.4.2.1	<i>La poudre</i> .....	78
2.4.2.2	<i>Le liquide</i> .....	79
2.4.3	<i>Présentation</i> .....	79
2.4.4	<i>Les propriétés</i> .....	79
2.4.5	<i>Les indications</i> .....	80
2.4.6	<i>Les contre-indications</i> .....	80
2.4.7	<i>Les avantages</i> .....	81
2.4.8	<i>Les inconvénients</i> .....	81
2.5	AUTRES MATÉRIAUX .....	81
2.5.1	<i>Enamel matrix derivative (EMD, Emdogain)</i> .....	82
2.5.2	<i>Le ciment à mélange enrichi en calcium (CEM)</i> .....	82
2.5.2.1	<i>Définition</i> .....	82
2.5.2.2	<i>Composition</i> .....	83

2.5.2.3	<i>La présentation</i> .....	83
2.5.2.4	<i>Les propriétés</i> .....	83
2.5.2.5	<i>Les indications</i> .....	84
2.5.3	<i>Le plasma riche en plaquettes ( PRP )</i> .....	84
<b>3 :</b>	<b>LES APPROCHES THÉRAPEUTIQUES</b> .....	<b>86</b>
3.1	LE COIFFAGE PULPAIRE INDIRECT .....	86
3.2	LE COIFFAGE PULPAIRE DIRECT .....	87
3.3	LA PULPOTOMIE PARTIELLE .....	88
3.4	LA PULPOTOMIE TOTALE .....	89
<b>4 :</b>	<b>LES THÉRAPEUTIQUES DE PRÉSERVATION PULPAIRE EN DENTURE</b>	
<b>TEMPORAIRE</b>	.....	<b>89</b>
4.1	LE COIFFAGE PULPAIRE INDIRECT .....	90
4.1.1	<i>Les indications</i> .....	90
4.1.2	<i>Les contre-indications</i> .....	90
4.1.3	<i>La mise en œuvre clinique</i> .....	91
4.2	LE COIFFAGE PULPAIRE DIRECT .....	92
4.2.1	<i>Les indications</i> .....	92
4.2.2	<i>Les contre-indications</i> .....	93
4.2.3	<i>La mise en œuvre clinique</i> .....	93
4.3	LA PULPOTOMIE PARTIELLE .....	94
4.3.1	<i>Les indications</i> .....	94
4.3.2	<i>Les contre-indications</i> .....	95
4.3.3	<i>La mise en œuvre clinique</i> .....	95
4.4	LA PULPOTOMIE TOTALE .....	96
4.4.1	<i>Les indications</i> .....	96
4.4.2	<i>Les contre-indications</i> .....	97
4.4.3	<i>La mise en œuvre clinique</i> .....	98
4.5	LES CRITÈRES DE SUCCÈS THÉRAPEUTIQUE .....	100
4.5.1	<i>Le suivi clinique</i> .....	100
4.5.2	<i>Le suivi radiographique</i> .....	100

## **5 : LES THÉRAPEUTIQUES DE PRÉSERVATION PULPAIRE EN DENTURE**

<b>PERMANENTE IMMATURE</b> .....	101
5.1 LE COIFFAGE PULPAIRE INDIRECT.....	101
5.1.1 <i>Les indications</i> .....	101
5.1.2 <i>Les contre-indications</i> .....	102
5.1.3 <i>La mise en œuvre clinique</i> .....	102
5.2 L' APEXOGÉNÈSE (formation des racines) .....	103
5.2.1 <i>Définition</i> .....	103
5.2.2 <i>Les objectifs</i> .....	104
5.2.3 <i>Le coiffage pulpaire direct (CPD)</i> .....	104
5.2.3.1 <i>Les indications</i> .....	104
5.2.3.2 <i>Les contre-indications</i> .....	104
5.2.3.3 <i>La mise en œuvre clinique</i> .....	104
5.2.4 <i>La pulpotomie partielle</i> .....	105
5.2.4.1 <i>Les indications</i> .....	105
5.2.4.2 <i>Les contre-indications</i> .....	106
5.2.4.3 <i>La mise en œuvre clinique</i> .....	106
5.2.5 <i>La pulpotomie totale</i> .....	106
5.2.5.1 <i>Les indications</i> .....	106
5.2.5.2 <i>Les contre-indications</i> .....	107
5.2.5.3 <i>La mise en œuvre clinique</i> .....	107
5.3 LES CRITÈRES DE SUCCÈS THÉRAPEUTIQUE .....	107
5.3.1 <i>Le suivi postopératoire clinique et radiographique</i> .....	107

## **6 : LES THÉRAPEUTIQUES DE PRÉSERVATION PULPAIRE EN DENTURE**

<b>PERMANENTE MATURE</b> .....	108
6.1 LE COIFFAGE JUXTA PULPAIRE OU PULPAIRE INDIRECT .....	108
6.1.1 <i>Les indications</i> .....	108
6.1.2 <i>Les contre-indications</i> .....	108
6.1.3 <i>La mise en œuvre clinique</i> .....	108
6.1.4 <i>Cas clinique</i> .....	109
6.2 LE COIFFAGE PULPAIRE DIRECT .....	110
6.2.1 <i>Les indications</i> .....	110
6.2.2 <i>Les contre-indications</i> .....	111
6.2.3 <i>La mise en œuvre clinique</i> .....	111

6.3 LA PULPOTOMIE PARTIELLE.....	114
6.3.1 Les indications .....	114
6.3.2 Les contre-indications.....	114
6.3.3 La mise en œuvre clinique.....	115
6.4 LA PULPOTOMIE TOTALE.....	116
6.4.1 Les indications .....	116
6.4.2 Les contre-indications.....	116
6.4.3 La mise en œuvre clinique.....	117
6.5 LES CRITÈRES DE SUCCÈS THÉRAPEUTIQUE .....	118
6.5.1 Le suivi clinique et radiographique .....	118
<b>7 : LES FACTEURS INFLUENÇANTS LE TAUX DE SUCCÈS DES</b>	
<b>THÉRAPEUTIQUES .....</b>	<b>119</b>
7.1 LE TAUX DE SUCCÈS SELON LE BIOMATRIAU UTILISÉ.....	120
7.2 LE TAUX DE SUCCÈS SELON LE TRAITEMENT PULPAIRE RÉALISÉ	123
7.3 LE TAUX DE SUCCÈS SELON STATUT DE SANTÉ PULPAIRE.....	126
7.4 LE TAUX DE SUCCÈS SELON L'ÂGE PULPAIRE .....	128
7.5 LE TAUX DE SUCCÈS SELON LES CONDITIONS D'ASPESIE ET DE	
DÉSINFECTION .....	129
7.6 LE TAUX DE SUCCÈS ET PARAMÈTRES À PRENDRE EN COMPTE	
DANS LE CAS D'UN TRAUMATISME DENTAIRE.....	130
<b>8 : LES NOUVELLES APPROCHES THÉRAPEUTIQUES DE PRÉSERVATION</b>	
<b>DE LA VITALITÉ PULPAIRE .....</b>	<b>131</b>
8.1 LE TRAITEMENT RÉPARATEUR ATRAUMATIQUE (TAR) .....	131
8.2 LA TECHNIQUE DE CURETAGE SÉLECTIVE EN DEUX TEMPS	
(STEPWISE).....	132
8.3 LA TECHNIQUE DE CURETAGE SÉLECTIVE EN UN TEMPS.....	133
<b>9 : CRITÈRES DÉCISIONNELS GUIDANT L'ORIENTATION PULPAIRE.....</b>	<b>135</b>
9.1 LES CRITÈRES LIÉS AU PATIENT .....	135
9.1.1 L'état bucco-dentaire général.....	135
9.1.2 L'attitude du patient.....	135
9.2 LES CRITÈRES LIÉS À LA DENT .....	136
9.2.1 Le pronostic de conservation de la dent .....	136
9.2.2 L'âge du patient et l'historique de la dent.....	136
9.2.3 Le stade d'édification radiculaire .....	136

9.3 LES CRITÈRES LIÉS À LA PULPE .....	137
9.3.1 <i>La taille et durée de l'exposition pulpaire</i> .....	137
9.3.2 <i>La mise en œuvre du protocole opératoire et des conditions d'asepsie</i> ...	137
9.3.3 <i>Le statut pulpaire</i> .....	137
9.3.4 <i>L'hémostase pulpaire</i> .....	138
9.4 L'ARBRE DÉCISIONNEL EN PRÉSENCE D'UNE DENT EN PULPITE ..	139

#### **Chapitre IV : PARTIE PRATIQUE**

<b>1 : INTRODUCTION</b> .....	141
<b>2 : LA MÉTHODOLOGIE</b> .....	141
<b>3 : LES RÉSULTATS</b> .....	143
<b>4 : LA DISCUSSION</b> .....	150
<b>5 : CONCLUSION</b> .....	151

**CONCLUSION**

**BIBLIOGRAPHIE**

**TABLE DES TABLEAUX**

**TABLE DES FIGURES**

# Introduction

La lésion carieuse profonde est définie comme une lésion dentinaire qui présente à la radiographie un risque d'exposition pulpaire lors de son curetage (**S. SIMON, 2008**). Le maintien de la vitalité pulpaire doit être l'objectif majeur de la prise en charge des lésions profondes à cause du rôle important de la pulpe, qui est le cœur de la dent ; elle alimente les tissus dentaires en nutriments et confère à la dent sa sensibilité. La perte de cette vitalité pulpaire entraîne des modifications d'un point de vue mécanique et biologique et élimine toutes les propriétés immunitaires de la dent face aux agressions qu'elle peut subir. (**Zanini M, 2022**)

Les thérapeutiques dentino-pulpaire sont l'ensemble des approches régénératives du complexe dentino-pulpaire ayant pour but de redonner à la pulpe enflammée une structure normale et des fonctions biologiques telles que la dentinogénèse. Les traitements de préservation de la pulpe sont des actes ultraconservateurs et non invasifs qui servent à préserver la structure dentaire. (**Gasqui De Saint Joachim A, 2023**)

Les thérapeutiques de préservation pulpaire (coiffage indirect et direct, pulpotomie partielle ou cervicale) sont déjà employées mais de manière trop restreinte. Dans le but de faciliter la prise de décision et de rendre ces thérapeutiques plus courantes au cabinet dentaire, nous allons voir comment mettre en place, de manière fiable et répétitive, une démarche diagnostique et thérapeutique vis-à-vis d'une inflammation pulpaire. (**Faria, 2022**)

---

# Chapitre I

Généralités

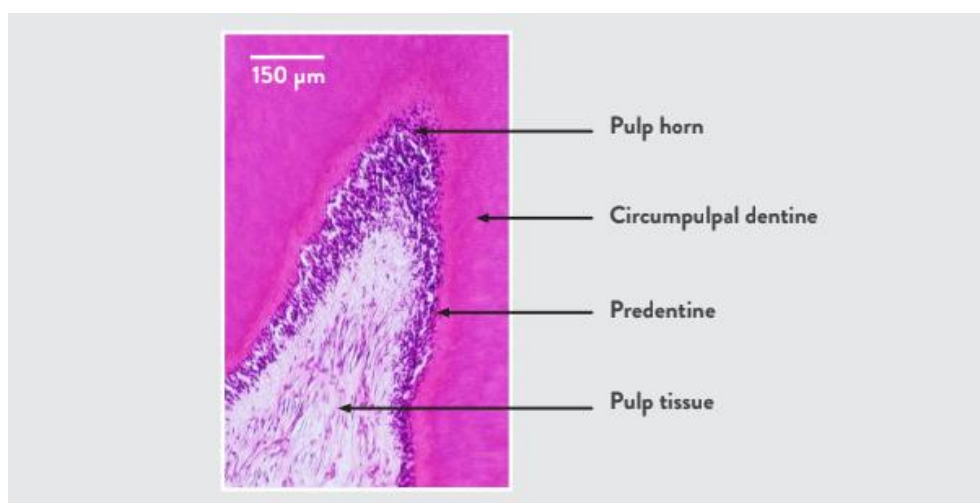
---



# 1. Le complexe dentino-pulpaire :

## 1-1. La définition du complexe dentino-pulpaire :

Le complexe pulpo-dentinaire constitue l'unité biologique fondamentale de la dent, avec la pulpe comme partie vivante. Il est protégé au niveau coronaire par l'émail et au niveau radiculaire par le cément (tissu qui appartient au parodonte et pas à l'odonte). Au niveau de l'apex, le complexe pulpo-dentinaire est en continuité avec le milieu parodontal, par une extrémité apicale énorme et des canaux latéraux secondaires. Il est donc en continuité et communication avec l'organisme. Ce complexe est un organe unique capable de s'adapter et de répondre à une multitude de stimuli. Le rôle primaire de la pulpe est de sécréter la dentine ; lorsque l'édification de la dent est terminée, elle s'engage alors dans une seconde voie, celle de son auto-protection. La pulpe a l'aptitude de réenclencher à tout moment la fabrication d'une dentine cicatricielle, afin de s'éloigner et se protéger des agressions externes. (Valentine Deneuille, 2018) (S.simon, 2008)



**Figure n°01** : Section histologique montrant la structure du complexe dentine-pulpe au grossissement x10. (Tomson, 2022)

## 1-2. La dentine :

Une carie se propage beaucoup plus rapidement dans la dentine que dans l'émail puisqu'elle est plus poreuse, parsemée de canaux et moins minéralisée. De plus, lorsque la gencive s'enflamme et que la dentine est exposée, le tartre s'y colle plus facilement et ceci aggrave l'irritation gingivale.

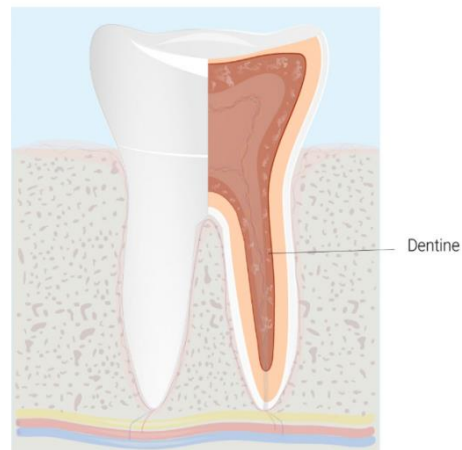


Figure n°02: La dentine.

### 1-2-1. Définition :

La dentine a une composition voisine de l'os, néanmoins, elle en diffère par sa structure. En effet, sa composante organique est similaire, ce qui explique un type de minéralisation analogue, mais sa teneur en minéraux est bien supérieure à celle de l'os.

Par contre, son degré de minéralisation est bien inférieur. Celui de l'émail (compris entre 96 et 98%) et supérieur. celui du cément (63%).

La dentine est constituée de milliers de tubules quasiment parallèles les uns par rapport aux autres, lui conférant une perméabilité importante vis-à-vis des bactéries responsables, notamment des lésions carieuses. (Calvez, 2013)

### 1-2-2. La formation de la dentine

#### (Dentinogénèse) :

La dentinogénèse est le processus de formation de la dentine par les odontoblastes. Elle résulte d'interactions épithélio-mésenchymateuse complexes. Elle se caractérise par un phénomène continu et rythmique au cours de la vie (Piette et Goldberg, 2001)

Elle comprend deux étapes :

- La synthèse et la sécrétion de la matrice organique de la dentine (la prédentine) par les odontoblastes ;
- Le dépôt du minéral (les cristaux d'hydroxyapatite) sur la prédentine. En se minéralisant, la prédentine se transforme progressivement en dentine.

Un odontoblaste est une cellule mésenchymateuse post-mitotique dérivant des crêtes neurales céphaliques. Il se positionne en périphérie de la pulpe, c'est une cellule du complexe dentino-pulpaire dans lequel il joue le rôle de charnière.

Morphologiquement, il se distingue par un prolongement odontoblastique, encore appelé fibre de Tomes. Il a pour rôle de sécréter la matrice organique dentinaire et de minéraliser l'environnement dentinaire.

Lors de la sécrétion de la matrice, le corps cellulaire de l'odontoblaste part de la surface périphérique de la dentine (où va débiter la dentinogénèse) pour se diriger vers la pulpe. Seul le prolongement odontoblastique logé dans un canalicule persiste.

La dentinogénèse résulte principalement de la synthèse et de la sécrétion de protéines par les odontoblastes, dont une grosse partie est phosphorylée. Les différentes étapes conduisent à la formation d'une matrice extracellulaire et sa minéralisation, pour aboutir à la formation de la dentine.

Ainsi, grâce à une évolution fonctionnelle, nous passons de cellules prédifférenciées mitotiques aux odontoblastes post-mitotiques, jeunes pré polarisés puis polarisés. A l'issue de la dernière mitose, seules les cellules filles au contact de la membrane basale s'engagent dans le processus de différenciation (**Calvez, 2013**).

Nous concluons que les odontoblastes sont des cellules post-mitotiques. Au cours de leur dernière division, le fuseau mitotique s'oriente perpendiculairement à la membrane basale, la cellule devient fonctionnelle. Cet odontoblaste subit une polarisation rapide, c'est-à-dire que le volume cellulaire augmente, le noyau se place en position basale, l'appareil de Golgi devient supra-nucléaire, et on commence à noter des signes d'activité de synthèse des constituants cellulaires.

Dès l'étape de polarisation, les odontoblastes commencent à synthétiser les constituants de la prédentine, et donc de la dentine (Calvez, 2013).

### **1-2-3. La composition de la dentine :**

La dentine est le plus volumineux des tissus dentaires, elle est constituée de:

- 70% de phase minérale, qui contient principalement des cristaux d'hydroxyapatite ;
- 20% de matrice organique, composée essentiellement de collagène I ;
- 10% d'eau.

### **1-2-4. La structure histologique de la dentine :**

Une classification décrit trois types de dentine selon leur formation dans le temps (Piette et Goldberg, 2001) :

#### **1-2-4-1. La dentine primaire :**

Elle est constituée dès la polarisation des odontoblastes, quand la pré dentine se transforme en dentine. Sa formation s'achève avec l'éruption de la dent.

#### **1-2-4-2. La dentine secondaire :**

Elle est formée dans un second temps. Le processus de formation va perdurer, mais ralentir tout au long de la vie. Ceci se remarque par le développement des canalicules et l'augmentation du nombre d'odontoblastes. En moyenne, il y a environ 20 000 canalicules au mm<sup>2</sup> dans la couche superficielle, 35 000 dans la couche moyenne et 55 000 dans le tiers externe.

La dentine secondaire est produite en réponse aux stimulations biomécaniques subies par la dent.

### 1-2-4-3. La dentine tertiaire :

Elle se forme à la suite de traumatismes, de stimuli divers ou tout simplement avec le vieillissement dentaire. C'est une dentine irrégulière qui a pour but d'éloigner la pulpe de l'agression.

Selon (Calvez, 2013), Une autre classification décrit deux types de dentine selon leur localisation :

- La dentine périphérique, la plus externe ;
- La dentine circumpulpaire, la plus interne.

#### ➤ La dentine périphérique :

Elle comprend trois couches différentes, de la plus superficielle à la plus profonde :

- Le manteau dentinaire est la première couche à se déposer au niveau coronaire, au contact de l'émail et du cément. Son épaisseur est comprise entre 7 et 30  $\mu\text{m}$ . Il est sécrété par des odontoblastes non polarisés, sans prolongements odontoblastiques. Il est donc hypo minéralisé  
Le manteau dentinaire est dépourvu de canalicules, et ne contient pas de phosphoprotéines (Piette et Goldberg, 2001).
- La couche hyaline de Hopewell-Smith se situe au niveau radiculaire, elle est .paisse de 7 à 15  $\mu\text{m}$  et est également dépourvue de canalicules dentinaires.
- La couche granulaire de Tomes, située sous la couche précédente, est également retrouvée au niveau radiculaire. Elle est hypo minéralisée et épaisse de 8 à 15  $\mu\text{m}$ . Elle contient de fins canalicules.

Toutes ces couches superficielles sont distinctes des dentines circumpulpaire par leur composition et leur structure (Piette et Goldberg, 2001).

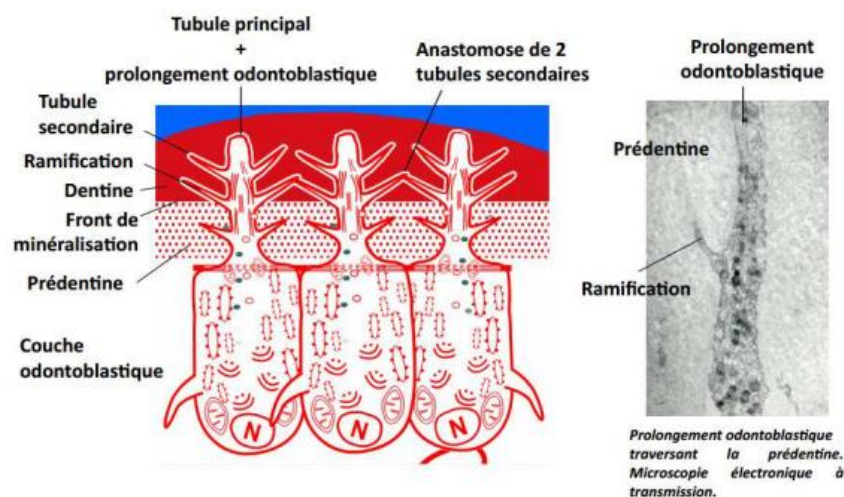
#### ➤ La dentine circumpulpaire :

Elle est sécrétée par des odontoblastes polarisés et se trouve traversée par des canalicules dentinaires contenant un prolongement odontoblastique. C'est donc une

dentine tubulaire, les tubules sont parallèles entre eux, décrivant une courbe sinueuse au niveau coronaire et un trajet rectiligne au niveau radiculaire. Leur nombre ne cesse d'augmenter plus on s'enfonce en profondeur (**Piette et Goldberg, 2001**).

Elle regroupe:

- La dentine inter tubulaire est le résultat de la transformation de la pré dentine en dentine, se formant au détriment du volume pulpaire. Le collagène I représente 85% de sa phase organique. Des protéines non collagéniques sont associées aux fibrilles de collagène ou également présentes dans les espaces inter fibrillaires (**Piette et Goldberg, 2001**).
- La dentine péri tubulaire forme une gaine dense et homogène, fortement minéralisée. Elle décrit un anneau de dentine autour des prolongements cellulaires, conférant la résistance au tissu.



**Figure 03:** La structure de la dentine : mise en évidence des prolongements anatomiques et des tubules dentinaires.(**JC., 2011**)

## 1-3. La pulpe :

### 1-3-1. Définition :

La pulpe est le tissu conjonctif lâche non minéralisé située à l'intérieur d'une dent et principalement constituée de nerfs et de vaisseaux sanguins. Elle est enfermée dans la cavité centrale d'une dent qui s'appelle chambre pulpaire. Elle occupe l'espace situé au centre de la couronne et s'étend le long des racines jusqu'à l'apex. Ces extensions sont les canaux de la dent, et présentent des variations de forme, de taille et de nombre.

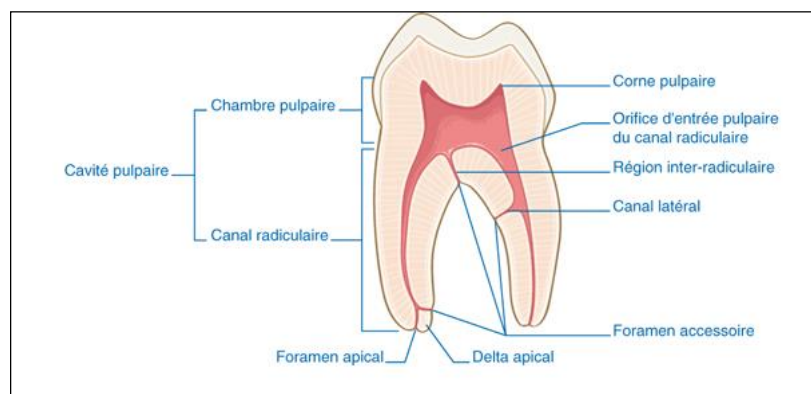


Figure n°04: Schémas descriptif de la pulpe.

### 1-3-2. La formation de pulpe dentaire :

La pulpe dentaire succède à la papille ecto mésenchymateuse dentaire lorsque les premiers odontoblastes se différencient en périphérie de celle-ci. La différenciation odontoblastique est un mécanisme complexe régulé par les cellules de l'organe de l'émail. Celles-ci vont notamment induire l'arrêt de la prolifération des cellules ecto mésenchymateuses proches, leur polarisation et la formation d'un prolongement cellulaire qui va s'allonger progressivement au fur et à mesure du dépôt de la dentine au pôle apical de la cellule. L'odontoblaste comprend ainsi, un long prolongement, totalement inclus dans la dentine, et un corps cellulaire localisé à l'interface pulpe-dentine (Couve et al. 2013). L'ensemble pulpe-dentine est appelé complexe pulpo dentinaire. Parallèlement, les cellules ecto mésenchymateuses centrales de la papille ecto mésenchymateuse dentaire se différencient en fibroblastes dont la principale

fonction est la synthèse et le renouvellement de la matrice extracellulaire pulpaire. Cette matrice est particulièrement riche en collagènes et en protéoglycanes. La transformation de la papille 20 ectomésenchymateuse en pulpe dentaire s'accompagne également d'un accroissement de la vascularisation du tissu, de sa colonisation par des cellules immunocompétentes chargées d'assurer sa surveillance, et de son innervation. La pulpe est ainsi un tissu conjonctif lâche fortement hydraté, richement innervé et vascularisé, et capable d'assurer sa défense, notamment en cas d'agression bactérienne.

### **1-3-3. La composition de la pulpe dentaire :**

Comme tous les tissus conjonctifs lâches, la pulpe est composée de cellules dispersées dans une matrice extracellulaire hydratée peu dense.

#### **1-3-3-1. Les cellules :**

La répartition des cellules dans la pulpe n'est pas uniforme : on distingue une région périphérique dite : dentinogénétique, et une région centrale. La région dentinogénétique est classiquement divisée en 04 zones :

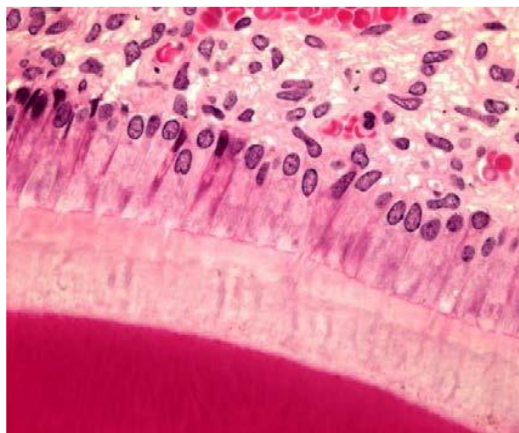
- **Une zone périphérique :**

Constituée de cellules hautement différenciées :

- Les odontoblastes sont des cellules hautement différenciées, post mitotiques et organisées à la périphérie de la pulpe en palissade unicellulaire. La présence de tous les éléments de la machinerie de sécrétion/minéralisation dans ces cellules confirme leur intense activité, notamment durant la dentinogénèse primaire. A un stade plus avancé, l'activité étant réduite, elles reviennent à un état quiescent avec un nombre réduit d'organites cytoplasmiques. Les cellules sont reliées par des jonctions cellulaires étanches (type gap-Junction), organisant ainsi cette palissade cellulaire comme une véritable barrière de protection ; ces gap-jonctions sont également responsables d'une communication inter cellulaires, probablement impliquée



dans le processus de cicatrisation pulpaire. Contrairement aux cellules osseuses, l'odontoblaste ne reste pas inclus dans sa matrice, à l'exception d'un prolongement qui occupe le tubulus. Le prolongement odontoblastique contient certaines organelles (supposées responsables de la sécrétion plus tardive de la dentine intra tubulaire).



**Figure n°05:** Histologie de la pulpe, avec les odontoblastes qui fabriquent la dentine.

➤ Les fibroblastes pulpaire sont à la fois responsables de la formation et du renouvellement de la matrice extra cellulaire mais également de sa destruction contrôlée. La matrice extra cellulaire joue un rôle important dans ce tissu conjonctif dit « lâche » ; sa viscosité varie avec le temps (fibrose au cours du vieillissement) et avec les processus physiopathologiques ; sa viscoélasticité permet à la pulpe de s'adapter à d'éventuelles variations de pression (modérées) inhérentes à des processus inflammatoires.

➤ Des cellules de défense immunocompétentes, notamment des cellules dendritiques et des mastocytes ont été identifiées dans le tissu pulpaire, même en condition physiologique. Des macrophages sont fréquemment retrouvés dans la pulpe saine, notamment en périphérie du tissu pulpaire. Ces cellules phagocytaires participent ainsi à la surveillance immunitaire de la pulpe, et permettent de répondre rapidement à toute agression bactérienne. Les produits d'origine bactérienne (toxines notamment) diffusent via les tubulis, et en contact avec les cellules pulpaire se comportent comme des antigènes ; le système immunitaire propre au parenchyme pulpaire joue ainsi un rôle

important. Les cellules dendritiques, quant à elles, capturent les antigènes, migrent vers les ganglions lymphatiques ou elles les présentent aux lymphocytes T. Ces lymphocytes T activés, retournent vers la pulpe lésée. L'hôte est ainsi « immunisé » et en cas de représentation de ces antigènes, la présentation aux cellules T se fera directement.

D'autres molécules, et notamment ceux de la famille TGF  $\beta$ , qui sont des médiateurs libérés de la dentine lors de sa déminéralisation, sont capables de déclencher une réponse du système immunitaire pulpaire. Les cellules dendritiques interagissent également avec les fibres nerveuses ou les vaisseaux de la pulpe. La réponse neuro-immunologique de la pulpe est vraisemblablement la première réaction inflammatoire du complexe pulpo dentinaire en cas d'agression.

➤ Des cellules pro génitrices sont mises en évidence, appelées Dental Pulp Stem cells (DPSC) au sein du stroma pulpaire a permis de démontrer l'intérêt particulier que présentait l'organe dentaire en tant que « niche » de cellules de remplacement. Une seconde population de cellules souches a été mise en évidence dans la pulpe de la dent temporaire. Ces cellules SHED (stem cells from human exfoliated deciduous teeth) sont particulièrement intéressantes, puisque faciles à collecter lors de la chute de la dent et de son remplacement sur l'arcade par son homologue définitive.

L'intérêt de la présence de ces cellules souches dans la pulpe dentaire est double:

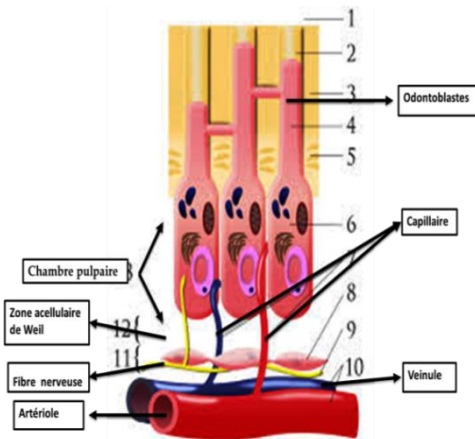
- Elles sont plus facile à collecter que les cellules de la moelle osseuse (réputée comme source principale de cellules souches post natales), elles se révèlent être un réservoir de cellules multi potentes intéressantes et présentent ainsi un intérêt scientifique majeur dans le domaine de la biotechnologie ; elles doivent néanmoins faire l'objet d'investigations plus poussées pour déterminer leur réel degré de « plasticité » et définir leur aptitude à pouvoir se différencier en différents tissus (dentaire ou non).

- La formation de nouveaux « odontoblastes » est nécessaire, et la différenciation se fait à partir de cellules dont l'origine n'est pour le moment

pas clairement définie. La présence à proximité de la lésion de cellules dites « souches » est donc particulièrement intéressante pour les investigations sur le processus de réparation pulpaire. (S.simon, 2008)

- **Une zone sous-odontoblastique :**

Dépourvue de cellules, d'environ 40µm d'épaisseur, apparente surtout au niveau des cornes pulpaires, cette zone contient quelques prolongements cytoplasmiques ramifiés émis par des cellules situées dans la région pulpaire sous-jacente. Elle contient également la majeure partie du plexus capillaire sous-odontoblastique et les branches terminales des fibres nerveuses sensitives et autonomes (plexus de RASCHKOW), cette couche est aussi appelée couche acellulaire de WEIL.



**Figure n°06:** La zone sous-odontoblastique.

- **Une zone de faible épaisseur :**

Riche en cellules qui contient principalement des cellules fibroblastiques, des cellules mésenchymateuses indifférenciées et des cellules dendritiques assurant la surveillance immunitaire de cette zone et traversée par des capillaires sanguins et des fibres nerveuses terminales amyéliniques. Elle est aussi appelée couche sous-odontoblastique de HOHL.

- **Une zone centrale :**

Contient principalement des fibroblastes, des cellules mésenchymateuses indifférenciées, des cellules immunocompétentes des vaisseaux sanguins et des nerfs.

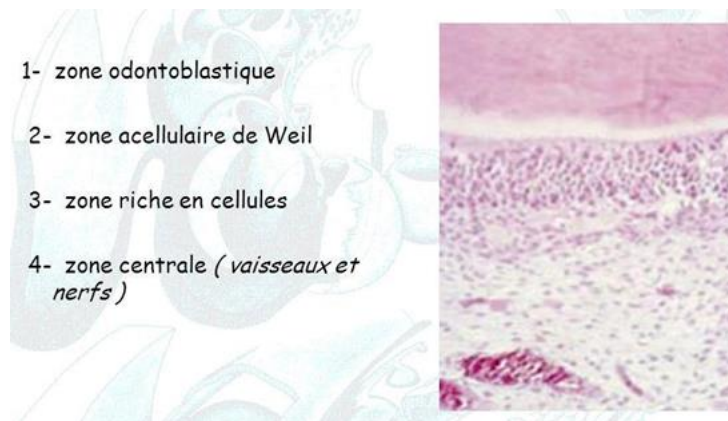


Figure n°07: Les 04 zones de la pulpe.

### 1-3-3-2. La matrice extra cellulaire :

A côté des éléments cellulaires, la pulpe est constituée d'une MEC, essentiellement composée de collagènes (34%), au premier rang desquels le collagène de type I et de type III. Les collagènes de type V, VII et IV sont également retrouvés dans un plus faible pourcentage. Les glycosaminoglycanes constituent, quant à eux, 50 % des molécules matricielles pulpaire et ont pour rôle principal d'assurer la rétention d'eau. Les différents types retrouvés sont : - Chondroïtines sulfates 4 et 6 - Dermatan sulfate - Kératane sulfate - Héparane sulfate - Acide hyaluronique ou hyaluronane. (SOURON, 2013) .

### 1-3-4. La vascularisation et l'innervation de la pulpe dentaire :

#### 1-3-4-1. La vascularisation :

La pulpe est un tissu richement vascularisé. Les forams apicaux et secondaires sont les portes d'entrée des vaisseaux sanguins dans la dent. Les artérioles traversent le centre du canal radiculaire pour atteindre la chambre pulpaire et se ramifient progressivement pour former en périphérie un fin réseau de capillaires sous-odontoblastiques

Les capillaires à proximité des odontoblastes présentent des fenestrations afin d'optimiser la diffusion des nutriments

Le réseau veineux est intimement lié au réseau artériel et ressort de la dent par le foramen apical. On a identifié des anastomoses artério-veineuses, communications directes entre les artérioles et les veinules, dont le rôle est la régulation du débit sanguin et de la pression intra pulpaire principalement lors de l'inflammation pulpaire.

La vascularisation est indispensable à l'apport en nutriment et en oxygène nécessaire au fonctionnement des cellules pulpaires. Elle contribue également à la réponse inflammatoire et à la régénération de la pulpe (**Durcert, 2015**).

### **1-3-4-2. L'innervation :**

Les faisceaux nerveux, composés de fibres nerveuses myélinisées et amyélinisées, entrent dans chaque racine de la dent par leur foramen apical.

La majorité des fibres nerveuses pulpaires sont des fibres sensibles amyéliniques (85%) ou faiblement myélinisées (15%) provenant du système nerveux trigéminal. Ces dernières s'étendent jusqu'à la couche sous odontoblastique riche en cellules, formant le plexus de Raschkow. Certaines d'entre elles perdent alors leur myéline et passent à travers la zone acellulaire pour rejoindre les odontoblastes et parfois même, pénétrer, sur une courte distance, les tubuli dentinaires.

Ces fibres sensibles répondent aux stimuli nociceptifs thermiques et chimiques, autant au niveau dentaire que pulpaire, grâce à des récepteurs spécifiques.

Les autres fibres nerveuses pulpaires proviennent du système nerveux autonome sympathique et parasympathique ; elles ont un rôle dans la modulation du flux sanguin.

Elles peuvent entourer les vaisseaux sanguins et régulent ainsi le diamètre vasculaire et le débit sanguin. (**Durcert, 2015**)

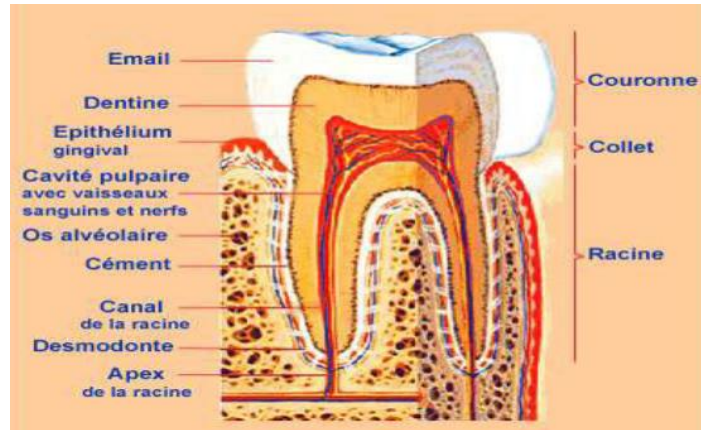


Figure n°08: Coupe d'une dent montrant le complexe vasculo-nerveux de la pulpe.

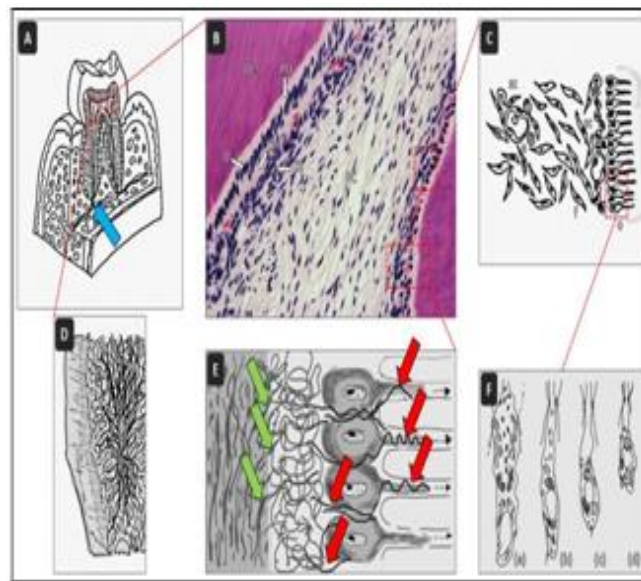


Figure n°09: Structure et composants de la pulpe dentaire.(faria, 2022)

## **1-3-5. La physiologie et les fonctions de la pulpe dentaire :**

Les principales fonctions de la pulpe sont l'induction et la formation de l'organe dentaire. De plus, la pulpe dentaire joue également un rôle nutritif, sensoriel (protecteur) et défensif/réparateur.

### **1-3-5-1. La fonction inductive :**

La toute première fonction de la pulpe est l'induction de la formation des dents. Très tôt au cours du développement dentaire, cette induction se fait par la diaphonie entre l'épithélium interne de l'émail et les cellules ecto-mésenchymateuses situées à la périphérie de la papille dentaire, issues des cellules migrantes de la crête neurale. Cette induction mutuelle est également médiée par la signalisation locale de la membrane basale et entraîne la différenciation des odontoblastes et des améloblastes, qui forment respectivement la dentine et l'émail. La pulpe dentaire conserve la capacité de créer de nouveaux odontoblastes tout au long de sa durée de vie en raison de la présence de cellules souches de pulpe dentaire (DPSC) (Yu & Klein, 2020).

### **1-3-5-2. La fonction formatrice et réparatrice :**

Les odontoblastes maintiennent l'apposition de la pré-dentine et de la dentine tout au long de la vie d'une dent vitale. Le terme « dentine primaire » a été largement accepté pour la dentine régulière, formée au cours du développement de la dent par des odontoblastes sécrétoires qui ont une machine sécrétoire bien développée, produisant de la dentine à un taux élevé (4–8  $\mu\text{m}/\text{jour}$ ) et formant l'essentiel de la dentine. La dent. Après l'éruption dentaire et l'achèvement de la formation des racines, les odontoblastes matures et radiculaires conservent leur capacité sécrétoire mais subissent des changements marqués, réduisant leur machine sécrétoire et diminuant le dépôt de dentine à un taux de 0,5  $\mu\text{m}$  par jour. Une telle dentine est appelée « dentine secondaire », qui a une structure tubulaire en continuité avec celle de la dentine primaire et le même rapport minéral/matière organique que la dentine primaire. Au

cours de l'odontogénèse primaire, l'arrangement polarisé et le changement morphologique des odontoblastes est une étape fondamentale pour la formation de la dentine tubulaire. Cela garantit la formation de la dentine tubulaire et permet ensuite l'existence de fluide dentinaire et de fibres neurales dans les tubules dentinaires. Ce motif tubulaire rend la dentine perméable, une caractéristique clé pour soutenir la physiologie du complexe dentino pulpaire dans des conditions normales ou en réponse à une blessure. Dans la régénération de la dentine, une transition similaire des odontoblastes est vivement souhaitée car la reconstruction de la microstructure tubulaire représente un défi majeur dans le développement de nouvelles stratégies de régénération de la dentine. Les pulpes vitales ont une pression de fluide tissulaire interstitielle relativement élevée, ce qui se traduit par un gradient de pression qui pousse un transsudat de fluide extracellulaire des couches internes de la pulpe vers l'extérieur à travers les tubules dentinaires (Yu & Klein, 2020).

Ce liquide est connu sous le nom de liquide dentinaire et est riche en macromolécules, immunoglobulines et matières inorganiques. Ce flux de fluides et de solutés (dont les nutriments) entre la pulpe et les tubules dentinaires est régulé par les jonctions serrées entre les odontoblastes, qui constituent une barrière sélectivement perméable. La présence de liquide dans les tubules dentinaires est impliquée dans plusieurs aspects de la physiologie du complexe dentino-pulpaire. Tout d'abord, il confère de l'élasticité à la dentine, fonctionnant comme un amortisseur hydraulique, augmentant la résistance mécanique de la dent vitale aux forces de mastication et aux blessures. La circulation du liquide dentinaire est également responsable de l'approvisionnement de la dentine en nutriments et en matériaux de structure. On pense que l'écoulement du fluide dentinaire est la première ligne de défense de la pulpe car il entrave la progression des corps étrangers à travers les tubules dentinaires vers la pulpe. Les tubules dentinaires sont entourés de manière concentrique par une dentine hyperminéralisée dense, la dentine péri tubulaire, formée différemment, par le dépôt d'une matrice amorphe, et sécrétée par le processus odontoblastique. Il n'est pas clair si les odontoblastes participent également à la phase de minéralisation ou si cela se produit par la précipitation de matière inorganique à partir du liquide dentinaire. Ce dépôt continu de dentine péri tubulaire conduit à l'oblitération progressive des tubules dentinaires avec l'âge et peut être accéléré en réponse à des lésions formant la dentine sclérotique.



De la dentine supplémentaire peut également se former en réponse à des stimuli externes (caries, abrasion, attrition, érosion, gestion et remplissage des cavités), généralement appelée « dentine tertiaire ». La dentine tertiaire est classée en dentine réactionnaire et réparatrice. D'autre part, une blessure plus grave peut entraîner la mort des odontoblastes locaux et le recrutement de cellules pro génitrices qui se différencient en de nouvelles cellules de type odontoblaste qui produisent la dentine réparatrice. L'organisation et la composition de la dentine réparatrice reflètent l'origine de la cellule pro génitrice : la morphologie peut aller de la dentine tubulaire organisée à la fibrodentine ou à l'ostéodentine plus irrégulière, avec l'inclusion de cellules et de tissu conjonctif. Si les dommages à la pulpe sont graves et qu'elle est exposée à des facteurs pathologiques directs, la dentine doit d'abord être formée par des fibroblastes et a une structure non tubulaire, entraînant la formation d'un pont dentinaire (Yu & Klein, 2020).

### **1-3-5-3. La fonction sensorielle et défensive :**

La sensibilité dentinaire est basée sur la stimulation du plexus des terminaisons nerveuses disposées à l'interface dentine-pulpe, où les odontoblastes et les fibres nerveuses interagissent dans une voie de transduction sensorielle encore mal connue pour la douleur dentinaire. Actuellement, trois théories qui ne s'excluent pas mutuellement ont été proposées pour expliquer la transduction sensorielle dans le complexe dentino pulpaire. La théorie neurale propose la transduction de stimuli thermiques et mécaniques par les terminaisons nerveuses présentes dans les tubules dentinaires. La stimulation des fibres nociceptives situées dans les tubules dentinaires, dans la couche pré-dentine, odontoblastique et sous-odontoblastique provoquée par des changements brusques dans le flux de fluide dentinaire à travers les tubules est la base physiologique de la théorie hydrodynamique de la douleur dentinaire (Brannstrom, 1986). Dans la troisième théorie, il a été suggéré que les odontoblastes fonctionnent comme des transducteurs directs de stimuli thermiques, mécaniques et chimiques, transmettant des informations sensorielles aux terminaisons nerveuses afférentes. Cette hypothèse est basée sur les preuves actuelles démontrant l'expression de récepteurs à potentiel transitoire et de canaux ioniques sensibles à l'acide dans les odontoblastes. Quelle que soit la contribution précise des odontoblastes à la transduction sensorielle, ils ont été qualifiés de facteurs pertinents lors de la

stimulation de la dentine en fonction de leur emplacement stratégique à l'interface dentine-pulpe.

Parce que les odontoblastes sont situés dans la couche la plus externe de la pulpe dentaire, ils forment une barrière naturelle et sont les premières cellules à reconnaître les agents pathogènes et à détecter les irritations externes. Il a été démontré qu'ils expriment des récepteurs de reconnaissance de formes (PRR), tels que les récepteurs de type Toll et les NOD, qui sont couramment exprimés par les cellules immuno-inflammatoires. L'activation de ces récepteurs stimule la production précoce de chimiokines et de cytokines, initiant une réponse inflammatoire (**Staquet et al. 2011; Galler et al. 2021**).

### **1-3-5-4. Les changements de la pulpe liés à l'âge :**

L'espace pulpaire diminue au cours de la vie par le dépôt de dentine secondaire, qui se forme sur toute la périphérie de la chambre pulpaire pendant toute la vie d'une dent vivante. Il y a un plus grand dépôt de dentine secondaire en réponse au stimulus masticatoire, conduisant à une réduction asymétrique de sa taille et de la forme de la chambre pulpaire, qui est convertie d'un grand espace rectangulaire en un disque plat dans la pulpe espace, et encore réduit par la dentine tertiaire réactionnaire et réparatrice, qui se dépose localement en réponse à une blessure. La formation de calcifications pulpaires dystrophiques (DPC) contribue également à la diminution du volume de la chambre pulpaire. Les DPC peuvent être formées par centrifugation en couches (pierres à pâte) et se trouvent principalement dans la pulpe de la couronne, remplissant finalement toute la chambre pulpaire. Dans la pulpe radiculaire, ces calcifications prennent une forme diffuse et sont principalement associées aux gaines de collagène de faisceaux neuro-vasculaires plus grands (**Goga et al. 2008 ; Palatyńska-Ulatowska et al. 2021**).

En plus de la réduction du volume de la chambre pulpaire, il existe une réduction significative du diamètre des tubulis dentinaires due au dépôt continu de dentine péri tubulaire, conduisant à l'oblitération progressive des tubulis et à la formation de la dentine sclérotique. Ce processus peut être encore accéléré en réponse à des blessures.

La sensibilité réduite de la pulpe chez les patients âgés peut être attribuée aux tubulis dentinaires sclérosés liés à l'âge, qui diminuent l'écoulement du liquide dentinaire. De plus, les patients plus âgés ont une couche de dentine plus épaisse, que le stimulus doit traverser pour atteindre la pulpe dentaire, en plus de branches nerveuses moins nombreuses et minéralisées, entraînant des réponses plus faibles et retardées au stimulus sensoriel (**Maeda, 2020**).

La restriction de l'espace de la cavité pulpaire est suivie d'une diminution progressive du nombre de vaisseaux sanguins et lymphatiques, des nerfs associés et d'une réduction globale des composants cellulaires. Ce processus semble être piloté par la faible expression des gènes codant pour les régulateurs de transcription et la forte expression des gènes impliqués dans les processus apoptotiques. Dans le même temps, une accumulation de tissu fibreux se produit au point qu'il ne reste presque rien à l'exception du tissu fibreux. Ce processus est appelé dégénérescence fibreuse ou atrophie pulpaire. En plus de la fibrose pulpaire, des glycosaminoglycanes, tels que le sulfate de chondroïtine, le sulfate de dermatane et le sulfate de kératane, sont également présents. En termes de protéines associées aux glycosaminoglycanes, celles-ci peuvent être identifiées dans une matrice de type gel ou la substance fondamentale intercellulaire comme la décorine, le biglycane, le lumican et le versicane, contrairement à l'acide hyaluronique, qui est réduit avec l'âge. (**faria, 2022**)

## 1-4. Les particularités du complexe dentino-pulpaire en fonction de la denture :

**Tableau 01:** Les différents caractéristiques du complexe dentino-pulpaire en fonction du type de denture.

	En denture temporaire	En denture permanente immature	En denture permanente mature
<b>La dentine</b>	<p>L'épaisseur de la couche de dentine représente à peu près la moitié de celle présente sur les dents permanentes.</p> <p>Les tubulis dentinaires sont larges.</p> <p>La dentine des dents temporaires présente des défauts de minéralisation</p> <p>La pénétration bactérienne dans les tubulis dentinaires favorisée par ces conditions histologiques, sera à l'origine de l'apparition rapide de l'inflammation pulpaire.</p> <p>La faible épaisseur des tissus durs (émail et dentine) faible rendent le volume pulpaire large. De même, le diamètre important des tubulis dentinaires favorise la pénétration bactérienne.</p>	<p>La dentine présente une structure fragile, mince et peu minéralisée (mais la dentine secondaire se dépose progressivement au cours de la vie, elle fournit une épaisseur importante en même temps qu'une hyper calcification ce qui renforce la résistance contre la carie).</p> <p>Les tubulis dentinaires sont largement ouverts : ce qui favorise la prolifération rapide de la carie une fois la jonction amélo-dentinaire soit franchie.</p>	<p>La dentine est un tissu calcifié qui entoure le parenchyme pulpaire sauf au niveau de l'orifice des apex, sa face externe est recouverte dans sa partie coronaire par l'émail, et dans sa partie radiculaire par le ciment.</p>
<b>La pulpe</b>	<p>Chambre pulpaire particulièrement volumineuse, richement vascularisée</p> <p>Communication pulpo-parodontale facile</p>	<p>La dent fait son éruption dans la cavité buccale lorsque la racine a atteint les deux tiers de sa longueur totale (stade 8 de Nolla).</p>	<p>Il s'agit du centre de la dent, qui contient les vaisseaux sanguins et les nerfs</p> <p>Dans la couronne, la cavité pulpaire</p>

	<p>permettent une atteinte de furcation rapide (carie et allaitement)</p>	<p>Il lui faudra entre 3 et 4 ans pour atteindre le stade 10 de Nolla.</p> <p>La région apicale non formée complètement,</p> <p>Le paquet vasculo-nerveux est volumineux dans un canal endodontique évasé laissant ainsi apparaître un apex largement ouvert avec des parois dentinaire fine et fragile.</p> <p>La maturation de la pulpe fera progressivement apparaître des fibres de collagène en large faisceaux.</p> <p>L'innervation est immature ce qui contribue à la rendre moins sensible aux différentes stimulations externes. <b>(carie et allaitement)</b></p>	<p>prend le nom de chambre pulpaire et contient la pulpe coronaire</p> <p>La paroi parallèle à la face occlusale de la dent est le plafond pulpaire, il est limité par les cornes pulpaires qui pointent en direction des sommets cuspidiens ou du bord incisif</p> <p>La forme générale de la chambre pulpaire en vue occlusale est calquée sur celle du contour occlusal : triangulaire pour les incisives et canines, ovale pour les prémolaires et quadrangulaire pour les molaires.</p> <p>Le plancher s'ouvre aux orifices d'entrée des canaux. <b>(N &amp; Masson, 2018)</b></p>
--	---	--	---

---

# Chapitre II

Pathologies liées à la pulpe dentaire

---

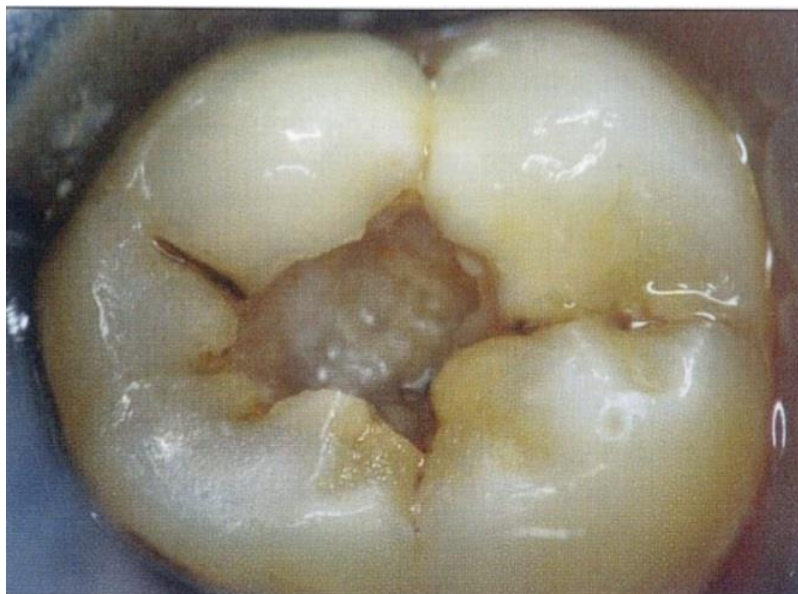# 1. Les pathologies liées à la pulpe dentaire :

## 1-1. La maladie carieuse :

### 1-1-1. Définition :

La carie dentaire est un processus pathologique localisée d'origine externe apparaissant après l'éruption s'accompagne d'un ramollissement des tissus durs et évoluant vers la formation d'une cavité.

L'évolution va dépendre de l'équilibre entre les facteurs physico-chimiques, tels que la solubilité des tissus calcifiés et le pH, la perméabilité et la concentration ionique, l'environnement de la dent. Le processus carieux puisse être réversible comme ils peuvent ce progresser jusqu'à ce que la dent soit détruite. (**jean-jacques LASFARGUES & pierre colon, 2010**)



**Figure n° 10: Destruction de tissus dentaire par la carie. (jean-jacques LASFARGUES & pierre colon, 2010)**

## **1-1-2. La physiopathologie de la carie dentaire :**

La carie dentaire est un processus dynamique avec une alternance de progression et des arrêts. Elle concerne le cristal de l'hydroxyapatite (HA) qui est la composante minérale de l'émail, de la dentine et le cément. Les minéraux de la dent sont sujets au processus de déminéralisation et reminéralisation. Lorsque les bactéries cariogènes présentes sur les surfaces des dents sont en contact avec des sucres fermentescibles, celles-ci se transforment le substrat et excrète de l'acide comme déchets. Notamment cet acide entraîne une chute de pH qui entraîne le processus de déminéralisation et se traduit par la dissolution des cristaux d'hydroxyapatite par l'acide en ions phosphate et calcium qui diffusent vers le milieu environnant.

Cet équilibre est influencé par les ions présents et le pouvoir tampon de la salive ainsi que la perméabilité et la structure de la dent. Une attaque acide répétée créera une déminéralisation soutenue et caractérisera le début du processus carieux. (piette & michel goldberg, 2001)

## **1-1-3. Les facteurs de risque de la carie dentaire :**

La carie a une étiologie multifactorielle ce qui sous-entend l'existence de facteurs de risques interagissant pour favoriser la maladie.

### **1-1-3-1. Les facteurs liés directement liée à la carie :**

Ce sont les facteurs indispensables à l'apparition de la lésion carieuse, immédiatement engagés au niveau du site de développement ou en première ligne.

Il s'agit de biofilm, les bactéries cariogènes, les glucides et les tissus dentaires (anatomie et degré de minéralisation) principalement conditionnées par la qualité de



l'environnement post-éruptif et sont sous la dépendance probable de la génétique. (jean-jacques LASFARGUES & pierre colon, 2010)

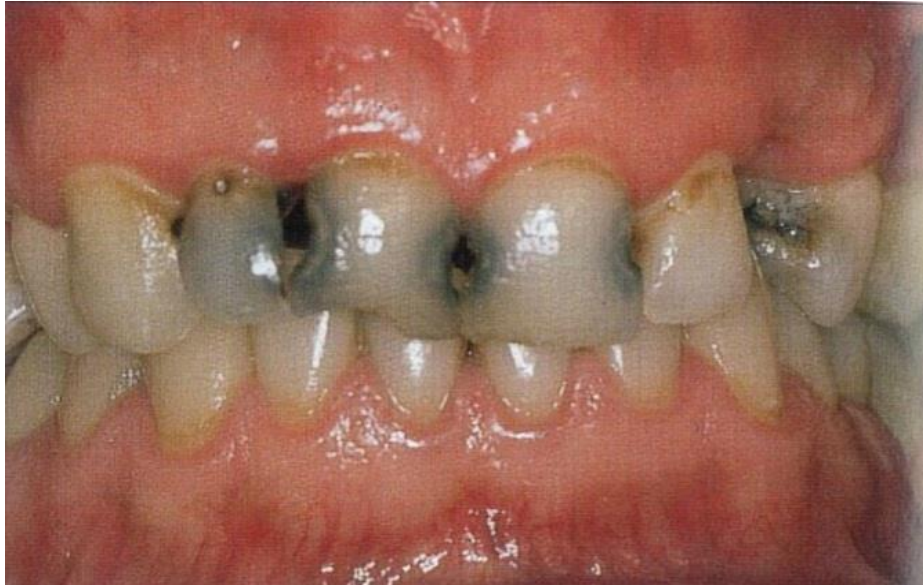### **1-1-3-2. Les facteurs liés à l'environnement buccal :**

Sont des facteurs physiques et biologiques intervenant en seconde ligne et agissent comme modulateurs des premiers dans le sens amplificateur ou inhibiteur.

On distingue toutes déficiences salivaires quelle que soit l'origine (pathologie, ou irradiation ORL, médication), les apports sucrés excessifs par alimentation ou par médication. Où se trouve un déséquilibre des ions, une microflore buccale avec des taux élevés de streptocoques et de lactobacilles. Aussi les concentrations environnantes de calcium, de phosphate, de fluorure et les caractéristiques de plaque dentaire qui orienteront l'agressivité du biofilm en direction des tissus dentaires ou plutôt des tissus parodontaux. (jean-jacques LASFARGUES & pierre colon, 2010)

### **1-1-3-3. Les facteurs propres à l'individu :**

Le style de vie et le comportement des individus sont clairement impliqués dans la carie. L'importance des facteurs individuels situés en troisième ligne, il détermine le comportement du patient face à sa santé dentaire. Il s'agit du faible niveau socio-économique et socioculturel, des revenus, de la couverture et de l'assurance maladie, des attitudes en matière d'hygiène de vie (accoutumance au tabac et l'alcool et finalement à du comportement en matière d'hygiène buccale. (jean-jacques LASFARGUES & pierre colon, 2010)



**Figure n° 11:** Etat carieux d'un patient en rapport avec son niveau socioculturel.  
(jean-jacques LASFARGUES & pierre colon, 2010)

### **1-1-4. L'évaluation des lésions carieuses :**

#### **1-1-4-1. L'évaluation de la profondeur :**

Lorsque le praticien a détecté une lésion carieuse. La question qu'il se pose immédiatement pour envisager la thérapeutique appropriée est celle de la profondeur de la lésion.

En présence d'une symptomatologie provoqué par les variations thermique, il sait que la dentine est plus ou moins profondément atteinte. Cependant de nombreuses lésions dentinaires sont asymptomatique et certains peuvent atteindre la zone para-pulpaire sans que la douleur soit plus sévère que pour des lésions plus superficielles.

L'indicateur douleur devient significative lorsque l'inflammation pulpaire atteint le seuil d'irréversibilité, auparavant il est insuffisant.

Cliniquement il est intéressant d'anticiper sur le fait que les lésions révélées par assombrissement de la surface correspondent à des déminéralisations souvent plus étendues dans la dentine que celles détectées par la présence d'une microcavité.(jean-jacques LASFARGUES & pierre colon, 2010)

### **1-1-4-2. L'évaluation de l'activité :**

L'évaluation de l'activité des lésions est le troisième élément du diagnostic en cariologie. Une lésion carieuse est activée lorsque l'équilibre entre reminéralisation et déminéralisation est rompu en faveur de la déminéralisation. Mais il n'existe pas de référence gold standard pour caractériser l'activité d'une lésion.

D'après (**jean-jacques LASFARGUES & pierre colon, 2010**), il ya quatre paramètres cliniques permettent d'évaluer l'activité d'une lésion carieuse :

- L'aspect visuel de la lésion, corrélé à sa sévérité ;
- La localisation de la lésion (dans la zone favorisant une accumulation préférentielle de plaque ou en dehors) ;
- La prescription tactile ou sondage qui permet d'apprécier la présence de dépôts de surface, la rugosité de l'émail et la connaissance des cavités dentinaires ;
- Le statut de la gencive marginale en regard de surfaces concernées (tiers gingival) évalué par l'absence ou la présence de saignement provoqué par un sondage prudent.

### **1-1-5. La classification de la carie dentaire :**

Les praticiens ont besoin de se référer à des classifications cliniques de lésions carieuses pour un bon déroulement de diagnostic, Les classifications concernent à la fois les pertes de substance dentaire ainsi que les préparations et les restaurations utilisées pour traiter les lésions (**jean-jacques LASFARGUES & pierre colon, 2010**), on distingue : la classification de Black, classification ICDAS, et classification sist. Parmi ces classifications les plus utilisées ce sont : la classification de Black et la classification SISTA. (**jean-jacques LASFARGUES & pierre colon, 2010**)

#### **1-1-5-1. La classification de Black 1904 :**

Black a publié une classification des lésions carieuses en relation avec la situation de la carie sur la dent :

**Classe I :** Carie siège au niveau des défauts de structure dans des puits et sillons ;

**Classe II :** Carie proximale des prémolaires et de molaires ;

**Classe III :** Carie proximale des incisives et canines sans atteinte des bords incisifs ;

**Classe IV :** Carie proximale des incisives et canines avec atteinte des bords incisifs ;

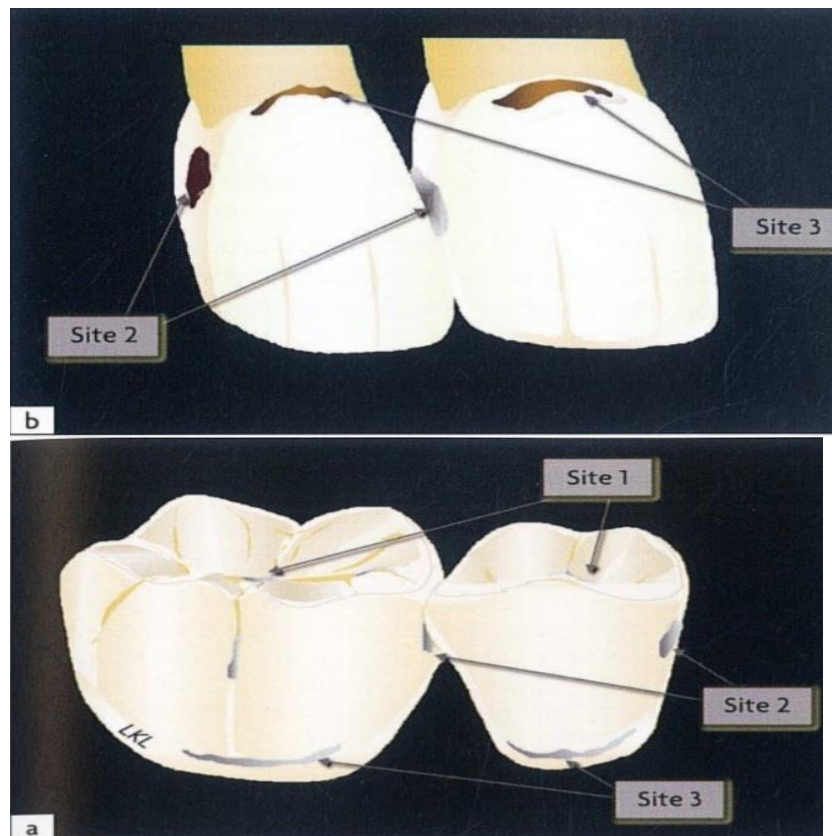
**Classe V :** Carie des collets dentaires ;

**Classe VI :** Carie des bords incisifs et des points cuspidiennes.

### **1-1-5-2. Le concept Sista (Mount et Hume 1997):**

C'est un guide thérapeutique d'odontologie pour le traitement des lésions carieuses, identifie une carie selon son site visible à la surface de la dent et son stade représente sa progression à l'intérieur de la dent. Chaque site et chaque stade sont identifiés par un numéro (**jean-jacques LASFARGUES & pierre colon, 2010**)

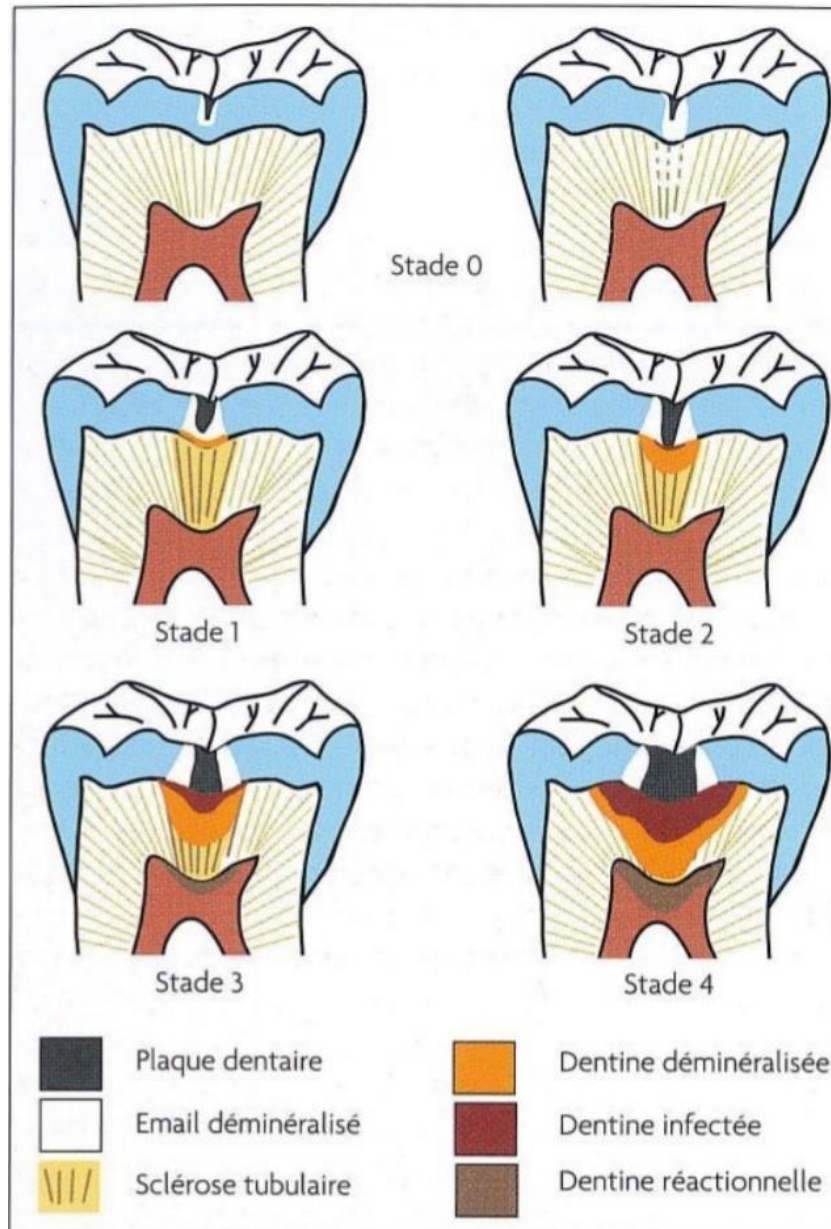
- **Site 01 :** Occlusale avec lésions carieuses au niveau des puits et sillons et fosses de cingulum ;
- **Site 02:** Proximale avec lésions carieuses au niveau des aires des contacts proximales des dents adjacents ;
- **Site 03 :** Cervicale au niveau aires cervicale.



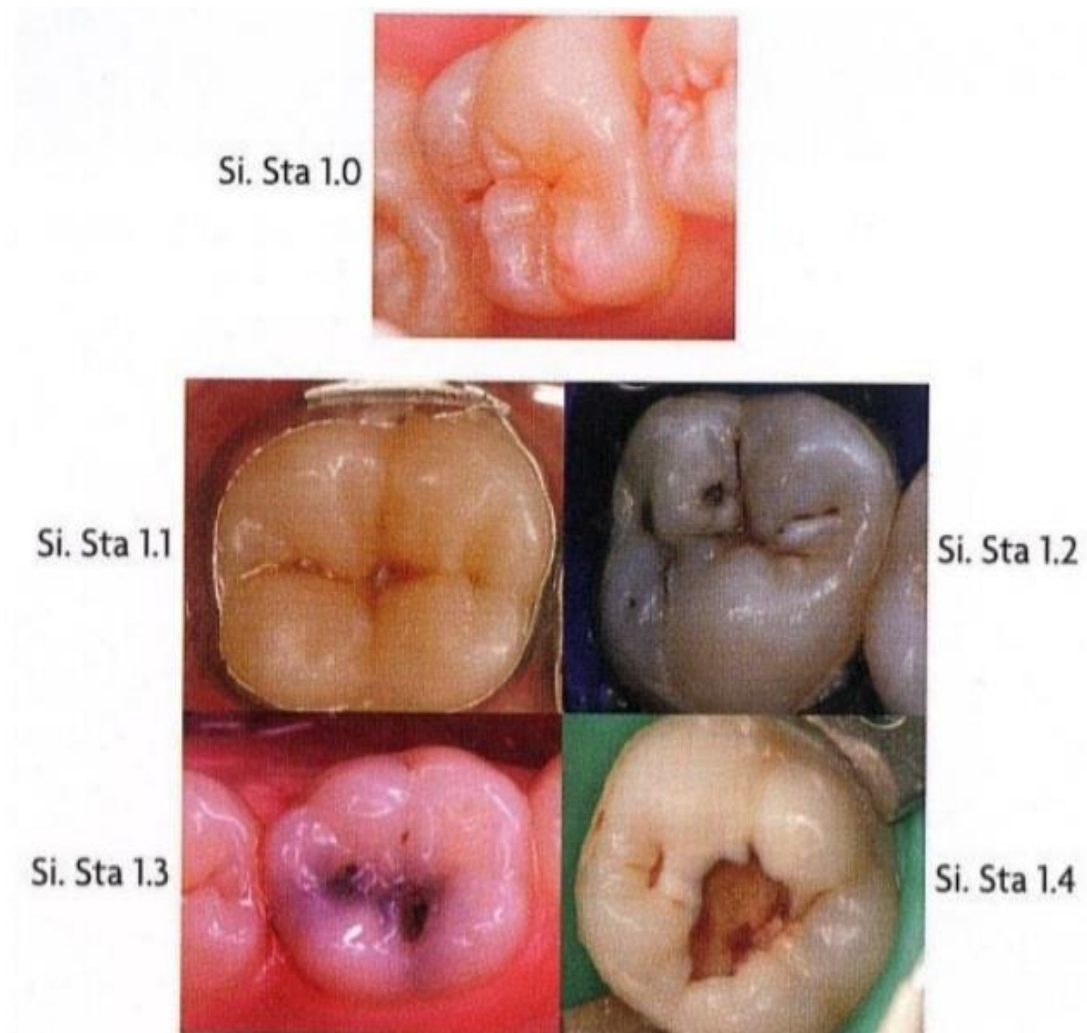
**Figure n° 12:** Représentation schématique des 03 sites de lésions carieuses. (jean-jacques LASFARGUES & pierre colon, 2010)

Selon (jean-jacques LASFARGUES & pierre colon, 2010), il y a 05 Stades d'évolution de lésions :

- **Stade 0** : Lésion active sans cavitation ne nécessitant pas une intervention chirurgicale ;
- **Stade 1** : Lésion avec des altérations de surface ayant progressé dans la dentine (1/3 externe) ayant dépassé les possibilités de recristallisation et nécessitant une intervention opératoire ;
- **Stade 2**: Lésion cavitaire localisée et peu étendue, ayant progressée dans la dentine (1/3 médian) sans toutefois fragiliser les structures cuspidiennes et nécessitant une intervention restauratrice ;
- **Stade 3** : Lésion cavitaires étendue ayant progressée dans la dentine au delà du 1/3 interne au point de fragiliser les structures cuspidiennes et nécessitant une intervention restauratrice ;
- **Stade 4** : Lésion ayant progressé au point de détruire une partie des structures cuspidiennes et une intervention restauratrice.



**Figure n° 13:** Représentation schématique des 05 Stades d'évolution des lésions carieuses. (jean-jacques LASFARGUES & pierre colon, 2010)



**Figure n° 14:** Vues cliniques de lésions occlusales site 01 aux 05 Stades d'évolution.  
(jean-jacques LASFARGUES & pierre colon, 2010)

### 1-1-5-3. La classification ICDAS :

C'est un système de détection des lésions carieuses fondé sur l'inspection visuelle des surfaces dentaires nettoyées et séchées, il codifie les différentes lésions de 0 à 6 de la surface dentaire saine 0 à la cavité dentaire extensive.

**Tableau 02:** Classification ICDAS. (zunzarren, 2019)

Code ICDAS	Critères de détection visuelle des lésions
<b>0</b>	Surface dentaire saine
<b>1</b>	Première changement optique détectable après séchage de l'émail
<b>2</b>	Changement optique net de l'émail taches blanches ou brune visible au séchage
<b>3</b>	Rupture localisée de l'émail
<b>4</b>	Email optique grisâtre caractéristique d'une lésion dentinaire sous-jacent. Sans cavité de l'émail
<b>5</b>	Cavité bien distincte avec exposition dentinaire
<b>6</b>	Cavité dentinaire franche



### **1-1-6. Les formes cliniques de la carie :**

Selon (piette & michel goldberg, 2001), il existe plusieurs formes de la carie dentaire :

#### **1-1-6-1. Selon le siège :**

- **La carie coronaire :**

Les toxines et les enzymes dérivées des bactéries et de l'hôte entraînent une déminéralisation de l'émail et de la dentine suivie d'une désorganisation de la matrice dentinaire exposée.

Le mécanisme de destruction carieuse est identique pour tous les types de caries mais les manifestations clinique et histologique différents selon les changements induites sur l'émail, la dentine correspond à des stades cavitaires ou non cavitaires (piette & michel goldberg, 2001)

- **La carie de l'émail :**

Elle est asymptomatique réversible sans cavitation avec une surface lisse et fragile, Les opacités de l'émail et la fluorose dentaire posent le diagnostic différentiel dont la fluorose dentaire touche les dents homologue et concerne toute la surface de la dent. Les opacités de l'émail touchent essentiellement les faces vestibulaires des incisives. (piette & michel goldberg, 2001)

- **La carie de la dentine :**

La dentine sous-jacente se trouve exposée lorsque la jonction amélo-dentinaire est atteinte par les bactéries et la déminéralisation de la dentine s'accélère. L'envahissement des bactériens dans les canalicules augmente leur diamètre et la destruction de la dentine péri radiculaire et aboutit finalement à la dissolution de la dentine inter canalaire. (jean-jacques LASFARGUES & pierre colon, 2010)

- **La carie radiculaire :**

Contrairement aux caries de l'émail, les lésions radiculaires apparaissent dès leurs premiers stades de formation, bien définies, localisées le long de la jonction amélo-cémentaire, les caries radiculaires sont classées en 4 stades, par indice de sévérité, afin pour objectif de classer les lésions par taille et stades de développement, dans le but d'établir une stratégie thérapeutique adaptée :

- **Stade I :** Lésion initiale ;
- **Stade II :** Lésion superficielle ;
- **Stade III :** Lésion cavitaire ;
- **Stade IV :** Lésion avec atteinte pulpaire.

### **1-1-6-2. Selon la progression :**

- **La carie à évolution rapide :**

C'est une lésion aiguë, une véritable plaie dentinaire, les tubulis sont largement ouverts avec une très grande quantité de dentine ramollie.

La destruction est très rapide et la sensibilité est très importante. Elle est rencontrée chez les sujets jeunes. (Gadra, 2015)

- **La carie à évolution lente :**

C'est une lésion chronique, la pulpe a le temps de se protéger par apparition de dentine sclérotique. A un stade avancé l'ouverture de la cavité dans le milieu buccal est plus large, la destruction est lente et comprend peu de dentine ramollie, la couleur est foncée, la sensibilité est réduite ou nulle, ce type se rencontre surtout chez les sujets âgés. (Gadra, 2015)

- **La lésion active :**

Elle est présentée par une phase aigüe dont la couleur jaune ou brune claire. Elle est recouverte d'un dépôt de plaque bactérienne épaisse au bondage, avec un tissu crayeux.

Ce type de lésion peut se réaliser avec ou sans cavitation. S'il y a une cavitation, on trouve une limite très irrégulière et tranchante de la lésion. (**piette & michel goldberg, 2001**)

- **La lésion arrêtée :**

Elle est présentée par une phase chronique qui est caractérisée par une couleur brune foncée, parfois noire. La surface est fréquemment luisante, lisse et dure au sondage. Dans le cas d'anciennes lésions arrêtées, la surface est très lustrée, donc une décoloration peut alors suggérer une reprise active de la lésion. (**piette & michel goldberg, 2001**)

### **1-1-6-3. Autres formes de la carie :**

- **La carie récurrente ou secondaire :**

C'est une nouvelle lésion apparue et développée au niveau des bords des restaurations, cette lésion secondaire peut se développer dans la zone de surface coronaire ou radiculaire adjacente au matériau, décrite alors comme une lésion externe. Ou bien elle peut préférentiellement progresser par propagation des acides dans l'interface matériau/dent sous la forme d'une lésion pariétale. (**jean-jacques LASFARGUES & pierre colon, 2010**)

- **La carie précoce de l'enfant :**

En cas de consommation pluriquotidienne notamment à l'endormissement de biberons contenant une boisson sucrée, elle est associée à une localisation typique des

lésions au niveau des incisives et des premières molaires maxillaires, les incisives mandibulaires étant en général épargnées. (Muller\_bolla, 2014)

- **Les poly caries évolutives :**

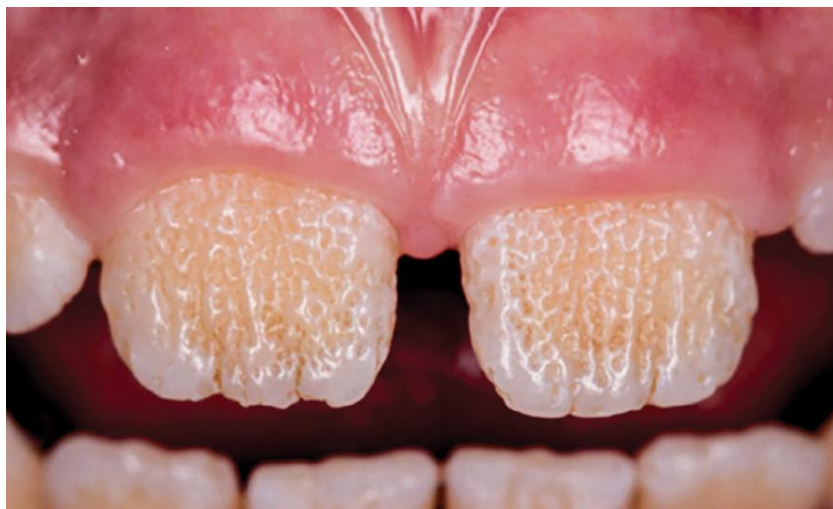Lorsque les lésions carieuses sont généralisées (également présentes sur les incisives mandibulaires chez les enfants d'au moins de 03 ans). (Muller\_bolla, 2014)

### **1-2. Les anomalies de structure :**

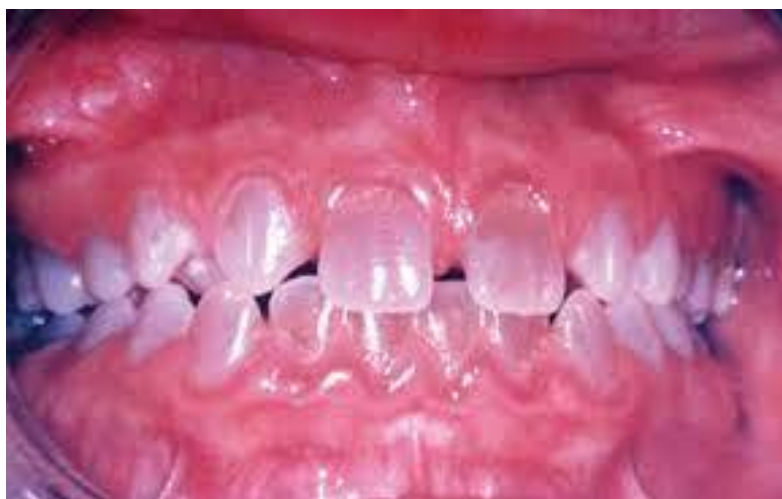Ces altérations peuvent impacter les tissus formant la dent, qu'elles soient d'origine génétique ou liées à l'environnement local ou systémique. Elles se caractérisent par une altération qualitative ou quantitative de la matrice protéique, ou encore par un trouble de la minéralisation, ce qui favorise l'apparition des caries dentaires, son évolution rapide et atteindre la pulpe dentaire.

Dans cette partie, on va citer que les troubles qui ont un rapport avec le risque d'exposition pulpaire :

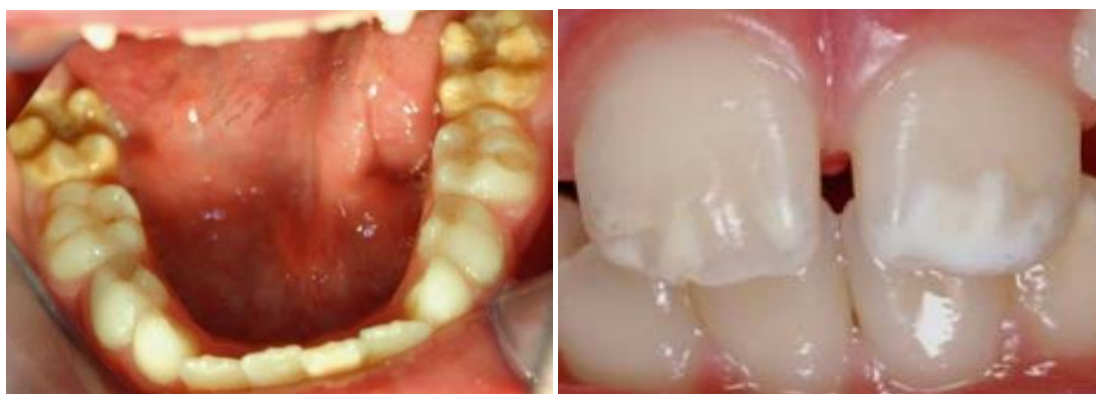
- L'amélogénèse imparfaite ;
- La dentinogénèse imparfaite ;
- L'hypominéralisation molaire incisive.



**Figure n°15:** L'amélogénèse imparfaite. (Xavier Bondil, 2021)



**Figure n°16:** La dentinogénèse imparfaite. (VANDERZWALM-GOUVERNAIRE, 2016).



**Figure n°17:** L'hypominéralisation molaire incisive. (F. d'Arbonneau, 2016)

### 1-3. Les troubles iatrogènes :

Il s'agit de toutes les agressions physico-chimiques qui surviennent à la suite des manipulations dentaires pendant les traitements dentaires, les instruments rotatifs, le spray d'air et les matériaux dentaires utilisés par le chirurgien-dentiste peuvent affecter la pulpe. (Kaare Langeland, 2005)

Voici quelques exemples :

- **Échauffement lors du fraisage** : Lorsque le dentiste utilise une fraise rotative pour préparer une dent en vue de poser une restauration, cela peut générer de la chaleur. Si la vitesse ou la pression de l'instrument est trop élevée, cela peut conduire à un échauffement excessif de la dent. Cette chaleur peut être transmise à la pulpe dentaire, ce qui peut causer une inflammation ou des dommages. (Kerstin Gritsch, 2008)
- **Réaction exothermique lors de la prise des matériaux de restauration** : Certains matériaux de restauration dentaire, tels que les ciments ou les composites, subissent une réaction chimique exothermique lorsqu'ils durcissent. Cela signifie qu'ils dégagent de la chaleur pendant la prise. Si ces matériaux sont en contact direct avec la pulpe dentaire, une exposition prolongée à cette chaleur peut provoquer une irritation ou une lésion de la pulpe. (Ghigo, 2017)
- **L'utilisation d'une fraise dentaire de taille agressive ou endommagée** : telle qu'une fraise tordue, peut effectivement causer des mouvements vibratoires néfastes pour le tissu pulpaire. Lorsque la fraise est utilisée à une vitesse élevée, ces mouvements peuvent entraîner des frictions excessives, une chaleur accrue et des dommages mécaniques à la pulpe dentaire. (Kerstin Gritsch, 2008)
- **Les mouvements vibratoires indésirables** peuvent provoquer une irritation de la pulpe dentaire et, dans certains cas, entraîner une inflammation, une nécrose cellulaire ou une lésion de la pulpe. Des dommages excessifs à la pulpe dentaire peuvent également rendre nécessaire un traitement endodontique (traitement de canal) pour soulager la douleur et préserver la dent. (Kerstin Gritsch, 2008)

## 2. Les traumatismes dentaires :

### 2-1 Définition :

Les traumatismes bucco-dentaires résultent d'un choc sur les dents et d'autres tissus situés dans la bouche et la cavité buccale (origine extrinsèque : chute, sport...) ou par des contraintes intra-buccales directes ou indirectes (origine intrinsèque : troubles dentaires fonctionnels) **(Charland, Novembre 2005.)**.

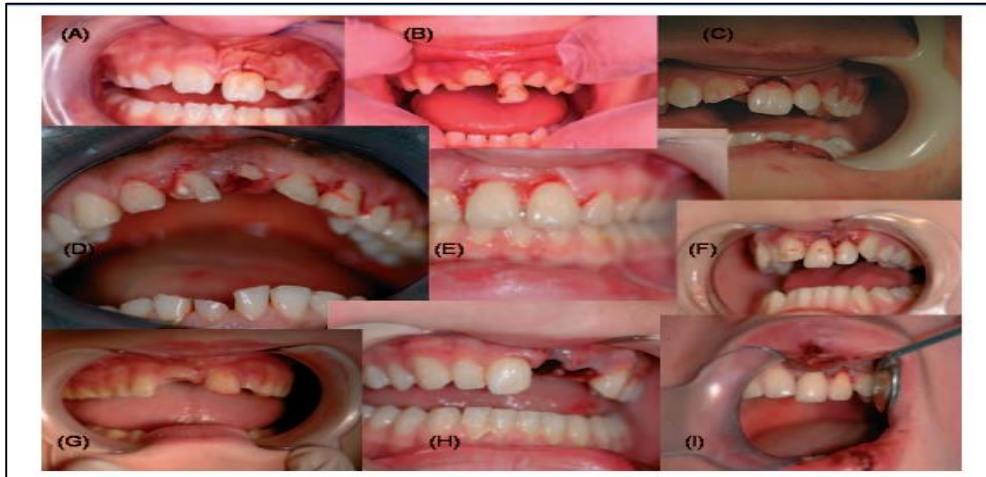
Il existe divers types de trauma bucco-dentaire dont la gravité est très variable, pouvant aller jusqu'à la perte de l'organe dentaire.**(Charland, Novembre 2005.)**

Le traumatisme dentaire est à l'origine, dans de nombreux cas, de pathologies pulpaire qui peuvent être réversibles ou non. **(Pr. R. ARBAB-Chirani, V.CHEVALIER, K.VALLAEYS, 2013)**.

Les traumatismes bucco-dentaires résultent d'un choc sur les dents et d'autres tissus situés dans la bouche et la cavité buccale (origine extrinsèque : chute, sport...) ou par des contraintes intra-buccales directes ou indirectes (origine intrinsèque : troubles dentaires fonctionnels) **(Charland, Novembre 2005.)**.

Il existe divers types de trauma bucco-dentaire dont la gravité est très variable, pouvant aller jusqu'à la perte de l'organe dentaire.**(Charland, Novembre 2005.)**

Le traumatisme dentaire est à l'origine, dans de nombreux cas, de pathologies pulpaires qui peuvent être réversibles ou non. (Pr. R. ARBAB-Chirani, V.CHEVALIER, K.VALLAEYS, 2013).



**Figure n°18:** Différents types des traumatismes bucco-dentaires. (Pr. R. ARBAB-Chirani , V.CHEVALIER , K.VALLAEYS , 2013)

(A) :Luxation extrusive de la 21 et lésion gingivale ; (B) : Luxation extrusive de la 51 (dent temporaire) ; (C) : Fracture coronaire non compliquée de la 11 et luxation latérale de la 21 et subluxation de la 22 ; (D) Fracture corono-radiculaire de la 11, fracture coronaire complète de la 21, luxation latérale 22 ; (E) : Concussion de la 11 et subluxation de la 21 ; (F) : Luxation extrusive de la 21 et de la 22 ; (G) : Fracture coronaire compliquée (exposition pulpaire) de la 11 et fracture coronaire (bord libre de la 21) ; (H) : Expulsion de la 21 et de la 22 ; (I) : Luxation extrusive de la 21 et subluxation de la 22 et lésions labiales

## 2-2. La classification de l’OMS :

Le type de traumatisme est déterminé selon la classification de l’OMS, modifiée par ANDREASEN : (Pr. R. ARBAB-Chirani , V.CHEVALIER , K.VALLAEYS , 2013)

- Fêlure ;
- Fracture de l’émail ;
- Fracture amélo-dentinaire ;
- Fracture coronaire avec exposition pulpaire ;



- Fracture corono-radulaire sans exposition pulpaire ;
- Fracture corono-radulaire avec exposition pulpaire ;
- Fracture radulaire.

### **2-3. Les particularités des traumatismes chez l'enfant :**

Chez l'enfant, la dent la plus touchée est l'incisive centrale maxillaire. Il existe différents types de traumatisme qui touche aussi bien les enfants que les adultes (**Pr. R. ARBAB-Chirani , V.CHEVALIER , K.VALLAEYS , 2013**) :

A l'âge préscolaire ; les traumatismes des tissus parodontaux sont les plus fréquentes, en particuliers les subluxations et les luxations ; il s'explique par la plus résilience de l'os et la morphologie des dents temporaires (la couronne plus petit et racine plus court) (**Naulin-lfi**).

En denture mixte et ultérieurement ; les traumatismes des tissus durs prédominant de faits de la diminution de la résilience de l'os ; les fractures coronaire en particulier amélo-dentinaire sont les plus fréquente (**Naulin-lfi**).

### **2-4. Les traumatismes qui impliquent le plus la pulpe dentaire :**

Un traumatisme dentaire peut avoir des conséquences sur les tissus parodontaux et sur la pulpe. Selon la sévérité des traumatismes et le temps écoulé entre le traumatisme et la prise en charge du patient, les protocoles de prise en charge diffèrent. (**Charland, Novembre 2005 .**)

**Tableau n°03** : Description récapitulative des différents types des fractures coronaires et radiculaires. (Pr. R. ARBAB-Chirani , V.CHEVALIER , K.VALLAEYS , 2013)

Fracture coronaire non compliquée		Fracture amélo-dentinaire avec exposition pulpaire	
Caractéristiques	Diagnostic	Caractéristiques	Diagnostic
<p>La pulpe n'est pas exposée.</p> <p>Le trait de fracture peut être horizontal ou oblique.</p> <p>Il peut être amélaire ou amélo-dentinaire.</p> <p>Il s'agit du type de trauma dentaire le plus fréquent</p>	<p>Asymptomatique généralement</p> <p>Examen radio intra oral : visualisation d'absence de luxation ou de fracture radiculaire.</p> <p>Elle permet d'évaluer l'épaisseur dentinaire protégeant la pulpe</p>	<p>La pulpe est exposée.</p> <p>Le trait de fracture amélo-dentinaire peut être horizontal ou oblique.</p> <p>La plaie pulpaire peut être de différentes formes : hémorragique, ulcérée ou ischémique.</p> <p>Une dyschromie temporaire peut survenir</p>	<p>Symptômes variables (possibilité de sidération pulpaire)</p> <p>Tests de sensibilité généralement +</p> <p>Examen radio intra oral : l'atteinte pulpaire est évaluée</p> <p>Possibilité d'atteinte de tissus mous corps ou lésions associées</p>
Fracture corono-radiculaire		Fracture radiculaire	
Caractéristiques	Diagnostic	Caractéristiques	Diagnostic
<p>Avec ou sans exposition pulpaire.</p> <p>Le trait de fracture amélo-dentinaire peut être oblique ou vertical.</p> <p>Le fragment dentaire fracturé est perdu ou toujours attaché (et mobile)</p>	<p>Il existe généralement des douleurs liées à la mobilisation des fragments.</p> <p>Tests de sensibilité généralement +</p> <p>Possibilité d'atteinte de tissus mous par des fragments dentaires ou corps étrangers.</p>	<p>Tiers cervical, moyen et apical</p> <p>La fracture radiculaire touche le cément, la dentine et la pulpe. .</p> <p>La gencive en regard de la dent traumatisée peut être tuméfiée.</p>	<p>Asymptomatique ou symptômes (+)</p> <p>Fragment coronaire peut être mobile.</p> <p>Tests de sensibilité / percussion +</p> <p>Deux lignes de fractures peuvent être visualisées si fracture oblique.</p> <p>Possibilité d'atteinte des tissus mous par des fragments dentaires ou corps étrangers.</p>

## 3. Les mécanismes de défense du complexe dentino-pulpaire :

### 3-1. L'inflammation pulpaire :

Pendant des années, l'inflammation pulpaire a été considérée comme un processus défavorable car conduisant à la destruction du tissu pulpaire par nécrose. Désormais, des données récentes suggèrent que la réaction inflammatoire pourrait être une condition préalable à l'activation des progéniteurs cellulaires impliqués dans le mécanisme de réparation pulpaire (**Goldberg, 2008**).

La pulpe dentaire peut être exposée à un certain nombre d'irritants qui peuvent être classés en deux catégories : les irritants à court terme et à long terme. Les irritants à court terme entraîneront généralement une inflammation aiguë suivie d'une réparation tissulaire puisque l'agression pulpaire ne persiste pas dans le temps. En revanche, une irritation à long terme entraînera une inflammation chronique de la pulpe puis une nécrose pulpaire. Les lésions carieuses, les fêlures, les restaurations défectueuses ou les érosions dentaires sont des exemples d'irritants à long terme (**Yu, 2007**). Lorsqu'une dent perd son intégrité structurelle à la suite d'une lésion carieuse, d'une fêlure, d'une fracture, d'une obturation non étanche, d'un traumatisme dentaire ou d'un acte iatrogène, la pulpe se retrouve alors exposée aux bactéries et à leurs toxines. Cela entraîne une inflammation pulpaire qui peut conduire à une nécrose pulpaire en l'absence de traitement.

Toute agression du complexe dentino-pulpaire entraîne une pathologie pulpaire dont l'évolution dépend de la durée et de l'intensité de l'agression (**Seltzer, 1963**). D'après la revue de littérature de Trowbridge (**Trowbridge, 1986**), l'inflammation pulpaire peut s'étendre à toute la pulpe camérale et radiculaire ou bien être localisée en regard de la lésion carieuse. La nécrose pulpaire est le stade terminal de l'inflammation pulpaire et résulte le plus souvent d'une agression continue de longue durée (**Tronstad, 1993**).

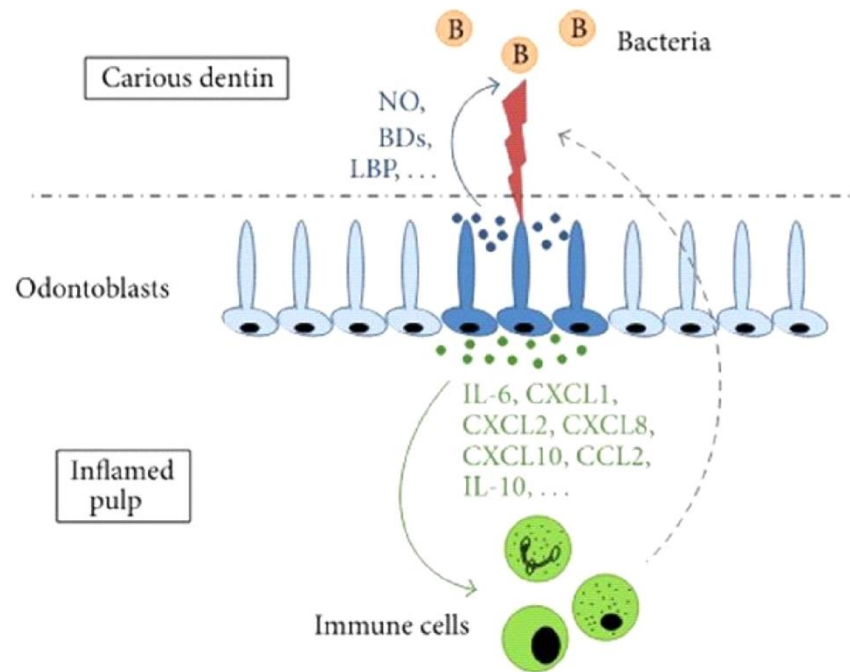
### 3-2. Les mécanismes biologiques et cellulaires :

La réponse immunitaire et inflammatoire de la pulpe aux agents pathogènes est extrêmement complexe. Initialement, on observe une hyperémie pulpaire, liée à une vasodilatation et une augmentation de la perméabilité capillaire en regard du site d'irritation.

L'inflammation pulpaire est progressive c'est-à-dire qu'elle est tout d'abord limitée à une petite zone puis s'étend à l'ensemble de la chambre pulpaire (**Heyeraas, 2001**). Des expériences ont montré que l'augmentation de pression sanguine interstitielle au sein de la pulpe pouvait être un phénomène localisé, n'impliquant pas nécessairement l'ensemble du tissu pulpaire (**Tønder, 1983**). Par conséquent, malgré la vasodilatation, le volume pulpaire semble être relativement constant, de sorte que la pression des tissus n'entraîne pas de compression complète des vaisseaux.

Par ailleurs, l'inflammation pulpaire entraîne très rapidement une perturbation de la couche odontoblastique, qui se manifeste par une réduction du nombre et de la taille des odontoblastes (**Yu, 2007**). Les odontoblastes sont les premières cellules rencontrées par les micro-organismes qui pénètrent dans la dentine en raison de leur situation en périphérie de la pulpe et de leur prolongement cellulaire au sein de la dentine (**Farges, 2015**).

Ils sont capables de détecter les micro-organismes oraux qui envahissent les tissus dentaires minéralisés grâce à des récepteurs spécifiques présents à leur surface appelés Toll-like receptor (TLR). En réponse à cette invasion, ils mettent en place des moyens de défense en activant la synthèse de molécules antibactériennes comme l'oxyde nitrique (NO), la protéine de liaison du polysaccharide (LBP), ainsi que la production de cytokines et de chimiokines pro-inflammatoires qui vont alerter les cellules immunocompétentes pulpaires. La cytokine pro-inflammatoire IL-8, exprimée par les odontoblastes permet le recrutement et l'activation des polynucléaires neutrophiles. Des données récentes ont également montré des niveaux accrus d'interleukines IL-4, IL-6 et IL-10 au sein du tissu pulpaire (**Cooper, 2010**). Les odontoblastes semblent donc capables de déclencher la réponse inflammatoire et immunitaire de la pulpe, ainsi que de limiter son intensité comme le montre la figure.



**Figure n°19:** Mécanismes de défense des odontoblastes face à une invasion bactérienne. Les bactéries (B) présentes dans la lésion carieuse libèrent des composants pathogènes activant les odontoblastes adjacents à la lésion (flèche bleue) et déclenchant la production de molécules antibactériennes (points bleus). En parallèle, des médiateurs pro-inflammatoires et immunomodulateurs sont sécrétés par les odontoblastes (points verts) au pôle cellulaire opposé et diffusent dans la zone pulpaire sous-odontoblastique (flèche verte) où ils activent et mobilisent diverses populations de cellules immunitaires. Les cellules immunitaires migrent ensuite (flèche grise en pointillée) vers l'interface pulpe-dentine pour coordonner la réponse immunitaire.

L'évolution du processus se caractérise par une réponse essentiellement cellulaire :

L'augmentation du nombre de polynucléaires neutrophiles. Ces cellules sont impliquées dans les premières lignes de défense pulpaire contre les agents infectieux. Une augmentation du taux d'histamine quatre fois supérieure à la normale est également retrouvée et suggère que l'histamine joue un rôle dans les étapes initiales de l'inflammation pulpaire (DelBalso, 1976).

A ce jour, un grand nombre de cytokines ont également été identifiées. Elles permettent le recrutement et l'activation des cellules du système immunitaire :

lymphocytes T et B, plasmocytes, neutrophiles et macrophages dont le nombre augmente à mesure que la lésion carieuse progresse.

Les régulateurs clés de la réponse pro-inflammatoire sont les interleukines IL-1 $\alpha$ , IL1 $\beta$  et le facteur TNF $\alpha$ . Il a été démontré que ces molécules jouent un rôle important dans la réponse pulpaire (Cooper, 2010)

### **3-3. Les stades histologiques de l'inflammation pulpaire :**

Histologiquement, la pulpe va suivre les étapes classiques de l'inflammation, allant de l'hyperhémie pulpaire vers l'inflammation chronique (Le May, 2018).

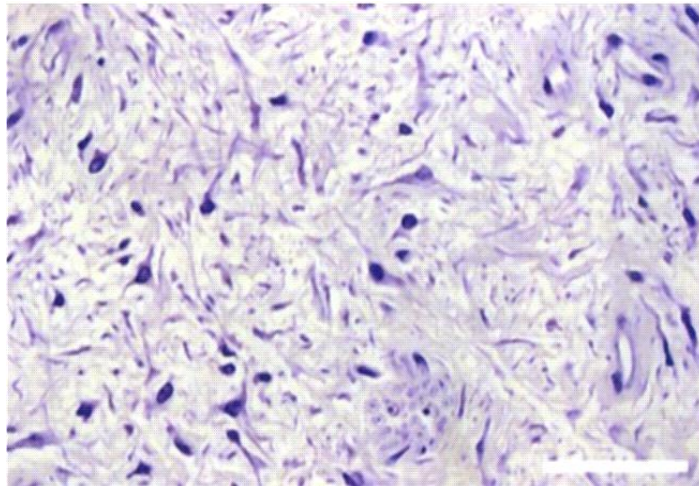
#### **3-3-1. L'hyperhémie pulpaire :**

C'est le premier stade de l'inflammation pulpaire. Cet état inflammatoire est transitoire et localisé à une zone peu étendue. Les prolongements odontoblastiques intra dentinaires sont faiblement et passagèrement irrités. Ce phénomène se transmet aux corps odontoblastiques intra pulpaire correspondants. Des médiateurs chimiques de l'inflammation (facteurs de l'angiogénèse,  $\beta$  défensines, chimiokines et cytokines) sont alors libérés par les odontoblastes. Ces médiateurs de l'inflammation entraînent une dilatation des vaisseaux pulpaire sous-jacents et de surcroît un ralentissement du flux sanguin.

À ce stade on va retrouver également une exsudation plasmatique et la formation d'un léger œdème pouvant désorganiser la couche odontoblastique. Ainsi les cellules pulpaire indifférenciées migrent dans la couche acellulaire de Weil. Il y a margination des polymorfo-nucléaires neutrophiles (PMN) dans les vaisseaux sanguins dilatés, diapédèse et migration des cellules de défenses en direction des odontoblastes lésés. La palissade odontoblastique altérée est dissociée en amont par l'œdème et les PMN.

Lors de cette hyperhémie pulpaire, la suppression du facteur générant l'agression permet la guérison. Si le facteur persiste et surtout s'il y a invasion bactérienne, on peut alors passer au stade de la pulpite aigue.

Selon la littérature, c'est le stade histologique qui se rapproche le plus, en termes de signes histologiques, de celui de la pulpite réversible (Ricucci, 2014) (Le May, 2018).



**Figure n°20:** Coupe histologique d'une pulpe ; On voit une perte des connexions du tissu et de rares aires d'infiltrat inflammatoire. Coloration au bleu de toluidine. Echelle : longueur de la barre blanche = 50  $\mu$ m. (Regezi, 2017) (Le May, 2018).

### 3-3-2. L'inflammation réversible :

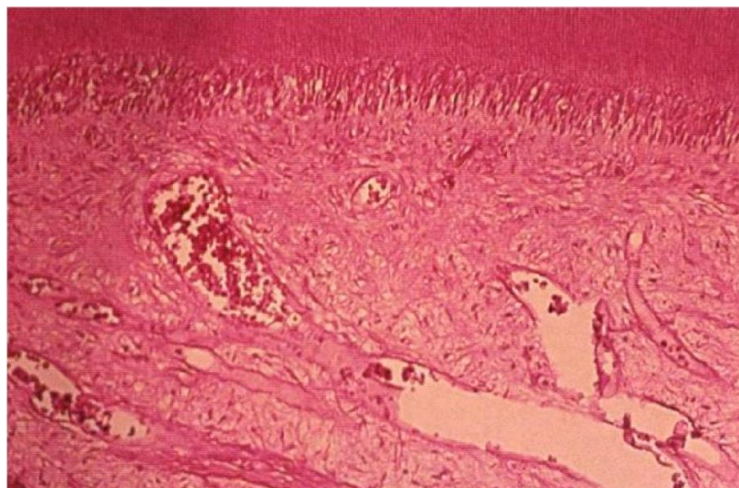
Bien qu'il s'agisse d'un diagnostic clinique basé sur un pronostic, la pulpite réversible mérite d'être étudiée histologiquement. Une faible part de la littérature scientifique est consacrée à cette mise en corrélation de la clinique vers l'histologie, ce qui pourtant nous permettrait d'établir un traitement plus adapté et de prédire un pronostic précis.

Chez les patients en pulpite réversible, la pulpe présente généralement une hyperhémie (vasodilatation), un œdème, et un faible infiltrat de cellules inflammatoires sous-jacent aux tubulis dentinaires affectés.

De la dentine tertiaire peut être présente formant un mur dentinaire adjacent à la zone contaminée, et des cellules de la phase primaire (aigue) de l'inflammation peuvent y être éparpillées (Neville, 2016).

Les lymphocytes et les cellules plasmatiques sont présents sous les aires où la carie est la plus profonde, mais ne modifient pas l'architecture de la pulpe. C'est une inflammation décrite comme aseptique (Ricucci, 2014).

À ce stade, le retrait de l'agent irritant et son remplacement par une restauration coronaire suffit. Plus le traitement sera réalisé tôt, plus le pronostic sera favorable. Une période de réévaluation de 3 mois doit cependant être observée de façon à voir si la pulpe n'est pas entrée en pulpite dite irréversible ou si elle ne s'est pas nécrosée (Neville, 2016).



**Figure n°21:** Coupe histologique d'une pulpe en pulpite réversible. La pulpe présente ici un œdème et une hyperhémie. La dentine adjacente a été coupée récemment pendant la mise en place d'une restauration. (Neville, 2016)

- **La pulpite aigue :**

Son degré et son étendue d'inflammation vont déterminer si elle est totale ou seulement partielle. Il y a l'augmentation de l'œdème associée à une vasodilatation plus marquée, l'augmentation de la densité cellulaire de l'infiltrat inflammatoire, altération plus importante de la couche odontoblastique qui se dissocie, aboutissant à sa destruction, sous la pression de l'œdème, les noyaux odontoblastiques peuvent être déplacés depuis le corps cellulaire vers le prolongement de l'odontoblaste intra



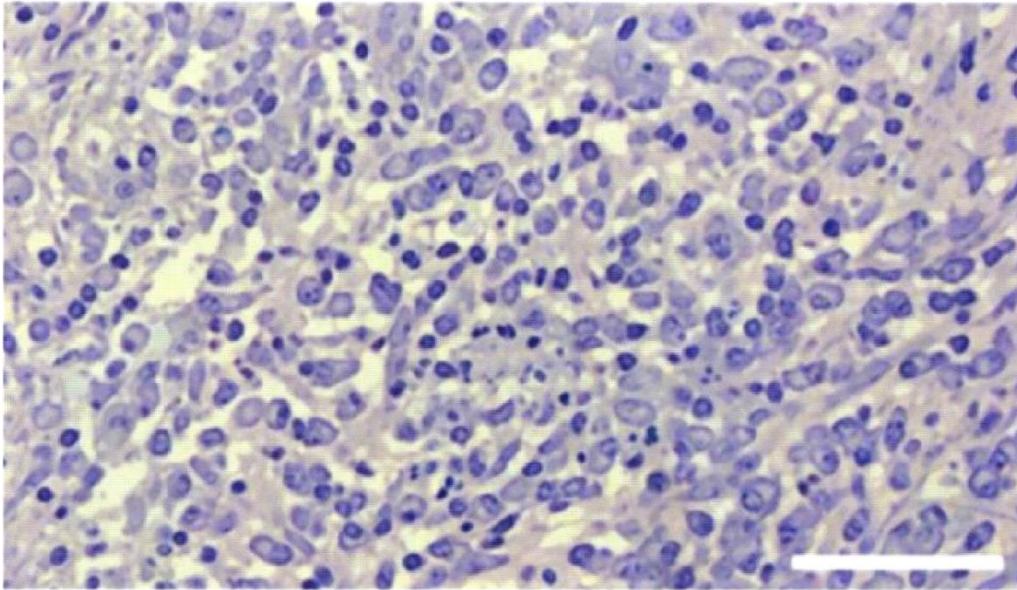
dentinaire, l'odontoblaste peut même être totalement aspiré dans le canalicule dentinaire avec l'apparition de microhémorragies. **(Regezi, 2017) (Le May, 2018)**

La réaction inflammatoire est donc marquée à ce stade, le long des vaisseaux sanguins pulpaire, de plus en plus de leucocytes sont visibles. Ces leucocytes envahissent la zone lésée et contribuent à la formation d'un infiltrat inflammatoire.

La destruction de ces leucocytes va entraîner la libération d'enzymes protéolytiques. Ces enzymes protéolytiques viennent des lysosomes de ces cellules de défense. Cela entraîne une destruction des fibres de collagène et de la matrice extracellulaire. Le tissu conjonctif pulpaire ainsi lésé est ensuite digéré par phagocytose par les macrophages présents dans le tissu pulpaire **(Regezi, 2017) (Le May, 2018)**.

À ce stade, des micro-abcès plus ou moins étendus peuvent être localisés en regard de la région causale. Ces micro-abcès peuvent rester circonscrits, limités par une barrière de cellules de défense et de fibres de collagène. Ils peuvent également confluer et s'étendre progressivement à l'ensemble du tissu conjonctif pulpaire. La formation d'abcès est d'autant plus facilitée et fréquente étant donné qu'il y a peu ou pas du tout de communication entre la pulpe et le milieu buccal extérieur, éliminant alors toute possibilité de drainage.

On est alors au stade histologique qui se rapproche le plus du stade clinique de la pulpite irréversible, la pulpite aigue pouvant devenir alors suppurante ou purulente puis assez rapidement déboucher sur une nécrose pulpaire complète **(Regezi, 2017) (Le May, 2018)**.



**Figure n°22:** Section de tissu pulpaire: Infiltrat primaire inflammatoire de cellules plasmatiques, polymorphes, macrophages et monocytes, comprenant des aires de formation d'abcès et de nécrose. Échelle: longueur de la barre blanche = 50µm.

(Regezi, 2017) (Le May, 2018).

### 3-3-3. L'inflammation irréversible :

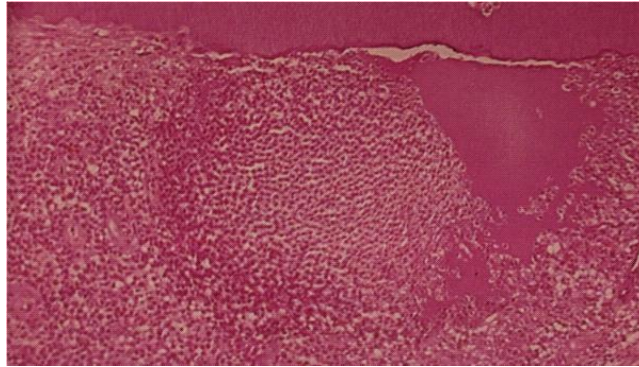
Chez les patients en pulpite irréversible, on retrouve très souvent un amas de petits vaisseaux qui aboutissent à des nécroses localisées de la pulpe. Ces zones de nécrose contiennent des polymorpho-nucléaires neutrophiles (PMN) et des histiocytes. Le tissu pulpaire sous-jacent présente généralement un cocktail de cellules plasmatiques, de lymphocytes (phase secondaire de l'inflammation) et d'histiocytes (Neville, 2016).

Les aires de liquéfaction ou de coagulation sont entourées de PMNs vivants ou morts. Ces zones d'abcès sont entourées de cellules de l'inflammation chronique formant une dense barrière.

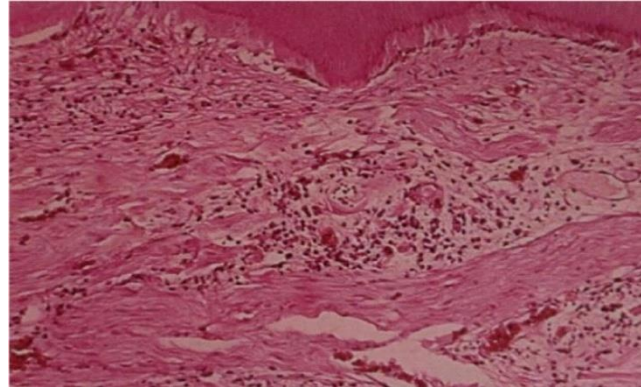
Des agrégations bactériennes sous forme de biofilms colonisent le tissu nécrotique pulpaire ou les murs dentinaires sous-jacents. La présence ou l'absence de communication directe avec la carie a pu être observée (Ricucci, 2014).

À ce jour la littérature manque encore de données pour déterminer si la pulpe camérale et la pulpe canalaire sont au même stade d'inflammation ou si

l'inflammation est plus avancée dans la chambre que dans les canaux. Cette information laisserait penser qu'une éviction partielle de la pulpe pour en garder une autre partie vivante pourrait être envisagée (Mente, 2016).



**Figure n°23:** Coupe histologique d'une pulpe en pulpite irréversible. La pulpe présente un infiltrat inflammatoire aigu contenant principalement des polynucléaires neutrophiles.



**Figure n°24:** Coupe histologique de la même pulpe que la figure précédente. Le tissu pulpaire présente des zones de fibrose et une inflammation chronique périphérique au niveau de la zone où se forment des micro-abcès retrouvés localement.

- **La pulpite chronique :**

Elle peut apparaître spontanément ou à la suite d'une pulpite aiguë partielle.

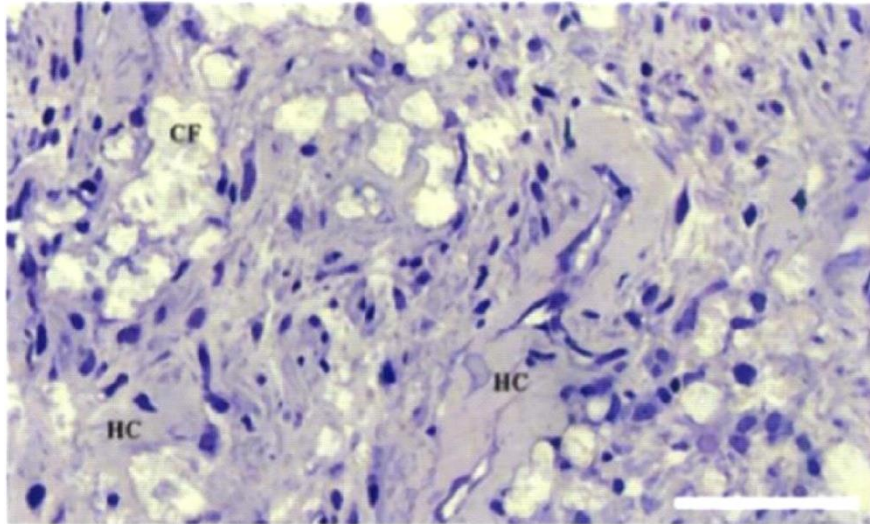
C'est un phénomène inflammatoire chronique, les manifestations douloureuses sont donc moins marquées que dans le processus aigu. Elle se caractérise par des douleurs peu intenses et survenant de façon intermittente.

Ce stade inflammatoire est caractérisé par deux phénomènes histologiques:

- la présence et la persistance de cellules inflammatoires mononuclées (lymphocytes et plasmocytes),
- une activité fibroblastique importante, caractérisée par la synthèse de fibres de collagène disposées en faisceaux.

Tout que l'irritation est maintenue, le tissu de granulation persiste. L'équilibre qui existe entre agression et réparation caractérise bien cet état inflammatoire chronique. Cet équilibre peut être rompu à tout moment (invasion bactérienne etc...).

Si l'équilibre est maintenu, les fibres de collagène se multiplient. Une fibrose progressive de l'ensemble de la pulpe, constituant un terrain propice à la dégénérescence calcique du tissu conjonctif pulpaire, apparaît. À ce stade, des pulpolithes et des minéralisations diffuses peuvent être observés, comme lors de la sénescence pulpaire. Cela aboutit au vieillissement précoce et généralisé du tissu. Les faisceaux de fibres de collagène vont remplacer les cellules pulpaires, le nombre de vaisseaux sanguins diminue. On retrouve également une atrophie des odontoblastes. Ces phénomènes fragilisent le tissu pulpaire et diminuent ses capacités de défense **(Regezi, 2017) (Le May, 2018)**.



**Figure n°25:** Section histologique de tissu pulpaire: Foyers de minéralisation (CF) et variations hyalines au sein de la matrice tissulaire et affectant les petits vaisseaux (HC). Échelle: longueur de la barre blanche = 50  $\mu\text{m}$ .(Regezi, 2017) (Le May, 2018).

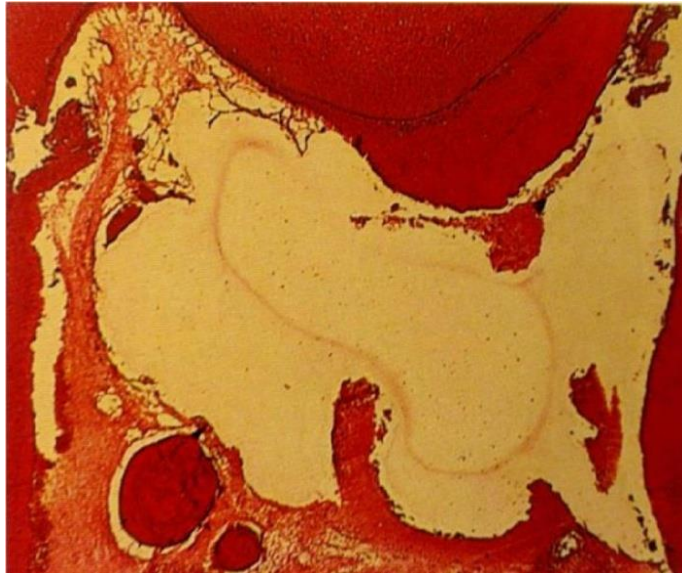
### 3-3-4. La nécrose pulpaire :

Si la pulpite aigue ou chronique d'origine bactérienne persiste, elle aboutira tôt ou tard à une nécrose pulpaire. Le système immunitaire est alors débordé par l'invasion bactérienne.

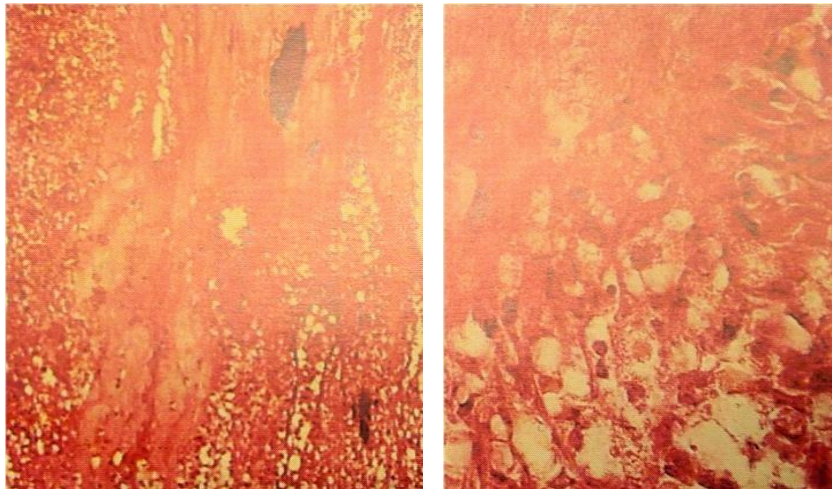
Il existe par ailleurs d'autres voies possibles pour la nécrose pulpaire :

- Par infection parodontale à rétro (septique)
- Par agression d'un agent chimique ou thermique (aseptique).
- Par traumatisme et rupture du paquet vasculo-nerveux apical (aseptique)

Dans le cas d'invasion bactérienne, la nécrose se fait généralement par liquéfaction. Un liquide purulent envahi alors la pulpe et ne persiste plus que quelques cadavres cellulaires et fibres de collagène. Une odeur fétide caractéristique se dégage d'ailleurs lors de l'ouverture de la chambre pulpaire (Le May, 2018).



**Figure n°26:** La pulpe coronaire contient un large espace de vide correspondant à l'accumulation de pus. Le tissu adjacent est nécrosé et contient des dépôts de minéralisations.



**Figure n°27:** Coupes histologiques de tissus pulpaire en voie de nécrose.

### **3-4. Le diagnostic des pulpopathies :**

Il est habituellement admis que le diagnostic de la pulpite est dichotomique, la pulpe est dite réversible ou irréversible.

La différence majeure entre ces deux états est la présence de douleurs spontanées et rémanente. Ce consensus diagnostique a été approuvé en 2008 par "l'American Association of Endodontics" et nous l'utilisons jusqu'à maintenant.

Dans le cas d'une pulpite irréversible il est aussi couramment admis d'avoir recours en priorité à la pulpectomie et au traitement radiculaire.

Cependant, des récentes études ont permis de souligner le fait qu'il n'y pas systématiquement une corrélation entre le diagnostic clinique de pulpite irréversible et le diagnostic histologique de l'ensemble du tissu pulpaire (**Zanini M, 2022**).

Parmi ces études, celle de Domenico Ricucci a démontré que bien souvent, seuls les 2 mm les plus coronaires de la pulpe sont dans un état inflammatoire important, voir avec des zones de nécrose, alors que le reste de la pulpe ne présente que peu de signes pathologiques.

Toujours dans cet article, une dent sur six diagnostiquées comme une pulpite irréversible serait en réalité une pulpite réversible et aurait pu conserver sa vitalité.

Dans cette optique une nouvelle classification des lésions pulpaires été proposée en 2017 par Wolters et coll, qui distingue la pulpite en plusieurs stades, allant de la pulpite initiale à légère, puis modérée et enfin sévère. Cette classification permet de s'affranchir des notions de réversibilité et d'irréversibilité qui condamnait la conservation de la vitalité de certaines dents.

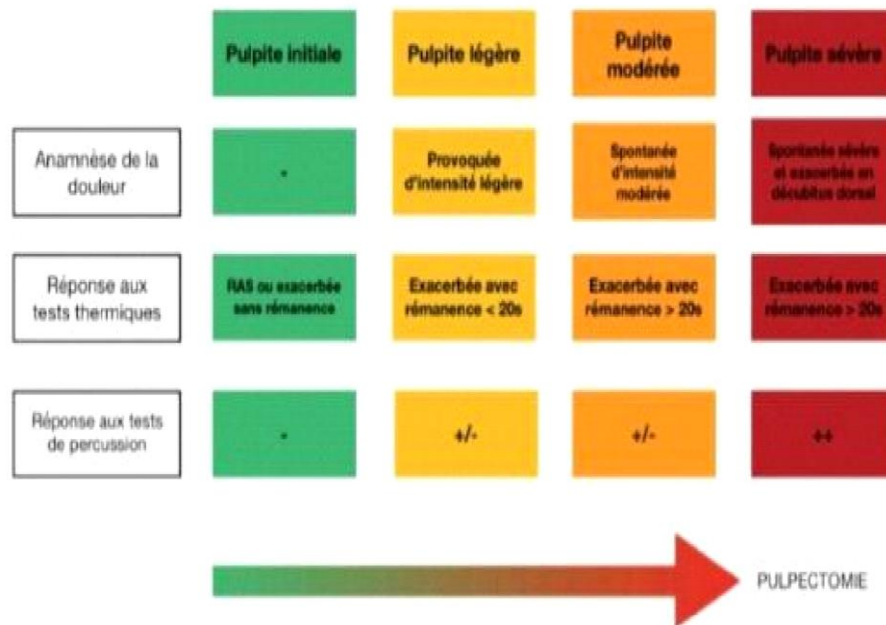


Figure 3 - Nouvelle Classification des Pulpites d'après Wolters et coll (25)

**Figure n° 28:** La nouvelle classification des pulpites Wolters et Call.

Cette classification semble plus adaptée pour traiter les différents cas de pulpite (Zanini M, 2022).

Cependant nos moyens de diagnostics actuels restent faibles pour discriminer avec précisions les différents stades, ce qui permettrait de mieux orienter nos thérapeutiques.

Toutefois d'autres éléments permettent tout de même de nous orienter dans notre choix clinique, notamment des paramètres peropératoires (examen de la plaie pulpaire, hémostasie). (Bruno, 2022).



### 3-5. Le potentiel de réparation pulpaire :

La réparation ou cicatrisation pulpaire se produit lorsque l'inflammation et l'infection de la pulpe sont sous contrôle c'est-à-dire lorsque l'équilibre entre destruction tissulaire et mécanisme de défense est atteint (**Farges, 2015**). Parallèlement, les agressions pulpaires vont provoquer un vieillissement prématuré de la pulpe (fibrose et calcification intra-pulpaire), limitant ainsi les possibilités de réparation ultérieures. Chaque dent possède donc, à un temps donné, un pouvoir de réparation qui lui est propre.

Lorsque la pulpe est exposée, les odontoblastes primaires sont détruits et ne peuvent donc plus effectuer la réparation de la lésion (**Cooper, 2010**). Des cellules souches situées dans la pulpe sont alors recrutées, prolifèrent et se différencient en cellules ostéoblastiques appelées « odontoblast-like cells » (**Six, 2004**) afin de produire une matrice extracellulaire qui va se minéraliser par la suite. Cette cascade d'événements conduit donc à l'élaboration d'un tissu « dentinaire » de réparation secrété par des « odontoblast-like cells » issus de la différenciation des cellules souches ou progénitrices pulpaires (**Tziafas, 2001**). Les cellules souches sont des cellules indifférenciées, capable d'auto-renouvellement et de différenciation. Il existe deux types de cellules souches : les cellules souches embryonnaires et les cellules souches adultes (**Casagrande, 2006**).

Ce sont les cellules souches adultes qui ont pour rôle de maintenir et réparer le tissu dans lequel elles résident.

Ces cellules souches adultes sont retrouvées dans de nombreux tissus tels que la moelle osseuse, le cerveau, la peau et plus récemment la pulpe dentaire.

D'autre part, il est intéressant de noter que le taux de succès des thérapeutiques de préservation de la vitalité pulpaire est bien meilleur en cas d'exposition pulpaire d'origine traumatique (**Cvek, 1978**) qu'en cas d'exposition pulpaire d'origine carieuse, en raison du contexte bactérien : dans le cas de la lésion carieuse (**Barthel, 2000**), la pulpe est inflammatoire et les résultats sont donc moins prédictibles. En effet, le potentiel réparateur de la pulpe dépend du degré d'inflammation pulpaire c'est-à-dire

de la durée et de l'intensité de la contamination bactérienne ainsi que des mécanismes de défense mis en place (Simon, 2013).

### **3-5-1. Les conditions favorables à la réparation :**

Pour parvenir à la cicatrisation pulpaire et à la stimulation de dentinogénèse tertiaire, un certain nombre de paramètres doivent être pris en compte. Il conviendra tout d'abord d'éliminer complètement les tissus cariés et infectés, afin de réduire la charge bactérienne.

Toujours dans l'optique de diminuer la présence bactérienne, il est important de réaliser une détersion de la plaie pulpaire pour obtenir l'élimination complète du tissu pulpaire inflammatoire tout en préservant le reste du tissu pulpaire affecté.

Et enfin il est nécessaire de mettre en place un matériau dans l'idéal bioactif, notion que nous aborderons plus en détails dans une partie suivante, afin de recréer une barrière étanche vis à vis du tissu pulpaire et pour stimuler le mécanisme de cicatrisation (Stéphane Simon, 2016).

## **4. Les démarches diagnostiques :**

La pose du diagnostic de l'état pulpaire est une étape cruciale et repose sur une méthode qui doit être maîtrisée. La thérapeutique mise en œuvre dépend du diagnostic qui sera posé à la fin de la consultation. Afin que cette thérapeutique soit la mieux adaptée, il est important que tous les éléments lors de l'entretien, de l'examen clinique et radiologique, soient recueillis de façon rigoureuse.

Cependant, nous verrons que la plus grande difficulté reste l'évaluation de l'état histopathologique de la pulpe.

### **4-1. L'entretien clinique :**

L'entretien clinique doit précéder l'examen clinique. Il est dirigé par le praticien mais la parole doit être laissée au patient. Il permet de recueillir des informations sur les symptômes perçus par le patient. L'anamnèse de la douleur est un élément très

important qui permettra d'aiguiller notre diagnostic. Le type de douleur est important à définir, qu'elle soit permanente, provoquée, persistante suite à un stimulus, pulsatile ou sourde par exemple. L'intensité de la douleur peut être mesurée par différents moyens à notre disposition comme l'échelle visuelle analogique (EVA) et peut nous renseigner sur l'évolution de la douleur tout au long de la prise en charge. Le stimulus provoquant la douleur est important à identifier également (mastication, changement de température). Enfin, la disparition de la douleur suite à la prise d'antalgique est à prendre en compte. Une douleur sévère, spontanée, irradiante et pulsatile pourra faire penser à une pulpite irréversible par exemple.

### **4-2. L'examen clinique :**

L'examen clinique est composé d'un examen exo-buccal dans un premier temps puis d'un examen endo-buccal.

#### **4-2-1. L'examen exo buccal :**

Il est nécessaire de réaliser un examen exo-buccal en observant le visage et les muscles.

#### **4-2-2. L'examen endo-buccal :**

Doit être mené de manière stratégique. En commençant par un examen général de la cavité buccal y compris les muqueuses et la gencive puis par un examen plus précis.

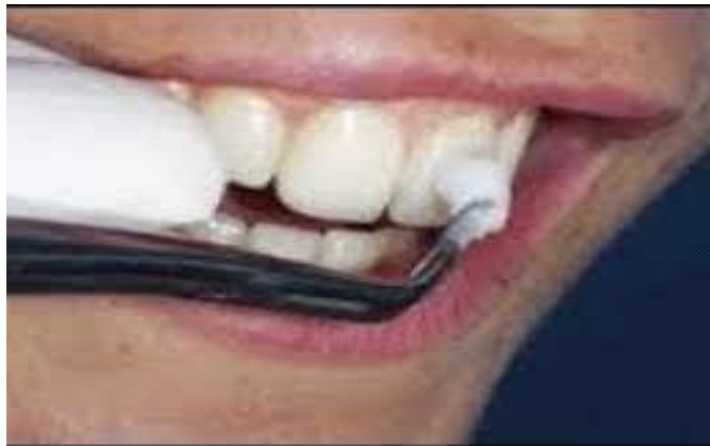#### **4-2-3. Les tests de sensibilités :**

Ces tests permettent d'évaluer la réponse nerveuse face à un stimulus mais ils ne nous renseignent pas sur la vascularisation pulpaire qui est l'élément primordial de la vitalité pulpaire.

### 4-2-3-1. Les tests thermiques :

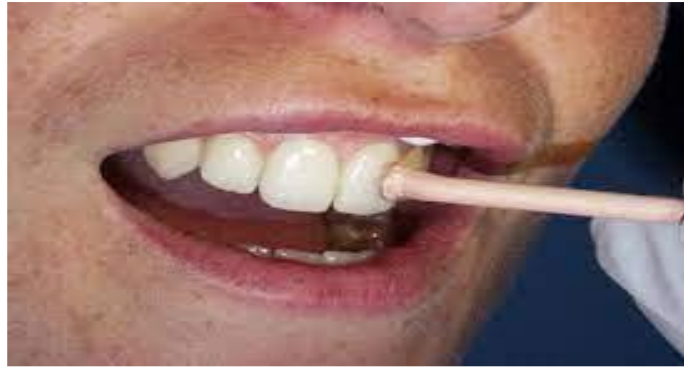Il existe deux types de tests thermiques qui peuvent être réalisés facilement en séchant au préalable la dent.

- Le test au froid est réalisé en appliquant une boulette de coton imprégnée d'un spray de di chloro di fluoro méthane sur la face vestibulaire de la dent, en ayant au préalable isolé la dent de la salive. Une absence de réponse peut être expliquée par la présence de restaurations coronaires importantes, d'une réduction du volume pulpaire par apposition de dentine secondaire chez un individu âgé par exemple, ou par l'apposition de dentine tertiaire suite à une agression extérieure. (Engelvin, 2022).



**Figure n°29:** Photo clinique, test au froid sur 21 avec boulette de coton réfrigéré

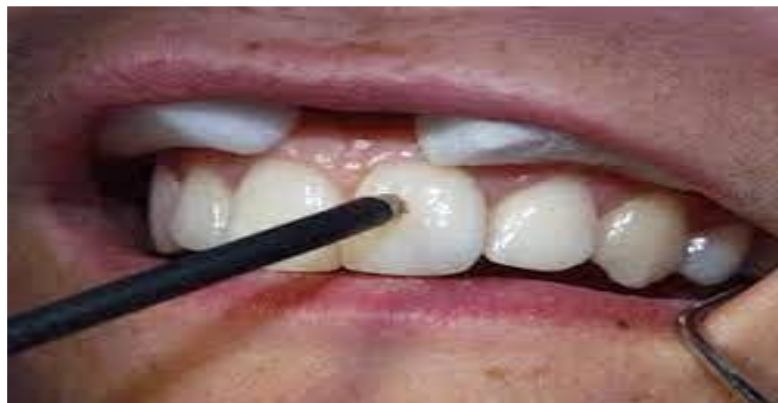- Le test au chaud est réalisé à l'aide d'un cône de gutta percha chaud qui est appliqué sur la dent préalablement isolée avec de la vaseline. (Engelvin, 2022)



**Figure n°30:** Photo clinique, test au chaud sur 21 avec gutta percha réchauffée.

### 4-2-3-2. Le test électrique :

Le test électrique consiste à stimuler les fibres nerveuses de la pulpe en appliquant un courant électrique à la surface de la dent. Le patient doit se manifester lorsqu'il ressent une sensation de chaleur ou de picotement. La valeur alors indiquée sur l'appareil peut être comparée dans le temps afin de suivre l'évolution de la vitalité pulpaire suite à un traumatisme par exemple. (Engelvin, 2022).

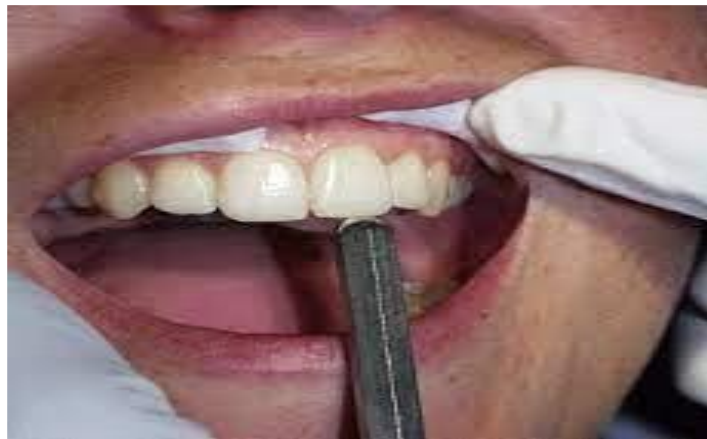

**Figure n°31 :** Photo clinique, test électrique avec électrode placé sur 21.

Ces tests de sensibilité pulpaire nous renseignent uniquement sur la partie sensorielle de la dent et non pas sur la partie vasculaire. Or la vascularisation pulpaire est un élément fondamental dans l'inflammation pulpaire et dans le potentiel réparateur de la pulpe.

### 4-2-3-3. Le test de percussion :

Le test de percussion doit être réalisé à l'aide d'un élément métallique que l'on vient percuter doucement sur la face occlusale ou vestibulaire de la dent. Comme les tests thermiques, il doit être calibré en étant réalisé sur une dent saine avant d'être effectué sur la dent causale. Le test de percussion nous renseigne sur l'état inflammatoire du ligament parodontal. (Engelvin, 2022).



**Figure n°32 :** Photo clinique, test de percussion axiale sur 21 avec le manche métallique d'un miroir.

### 4-2-3-4. Le test de vitalité pulpaire :

D'autres tests basés sur la vascularisation pulpaire ont été développés afin d'évaluer la vitalité pulpaire de manière plus fiable que les tests de sensibilité pulpaire. Cependant, ces tests restent très compliqués à mettre en place et très coûteux. C'est pour cela qu'ils ne sont pas utilisés dans la pratique courante. (Engelvin, 2022)

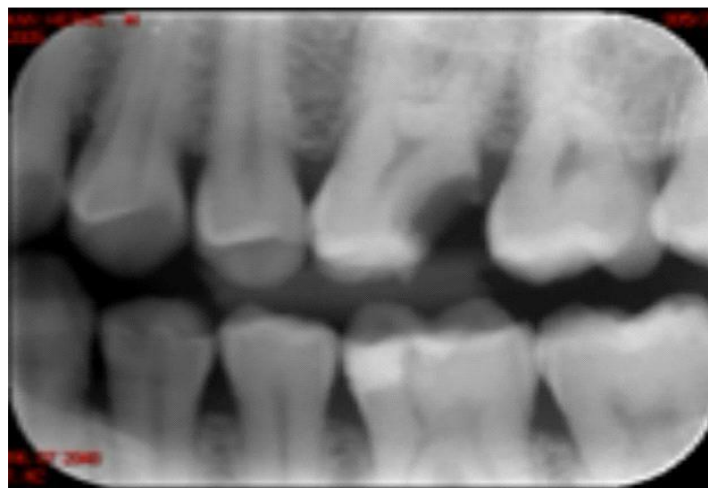
- Fluxmétrie par laser Doppler permet de connaître la vitalité pulpaire en mesurant le flux de cellules sanguines à travers la pulpe. Cependant ce test est trop sensible au positionnement de la sonde du Laser sur la dent et également à la présence de restaurations sur la dent. (Engelvin, 2022).

- Oxymétrie pulsatile permet de mesurer la saturation en oxygène dans les capillaires sanguins. Cette technique nécessite d'être réalisée sous anesthésie générale ce qui n'est pas applicable dans le cadre dentaire.

### 4-3. L'examen radiologique :

L'examen radiologique est un examen complémentaire à l'examen clinique. En première intention un cliché rétro-alvéolaire permet d'objectiver la localisation et la profondeur de la carie ainsi que sa proximité avec la chambre pulpaire. La présence de carie secondaire sous une restauration ainsi que de calcifications intra pulpaire peuvent être observées. De plus une atteinte péri-apicale ou inter radiculaire peut également être diagnostiquée. Cet examen complémentaire nous permet d'infirmer ou de confirmer les hypothèses diagnostiques établies lors de l'anamnèse puis de l'examen clinique afin d'obtenir le diagnostic positif.

L'ensemble des données recueillies grâce à ces examens permet de poser un diagnostic pulpaire. Cependant ces données sont à confronter avec la réalité clinique et le diagnostic peut être amené à évoluer en peropératoire en fonction de l'état inflammatoire de la pulpe une fois l'exposition pulpaire réalisée (**Engelvin, 2022**)



**Figure n°33:** Image radiologique dentaire.

---

# Chapitre III

Les thérapeutiques de préservation  
pulpaire

---



# 1. Définitions :

## 1-1. Les thérapeutiques de préservation pulpaire :

Les thérapeutiques de préservation pulpaire sont l'ensemble des procédures et les traitements qui visent à maintenir la vitalité pulpaire impliquent la préservation des fonctions de défense, neurosensorielle, nutritive et dentino-génétique de la pulpe, ainsi que la capacité de cette dernière à cicatriser après l'élimination de l'irritation. Grâce à l'introduction de nouveaux biomatériaux, la gamme de techniques disponibles pour préserver la vitalité pulpaire s'est élargie dans la pratique clinique.

Les thérapeutiques de vitalité pulpaire est un terme générique qui désigne le coiffage pulpaire (direct/indirect) ou la pulpotomie (miniature/partielle/complète).

Le coiffage pulpaire indirect (CPI) consiste à couvrir la dentine affectée sur une pulpe non exposée.

Lors du coiffage pulpaire direct (CPD), le matériau de coiffage est placé sur la pulpe exposée. La pulpotomie consiste à retirer une quantité infime (pulpotomie en miniature) de la pulpe coronaire jusqu'à l'amputation complète de la pulpe coronaire (pulpotomie complète). (SECK A, 2020)

## 1-2. Un matériau de coiffage pulpaire :

Un matériau de coiffage pulpaire est une substance bioactive utilisée pour recouvrir le tissu pulpaire exposé ou non dans le cadre d'une intervention dentaire. Le but du coiffage pulpaire est de protéger la pulpe dentaire et de favoriser la guérison, tout en évitant une inflammation et une nécrose pulpaire. Les matériaux de coiffage pulpaire couramment utilisés comprennent les ciments à base de calcium, et les matériaux à base de collagène.

## **2. Les biomatériaux utilisés :**

### **2-1. Les qualités requises des produits de coiffage :**

#### **2-1-1. Les qualités biologiques :**

- Innocuité pour la muqueuse buccale ;
- Non toxicité et non tendance allergogène ;
- Pas d'irritation des autres tissus dentaires et péri dentaire ;
- PH alcalin (le pH d'une pulpe saine est de 7.4) ;
- Solubilité parfaite dans l'eau et les fluides des tissus ;
- Grande efficacité même à faible concentration.

#### **2-1-2. Les qualités physico-chimiques :**

- Résistance mécanique suffisante à la pression du matériau d'obturation ;
- Adhérence à la surface dentinaire (étanchéité) ;
- Pas d'odeur ni de goût désagréable ;
- Pas de coloration des dents ;
- Compatibilité avec les matériaux d'obturation.

#### **2-1-3. Les qualités techniques :**

- Radio opacité ;
- Facilité d'introduction ;
- Bonne conservation de la préparation ;
- La qualité la plus importante demandée d'un produit de coiffage est son activité dentino génétique.

## 2-2. L'hydroxyde de calcium :

### 2-2-1. Définition :

L'hydroxyde de calcium a été introduit en médecine dentaire en 1921. Ce matériau est considéré comme ayant d'excellentes propriétés antibactériennes, et une réduction marquée des micro-organismes qui sont fréquemment associés à des infections de la pulpe après seulement une heure de contact avec l'hydroxyde de calcium. (Antoanela Covaci, 2022).

### 2-2-2. Composition :

Il est obtenu par hydratation de la chaux vive (CaO). Elle-même est obtenue par décarbonation d'un calcaire pur à haute température (CaCO<sub>3</sub>). L'hydroxyde de calcium, une fois mis en place, se transforme alors lentement, au contact du CO<sub>2</sub>, en carbonate de calcium CaCO<sub>3</sub>. En solution aqueuse, l'hydroxyde de calcium se dissocie en ions calcium (Ca<sup>2+</sup>) et hydroxyle (HO<sup>-</sup>). (Wohlgemuth, 2018)

### 2-2-3. Présentation :

On le retrouve sous différentes formes : En seringue ou en carpule se sont des solutions colloïdales ; sous la forme d'une base et d'un catalyseur ou d'une pâte photo-polymérisable, pâtes durcissantes.

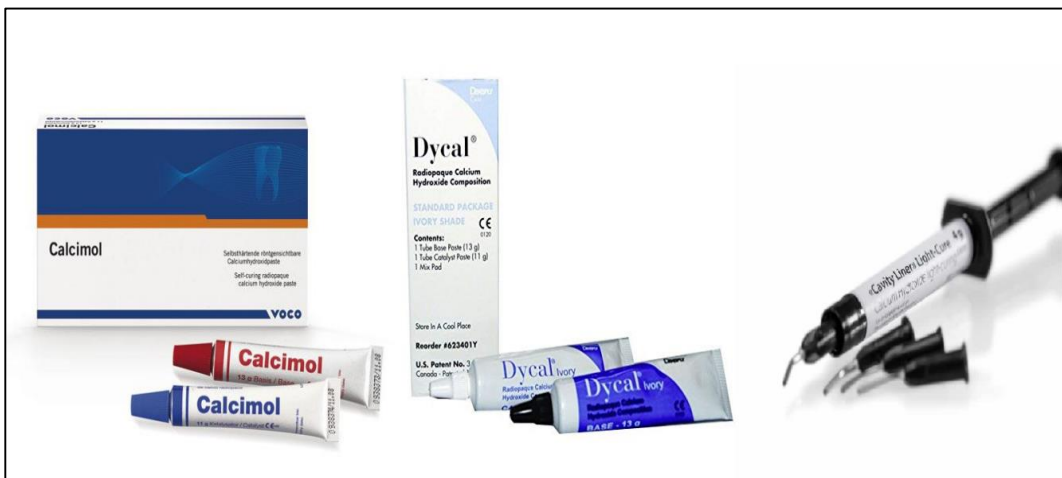

Figure n°34: Quelques formes commerciales du CaOH<sub>2</sub> présentes au marché.

## 2-2-3-1. Les préparations magistrales :

Ces préparations correspondent à un mélange de poudre d'-hydroxyde de calcium pur et d'un liquide. Dans la majorité des cas, le sérum physiologique est utilisé comme composant liquide.

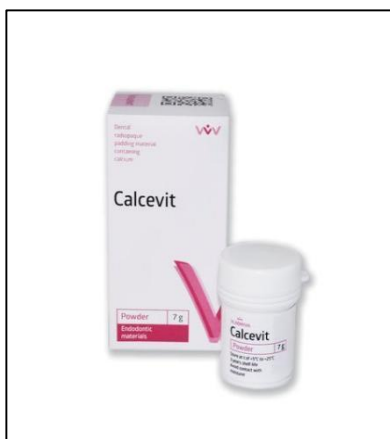De nombreux auteurs ont cherché à modifier la formule originale en ajoutant différents produits à l'hydroxyde de calcium, afin de rendre la préparation plus antiseptique ou plus radio-opaque.

Mais Le Breton, en 2011, a montré qu'aucun de ces mélanges n'était supérieur à celui de la poudre d'hydroxyde de calcium associée à de l'eau distillée, du sérum physiologique ou de l'anesthésique.

Les préparations magistrales présentent un avantage certain, Qui réside dans l'obtention de la consistance souhaitée en fonction de la situation clinique. (Wohlgemuth, 2018)

Par exemple:

- Une consistance fluide, déposée au lentulo ou au bourre-pâte.
- Une consistance épaisse, essorée, afin d'obtenir un tissu minéralisé cicatriciel



**Figure n°35:** Une préparation magistrale du CaOH<sub>2</sub>.

## **2-2-4. Les propriétés :**

### **2-2-4-1. Les propriétés physiques et chimiques :**

- **Le pH :**

L'hydroxyde de calcium est une base forte. Son pH est de 12,5. Cette valeur de pH peut varier lors des préparations magistrales. Le pH change en fonction de la quantité d'eau apportée lors du mélange, sa mesure varie de 11 à 13 (Wohlgemuth, 2018).

- **Le temps de travail :**

Le temps de travail correspond à la période durant laquelle le ciment peut être manipulé sans altération de ses propriétés. Il est de trois à cinq minutes, et il dépend de l'humidité et de la composition (Wohlgemuth, 2018).

- **Le temps de prise :**

Le temps de prise est le temps nécessaire au ciment pour acquérir ses propriétés mécaniques définitives. Sa transformation en phase solide n'est retrouvée que pour les pâtes durcissantes, après un temps de prise compris entre 2,5 et 5,5 minutes environ (Wohlgemuth, 2018).

- **La solubilité :**

L'hydroxyde de calcium n'est pas soluble dans l'alcool, peu soluble dans l'eau et les fluides tissulaires. Sa faible solubilité est un avantage car elle s'oppose à la diffusion alcaline toxique (Wohlgemuth, 2018).

- **La conductibilité thermique :**

L'hydroxyde de calcium présente une faible conductivité thermique. Une épaisseur minimale de 1,5 à 2 mm est nécessaire afin d'assurer une efficacité optimale (Wohlgemuth, 2018).

- **La radio-opacité :**

L'hydroxyde de calcium est faiblement radio-opaque, proche de la dentine. Il est donc difficile à discerner sur les radiographies (Wohlgemuth, 2018).

- **La résistance à la compression :**

L'hydroxyde de calcium possède une résistance à la compression de 3,9 MPa au début de la réaction et de 10,5 MPa 24 heures plus tard. Ces valeurs, bien inférieures à celles de l'émail (400 MPa) ou de la dentine (297 MPa), ne permettent pas son utilisation comme matériau de reconstitution coronaire. Il est donc nécessaire de la protéger à l'aide d'un autre matériau (Wohlgemuth, 2018).

### **2-2-4-2. Les propriétés biologiques :**

- **La biocompatibilité :**

De par sa forte basicité, l'hydroxyde de calcium a la capacité de détruire les tissus vivants. Au contact direct de la pulpe, il va générer une nécrose de coagulation. Cependant, sa faible vitesse de diffusion limitera l'altération à une zone superficielle en contact direct avec le matériau. Celui-ci n'est toxique que pour les éléments avec lesquels il est en contact. Par conséquent, et du fait de sa faible solubilité dans les fluides tissulaires, l'hydroxyde de calcium est considéré comme un matériau biocompatible (Wohlgemuth, 2018).

- **L'action anti-inflammatoire :**

Le caractère alcalin de l'hydroxyde de calcium, associé à la diffusion des ions calcium et hydroxyle, s'oppose à l'acidose inflammatoire. Les ostéoblastes et macrophages voient leurs actions diminuées par l'hydroxyde de calcium, ce qui augmente les mécanismes dentinogéniques. L'hydroxyde de calcium favorise l'activation du complément, prépondérant lors de réactions immunologiques. Il diminue l'expression des médiateurs inflammatoires suivants : IL-1a et TNF- $\alpha$  (Wohlgemuth, 2018).

- **L'action antihémorragique :**

L'ion calcium est un facteur de coagulation sanguin humain. Il va induire une vasoconstriction des capillaires. En outre, la nécrose de coagulation générée par le contact de l'hydroxyde de calcium avec la pulpe va limiter l'apparition d'un caillot sanguin entre la pulpe et l'hydroxyde de calcium (**Wohlgemuth, 2018**).

- **L'effet bactéricide :**

- De par son caractère fortement alcalin, l'hydroxyde de calcium présente des propriétés bactéricides ;
- Son pH de 12,5 rend le milieu impropre à la vie bactérienne ;
- Les ions calcium vont maintenir un milieu défavorable à la prolifération bactérienne ;
- Une altération des membranes cytoplasmiques des bactéries par hydrolyse de la fraction lipidique ;
- Des dommages à l'ADN des cellules bactériennes ;
- Une dénaturation des protéines membranaires composant la membrane plasmique bactérienne ;
- L'hydroxyde de calcium est actif sur les bactéries gram + et gram -, cependant, il semble inactif sur entérocoque faecalis et candida albicans. Son action antibactérienne diminue au fur et à mesure que les ions hydroxyle se diffusent, obligeant à son renouvellement fréquent (**Wohlgemuth, 2018**).

- **L'action sur la dentinogénèse :**

Lors d'un coiffage pulpaire direct, le contact de l'hydroxyde de calcium avec la pulpe entraîne une nécrose superficielle sur 1,5 mm de profondeur. Cette nécrose de faible épaisseur va permettre l'élimination de la couche enflammée, appelée « nécrose de coagulation ». Suite à cette nécrose de coagulation, une escarre se forme et une nouvelle couche d'odontoblastes se crée. La plaie ainsi formée sur la pulpe sert de matrice à la formation de dentine.

Le pH basique de l'hydroxyde de calcium permet de maintenir une certaine alcalinité du milieu, favorable à la création de dentine. La nouvelle couche de cellules odontoblastiques, proche de la zone de nécrose, élabore la matrice dentinaire.

L'hydroxyde de calcium aurait une aptitude à dissoudre la dentine de façon prolongée et rémanente et ainsi à libérer des substances telles que TGFB (Transforming growth factor beta). Celui-ci stimule la formation de dentine tertiaire. (Wohlgemuth, 2018).

### **2-2-5. Les indications :**

L'hydroxyde de calcium est un produit très utile dans la pratique dentaire, qui trouve aujourd'hui encore une place importante dans l'arsenal thérapeutique du chirurgien-dentiste. Il peut être utilisé pour de nombreuses applications, telles que le coiffage pulpaire, le traitement des résorptions radiculaires internes et externes, le traitement des dents immatures par apéxogénèse ou apéxification, le traitement des perforations radiculaires et de la furcation, le traitement des dents traumatisées (fracture pénétrante), le traitement des lésions péri-apicales, le contrôle de l'hémorragie et de l'exsudat engendrés par le tissu de granulation et/ou par un dépassement instrumentale, et le traitement des lésions endo-parodontales pour stimuler la réparation du défaut osseux. Au fil du temps, le champ d'action de l'hydroxyde de calcium n'a cessé de se développer, ce qui en fait un produit polyvalent et précieux pour les interventions dentaires.

### **2-2-6. Les avantages :**

De nos jours, l'hydroxyde de calcium est devenu un matériau de choix en endodontie, en raison de ses nombreux avantages thérapeutiques. En effet :

- Il possède des propriétés bactéricides et bactériostatiques ;
- Il permet de neutraliser l'acidité de l'inflammation ;
- Il favorise la guérison et la réparation tissulaire ;
- Il stimule les fibroblastes grâce à son pH élevé ;
- Il arrête la résorption radiculaire interne ;
- Il permet une coagulation rapide ;



- Il est disponible à un prix abordable et facile d'utilisation.

En outre, l'hydroxyde de calcium est proposé sous différentes formes cliniques, offrant ainsi une grande variété de choix pour répondre aux besoins spécifiques de chaque cas clinique.

### **2-2-7. Les inconvénients :**

- Pour réussir un traitement d'apexification, il est nécessaire que le patient coopère en renouvelant régulièrement le matériau pendant plusieurs mois. Tant que la barrière apicale n'est pas formée, l'obturation définitive du canal ne peut pas être réalisée.
- Lorsqu'elle est exposée à de l'hydroxyde de calcium pendant une période prolongée, la dentine peut voir ses propriétés mécaniques diminuer.
- Le matériau utilisé est résorbable et sa résorption est plus importante dans un milieu acide, ce qui nécessite une surveillance étroite.

## **2-3. Le Minéral Trioxyde Agregate (MTA) :**

### **2-3-1. Définition :**

Le Minéral Trioxyde Agregate (MTA) a été découvert par Torabinejad en 1993.

Le MTA est un matériau de coiffage bien établi parce qu'il a une bonne biocompatibilité, une capacité antimicrobienne et d'étanchéité. Cliniquement, le MTA a fourni un joint biocompatible et efficace à long terme pour les perforations des racines. Le MTA a démontré une formation supérieure de tissus durs avec moins d'inflammation de la pulpe que le  $\text{Ca(OH)}_2$ . (Antoanela Covaci, 2022).

## 2-3-2. Présentation :

Ces deux produits se présentent sous la forme d'une poudre conditionnée en sachets pré dosés. Il faut mélanger le contenu du sachet à de l'eau distillée pour obtenir le produit final. (Wohlgemuth, 2018).

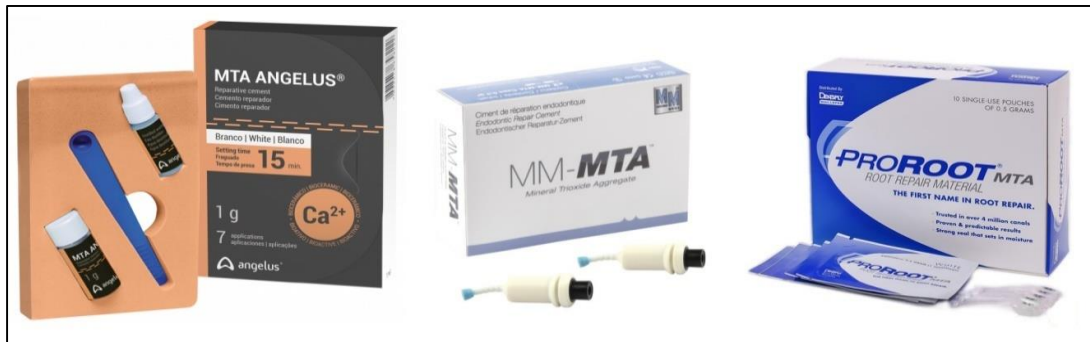

Figure n°36: Les différentes présentations du MTA.

## 2-3-3. La composition chimique :

Le MTA ou Mineral Trioxyde Agregate est un dérivé du ciment de Portland. Sa composition est la suivante (Wohlgemuth, 2018) :

- Silicate tricalcique ;
- Silicate di calcique ;
- Aluminate tricalcique ;
- Allumino ferrite tétra calcique ;
- Oxyde de bismuth pour 20% du poids ;
- Du gypse pour 5% du poids.

On y retrouve aussi des traces de sulfate de potassium et de sulfate de sodium, ainsi que d'oxyde de magnésium et d'oxyde de calcium.

## 2-3-4. Les propriétés :

### 2-3-4-1. Les propriétés physiques et chimiques :

- **La résistance à la compression :**

La résistance du MTA s'élève à 40 MPa après 24 heures. 21 jours plus tard, sa résistance finale est de 67 MPa. Elle contre-indique donc l'utilisation du MTA sur des restaurations soumises à des forces occlusales. (Wohlgemuth, 2018)

- **Le pH :**

Après mélange, le MTA possède un pH de 11. Au cours des trois premières heures, celui-ci augmente à 12,5, et reste ainsi durant plus de 20 heures. Cette réaction est due à la présence d'oxyde de calcium qui, réagissant avec les fluides tissulaires, forme de l'hydroxyde de calcium de pH 12,5. (Wohlgemuth, 2018)

- **La radio-opacité :**

Elle est due à la présence d'oxyde de bismuth dans la composition de la poudre de MTA. Elle est supérieure à celle de la dentine (0,7) et inférieure à celle de l'amalgame (15,6). Cette radio-opacité est nécessaire au praticien, pour vérifier la bonne mise en place et l'adaptation du MTA, à l'aide d'une radiographie. (Wohlgemuth, 2018)

- **Le temps de prise :**

Le temps de prise du MTA est en moyenne de 2 h 45.

Le temps de prise peut être diminué en ajoutant du chlorure de calcium. Il est alors de 17 minutes en moyenne. C'est la solution choisie par Micro-Méga, qui a incorporé du carbonate de calcium dans son MTA, permettant ainsi un temps de prise de 20 minutes. Cette réaction de prise lente oblige, lors d'un coiffage pulpaire, à ré intervenir dans une seconde séance afin de réaliser l'obturation coronaire définitive, une obturation provisoire ayant été mise en place lors de la première séance. (Wohlgemuth, 2018)

- **La solubilité :**

Le mélange de la poudre de MTA avec l'eau se fait selon un ratio de 3 pour 1, soit 1 gramme de MTA pour 0,35 gramme d'eau. Si l'on augmente le ratio, on entraîne une augmentation de la solubilité et de la porosité du MTA. Après la prise finale, le matériau n'est plus soluble. (Wohlgemuth, 2018).

- **Le temps de travail :**

Une fois le mélange poudre et liquide effectué, le temps de travail est d'environ cinq minutes.

- **L'étanchéité :**

Pour mesurer l'étanchéité d'un matériau, on étudie la pénétration de colorants ou de radio isotopes.

L'analyse des différentes études effectuées sur le sujet nous montre une bonne capacité de scellement du MTA.

Après 90 jours, le MTA résiste mieux à la pénétration bactérienne que les ZOE (oxyde de zinc eugénol) ou l'amalgame. Aucun « gaps » n'a été retrouvé au niveau des matériaux. Cette étanchéité supérieure n'est perturbée ni par le sang, ni par l'humidité, et ce, grâce au caractère hydrophile du MTA, qui permet une faible expansion de prise. (Wohlgemuth, 2018).

### **2-3-4-2. Les propriétés biologiques :**

- **L'action anti-inflammatoire :**

Différentes études montrent que le MTA n'affecte pas l'expression des cytokines inflammatoires TNF- $\alpha$ , IL-10 et IL-12. Il n'affecte pas non plus la phagocytose des macrophages. Mais en 2008, Silva a démontré qu'in vivo, sur pulpe de souris, le MTA diminue l'expression des cytokines pro-inflammatoires CCL-5, IL1 $\alpha$  et INF. Le MTA présente donc, in vivo, une action anti-inflammatoire. En outre, selon d'autres études in vivo, le MTA engendre moins d'inflammation pulpaire que l'hydroxyde de calcium.

Cette réaction peut s'expliquer par l'augmentation progressive du pH du MTA entre 0 et 4 heures, passant de 11 à 12,5. Alors que l'hydroxyde de calcium est, dès sa mise en place, à 12,5. (Wohlgemuth, 2018)

- **L'action antibactérienne :**

Le MTA possède une activité antibactérienne en milieu aqueux, grâce à son pH alcalin. Le MTA n'a aucun effet sur les bactéries anaérobies strictes, mais semble efficace sur certaines bactéries anaérobies facultatives. Il présente aussi des propriétés antifongiques.

- **L'induction d'un tissu dur (le pont dentinaire) :**

Le mécanisme exact de formation du pont dentinaire par le MTA n'est pas entièrement connu.

On l'attribue à son excellente capacité de scellement, sa biocompatibilité et d'autres de ses propriétés

Le MTA est riche en oxyde de calcium. Cet oxyde de calcium, au contact des fluides tissulaires, se transforme en hydroxyde de calcium. Le MTA, tout comme l'hydroxyde de calcium, induit la prolifération de BMP-2 (Bone Morphogenetic Protein type 2) impliqué dans la formation de dentine réparatrice. Donc, tout comme l'hydroxyde de calcium, le MTA initie la dentinogénèse réparatrice et entraîne la libération d'ions calcium.

Le MTA se comporte comme un substrat biologiquement actif pour les cellules pulpaire capables de dentinogénèse. Le tissu dur nouvellement formé entre la pulpe et le MTA est appelé pont dentinaire. Il apparaît deux mois après le coiffage et sans aucun signe d'inflammation. Il est de bonne qualité, étanche et fusionné avec les parois dentinaires. La formation de ce pont dentinaire est plus importante avec le MTA qu'avec l'hydroxyde de calcium, et la dentine réparatrice est plus uniforme et épaisse avec le MTA. (Wohlgemuth, 2018)

### **2-3-5. Les indications :**

- Coiffage pulpaire direct ;
- Pulpotomie ;
- Apéxogénèse ;
- Apéxification ;
- Obturation endodontique rétrograde ;
- Fermeture des perforations radiculaires ou du plancher pulpaire ;
- Réparation des résorptions internes.

### **2-3-6. Les inconvénients :**

Il a des inconvénients, y compris pH élevé pendant la procédure, coût élevé et sensibilité technique élevée. (Yuan Chen, 2019)

Longue durée de prise, difficulté à enlever après prise et son application doit être dans une zone exempte de toute infection. (Antoanela Covaci, 2022)

## **2-4. La Biodentine :**

### **2-4-1. Définition :**

La Biodentine est un produit à base de silicate de calcium, a été mis sur le marché en 2009. Elle est utilisée pour la réparation endodontique et le coiffage pulpaire et a une bonne biocompatibilité avec les cellules souches de la pulpe dentaire. (Antoanela Covaci, 2022).

### **2-4-2. Composition :**

#### **2-4-2-1. La poudre :**

Elle se compose de :

- Silicate tricalcique (C3S) Composant principal 70% ;
- Silicate di calcique (C2S) Composant secondaire 10% ;
- Carbonate de calcium et oxydes Matériau de remplissage ;
- Oxyde de fer Traces ;
- Oxyde de zirconium Radio opacifiant 5%.

### 2-4-2-2. Le liquide :

Il se compose de :

- Chlorure de calcium 15% ;
- Polymères hydrosolubles ;
- Eau.

### 2-4-3. Présentation :

Elle se présente sous forme d'une capsule associée à une mono dose de liquide. Après insertion de la mono dose de liquide dans la capsule, il faut faire vibrer celle-ci à l'aide d'un vibreur tridimensionnel. (Wohlgemuth, 2018)

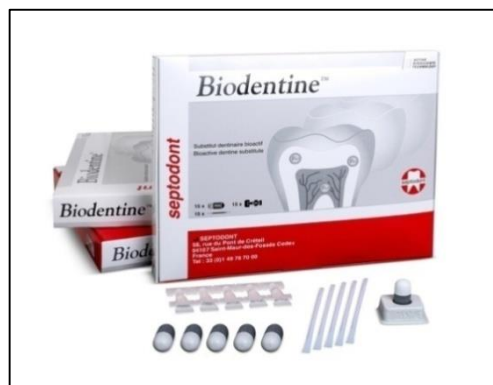

Figure n°37: la présentation commerciale de la Biodentine.

### 2-4-4. Les propriétés :

La Biodentine est un substitut dentinaire bioactif issu de l'innovation « Active Bio silicate Technology»

- Elle possède des propriétés mécaniques similaires à la dentine saine et peut la remplacer tant au niveau coronaire qu'au niveau radiculaire, sans qu'aucun traitement de surface préalable des tissus calcifiés ne soit nécessaire ;
- Elle contient des éléments minéraux de haute pureté et exempts de monomère et est parfaitement biocompatible ;
- Elle crée les conditions optimales pour maintenir la vitalité pulpaire en assurant une étanchéité au niveau dentinaire. Elle réduit ainsi le risque de sensibilités postopératoires et garantit la pérennité des restaurations sur dents à pulpe vivante ;
- Elle stimule les cellules pulpaires de façon à ce qu'elles forment de la dentine réactionnelle. Les ponts dentinaires sont créés plus rapidement et sont plus épais qu'avec les matériaux dentaires équivalents, conditions nécessaires à une cicatrisation optimale de la pulpe ;
- Elle offre un temps de prise initial réduit à 12 minutes à partir du début du mélange pour une utilisation optimale dans la couronne ;
- Elle est radio-opaque.

### **2-4-5. Les indications :**

Les indications d'utilisation de Biodentine sont les suivantes (**Wohlgemuth, 2018**):

- Coiffage pulpaire direct ;
- Coiffage pulpaire indirect ;
- Pulpotomie ;
- Perforations ;
- Obturations à rétro ;
- Apéxification ;

### **2-4-6. Les contre-indications :**

- Restauration des pertes de substance étendues soumises à de fortes contraintes ;



- Restauration esthétique du secteur antérieur ;
- Traitement des dents présentant une pulpite irréversible lorsque le saignement n'est pas maîtrisé dans les 5 minutes ;
- Allergie à l'un des constituants.

### **2-4-7. Les avantages :**

La Biodentine est le premier matériau bioactif présentant une étanchéité remarquable indiqué comme substitut dentinaire complet, au niveau de la couronne et de la racine.

Selon (**Dr Précilia Ziri**), Ses bénéfices sont uniques :

- Préservation de la vitalité de la pulpe ;
- Réduction du risque d'échecs cliniques ;
- Substitut dentinaire incomparable.

### **2-4-8. Les inconvénients :**

Selon (**Saint-Denis, 2018**) :

- Une réaction de prise lente (de l'ordre de plusieurs heures) ;
- Des mauvaises propriétés mécaniques ;
- Une tendance à la décoloration à long terme.

### **2-5. Les autres matériaux :**

Les matériaux cités par la suite ont pour la régénération tissulaire lors d'un coiffage pulpaire.

## 2-5-1. Enamel matrix derivative (EMD, Emdogain) :

Le dérivé de matrice d'émail (EMD, Emdogain) est composé d'un mélange de protéines de matrice d'émail hydrophobes dérivées de bourgeons de dents de porc âgés de 6 mois contenant de l'améliogénine, de l'énaméline, de la tufteline, de l'améline et de l'améloblastine, dans un alginat de propylène glycol (PGA).

PGA a une activité antimicrobienne et améliore le potentiel régénératif de l'Emdogain.

En outre, Emdogain est montré pour induire la dentine réparatrice et peut être utilisé comme agent biologiquement actif de coiffage pulpaire. (Abdel-Rahman Youssef, 2019).

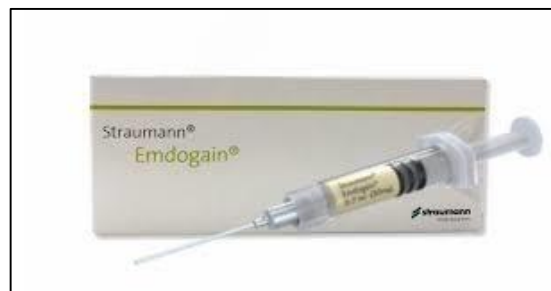

Figure n°38: la présentation commerciale d'Emdogain.

## 2-5-2. Le ciment à mélange enrichi en calcium (CEM) :

### 2-5-2-1. Définition :

Le ciment mélangé enrichi en calcium a été introduit en dentisterie en 2006 en tant que ciment de réparation endodontique à base d'eau avec des applications similaires au MTA, mais avec une composition chimique différente.

## 2-5-2-2. Composition :

Selon (Torshabi, 2016), il est composé de :

- Oxyde de calcium ;
- Phosphate de calcium ;
- Silicate de calcium ;
- Sulfate de calcium.

## 2-5-2-3. La présentation :

Le ciment CEM se présente sous forme d'une poudre blanche constituée de particules hydrophiles qui se dépose en présence de la solution à base d'eau.

La réaction d'hydratation de la poudre crée un gel colloïdal qui se solidifie en moins d'une heure et forme de l'hydroxyapatite. (Pradeep Kabbinala, 2015) .

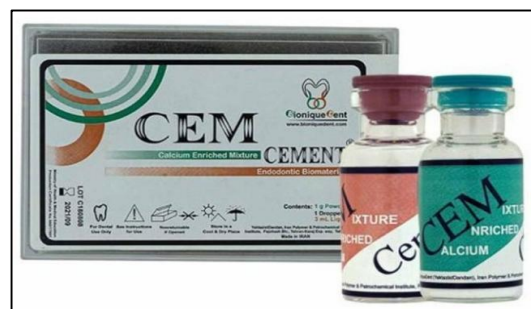


Figure n°39: La présentation commerciale du CEM.

## 2-5-2-4. Les propriétés :

- Temps de prise plus court ;
- Un meilleur débit et une épaisseur de film réduite par rapport au MTA ;
- Temps de prise est 50 min ;
- Le produit est alcalin (pH > 10,5) ;
- Un effet antibactérien ;
- Un effet potentiel sur la cicatrisation de la pulpe restante et l'induction de la formation de pont dentinaire.

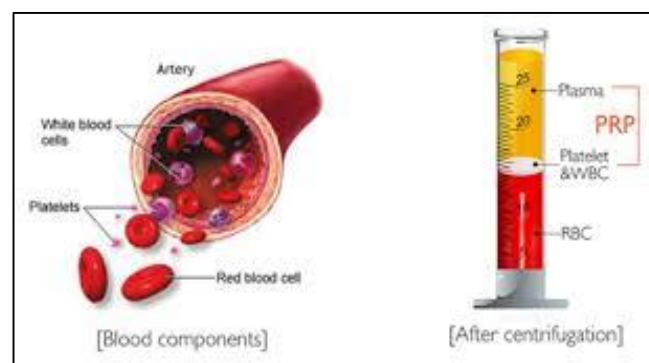
### 2-5-2-5. Les indications :

- Le traitement de la résorption interne et externe des racines ;
- L'apéxification ;
- L'apéxogénèse ;
- La réparation de la perforation des furcations ;
- Le coiffage pulpaire direct ;
- La pulpotomie pour les dents temporaires et permanentes.

### 2-5-3. Le plasma riche en plaquettes (PRP) et les plaquettes riches en fibrine (PRF) :

Le plasma riche en plaquettes (PRP) est largement appliqué comme échafaudage bioactif dans la thérapie cellulaire et l'ingénierie tissulaire. Il est préparé à partir de plasma autologue avec des plaquettes concentrées.

Les plaquettes contiennent plus de 300 molécules biologiquement actives qui sont libérées lors de l'activation des plaquettes alpha et des granules denses et régulent ensuite le processus de régénération des tissus. (J Xu, 2020).



**Figure n°40:** La préparation du PRP.

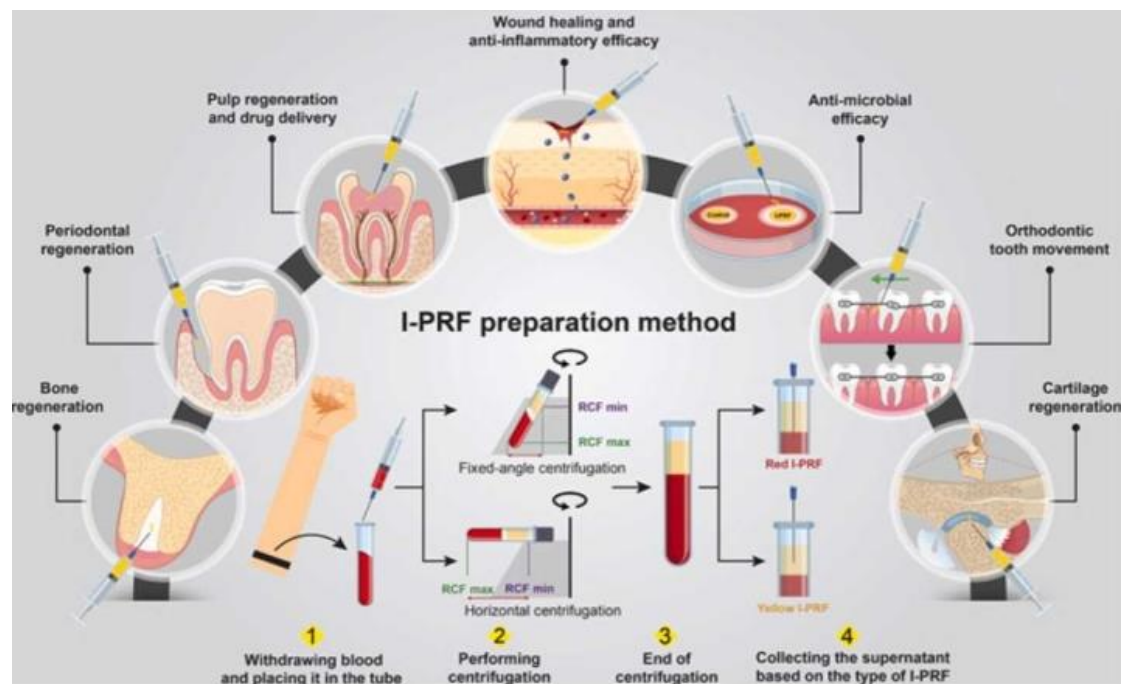
Ainsi, PRP a gagné en popularité croissante dans le domaine médical, en particulier dans la dentisterie régénérative, y compris endodontie régénérative (pulpotomie, chirurgie apicale et apéxification), parodontie (traitement des défauts parodontaux infra osseux et chirurgie plastique parodontale) et la chirurgie buccale et maxillo-

faciale (extractions dentaires, chirurgie des tissus mous et osseux et chirurgie des implants). (J Xu, 2020)

Le PRF, ou Platelet-Rich Fibrin (Fibrine Riche en Plaquettes), est un biomatériau dérivé du sang du patient lui-même. Il est obtenu en centrifugeant le sang prélevé dans une seringue spéciale afin de séparer les différents composants sanguins.

Une fois le PRF préparé, il peut être utilisé en endodontie de différentes manières, notamment : le coiffage pulpaire direct, l'obturation canalaire et aussi comme un inducteur de la cicatrisation des tissus péri apicaux après un traitement endodontique.

L'utilisation du PRF en endodontie vise à favoriser la régénération tissulaire, à réduire l'inflammation et à améliorer le processus de guérison. (Nima Farshidfar, 2022)



**Figure n°41:** Une figure schématique des applications de l'I-PRF dans la régénération des tissus mous et durs en relation avec les structures buccales et maxillo-faciales, ainsi que sa méthode de préparation. (Nima Farshidfar, 2022)

Dans une étude qui a été faite (Shekar Shobana, 2022) Pour évaluer l'efficacité du Plasma Riche en Plaquettes (PRP), du Fibrine Riche en Plaquettes (PRF) et de l'Aggrégat de Trioxide Minéral (MTA) en tant que matériaux de coiffage pulpaire

direct chez les patients présentant une exposition pulpaire carieuse à l'aide de la tomodynamométrie cone beam.

L'analyse de la tomodynamométrie cone beam a révélé que le volume de pont dentinaire formé par le PRP et le PRF était significativement plus élevé que le volume de pont dentinaire formé par le MTA. Il n'y avait aucune différence significative d'efficacité entre les trois agents de coiffage pulpaire direct sur la base de l'évaluation clinique.

Les concentrés de plaquettes pourraient représenter l'avenir des procédures régénératives en endodontie.

**Tableau n°04** : Volume de formation du pont dentinaire dans les trois groupes - test de Kruskal-Wallis. (Shekar Shobana, 2022)

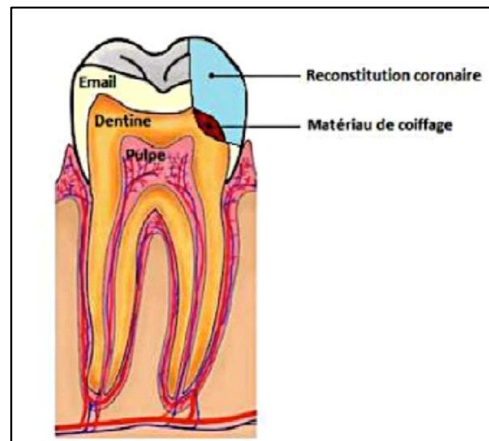
Group (n=10)	Mean (mm <sup>3</sup> )	Standard deviation	P
MTA	0.0720	0.0181	<0.001
PRP	0.1392	0.0161	
PRF	0.1368	0.0128	

### 3. Les approches thérapeutiques :

#### 3-1. Le coiffage pulpaire indirect :

C'est l'élimination plus ou moins partielle de la dentine infectée, qui sera recouverte par un matériau de coiffage et une restauration coronaire étanche. L'objectif du coiffage indirect est de maintenir la vitalité pulpaire en induisant un processus de réparation qui correspond à la "cicatrisation dentinaire ", au niveau de la dentine affectée qui présente une matrice susceptible d'être reminéralisée par la formation de dentine tertiaire. Cette couche de dentine lésée est conservée au fond de la cavité du fait de sa capacité de guérison mais et afin d'éviter l'atteinte mécanique de la zone pulpaire sous-jacente. Les bords et les pourtours sont quant à eux soigneusement débarrassés de la dentine infectée pour un collage optimal de la restauration future. La

cicatrisation dentinaire permettra également l'arrêt de la propagation bactérienne et de la réaction inflammatoire. Outre un rôle biologique actif, le coiffage pulpaire indirect a aussi un rôle de protection passif de l'organe pulpo-dentinaire vis-à-vis des agressions liées au matériau de restauration sus-jacent. (NAULIN-IFI, 2011) (SIMON S, 2011)



**Figure n°42:** Coiffage pulpaire indirect. (Académie Canadienne d'Endodontie, 2006)

### 3-2. Le coiffage pulpaire direct :

Le coiffage pulpaire direct consiste en la mise en place d'un matériau biocompatible tel que l'hydroxyde de calcium ou un ciment tricalcique au contact d'une pulpe vivante exposée (AAE, 2020), pour stimuler la formation d'un pont dentinaire afin de conserver la vitalité pulpaire. Cette technique fait appel à une réaction de défense pulpaire et à la formation de dentine réactionnelle.

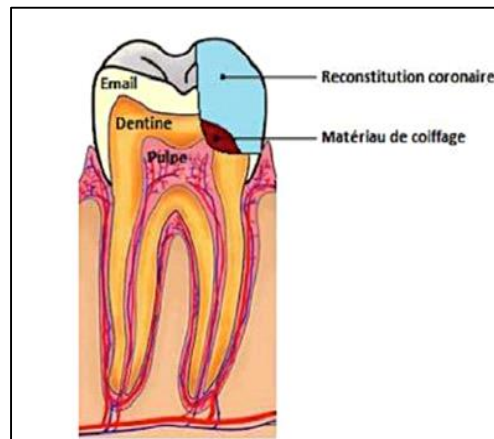
Il existe deux types de coiffage pulpaire direct en fonction de l'étiologie de l'effraction pulpaire (Bjørndal, 2019):

- **Le coiffage pulpaire direct de classe I :**

Effraction pulpaire suite à un traumatisme engendrant une fracture coronaire complexe ou suite à une perforation accidentelle de la chambre pulpaire lors d'un acte thérapeutique. Dans cette catégorie, on considère la pulpe non inflammatoire.

- **Le coiffage pulpaire direct de classe II :**

Efraction pulpaire suite à un curetage carieux profond. Dans ce cas, étant donné l'environnement bactérien, on considère que la pulpe est inflammatoire.



**Figure n°43:** Coiffage pulpaire direct. (Académie Canadienne d'Endodontie, 2006)

### **3-3. La pulpotomie partielle :**

La pulpotomie partielle encore appelée pulpotomie selon **Cvek**, consiste en l'élimination chirurgicale d'une partie du tissu pulpaire coronaire inflammatoire. Cet acte permet d'éliminer la couche superficielle de la pulpe qui est la plus susceptible d'avoir été contaminée par les bactéries. La quantité de tissu pulpaire retirée est de 1 à 2 mm de profondeur. L'avantage de la pulpotomie partielle est la conservation des cellules pulpaires coronaires indispensables pour obtenir une guérison. Comme pour le coiffage pulpaire, la pulpotomie partielle a pour objectifs de maintenir la vitalité pulpaire du tissu restant (coronaire et radiculaire) et d'initier la formation de dentine réparatrice grâce au biomatériau placé directement sur la plaie pulpaire. Cette technique permet de ménager une place suffisante pour le matériau de coiffage et d'effectuer une obturation étanche (**NAULIN-IFI, 2011**).



### **3-4. La pulpotomie totale :**

La pulpotomie totale ou pulpotomie cervicale ; elle est pratiquée lorsque l'hémostase n'est pas obtenue par pulpotomie partielle ou encore lors d'un traumatisme datant de plus de 24 heures.

La pulpotomie totale est fondée sur l'hypothèse que la pulpe radiculaire d'une dent cariée peut être saine malgré une pulpe coronaire infectée (NAULIN-IFI, 2011).

Lors d'une pulpotomie totale, une élimination chirurgicale totale de la pulpe camérale jusqu'aux orifices canaux est réalisée avant la mise en place d'un matériau inerte et biocompatible (DAVIDO N, 2014). Si l'hémostase n'est pas obtenue ; si les filets radiculaires continuent de saigner, la pulpectomie est alors indiquée (BOUKPESSI T, 2013).

Enfin, le contrôle per opératoire de l'hémostase reste un facteur indispensable dans la décision thérapeutique orientant alors vers une pulpotomie partielle, totale ou encore une pulpectomie (BOUKPESSI T, 2013) (ALGADERI HE, 2014).

## **4. Les thérapeutiques de préservation pulpaire en denture temporaire :**

La conservation de la vitalité pulpaire des dents temporaires est importante car la denture temporaire participe activement à la croissance de l'enfant, à la croissance de ses os maxillaires et alvéolaires, et à son développement cranio-facial. La denture temporaire permet la mise en place des fonctions, comme la mastication et la phonation, dont la maturation peut être perturbée en cas de perte d'espace. L'absence prématurée de dents temporaires sur l'arcade, lors d'une extraction, tend à une perte d'espace si aucune thérapeutique de maintien n'est mise en place (Courson F, 2018).

## **4-1. Le coiffage pulpaire indirect :**

### **4-1-1. Les indications :**

- **Les traumatismes sans exposition pulpaire :**

Le coiffage pulpaire indirect est réalisable sur les dents temporaires quel que soit le stade physiologique. Ces traumatismes correspondent à des fractures coronaires non compliquées amélo-dentinaires.

- **La lésion carieuse active sans symptômes pulpaires :**

Les lésions carieuses concernées sont celles qu'on retrouve au niveau du tiers interne dentinaire et dans les zones juxta-pulpaire. Le coiffage indirect est réalisable sur les dents temporaires au stade I.

Enfin, pour que ce type de traitement soit possible et durable dans le temps, il faut impérativement que la pulpe soit vitale, qu'il n'y est pas de pathologie apicale et que l'obturation de la cavité soit parfaitement hermétique (NAULIN-IFI, 2011).

### **4-1-2. Les contre-indications :**

Les dents temporaires en stade II auront une thérapeutique orientée vers la conservation de la dent plus que vers la conservation de la vitalité pulpaire car l'atteinte pulpaire irréversible est très rapide (NAULIN-IFI, 2011). De plus, lors d'une atteinte carieuse profonde d'une dent temporaire au stade II, l'objectif final du traitement est la mise en place correcte du germe sous-jacent et son bon développement. Deux écoles s'opposent alors:

- Conservation de la vitalité pulpaire en l'absence de signes cliniques.
- Pulpotomie préventive.

Il n'existe actuellement pas de consensus quant à l'attitude à adopter face à ces cas. Le chirurgien-dentiste est alors maître de sa décision en fonction du contexte clinique

(risque carieux individuel, coopération de l'enfant, possibilité de suivi à long terme...)  
(NAULIN-IFI, 2010).

Les dents temporaires au stade III auront quant à elles, une indication de traitement très limitée due à leur remplacement imminent.

### **4-1-3. La mise en œuvre clinique :**

Nous décrivons ici le protocole de mise en place de l'hydroxyde de calcium sur dents temporaires.

Coiffage indirect avec hydroxyde calcium:

- Radiographie préopératoire.
- Anesthésie.
- Mise en place du champ opératoire : il garantit le confort et la sécurité du patient et du praticien ainsi que la réussite des traitements par une bonne isolation.
- En cas de lésion carieuse : on élimine le tissu carieux dans un premier temps avec une fraise diamantée sur turbine ou contre angle bague rouge afin de préparer les pourtours de la cavité, puis dans un second temps, on utilise une fraise en carbure de tungstène montée sur contre angle bague verte ou encore un excavateur pour le fond de cavité afin d'éliminer entièrement la dentine infectée et de laisser une fine couche de dentine affectée pour ne pas risquer l'effraction pulpaire.
- En cas de traumatisme : on effectue un nettoyage de la dentine exposée à l'aide d'un produit antiseptique local et une préparation de la dent peut être réalisée à l'aide d'un chanfrein parallèle à la ligne de fracture afin de faciliter le futur collage.
- Rinçage abondant et séchage sans assécher la cavité.
- Mélange de la poudre avec du sérum physiologique afin d'obtenir une consistance plâtreuse.
- Le mélange est essoré dans une compresse afin d'absorber l'excédent de liquide, puis inséré dans la cavité.

- L'hydroxyde de calcium est foulé dans la cavité. En théorie, il faudrait ensuite attendre que l'hydroxyde de calcium soit totalement durci avant d'envisager une restauration sus-jacente.
- Mise en place d'une obturation sus-jacente (protéger avec un CVD) : certains auteurs recommandent de mettre dans un premier temps une obturation coronaire provisoire pendant 6 mois afin de contrôler la vitalité pulpaire ainsi que de permettre l'élaboration d'un pont dentinaire solide capable de supporter les pressions nécessaires, et donc, par la suite, d'élaborer une reconstitution définitive. Cependant, le ré intervention semble de plus en plus abandonné en cas d'absence de symptômes cliniques (SIMON S I.-N. C., 2012).
- Radiographie postopératoire.
- Contrôle régulier de la vitalité pulpaire à court, moyen et long terme.

## 4-2. Le coiffage pulpaire direct :

### 4-2-1. Les indications :

Traumatismes avec exposition pulpaire : le coiffage pulpaire direct est réalisable sur une dent temporaire traumatisée, seulement sous certaines conditions :

- L'exposition pulpaire est peu étendue (inférieure à 1mm),
- La pulpe est saine,
- Le traumatisme date de moins de 24 heures.

Le coiffage direct est possible uniquement sur celles au stade I présentant une fracture amélodentinaire avec exposition pulpaire, si la dent est bien isolée et surtout si une restauration étanche est réalisable (DAVIDO N, 2014). Ce type de traitement reste cependant très rare, une pulpotomie est communément effectuée.

Exposition pulpaire d'origine iatrogène : l'exposition pulpaire d'origine iatrogène est une dénudation accidentelle de la pulpe par des instruments dentaires rotatifs ou manuels lors d'une préparation cavitaire ou périphériques, et ce, en l'absence de carie dentaire. L'ouverture de la chambre pulpaire étant accidentelle, la pulpe exposée est considérée comme indemne de toute inflammation.

Le coiffage direct est alors possible sur les dents temporaires en stade I.

### **4-2-2. Les contre-indications :**

Lésion carieuse amélo-dentinaire avec exposition pulpaire : la pulpe est souvent mise à nu pendant l'ablation de dentine cariée ramollie. Sur dents temporaires, le coiffage pulpaire direct est contre-indiqué lors de lésions carieuses. La pulpotomie partielle (3.3) montre un meilleur pronostic (NAULIN-IFI, 2011).

Pour les dents temporaires au stade II, La conservation de la dent sur l'arcade sera privilégiée à la préservation de la vitalité pulpaire. En effet, les cellules mésenchymateuses peuvent se différencier en odontoclastes, entraînant des résorptions internes. On préfère alors pratiquer une pulpotomie.

Une extraction sera envisagée pour les dents temporaires au stade III car le pronostic de conservation de la dent est faible du fait de la résorption en cours (NAULIN-IFI, 2011).

En cas de fractures corono-radiculaires, quel que soit le stade physiologique, l'extraction est indiquée (NAULIN-IFI, 2011).

### **4-2-3. La mise en œuvre clinique :**

Nous décrivons le protocole de mise en place du MTA lors d'un coiffage pulpaire direct.

Coiffage direct avec du MTA :

- Radiographie préopératoire, anesthésie si nécessaire et mise en place du champ opératoire.
- Nettoyage de la plaie pulpaire en cas de traumatisme
- Hémostase : on l'obtient grâce à la désinfection de la cavité avec une solution d'hypochlorite de sodium à 2,5%. Si le saignement persiste, alors on recherche une nouvelle fois l'hémostase en effectuant une pression à l'aide d'une boulette de coton imbibée d'une solution saline (par exemple du sérum

physiologique). Si le saignement persiste encore, alors le coiffage direct n'est plus indiqué.

- Préparation du MTA et mise en place d'une petite quantité à l'aide d'un porte-matériau type porte-amalgame sur la zone d'exposition pulpaire. En cas d'utilisation d'un porte-amalgame, celui-ci doit être dédié à l'utilisation de MTA.
- Enlever l'excédent d'humidité en tamponnant avec une boulette de coton. Il est possible de laisser une boulette de coton humide pendant le temps de prise complet du MTA (3 à 4 heures), de le recouvrir d'une restauration temporaire et de ré intervenir une fois le matériau complètement pris.
- Recouvrement du MTA par une fine couche de CVIMAR et photo polymérisation.
- Mise en place d'une restauration sus-jacente étanche définitive.
- Contrôle régulier de la vitalité pulpaire à court, moyen et long terme.

### 4-3. La pulpotomie partielle :

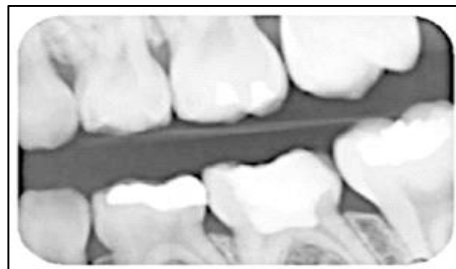Selon **Naulin-Ifi (2011)**, elle est préférée au coiffage pulpaire direct pour car elle permet:

- Un meilleur contrôle de la surface exposée,
- L'élimination du caillot extra-pulpaire,
- Une meilleure rétention du matériau de coiffage,
- Un scellement plus efficace et donc une meilleure capacité à éviter l'invasion bactérienne.

#### 4-3-1. Les indications :

L'effraction pulpaire peut être d'étiologie iatrogène ou traumatique par fracture coronaire avec exposition pulpaire, et l'exposition de la pulpe doit être inférieure à 6 heures. Dans le cas d'une étiologie carieuse, l'acte est indiqué lorsque la lésion est étendue, atteignant la dentine, avec proximité pulpaire. Cette proximité pulpaire doit concerner le quart voire le tiers interne de la dentine (**Joseph C, 2018**).

Pendant plusieurs années, il a été possible d'effectuer une pulpotomie dite fixatrice. Celle-ci consistait à appliquer sur le tissu pulpaire une boulette de coton imprégnée de formocrésol ou de glutaraldéhyde afin de fixer les filets radiculaires (NAULIN-IFI, 2011). Cependant, l'utilisation de cette technique a été remise en cause de par la toxicité, le pouvoir mutagène et les réactions allergiques que peuvent entraîner ces produits. De plus, il n'existe pas de consensus sur la réelle nécessité de cette phase qui est largement discutée de nos jours (NAULIN-IFI, 2011).



**Figure n°44:** Obturation de la chambre camérale de 75 avec un IRM. (Naulin-Ifi, 2011)

### 4-3-2. Les contre-indications :

La pulpotomie partielle présente plusieurs contre-indications (DAVIDO N, 2014) :

- Présence d'une pathologie générale comme par exemple une cardiopathie ou encore un diabète non équilibré,
- Présence d'une radio-clarté au niveau de la furcation,
- Hémorragie incontrôlable,
- Nécrose de la dent,
- Présence de résorptions internes ou externes.

### 4-3-3. La mise en œuvre clinique :

Pulpotomie partielle :

- Radiographie préopératoire, anesthésie locale et pose du champ opératoire.

- Curetage soigneux de la lésion carieuse, puis désinfection avec de la Chlorhexidine à 0,2%. En cas de traumatisme, nettoyage de la plaie pulpaire avec de la Chlorhexidine à 0,2% ;
- Amputation de 2mm de pulpe enflammée avec une fraise diamantée et une irrigation abondante ;
- Rinçage de la cavité avec une solution saline, puis irrigation avec de l'hypochlorite de sodium à 2,5% ;
- Il est possible d'utiliser une solution de sulfate ferrique à 15,5% pour aider à l'hémostase ainsi qu'à la cicatrisation pulpaire. En effet, le sulfate ferrique réagit avec le tissu pulpaire pour former une couche protectrice de complexe ferrique-protéine. On applique ce produit avec une micro brosse ou une boulette de coton pendant 15 secondes, puis on rince et on sèche la cavité. Cette étape reste facultative (NAULIN-IFI, 2011) ;
- Mise en place d'un matériau que l'on tasse dans la cavité à l'aide d'un fouloir ;
- Radiographie postopératoire de contrôle ;
- Mise en place d'une restauration coronaire étanche sus-jacente ;
- Contrôle clinique et radiographique à court, moyen et long terme.

### **4-4. La pulpotomie totale :**

C'est l'acte de traitement pulpaire le plus indiqué pour les dents temporaires (Coll J, 2017), permet de conserver les dents sur l'arcade avant leur remplacement.

#### **4-4-1. Les indications :**

- **Les traumatismes avec exposition pulpaire :**

Ils regroupent les fractures amélo-dentinaires avec exposition pulpaire supérieure à « une tête d'épingle » pour les dents temporaires en stade I et pour les expositions pulpaires de petite ou de grande taille pour les dents temporaires en stade II et III si la résorption radiculaire est inférieure à 2/3. Dans le cas contraire, on extrait la dent. (NAULIN-IFI, 2011)



- **La lésion carieuse amélo dentinaire avec exposition pulpaire :**

La pulpotomie est la thérapeutique de choix pour les dents temporaires quel que soit le stade physiologique et tant que la résorption est inférieure à 2/3 de la hauteur radiculaire (NAULIN-IFI, 2011). Elle est réalisable sur des enfants présentant un risque carieux élevé puisque la conservation d'une partie de la pulpe camérale n'est plus envisagée et donc le risque d'échec est diminué. L'objectif final du traitement devient alors le maintien de la dent sur l'arcade avant son exfoliation spontanée.

### 4-4-2. Les contre-indications :

Les contre-indications de la pulpotomie totale sont d'ordre :

- **Les contre-indications locales :**

- Atteinte parodontale péri apicale et/ou furcataire, élargissement desmodontal ;
- Mobilité et/ou rhizalysse de stade III avancé ;
- Reconstitution impossible ;
- Saignement brun ou purulent important ;
- Hémostase non obtenue en 10 minutes.

- **Les contre-indications générales :**

- Enfant atteint de cardiopathie à risque d'endocardite, d'immunodépression, de diabète non stabilisé, ou sous corticothérapie au long cours.
- Une contre-indication relative est l'impossibilité de suivre l'enfant régulièrement. A la pulpotomie seront préférés la pulpectomie ou le traitement endodontique voire l'extraction. En effet, l'impossibilité d'établir l'état anatomopathologique précis de la pulpe et le fait d'induire une réaction des filets radiculaires résiduels par la thérapeutique elle-même demandent un suivi. Une pulpotomie peut évoluer défavorablement vers une parulie voire une cellulite. Si le suivi n'est pas régulier, le chirurgien-dentiste découvrira une situation péjorative trop tardivement (Delfosse C, 2015) (Courson F, 2018).

-

### 4-4-3. La mise en œuvre clinique :

Pulpotomie totale :

- Radiographie préopératoire, anesthésie locale et pose du champ opératoire.
- Curetage soigneux de la lésion carieuse, puis désinfection avec de la Chlorhexidine à 0,2%. En cas de traumatisme, nettoyage de la plaie pulpaire avec de la Chlorhexidine à 0,2%.
- Trépanation à l'aide d'une fraise boule.
- Élargissement de la cavité et extirpation de toute la pulpe camérale.
- Rinçage de la cavité avec de l'hypochlorite de sodium à 2,5%.
- Hémostase avec une boulette de coton stérile imprégnée de sérum physiologique comprimée dans la cavité pendant 5 minutes. Si l'hémostase n'est pas obtenue, alors une pulpectomie est réalisée.
- Utilisation ou non d'une solution de sulfate ferrique.
- Mise en place du matériau (Biodentine ou MTA) que l'on tasse dans la cavité à l'aide d'un fouloir.
- Radiographie postopératoire de contrôle.
- Mise en place d'une restauration coronaire étanche sus-jacente.
- Contrôle clinique et radiographique à court, moyen et long terme.

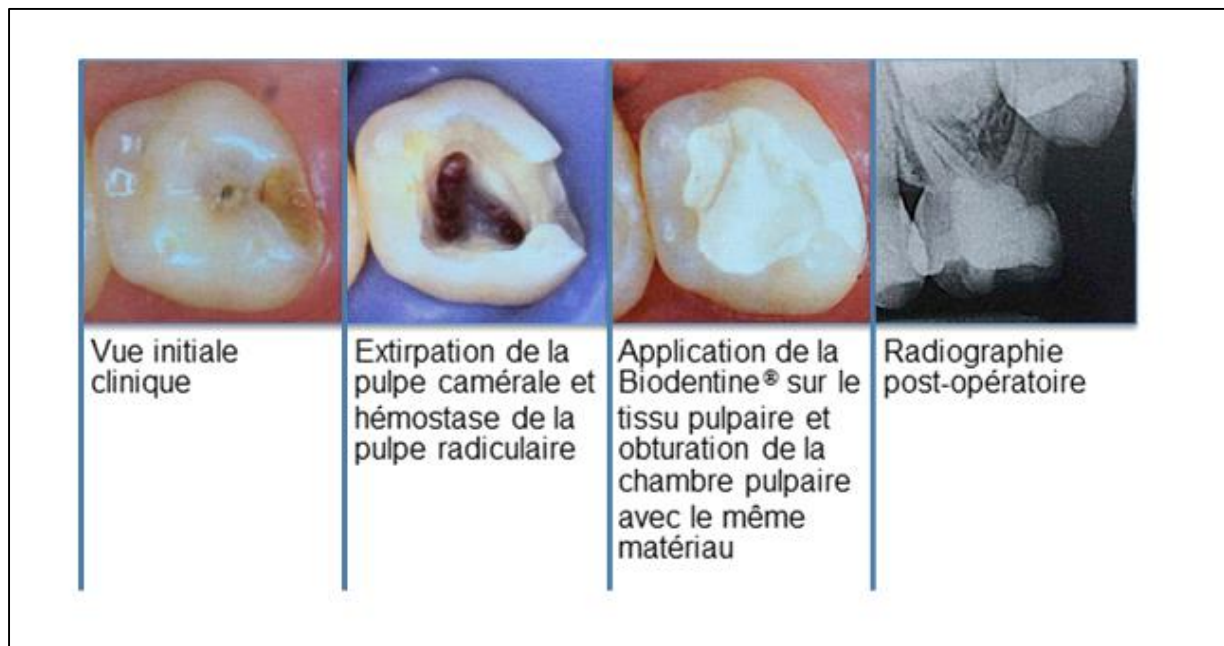


Figure n°45: Pulpotomie sur 55 avec Biodentine.

Physiologie	Pathologies	Thérapeutiques
<b>Stade 1</b> : formation, maturation	Traumatisme Atteinte dentinaire profonde Effraction de la corne	Coiffage direct Cornopulpotomie Pulpotomie vitale
<b>Stade 2</b> : stabilité, maturité	Pulpe à nu sans pathologie pulpaire Pathologie pulpaire camérale sans atteinte radiculaire Pathologie pulpaire totale  Nécrose pulpaire sans pathologie parodontale Nécrose pulpaire avec pathologie parodontale	Pulpotomie  Pulpotomie  Pulpectomie et obturation canalaire Traitement canalaire et obturation canalaire Extraction
<b>Stade 3</b> : résorption, régression	Pulpe à nu sans pathologie pulpaire Nécrose pulpaire sans pathologie parodontale Nécrose pulpaire avec pathologie parodontale	Pulpotomie  Traitement et obturation canalaire Extraction

Tableau 05: Indications thérapeutiques pour la dent temporaire. (Naulin-Ifi, 2011)

## 4-5. Les critères de succès thérapeutique :

Après la réalisation du soin pulpaire, le praticien doit instaurer un calendrier de suivi clinique et radiographique régulier afin d'intercepter au plus tôt tout signe d'échec thérapeutique. Il est recommandé de réaliser un rendez-vous de contrôle à 1 semaine, 1 mois, 3 mois, 6 mois, 12 mois postopératoire puis une fois par an (Swift, 2003) jusqu'à exfoliation de la dent temporaire.

L'absence de douleur ou de signe clinique et radiographique de nécrose lors des rendez-vous de contrôle indique un résultat favorable du traitement.

### 4-5-1. Le suivi clinique :

Il s'agit du recueil de l'historique des symptômes du patient et de la recherche de signes cliniques évocateurs d'une nécrose pulpaire.

L'examen clinique comprend l'inspection visuelle, la palpation, le test de percussion et les tests de sensibilité pulpaire.

L'évaluation de l'étanchéité et de l'intégrité de la restauration coronaire est également à prendre en considération.

Les indicateurs de succès cliniques sont les suivants (Zanini, 2016):

- Absence de gonflement, de fistule ou de suintement,
- Absence de douleur à la palpation,
- Absence de douleur à la percussion,
- Tests de sensibilité pulpaire positifs et non exacerbés.

### 4-5-2. Le suivi radiologique :

Une fois les matériaux d'obturation mis en place, un contrôle radiographique doit être réalisé. La réalisation d'une radiographie rétro-alvéolaire postopératoire doit être la dernière étape du traitement dans la séance, afin de vérifier la présence des matériaux

d'obturation au contact des filets radiculaires sans hiatus, et l'aspect homogène de la restauration (**Tardieu C, 2011**) (**Joseph C, 2018**).

Un suivi radiographique est ensuite recommandé après 1 semaine, 4 semaines, 3mois, 6 mois, puis tous les ans jusqu'à exfoliation de la dent temporaire.

Les critères radiographiques suivants indiquent un résultat favorable du traitement (**Zanini, 2016**):

- Absence de signe radiologique de résorption inflammatoire interne ou externe,
- Absence de calcification intra-pulpaire,
- Formation de dentine réparatrice, visible à partir de la 4ème semaine postopératoire par la présence d'un pont minéralisé.

Ce pont minéralisé est considéré comme une réponse favorable aux traitements de conservation de la vitalité pulpaire et un fort indicateur de succès car il signe la mise en place d'un processus de réparation pulpaire.

## **5. Les thérapeutiques de préservation pulpaire en denture permanente immature :**

### **5-1. Le coiffage pulpaire indirect :**

#### **5-1-1. Les indications :**

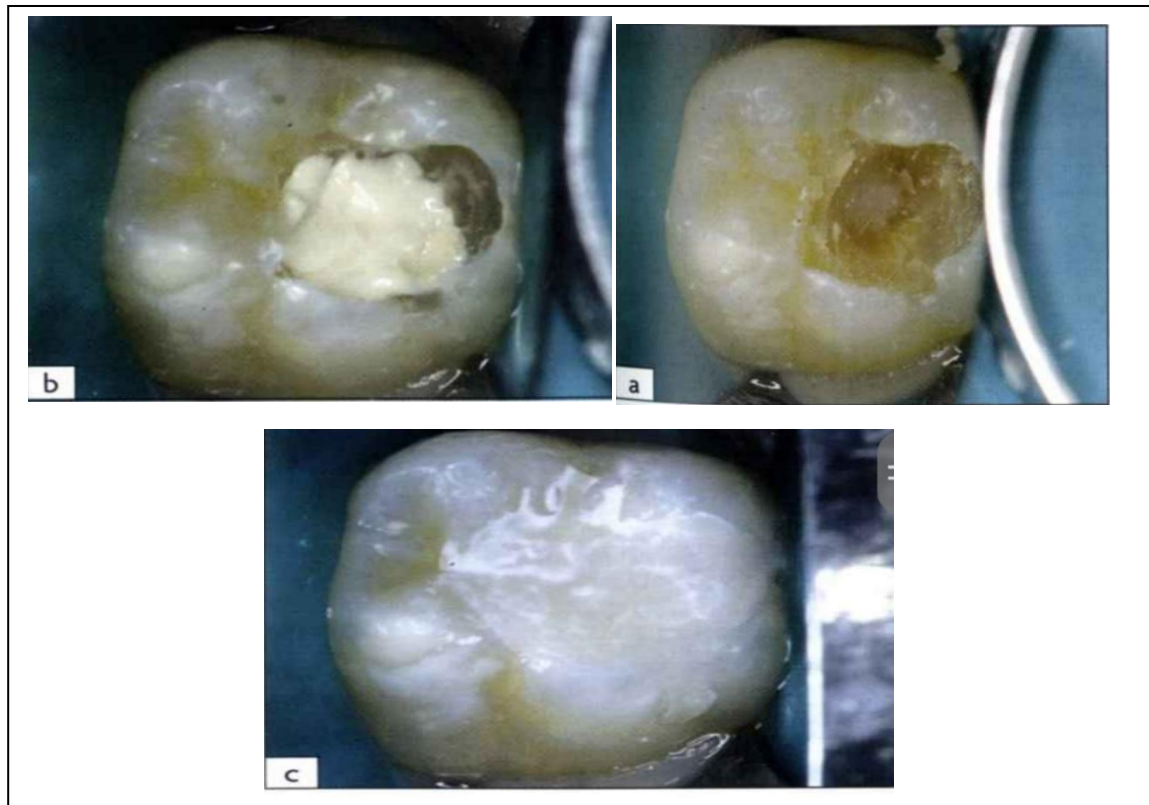
Il est indiqué dans le cas d'atteinte amélo dentinaire peu étendue (à la moitié de la distance émail - pulpe), dans La dent asymptotique et pour la temporisation en cas de manque de coopération. (**naulin-ifi, 2011**)

### **5-1-2. Les contre-indications :**

- Dent symptomatique avec exposition pulpaire d'origine traumatique ;
- Précédentes réparations dentinaires.
- Délabrement coronaire trop important rendant impossible la reconstitution coronaire (**naulin-ifi, 2011**)

### **5-1-3. La mise en œuvre clinique :**

- Radiographie préopératoire ;
- Anesthésie locale si nécessaire ;
- Isolation de la dent avec une digue ;
- Élimination complète de la dentine infectée ;
- Conservation d'une fine couche de dentine affectée en contact de la pulpe ;
- Mise en place d'un matériau de coiffage ;
- Restauration coronaire étanche définitive.



**Figure n°46:** Coiffage pulpaire indirect.

A. Vue clinique d'une volumineuse lésion carieuse présente un risque d'exposition pulpaire. B. mise en place de l'hydroxyde de calcium. C. Reconstitution d'une restauration coronaire étanche au moyen d'un CVI.

## **5-2. L'apéxogénèse (formation des racines) :**

### **5-2-1. Définition :**

L'apéxogénèse est un terme histologique utilisé pour décrire le développement physiologique continu et la formation de l'apex de la racine dans les dents permanentes immatures dont ils peuvent être accomplis par la mise en œuvre de la thérapie pulpaire vitale appropriée. (**American Academy of Pediatric Dentistry, 2020**)

### **5-2-2. Les objectifs :**

Induire à l'aide d'un biomatériau la formation d'un pont dentinaire assurant la protection du tissu pulpaire vivant sous-jacent après l'exposition pulpaire (lésion carieuse ou traumatique), afin de poursuivre la radicologénèse. (Muller\_bolla, 2014)

### **5-2-3. Le coiffage pulpaire direct (CPD) :**

#### **5-2-3-1. Les indications :**

Il est indiqué essentiellement dans le cas d'une exposition pulpaire minimale per opératoire ou traumatique récente, absence d'antécédent de douleur spontanée ou fistule et en absence de signes radiologique de nécrose ou d'arrêt d'apéxogénèse et en fin en cas d'un saignement contrôlable lors de l'effraction. (naulin-ifi, 2011)

#### **5-2-3-2. Les contre-indications :**

Le CPD il est contre indiqué pour :

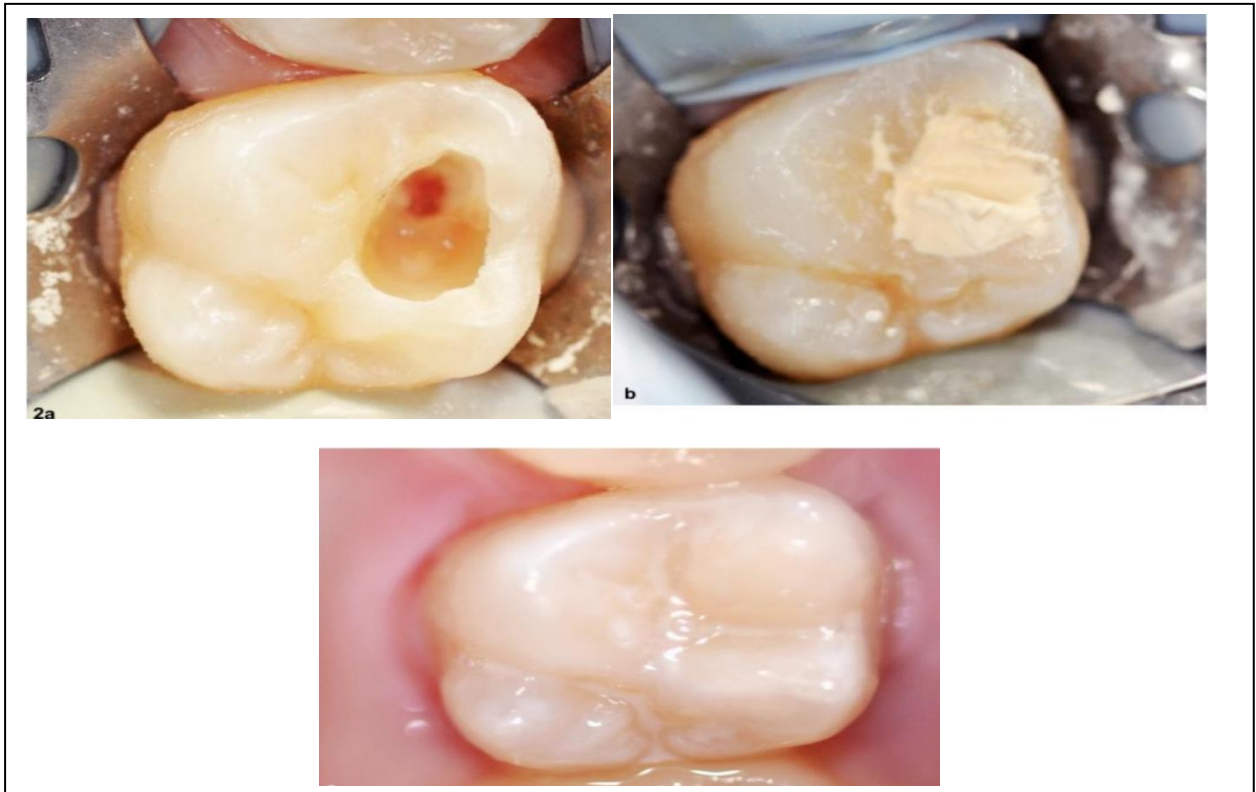
- Les traumatismes plus de 24 H et surtout en absence d'hémostase ;
- Impossibilité reconstitution coronaire ;
- Antécédents de pathologie pulpaire. (Muller\_bolla, 2014)

#### **5-2-3-3. La mise en œuvre clinique :**

- Contrôle de la vitalité pulpaire ;
- Radiographie préopératoire ;
- Anesthésie locale ;
- Champs opératoires ;
- Si étiologie carieuse : curetage dentinaire ;
- Si étiologie traumatique : nettoyage de la plaie pulpaire ;
- Hémostase : obtenue grâce à du Nao Cl sur une boulette de coton ;



- Mise en place de matériau de coiffage (l'hydroxyde calcium ou MTA) au niveau de l'exposition pulpaire (il faut mieux choisir le MTA) ;
- Eliminer l'hydroxyde de calcium présent sur les parois dentinaires pour une bonne herméticité de la restauration ;
- Restauration coronaire étanche immédiate au CVI. (**naulin-ifi, 2011**).



**Figure n°47:** Coiffage pulpaire direct avec Biodentine.

A. Exposition pulpaire survenue au moment du curetage de la lésion carieuse B. Coiffage pulpaire direct et obturation de la cavité avec Biodentine C. Dans une séance ultérieure une nouvelle cavité réalisée dans l'épaisseur de la Biodentine et obturation Avec un composite collée.

### **5-2-4. La pulpotomie partielle :**

#### **5-2-4-1. Les indications :**

Atteinte dentinaire profonde (à la moitié de la distance émail- pulpe), dent asymptomatique et à pour les dents mono radiculées en cas d'atteinte pulpaire par traumatisme. (**naulin-ifi, 2011**)

## 5-2-4-2. Les contre-indications :

Dans le cas d'une pulpe avec des antécédents de traumatisme et d'inflammation carieuse (diminution de la résistance pulpaire et ou la pose de digue impossible). (Muller Bolla, 2014)

## 5-2-4-3. La mise en œuvre clinique :

- Radiographie préopératoire ;
- Anesthésie locale ;
- Isolation de la dent par pose de la digue ;
- Élimination du tissu carié ;
- Eviction de 2-3 mm de pulpe enflammée, avec fraise boule diamantée et une bonne irrigation ;
- Rinçage de la cavité avec une solution saline pour diminuer la contamination bactérienne ;
- Hémostase achevée par irrigation avec du Nao Cl à 6% ;
- Mise en place de l'hydroxyde du calcium ou MTA ou Biodentine au contact de la pulpe exposée ;
- Le matériau de coiffage est alors recouvert par un CVI ;
- Une obturation coronaire étanche (Composite). (Muller Bolla, 2014)

## 5-2-5. La pulpotomie totale :

### 5-2-5-1. Les indications :

La dent vivante présente une carie profonde avec inflammation pulpaire, hémostase possible par éviction de la pulpe camérale (American Academy of Pediatric Dentistry, 2020).

### **5-2-5-2. Les contre-indications :**

Pulpe avec des antécédents de traumatisme ou d'inflammation (diminution de la résistance pulpaire) et si la pose de digue est impossible. (Muller Bolla, 2014)

### **5-2-5-3. La mise en œuvre clinique :**

- Radio préopératoire ;
- Anesthésie locale ;
- Mise en place de la digue ;
- Élimination du tissu carié ;
- Élimination de la pulpe camérale ;
- Hémostase avec une solution saline dans un premier temps puis avec du NaOCl à 5% ;
- Mise en place du matériau de coiffage (l'hydroxyde de calcium MTA ou Biodentine) ;
- Restauration coronaire définitive (CVI + Composite ou CVI + coiffe pédodontique). (naulin-ifi, 2011).

### **5-3. Les critères de succès thérapeutiques :**

#### **5-3-1. Le suivi postopératoire clinique et radiographique :**

Surveillance régulière tous les 6 mois jusqu'à édification radiculaire complète.

A terme, après édification radiculaire sur pluri radiculées, un traitement endodontique préventif sera entrepris afin d'éviter les risques de dégénérescences pulpaire telles que résorptions internes et /ou oblitérations canalaires qui peuvent survenir sur un ou plusieurs canaux. (Muller Bolla, 2014)

## **6. Les thérapeutiques de préservation pulpaire en denture permanente mature :**

### **6-1. Le coiffage juxta pulpaire ou pulpaire indirect :**

#### **6-1-1. Les indications :**

La dentine est perdue en raison de caries, de traumatismes ou d'une intervention où il existe d'une cavité qui se trouve près de la pulpe, mais la dentine demeure sur le tissu pulpaire. (Tomson, 2022)

#### **6-1-2. Les contre-indications :**

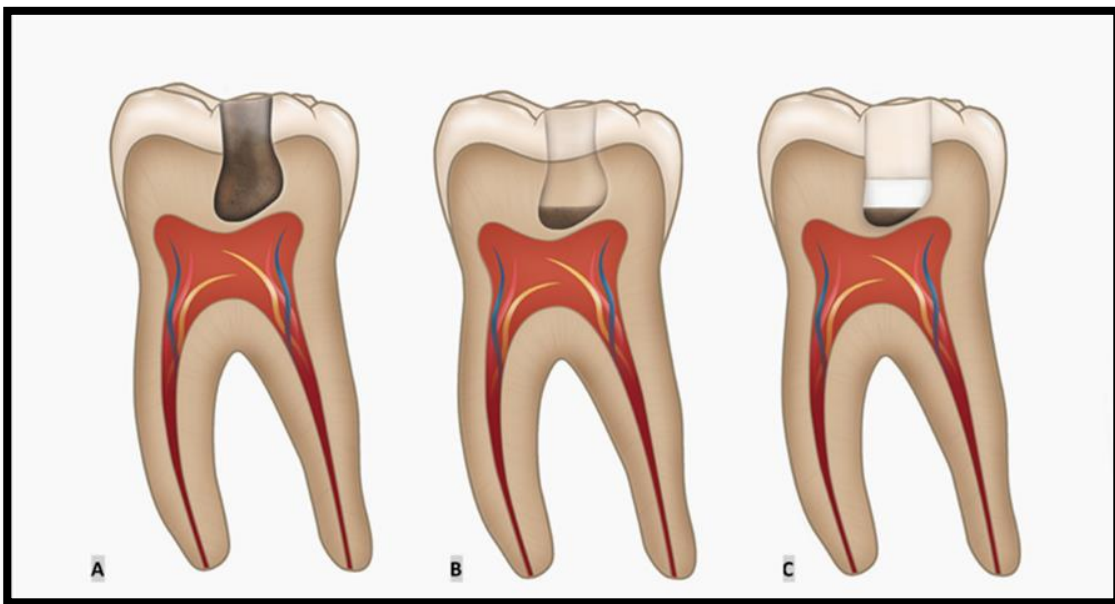
Avant d'envisager une procédure de coiffage pulpaire indirect, il faut s'assurer d'être dans les cas: d'une dent qui ne présente pas une mobilité excessive, un espace parodontal large, une radio clarté aux extrémités des racines, dans les zones d'approvisionnement, une décoloration non réactivée. Ainsi une Lamina dura fragile ou cassée contre indique la réalisation d'un coiffage pulpaire indirect. (ESE J. W., 2019)

#### **6-1-3. La mise en œuvre clinique :**

La dent devrait être isolée avec une digue en caoutchouc et la préparation de la cavité devrait être effectuée de manière appropriée, avec une attention particulière à l'éviction des caries par opérateurs avant d'approcher avec précaution le plancher et la paroi axiale où une exposition pulpaire pourrait être prévue.

La cavité doit être désinfectée à l'aide d'une boulette de coton imbibé d'hypochlorite de sodium (0,5 à 5%) (Éliminant l'excès) pendant une seconde à une minute.

Après avoir séché, la partie la plus profonde de la cavité la plus proche de la pulpe devrait idéalement être recouverte de ciment tricalcique à base de silicate de calcium, mais l'hydroxyde de calcium convient si un ciment tricalcique approprié n'est pas disponible. Si l'on utilise de l'hydroxyde de calcium, il faut le sélectionner avec du ciment ionomère à pâte glass (GIC) ou un ciment ionomère en verre résine (RMGIC). La dent est ensuite restaurée et suivie par des contrôles réguliers. (Tomson, 2022).



**Figure n°48 : Coiffage pulpaire indirect.**

A)lésion carieuse profonde proche de la pulpe, B) préparation de cavités en adoptant une approche d'élimination sélective des caries pour minimiser le risque d'exposition à la pulpe , C) ciment tricalcique a base de silicate de calcium recouvrant les caries avec restauration définitive.(Tomson, 2022)

## 6-1-4. Cas clinique :

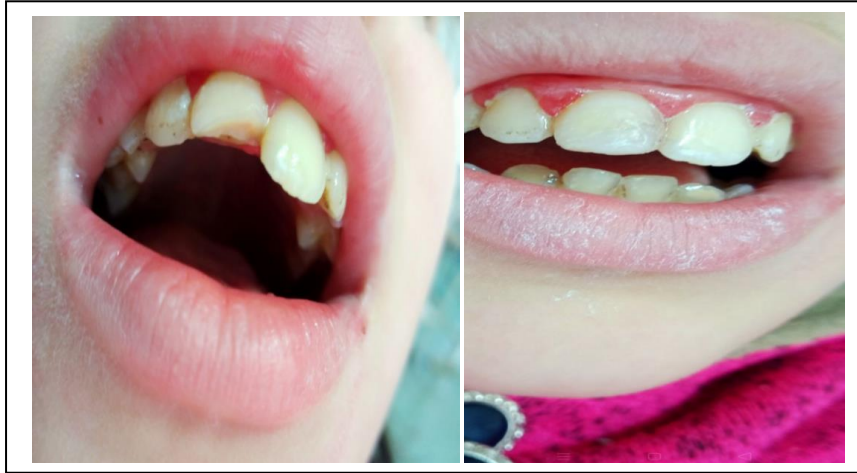### Un cas de traumatisme :

Patiente âgée de 12 ans avec une fracture non pénétrante classe IV de la 11 qui a :

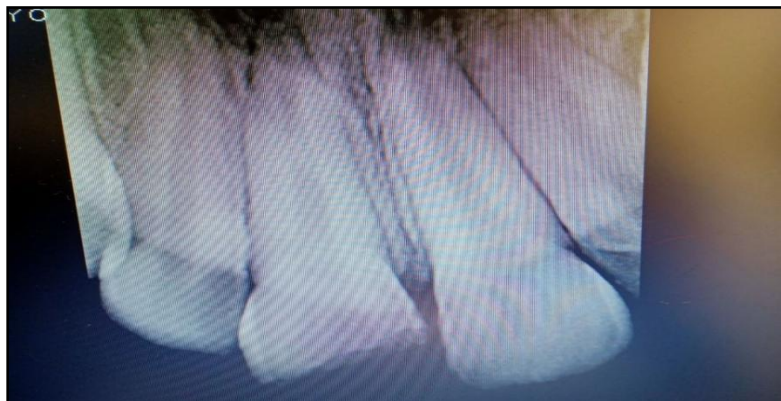- Des douleurs provoquées aux stimuli thermiques (froid)

- Percussion horizontale et apicale négative

Le traitement réalisé est un coiffage pulpaire indirecte avec restauration au composite.



**Figure n°49:** Réalisation d'un coiffage pulpaire indirect.



**Figure n°50:** Radiographie de la dent fracturée avec le RVG.

## 6-2. Le coiffage pulpaire direct :

### 6-2-1. Les indications :

La réalisation d'une thérapeutique de coiffage pulpaire direct va tout d'abord dépendre de l'état pulpaire de la dent concernée. Avant d'envisager une procédure de coiffage pulpaire, il faut s'assurer que la dent soit vivante, asymptomatique ou présentant des symptômes de pulpite réversible. Ainsi, pour mettre en œuvre une thérapeutique ayant pour but de conserver une pulpe vivante, un diagnostic pulpaire

doit être établi tout en tenant compte d'un certain nombre d'exigence techniques comme la pose d'un champ opératoire et la possibilité future de réaliser une reconstitution étanche et pérenne de la dent. (Ducan, 2019)

### **6-2-2. Les contre-indications :**

Le coiffage pulpaire direct est contre indiqué chez les patients ayant une inflammation pulpaire de type irréversible, nécrose pulpaire ou dent requérant un traitement par pulpectomie pour d'autres considérations, un délabrement dentaire conséquent qui entraîne l'impossibilité de conserver la dent , un temps d'exposition pulpaire avec l'environnement buccal supérieur à 24 heures, des douleurs dentaires spontanées et nocives, une mobilité dentaire excessive, un épaississement du ligament parodontal, une preuve radiographique de dégénérescence furcal ou péri- radiculaire ,une hémorragie importante au moment de l'exposition, un exsudat purulent ou séreux au niveau de l'exposition. (ESE J. W., 2019)

### **6-2-3. La mise en œuvre clinique :**

La société européenne d'endodontie a en 2019 proposé un protocole de mise en œuvre du coiffage pulpaire afin de gérer une exposition pulpaire.

Après la réalisation d'une anesthésie locale ou locorégionale, cette procédure doit être réalisée sous digue et en ayant au préalable désinfectée la dent. L'utilisation d'aide optique est largement conseillée afin de s'assurer de l'état pulpaire au moment de l'exposition mais également de s'assurer de l'élimination complète de la dentine infectée. En effet, le curetage carieux doit être complet avant de réaliser l'exposition pulpaire afin de diminuer le risque de dissémination de dentine infectée au sein de la pulpe.

Ce curetage carieux doit être réalisé à l'aide de fraises stériles montées sur turbine sous spray abondant. Une nouvelle fraise stérile doit être utilisée pour réaliser l'effraction pulpaire. (ESE, 2019)

L'hémostase doit ensuite être recherchée afin de pouvoir mettre en place le matériau de coiffage. L'hémostase peut être obtenue en comprimant l'effraction pulpaire à

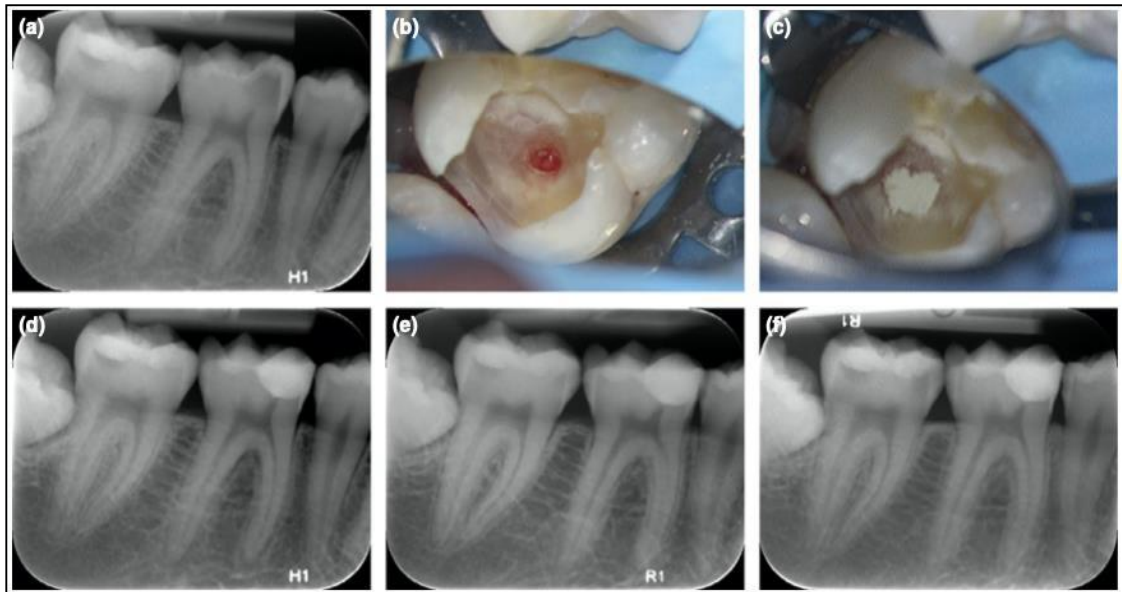
l'aide d'une boulette de coton stérile imbibée d'hypochlorite de sodium (0,5-5 %) ou de Chlorhexidine (0,2-2 %). Cette hémostase doit être obtenue en moins de 5 minutes. Si cela n'est pas le cas, une thérapeutique plus invasive comme une pulpotomie partielle ou complète devra être réalisée afin d'éliminer le tissu pulpaire inflammatoire. **(Beres, 2021)**

Une fois l'hémostase obtenue et la cavité désinfectée, le matériau de coiffage peut être placé directement en contact avec la pulpe.

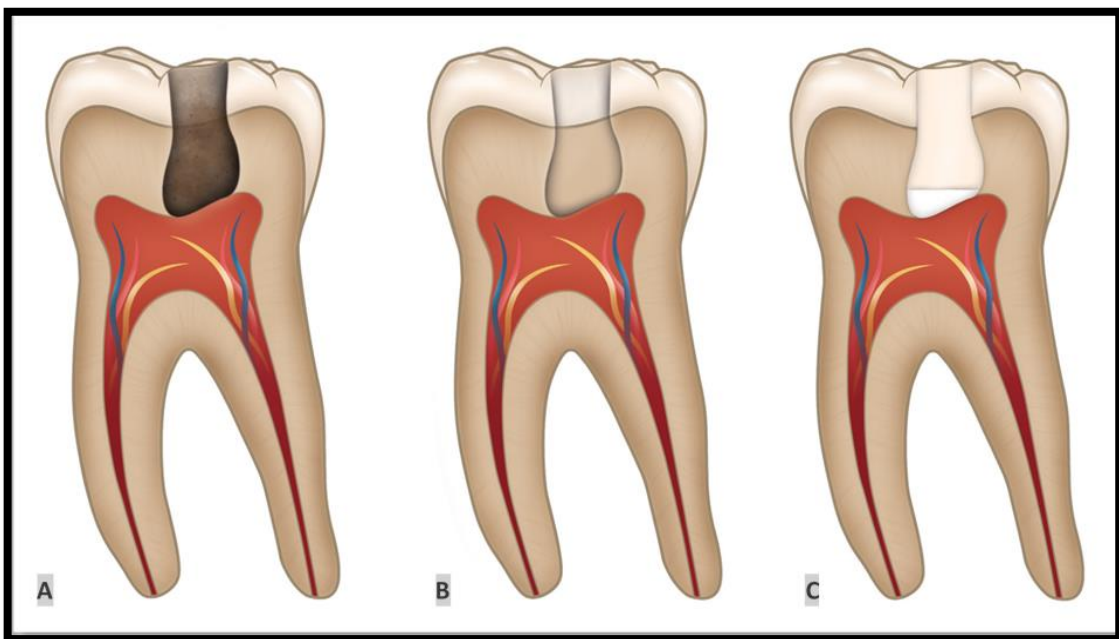
Se pose alors la question de la restauration coronaire. Celle-ci a pour objectif de sceller la cavité dentinaire de manière étanche afin d'éviter toute nouvelle contamination de la pulpe. Sur ce point, les auteurs ne sont pas tous d'accord sur la stratégie à adopter. Pour certains, une restauration étanche adhésive comme le composite doit être mise en place directement le jour du coiffage afin de limiter le risque de réinfection de la pulpe. Cependant pour ces mêmes auteurs, si une restauration indirecte doit être mise en place, un délai de deux ans doit être respecté afin de s'assurer de la réussite du coiffage. **(ESE, 2019)**

Mente a en 2010 mis en évidence que le délai entre le coiffage direct et la mise en place de la restauration définitive qu'elle soit directe (composite) ou indirecte (couronne) avait une influence significative sur le succès du coiffage. Ce délai ne doit pas dépasser 2 jours. **(Beres, 2021).**





**Figure n°51:** Réalisation d'un coiffage pulpaire direct.



**Figure n°52 :** Coiffage pulpaire direct.

A) Lésion carieuse profonde s'étendant à la pulpe, B) Une exposition carieuse de la pulpe après préparation de la cavité, C) ciment tricalcique a base de silicate de calcium directement appliqué en interface de la pulpe et la restauration définitive a été complétée.(Tomson, 2022)

## **6-3. La pulpotomie partielle :**

### **6-3-1. Les indications :**

Initialement, la pulpotomie partielle est pratiquée sur les dents temporaires ou sur les dents permanentes immatures. Cependant comme nous l'avons vu tout au long de ce document, ces nouvelles thérapeutiques peuvent être mises en place sur des dents permanentes matures afin de conserver la vitalité pulpaire. L'indication de la pulpotomie partielle peut être posée en préopératoire si on estime que la proximité entre la lésion carieuse et la chambre pulpaire entraîne une dissémination bactérienne au sein de la pulpe. Dans ce cas, le retrait d'une petite partie de la pulpe coronaire en regard de la lésion carieuse est effectué afin d'éliminer le tissu potentiellement infecté. L'indication peut également être posée en per opératoire si l'hémostase n'est pas obtenue en 5 minutes après l'effraction pulpaire. Dans ce cas, l'inflammation pulpaire est trop importante et nécessite le retrait de la petite partie du tissu pulpaire inflammatoire. La pulpotomie partielle peut également être indiquée si au moment de l'effraction pulpaire, l'excavation carieuse n'est pas complète. En effet, la poursuite de l'excavation carieuse après l'effraction pulpaire pourrait engendrer une dissémination de copeaux de dentine infectée au sein de la pulpe. Dans ce cas, le retrait d'une partie du tissu pulpaire en regard de l'effraction est recommandé afin de s'assurer de l'absence de contamination pulpaire. **(ESE, 2019)**

### **6-3-2. Les contre-indications :**

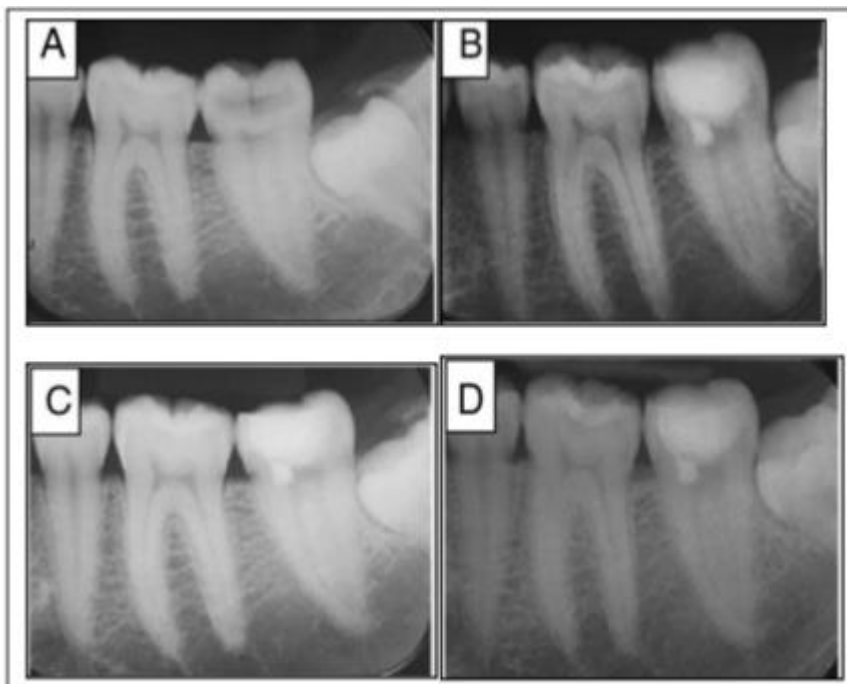
Les contre-indications vis-à-vis de l'état général du patient sont les mêmes pour la pulpotomie partielle que pour le coiffage pulpaire direct. En l'absence de saignement au moment de l'effraction pulpaire, la pulpotomie comme toutes thérapeutiques du maintien de la vitalité pulpaire sont contre indiquées. Un traitement endodontique sera alors mené. Enfin, si une hémostase n'est pas obtenue au bout de deux tentatives de 2 à 3 minutes chacune, le traitement endodontique doit être effectué selon **(Khazali, 2018)**.

Nous pouvons cependant tenter d'obtenir une hémostase après une élimination plus importante de la pulpe camérale en réalisant une pulpotomie complète par exemple.

### **6-3-3. La mise en œuvre clinique :**

Dans leur étude de 2017 comparant les résultats du MTA et de l'hydroxyde de calcium dans le cas de pulpotomie partielle sur dents permanentes matures atteintes de pulpites irréversibles, **(Khazali, 2018)** décrivent le protocole de la pulpotomie partielle.

La réalisation de la pulpotomie partielle nécessite le même pré requis que pour le coiffage direct. À savoir, la réalisation de l'acte sous digue et après décontamination de la dent à l'hypochlorite de sodium. L'excavation carieuse doit ensuite être réalisée à l'aide de fraise stérile montée sur turbine accompagnée d'une irrigation importante. L'effraction pulpaire est réalisée à l'aide d'une nouvelle fraise stérile et une amputation de la pulpe camérale est alors effectuée sur 2 à 3 millimètres de profondeur. Enfin, l'hémostase est recherchée en comprimant une boulette de coton stérile imbibée d'hypochlorite de sodium à 2,5 % pendant 2 à 3 minutes sur le tissu pulpaire. Cette étape peut être prolongée de 2 à 3 minutes supplémentaires si une hémostase n'est pas obtenue directement. Ensuite, le matériau de coiffage peut être mis en place directement au contact de la pulpe sur une épaisseur de 3 millimètres environ. Une restauration provisoire est ensuite placée au-dessus du biomatériau. Cette restauration provisoire est remplacée par une restauration définitive au bout d'une semaine en l'absence de symptômes. **(Khazali, 2018)**.



**Figure n°53 :** Pulpotomie partielle sur 37 atteintes d'une pulpite irréversible.

A : radiographie préopératoire ; B : radiographie postopératoire ;

C : radiographie de contrôle à 1 an ; D : radiographie de contrôle à 28 mois).

## 6-4. La pulpotomie totale :

### 6-4-1. Les indications :

La pulpotomie complète peut être indiquée en première intention face à une pulpite sévère si une hémostase peut être obtenue au niveau des entrées canalaires. L'indication de la pulpotomie complète peut également être posée en per opératoire si, suite à la réalisation d'une pulpotomie partielle, l'hémostase n'est pas obtenue en 5 minutes, alors l'élimination de l'ensemble de la pulpe coronaire est indiquée. (Tomson, 2022)

### 6-4-2. Les contre-indications :

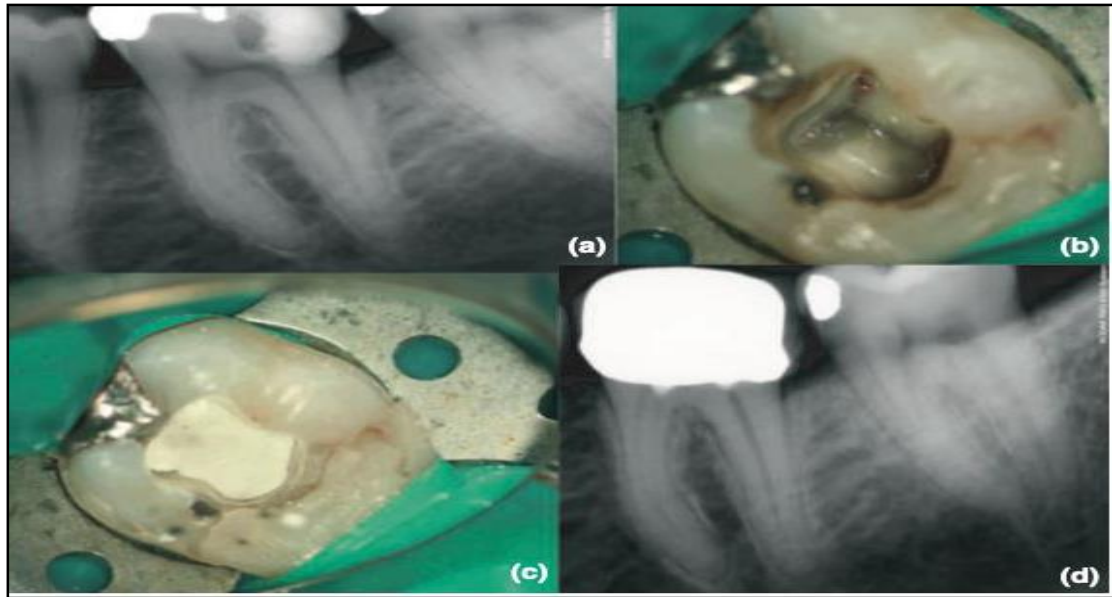
Tout comme les autres thérapeutiques de maintien de la vitalité pulpaire que nous venons de voir, la pulpotomie complète est contre-indiquée chez les patients immunodéprimés ou à haut risque d'endocardite infectieuse. Cet acte est également

contre-indiqué en cas de nécrose pulpaire au moment de l'effraction de la chambre pulpaire. Enfin, si une hémostase n'est pas obtenue en 10 minutes au niveau des entrées canalaires, comme le propose **(Linsuwanont, 2018)** dans son protocole de pulpotomie sur dent permanente ; l'inflammation trop importante de la pulpe en direction apicale nécessite une pulpectomie.

### **6-4-3. La mise en œuvre clinique :**

Dans une étude rétrospective de 2017 évaluant le succès de la pulpotomie complète sur dents permanentes, **(Linsuwanont, 2018)** propose le protocole suivant pour cet acte thérapeutique.

Les conditions d'asepsie sont les mêmes que pour le coiffage direct et la pulpotomie partielle, à savoir la réalisation de l'acte sous digue. L'excavation carieuse est réalisée à l'aide de fraise à carbure de tungstène à vitesse lente sous spray. Après l'exposition pulpaire, la cavité est désinfectée à l'aide d'une solution d'hypochlorite de sodium à 2,5 %. L'élimination de l'ensemble du toit pulpaire est réalisée avec une nouvelle fraise stérile à haute vitesse sous spray également. Une fois le tissu pulpaire coronaire éliminé, l'hémostase est recherchée au niveau des entrées canalaires avec une solution d'hypochlorite de sodium à 2,5 %. Le biomatériau est ensuite mis en place au niveau des entrées canalaires et du plancher pulpaire sur une épaisseur de 2 millimètres puis recouvert d'une restauration provisoire. Cette restauration est remplacée par une restauration définitive dans un délai d'un mois. Ce changement s'effectue également sous digue afin d'éviter toute contamination. Une revue systématique de littérature publiée par **Zanini et coll. en 2019** récapitule les procédures et matériaux utilisés dans le cas de pulpotomie sur dents permanentes matures dont voici le tableau récapitulatif. **(Linsuwanont, 2018)**



**Figure n°54 : Pulpotomie complète sur 36.**

(22 a : radiographie préopératoire ; 22 b : élimination de la pulpe camérale et hémostase obtenue au niveau des entrées canalaires ; 22 c : mise en place du matériau de coiffage, ici MTA, sur les entrées canalaires et sur le plancher pulpaire sur une épaisseur de 2mm ; 22 d : radiographie de contrôle à 2 ans avec mise en place de la restauration définitive, ici une couronne)

## **6-5. Les critères de succès thérapeutiques :**

### **6-5-1. Le suivi clinique et radiologique :**

Il se pose également la question du suivi après ces thérapeutiques pulpaires. La faible différence de succès au fur et à mesure des périodes étudiées (6 mois, 1 an, 2 ans) dans les méta-analyses précédemment citées peuvent nous laisser croire qu'un contrôle à 6 mois permettrait d'envisager un succès à plus long terme. Cette analyse est également supportée par la Société Européenne d'Endodontie qui préconise une surveillance à 6 mois avec entretien clinique et un examen radiologique à 1 an. Cependant, un suivi sur le long terme est nécessaire tout comme les dents recevant une pulpectomie, afin de s'assurer de l'absence d'apparition de symptômes ou de signes cliniques qui marqueraient l'échec de la thérapeutique. (ESE, 2019).

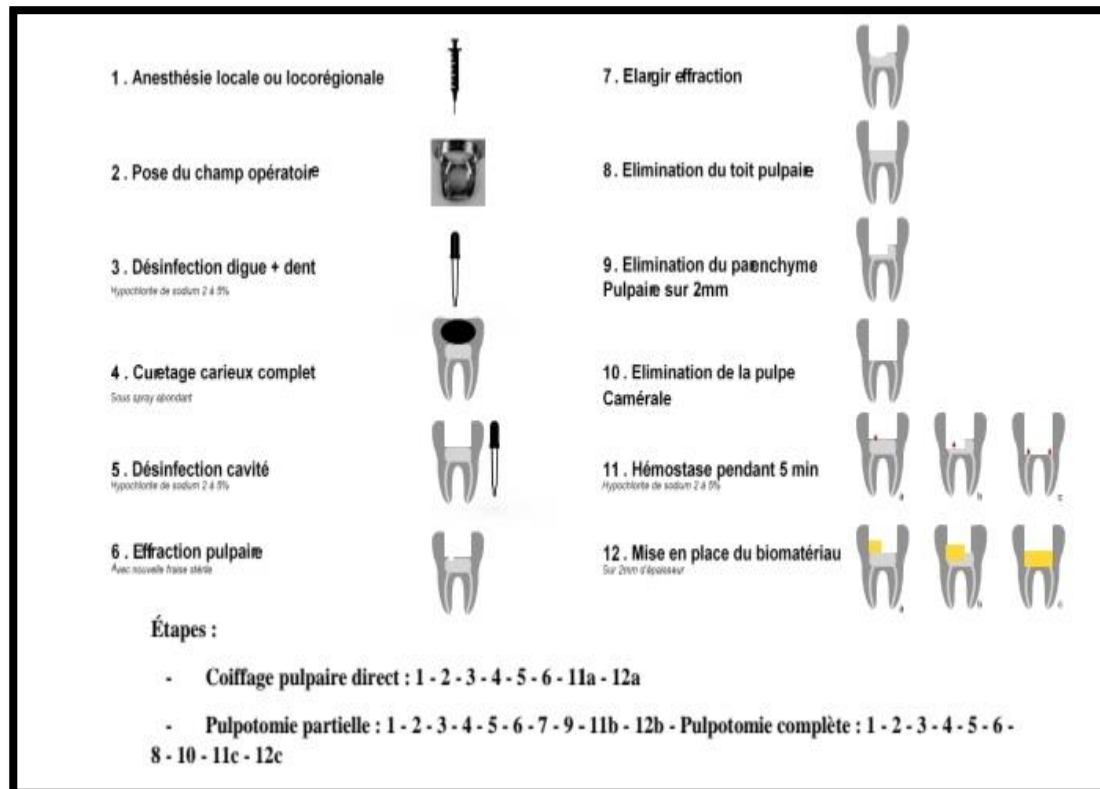


Figure n°55: Fiche thérapeutiques pulpaires. (ESE, 2019)

## 7. Les facteurs influençant le taux de succès des thérapeutiques :

Comme nous l'avons abordé déjà sur le développement des connaissances concernant la compréhension de la biologie du complexe dentino-pulpaire et le développement de nouveaux biomatériaux de coiffage pulpaire ont permis de rendre les thérapeutiques de préservation pulpaire plus prévisibles. Cependant la littérature scientifique ne dispose que de peu d'études cliniques randomisées à haut niveau de preuve permettant de mettre en avant telle ou telle procédure ou tel ou tel matériau.

Afin de déterminer les paramètres importants impactant les taux de succès et d'échec, nous avons réalisé une recherche dans la littérature et du fait de nos connaissances préalables sur le sujet et après les recherches menées pour la réalisation de cette thèse

nous avons pu mettre en évidence plusieurs paramètres qui nous paraissent importants :

- L'influence du biomatériau ;
- L'influence de la technique ;
- L'influence du statut de santé pulpaire ;
- L'influence de l'âge pulpaire ;
- L'influence des conditions d'asepsie.

Et nous avons aussi réalisé nos recherches sur la préservation pulpaire dans les cas de traumatismes, afin de déterminer ici aussi, la démarche la plus adéquate à suivre.

### **7-1. Le taux de succès selon le biomatériau utilisé :**

L'influence du biomatériau utilisé est le paramètre ayant fait l'objet de plus d'études cliniques.

Le but de ces études étant de comparer les taux de succès des différents biomatériaux disponibles actuellement. En effet, le biomatériau étant au contact direct de la pulpe, il joue un rôle crucial dans le processus de guérison et donc sur les taux de succès.

**(Cushley S, 2021)**

A l'origine, l'hydroxyde de calcium était le plus fréquemment utilisé, puis ces inconvénients ont conduit à l'élaboration de nouveaux matériaux, dérivés du ciment de Portland, comme le MTA. Le MTA a pendant longtemps été reconnu comme la référence en matière de coiffage pulpaire dans la littérature, notamment grâce à ses avantages par rapport à l'hydroxyde de calcium. Mais depuis quelques années des alternatives à son utilisation sont apparues. Ce sont les matériaux de la famille des ciments tricalciques de synthèse, apportant ainsi une réponse à certains des inconvénients inhérents au MTA.

Pour mener notre recherche nous avons utilisé la base de données Pub Med, qui regroupe le plus grand nombre d'études portant sur la préservation pulpaire et on a pu mettre en évidence une méta-analyse pertinente pour notre recherche : Etude de



S.Cushley : “Efficacy of direct pulp capping for management of carious exposed pulp in permanent teeth : a systematic review and meta- analysis” : (Cushley S, 2021)

Cette étude est une méta-analyse qui compare les différents biomatériaux utilisés pour les coiffages pulpaire. Elle compare l'hydroxyde de calcium, le MTA et la Biodentine.

14 études ont été incluses après sélection, parmi elles 5 sont des études randomisées, présentant un fort taux de preuve scientifique, 5 sont des études non randomisées et 4 sont des études rétrospectives.

Les auteurs mentionnent la faible qualité de certaines études, même après sélection, la littérature étant assez pauvre en études à hautes preuves scientifiques sur le sujet. Cependant, toutes les études incluses partagent les mêmes critères de succès, qui sont à la fois cliniques (vitalité pulpaire) et radiologiques (pas d'apparition d'image radio claire au niveau de la région apicale).

Les résultats compilés obtenus sont les suivants :

**Tableau 06:** Récapitulatif des taux de succès à 6mois, 1an, 2 à 3ans et 4 à 5 ans d'après S.Cushley.

(A) 6 Months Success	Ca(OH) <sub>2</sub>		MTA		Biodentine	
	Total	Success	Total	Success	Total	Success
Farsi <i>et al.</i> 2006	---	--	8	8 (100%)	--	--
Kundzina <i>et al.</i> 2017	37	30 (82%)	33	31 (95%)	---	---
Parinyaprom <i>et al.</i> 2018	---	---	19	19 (100%)	17	16 (94%)
Awawdeh <i>et al.</i> 2018	---	---	6	6 (100%)	11	11 (100%)
Suhag <i>et al.</i> 2019	32	21 (66%)	32	25 (78%)	---	---
<b>Total</b>	<b>69</b>	<b>51 (74%)</b>	<b>98</b>	<b>89 (91%)</b>	<b>28</b>	<b>27 (96.4%)</b>

(B) 1 year Success	Ca(OH) <sub>2</sub>		MTA		Biodentine	
	Total	Success	Total	Success	Total	Success
Farsi <i>et al.</i> 2006	---	---	8	6 (75%)	---	---
Cho <i>et al.</i> 2013	105	78 (74%)	70	63 (90%)	---	---
Kusumvalli <i>et al.</i> 2019	---	---	---	---	7	6 (86%)
Linu <i>et al.</i> 2017	---	---	15	11 (73%)	15	12 (80%)
Kundzina <i>et al.</i> 2017	37	26 (70%)	33	28 (90%)	---	---
Parinyaprom <i>et al.</i> 2018	---	---	19	18 (95%)	17	15 (88%)
Bjørndal <i>et al.</i> 2010	27	7(26%)	---	---	---	---
Awawdeh <i>et al.</i> 2018	---	---	6	6 (100%)	11	10 (91%)
Suhag <i>et al.</i> 2019	32	20 (63%)	32	25 (78%)	---	---
<b>Total</b>	<b>201</b>	<b>131 (65%)</b>	<b>183</b>	<b>157 (86%)</b>	<b>50</b>	<b>43 (86%)</b>

(C) 2-3 Years Success	Ca(OH) <sub>2</sub>		MTA		Biodentine	
	Total	Success	Total	Success	Total	Success
Barthel <i>et al.</i> 2000	54	20 (37%)	---	---	---	---
Bogen <i>et al.</i> 2008	---	---	53	49 (93%)	---	---
Cho <i>et al.</i> 2013	105	56 (53%)	70	47 (67%)	---	---
Farsi <i>et al.</i> 2006	---	---	8	6 (75%)	---	---
Mente <i>et al.</i> 2010	47	29 (62%)	59	47(80%)	---	---
Çalışkan and Güneri, 2017	67	60 (89.5%)	85	79 (93)	---	---
Kundzina <i>et al.</i> 2017	37	19 (52%)	33	28 (85%)	---	---
Awawdeh <i>et al.</i> 2018	---	---	6	6 (100%)	11	9 (82%)
Parinyaprom <i>et al.</i> 2018	---	---	19	17 (85%)	17	15 (88%)
<b>Total</b>	<b>310</b>	<b>184 (59%)</b>	<b>333</b>	<b>279 (84%)</b>	<b>28</b>	<b>2( 86%)</b>

(D) 4-5 Years Success	Ca(OH) <sub>2</sub>		MTA		Biodentine	
	Total	Success	Total	Success	Total	Success
Barthel <i>et al.</i> 2000	54	20 (37%)	---	---	----	----
Mente <i>et al.</i> 2014	49	28(57%)	127	101 (80%)	----	----
Çalışkan and Güneri, 2017	75	52(69.3%)	97	76(78.3%)	----	----
<b>Total</b>	<b>178</b>	<b>100 (56.1%)</b>	<b>218</b>	<b>177 (81%)</b>	----	----

**Tableau 07:** Synthèse des taux de succès des différents biomatériaux utilisés pour les coiffages pulpaire d'après (S.Cushley 2021).

	CAOH	MTA	BIODENTINE
6 mois	74%	91%	96,4%
1 an	65 %	86%	86%
2-3Ans	59 %	84%	86%
4-5Ans	56,1%	81%	Absence des données

Après analyse de ces résultats, les auteurs de l'étude concluent en l'absence de différence significative entre les différents matériaux au bout de 6 mois. Après un an et pour toutes les autres périodes, le MTA et la Biodentine présentent une différence significative de taux de succès avec l'hydroxyde de calcium, mais pas entre eux.

Les échecs avec l'hydroxyde de calcium augmentent au cours du temps, alors que pour le MTA et la Biodentine ils sont relativement stables après un an, la majorité de ces échecs survenant durant la première année. Le MTA et la Biodentine paraissent donc plus indiqués que l'hydroxyde de calcium pour les coiffages pulpaire. (Cushley S, 2021).

## **7-2. Le taux de succès selon le traitement pulpaire réalisé :**

Historiquement le traitement radiculaire est recommandé en première intention lorsqu'il y a une effraction pulpaire, la majorité des praticiens ne se posaient alors pas la question de la préservation de la vitalité pulpaire. Mais depuis que les connaissances concernant la biologie et les mécanismes du complexe pulpo-dentinaire ont progressé, des approches nouvelles, que nous avons détaillées dans la partie précédente, sont apparues.

L'intérêt et les avantages de garder une pulpe vivante étant d'ailleurs nombreux, des études se sont intéressées à ces différentes techniques. Les études de V.Mann et de D Ricucci datant respectivement de 2007 et de 2011 et s'intéressant à l'efficacité de la

pulpectomie et des traitements endodontiques concluent des taux de succès respectifs de 86 et 90,6 % (Ng YL, 2007) (Ricucci D, 2011).

**Tableau 08 :** Taux de succès des traitements radicaire en fonction de différents paramètres d'après (D.Ricucci).

**Table VIII.** Percentages and sample size [% (n)] of success versus failure for root canals as a function of each predictor variable, from their respective simple logistic regressions

	Success*	Failure*	Total <sup>f</sup>	P value
Overall	90.6% (1,236)	9.4% (128)	100.0% (1,364)	<.001
Gender				.45
Male	91.3% (515)	8.7% (49)	41.3% (564)	
Female	90.1% (921)	9.9% (79)	58.7% (800)	
Age (y)				.013
<10	85.7% (6)	14.3% (1)	0.5% (7)	
11-20	89.5% (280)	10.5% (33)	22.9% (313)	
21-30	89.9% (346)	10.1% (39)	28.2% (385)	
31-40	87.7% (271)	12.3% (38)	22.7% (309)	
41-50	95.0% (191)	5.0% (10)	14.7% (201)	
51-60	94.8% (92)	5.2% (5)	7.1% (97)	
61-70	96.0% (48)	4.0% (2)	3.7% (50)	
>70	100.0% (2)	0.0% (0)	0.1% (2)	

Au contraire, les études datant du début des années 2010 portant sur la préservation pulpaire rapportaient quant à elles des taux de succès bien inférieurs.

Pour Barthel et al, on obtient 37% de succès à 5 ans et seulement 13 % à 10 ans.(Barthel CR, 2000)

**Tableau 09:** Taux de succès et d'échec à 5 et 10ans, d'après (Barthel CR, 2000).

Group	Cases	%
5-yr		
Success	20	37.0
Failure	24	44.5
Questionable	10	18.5
10-yr		
Success	9	13.0
Failure	55	79.7
Questionable	5	7.3

Pour (Bjorndal L, 2010), on obtient 31,8% pour le coiffage pulpaire direct et 34,5% pour la pulpotomie partielle.

**Tableau 10 :** Taux de succès selon le traitement pulpaire réalisé d'après (Bjorndal L, 2010).

<i>Primary outcome analysis of the pulp capping trial at 1 yr of follow-up</i>				
Randomized (n = analyzed teeth)	Direct pulp capping (n = 22)	Partial pulpotomy (n = 29)	Difference between proportions (95% CI)	P-value
Success				
Pulp vitality without apical radiolucency n (%)	7 (31.8)	10 (34.5)	-2.7 (-26.6; 22.7)	0.923
Failures				
No pulp vitality and apical radiolucency n (%)	1 (4.5)	2 (6.9)	-2.4 (-17.9; 15.5)	0.810
Unbearable pain* n (%)	14 (63.6)	15 (51.7)	11.9 (-14.8; 35.9)	0.573
No haemostasis* n (%)	0 (0)	2 (6.9)	-6.9 (-22.0; 8.8)	0.597

Ces résultats, bien loin de ceux rapportés pour la pulpectomie, conduisirent à donner un caractère peu prédictible aux coiffages pulpaire.

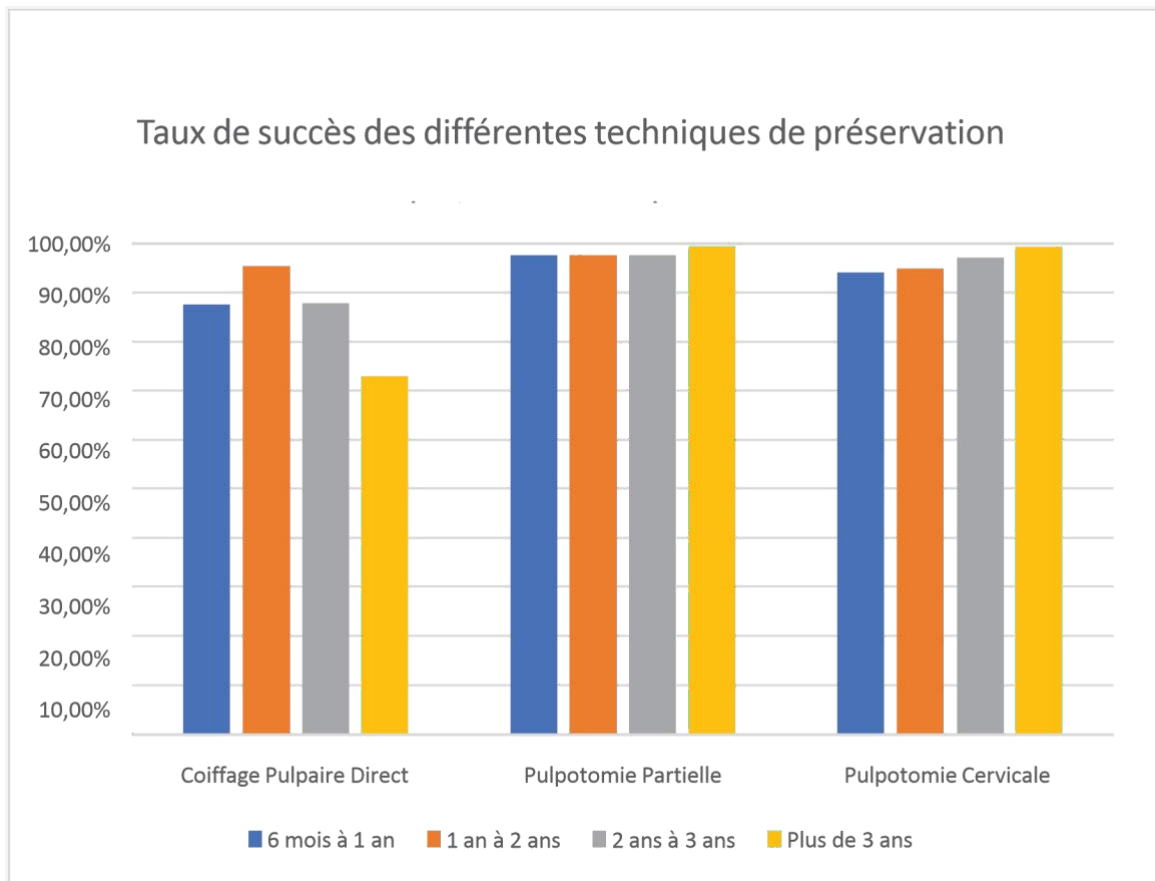
Restreignant ainsi leur indication aux dents avec apex ouvert. L'Association Américaine d'Endodontie recommandait d'ailleurs le coiffage pulpaire direct uniquement dans les cas d'expositions pulpaire iatrogènes. (**Glossary of Endodontic Terms, 2020**)

Mais, plus récemment, de nouvelles études ont permis d'apporter des résultats plus optimistes, en adéquation avec certaines études publiées bien avant les années 2000 remettant ainsi au gout du jour les techniques de préservation tissulaire.

La revue systématique conduite par (Aguilar P, 2011) et datant de 2012 a mis en évidence les données suivantes :

**Tableau 11:** Taux de succès des différentes techniques de préservation pulpaire au cours du temps.

Coiffage pulpaire Direct	87,5%	95,4%	87,7%	72,9%
Pulpotomie partielle	97,6%	97,5%	97,6%	99,4%
Pulpotomie cervicale	94%	94,9%	96,9%	99,3%



**Figure n°56 :** Taux de succès des différentes techniques de préservation pulpaire au cours du temps d'après Aguilar.

Les taux de succès pour les pulpotomies partielles et totales sont plus importants que ceux pour le coiffage pulpaire direct. Ces techniques semblent plus prédictibles, surtout quand on compare à 3 ans. Ceci peut s'expliquer par le fait que dans un contexte de pulpe enflammée, le fait de retirer la partie la plus inflammatoire favoriserait une meilleure cicatrisation survie rapporté à 9 ans est de 98%.

Cependant il est à noter que l'indication était précise et ne portait que sur des dents diagnostiquées en pulpite réversible, ce qui peut expliquer le taux de succès supérieur à ceux généralement retrouvés dans la littérature.(Aguilar P, 2011)

### **7-3. Le taux de succès selon statut de santé pulpaire :**

L'état de santé pulpaire est un facteur important dans le taux de succès des

thérapeutiques de préservation pulpaire.

Bien qu'il ait été démontré qu'il n'existe pas forcément de corrélation entre le statut clinique et histologique de la pulpe, la pulpite irréversible était généralement tout de suite traitée par pulpectomie, ceci étant notamment recommandé par L'Association Américaine d'Endodontie. Les récentes avancées sur la connaissance de la biologie pulpaire ont permis de mettre en évidence un certain nombre de point remettant en cause ces directives.

En effet, il a été observé par **(Ricucci D L. S., 2014)**, que bien souvent, seuls les 2 mm les plus coronaires sont dans un état inflammatoire très important, le reste de la pulpe ne présentant pas de symptômes.

Il est aussi mentionné dans ce même article qu'une dent sur six diagnostiquée en pulpite irréversible serait en réalité en pulpite réversible et pourrait donc conserver sa vitalité pulpaire. Cela laisse supposer deux choses:

- D'une part les dents étant en pulpite réversible sur le plan histologique et dont la symptomatologie clinique laisse penser qu'elles sont en pulpite irréversible font l'objet d'un traitement radiculaire alors que la préservation de la vitalité pulpaire pourrait être envisagée.
- D'autre part, les dents présentant un tableau clinique de pulpite irréversible et ayant seulement leur partie coronaire en pulpite irréversible d'un point de vue histologique pourrait être traitée par pulpotomie partielle ou camérale.

En parlant de ces constats, une récente revue de littérature datant de 2020 et publiée dans le journal Australien d'endodontie a regroupé les résultats des différentes études traitant des dents en pulpite irréversible. **(LinLM, 2020)**

On constate que les taux de succès sont comparables à ceux obtenus dans les différentes autres revues de littérature et méta-analyse traitant des dents en pulpite réversible. Comme le suggère les auteurs de cette revue, les indications de préservation pulpaire pourraient être élargies et la classification des pulpites devrait être corrigée afin de mieux orienter notre thérapeutique en fonction du diagnostic. Une nouvelle classification a d'ailleurs déjà été proposée par **(Wolters WJ, 2017)**

**Tableau 12:** Résultats des études incluses dans le méta analyse de Ricucci (LinLM, 2022).

**Table 1** Studies undertaking a pulpotomy on mature teeth

Study	Age (years)	Teeth	Aetiology	Material	Follow-up	Success (%)
Santini (74)	9–62	20	CE	CH (Calnex) <sup>†</sup>	5 years	65
Caliskan (75)	10–22	21	IP	CH	1–4 years	91.6
Caliskan (76)	10–24	26	IP	CH	16–72 months	92.3
Da Rosa (77)	14–70	26	CE	CH	14–88 months	65
Asgary & Ehsani (78)	14–62	12	CE & IP	NEC	15.8 months	100
Asgary (79)	9–65	205	CE & IP	CEM	1 year	97.6
Barnkgkei (60)	27–54	11	CE & RP	MTA	24–42 months	100
Alqaderi (10)	10–15	29	CE	MTA	25 ± 14 months	90
Asgary (80)	9–65	205	CE & IP	CEM	5 years	78.1
Asgary (81)	9–40	34	CE & IP	CEM & MTA	2–5 years	>98
Taha (63)	11–51	44	CE & IP	MTA	3 years	92.7
Galani (82)	15–36	18	CE	MTA	1.5 years	84.6
Taha (83)	9–17	20	CE & IP	Biodentine	1 year	95
Taha (84)	19–69	63	CE & IP	Biodentine	1 year	100 Clinical 98.4 Radio
Asgary (64)		69	CEM	71% RP29% IP	1 year	93.5

CE, carious exposure; CEM, calcium enriched material; IP, irreversible pulpitis; MTA, mineral trioxide aggregate; NEC, new endodontic cement; RP, reversible pulpitis.  
<sup>†</sup>CH (Dycal; Dentsply Caulk, Milford, DE, USA).

## 7-4. Le taux de succès selon l'âge pulpaire :

L'âge du patient est aussi un facteur qui peut influencer sur le taux de succès des coiffages pulpaire. Cependant, même si on peut penser au premier abord que l'âge est un facteur défavorable de succès, différentes études ont rapportées des éléments contradictoires.

Cette divergence de résultats est mentionnée dans le rapport de l'HAS de 2019, qui a pour but de rassembler l'ensemble des données de la littérature en vue de la prise en charge de l'acte de coiffage pulpaire par la sécurité sociale. (**Frédéric N. Haute Autorité de santé.2019**)

Dammaschke montre une différence dans les taux de succès en fonction de l'âge, plus l'âge augmente plus les taux de succès diminuent. (**Dammaschke, 2010**)

Cependant d'autres études ne montrent pas de différences significatives, c'est le cas pour Willershausen et al. Même s'il est à noter que les plus hauts taux d'échecs sont tout de même retrouvés dans les groupes de patients les plus âgés.

Pour Lipski, l'âge agit généralement de façon négative sur de coiffage pulpaire. Sur 86dents incluent dans l'étude, suivie durant 1 an et demi, le taux de succès pour les



patients de moins de 40 ans et de 90,9 % contre 73,8 % pour les patients de plus de 40ans. **(Lipski M, juin 2018)**

Peut-être faudrait-il affiner le paramètre « âge du patient » par l'âge pulpaire, le succès passe par la cicatrisation et la capacité de la pulpe à induire une barrière minéralisée pour se protéger. On peut donc penser qu'une pulpe ayant déjà souffert par le passé réagira moins bien qu'une pulpe relativement épargnée. Ce qui pourrait amener à des échecs sur une pulpe jeune ayant déjà subie de nombreux traumatismes et à des succès pour des pulpes plus âgées mais ayant été moins traumatisées.

Cependant, dans le cas d'une dent permanente immature, la préservation pulpaire doit être prioritaire, ceci est notamment recommandé par l'AAE (Association Américaine d'Endodontie). L'intérêt est majeur afin de lui permettre de continuer son édification radiculaire, les parois radiculaires étant encore très fine et augmentant la difficulté et le risque d'échec d'un traitement endodontique. **(Lipski M, juin 2018)**

### **7-5. Le taux de succès selon les conditions d'asepsie et de désinfection :**

Le rapport de 2019 de l'HAS ne mentionne pas de différence significative entre les cas avec utilisation d'un champ opératoire et les cas sans pour les dents temporaires. Pour les dents permanentes, il n'existe pas encore d'études, mais le bon sens prime, tout le but de ces thérapeutiques est de minimiser la charge bactérienne au niveau de la plaie pulpaire, il semble évident que l'utilisation d'un champ opératoire soit nécessaire. En ce qui concerne les solutions d'irrigation dont nous disposons pour désinfecter la plaie pulpaire, différentes études les ont comparées, mais aucune supériorité n'a pu être mise en évidence. On peut donc considérer que l'hypochlorite de sodium (0,5 à 5%), la Chlorhexidine (0,2 à 2%) ou le sérum physiologique sont des options envisageables pour la désinfection de la plaie pulpaire. Ce sont ces trois alternatives qui sont recommandées par l'ESE (**European Society of Endodontology**) **(DuncanHF, juillet 2019)**.

## **7-6. Le taux de succès et paramètres importants à prendre en compte dans le cas d'un traumatisme dentaire :**

Très peu d'études existent dans la littérature et ne concernant uniquement les cas de traumatismes.

D'ailleurs, des chercheurs ont tenté de réaliser une revue systématique de littérature concernant uniquement les cas de traumatismes. Leur conclusion indique notamment la faiblesse de preuve scientifique des 14 études incluses dans cette revue. Toutefois il est mentionné certains paramètres qui pourraient exercer une influence sur les chances de succès.

- **La taille de l'exposition pulpaire :**

Deux anciennes études datant de 1978 et de 1993 ont étudié l'impact de la taille de la lésion sur le pronostic. Les deux études ont conclu que la taille de la lésion n'affectait pas le pronostic de succès, du moment que la pulpe restante était vitale. **(Cvek, 1978) (Fuks AB, 1993)**

- **L'intervalle de temps entre le trauma et la consultation :**

Il a été mis en lumière un impact entre le moment de la consultation et le moment du trauma.

Selon Cvek, une différence est observable entre les dents traitées dans les 72h suivant le trauma et les dents traitées après un plus long moment. Selon Gelbier et Winter seulement 12% des dents traitées dans les 24h perdaient leur vitalité, contre 32% après 24h. Le risque d'échec étant donc trois fois plus important après 24h. Il existe un consensus entre l'augmentation du temps d'exposition pulpaire et l'augmentation du risque d'échec après le coiffage. **(Cvek, 1978) (Gelbier MJ, 1988)**

- **Les stades de développement radiculaire :**

Étant donné la prévalence plus importante des traumatismes sur les dents permanentes immatures, il a été étudié un possible impact sur le taux de succès. Il a été montré que l'élimination complète de la pulpe était le facteur le plus important dans la réussite du traitement, plus que le stade d'édification radiculaire. (Aguilar P, 2011)

## **8. Les nouvelles approches thérapeutiques de préservation de la vitalité pulpaire :**

Les nouvelles techniques se dirigent vers les traitements non invasifs ou mini-invasifs (MI) pour les lésions carieuses chez l'enfant et l'adulte, ces techniques sont : le traitement réparateur atraumatique (TAR), la technique de Stepwise (SW) et l'excavation sélective de la dentine molle en un temps (aussi appelé curetage partiel des caries).

### **8-1. Le traitement réparateur atraumatique (TAR) :**

Le traitement réparateur atraumatique (TAR) est la technique de traitement mini-invasifs (MI) visant à arrêter la progression des caries de lésions cavitaires étendues par l'élimination partielle des tissus impliqués avec des instruments à main et leur restauration ultérieure avec un matériau d'une viscosité élevée (un verre ionomère). (Rodrigo A. Giacaman, 2018).

Plusieurs études avec TAR suggèrent que cette thérapie a un taux de réussite comparable à celui de la technique traditionnelle d'élimination complète et de la restauration subséquente avec de la résine composite ou de l'amalgame, Une méta-analyse sur la survie des restaurations TAR a révélé des taux de survie sur une surface

et sur plusieurs surfaces des dents primaires pendant plus de 2 ans de 93 % et 62 %, respectivement (**SchwendickeF,2018**). Chez les dents permanentes, les restaurations TAR sur une surface ont montré une survie à 3 et 5 ans de 85 % et 80%, respectivement. De même, une autre revue systématique a montré une survie des restaurations TAR sur une surface de 95 % et 86 % à 1 an et 3 ans, respectivement, et de 72 % à 6 ans après la mise en place (**MichèleMuller-Bolla, 2020**). Les preuves disponibles suggèrent que la TAR est un traitement MI scientifiquement soutenu. Étant donné que cette technique permet un traitement non clinique à faible coût, elle peut améliorer l'accès aux soins pour la communauté, en particulier dans les pays en développement fait important, les restaurations TAR sur de multiples surfaces semblent moins efficaces et nécessiteraient des restaurations plus complexes pour assurer une plus grande longévité. (**Elodie Terrer, 2020**).

### **8-2. la technique de curetage sélective en deux temps (Stepwise) :**

La technique SW, c'est une approche moins invasive pour l'exérèse des tissus carieux sans atteindre la proximité de la pulpe et qui implique le curetage des lésions en 2étapes (**SchwendickeF, 2018**). La technique de curetage par étapes consiste en une première étape impliquant l'exérèse partielle des tissus carieux, laissant des tissus carieux mous sur le plancher de la cavité pulpaire d'une lésion carieuse profonde, dans une dent vivante. Les dents sont restaurées temporairement pour une période allant jusqu'à 12 mois. Un retour est alors nécessaire pour enlever le tissu carieux pour raffermir la dentine, suivie d'une restauration définitive permanente. Pendant le scellement temporaire, la dentine carieuse molle, qui a été laissée intentionnellement, devient plus dure et plus sèche, deux caractéristiques des lésions inactives, présentant un faible niveau d'infection bactérienne (**Michèle Muller Bolla, 2020**). L'objectif de cette procédure est de faciliter la réaction physiologique du complexe pulpe-dentine, y compris la sclérose dentinaire et la formation de dentine tertiaire. Ainsi, un processus en 2 étapes assure la protection de la pâte en minimisant le risque d'exposition.

Plusieurs études ont indiqué que SW est une procédure très réussie. Une méta-analyse récente a révélé une réduction de 56 % de l'incidence de l'exposition à la pulpe dans les

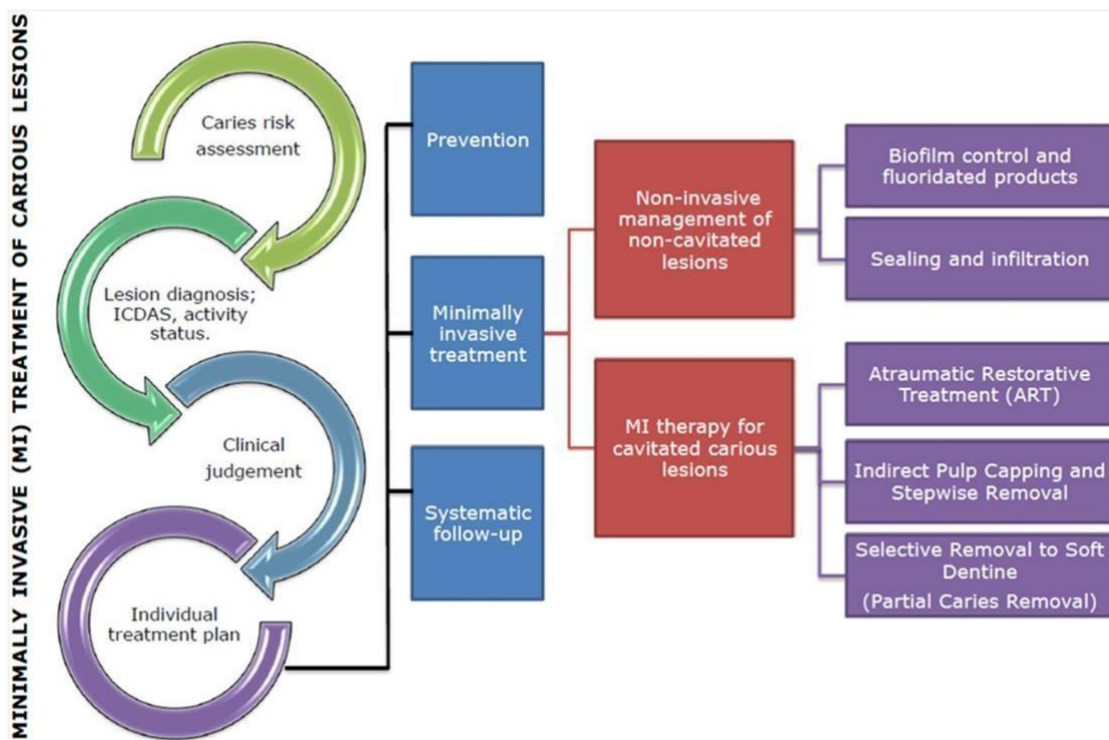excavations SW par rapport à l'exérèse complète des caries (**Rodrigo A. Giacaman, 2018**). Les principaux problèmes de la technique SW sont : le risque d'exposition à la pulpe, l'échec de la restauration temporaire, et l'augmentation des coûts résultant des 2 séances qui sont nécessaires pour terminer le traitement. En outre, il a été observé que l'une des causes de l'échec est que certains patients ne reviennent pas pour la restauration finale en raison de l'absence de symptômes. (**Elodie Terrer, 2020**)

### **8-3. La technique de curetage sélective en un temps :**

Afin d'améliorer l'efficacité de la techniques SW, il a été proposé d'enlever sélectivement le tissu carieux à la dentine molle dans les lésions de cavité profonde pour les dents vivantes. Un document de consensus publié récemment (**SchwendickeF, 2018**) a qualifié cette procédure d'enlèvement sélectif de la dentine molle, anciennement connue sous le nom d'enlèvement partiel des caries. Dans cette stratégie, la restauration finale devrait être effectuée au cours de la même séance, on complétant la procédure en un seul rendez-vous. Une étude qui a suivi une cohorte de patients traités par ablation sélective de la dentine molle a montré que 12 des 13 dents présentant des lésions sont restées les mêmes pendant 10 ans. De même, une autre étude (**Rodrigo A. Giacaman, 2018**) a vérifié l'arrêt des lésions traitées par l'enlèvement sélectif de dentine molle par suivi radiographique avec des techniques d'imagerie par soustraction. Récemment, une étude clinique multicentrique a évalué l'efficacité de l'enlèvement sélectif à la dentine molle et la restauration en une seule session par rapport au SW pour le traitement des lésions de caries profondes. Les résultats ont montré un taux de succès de 91% avec l'enlèvement sélectif à la dentine molle avec 69 % pour la technique SW. Les preuves accumulées des essais cliniques confirment qu'il s'agit d'une approche mini invasives appropriée et utile pour traiter les lésions à proximité immédiate de la pulpe en réduisant le risque d'exposition et les symptômes postopératoires. De plus, cette technique a un coût économique moins élevé et un risque à long terme moindre de complications de la pulpe. (**Michèle Muller Bolla, 2020**)

Les preuves à l'appui de ces procédures de MI sont encore limitées. Par conséquent,

d'autres recherches sont nécessaires avant de pouvoir tirer des conclusions plus définitives. En fait, une méta-analyse publiée récemment (**Elodie Terrer, 2020**) indique que les données probantes demeurent insuffisantes pour déterminer quelle technique est la plus efficace pour la prise en charge des lésions profondes de la dentine et souligne la nécessité de mener plus d'études pour produire des données probantes. On conclue que les techniques mini-invasives pour le traitement des lésions carieuses examinées ici offrent une alternative intéressante pour améliorer la couverture des soins dentaires au niveau individuel et communautaire. Il est important de noter qu'avant de prendre des décisions sur les thérapies pour les lésions, les cliniciens doivent évaluer le risque carieux et aussi évaluer les lésions et les mesures préventives qui doivent toujours être envisagées et mises en œuvre pour contrôler l'apparition de nouvelles lésions sur les tissus non affectés.



**Figure n°57** : Les approches mini-invasives pour le traitement des lésions carieuses.

## **9. Les critères décisionnels guidant l'orientation pulpaire :**

La thérapie de préservation pulpaire est basée sur la capacité de la pulpe dentaire à cicatriser et à former une barrière minéralisée, visant à rétablir son étanchéité vis-à-vis du monde extérieur. Pour cela, la santé pulpaire doit être diagnostiquée le plus rigoureusement possible, et même le diagnostic clinique ne correspond pas forcément au diagnostic histologique, il permet tout de même une sélection, qui sera confirmée ou modifiée en per opératoire. Cependant, la santé de la pulpe n'est pas le seul facteur à considérer avant de choisir l'une de ces options de traitement. Il existe de nombreux autres facteurs qui se répartissent en 3 groupes différents.

### **9-1. Les critères liés au patient :**

#### **9-1-1. L'état bucco-dentaire général :**

Un risque carieux faible ou contrôlé favorisera la préservation de la pulpe, alors qu'un risque carieux élevé ou non contrôlé augmente le risque d'échec. Le biofilm bactérien présent dans la cavité buccale est plus agressif et présente un risque accru des lésions carieuses secondaires, conférant un moins bon pronostic à moyen et long terme.

#### **9-1-2. L'attitude du patient :**

Le suivi clinique et radiographique est essentiel pour déterminer le succès ou l'échec du traitement. Nous devons également faire un contrôle tous les ans au bout de 6 mois pendant 2 ans. Si les patients ne prennent pas soin de leur santé bucco-dentaire, le suivi est compliqué. (Dursun.E, 2021)

## **9-2. Les critères liés à la dent :**

### **9-2-1. Le pronostic de conservation de la dent :**

Si l'étendue de la lésion est vraiment importante, les conséquences de la carie dentaire peuvent être plus graves, ce qui signifie qu'il y a un plus grand risque de contamination bactérienne et de récurrence des caries. Dans certains cas, la restauration définitive nécessitera un ancrage radiculaire pour être durable dans le temps, compromettant le maintien de la vitalité pulpaire. La destruction tissulaire doit être évaluée en pré opératoire par des études cliniques et d'imagerie, mais aussi en per opératoire pour ajuster l'orientation du diagnostic et du traitement.

### **9-2-2. L'âge du patient et l'historique de la dent :**

L'âge pulpaire est un facteur important à considérer dans le cadre d'une thérapie conservatrice de la pulpe, car la pulpe âgée subit les phénomènes de vieillissement physiologique, avec une activité odontoblastique diminuée et une vascularisation pulpaire réduite, compliquant du fait la cicatrisation et la réparation pulpaire.

Mais une pulpe « jeune » ne veut pas forcément dire non plus que le pronostic est bon, même s'il est meilleur que sur une pulpe en sénescence. C'est l'âge physiologique qui prime, une dent d'âge moyen peut avoir subi de nombreux traumatismes durant sa vie (carieuse ou traumatique) rendant les capacités de défense moins efficace et le potentiel de cicatrisation moins bon. Une dent atteinte pour la première fois aura un meilleur pronostic qu'une dent ayant déjà subi des agressions externes (Dursun.E, 2021).

### **9-2-3. Le stade d'édification radiculaire :**

Comme nous l'avons vu dans la première partie, une dent permanente immature est une dent qui a fait son éruption mais dont l'édification radiculaire n'est pas terminée. Le potentiel réparateur de la pulpe est très important, les chances de succès sont plus



importantes.

De plus l'intérêt de conserver la vitalité pulpaire sur les dents permanentes immatures est primordial pour permettre la fin de la croissance radiculaire.(Dursun.E, 2021)

### **9-3. Les critères liés à la pulpe :**

#### **9-3-1. La taille et durée de l'exposition**

##### **pulpaire :**

Plus la taille de la lésion carieuse est grande, plus les toxines bactériennes sont présentes, plus la pulpe devient infectée et plus le pronostic est mauvais. Pour les traumatismes, le temps d'exposition joue également un rôle important. Des temps d'exposition plus courts entraînent moins de contamination et donc un bon pronostic.

#### **9-3-2. La mise en œuvre du protocole opératoire et des conditions d'asepsie :**

Les procédures cliniques doivent être réalisées de manière aseptique, notamment grâce à l'utilisation du champ opératoire, la contamination bactérienne per opératoire et externe est considérablement réduite et l'étanchéité de la restauration est améliorée. Deux critères clés pour maximiser votre taux de réussite.

#### **9-3-3. Le statut pulpaire :**

Comme nous l'avons déjà mentionné, le statut clinique pulpaire ne correspond pas forcément au statut histologique. Il conviendra donc d'utiliser les méthodes les plus adaptées pour émettre un diagnostic sur l'état de santé pulpaire. En effet une pulpe très inflammatoire empêchera fortement le processus de guérison. C'est pourquoi pendant longtemps une pulpe présentant une inflammation dite irréversible contre indiquait la tentative de préservation pulpaire. À la suite de plusieurs études, ce paradigme être

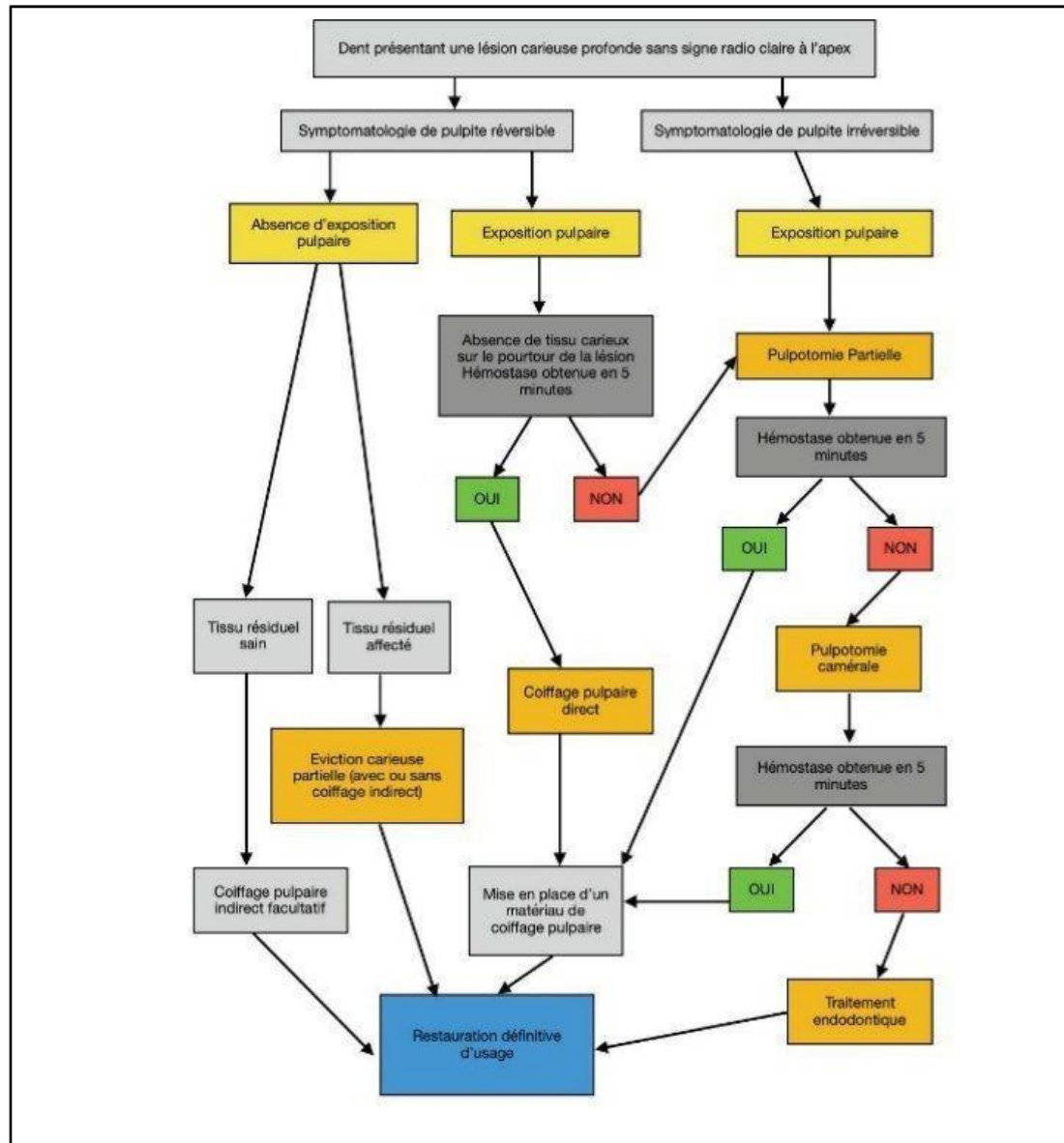
mis en cause.

### **9-3-4. L'hémostase pulpaire :**

La possibilité d'obtenir une hémostase pulpaire est en lien étroit avec l'état de santé de la pulpe. Une pulpe trop inflammatoire présentera un degré de saignement plus important, c'est donc en per opératoire, une fois l'accès à la pulpe obtenu que l'on pourra orienter la thérapeutique, et notamment le choix entre coiffage pulpaire direct, pulpotomie partielle ou cervicale, voir même le traitement radiculaire si nécessaire. Aucun consensus n'a été établi concernant la durée de compression avant obtention de l'hémostase, cependant elle ne doit pas dépasser quelques minutes (entre 6 et 10 minutes maximum).

Si l'hémostase ne peut pas être obtenue au bout de ce laps de temps, cela signifie que la pulpe inflammatoire n'a pas été entièrement éliminée. **(Dursun.E, 2021)**

## 9-4. L'arbre décisionnel en présence d'une dent en pulpite :



**Figure n°58 :** Arbre décisionnel sur la conduite à tenir en cas de pulpites.

Il apparaît donc dans cet arbre que la préservation de la vitalité pulpaire pourrait être envisagée dans de nombreux cas cliniques et contribuer à sauver un nombre conséquent de dents. (Ricucci D, 2019).

---

# **Partie pratique**

---

# Enquête destinée aux médecins dentistes sur les thérapeutiques de la préservation pulpaire

## 1. Introduction :

La lésion carieuse profonde est définie par l'Européen Society of Endodontology comme une lésion radio claire atteignant radiographiquement le quart interne de l'épaisseur dentinaire, avec maintien d'une zone de dentine radio-opaque séparant la dentine déminéralisée infectée de la pulpe. Ces lésions posent le problème majeur de la conservation de la vitalité pulpaire. Jusqu'à récemment, en cas de caries profondes la préconisation était de dépulper la dent avec à terme, le risque de perdre la dent et de devoir poser un implant. **(Seema Bargale, 2019)**

Aujourd'hui, les praticiens et surtout les spécialisés en odontologie conservatrice essaient au maximum de conserver les dents. Dans le processus de prise de décision, il faut intégrer une évaluation de l'état pulpaire. Autrement dit, vérifier la présence d'une pulpite, réversible ou irréversible, et d'évaluer les moyens à disposition pour faire le diagnostic de la profondeur de l'inflammation de la pulpe dentaire. **(Luiz Alexandre Chisini, 2015)**

Cette étude a eu donc pour objectif d'évaluer les comportements et les applications liées à la préservation et au maintien de la vitalité pulpaire dans une population de dentistes algériens.

## 2. La méthodologie :

L'enquête a été réalisée par un groupe d'une sixaine d'étudiantes, dans le cadre du mémoire de fin d'étude des étudiants en médecine dentaire à l'université de Blida 1.

Le questionnaire Google a été conçu selon la technique de l'interview en ligne (durée moyenne entre 3 et 5 minutes).

L'échantillon des participants se limite aux 119 médecins dentiste (les généralistes et les spécialistes). Compte tenu du problème à l'étude, la collecte de données qualitatives et quantitatives permettra de mieux documenter les problèmes et les solutions qui seront apportées pour la préservation de la vitalité pulpaire.

Nous collecterons les réponses des personnels concernés par les problèmes les plus courants de l'état pulpaire, les thérapeutiques les plus courants en cas d'une préservation de la pulpe, les matériaux privilégiés, le taux de réussite de traitement, etc.

Voici les différentes étapes de la collecte de données :

1. Préparation des instruments de mesure (sondage, inventaire) ;
2. Envoi d'un courriel aux personnels, par les étudiantes, pour les poser les questions ;
3. Les personnels remplissent le formulaire de consentement et le sondage ;
4. Analyse des données pour les comparer avec d'autres études ;
5. Dans cette étude, nous utilisons des statistiques descriptives pour les données quantitatives et un outil d'analyse de contenu pour les données qualitatives.

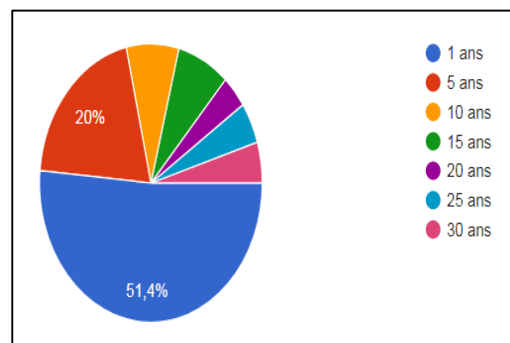
### 3. Les résultats :

#### • La spécialité :

Spécialités	Effectif	Pourcentages %
Dentistes généralistes	114	95.8
Spécialistes en OCE	3	2.52
Spécialistes en ODF	1	0.84
Spécialistes en PARO	1	0.84
Spécialistes en PATHO	0	0
Spécialistes en prothèse	0	0
<b>Total</b>	<b>119</b>	<b>100%</b>

#### • L'ancienneté :

Durée d'expérience	Pourcentage %
<b>1 an</b>	51,4
<b>5 ans</b>	20
<b>10 ans</b>	7,6



---

<b>15 ans</b>	7,6
<b>20 ans</b>	3,8
<b>25 ans</b>	4,8
<b>30 ans</b>	4,8

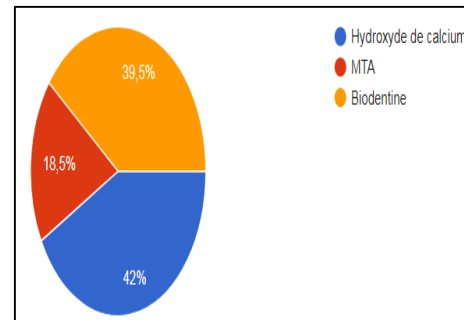
- **Le traitement préféré dans le cas d'atteinte pulpaire :**

<b>Le traitement de choix en cas d'une atteinte profonde</b>	<b>Effectif</b>	<b>%</b>
<b>Traitement de préservation pulpaire</b>	87	73.1
<b>Traitement canalaire</b>	32	26.9



- **Le matériau de choix pour conserver la pulpe :**

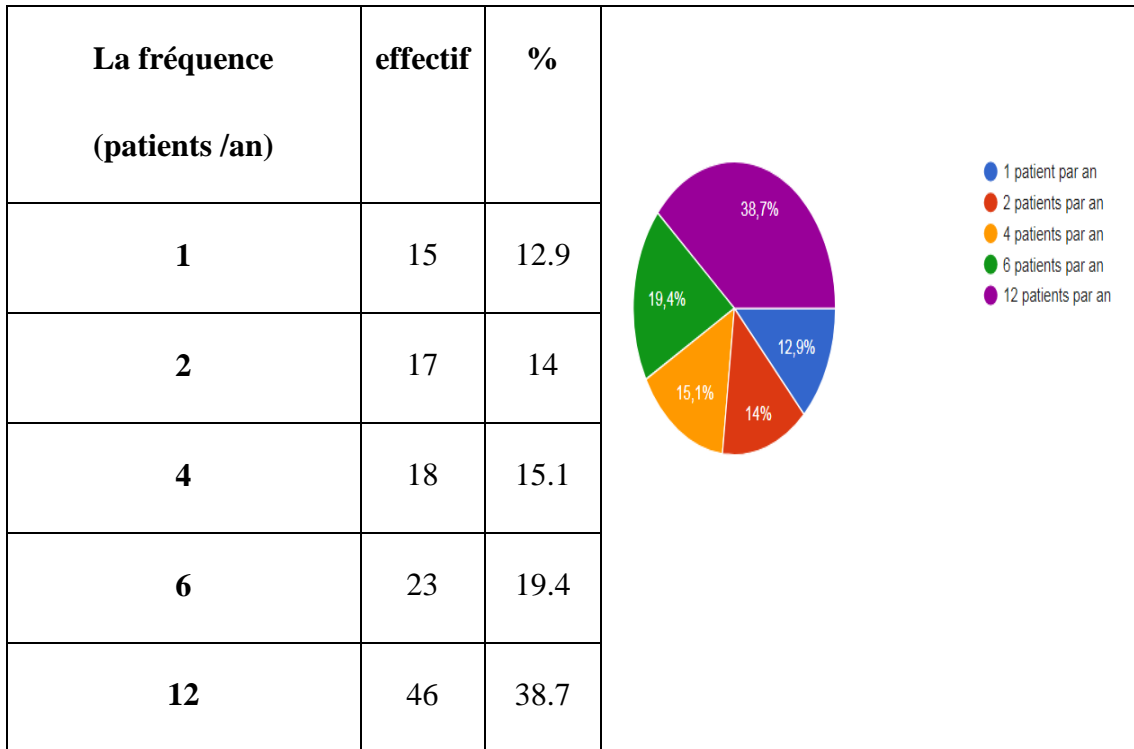
Matériau préféré	Effectif	%
Hydroxyde de Calcium	50	42
Biodentine	47	39,5
MTA	22	18,5



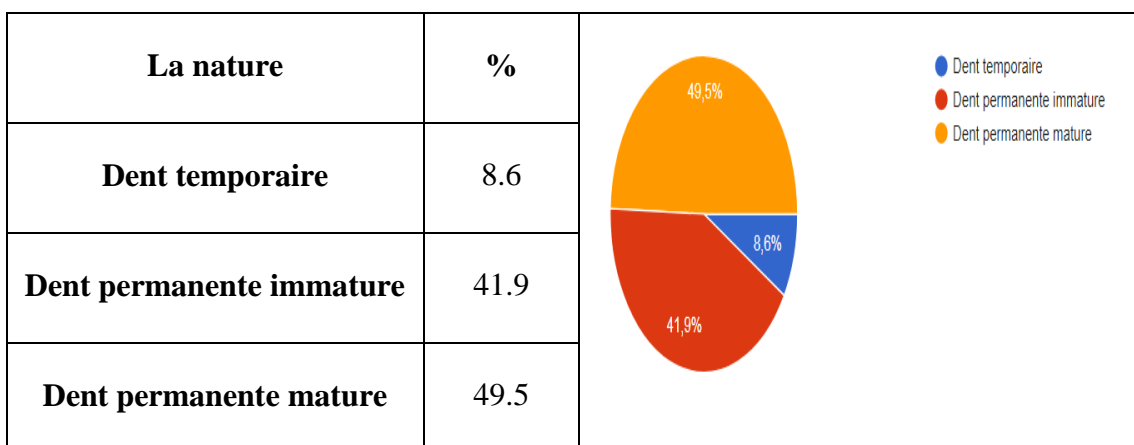
- **Le traitement qu'ils réalisent le plus :**

Le trt le plus utilisé	Effectif	%
Coiffage pulpaire indirect	73	61.3
Coiffage pulpaire direct	31	26
Pulpotomie partielle	11	9.2
Pulpotomie cervicale	4	3.5

- **La fréquence des soins de préservation pulpaire :**

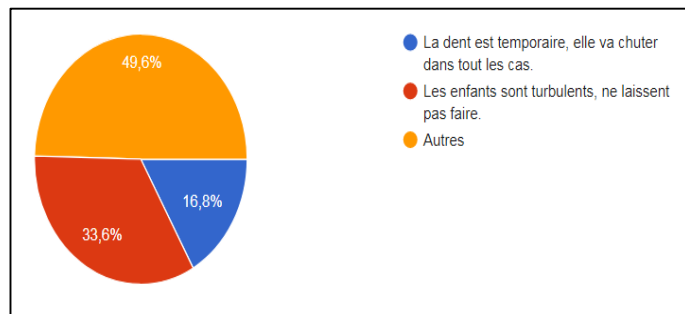


- **La nature de dent auquel le traitement est appliqué :**



- **Est-ce-que les enfants ont été pris en charge pour des thérapeutiques de conservation pulpaire ? Et pourquoi non :**

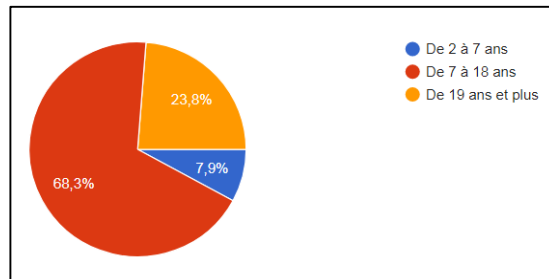
	Effectif	%
<b>Oui</b>	72	60,5
<b>Non</b>	47	39,5
<b>Total</b>	119	100



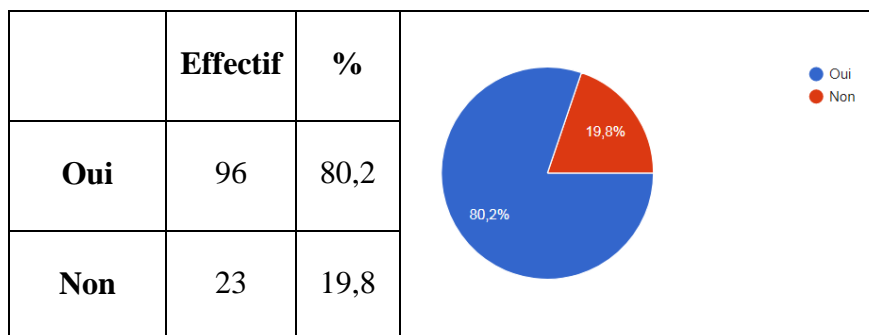
- **Le taux de réussite :**

	Effectif	%
<b>Excellent</b>	10	8.4
<b>Bon</b>	93	78.2
<b>Mauvais</b>	16	13.4

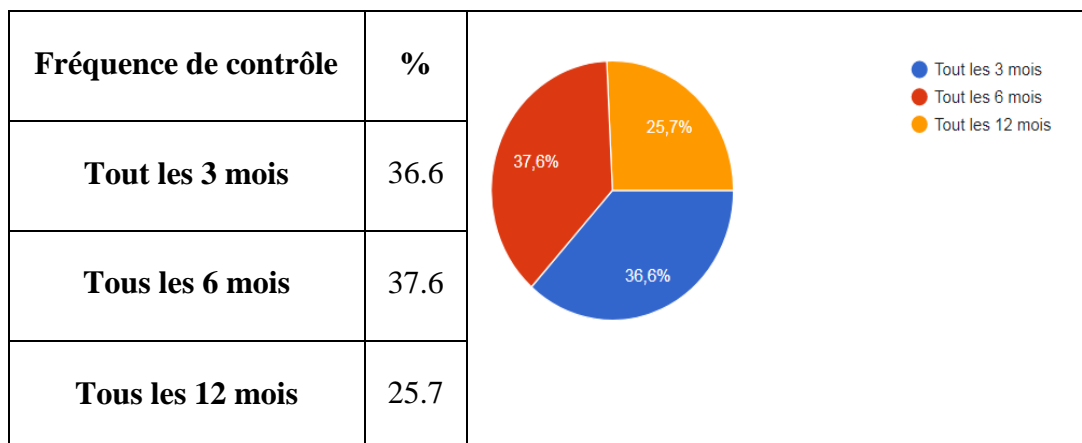
- **Les thérapeutiques de conservation pulpaire sont réservées pour quels patients ?**



- **Les séances de contrôle clinique et radiologique :**



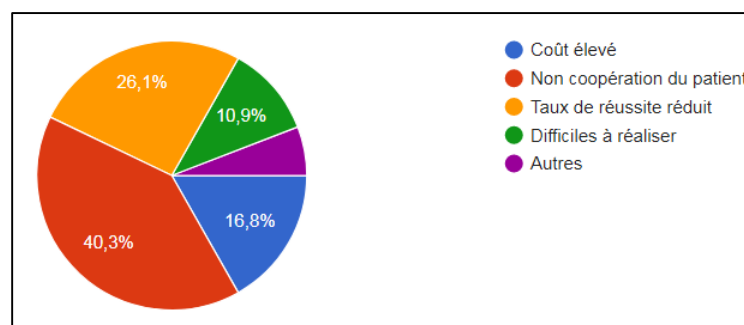
- **La fréquence de ces séances de contrôle :**



- **Le type de curetage réalisé :**

Le type	Effectif	%
Curetage totale	74	62,2
Curetage partiel	45	37,8

- **Les inconvénients de ces traitements :**



## 4. La discussion :

Selon notre étude :

Plus de 95% des dentistes enquêtés sont des médecins dentistes généralistes ; +51% de ces dentistes ont un (1) an d'expérience et 20% ont 5 ans d'expérience ce qui reflète la jeunesse de notre échantillon, Plus de 73% des participants préfèrent faire un traitement de préservation pulpaire en cas d'une atteinte dentinaire profonde. Ces résultats rejoignent ceux de CARTOUX (**Catroux, 2018**) pour qui Les qualifications, les années d'expérience et la spécialisation influencent les connaissances et les traitements concernant les thérapeutiques de préservation pulpaire des dents temporaires et permanentes.

42% des dentistes enquêtés préfèrent utiliser comme matériau de coiffage l'hydroxyde de calcium en cas d'une atteinte profonde, Ces résultats rejoignent ceux de SEEMA (**Seema Bargale, 2019**) pour qui l'hydroxyde de calcium est toujours le matériau standard, ces résultat doivent être affinés en prenant en considération la disponibilité et les prix des autres matériaux de coiffage ainsi que le pays d'exercice.

+80% des enquêtés ont choisi faire les coiffages pulpaires direct et indirect en première intention en cas de lésion carieuse profondes, ces résultats rejoignent ceux de SEEMA pour qui Les praticiens restent toujours sur des pratiques relevant des techniques d'élimination partielle des tissus carieux et restent assez septique quand a l'indication des techniques d'élimination partielle ou totale de la pulpe camérale. (**Seema Bargale, 2019**)

38.7 % des dentistes font au minimum 12 cas /an soins de préservation pulpaire ; 80.2 % des enquêtés ont fait des séances de contrôle clinique et radiologique et plus de 78% parmi eux déclarent que le taux de réussite de ces thérapeutiques est bon ; ces résultats rejoignent ceux de LUIZ (**Luiz Alexandre Chisini, 2015**) pour qui Éviter la pulpectomie entraine une préservation de la structure et de la vitalité de la dent, c'est-à-dire augmente sa longévité. Ces traitements demandent un protocole de mise en place important (isolation de la cavité, obturation étanche), indispensables au succès thérapeutique ainsi les séances de contrôle clinique et radiologique. (**Luiz Alexandre Chisini, 2015**)

+60% des dentistes déclarent prendre en charge des enfants pour des thérapeutiques de conservation pulpaire et 39% adoptent des attitudes plus radicales quand à la conservation des dents temporaire 40% des praticiens ayant comme argument la chute de la dent temporaire, et 16% entre eux ont justifié par le manque de coopération des patients. C'est pour cela peu de praticiens préfèrent entreprendre le traitement endodontique pour cette catégorie d'enfants pour prévenir de la douleur. (Luiz Alexandre Chisini, 2015)

## 5. Conclusion :

Bien que ces techniques donnent des résultats prometteurs, Néanmoins, après une analyse la plus exhaustive possible de la littérature, il semble incontestable qu'il reste encore beaucoup d'études cliniques à entreprendre sur de grand échelle et sur des périodes de temps plus importantes. En effet un grand nombre d'études sélectionnées traitent du curetage carieux, mais la notion de profondeur d'éviction reste encore floue, tout comme l'espérance de vie de ces traitements ainsi le biomatériau utiliser.

# Conclusion

Les connaissances actuelles sur le complexe pulpo-dentinaire mettent en évidence ses remarquables capacités de défense et de cicatrisation suite à l'attaque bactérienne, avec notamment la dentinogénèse réactionnelle et réparatrice. Le coiffage direct ou indirect met donc à profit ce potentiel dentino génique en plaçant un matériau plus ou moins bioactif au contact de la dentine, afin d'obtenir une cicatrisation et la formation d'un pont dentinaire.

Le praticien doit faire un examen clinique rigoureux pour évaluer la santé pulpaire en prenant en considération d'autres facteurs qui peuvent être inclus dans la prise de la décision comme l'attitude du patient et l'état de sa cavité buccale, le pronostic de la dent et le stade d'édification radiculaire pour les dents permanentes immatures.

L'élimination sélective de la dentine molle, la Stepwise technique et le traitement réparateur atraumatique (TAR) sont des procédures faites pour minimiser le travail et l'inconfort du patient, faciliter la réaction physiologique du complexe dentino-pulpaire en formant la dentine sclérotique et tertiaire sans trépaner la pulpe.



### Bibliographie

1. Abdel-Rahman Youssef, R. E.-A. (2019). Effects of mineral trioxide aggregate, calcium hydroxide, biodentine and emdogain on osteogenesis, odontogenesis, angiogenesis and cell viability of dental pulp stem cells .Consulté le Novembre 2022, sur BMC Oral Health : <https://pubmed.ncbi.nlm.nih.gov/31266498/#article-details>.
2. Aguilar P, L. P. ( 2011, Mai). Vital Pulp therapy in vital Pulp permanent teeth with cariously exposed Pulp : a systematic review. J Endod.
3. ALGADERI HE, A.-M. S. (2014). QUDEIMAT MA. MTA Pulpotomy as an alternative to root canal treatment in children's permanent teeth in a dental public health setting. J Dent.
4. American Academy of Pediatric Dentistry. (2020). Pulp Therapy for Primary and Immature Permanent Teeth. Consulté le 05 2023, sur AAPD: [https://www.aapd.org/media/Policies\\_Guidelines/BP\\_PulpTherapy.pdf](https://www.aapd.org/media/Policies_Guidelines/BP_PulpTherapy.pdf).
5. American association of endodontists.(2020). pulp capping . Glossary of endodontic terms.
6. Antoanela Covaci, L. T. (2022, Mai 02). Dental Pulp Response to Different Types of Calcium-Based.Consulté le Novembre 2022,sur Pubmed: <https://pubmed.ncbi.nlm.nih.gov/35645259/>.
7. Australian dental journal 52, no 1 (2007): 4-16.
8. Barthel, C. R., B. Rosenkranz, A. Leuenberg, et J. F. Roulet. « Pulp capping of carious exposure :treatment outcome after 5 and 10 years : a retrospective study ». Journal of endodontics 26,no 9 (2000): 525-28. doi:10.1097/00004770-200009000-00010.
9. Beres, d. F. (2021, 02, 18). préservation de la vitalité pulpaire,quelle approche adopter. préservation de la vitalité pulpaire,quelle approche adopter . paris, france.
10. Between diagnostic data and actual histologic findings in the pulp ». Oral surgery, oral medicine, and oral pathology 16, no 8 (1963): 969-77. doi:10.1016/0030-4220(63)90201-9.

11. Bjørndal L, R. C. (2010). Treatment of deep caries lesions in adults : randomized clinical trials comparing stepwise vs direct complete excavations ,and Pulp capping vs partial pulpotomie. Eur J Oral Sci .
12. Bjørndal, L. S.-L.-F. (2019). « Management of deep caries and the exposed pulp ». International endodontic journal.
13. BOUKPESSI T, C. D. (2013). Gérer l'exposition pulpaire sur une dent permanente. Réal Clin.
14. BRIGITTE ALLIOT LICHT et Beartrice thivichon.La bouche de l'enfant et de l'adolescent.Elsevier Masson France. 2019.
15. Calvez, M. ( 15.07.2013). La dentinogénèse imparfaite, diagnostic et prise en charge. Brest: édition HAL open science.
16. Casagrande, L., L. G. Mattuella, F. B. de Araujo, et J. Eduardo. « Stem cells in dental practice :perspectives in conservative pulp therapies ». The journal of clinical pediatric dentistry 31, no1 (2006): 25-27.
17. Catroux, É. (2018, Juin 05). La préservation de la vitalité pulpaire dans le cadre de la prise en charge de lésions carieuses profondes: une analyse critique de la littérature. Consulté le Mai 22, 2023, sur HAL Open Science: <https://dumas.ccsd.cnrs.fr/dumas-01759130>.
18. Chantal Nauli \_IFI odontologie pediatrique clinique cdp wolters clower feance 2011.
19. Coll J, S. S. (2017). Primary tooth vital pulp therapy: a systematic review and meta-analysis. Pediatric Dentistry.
20. Cooper, P. R., Y. Takahashi, L. W. Graham, S. Simon, S. Imazato, et A. J. Smith. « Inflammationregeneration interplay in the dentine-pulp complex ». Journal of dentistry 38, no 9 (2010): 687-97. doi:10.1016/j.jdent.2010.05.016.
21. Courson F, D. E.-b. (2018). Maintien de l'espace. In: Guide d'odontologie pédiatrique. Paris: 2ème édition. Editions CdP.
22. Cushley S,Duncan HF,Lappin MJ,Chua P,Elamin AD,Clarke M,et al.Efficacy of direct pulp capping for management of cariously exposed pulps in permanent teeth:a systematic review and meta-analysis.Int Endod J.2021).
23. Cvek, M. « A clinical report on partial pulpotomy and capping with calcium hydroxide in permanent incisors with complicated crown fracture ». Journal of endodontics 4, no 8 (1978): 232-37. doi:10.1016/S0099-2399(78)80153-8.

24. Dammaschke. (2010, oct 1). The formation of reparative dentine and h hl cells in the dental Pulp. ENDO Engl.
25. DAVIDO N, Y. K. (2014). Orthop die dento-faciale et odontologie p diatrique. Paris.
26. DelBalso, A. M., R. S. Nishimura, et J. A. Setterstrom. « The effects of thermal and electrical injury on pulpal histamine levels ». Oral surgery, oral medicine, and oral pathology 41, no 1 (1976): 110-13. doi:10.1016/0030-4220(76)90259-0.
27. Delfosse C, T. T. (2015). La carie pr coce du jeune enfant. Editions CdP.
28. Dr Pr cilia Ziri. (s.d.). Biodentine. Consult  le Mars 02, 2023, sur Dr Pr cilia Ziri: <https://dr-preciliaziri.com/soins-biodentine.html> J Xu, L. G. (2020, 02 27). Platelet-rich plasma and regenerative dentistry. Consult  le 04 15, 2023, sur AustralianDentalJournal: <https://www.ncbi.nlm.nih.gov/pmc/articles/PMC7384010/pdf/ADJ-65-131.pdf>.
29. Dr-Robert Charland , Traumatismes des dents ant rieures primaires et permanentes , Journal dentaire du Qu bec -Volume 42 , Novembre 2005.
30. Dursun E-Endodontie, proth se et parodontologie-Maloine ; 2021.
31. Elodie Terrer, Herv  Tassery, Thomas Baudinet, Virginie Pilliol .Le point sur l' viction du tissu carieux : une approche contemporaine .L'Information Dentaire n 35 .14 octobre 2020.
32. E. Moulis et al , Anomalies de l' ruption , encyclop die m dico-chirurgicale, 2002.
33. Engelvin, P. (2022, 01 25). Pr servation de la vitalit  pulpaire, quelle approche adopter ? Consult  le 2023, sur HAL Open Science: <https://dumas.ccsd.cnrs.fr/dumas-03542225>.
34. ESE. (2019). European society of endodontology position statement :management of deep caries and the exposed pulp ». management of deep caries and the exposed pulp . europe: ESE.
35. ESE, J. W. (2019). deep caries and the exposed pulp. deep caries and the exposed pulp . EUROPE: international endodontic journal.
36. Etienne piette Michelle Goldberg. La dent normal et pathologique -edition de boek universit  .2001.
37. European Society of Endodontologie developed by:Duncan HF,Galler KM,Tomson PL,Simon S et al.european society of endodontologie position

- statement:management of deep caries and the exposed pulp.Int Endod .juill 2019.
38. Farges, J.-C., B. Alliot-Licht, E. Renard, M. Ducret, A. Gaudin, A. J. Smith, et P. R. Cooper. « Dental pulp defence and repair mechanisms in dental caries ». *Mediators of inflammation* 2015, no 230251 (2015): 230-51. doi:10.1155/2015/230251.
39. F. d'Arbonneau, H. F. (2016). *Hypominéralisation molaires incisives*. Elsevier Masson SAS.
40. Francine Benetti Faria ; *Conservative Treatment Of Pulp Tissue : Indications, Materials and Techniques* ; édition Nova science; 2022.
41. Françoise Tilotta : Maître de conférences, praticien hospitalier ; odontologie/pedagogie/cours/eruption ; université Paris Descartes 2018.
42. François Louis , Paul Gervais , L. Curmer, *Dent temporaire ; Mouth Healthy (American Dental Association) (Sealants)*. 2015.
43. Frédéric N.Evaluation du parage de plaie de la pulpe par coiffage pulpaire direct .Haute Autorité de santé.2019.
44. Fuks AB, G. S. ( 1993, Oct). Long term followup of traumatised incisors treated by partial pulpotomy. *Pédiatr Dent*.
45. Gelbier MJ, W. G. (1988, mai 21). Traumatized incisors treated by vital pulpotomy :a retrospective study. *Brk Dent J*.
46. Ghigo, A. (2017, 12 18). *Quand et comment conserver la vitalité pulpaire dans le cadre d'une couronne périphérique*. Consulté le 06 26, 2023, sur chrome-extension://efaidnbmnnnibpcajpcglclefindmkaj/https://dumas.ccsd.cnrs.fr/dumas-01666155/document
47. Glossary of Endodontic Terms. (2020, 03). Consulté le 05 2023, sur American association of endontists : [https://www.aae.org/specialty/clinical-resources/glossary-endodontic-terms/?fbclid=IwAR0CkyDRqy1iXgCF1PLEPX17zeuTEWb6BN\\_fyHaeM\\_S8b1Hf5NVIIIV6YrJo](https://www.aae.org/specialty/clinical-resources/glossary-endodontic-terms/?fbclid=IwAR0CkyDRqy1iXgCF1PLEPX17zeuTEWb6BN_fyHaeM_S8b1Hf5NVIIIV6YrJo).
48. Goldberg, M., J.-C. Farges, S. Lacerda-Pinheiro, N. Six, N. Jegat, F. Decup, D. Septier, et al.
49. Goldberg. (2014). *The Dental Pulp*. Springer.

50. Heyeraas, K. J., O. B. Sveen, et I. A. Mjör. « Pulp-dentin biology in restorative dentistry. Part 3, Pulpal inflammation and its sequelae ». *Quintessence international* 32, no 8 (2001): 611-25.
51. « Inflammatory and immunological aspects of dental pulp repair ». *Pharmacological research* 58, no 2 (2008): 137-47. doi:10.1016/j.phrs.2008.05.013.
52. Jean-jacques LASFARGUES et Pierre Colon Préface de Pr Guido Vanherle et du Pr Paul Lambrechts odontologie conservatrice et restauratrice. Edition Cdp wolters kluwers 2010.
53. Joseph C, S.-F. V.-B. (2018). *Pulpotomie des dents temporaires. Guide d'odontologie pédiatrique*. paris: Editions CdP (2ème édition).
54. *Journal of endodontics* 40, no 12 (2014): 1932- 39. <https://doi.org/10.1016/j.joen.2014.08.010>.
55. Kaare Langeland, W. E. (2005, 05 15). *Human pulp changes of iatrogenic origin*. Consulté le 06 14, 2023, sur [www.sciencedirect.com](http://www.sciencedirect.com): <https://www.sciencedirect.com/science/article/abs/pii/S030422071901836>
56. Kerstin Gritsch, L. P. (2008, 06 01). *Incidences de la réalisation des prothèses fixées sur la pulpe et le parodonte*. Consulté le 06 26, 2023, sur <https://www.editionscdp.fr/revues/les-cahiers-de-prothese/article/n-142/incidences-de-la-realisation-des-protheses-fixees-sur-la-pulpe-et-le-parodonte.html>
57. Khazali, T. e. (2018). *Partial pulpotomy in mature permanent teeth with clinical signs indicative of irreversible pulpitis : a randomized clinical trial*. *Partial Pulpotomy in Mature Permanent Teeth with Clinical Signs Indicative of Irreversible Pulpitis: A Randomized Clinical Trial* . USA: American Association of Endodontists.
58. La Leche League ; *Carie et allaitement* ; consulter le 03 01 2023.
59. Le May, O. « *Histopathologie pulpaire* », 2018. <https://moodle.parisdescartes.fr/course/view.php?id=5670>.
60. Lin LM,Ricucci D,Saoud TM,Singurdsson A,Kahler B.vital pulp therapy of mature permanent teeth with iieversible pulpitis from the perspective of pulp biologie.*Aust Endod J*.2022.

61. Linsuwanont, a. (2018). « Treatment outcomes of mineral trioxide aggregate pulpotomy in vital permanent teeth with carious. 5 Linsuwanon Treatment outcomes of mineral trioxide aggregate pulpotomy in vital permanent teeth with carious . American Association of Endodontists. Published by Elsevier Inc. All rights reserved.
62. (Lipski M, Nowicka A, Kot K, Postek, Stefanska L, et al. factors affecting the outcomes of direct pulp capping using biodentine. Clin Oral Investig. juin 2018).
63. Luiz Alexandre Chisini, M. C. (2015). Vital Pulp Therapies in Clinical Practice: Findings from a Survey with Dentist in Southern Brazil. Consulté le Mai 22, 2023, sur Brazilian Dental Journal: <http://dx.doi.org/10.1590/0103-6440201300409>.
64. Mathu-Muju K, W. J. (2006). Diagnosis and treatment of Molar Incisor. Compend Contin Educ Dent.
65. Mente, J., J. Petrovic, H. Gehrig, S. Rampf, A. Michel, A. Schürz, T. Pfefferle, et al. « A prospective clinical pilot study on the level of matrix metalloproteinase-9 in dental pulpal blood as a marker for the state of inflammation in the pulp tissue ». Journal of endodontics 42, no 2 (2016) : 190- 97. <https://doi.org/10.1016/j.joen.2015.10.020>.
66. Michèle Muller-Bolla, Anaïs Garcia, Elody Aiëm, Sophie Doméjean. Dentists' decisions for deep carious lesions management in primary teeth. International journal of paediatric dentistry. 2020.
67. Naulin-lfi, Traumatologie clinique de la théorie à la pratique, Patrick Simonet, P13.
68. NAULIN-IFI. (2010). La santé bucco-dentaire des enfants : 20 ans d'odontologie pédiatrique. Réal Clin.
69. NAULIN-IFI. (2011). Odontologie pédiatrique clinique. Rueil-Malmaison : Éditions CdP.
70. Neville, B. W., D. D. Damm, C. M. Allen, et A. C. Chi. « Pulpal and periapical disease ». In Oral and maxillofacial pathology, 4th ed., 111- 39. Saint Louis : Elsevier, 2016.
71. Ng YL, M. V. (2007, déc). Outcome of primary Root canal treatment; Systematic review of the literature-part 1 Effects of study characteristics on probability of success. Int Endod J.

72. Nima Farshidfar, D. J. (2022, 03 29). *The application of injectable platelet-rich fibrin in regenerative dentistry: A systematic scoping review of In vitro and In vivo studies*. Consulté le 06 12, 2023, sur <https://www.ncbi.nlm.nih.gov/pmc/articles/PMC8971935/>
73. Pradeep Kabbinala, K. C. (2015). Role of calcium-enriched mixture in endodontics. Consulté le 04 06, 2023, sur AMHS Journal: <https://www.amhsjournal.org/article.asp?issn=23214848;year=2015;volume=3;issue=1;spage=80;epage=84;aulast=Kabbinala#:~:text=Calcium%2Denriched%20mixture%20cement%20is,calcium%20carbonate%20and%20calcium%20oxide.&text=CEM%20cement%20is%20a%20white,of%20>
74. Pr. R. ARBAB-Chirani , V.CHEVALIER , K.VALLAEYS , Traumatismes dentaires , Urgences , 2013.
75. Rathee M et Jain P -Embryologie teeth.2022 treasure island.Yuan Yuan and young chai.Regulatory mechanisms of jawbone and tooth development Elsevier masson.France .2019.
76. Regezi, J. A., J. J. Sciubba, et R. C. K. Jordan. « Inflammatory jaw lesions ». In Oral pathology : clinical pathologic correlations, 7th ed., 313- 25. St Louis : Elsevier, 2017.
77. Reibel A, G.-B. A. (2006). Approches thérapeutique de l’Hypominéralisation Molaires Incisives. HMI. Rev Francoph Odontol Pédiatr.
78. Ricucci D, L. S. (2014, Déc). Correlation between clinical and histologic Pulp diagnoses. J Endod.
79. Ricucci D, Siqueira JF, Li Y, Tay FR. Vital pulp therapy : histopathology and histobacteriology-based guidelines to treat teeth with deep caries and pulp exposure. J Dent. Juill 2019.
80. Ricucci D, R. J. (2011, déc ). A prospective cohort study of endodontic treatment of 1,369 Root canal : results After 5 years. Oral Surg Oral Med Oral Pathol Oral Radiol Endod.
81. Rodrigo A. Giacaman, Cecilia Muñoz-Sandoval, Klaus W. Neuhaus, Margherita Fontana, Renata Chałas-Evidence-based strategies for the

- minimally invasive treatment of carious lesions: Review of the literature *Advances in Clinical and Experimental Medicine*-2018.
82. Rodolphe zunzarren. guide clinique d'odontologie Elsevier masson sas moilineaux cedex France 2019.
83. Rodolphe zunzarren guide clinique d'odontologie de R.zunzarren ELSEVIER MASSON SAS 2019.
84. Saint-Denis, P. (2018, Mars 14). Biodentine: de la conception à l'analyse clinique. Consulté le Mars 03, 2023, sur Hal open science : [https://hal.univ-lorraine.fr/hal-01732272/document#:~:text=Cependant%2C%20plusieurs%20incon%20A9nients%20leur%20sont,Biodentine%E2%84%A2%20%3A%20Scientific%20File\).](https://hal.univ-lorraine.fr/hal-01732272/document#:~:text=Cependant%2C%20plusieurs%20incon%20A9nients%20leur%20sont,Biodentine%E2%84%A2%20%3A%20Scientific%20File).)
85. S chwendicke F, Frencken J, Innes N (eds): Caries Excavation: Evolution of Treating Cavitated Carious Lesions. Monogr Oral Sci. Basel, Karger.2018.
86. SECK A, D. M. (2020). THÉRAPEUTIQUES DE CONSERVATION DE LA VITALITÉ PULPAIRE : UNE REVUE SYSTÉMATIQUE DE LA LITTÉRATURE. Consulté le 04 05, 2023, sur [https://www.revues-ufhb-ci.org/fichiers/FICHIR\\_ARTICLE\\_2997.pdf](https://www.revues-ufhb-ci.org/fichiers/FICHIR_ARTICLE_2997.pdf)
87. Seema Bargale, S. K. (2019). Knowledge, attitude, and practice regarding standardized treatment protocol for pulp therapy in deciduous dentition among general dental practitioners of Vadodara, Gujarat, India. Récupéré sur Pubmed: <https://pubmed.ncbi.nlm.nih.gov/31710005/>.
88. Seltzer, S., I. B. Bender, et B. A. Murray Ziontz. « The dynamics of pulp inflammation : correlations.
89. Shekar Shobana, M. K. (2022). Efficacy of Platelet Rich Plasma and Platelet Rich Fibrin for Direct Pulp Capping in Adult Patients with Carious Pulp Exposure - A Randomised Controlled Trial. Consulté le 06 12, 2023, sur <https://www.ncbi.nlm.nih.gov/pmc/articles/PMC9285992/>



90. Simon, S., M. Perard, M. Zanini, A. J. Smith, E. Charpentier, S. X. Djole, et P. J. Lumley. « Should pulpchamber pulpotomy be seen as a permanent treatment ? Some preliminary thoughts ». *International endodontic journal* 46, no 1 (2013): 79-87. doi:10.1111/j.1365-2591.2012.02113.x.
91. SIMON S, A. J. (2011). Comprendre la physiologie pulpaire. *Réal Clin*.
92. SIMON S, I.-N. C. (2012). Conservation de la vitalité pulpaire et traitement de la dent immature. *Réal Clin*.
93. S. SIMON, P. COOPER, A. BERDAL, P. MACHTOU, A. J. SMITH; Biologie pulpaire : comprendre pour appliquer au quotidien-*Rev Odont-Stomat* ; septembre 2008.
94. S.simon, P. (2008, 09). biologie pulpaire:comprendre pour appliquer au quotidien. *Revue d'Odonto-Stomatologie/septembre 2008*.
95. S.simon, P. (2008). biologie pulpaire:comprendre pour appliquer au quotidien.
96. SJ, C. G. (2013, 11). cellular and molecular mechanisms of dental nociception.
97. Swift, E. J. (2003). « Vital pulp therapy for the mature tooth : can it work ? ». *Endodontic topics*.
98. Six, N., K. Tompkins, D. Septier, A. Veis, et M. Goldberg. « Recruitment and characterization of the cells involved in reparative dentin formation in the exposed rat molar pulp after implantation of amelogenin gene splice products A+4 and A-4 ». *Oral biosciences and medicine* 1, no 1 (2004): 35-44.
99. Tardieu C, N.-I. C. (2011). *Endodontie pédiatrique. Odontologie pédiatrique clinique*. Paris: Editions CdP.
100. Tomson, P. L. (2022, septembre). *A guide to good endodontic practice. A guide to good endodontic practice* . London, UK: british Endodontic Society (UK) London.
101. Tønder, K. J., et I. Kvinnsland. « Micropuncture measurements of interstitial fluid pressure in normal and inflamed dental pulp in cats ». *Journal of endodontics* 9, no 3 (1983): 105-9.doi:10.1016/S0099-2399(83)80106-X.
102. Torshabi, A. K. (2016, 11 01). Cytotoxicity of two available mineral trioxide aggregate cements and a new formulation on human gingival fibroblasts. Consulté le 04 06, 2023, sur Europe pmc: <https://europepmc.org/article/pmc/5146766>
103. Tronstad, L. *Endodontie clinique*. Traduit par P. Laudénbach. Paris: Flammarion médecine-sciences,1993.

104. Trowbridge, H. O. « Review of dental pain-histology and physiology ». *Journal of endodontics* 12, no 10 (1986): 445-52. doi:10.1016/S0099-2399(86)80197-2.
105. Tziafas, D., G. Belibasakis, A. Veis, et S. Papadimitriou. « Dentin regeneration in vital pulp therapy : design principles ». *Advances in dental research* 15, no 1 (2001): 96-100. doi:10.1177/08959374010150012501.
106. Valentine Deneuveille , Céleste Péré ; Le complexe dentino-pulpaire- Développement oro-facial Mme Bonnaure ; 22/10/2018.
107. VANDERZWALM-GOUVERNAIRE, A. (2016, 03 29). Les altérations héréditaires de la dentine : si on faisait le point. Consulté le 04 03, 2023, sur Societe Odontologique de Paris: [https://www.sop.asso.fr/admin/documents/ros/ROS0000411/Rev\\_Odont\\_Stomat\\_2016\\_45\\_p171-179.pdf](https://www.sop.asso.fr/admin/documents/ros/ROS0000411/Rev_Odont_Stomat_2016_45_p171-179.pdf).
108. Wohlgemuth, P. (2018, Mars 14). Le coiffage pulpaire : techniques actuelles. Consulté le Novembre 2022, sur HAL Open Science : <https://hal.univ-lorraine.fr/hal-01733073>
109. Wolters WJ, D. H. ( 2017, Sep). Minimally invasive endodontics : a New diagnostic system for assessing pulpitis and subsequent treatment needs. *Int Endod J*.
110. Xavier Bondil, G. D. (2021, 07 07). *Amélogénèse imparfaite : une prise en charge médicale et psychologique pour aller au-delà des défis techniques et esthétiques*. Consulté le 06 14, 2023, sur [www.information-dentaire.fr](http://www.information-dentaire.fr): <https://www.information-dentaire.fr/formations/amlogense-imparfaite-une-prise-en-charge-mdicale-et-psychologique-pour-aller-au-del-des-dfis-techniques-et-esthtiques/>
111. Yuan Chen, X. C. (2019). Materials for pulpotomy in immature permanent teeth : a systematic review and meta-analysis . Consulté le Novembre 2022, sur BMC Oral Health <https://bmcoralhealth.biomedcentral.com/articles/10.1186/s12903-019-0917-z>.
112. Yu, C., et P. V. Abbott. « An overview of the dental pulp : its functions and responses to injury ».
113. Zanini, M. M.-Y. (2016). « A review of criteria for the evaluation of pulpotomy outcomes in mature permanent teeth ». *Journal of* 2003.



## Liste des tableaux

<b>Tableau 01:</b> Les différentes caractéristiques du complexe dentino-pulpaire en fonction du type de denture.....	20
<b>Tableau 02:</b> Classification ICDAS. ....	32
<b>Tableau 03:</b> Description récapitulative des différents types de fracture coronaire.....	42
<b>Tableau 04 :</b> Volume de formation du pont dentinaire dans les trois groupes – test de kruskal-walis .....	86
<b>Tableau 05 :</b> Indications thérapeutiques pour la dent temporaire .....	99
<b>Tableau 06 :</b> Récapitulatif des taux de succès à 6 mois, 1 an, 2 à 3 ans et 4 à 5 ans d’après S.Cushley.....	122
<b>Tableau 07 :</b> Synthèse des taux de succès des différentes biomatériaux utilisés pour les coiffages pulpaire d’apres (s.cushley2011).....	123
<b>Tableau 08 :</b> Taux de succès des traitements radiculaire en fonction de différents paramètres d’après D.Riccuci.....	124
<b>Tableau 09 :</b> Taux de succès et d’échec à 5 et 10 ans, d’après (Barthel 2000).124	
<b>Tableau 10 :</b> Taux de succès selon le traitement pulpaire réalisé (d’après Bjorndal 2010).....	125
<b>Tableau 11 :</b> Taux de succès des différentes techniques de préservation pulpaire au cours du temps.....	125
<b>Tableau 12 :</b> Résultats des études incluses dans la méta analyse de Ricucci.....	128

## Liste des figures

<b>Figure 01:</b> Section histologique montrant la structure du complexe dentine-pulpe au grossissement x10.....	1
<b>Figure 02:</b> La dentine.....	2
<b>Figure 03:</b> La structure de la dentine :mise en évidence des prolongements anatomiques et des tubules dentinaires.....	6
<b>Figure 04:</b> Schémas descriptif de la pulpe.....	7
<b>Figure 05:</b> Histologie de la pulpe, avec les odontoblastes qui fabriquent la dentine....	9
<b>Figure 06:</b> La zone sous-odontoblastique.....	11
<b>Figure 07:</b> les 04 zones de la pulpe.....	12
<b>Figure 08:</b> Coupe d'une dent montrant le complexe vasculo-nerveux de la pulpe.....	14
<b>Figure 09:</b> Structure et composants de la pulpe dentaire.....	14
<b>Figure 10:</b> Destruction de tissus dentaire par la carie.....	23
<b>Figure 11:</b> Etat carieux d'un patient en rapport avec son niveau socio-culturel... ..	26
<b>Figure 12:</b> Représentation schématique des 03 sites de lésions carieuses.....	29
<b>Figure 13:</b> Représentation schématique des 05 Stades d'évolution des lésions carieuses.....	30
<b>Figure 14:</b> Vues cliniques des lésions occlusales site 01 aux 05 Stades d'évolution..	31
<b>Figure 15 ;</b> L'amélogénèse imparfaite .....	37
<b>Figure 16:</b> La dentinogénèse imparfaite.....	37
<b>Figure 17:</b> L'hypo minéralisation molaires incisive..... ..	37
<b>Figure 18:</b> Différents types des traumatismes buccodentaire .....	40
<b>Figure 19:</b> Mécanisme de défense des odontoblastes face à une invasion bactérienne.	45
<b>Figure 20:</b> Coupe histologique d'une pulpe, on voit une perte de connexion du tissu et des aires d'infiltrat inflammatoire.....	47
<b>Figure 21:</b> Coupe histologique d'une pulpe en pulpite réversible .....	48
<b>Figure 22:</b> Section de tissu pulpaire infiltrat primaire inflammatoire de cellules plasmatiques, polymorphes et monocytes.....	50
<b>Figure 23:</b> Coupe histologique d'une pulpe en pulpite irréversible .....	51
<b>Figure 24:</b> Coupe histologique de la même pulpe que la figure précédent.....	51
<b>Figure 25:</b> Section histologique de tissu pulpaire : foyers de minéralisation (CF) et variation hyalines au sein de la matrice tissulaire et affectant les petits vaisseaux.....	53

<b>Figure 26:</b> La pulpe coronaire contient un large espace de vide correspondant à l'accumulation de pus.....	54
<b>Figure 27:</b> Coupes histologiques de tissus pulpaire en voie de nécrose.....	54
<b>Figure 28:</b> La nouvelle classification des pulpites Wolters et coll.....	56
<b>Figure 29:</b> Photo clinique, test au froid sur la 21 avec boulette de Cotton réfrigéré.....	60
<b>Figure 30:</b> Photo clinique, test au chaud sur la 21 avec gutta percha réchauffée.....	61
<b>Figure 31:</b> Photo clinique, test électrique avec électrode placé sur la 21 .....	61
<b>Figure 32:</b> Photo clinique, test de percussion axiale sur la 21 avec le manche métallique d'un miroir.....	62
<b>Figure 33:</b> Image radiologique dentaire.....	63
<b>Figure 34:</b> Quelques formes commerciales du CaOH <sub>2</sub> présentes au Marché.....	67
<b>Figure 35:</b> Une préparation magistrale du Ca OH.....	68
<b>Figure 36:</b> Les différentes présentations du MTA .....	74
<b>Figure 37:</b> La présentation commerciale de la Biodentine.....	79
<b>Figure 38:</b> La présentation commercial d'Emdogain.....	82
<b>Figure 39:</b> La présentation commerciale du CEM. ....	83
<b>Figure 40:</b> La préparation du PRP.....	84
<b>Figure 41:</b> Une figure schématique des applications de l'I-PRF dans la régénération des tissus mous et durs en relation avec les structures buccales et faciales.....	85
<b>Figure 42:</b> Coiffage pulpaire indirect.....	87
<b>Figure 43:</b> Coiffage pulpaire direct.....	88
<b>Figure 44:</b> Obturation de la chambre camérale de la 75 avec un IRM.....	95
<b>Figure 45:</b> Pulpotomie sur la 55 avec Biodentine.....	99
<b>Figure 46:</b> Coiffage pulpaire indirect.....	103
<b>Figure 47:</b> Coiffage direct avec biodentine .....	105
<b>Figure 48:</b> Coiffage pulpaire indirect .....	109
<b>Figure 49:</b> Réalisation d'un coiffage pulpaire indirect .....	110
<b>Figure 50:</b> Radiographie de la dent fracturée avec le RVG.....	110
<b>Figure 51:</b> Réalisation d'un coiffage pulpaire direct.....	113
<b>Figure 52:</b> Coiffage pulpaire direct.....	113
<b>Figure 53:</b> Pulpotomie partielle sur 37 atteintes d'une pulpite irréversible.....	116
<b>Figure 54:</b> Pulpotomie complète sur 36.....	118

<b>Figure 55:</b> Fiche thérapeutiques pulpaire.....	119
<b>Figure 56:</b> Taux de succès des différentes techniques de préservation pulpaire au cours du temps d'après Aguilar.....	126
<b>Figure 57:</b> Les approches mini-invasives pour le traitement des lésions carieuses .....	134
<b>Figure 58:</b> Arbre décisionnel sur la conduite à tenir en cas de pulpites.....	139