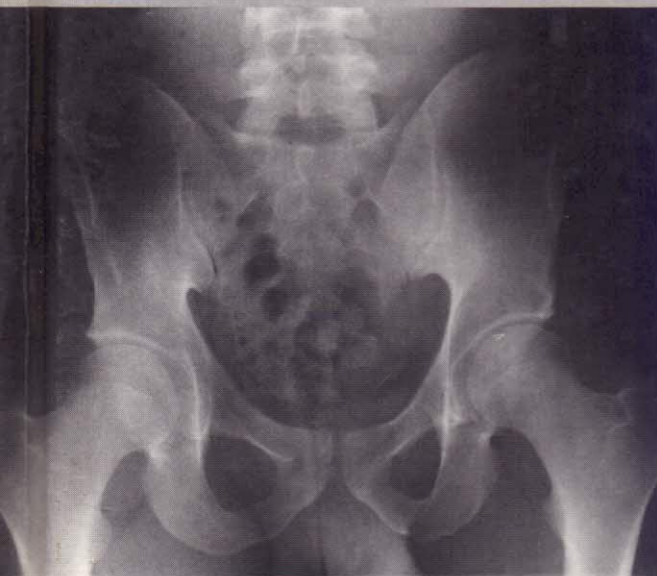

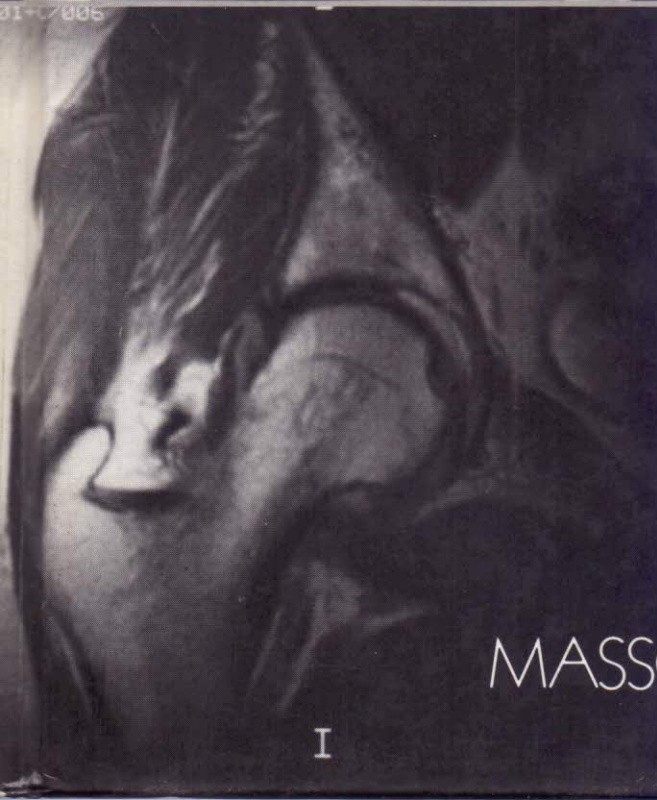
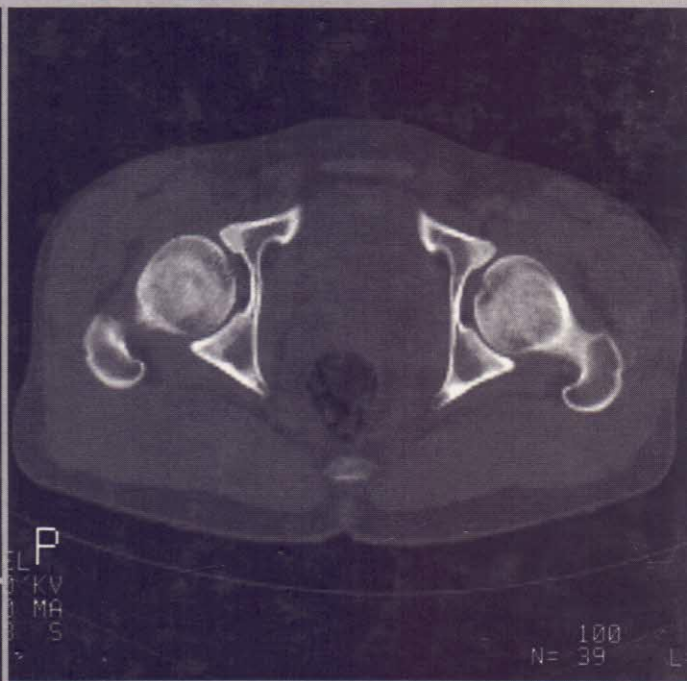
Collection d'imagerie radiologique

Imagerie de la hanche

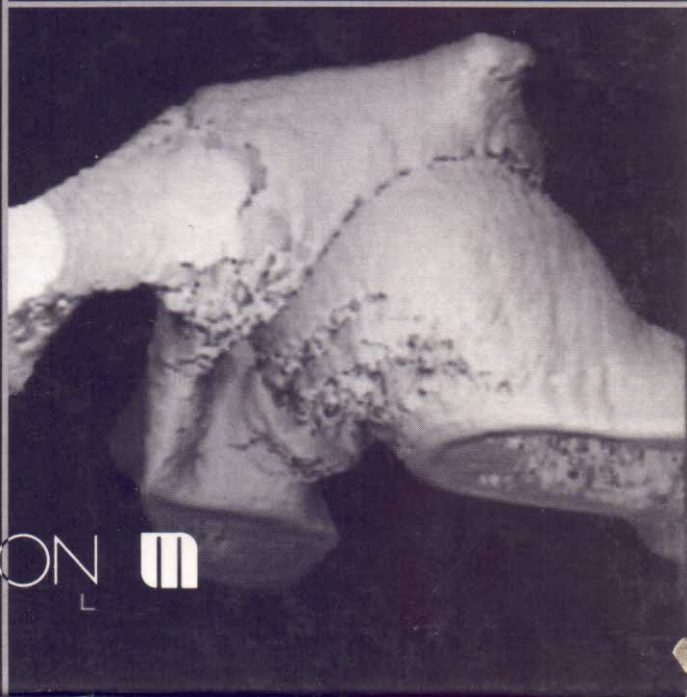J. FLAGEAT



31-07005



I



MASSON 

TABLE DES MATIÈRES

AVANT-PROPOS	V
CHAPITRE PREMIER. — <i>Exploration conventionnelle de la hanche</i> , par P. SCHOENENBERGER	1
Cliché du bassin de face debout	1
Cliché du bassin de face couché	4
Cliché de faux profil de Lequesne	5
Cliché de profil externe de hanche en position urétérale	7
Cliché de profil externe de hanche d'Arcelin dit profil chirurgical de hanche	9
Cliché de profil de Ducroquet	9
Cliché localisé unilatéral de la hanche de face en décubitus en rotation interne	12
Cliché localisé de hanche de face en rotation interne, rayon ascendant	12
Bassin couché en oblique externe, ou oblique obturateur ou oblique exopelvien urétral	15
Bassin couché en oblique alaïre ou oblique interne endopelvien	15
Incidence axiale du cotyle ou incidence de Ledoux-Lebard et Laurent	18
Cliché de recentrage ou de reposition de la hanche	18
Tomodensitométrie de la hanche	21
CHAPITRE 2. — <i>Coxométrie. Explorations des P.T.H.</i> , par M. Danguy des Déserts	22
Coxométrie	22
Définition, 22. Etude du cotyle, 22. Etude de l'extrémité supérieure du fémur, 24. Résultats, 28.	
Prothèses de hanche	30
Introduction, 30. Arthroplasties prothétiques, 30. Surveillance radiologique des arthroplasties, 31. Aspects radiologiques des P.T.H. scellées, 32. Aspects radiologiques des autres prothèses, 40. Conclusion, 40.	
CHAPITRE 3. — <i>Arthrographie de hanche</i> , par R. BUCHON	41
Quand réaliser une arthrographie de hanche?	41
Clichés sans préparation	41
Technique de l'arthrographie de hanche	41
Matériel	43
Résultats de l'arthrographie de hanche	44
Arthrogramme pathologique	49
CHAPITRE 4. — <i>Exploration scanographique de la hanche</i> , par J.-L. VICENS	52
Technique d'examen	52
Résultats. Anatomie scanographique normale	55
Indications	55
CHAPITRE 5. — <i>Examen de la hanche en IRM</i> , par C. LE BRETON, O. HELENON, Ch. HELENON, J.-M. BIGOT	59
Technique d'examen	59
Anatomie IRM normale	61
Pathologie	64
Articulaire, 64. Osseuse, 68. Parties molles, 76.	

CHAPITRE 6. — <i>Aspects radiologiques des coxarthroses</i> , par R. BUCHON	80
Généralités	80
Etude radiologique de la coxarthrose	85
Caractéristiques, 85. Arthrographie, 93. Arthroscanner, 95. IRM, 95. Diagnostic de lacune sous-chondrale du cotyle, 96.	
CHAPITRE 7. — <i>Coxites inflammatoires et infectieuses</i> , par J.-L. VICENS	97
<i>Coxites inflammatoires</i>	97
Caractères généraux de la pathologie articulaire inflammatoire. Sémiologie élémentaire	97
Généralités, 97. Sémiologie élémentaire, 97.	
Coxite de la polyarthrite rhumatoïde	98
Signes radiologiques, 100. Diagnostic, 102.	
Coxite de la spondylarthrite ankylosante	103
Généralités, 103. Signes radiologiques, 103. Diagnostic, 103.	
Coxites au cours des autres rhumatismes inflammatoires	106
Psoriasis, 106. Affections intestinales et connectivites, 106.	
<i>Coxites infectieuses</i>	106
Coxites à pyogènes	106
Etiopathogénie, 106. Rappel clinique, 107. Biologie, 107. Signes radiologiques, 109. Pronostic-Séquelles, 112.	
Les coxites à germes non pyogéniques	112
Coxite tuberculeuse : coxalgie, 112. Coxites de la brucellose, 118.	
CHAPITRE 8. — <i>Ostéonécrose aseptique de la tête fémorale</i> , par O. HELENON, C. LE BRETON, Ch. HELENON, J.-M. BIGOT	122
Etiopathogénie, 122. Clinique et moyens thérapeutiques, 123. Aspects radiologiques, 124. Tomodensitométrie, 126. Scintigraphie, 128. Imagerie par résonance magnétique, 128.	
CHAPITRE 9. — <i>Traumatismes de la hanche</i> , par M. DANGUY DES DÉSERTS	132
Introduction	132
Anatomie pathologique	132
Les luxations, 132. Les fractures du cotyle, 134. Fractures de l'extrémité supérieure du fémur, 138.	
Imagerie	141
Complications	151
Conclusion	151
CHAPITRE 10. — <i>Pathologie diverse</i> , par J. FLAGEAT	152
La coxopathie pagétique	152
Circonstances de découverte, 152. Les signes radiologiques en technique conventionnelle, 152. Le scanner et l'IRM, 156. Conclusion, 156.	
L'algodystrophie de hanche	156
La forme complète initiale, 156. Les formes cliniques, 162. Les diagnostics différentiels, 163.	
Les fractures de fatigue du col fémoral	163
Nosologie, 163. Physiopathologie, 163. Clinique, 165. Etude radiologique, 165. Complications, 168. Diagnostic différentiel, 169. Conclusion, 169.	
La pathologie tumorale synoviale	169
L'ostéochondromatose synoviale, 169. La synovite villonodulaire, 173. Le synovialosarcome, 174. La capsulite rétractile, 174. Les tumeurs osseuses de la hanche, 176. Les ostéoarthropathies nerveuses, 178.	
Conclusion	180
INDEX ALPHABÉTIQUE DES MATIÈRES	183