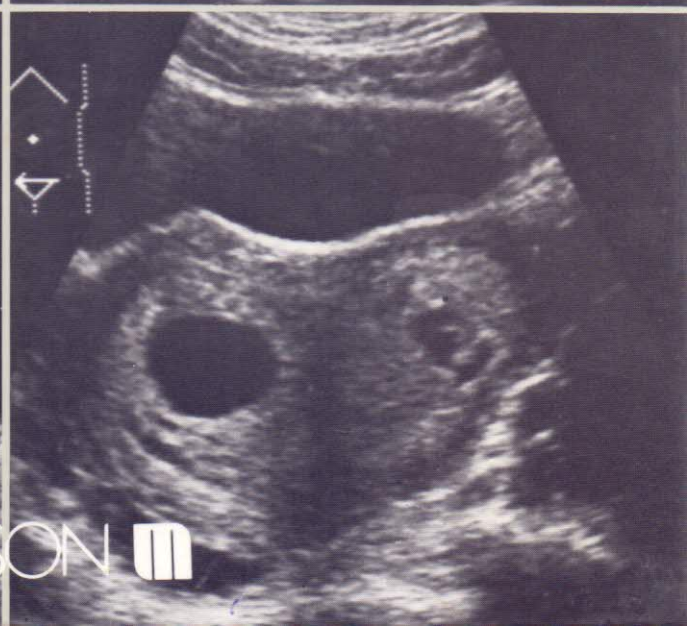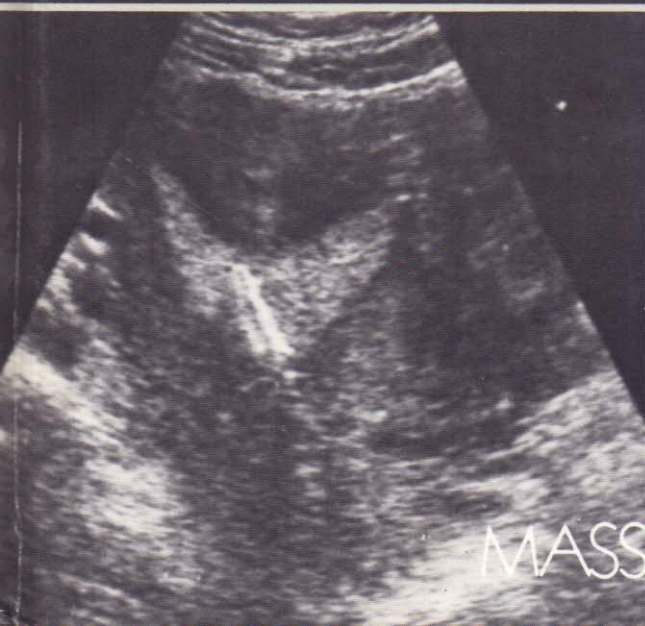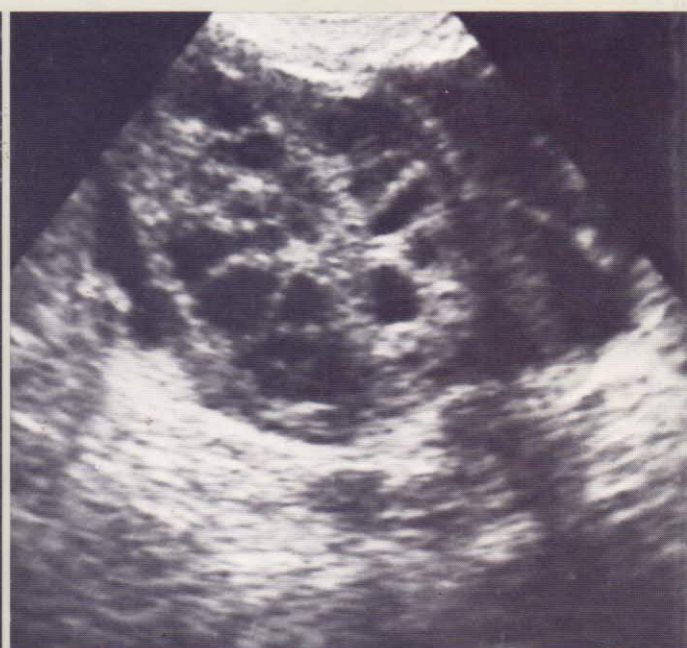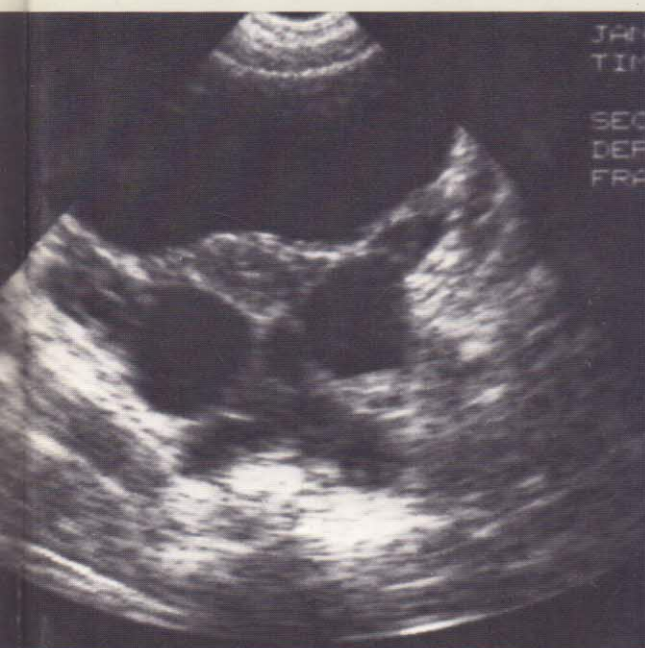


Collection d'imagerie radiologique

Échographie pelvienne en gynécologie

Y. ARDAENS B. GUÉRIN I. LAMBERT L. LEMAITRE



MASSON 

TABLE DES MATIÈRES

PRÉFACE, par D. QUERLEU	VII
AVANT-PROPOS	XIII
CHAPITRE PREMIER. — <i>Pelvis normal</i> , par B. GUÉRIN DU MASGENËT, I. LAMBERT	1
<i>Protocole d'examen</i>	1
Les conditions d'examen	1
L'interrogatoire	1
Technique d'examen	1
Compte rendu d'examen	4
<i>Anatomie échographique</i>	4
L'utérus	4
La position de l'utérus (4). La forme de l'utérus (5). La taille de l'utérus (5). Échostructure (5).	
Le vagin	9
Les trompes	10
Les ovaires	10
La position (10). La forme (11). La taille (11). L'échostructure (12).	
Les autres structures pelviennes	12
Le cul-de-sac de Douglas (12). La vessie (12). Les anses digestives, le recto-sigmoïde (13). La musculature pelvienne (13). Les vaisseaux pelviens (13). Les uretères (13). Les parois osseuses du pelvis (14).	
CHAPITRE 2. — <i>Pièges et difficultés diagnostiques</i> , par Y. ARDAENS	15
<i>Pièges acoustiques ou artéfacts d'origine physique</i>	15
Résolution du faisceau ultrasonore	15
Faisceaux accessoires	15
Images en miroir	16
Images en queue de comète	16
Dédoublément d'image	16
Ombre de réfraction (ombre de bord)	17
<i>Images non gynécologiques</i>	19
Appareil urinaire	19
Rein pelvien (19). Uretères (20). Vessie (20).	
Appareil digestif	20
Les épanchements péritonéaux	21
Autres images non gynécologiques	22
CHAPITRE 3. — <i>Échographie pelvienne de l'enfant</i> , par C. ANDRÉ, G. KALIFA	26
<i>Anatomie échographique normale</i>	26
L'utérus	26
Les ovaires	28
<i>Troubles du développement pubertaire</i>	30
Puberté précoce	30
Retard pubertaire	31
Aménorrhée primaire	32
<i>Ambiguïtés sexuelles</i>	33
<i>Masses pelviennes</i>	34
Masses pelviennes de la période néonatale	35
Masses pelviennes en dehors de la période néonatale	37
<i>Pertes vaginales anormales</i>	40

CHAPITRE 4. — <i>Cycle normal et troubles de l'ovulation</i> , par Y. ARDAENS, K. ARDAENS	42
<i>Physiologie du cycle menstruel</i>	42
Rappel d'anatomie macroscopique de l'ovaire	42
Aspects morphologiques et endocriniens du cycle menstruel	42
La croissance folliculaire (42). L'ovulation (43). Le corps jaune (45).	
<i>Aspects échographiques du cycle menstruel</i>	45
Modification de l'endomètre	45
Période menstruelle (45). Phase proliférative (45). Phase sécrétoire (46). L'étude de l'endomètre (47).	
Modification ovarienne	47
Phase folliculaire (47). L'ovulation (49). Phase lutéale (49).	
Variations selon l'âge	50
<i>Troubles de l'ovulation</i>	50
Anovulation	51
Follicule lutéinisé non rompu ou LUF syndrome	51
Les ovaires polykystiques	52
L'ovaire sous contraception orale	52
<i>Conclusion</i>	52
CHAPITRE 5. — <i>Dystrophies ovariennes polykystiques et kystes fonctionnels</i> , par D. DEWAILLY, Y. ARDAENS	53
<i>Ovaires polykystiques : généralités</i>	53
Définition - nosologie	53
Clinique	53
Étiologie	54
Les ovaires micro-polykystiques (OmpK) (54). Les ovaires macro-polykystiques (OMPk) (55)	
<i>Ovaires micro-polykystiques : aspects échographiques</i>	55
Signes échographiques	55
Augmentation de volume des ovaires (55). La visualisation des micro-kystes (56). Autres signes (56). Étude critique (56).	
Diagnostic différentiel	58
Hypertrophie bilatérale des annexes (58). Les ovaires multikystiques de taille normale (58).	
<i>Dystrophies macro-polykystiques</i>	60
<i>Kystes fonctionnels</i>	60
Kystes folliculaires ou folliculiniques	61
Kystes lutéiniques	61
Kystes lutéinisés	63
CHAPITRE 6. — <i>Kyste organiques et tumeurs ovariennes</i> , par D. HERBEAU	64
<i>Note préliminaire</i>	64
<i>Kystes dermoïdes</i>	64
Inclusions dermoïdes intra-ovariennes (65). Formes liquidiennes prédominantes (65). Formes mixtes (65). Formes solides prédominantes (65). Formes solides pures (67). Formes trompeuses (67).	
<i>Cystadénomes séreux et séro-papillaires bénins et malins</i>	67
Variétés écho-anatomiques	67
Formes liquides pures (67). Formes mixtes (68). Formes solides pures (68).	
Tentatives d'évaluation de la malignité	68
Critères « intrinsèques » (68). Critères loco-régionaux (68). Critères à distance (68). Problème des tumeurs limites (« border-lines ») (70).	
<i>Kystes mucoïdes ou cystadénomes pseudo-mucineux bénins et malins</i>	70
Variétés écho-anatomiques	70
Formes classiques (70). Formes anarchiques (71).	
Évaluation de la malignité	71
<i>Kystes endométriosiques et cancers endométrioïdes</i>	72
Variétés écho-anatomiques	72
Formes d'échostructure simple (72). Formes d'échostructure complexe (72).	
Évaluation de la malignité	72

<i>Tumeurs ovariennes solides</i>	74
Les fibromes	74
Adénocarcinomes indifférenciés	74
Autres tumeurs plus rares	74
CHAPITRE 7. — Infection génitale haute et pathologie tubaire (en dehors de la grossesse extra-utérine), par J. DECOCQ, B. GUÉRIN DU MASGENËT	75
<i>Infection génitale haute</i>	75
Rappel physiopathologique	75
Rappel anatomo-clinique	76
Traduction échographique de l'infection génitale haute	77
L'infection utérine (77). L'infection tubaire (77). L'infection de l'ovaire (80). L'infection péritonéale (82). Intérêt de l'échographie dans l'infection génitale haute (82).	
<i>Pathologie tubaire en dehors de l'infection</i>	83
Les tumeurs de la trompe	83
Les kystes para-tubaires	83
L'endométriose tubaire	84
La torsion d'annexe	84
CHAPITRE 8. — Pathologie utérine, par I. LAMBERT, Y. ARDAENS	85
<i>Pathologie du myomètre</i>	85
Les fibromyomes	85
Aspects échographiques (85). Diagnostic différentiel (90). Fibrome et grossesse (91).	
Pathologie du myomètre en dehors des fibromes	92
L'endométriose utérine ou adénomyose (92). Le sarcome utérin (92). L'utérus post- ménopausique (92). L'utérus opéré (92).	
<i>Étude de la cavité utérine</i>	94
Anomalies de l'endomètre	94
Les stérilets	97
Aspects normaux (97). Position anormale (98). Associations (98).	
Autres images échogènes cavitaires	102
Les images liquidiennes endo-utérines	102
CHAPITRE 9. — Diagnostic échographique des malformations utéro-vaginales, par D. HOUZE DE L'AUL- NOIT, D. ELLART	104
<i>Rappel embryologique</i>	104
<i>Méthode d'examen</i>	106
<i>Malformations utérines</i>	106
Les aplasies utérines	107
Les hémimatrices	108
L'utérus bicorne bicervical avec hémivagin borgne non communicant (108). L'utérus bicorne bicervical perméable (112). L'utérus bicorne unicervical (112).	
Les utérus cloisonnés	112
Les utérus communicants	114
<i>Anomalies congénitales du col et de l'isthme utérin</i>	114
Les atrésies (114). Les aplasies cervicales (115).	
<i>Anomalies de l'hymen et du vagin</i>	115
<i>Place actuelle de l'échographie pelvienne</i>	115
<i>Conclusion</i>	116
CHAPITRE 10. — Diagnostic précoce de la grossesse et grossesse extra-utérine, par B. GUÉRIN DU MASGENËT	119
<i>Grossesse intra-utérine : étude descriptive</i>	119
Le sac ovulaire	119
L'embryon et ses annexes	119
<i>Pronostic de la grossesse jeune</i>	124
<i>Diagnostic différentiel</i>	125

<i>Datation de la grossesse</i>	127
<i>Les grossesses multiples</i>	128
Rappel physiologique.....	128
Diagnostic échographique.....	131
<i>Pathologie précoce de la grossesse intra-utérine</i>	131
La grossesse interrompue	131
La grossesse menacée	135
La môle hydatiforme.....	136
Pathologie associée à la grossesse jeune	139
<i>La grossesse extra-utérine (GEU)</i>	139
Le signe direct de GEU.....	140
Les signes indirects de GEU.....	140
Signes utérins (140). Les signes annexiels (143). L'hémopéritoine (143).	
Diagnostic différentiel de la GEU	144
Quelques cas particuliers.....	144
CHAPITRE 11. — Échographie pelvienne dans le traitement des stérilités , par B. GUÉRIN DU MASGENËT.	146
<i>Généralités</i>	146
<i>Surveillance échographique de l'ovulation</i>	146
Les méthodes non échographiques de diagnostic de l'ovulation	147
Indications du monitoring échographique de l'ovulation	147
Conditions techniques du monitoring échographique de l'ovulation	148
Modalité pratique du monitoring échographique de l'ovulation	148
Les accidents d'hyperstimulation ovarienne	149
Prévention de l'hyperstimulation ovarienne (150). Le syndrome d'hyperstimulation ovarienne (150).	
<i>Échographie interventionnelle</i>	150
Le prélèvement ovocytaire échoguidé	151
La réduction folliculaire	152
La réduction embryonnaire	154
Autres techniques d'échographie interventionnelle.....	154
CHAPITRE 12. — ÉCHOGRAPHIE TRANS-VAGINALE , par Y. ROBERT, Y. ARDAENS, I. LAMBERT	155
<i>Matériel</i>	155
<i>Technique d'examen</i>	155
<i>Avantages, inconvénients</i>	156
Avantages	156
Inconvénients	157
<i>Indications, résultats</i>	157
En gynécologie	157
Pathologie utérine (157). Pathologie ovarienne (157). Pathologie tubaire (161).	
En obstétrique.....	161
<i>En conclusion</i>	161
CONCLUSION. — Échographie pelvienne : mode d'emploi , par B. GUÉRIN DU MASGENËT, L. LEMAÎTRE.	164
<i>L'échographie pelvienne est-elle un examen clinique ou paraclinique?</i>	164
<i>Quelle est la fiabilité de l'échographie pelvienne?</i>	164
<i>Utilisation de l'échographie dans le dépistage des cancers gynécologiques</i>	166
<i>Place de l'échographie par rapport aux autres explorations pelviennes en gynécologie</i>	166
Vis-à-vis de l'examen clinique (166). Vis-à-vis des examens endoscopiques (166). Vis-à-vis de la radiologie classique (167). Vis-à-vis de la radiologie moderne (167).	
<i>Échographie-Scanner-IRM : confrontations</i>	170
INDEX ALPHABÉTIQUE DES MATIÈRES	175