

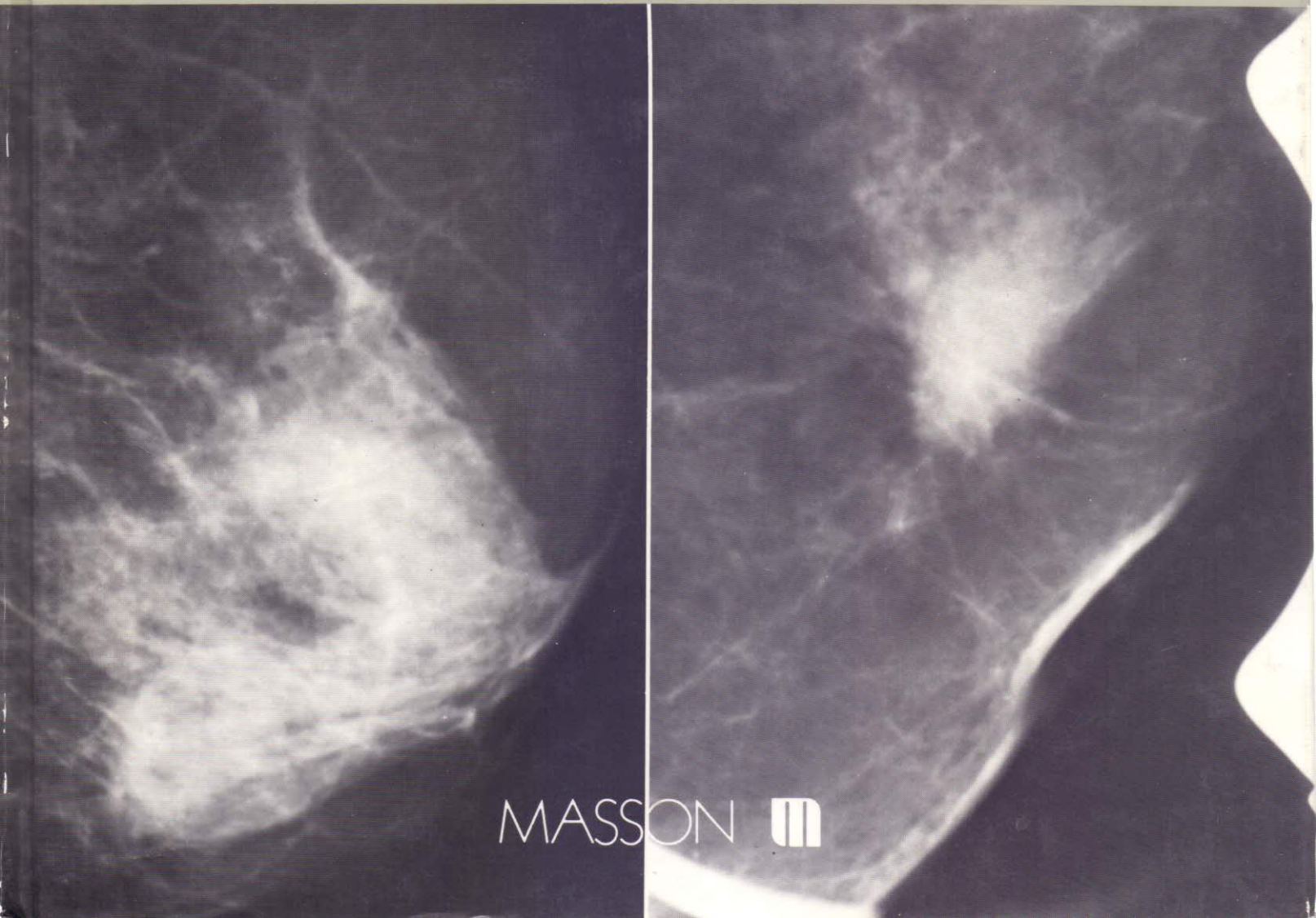
Collection d'imagerie radiologique

Atlas de mammographie

Jean MICHELIN

L. LEVY A. LACAN A. DANA D. MEYER

Préface de M. TUBIANA



MASSON 

TABLE DES MATIÈRES

PRÉFACE, par Maurice TUBIANA	V
AVANT-PROPOS, par Jean MICHELIN	XI
CHAPITRE 1. — <i>Sein normal</i>	1
I. <i>Anatomie radiologique normale du sein</i>	1
Support anatomique	1
Genèse de l'image radiologique du sein	2
Sein totalement graisseux	2
Modèle type de sein normal de la femme en période d'activité génitale	2
Tissu graisseux sous-cutané (3). Tronc de cône conjonctivo-glandulaire (3).	
II. <i>Variation de l'architecture normale du sein</i>	4
Involution conjonctivo-adipeuse normale du sein	4
Hyperplasie du tissu conjonctif	4
Image construite	5
Imbibition hydrique	5
Variations de la normale en fonction de la technique	5
Un document irréprochable doit être produit (5). Adaptation des constantes en fonction de la nature du milieu examiné (5). Éliminer les pseudo-images construites (5).	
III. <i>Diagnostic de normalité</i>	6
Dystrophie généralisée, diffuse et bilatérale	6
Dystrophie localisée	7
Processus mastosique non systématisé (7). Processus mastosique systématisé (7).	
CHAPITRE 2. — <i>Opacité circonscrite, réelle, caractéristique</i>	49
I. <i>Opacités arrondies et régulières</i>	49
Tumeur d'aspect liquidien (51). Tumeur solide (51). Diagnostics évoqués devant une opacité arrondie, régulière (51).	
II. <i>Opacité circonscrite, réelle de caractérisation ambiguë</i>	51
III. <i>Opacité circonscrite, réelle, infiltrante</i>	52
Opacité centrale (52). Structure radiaire (52). Support anatomo-pathologique de l'opacité stellaire (52). Halo clair périphérique (52). Infiltration des enveloppes mammaires (peau et plaque aréolo-mamelonnaire) (52). Adénopathie axillaire (53).	
CHAPITRE 3. — <i>Opacité apparemment circonscrite, nodulaire ou arrondie, de réalité moins affirmée</i> ..	115
Opacité apparemment circonscrite de réalité incisée, mais sans caractérisation suspecte	115
Opacité circonscrite de réalité incisée à caractère ambigu	116
Opacité apparemment circonscrite, de réalité incisée, mais d'aspect suspect	116
CHAPITRE 4. — <i>Remaniement sectoriel de la structure conjonctivo-adipeuse du sein</i>	159
I. <i>Plage radio-opaque de tonalité élevée, homogène</i>	159
II. <i>Plage de radio-tonalité variable d'aspect hétérogène</i>	160
Hyperplasie épithéliale lobulaire désorganisée par une sclérose interstitielle marquée (160). Centre prolifératif d'Aschoff (160). Cyto-stéato-nécrose (160). Cicatrices (160). Aspect cicatriciel dans les lésions inflammatoires de l'ectasie canalaire (161).	
CHAPITRE 5. — <i>Micro-calcifications canalaires</i>	205
I. <i>Distribution et nombre</i>	205

Polymorphisme (207). Densité (207).	
II. <i>Morphologie</i>	207
Calcifications granulaires, irrégulières	207
Calcifications allongées, irrégulières	207
III. <i>Stratégie</i>	207
Diagnostic du site canalaire	207
Micro-calcifications de site canalaire bénignes	208
CHAPITRE 6. — <i>Micro-calcifications lobulaires</i>	235
I. <i>Adénose micro-kystique</i>	235
Regroupées (235). Diffuses (235).	
II. <i>Adénose sclérosante</i>	236
III. <i>Maladie fibro-kystique avec liquide de sécrétion calcique</i>	236
IV. <i>Stratégie. Difficultés diagnostiques</i>	236
V. <i>Traitement de l'image des micro-calcifications</i>	237
Agrandissement photographique	237
Numérisation de l'image mammographique analogique	237
CHAPITRE 7. — <i>Macro-calcifications</i>	259
I. <i>Macro-calcifications associées à une zone de radio-transparence</i>	259
Mastite péri-canalaire (259). Petites calcifications annulaires à centre clair (259). Cyto-stéato-nécrose (259).	
II. <i>Macro-calcifications isolées</i>	259
Parois kystiques calcifiées (259). Adénofibrome calcifié (260).	
III. <i>Macro-calcifications variées</i>	260
Artérielles (260). Parasitaires (260). Cicatricielles (260).	
CHAPITRE 8. — <i>Image circonscrite radio-transparente</i>	267
I. <i>Image circonscrite radio-transparente et homogène</i>	267
Lipome	267
Kyste huileux	267
Autres formations kystiques à contenu lipidique galactocèle	267
II. <i>Image claire, circonscrite, hétérogène</i>	268
Hamartome	268
Ganglions intra-mammaires	268
CHAPITRE 9. — <i>Sein inflammatoire</i>	277
I. <i>Aspect radiologique</i>	277
II. <i>Diagnostics évoqués</i>	277
Mastites carcinomateuses	277
Mastites infectieuses d'origine bactérienne	278
Abscess collecté	278
Mastites plasmocytaires	278
Autres diagnostics étiologiques	278
III. <i>Conduite à tenir</i>	279
Épreuve de traitement	279
CHAPITRE 10. — <i>Image des galactophores</i>	299
I. <i>Galactophores spontanément perçus</i>	299
Multiples et bilatéraux	299
Unique et unilatéral	299
II. <i>Galactographie</i>	299

TABLE DES MATIÈRES

Indications	300
Image élémentaire galactographique	301
Galactographie normale (301). Galactographie pathologique (301).	
Pathologie canalaire	302
Tumeurs papillaires bénignes (302). Hyperplasie épithéliale canalaire et cancer intra-canalaire (302). Cancer infiltrant (302).	
Conclusion	302
CHAPITRE 11. — <i>Sein modifié par la chirurgie et/ou l'irradiation</i>	313
I. <i>Sein opéré</i>	313
Sein opéré dans un but diagnostique ou thérapeutique	313
Modification radiologique de la peau (313). Modification du parenchyme intra-mammaire : cicatrice fibreuse (313).	
Sein opéré dans un but esthétique	314
Modification radiologique du sein (314). Prothèse intra-mammaire (314).	
II. <i>Sein irradié</i>	315
Aspect radiologique (315). Évolution des images (315).	
III. <i>Surveillance des seins traités</i>	315
Irradiation exclusive ou pré-opératoire	315
Résultats thérapeutiques (316). Dépistage d'une récidive locale (316). Sein contro-latéral (316).	
Tumorectomie suivie d'irradiation	316
Traitement par chimiothérapie et/ou hormonothérapie	317
Associé à la radiothérapie (317). Utilisé seul (317).	
CHAPITRE 12. — <i>Image radiologique du sein chez l'homme</i>	331
I. <i>Sein normal</i>	331
II. <i>Gynécomastie</i>	331
Aspect radiologique	331
Forme nodulaire (331). Forme dendritique (331).	
III. <i>Cancer du sein</i>	332
Aspect radiologique	332
IV. <i>Autres lésions</i>	332
Lésions inflammatoires bénignes (332). Lésions bénignes tumorales (332). Lésions pseudo-tumorales (332). Écoulement mammaire (332).	
V. <i>Conclusion</i>	333
CHAPITRE 13. — <i>Syndrome des enveloppes mammaires épaissies</i>	343
I. <i>Peau épaissie radiologiquement</i>	343
Épaississement localisé (343). Épaississement diffus (343).	
II. <i>Rétraction de la peau et/ou de la plaque aréolo-mamelonnaire</i>	344
Lésion cancéreuse (344). Lésion bénigne (344).	
BIBLIOGRAPHIE	345
INDEX ALPHABÉTIQUE DES MATIÈRES	351