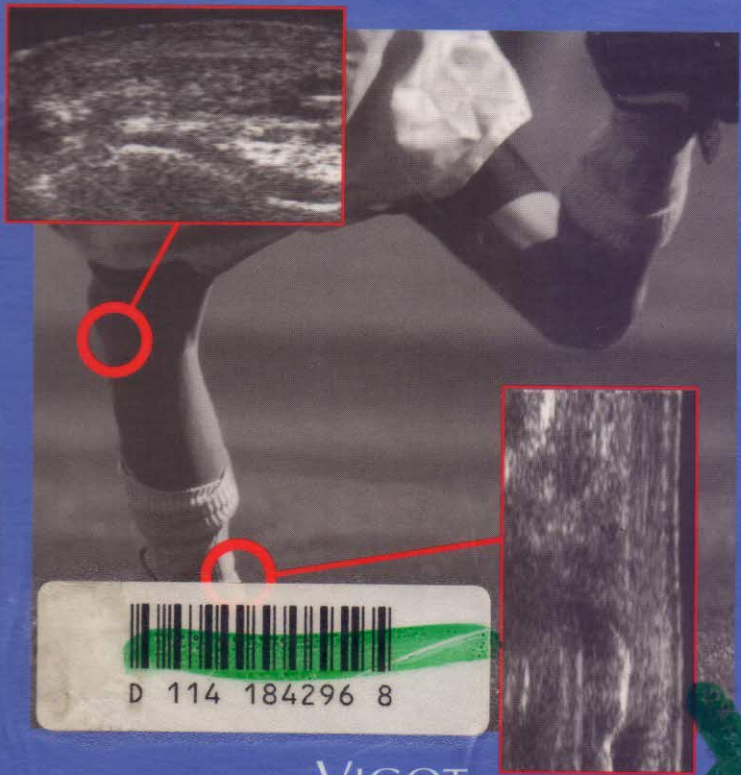


64226

André Bonnin - Claude Broussouloux  
Jean-Paul Convard - Gérard Seguin

# Atlas pratique d'échographie de l'appareil locomoteur



D 114 184296 8

VIGOT

# SOMMAIRE

<b>Introduction</b> .....	1
<b>Matériel</b> .....	3
<b>Technique d'examen</b> .....	3

## CHAPITRE 1

### MUSCLES ET APRONÉVROSES

<b>ANATOMIE</b> .....	5
<b>ASPECT ÉCHOGRAPHIQUE NORMAL</b> .....	5
<b>ASPECTS PATHOLOGIQUES</b> .....	6
<b>Les traumatismes</b> .....	6
Traumatismes extrinsèques .....	6
<i>Ecchymoses</i> .....	6
<i>Contusions</i> .....	7
Traumatismes intrinsèques .....	9
<i>Crampes ou contractures</i> .....	9
<i>Élongations</i> .....	9
<i>Ruptures musculaires</i> .....	9
Pathologies traumatiques séquellaires .....	11
<i>Récidives</i> .....	11
<i>Cicatrices fibreuses intra-musculaires</i> .....	11
<i>Ossification musculaire post-traumatique</i> .....	13
<i>Hernie musculaire</i> .....	14
Hématomes .....	14
Abscesses .....	16
Rhabdomyolyse .....	17

<b>Les pathologies non traumatiques</b> .....	18
Tumeurs malignes primitives .....	18
<i>Rhabdomyosarcome</i> .....	18
<i>Fibrosarcome</i> .....	19
<i>Liposarcome</i> .....	20
Métastases .....	21
Tumeurs bénignes .....	21
<i>Lipomes</i> .....	21
<i>Fibromes desmoïdes</i> .....	21
<i>Angiomes</i> .....	22
Pathologie immunitaire .....	22

## CHAPITRE 2

# TENDONS, GAINES SYNOVIALES ET BOURSES SÉREUSES

<b>ANATOMIE</b> .....	23
<b>ASPECT ÉCHOTOMOGRAPHIQUE NORMAL</b> .....	24
<b>ASPECTS PATHOLOGIQUES</b> .....	26
<b>Les maladies des insertions</b> .....	26
<b>Les tendinopathies</b> .....	29
<b>Les ténosynovites</b> .....	31
<b>Les péritendinites</b> .....	32
<b>Les bursites</b> .....	33
<b>Les ruptures tendineuses</b> .....	34
<b>Les luxations tendineuses</b> .....	37

<b>Les atteintes non traumatiques</b> .....	37
<i>Rhumatismes inflammatoires</i> .....	37
<i>Affections métaboliques</i> .....	37
<i>Atteintes infectieuses</i> .....	38
<i>Tumeurs</i> .....	38
<b>Les kystes synoviaux</b> .....	38
<b>Aspect des tendons en post-opératoire</b> .....	41

### CHAPITRE 3

## **PATHOLOGIES ARTICULAIRES**

<b>GÉNÉRALITÉS</b> .....	43
<b>Les épanchements</b> .....	43
<b>Les proliférations tumorales</b> .....	43
<b>PATHOLOGIES LOCALES</b> .....	44
<b>L'épaule : la coiffe des rotateurs</b> .....	44
Anatomie .....	44
Aspect échotomographique normal .....	45
Aspects pathologiques .....	47
<i>Les conflits sous-acromio-coracoïdiens</i> .....	48
<i>Les tendinites de la coiffe</i> .....	48
<i>Les ruptures de la coiffe</i> .....	49
<i>La pathologie du tendon du long biceps</i> .....	52
Coiffes opérées .....	53
<b>La hanche du nouveau-né</b> .....	54
<b>La hanche de l'enfant</b> .....	56
<b>Le genou de l'adulte</b> .....	57
<i>Kyste méniscal externe</i> .....	57
<i>Hématome sous-rotulien</i> .....	58
<i>Atteinte inflammatoire de la synoviale</i> .....	58

CHAPITRE 4

**PEAU, GRAISSE, NERFS, VAISSEAUX...**

<b>La peau</b> .....	59
<b>La graisse</b> .....	60
<b>Les nerfs</b> .....	61
<b>Les vaisseaux</b> .....	62
Artères .....	62
Veines .....	64
<b>Les lymphatiques</b> .....	65
<b>Le cartilage</b> .....	65
<b>Le périoste</b> .....	66

CHAPITRE 5

**TECHNIQUES SPÉCIALES**

<b>Repérage des corps étrangers</b> .....	67
<b>Apport du Doppler en pathologie tendino-musculaire</b> .....	67
<b>Échographie interventionnelle</b> .....	69
<b>CONCLUSION</b> .....	71
<b>INDEX</b> .....	73