
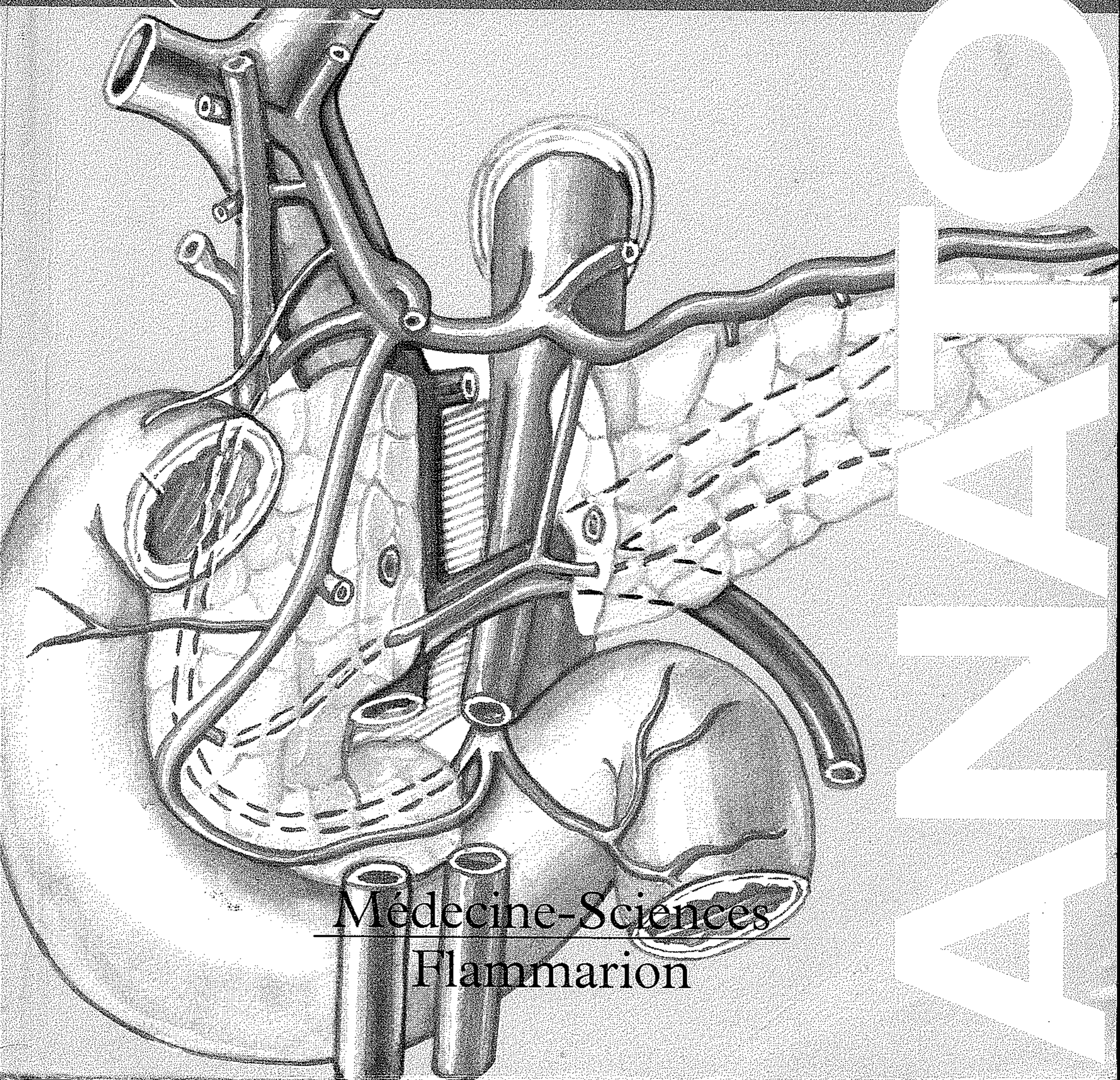


JEAN-MARC
CHEVALLIER



Tronc



Médecine-Sciences
Flammarion

2-611-73-1/1



2-611-73-1/1

Jean-Marc CHEVALLIER

Professeur d'Anatomie - Université Paris V
Service de Chirurgie viscérale
Hôpital Boucicaut - Georges-Pompidou



ANATOMIE

LE TRONC

Médecine-Sciences

Flammarion

87, quai Panhard et Levassor, 75013 Paris

<http://www.medecine.flammarion.com>

Sommaire

Préfaces	XI, XIII
Avant-propos, par Jean-Marc Chevallier	XV

GÉNÉRALITÉS

1. Les régions du tronc	2
<i>Repères osseux</i>	2
Colonne thoracique	2
Les douze paires de côtes	2
Les sept cartilages costaux	3
Sternum	3
Colonne lombale	5
Bassin osseux	6
<i>Repères musculaires</i>	8
Muscles intercostaux	8
Diaphragme	9
Muscles lombaires et abdominaux	10
Muscle élévateur de l'anus et diaphragme pelvien	12
<i>Limites anatomiques entre les quatre régions du tronc</i>	14
<i>Anatomie de surface</i>	16
De dos	16
De face	18
Périnée superficiel	20
Division superficielle de la paroi abdominale	21

THORAX

2. Les parois thoraciques	24
<i>Introduction</i>	24
<i>Repères anatomiques</i>	24
Vertèbres et côtes	24
Espaces intercostaux : muscles et pédicules vasculo-nerveux	30
Fascia endothoracique et plèvre pariétale	32
Paroi thoracique ventrale : muscles pectoraux et glande mammaire	32
Diaphragme	38
<i>Anatomie clinique</i>	42
Intérêt physiologique : la mécanique ventilatoire	42
Intérêt sémiologique	43
Intérêt thérapeutique : ponction et drainage pleural	46

3. Le médiastin	48
<i>Introduction</i>	48
<i>Repères anatomiques</i>	48
Organisation générale	48
Médiastin antérieur	50
Médiastin moyen : arbre trachéo-bronchique	60
Médiastin postérieur	60
4. Le cœur	74
<i>Repères anatomiques</i>	74
Rappels embryologiques : tube cardiaque, péricarde	74
Morphologie externe	78
Configuration interne	80
Valves cardiaques et leur appareil	82
Tissu nodal	84
Artères et veines coronaires	86
<i>Anatomie clinique</i>	92
Intérêt sémiologique	94
Intérêt thérapeutique	96
<i>Repères radiologiques</i>	98
Silhouette du cœur	98
Échographie cardiaque	101
5. La trachée, les bronches et les poumons	102
<i>Introduction</i>	102
<i>Repères anatomiques</i>	102
Poumons, plèvre viscérale et scissures : limites et projections	102
Segmentation bronchique	106
Pédicules pulmonaires	110
Vaisseaux lymphatiques et lymphonœuds de drainage des poumons	113
<i>Anatomie clinique</i>	114
Intérêt physiologique	114
Intérêt sémiologique	114
Intérêt thérapeutique	116
<i>Repères radiologiques</i>	118
Radiographie standard du thorax de face	118
Tomodensitométrie du thorax	118

ABDOMEN

6. Les parois abdominales et lombales	120
<i>Introduction</i>	120
<i>Repères anatomiques</i>	120
Paroi abdominale postérieure ou lombale	120
Muscles larges de l'abdomen	125
Muscles antérieurs : les droits de l'abdomen	128

Ombilic	132
Canal inguinal	133
Canal fémoral	136
<i>Anatomie clinique</i>	138
Intérêt physiologique : inclinaisons du tronc, respiration abdominale	138
Intérêt sémiologique : hernies ombilicales, inguino-fémorales et lombaires	141
Intérêt thérapeutique	143
7. La cavité péritonéale	144
<i>Repères embryologiques et anatomiques</i>	144
Organogenèse du péritoine	144
Topographie générale de l'abdomen à l'âge adulte	156
<i>Anatomie clinique</i>	161
Intérêt physiologique : la séreuse péritonéale	161
Intérêt sémiologique : les épanchements péritonéaux	162
Intérêt thérapeutique : dialyse péritonéale, drainages	164
8. L'œsophage, l'estomac et la rate	166
<i>Introduction</i>	166
<i>Repères anatomiques</i>	166
Œsophage abdominal et cardia	166
Estomac	170
Rate	176
Vascularisation artérielle sus-mésocolique	179
Lymphonœuds de drainage	180
Innervation végétative : terminaison des nerfs vagues	182
<i>Anatomie clinique</i>	183
Intérêt physiologique	183
Intérêt sémiologique	186
Intérêt thérapeutique	186
<i>Repères radiologiques</i>	189
9. Le duodéno-pancréas et les voies biliaires extrahépatiques	190
<i>Introduction</i>	190
<i>Repères anatomiques</i>	190
Organogenèse du bloc duodéno-pancréatique et des voies biliaires	190
Description du cadre duodénal et du pancréas	193
Isthme du pancréas, origine du tronc porte	198
Pédicule hépatique	198
Voies biliaires extrahépatiques	199
Ampoule de Vater : anatomie endoscopique de la papille	200
<i>Anatomie clinique</i>	203
Intérêt physiologique	203
Intérêt sémiologique : lithiase biliaire, ictère par rétention	204
Intérêt thérapeutique	206
<i>Repères radiologiques</i>	210
Opacification de la VBA : la cholécystographie orale	210
Opacification de la VBP : cholangiographie intraveineuse et rétrograde	210

10. Foie, voies biliaires intra-hépatiques et système porte	212
<i>Introduction</i>	212
<i>Repères anatomiques</i>	213
Morphologie du foie	213
Système porte hépatique	218
Segmentation portale et hépatique	222
<i>Anatomie clinique</i>	226
Intérêt physiologique : le lobule hépatique	226
Intérêt sémiologique : les anastomoses porto-caves	227
Intérêt thérapeutique	230
<i>Repères radiologiques</i>	230
Échographie abdominale et tomодensitométrie	230
Artériographie cœlio-mésentérique, temps de retour porte	232
11. Grêle, cæco-appendice et côlons	234
<i>Introduction</i>	234
<i>Repères anatomiques</i>	234
Rotation de l'anse intestinale primitive	234
Situation générale, les accolements	236
Le cæcum, l'appendice et ses variations	240
Côlon sigmoïde ou côlon pelvien	242
Artères mésentériques	244
Drainage lymphatique	246
<i>Anatomie clinique</i>	248
Intérêt physiologique : configuration interne, muqueuses et absorption intestinale ..	248
Intérêt sémiologique	250
Intérêt thérapeutique	252
12. Rétropéritoine : l'aorte abdominale et la veine cave inférieure	254
<i>Introduction</i>	254
<i>Repères anatomiques</i>	254
Aorte abdominale	254
Veine cave inférieure	259
<i>Anatomie clinique</i>	264
Intérêt physiologique	264
Intérêt sémiologique	266
Intérêt thérapeutique	268
<i>Repères radiologiques</i>	268
13. Rétropéritoine : les reins, les glandes surrénales et les uretères lombaires ..	270
<i>Introduction</i>	270
<i>Repères anatomiques</i>	270
Reins	270
Glandes surrénales	281
Uretères lombaires	284
<i>Anatomie clinique</i>	284
Intérêt physiologique	284
Intérêt sémiologique	288

Intérêt thérapeutique : voies d'abord	291
Artériographie rénale	294

PETIT BASSIN

14. Topographie du petit bassin	296
<i>Introduction</i>	296
<i>Repères anatomiques</i>	296
Bassin ostéofibreux	296
Muscles du plancher pelvien : le diaphragme pelvien	302
Vaisseaux du petit bassin	306
Loges viscérales pelviennes	310
Espaces conjonctifs sous-péritonéaux latéro-viscéraux	310
15. Le rectum pelvien et le canal anal	314
<i>Introduction</i>	314
<i>Repères anatomiques</i>	314
Anatomie descriptive de l'ampoule rectale	314
Anatomie topographique : la loge rectale et les trois étages de rapports	316
Vaisseaux du rectum et lymphonœuds de drainage	322
Canal anal	324
<i>Anatomie clinique</i>	330
Intérêt physiologique : continence et défécation	330
Intérêt sémiologique : la proctologie	330
Intérêt thérapeutique : rectoscopie, chirurgie rectale, cancers	333
<i>Repères radiologiques</i>	335
16. Bas appareil urinaire : l'uretère pelvien, la vessie et l'urètre	336
<i>Introduction</i>	336
<i>Repères anatomiques</i>	336
Uretères pelviens	336
Vessie	337
Urètre	346
Innervation vésicosphinctérienne	349
<i>Anatomie clinique</i>	351
Intérêt physiologique : continence et miction	351
Intérêt sémiologique : rétention urinaire et globe vésical	352
Intérêt thérapeutique : sondage urétral et cathétérisme suspubien	352
<i>Repères radiologiques</i>	355
17. Les appareils génitaux	356
<i>Introduction : développement embryologique des voies génitales</i>	356
Stade indifférencié	356
Différenciation dans le sens féminin	360
Différenciation dans le sens masculin	364
<i>Appareil génital féminin</i>	368
Introduction	368
Repères anatomiques	368

Anatomie clinique	384
Repères radiologiques	388
Appareil génital masculin	390
Introduction	390
Repères anatomiques	391
Anatomie clinique	402
Repères radiologiques	406
18. Le périnée	408
Introduction	408
Développement embryologique	408
Stade indifférencié	408
Développement féminin	410
Développement masculin	413
Repères anatomiques	413
Périnée superficiel : repères cutanés	413
Plan profond : le diaphragme pelvien	414
Plan moyen : aponévrose périnéale moyenne et diaphragme uro-génital	414
Périnée postérieur	419
Plan superficiel	420
Vascularisation du périnée	424
Innervation du périnée	425
Anatomie clinique	426
Intérêt physiologique : érection, musculature périnéale	426
Intérêt sémiologique : examen clinique, prolapsus	429
Intérêt thérapeutique : accouchement, épisiotomie	431
Repères radiologiques	432
Défécographie	433
19. L'innervation végétative et les grandes voies lymphatiques abdomino-pelviennes	434
Introduction	434
Innervation végétative abdomino-pelvienne	434
Repères anatomiques	434
Anatomie clinique	442
Grandes voies lymphatiques abdomino-pelviennes	445
Repères anatomiques	445
Anatomie clinique	450
Liste de correspondance des termes	453
Index	461

“ Anatomie ” est un ouvrage en quatre tomes : le tronc, l'appareil locomoteur, ORL, neuro-anatomie. **Comportant au total 1700 pages et 1280 illustrations en couleurs, il réussit un véritable pari pédagogique** : il est en effet la traduction écrite de l'enseignement actuellement dispensé aux étudiants en médecine et en spécialité paramédicale, enseignement résolument tourné vers la pratique clinique.

Son originalité réside principalement dans le fait que **chaque chapitre est consacré à une région**, avec trois volets : la première partie concerne les rappels anatomiques descriptifs indispensables ; la seconde plus clinique, intègre des notions de physiologie et sémiologie indispensables à la connaissance clinique de la région. La troisième partie intègre l'imagerie actuelle locale.

Les textes sont clairs, **permettant d'appréhender dès la première lecture l'essentiel des structures anatomiques à retenir.**

Les nombreux dessins sont de deux types : des dessins au trait et à l'aquarelle nécessaires à la **représentation tridimensionnelle des régions**, regroupés, pour certains, sur de **superbes planches en couleurs**, et des **dessins facilement reproductibles** tels que les croquis utilisés par les professeurs, au tableau noir, devant les étudiants, pendant les cours d'anatomie.

Chaque région est ainsi traitée à deux niveaux : l'**anatomie fondamentale** pour tout étudiant en médecine comme en spécialité paramédicale (kinésithérapie, infirmière...) et l'**anatomie clinique** adaptée aux programmes de spécialités où le dessin classique est enrichi de nombreuses radiographies, de scanners, d'IRM et d'échographies.

L'ouvrage est rédigé et dirigé par le Professeur Jean-Marc Chevallier, chirurgien, responsable de l'unité de chirurgie viscérale de l'Hôtel-Dieu de Boucicaut. Membre du Collège Français des professeurs d'anatomie, il enseigne l'anatomie au CHU Necker et à la Faculté de Médecine de Saint-Pères à Paris.