


**J. BRIZON et J. CASTAING**  
PROFESSEURS AGRÉGÉS



**FASCICULE VI**

# LES FEUILLETS D'ANATOMIE

POUR LA PRÉPARATION DES CONCOURS HOSPITALIERS  
ET DES EXAMENS DE LA FACULTÉ DE MÉDECINE

**VAISSEAUX DU MEMBRE SUPÉRIEUR**

— ARTERE AXILLAIRE —  
ARTERE HUMERALE  
ARTERES DE L'AVANT-BRAS  
RESEAU ARTERIEL PERI-  
ARTICULAIRE DU COUDE  
ARTERES DE LA MAIN  
VEINES SUPERFICIELLES  
LYMPHATIQUES DU CREUX AXILLAIRE

B.61-50  
fasc 6  
EX 1

**LIBRAIRIE MALOINE S. A.**

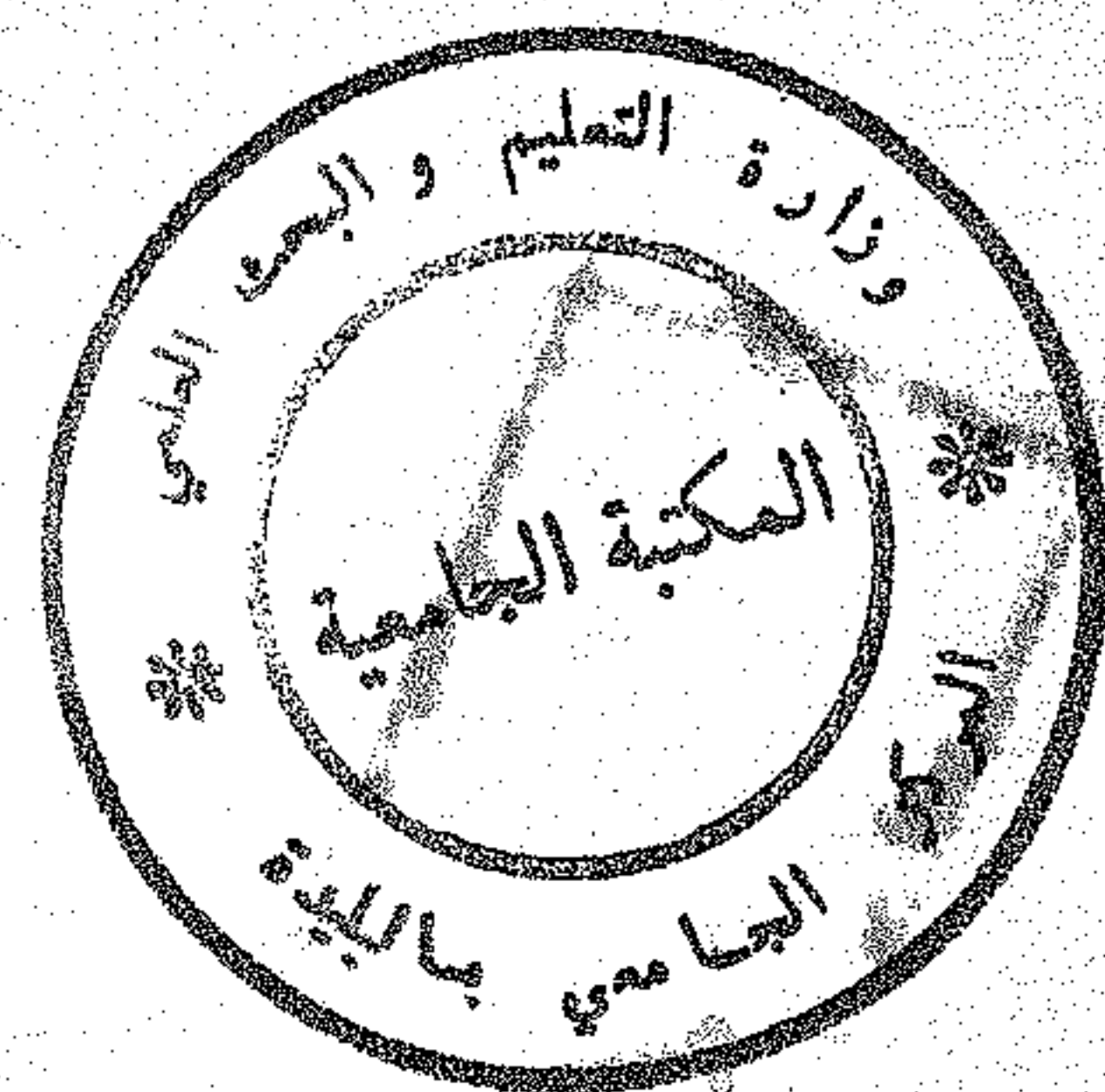
27, Rue de l'École-de-Médecine, Paris-VI





B.61-50 F.6 EX.1

N. 07- 00  
Fasc. 6  
EX. 1



## ARTERE AXILLAIRE

Gros tronc artériel situé dans le creux axillaire :

- voie de passage entre la sous-clavière et l'humérale ;
- artère nourricière pour le moignon de l'épaule et les régions voisines par ses branches.

### Origine :

Elle fait suite à l'artère sous-clavière au milieu du bord postérieur de la clavicule.

### Trajet :

- Quand le bras est vertical, le long du corps, l'axillaire est presque verticale, un peu oblique en bas, en avant et en dehors ; décrivant une légère courbe à concavité inféro-interne.

Quand le bras est horizontal, elle est rectiligne et horizontale.

- Elle traverse en écharpe le creux axillaire, plaquée contre la paroi antérieure, s'éloignant peu à peu de la paroi interne et se rapprochant de la paroi externe.
- Longue de 8 à 10 cm, ayant 6 à 8 mm de diamètre.

### Terminaison :

Elle se continue par l'artère humérale, au bord inférieur du grand pectoral.

## RAPPORTS

L'artère axillaire traverse en diagonale la pyramide axillaire :

elle est loin de la paroi postérieure ;  
proche de la paroi interne en haut, elle s'en écarte en bas et se rapproche de la paroi externe ;

elle est plaquée contre la paroi antérieure, croisée par le petit pectoral, ce qui permet d'étudier ses rapports : à son origine, au-dessus, derrière, au-dessous du petit pectoral, et à sa terminaison.

### I — A SON ORIGINE

L'artère pénètre dans le creux axillaire par son sommet tronqué :  
*la fente costo-claviculaire.*

# LISTE DES FASCICULES

## FASCICULE I

### OSTEOLOGIE DU MEMBRE SUPERIEUR

Clavicule	Cubitus
Omoplate	Carpe
Humérus	Métacarpe
Radius	Phalange

## FASCICULE II

### OSTEOLOGIE DU MEMBRE INFÉRIEUR

Os iliaque	Astragale
Fémur	Calcanéum
Rotule	Tarse antérieur
Tibia	Métatarse - Phalanges
Péroné	

## FASCICULE III

### ARTHROLOGIE DES MEMBRES

#### MEMBRE SUPERIEUR

Ligaments coraco-claviculaires  
Articulation de l'épaule  
Articulation du coude  
Articulation radio-carpienne

#### MEMBRE INFÉRIEUR

Ligaments sacro-sciatiques  
Membrane obturatrice  
Echancrures sciatiques  
Articulation coxo-fémorale  
Articulation du genou  
Articulation tibio-tarsienne

## FASCICULE IV

### MUSCLES DU MEMBRE SUPERIEUR

Muscles de l'épaule	Muscles et loges de l'avant-bras
Muscles pectoraux	Gaines des tendons fléchisseurs
Parois du creux axillaire	Muscles et loges de la main

## FASCICULE V

### MUSCLES DU MEMBRE INFÉRIEUR

Muscles fessiers	Muscles et loges de la jambe
Muscles pelvi-trochantériens	Muscles pédieux
Muscles et loges de la cuisse	

## FASCICULE VI

### VAISSEAUX DU MEMBRE SUPERIEUR

Artère axillaire	Artères de la main
Artère humérale	Veines superficielles
Artères de l'avant-bras	Lymphatiques du creux axillaire
Réseau artériel péri-articulaire du coude	

## FASCICULE VII

### VAISSEAUX DU MEMBRE INFÉRIEUR

Branches extra-pelviennes de l'artère hypogastrique	Réseau artériel péri-articulaire du genou
Artère fémorale	Veines superficielles
Artère poplitée	Lymphatiques du triangle de Scarpa
Artères de la jambe	Canal calcanéen

## FASCICULE VIII

### NERFS DU MEMBRE SUPERIEUR

Plexus brachial	Nerf circonflexe
Nerf médian	Nerf radial
Nerf musculo-cutané	Innervation sensitive de la main
Nerf brachial cutané interne et son accessoire	Canal carpien
Nerf cubital	Tabatière anatomique

## FASCICULE IX

### NERFS DU MEMBRE INFÉRIEUR

Nerf crural	Nerf grand sciatique
Nerf obturateur	Nerf sciatique poplité interne
Plexus sacré	Nerf sciatique poplité externe

## FASCICULE X

### OSTEOLOGIE DE LA TÊTE (I<sup>re</sup> partie)

Frontal	Pariétal
Ethmoïde	Occipital
Sphénoïde	Trous et canaux de la base du crâne
Temporal	

## FASCICULE XI

### OSTEOLOGIE DE LA TÊTE (II<sup>o</sup> partie) ET DU TRONC

Maxillaire supérieur	Fosse ptérygo-maxillaire
Palatin - Unguis - Vomer	Fosse temporale
Malaire	Os hyoïde
Os propres du nez - Cornet inférieur	Vertèbres
Maxillaire inférieur	Sacrum
Fosses nasales osseuses	Côtes
Cavités orbitaires	Sternum

## FASCICULE XII

### MUSCLES DU COU ET DU TRONC

Muscle sterno-cléido-mastoïdien	Canal inguinal
Muscles masticateurs	Muscle psoas-iliaque
Muscles de la paroi abdominale	Diaphragme

## FASCICULE XIII

### VAISSEAUX DU COU

Artère sous-clavière	Artère carotide externe
Artère carotide primitive	Veine jugulaire interne
Artère carotide interne	

## FASCICULE XIV

### THORAX

Trachée	Crosse de l'aorte
Œsophage	Culs-de-sac de la plèvre
Cœur (configuration externe et interne, rapports)	Ligament triangulaire du pmon
Péricarde	Pédicules pulmonaires