

La main traumatique

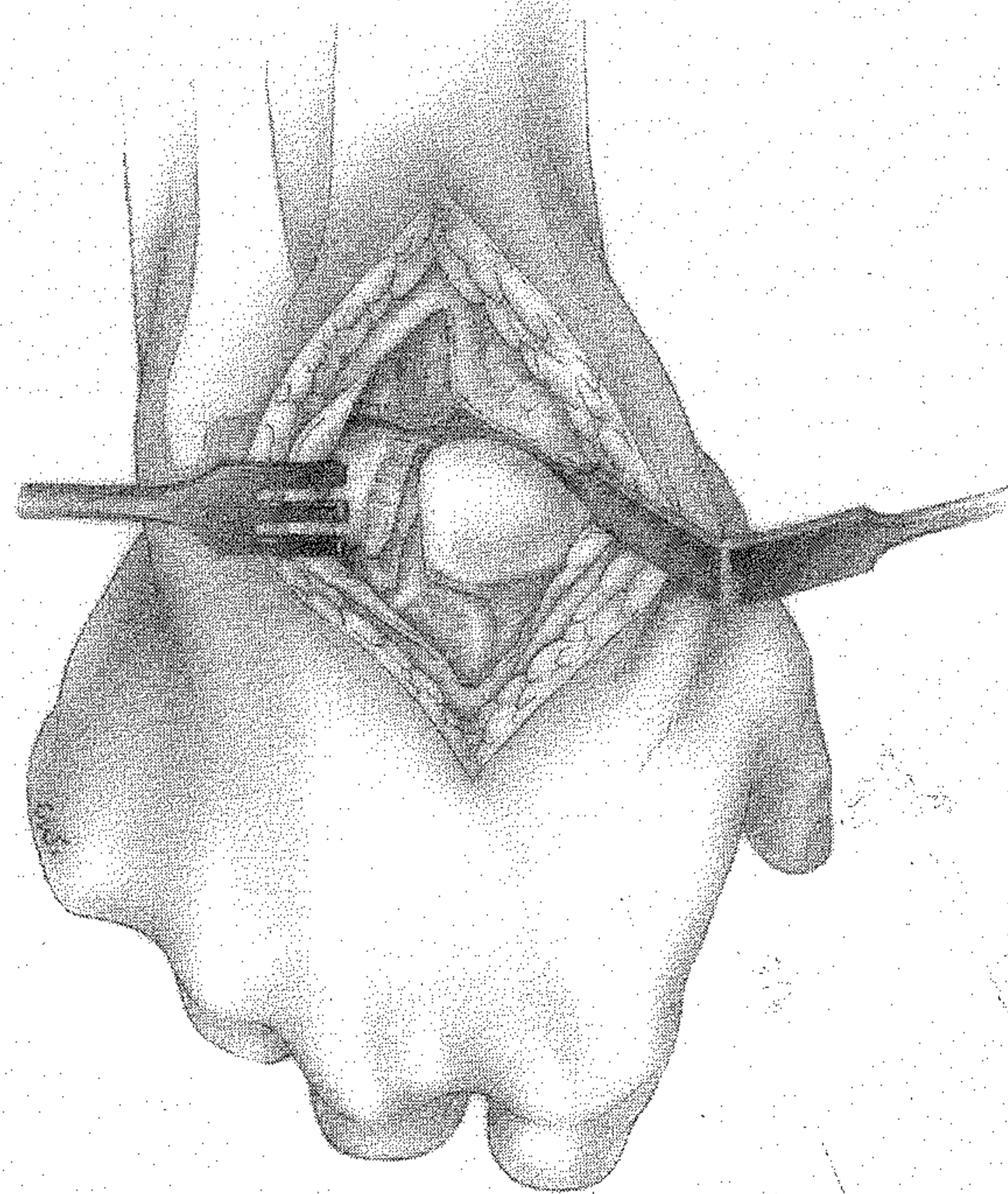
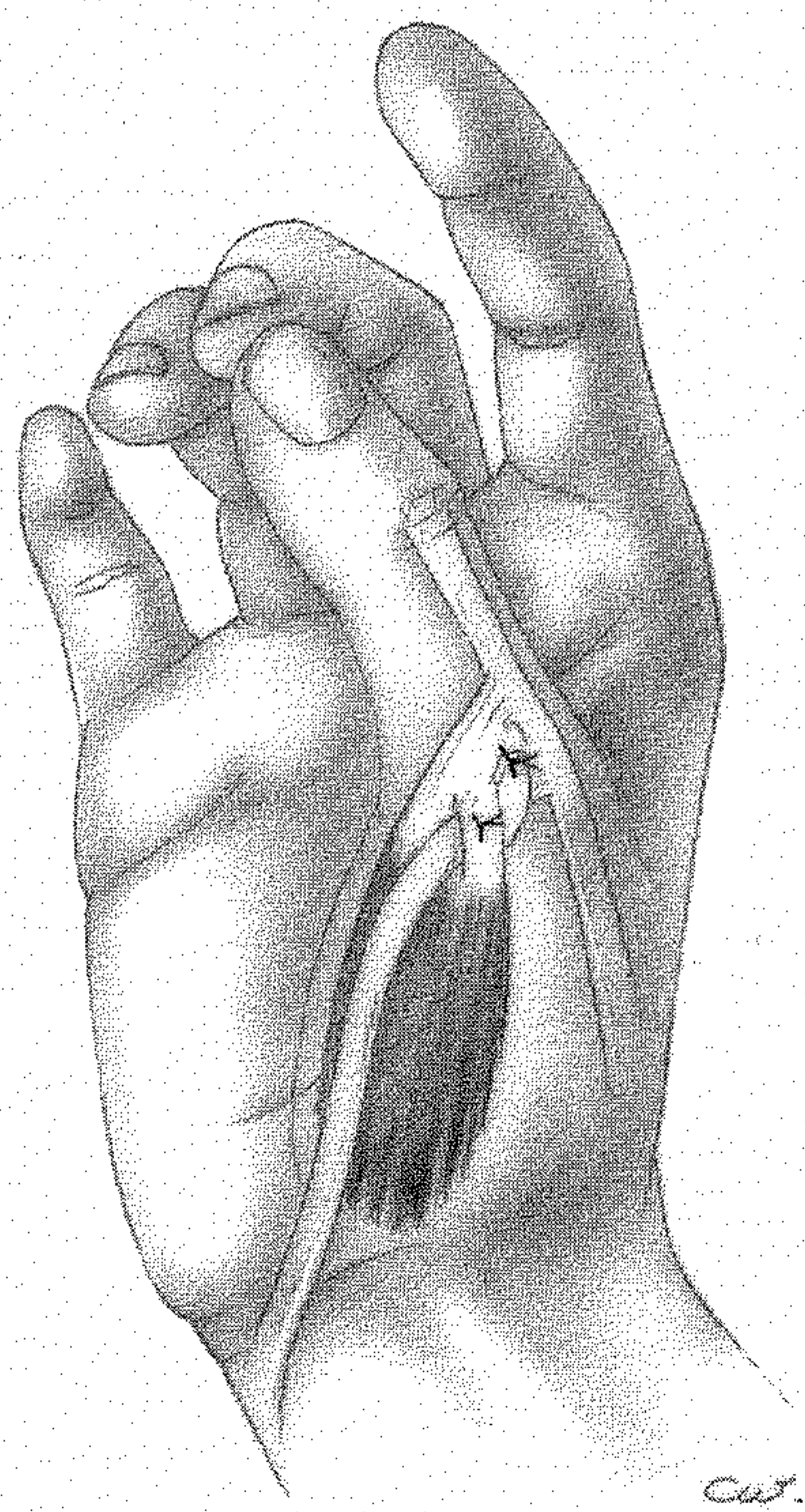
2

Chirurgie secondaire

Le poignet traumatique

M. MERLE


G. DAUTEL



MASSON 

LA MAIN TRAUMATIQUE

2



Chirurgie secondaire
Le poignet traumatique

Sous la direction de

Michel MERLE Gilles DAUTEL

Illustrations : C. WITT-DEGUILLAUME



MASSON

Paris Milan Barcelone

1995

Table des matières du tome premier

LISTE DES COLLABORATEURS	V
PRÉFACE	VII
AVANT-PROPOS	IX
1. Anesthésie, par A. SPAITE et Ph. DAGRENAT	1
Problèmes posés par l'urgence de la main	2
Ramassage et transport	4
Choix de l'anesthésie	5
Techniques d'anesthésie loco-régionale	9
Protocoles d'anesthésie générale	19
Complications des anesthésies loco-régionales	19
2. Instrumentation et plateau technique, par G. DAUTEL	23
3. Bilan lésionnel et stratégie, par M. MERLE	27
Bilan lésionnel	27
Stratégie	29
4. Entorses et luxations des doigts, par F. DAP	33
Entorses et luxations de l'articulation métacarpo-phalangienne du pouce	33
Entorses et luxations des articulations interphalangiennes proximales des doigts longs	41
5. Fractures des métacarpiens et des phalanges, par M. MERLE	45
Arches de la main et mécanismes de déformation des fractures	46
Examen clinique et radiographique	48
Méthodes de traitement	49
Indications	60
6. Revascularisation, par G. DAUTEL	67
Diagnostic d'une dévascularisation	67
Principes généraux du temps chirurgical de revascularisation digitale	67
Cas particuliers	69
Revascularisations proximales	74

7. Couverture cutanée, par G. DAUTEL	75
<i>Petites pertes de substance digitale</i>	75
Pertes de substance pulpaire	75
Anatomie de la pulpe des doigts	75
Topographie et classification des amputations distales des doigts	77
Méthodes de reconstruction	77
Pertes de substance du segment digital palmaire moyen	98
Anatomie	98
Méthodes de reconstruction	100
Pertes de substance dorsale	108
Anatomie	108
Utilisation des greffes de peau	111
Lambeaux locaux	111
Lambeaux en îlot prélevés sur le dos de la main	124
Lambeaux veineux	127
<i>Petites pertes de substance de la main</i>	130
Pertes de substance du dos de la main	130
Greffes de peau	130
Lambeaux locaux	130
Petites pertes de substance de la paume de la main	132
<i>Grandes pertes de substance de la main</i>	134
Etiologies	135
Stratégie générale	135
Techniques de couverture	137
Greffes de peau	137
Lambeau à distance à vascularisation axiale : lambeau inguinal de Mac Gregor	138
Lambeaux artériels pédiculés prélevés sur l'avant-bras	143
Lambeaux libres	159
Stratégie et indications	172
8. Lésions des tendons fléchisseurs, par M. MERLE	179
Anatomie. Biomécanique et nutrition des tendons fléchisseurs des doigts	179
Mécanismes lésionnels	183
Méthodes de traitement	185
Pansement, appareillage et techniques de mobilisation protégée	192
Résultats	195
9. Lésions de l'appareil extenseur, par L. VAIENTI et M. MERLE	197
Caractéristiques, anatomie, biomécanique et cicatrisation	197
Bilan lésionnel	200
Techniques de réparation	202
Indications	212
10. Amputations d'attente et amputations définitives, par G. DAUTEL	215
Amputations définitives	215
Amputations d'attente	219
11. L'ongle traumatique, par G. DAUTEL	221
Anatomie et physiologie	221
Objectifs du traitement chirurgical	222

Mécanisme des lésions unguéales	223
Matériel	223
Traitement	224
12. Plaies des nerfs, par M. MERLE	235
Arguments en faveur de la réparation primaire	235
Anatomie chirurgicale et physiologie	236
Bilan lésionnel	237
Plateau technique	237
Techniques chirurgicales	237
Soins post-opératoires	242
Le choix de la technique chirurgicale en fonction du type et du niveau lésionnel ...	243
Résultats	247
13. Replantations digitales, par G. DAUTEL et Ph. VOCHE	249
Matériel	249
Conditions d'acheminement	251
Equipe chirurgicale et préparation à l'intervention	252
Techniques microchirurgicales adaptées aux replantations digitales	252
Préparation à la replantation	255
Etapas techniques d'une replantation en P2	257
Replantations particulières	259
Pansement, soins post-opératoires et surveillance	280
Complications. Reprise chirurgicale	280
Indications	281
14. Replantations de la main, par G. LODA	285
Principes généraux	285
Principes techniques	286
Soins post-opératoires	291
Indications	291
15. Le doigt-banque, par G. DAUTEL	293
Possibilités théoriques du doigt-banque	293
Applications pratiques	301
16. Pansement, par G. DAUTEL	305
Règles communes	305
Cas particuliers	308
17. Rééducation précoce des traumatismes de la main, par C. GAVILLOT, M. ISEL et D. PÉTRY	311
Buts et techniques	311
Rééducation après fractures des métacarpiens et des phalanges	314
Rééducation après amputations digitales	315
Techniques de mobilisation tendineuse protégée	317
INDEX ALPHABÉTIQUE	323

Table des matières du tome 2

LISTE DES COLLABORATEURS	V
AVANT-PROPOS	VII

CHIRURGIE SECONDAIRE

1. Cals vicieux et pseudarthroses du squelette métacarpo-phalangien, par G. DAUTEL	3
Cals vicieux des métacarpiens et des phalanges	3
Introduction	3
Etiologies	3
Stratégie	3
Techniques chirurgicales	4
Pseudarthroses des métacarpiens et des phalanges	13
Introduction	13
Techniques chirurgicales	13
2. Reconstruction articulaire, par G. DAUTEL et M. MERLE	15
Arthroplasties	15
Introduction	15
L'arthroplastie métacarpo-phalangienne	16
Les arthroplasties interphalangiennes proximales	17
Reconstruction articulaire par transferts vascularisés	29
Introduction	29
Transferts articulaires vascularisés à partir d'orteils	29
Transferts articulaires vascularisés en application du principe du « doigt-banque » ..	41
Arthrodèses	44
Arthrodèses digitales concernant les doigts longs	45
Arthrodèses de la colonne du pouce	51
3. Chirurgie secondaire des tendons fléchisseurs, par M. MERLE	55
Bilan clinique	55
Méthodes de traitement	56
Rétablissement de la continuité	56
Ténolyse	85

4. Chirurgie secondaire de l'appareil extenseur des doigts , par L. VAIENTI et M. MERLE ..	93
Lésions des doigts longs	93
Lésions du pouce	104
Ténolyse des tendons de l'appareil extenseur et libération du système intrinsèque	109
5. Raideurs digitales , par M. MERLE	115
Raideurs des articulations métacarpo-phalangiennes	115
Anatomie et physiopathogénie	115
Causes d'enraidissement en extension et en flexion des articulations MP	115
Traitements	116
Raideurs des articulations interphalangiennes	122
Anatomie et physiopathogénie	122
Examen clinique	123
Traitement chirurgical	123
Rééducation et appareillage après arthrolyse IPP, par Cl. GAVILLOT et M. ISEL	128
6. Séquelles cutanées et première commissure , par G. DAUTEL	131
Rétraction de la première commissure	131
Anatomie fonctionnelle et étiologie des rétractions commissurales	131
Plasties cutanées	133
Greffes cutanées	135
Lambeaux locaux	135
Lambeaux « à distance »	137
Lambeaux libres	139
Gestes associés, musculaires et articulaires, dans les libérations de la première commissure	140
Rétraction des commissures des doigts longs	141
Problèmes cutanés dans les raideurs digitales	142
Raideurs en flexion et doigts en crochet	142
Problèmes cutanés dans les raideurs digitales en extension	145
7. Chirurgie secondaire des plaies des nerfs périphériques , par M. MERLE, G. DAUTEL et F. DAP	147
Introduction et classification des lésions, par M. MERLE	147
Neurolyse	148
Technique	148
Résultats	150
Indications	150
Suture ou coaptation secondaire des plaies totales	150
Suture	150
Technique de De Medinaceli	152
Soins post-opératoires	153
Résultats	153
Greffes conventionnelles	154
Différents procédés de greffes	154
Grefe fasciculaire	155
Soins post-opératoires	159
Indications	160
Résultats	160
Greffes nerveuses vascularisées, par G. DAUTEL	161
Sites donneurs utilisables	161

Indications et résultats	165
Conclusion	167
Plaies partielles	168
Gestes complémentaires à la chirurgie secondaire des nerfs périphériques	168
Indications d'une reprise chirurgicale	169
Traitement des névromes et des moignons douloureux, par F. DAP	170
Intégration et contrôle des messages sensitifs	170
Étiologie des moignons douloureux	171
Traitement des moignons douloureux	171
Névromes	172
Rééducation après lésion nerveuse	174
8. Complications neurologiques des anesthésies loco-régionales, par Ph. DAGRENAT et A. SPAITE	177
Les grands cadres cliniques	177
Diagnostic	178
Traitement	180
Conclusion	181
9. Transferts tendineux dans les séquelles paralytiques de la main, par M. MERLE	183
Historique	183
Principes biomécaniques des transferts tendineux	184
Principes chirurgicaux des transferts tendineux	186
Traitement des paralysies de la main	188
Paralysie radiale	188
Paralysie du nerf médian	196
Paralysie du nerf cubital	204
Paralysies combinées	216
Techniques de rééducation après transfert tendineux, par C. GAVILLOT et M. ISEL	217
10. Reconstruction du pouce, par M. MERLE et G. DAUTEL	225
Allongement selon Matev	226
Ostéoplastie	229
Pollicisation d'un doigt long	231
Pollicisation d'un moignon ou de la partie distale d'un doigt	242
Reconstruction du pouce par transfert composite en îlot à partir du troisième doigt, par G. LODA	246
Principes et bases anatomiques	246
Technique chirurgicale	246
Variantes de l'îlot composite	248
Indications	248
Transferts totaux et partiels d'orteils	249
Anatomie du site donneur et stratégie de dissection, par G. DAUTEL	249
Transferts totaux d'orteils, par M. MERLE	254
Transferts partiels d'orteil pour la reconstruction du pouce, par G. DAUTEL	262
Critères de choix et indications, par M. MERLE	274

Indications et résultats	165
Conclusion	167
Plaies partielles	168
Gestes complémentaires à la chirurgie secondaire des nerfs périphériques	168
Indications d'une reprise chirurgicale	169
Traitement des névromes et des moignons douloureux, par F. DAP	170
Intégration et contrôle des messages sensitifs	170
Etiologie des moignons douloureux	171
Traitement des moignons douloureux	171
Névromes	172
Rééducation après lésion nerveuse	174
8. Complications neurologiques des anesthésies loco-régionales, par Ph. DAGRENAT et A. SPAITE	177
Les grands cadres cliniques	177
Diagnostic	178
Traitement	180
Conclusion	181
9. Transferts tendineux dans les séquelles paralytiques de la main, par M. MERLE	183
Historique	183
Principes biomécaniques des transferts tendineux	184
Principes chirurgicaux des transferts tendineux	186
Traitement des paralysies de la main	188
Paralysie radiale	188
Paralysie du nerf médian	196
Paralysie du nerf cubital	204
Paralysies combinées	216
Techniques de rééducation après transfert tendineux, par C. GAVILLOT et M. ISEL	217
10. Reconstruction du pouce, par M. MERLE et G. DAUTEL	225
Allongement selon Matev	226
Ostéoplastie	229
Pollicisation d'un doigt long	231
Pollicisation d'un moignon ou de la partie distale d'un doigt	242
Reconstruction du pouce par transfert composite en îlot à partir du troisième doigt, par G. LODA	246
Principes et bases anatomiques	246
Technique chirurgicale	246
Variantes de l'îlot composite	248
Indications	248
Transferts totaux et partiels d'orteils	249
Anatomie du site donneur et stratégie de dissection, par G. DAUTEL	249
Transferts totaux d'orteils, par M. MERLE	254
Transferts partiels d'orteil pour la reconstruction du pouce, par G. DAUTEL	262
Critères de choix et indications, par M. MERLE	274

11. Translocations digitales, amputations esthétiques et fonctionnelles, par G. DAUTEL	281
Les amputations proximales	281
Translocations digitales	288
12. Reconstructions des grandes mutilations de la main, par G. DAUTEL	291
Techniques chirurgicales utilisables pour la reconstruction des doigts longs dans les mutilations complexes	291
Techniques chirurgicales utilisables pour la reconstruction du pouce dans les mutilations complexes	296
Reconstruction des amputations pluridigitales respectant le premier rayon	298
Reconstruction des amputations « totales » (la main sans doigt)	301
Les reconstructions d'exception	304
LE POIGNET TRAUMATIQUE	
Introduction, par M. MERLE	308
13. Fractures récentes de l'extrémité distale du radius chez l'adulte, par Ph. VOCHE	309
Anatomie fonctionnelle	309
Physiopathologie	309
Diagnostic	310
Evaluation fracturaire	311
Classification des fractures	312
Lésions associées	314
Traitement	314
Complications	318
Conclusion	319
14. Cals vicieux du radius et articulation radio-cubitale inférieure, par M. MERLE	321
Techniques de correction des cals vicieux extra-articulaires de l'extrémité inférieure du radius	321
Altérations des articulations radio-cubitales inférieures et cubito-carpiennes	326
15. Les fractures récentes du scaphoïde, par Ph. VOCHE	333
Anatomie	333
Mécanisme lésionnel	333
Diagnostic	335
Analyse fracturaire	335
Diagnostic différentiel	336
Formes particulières	336
Traitement	336
Conclusion	338
16. Complications des fractures du scaphoïde, par G. DAUTEL	341
Etiologies et facteurs favorisant des pseudarthroses du scaphoïde carpien	341
Histoire naturelle des pseudarthroses du scaphoïde carpien	344
Prise en charge initiale d'une pseudarthrose du scaphoïde carpien	347
Voies d'abord pour le traitement des pseudarthroses du scaphoïde carpien	349

Méthodes de traitement	351
Indications	360
17. Diagnostic des lésions ligamentaires récentes du poignet, par G. DAUTEL	363
Bilan standard en cas de suspicion de lésions ligamentaires récentes	363
Place des autres examens complémentaires	371
Stratégie et hiérarchie des examens complémentaires	373
18. Arthroscopie du poignet, par G. DAUTEL	381
Installation, instrumentation et voies d'abord,	381
Conduite d'un examen arthroscopique du poignet	383
Applications de l'arthroscopie au diagnostic des instabilités dissociatives	391
Arthroscopie et ligament triangulaire	392
Arthroscopie et lésions chondrales	395
Fracture et pseudarthrose du scaphoïde	396
19. Instabilités et lésions ligamentaires post-traumatiques du carpe, par G. DAUTEL et Ph. VOCHE	399
Physiopathologie et classification des instabilités du carpe, par G. DAUTEL	399
Anatomie du poignet	399
Physiologie et biomécanique de l'articulation du poignet	402
Physiopathologie et classification des instabilités du poignet	403
Traitement primaire des lésions ligamentaires récentes et instabilités du poignet, par G. DAUTEL	406
Objectifs du traitement	407
Procédés thérapeutiques disponibles	407
Traitement des lésions du ligament interosseux scapho-lunaire et de l'instabilité dissociative scapho-lunaire	408
Traitement des lésions du ligament interosseux pyramido-lunaire et de l'instabilité dissociative pyramido-lunaire	414
Traitement des lésions ligamentaires intrinsèques combinées (ou multiples)	415
Traitement primaire de l'instabilité non dissociative médio-carpienne	415
Conclusion	416
Luxations périlunaires du carpe, par Ph. VOCHE	416
Considérations pratiques	416
Techniques chirurgicales	417
Suites opératoires	420
Conclusion	421
20. Techniques palliatives et traitement des séquelles, par Ph. VOCHE, G. DAUTEL, M. MERLE et F. DAP	423
Arthrodèses partielles dans les instabilités et l'arthrose post-traumatiques du poignet, par Ph. VOCHE	423
Arthrodèse scapho-trapézo-trapézoïdale ou arthrodèse triscaphoïde	423
Arthrodèse scaphoïde-capitatum.....	427
Arthrodèse triquétero-lunaire	429
Arthrodèse dite des 4 coins ou des 4 os	430
Arthrodèses d'indications plus rares	430
Conclusion	432
Résection de la première rangée, par G. DAUTEL	434
Technique chirurgicale	434

Suites opératoires	436
Variants techniques	436
Indications	436
Dénervation du poignet, par G. DAUTEL.....	438
Principes de l'intervention	438
Technique chirurgicale	438
Soins post-opératoires	440
Indications	440
Résultats	442
Arthrodèse du poignet, par M. MERLE et F. DAP	442
Bilan préopératoire	442
Techniques d'arthrodèse	444
Résultats	447
21. Le syndrome algodystrophique post-traumatique de la main et du membre supérieur	
par D. PETRY	451
Clinique et physiopathologie	451
Examens paracliniques	452
Traitement : conduite à tenir	453
INDEX ALPHABÉTIQUE	455

La main traumatique

2 - Chirurgie secondaire

Le poignet traumatique

Sous la direction de M. MERLE et G. DAUTEL

Deuxième volet de la chirurgie de la main, la chirurgie secondaire s'inscrit dans le schéma thérapeutique global mis en route dès la réparation primaire en urgence. Sa finalité étant la reconstruction et la réhabilitation fonctionnelle, elle repose sur une phase de préparation scrupuleuse évaluant les amplitudes articulaires et surtout la qualité du revêtement cutané. Outre les reconstructions articulaires et les diverses chirurgies secondaires des tendons et des plaies des nerfs périphériques, sont traités les transferts tendineux, les translocations digitales, la reconstruction du pouce et celle des grandes mutilations de la main.

La chirurgie de la main ne peut être dissociée de celle du poignet. Elle est proposée ici aussi bien dans l'urgence (fractures de l'extrémité distale du radius et fractures du scaphoïde) qu'au stade des séquelles. Les progrès de l'imagerie ont été essentiels, en particulier celui de l'arthroscopie, dans le diagnostic des instabilités du carpe et des lésions ligamentaires du poignet.

Comme le précédent volume consacré à l'urgence, cet ouvrage est le fruit du travail de l'École de Nancy. Il en reprend les caractères de concision et de précision que ce soit au niveau du texte comme de l'illustration. Il complète la formation de tous chirurgiens orthopédistes et plasticiens.

Michel MERLE est professeur, chef de service de chirurgie plastique et reconstructrice de l'appareil locomoteur au CHRU de Nancy.

Gilles DAUTEL est professeur de chirurgie infantile au CHRU de Nancy-Brabois.

