

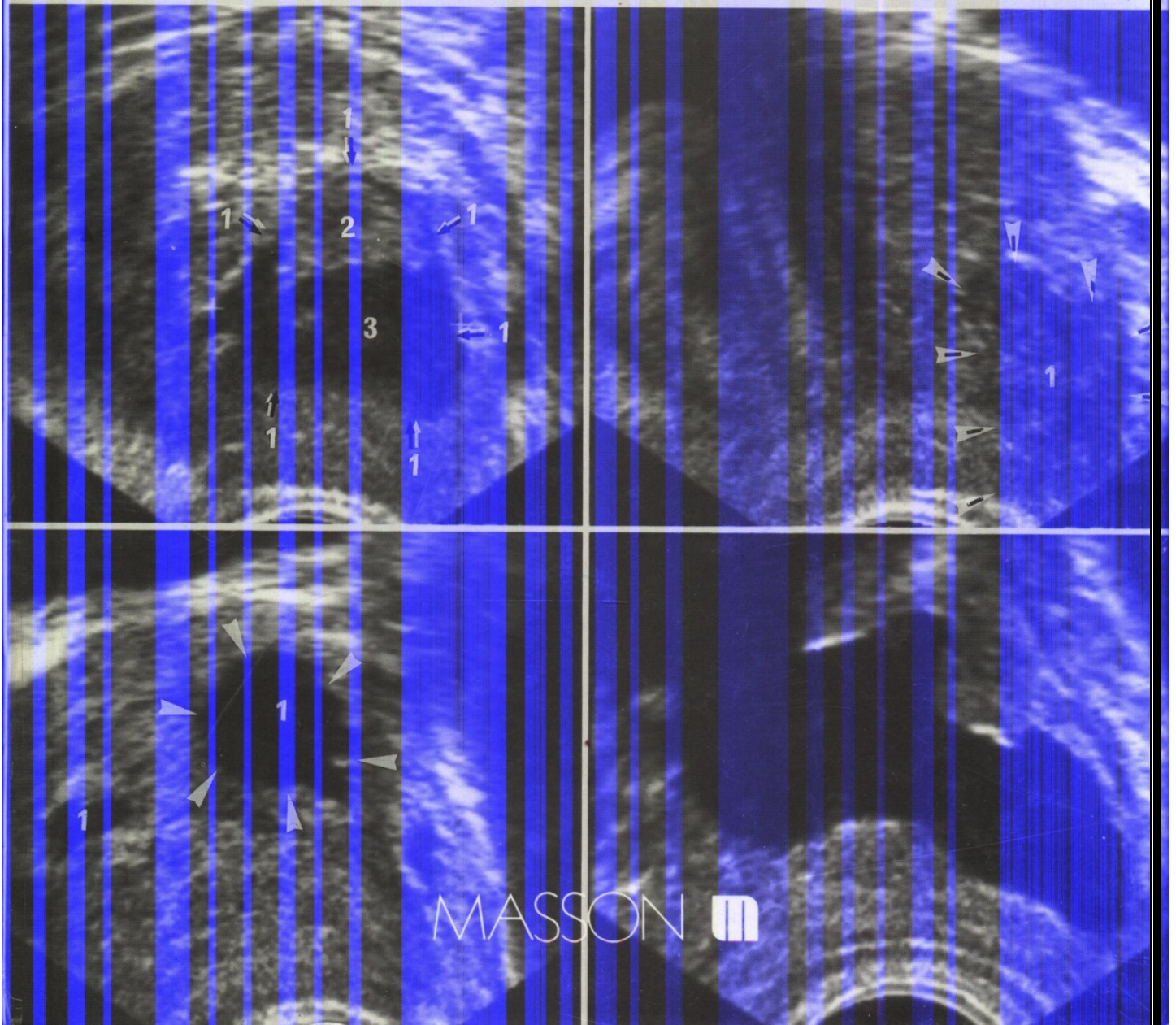
Collection d'imagerie radiologique

Atlas d'échographie de la prostate

2^e édition

A. DANA

J. MICHELIN, A. LACAN, L. LEVY, D. MEYER, W. OWCZARCAK



MASSON 

TABLE DES MATIÈRES

AVANT-PROPOS	v
INTRODUCTION	1
CHAPITRE PREMIER. — <i>Notions physiologiques, anatomiques et physiopathologiques</i>	3
<i>Modèle de Gil Vernet</i>	3
<i>Modèle de Mac Neal</i>	3
<i>Applications physiopathologiques</i>	4
Adénome de la prostate (4). Cancer de la prostate (5).	
CHAPITRE 2. — <i>Technique</i>	11
<i>Différentes voies d'abord ultrasonores de la prostate</i>	11
La voie sus-pubienne (11). La voie périnéale (12). La voie endorectale (12). La voie endo-urétrale (13).	
CHAPITRE 3. — <i>Echo-anatomie normale</i>	15
<i>Volumétrie prostatique</i>	16
<i>Volume et poids normaux</i>	17
CHAPITRE 4. — <i>Les aspects pathologiques</i>	41
A. <i>L'adénome de la prostate</i>	41
B. <i>Le cancer de la prostate</i>	83
Développement et origines du cancer prostatique (83). Classification en fonction de l'extension tumorale (84). Aspects échographiques proprements dits (85). Extension locale (86). Rôle des biopsies échoguidées (86). Place de l'échographie dans la stratégie diagnostique du cancer de la prostate (87). Surveillance échographique des cancers traités par radiothérapie, par orchidectomie ou par traitement médical (88).	
C. <i>Prostatite et lithiase</i>	123
Prostatites (123). Lithiase (123).	
D. <i>Pathologie des vésicules séminales et des canaux éjaculateurs</i>	141
Anomalie congénitale des vésicules séminales (141). Lésions kystiques (141). Dilatation des vésicules séminales et des canaux éjaculateurs (141). Lésions tumorales (142).	
E. <i>Kystes de la région prostatato-séminale</i>	146
Kystes de rétention de la région prostatato-séminale (146). Dilatation pseudo-kystique de l'utricule (146).	
F. <i>Aspects post-opératoires</i>	152
CHAPITRE 5. — <i>Bilan locorégional au cours de l'exploration échographique de la prostate</i>	161
<i>Retentissement sur la vessie</i>	161
<i>Retentissement sur le haut appareil</i>	161
<i>Lésions associées</i>	162

TABLE DES MATIÈRES

CHAPITRE 6. — <i>Conduite à tenir devant une anomalie ultrasonore de la prostate</i>	173
<i>Modifications structurales siégeant dans la prostate « interne » (et notamment dans la zone de transition)</i>	173
<i>Anomalie élective de la prostate « externe » (et notamment de la zone périphérique)</i>	173
<i>Absence de précision de la topographie des modifications ultrasonores</i>	174
CONCLUSION	175
BIBLIOGRAPHIE	177
INDEX ALPHABÉTIQUE	183