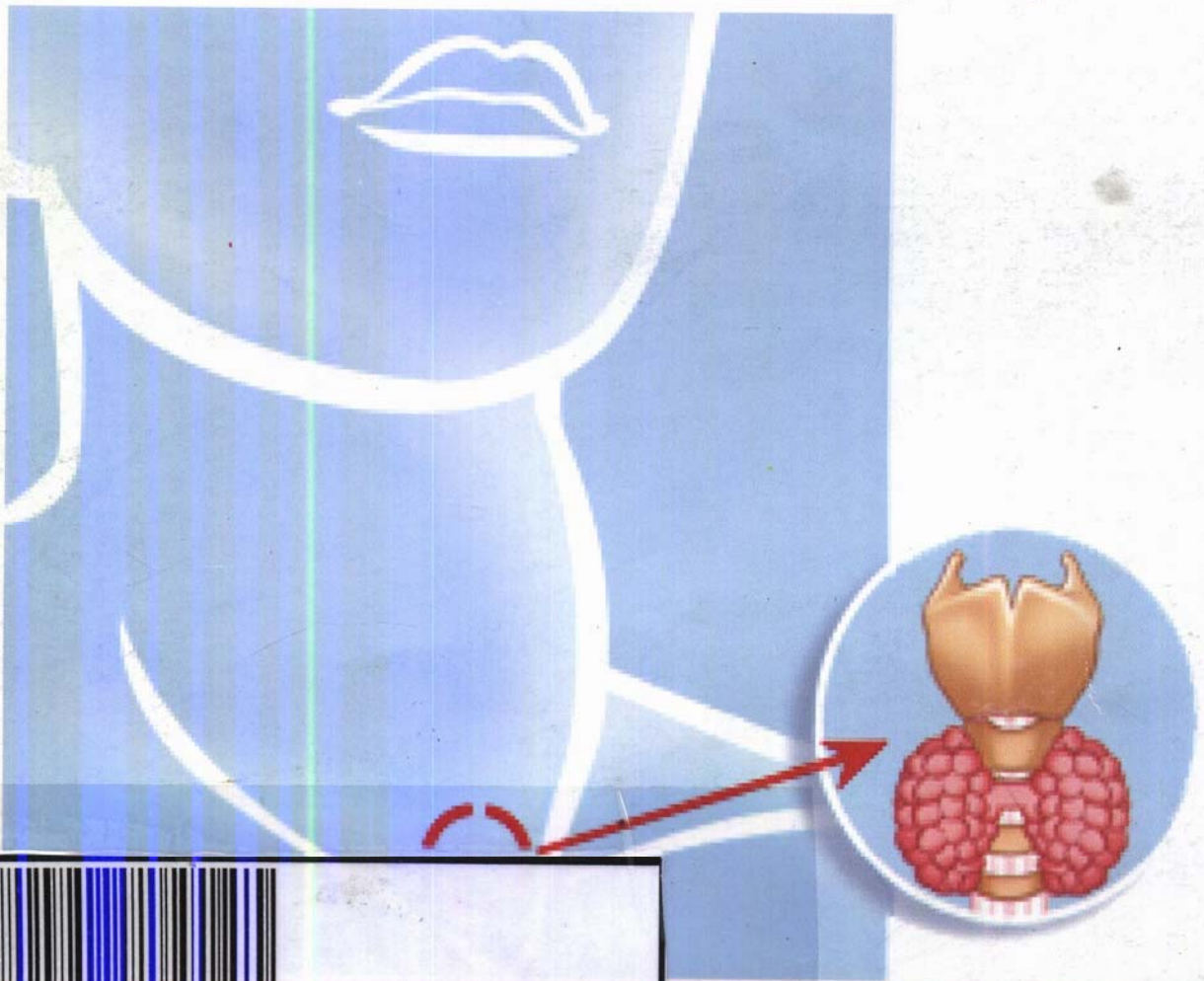


Noureddine-Ait Benamar

Zoubir Belkaïd

# GOITRES NODULAIRES À TSH NORMALE

Quelles stratégies diagnostiques et thérapeutiques?



2-616-752-1

OFFICE DES PUBLICATIONS UNIVERSITAIRES



# SOMMAIRE



|         |                                                                                                 |    |
|---------|-------------------------------------------------------------------------------------------------|----|
| I.      | INTRODUCTION.....                                                                               | 13 |
| II.     | DEMARCHE DIAGNOSTIQUE.....                                                                      | 15 |
| II.1.   | STATUT ANATOMIQUE.....                                                                          | 15 |
| II.1.1. | Clinique.....                                                                                   | 15 |
| II.1.2. | Echographie.....                                                                                | 15 |
| II.1.3. | Téléthorax.....                                                                                 | 16 |
| II.1.4. | Scanner.....                                                                                    | 16 |
| II.2.   | STATUT FONCTIONNEL.....                                                                         | 16 |
| II.2.1. | Biologie.....                                                                                   | 16 |
| II.2.2. | Scintigraphie.....                                                                              | 16 |
| II.3.   | STATUT CYTOLOGIQUE.....                                                                         | 17 |
| III.    | CRITERES DE MALIGNITE .....                                                                     | 19 |
| III.1.  | CLINIQUE.....                                                                                   | 19 |
| III.2.  | BIOLOGIE.....                                                                                   | 19 |
| III.3.  | ECHOGRAPHIE.....                                                                                | 19 |
| IV.     | TRAITEMENT.....                                                                                 | 19 |
| IV.1.   | Faut-il opérer tous les goitres nodulaires? .....                                               | 20 |
| IV.2.   | Faut-il réaliser systématiquement l'examen anatomopathologique extemporané?.....                | 20 |
| IV.3.   | Quelle thyroïdectomie réaliser? .....                                                           | 21 |
| IV.4.   | Faut-il faire un curage lymphatique prophylactique en cas de cancer sur goitre nodulaire? ..... | 23 |
| IV.5.   | Comment surveiller un goitre nodulaire bénin? .....                                             | 23 |
| V.      | CONCLUSION .....                                                                                | 25 |



## SOMMAIRE DES FIGURES

- Figure 1 : Vascularisation intra nodulaire en doppler énergie.
- Figure 2 : Nodule à Contours festonnés
- Figure 3 : Nodule plus épais que haut
- Figure 4 : Micro calcifications intranodulaires
- Figure 5 : Écho doppler couleur d'un nodule solide, hypoéchogène, à contours flous.
- Figure 6 : Installation d'un malade présentant un goitre nodulaire.
- Figure 7 : Cervicotomie
- Figure 8 : Décollement des lambeaux cutanés.
- Figure 9 : Exposition de la glande thyroïde.
- Figure 10: Abord du pédicule vasculaire supérieur.
- Figure 11: Ligature des branches vasculaires du pédicule supérieur.
- Figure 12: Artère thyroïdienne inférieure sur fil tracteur. Dissection du nerf récurrent et des glandes parathyroïdes.
- Figure 13: Section de l'isthme.
- Figure 14 : Contrôle de l'intégrité des éléments et de l'hémostase.
- Figure 15: Suture de la loge thyroïdienne sans drainage.
- Figure 16: Surjet intradermique.