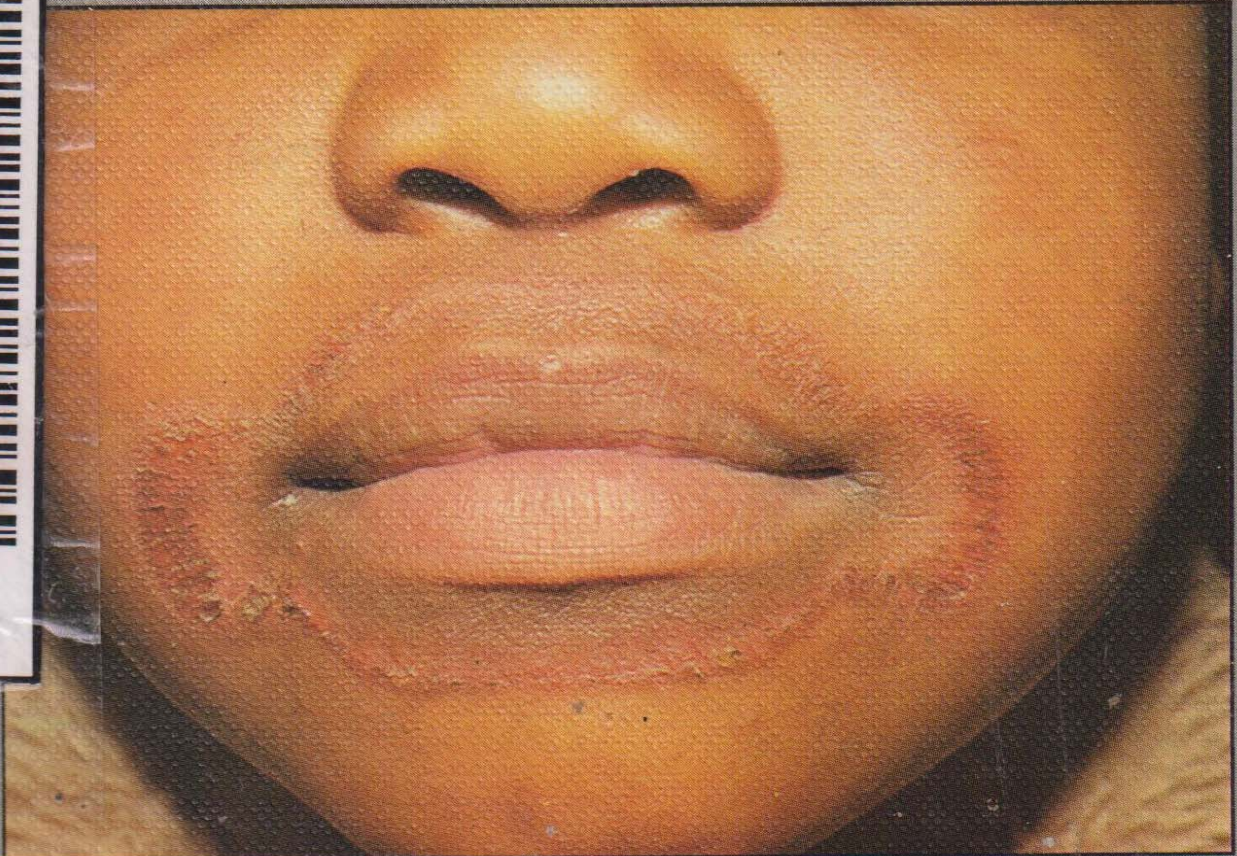


مَكْتَبَةُ الْمَرْكَزِ النَّقْطِيِّ الْمَعَاوِرِ

أَطْلَسَ مُلَوَّنٌ
فِي

أَمْرًا ضَرِيحًا
عَفْنَةً

ج. م. ليقين و س. د. كالنان



1-616-113-1



اعتذار

نظراً لضرورة الطباعة فلقد أعمدت الترتيبات الأصلية
للأشكال الملونة من اليسار إلى اليمين كما هي في الأصل.

الفهرس العربي

ملاحظة : يدل الرقم المكتوب باللون الغامق على رقم الصورة بينما يدل الرقم المكتوب باللون الفاتح على رقم الصفحة .

أكرمة	(أ)
الراحتين والأخصين ٦٤ - ٦٦	اكتال ١٤
مشاركة للإنتان أو التطفل ٤٤	ابيضاض الأظافر الخطي ٢٦٦
ناجمة عن سوء الامتصاص ٤٥	الأثقان الطرية ٢٣٩
ناجمة عن الضوء ٤٦	احمرار الجلد الأكريميائي ٧٠
التهاب	الاحمرار الشبكي ٤٤٩
الأجربة الشعرية ٧٣	اختبار البقعة ٣٨ - ٤١
الأوعية ٣٦٥ ، ٣٦٦	الأدواء
الأوعية للمفاوية والنسيج الخلوي	الجلدية المحدثه بالضياء ٣١٩
تحت الجلد ٨٤	الجلدية المحدثه ذاتياً ٣٥٢
الجلد والعضل ٣٩٩ - ٤٠٦	الفقاعية ١٥١
الشفتين الزاوي (الصاغ) ١٢٥	أدواء المبيضات ١٢٣ - ١٣٢
اللسان المعيني المتوسط ٢٧٤	اضطرابات
الفم لفانسان ٢٧٨	الأشعار ٤٠٢
الشرايين العقد ٤٠٧	التصبغ ١٨٦
ماحول الظفر المزمن ١٣٠ ، ١٣١	التقرن ١٨٧
التهاب الجلد	اللسان والفم ٢٢١
التماسي الأرجي ٢٧ - ٤١	الآفات الضمورية ٣٥٣
التماسي التخريشي ٢٢ - ٢٦	الأكتمية ٨٣
بشكل القلادة ٣٦	الأكرمية
حول الفم ٢٢٨	التأببية ٤٧ - ٤٩
الشعاعي المزمن ٤٦٣	التحسية الضيائية ٤٤٥
والغضروف العقيدي الأذني ٣٧٤	الثقلية (الركودية) ٤٢ ، ٤٣
التهابات الجلد النشارية ٥٤	الدهنية ٥٠ - ٥٦
الاندفاع	القرصية ٦١ - ٦٣
الحماقي الشكل لكابوزي ١٥٦ ، ١٥٩	المتشققة ٢٥

- المواتي الثابت ٢٤٦ ، ٢٤٧

- الزاحف ١٨١

- القرقرى المصطبغ ٣٦٧

- المنقاع الضياء ٤١١

- عديد الأشكال ٤١٠

- الإستنانات

- الجرثومية ٧٢

- بالحمات الراشحة ٧٢

- المخثرية ٧٢

- الطقيلية ٧٢

- النظرية ٧٢

- الإستنانية ٨٧

- الاستنانات الثانوية ٦٨ ، ٦٩

- العقائل ٢٢٢ - ٢٢٥

- القلال البثرة الفقاعي ٢١٦ ، ٢١٧

- تعراز الأشعار ٢٥١

- تعراز الظفر ٢٦٨

- الأورام ٢٢٧

- الصفر ٤٢٢ - ٤٢٥

- الصفر الاندفاعية ٤٣٥

- القنبيطية المسطحة ٩٦

- القنبيطية المؤنفة ١٤٤ ، ١٤٧

(ب)

- البثرة ١٢

- البحيرة الوريدية ٣٨٠

- بقعة الطليعة ١٣٦

- البقع المخاطية ٩٥

- بقع كامبل ومورغان ٣٨١

- البقع المنغولية ٢٣٠

- البورفيريا الجلدية المتأخرة ٤١٢ - ٤١٦

البهق ٣٣٦ ، ٣٣٧

(ت)

- التآلق المناعي ٢٠٣ ، ٢٠٨

- التدرن ١٠٠ - ١٠٤

- التحرز ١٥

- التزرق الشبكي ٤٥٠

- التظاهرات الجلدية للأمراض الجهازية ١

- التقرح القلاعي ٢٧٧

- تقحيح الجلد المواتي ٤٤٢ ، ٤٤٣

- التكلس الجلدي ٤٠٦

- توسع الأوعية الشعرية المتفصنة ٣٧٥

- التوسعات الشعرية المحدثة بالضياء ٤٠٨

- تينة اللحية ٧٤

(ث)

- الثآليل ١٣٩ - ١٤٧

- الدهنية ٢٨٨ ، ٢٩٠

- المنبسطة ١٤٣

- الثعلبية ٢٥٢ - ٢٥٧

(ج)

- الجدرية ٢٨٠ ، ٢٨١

- جدري اللقاح ١٥٧ - ١٥٩

- الجذام ١٠٥ - ١٠٨

- الجذاميني ١٠٦

- نظير الدرني ١٠٥

- الجرب ١٦٨ - ١٧٢

- الجزرينية ٤٤٨

- جفاف الجلد المصطبغ ٤٢١ ، ٤٢٢

(ح)

- الحاصة

- البقعية ٢٥٢ - ٢٥٧

الخطوط الستيروئيدية ٤٦٦

(د)

داء

- الثفان ٢٤٠
- أوسلر - ريندو - ويبر ٤٥١
- بوخن ٣٣١
- دارزيه ٢٤٣ - ٢٤٥
- ديغوس (الداء الحطاطي الضموري الحبيث) ٤٥٢
- الصفار الكاذب المرن ٤٣٦
- ميلروي ٣٨٣
- المران الشمسي ٤٠٩
- باجيت في الحلمة ٣٣١
- هودجكن ٣٣٤ ، ٤٤٤ ، ٤٤٥
- النقط البيض ٤٦١
- الداء الجلدي الحطاطي الأسود ٢٥٦
- الشبكاني الضيائي ٤١٧ ، ٤١٨
- الفقاعاني ٢٠٥ - ٢٠٨
- الفقاعاني الندبي ٢٠٩ - ٢١١
- المخاطي الجرابي ٢٦١
- الليفي العصبي (ريكلنغ هاوزن) ٣٠٥
- النشواني ٤٣٧ ، ٤٣٨
- الدخنيات ٢٨٥
- الدمل ٧٥ ، ٧٦

(ذ)

الذأب

- الحمامي ٣٨٦ - ٣٩٢
- الشائع ١٠٠ - ١٠٢
- الشرثي ٤٢٨

- الدوائية ٢٥٩

- الندبية ٢٦٠

حاصة الشد ٢٦٢

حثل الظفر

- الرضي ٢٦٤ ، ٢٦٥

- المتوسط ٢٦٧

الحزاز

- البسيط ٥٧ - ٦٠

- التصلي الضموري ٤٦١

- المنبسط ١٨٢ - ١٩٤

الحطاطة ١١

الحكاك الصيفي لهوتشنسون ٤٢٣

الحمامات ٢٦٥

الحمامي ١٥

- الحلقية النابذة ٣٥٤

- الراحية ٣٥٥

- الستيروئيدية ٤٦٦

- الانسامية ٣٤٢ - ٣٤٥

- الصلبة لبازان ٣٥٣

- العقدة ٣٥١ ، ٣٥٢

- العقدة الجذامية ١٠٨

- متعددة الأشكال ٣٤٨ - ٣٥٠

حمامي الاصطلاء ٣٥٦

الحمرة ٨٥ ، ٨٦

الحويصل ١٥

(خ)

خراج الجيب السني ٨٨

خط فويغت ٢٣٣

خطوط بو ٢٦٧

الخطوط الحملية ٤٦٤

(ف)

الفرقية ٢٨٢

- الرضية ٣٥٧

- الركودية ٣٦١

- الشيخية ٣٥٨

- اليوريمائية ٣٦٣

فرقية نقص الصفحات ٣٦٢

- الملابس ٣٥٩

القطار الكئي ٣٢٨ - ٣٣٠

الفقاعة ١٢

الفقاعات الحرارية ٢١٨

الفقاع ١٩٥ - ٢٠٣

- الحمامي ١٩٩

- العيالي المزمّن السليم ٢٠٤

الفية الأنفية ٢٢٧

(ق)

القران

- الزرنخي ٣١٣

- الشعري ٢٤٩ ، ٢٥٠

- الشخي ٢٨٨ ، ٢٨٩

- الشمسي ٣١٢

القرحة ١٤

القرحات الدوائية ٣٧٢

قرحات الخلايا المنجلية ٣٧٣

القشرة ١٢

القشعة ٣٩٣

القمل ١٧٣ - ١٧٨

القوباء

- الفقاعية ٨٢

- المعدية ٧٨ - ٨٢

(ك)

الكتابة الجلدية ٣٤٠

الكلف ٢٣٥

الكيسة ١٢

الكيسات الدهنية (البشروانية) ٢٨٢ ، ٢٨٣

(ل)

لايشانبا ١٠٩

لدغ الحشرات ١٧٩ ، ١٨٠

اللسان

- الأسود ٢٧٣

- الأملس ٢٧٦

- الجغرافي ٢٧٥

- الفروي ٢٧٢

اللطاخة ١١

اللوحة ١٥

اللوحة الصفراء ٤٣٤

(م)

متلازمة

- بهجت ٣٦٨

- جيانوتي كروستي ١٦٧

- الظفر الأصفر ٢٧١

المليسة المعدية ١٤٨ - ١٥٠

الموات ٣٧١

- الحيوي الشحمي ٤٤١

(ن)

النخالية

- البيضاء ٢٣٤

- الحمراء الجرابية ٢٤٦ ، ٧

- المبرقشة ١٣٣ - ١٣٦

- الوردية ١٦٣ - ١٦٦

تخلية الرأس ٢٤٨

تزيق النظايا ٢٠٨

تس ٣٣٦

الورم

- الحبيبي المقيح ٢٩٩ ، ٣٠٠

- الحبيبي الحلقي ٢٥٩ ، ٢٦٠

- العفلي لكابوزي ٣٣٢

- الغدي الدهني ٣٠٣

- القرني الشائك ٣٠٩ ، ٣١٠

- الكبي ٣٨٤

- الليفي حول الظفر ٣٠٤

- الليفي العصبي ٣٠٦

- الميلاني الخبيث ٣١٦ - ٣١٩

- الميلاني الخبيث عديم الميلانين ٣١٩

- الميلاني الفتوي ٢٩٧

- الوعائي الدموي الشعري ٣٧٧

- الشخي ٣٨١

- الكهفي ٣٨٦

- الورم الوعائي القرني الصفي ٣٨٢

- الوعائي المفراوي ٣٨٥

- ورم الخلايا الناسجة ٢٨٤

وسادة البراجم ٢٤٦

الوسفة ١٢

الوشم ٣٧

(ي)

اليرقان الانسدادي ٤٤٧

(هـ)

علمة الجرب ١٧٢

هوس تنف الأشعار ٢٥٨

(و)

الوجحات

- البشروية التؤلولية ٢٨٧

- البشروية ٢٨٧

الوحة

- الدهنية لجاداسون ٢٩١

- الزرقاء ٢٩٨

- العنكبوتية ٣٧٨

- فقيرة الدم (الشاحبة) ٣٧٩

- الصطبغة المشعرة (بيكر) ٣٠١ ، ٣٠٢

- الميلانية ٢٩٢ - ٢٩٥

- الهالية ٢٩٦

الودج (حمامى الإرفاغ) ١٣٧ ، ١٣٨

الودعة

- العرقية العصبية ٣٤١

- المفراوية الوراثة ٣٨٣

- المخاطية أمام الظنبوب ٤٣٩ ، ٤٤٠

الوردية ٢٢٥ ، ٢٢٦

Vulva lesions	آفات الفرج
Acanthosis nigricans	داء الشوك الأسود ٤٥٣
Behcet's syndrome	متلازمة بهجت ٣٧٠
candida albicans infection	إنتان المبيضات البيض ١٢٨
herpes simplex	العقولة البسيطة ١٥٤
leukoplakia	الطلاوة ٢٥٠
viral warts	الثآليل بالحمات الراشحة ١٢٤
Warts	الثآليل
seborrhoeic	الدهنية ٢٨٨ - ٢٩٠
venereal	التناسلية ٩٦
viral	بالحمات ١٣٩ - ١٤٧
White atrophy	الضمور الأبيض ٣٦٠
'White spot disease'	داء النقط البيض ٤٦١
Wickham's striae	خطوط ويكهام ١٨٢
Xanthelasmata	اللويحة الصفراء ٤٣٤
Xanthomas	الأورام الصفراء ٤٣٢ - ٤٣٥
Xeroderma pigmentosum	جفاف الجلد المصطبغ ٤٢١ ، ٤٢٢
X-ray dermatitis	التهاب الجلد الشعاعي ٤٦٣
Yeast infections	إنتان الخمائر ٧٣
Yellow nail syndrome	متلازمة الظفر الأصفر ٢٧١

stasis	الركودية ٣٧٢
syphilitic gumma	الصغ الأفرنجي ٩٩
systemic sclerosis	الصلابة الجهازية ٣٧٨
varicose	الدوالي ٣٧٢
Uraemic excoriations	التحجات اليوريميائية ٤٤٦
Uraemic purpura	القرقرية اليوريميائية ٣٦٣
Urticaria	الشرى ٢٦٥ ، ٣٣٦ - ٣٤١
acute	الحاد ٢٦٦
chronic	المزمن ٢٦٦
drug induced	الناجم عن الدواء ٢٦٦
pigmentosa	الصبغي ٣٠٧ ، ٣٠٨
Vaccinia	التدفاع اللقاح (الوقس) ١٥٧ - ١٥٩
Varicose dermatitis/eczema	التهاب الجلد / الأكرزية الدوائية ٤٣ - ٤٤
Vasculitis	التهاب الأوعية ٢٨٨
nodular	العقدي ٣٥٣
Venous lake	البحيرة الوريدية ٢٨٠
Vesicle	الحويصل ١٥
Vencent's stomatitis	التهاب الفم لقانسان ٢٧٨
Viral infections	إتتان الحمات الراشحة ٧٣
Viral warts	الثآليل بالحمات الراشحة ١٣٩ - ١٤٧
Vitiligo	البهق ٢٣٦ ، ٢٣٧
Voigt's lines	خطوط قويغت ٢٣٣
Von Recklinghausen's disease	داء قون ريكلنغ هاوزن ٣٠٥
Von Zumbusch generalised	الصداف البثري المعم لقون زامبوش
pustular psoriasis	الصداف البثري ٢٠

Tinea capitis	سفعة الرأس ٣٦٠ ، ١١٠ ، ١١١
Tinea corporis	سفعة الجسد ٣٥٨ ، ١١٦ ، ١١٧
Tinea cruris	سفعة المغبن ١١٥
Tinea pedis	سفعة القدم ١١٢ - ١١٤
Tinea unguium	سفعة الظفر ١١٨
Tinea versicolor. see	السفعة المبرقشة ، انظر
Pityriasis versicolor	النخالية المبرقشة ١٣٣ - ١٣٦
Tongue disorders	اضطرابات اللسان ٢٢١
Toxic erythema	الحمامى الانسامية ١٥ ، ٨٨ ، ١٦٨ ، ١٧٢ ، ٣٤٢ - ٣٤٥
Traction alopecia	حاصة الجر ٢٦٢
Traumatic nail dystrophy	ضمور الظفر الرضي ٢٦٤ ، ٢٦٥
Trichotillomania	عرة نتف الأشعار ٢٥٨
Tuberculide	السليات ٢٧٨ طفحة سلية
papulonecrotic	الخطاطية النخرية ١٠٤
Tuberculosis	الآفات الدرنية ٢٨٠ ، ١٠٠ - ١٠٤
Tuberous xanthomas	الأورام الصفرة العجيرية (الحديبية) ٤٣٢ ، ٤٣٣
Tylosis	الثفان
Ulcer	القرحة ١٤
aphthous	القلاعية ٢٧٧
basal cell carcinoma	للسرطانة قاعدية الخلايا ٣٢٠ - ٣٢٤
polyarteritis nodosa	التهاب الشرايين العديد العقيدي ٤٠٧
porphyria	البورفيريا ٣٢٢
rodent	القراضة ٣٢٠ - ٣٢٤
sickle - cell anaemia	فقر الدم المنجلي ٣٧٣
squamous carcinoma	السرطانة شائكة الخلايا ٣٢٥

Stasis purpura	القرقرية الركودية ٢٦٢ ، ٣٦١
Steroid erythema	الحماسي الستيروئيدية ٤٦٦
Steroid straiæ	الخطوط الستيروئيدية ٤٦٥
Stevens - Johnson syndrome	متلازمة شتيفن - جونسون ٣٥٠
Stomatitis, angular	التهاب الفم الزاوي (الصماغ) ١٢٥
Stomatitis, vincent's	التهاب الفم لقانسان ٢٧٨
'Strawberry' naevus	الوحمة التوتية ٣٧٦
Straie gravidarum	خطوط الحمل ٤٦٤
Straie, Wickham's	خطوط ويكهام ١٨٢
Straie leuconychia	ايضاض الظفر الخطي ٢٦٦
Stye	الخراج ٧٧
Superficial basal cell carcinoma	السرطانة قاعدية الخلايا السطحية ٣٢٤
Sutton's naevus	وحمة سوتون ٢٩٦
Sycosis barbae	تينة الذقن ٧٤
Syphilis	اليفلس
gumma	صمغ ٩٧ - ٩٩
secondary	الثانوي ١٣٦ ، ٩١ - ٩٦
Systemic disease	الادواء الجهازية ٣٣١
Tattoo reaction	تفاعل الوشم ٣٧
Telangiectasia	توسع الأوعية الشعرية
arborescent	المتغضن ٣٧٥
familial	العيالي ٤٥١
light induced	الناجم عن الضياء ٤٠٨
Osler Rendu - Weber disease	داء اوسلر - ريندو - ويبر ٤٥١
Telangiectatic granuloma	الورم الحبيبي ذو التوسع الشعري ٢٩٩ - ٣٠٠
Thermal blister	التفاطات الحرارية ٢١٨

epidermal cysts	الكيسات البشروية ٢٨٣
lichen simplex	الحزاز البسيط ٥٨
Sebaceous naevus (Jadassohn)	الوامة الدهنية لجاداسون ٢٩١
Seborrhoea	السيلان الدهني (الزهمي) ١٧٨ ، ٢٢٠
Seborrhoea capitis	السيلان الدهني في الفروة ٢٤٨
Seborrhoeic dermatitis	التهاب الجلد الدهني ٣٤ ، ٥٠ - ٥٦
Seborrhoeic wart	الثآليل الدهنية ٢٨٨ - ٢٩٠
Secondary spread of eczema	الانتشارات الثانوية للأكزيمة ٦٨ ، ٦٩
Secondary syphilis	السيفيليس الثانوي ٩١ - ٩٦
Self induced lesions	الآفات المحدثة ذاتياً ٣٥٢
'Senile' haemangioma	الورم الوعائي الشيخي ٣٨١
'Senile' keratosis	القران الشيخي ٢٨٨ - ٢٩٠
Senile purpura	الفرفرية الشيخية ٣٥٨
Septicaemia	الإنتانية ٨٧
Shoe dermatitis	التهاب الجلد بالحذاء ٣٢
Sinus, dental	خراج الجيب السني
Skin diagram	مخطط تركيب الجلد ١٠
Skin tags	الزوائد الجلدية (الزنمة) ٢٧٩
Smooth tongue	اللسان الأملس ٢٧٦
Soft corn	القرن الناعم ٢٣٩
Solar elastosis	المران الشمسي ٤٠٩
Solar keratosis	القران الشمسي ٣١٢ ، ٣٢٦
Splinter haemorrhages, nails	نزوف الشظايا ، الأظافر ٢٧٠
Spinder naevus	الوامة العنكبوتية ٣٧٨
Squamous carcinoma	السرطانة شائكة الخلايا ٣٢٥ - ٣٢٧
Stasis dermatitis	التهاب الجلد الركودي ٣٤ ، ٤٢ ، ٤٣

Sarcoma, multiple idiopathic haemorrhagic (Kaposi)	الورم العفلي النزفي المتعدد مجهول السبب السبب (كابوزي) ٣٣٢
Scabies	الجرب ١٦٨ - ١٧٢
Scale	الوسفة ١٢
Scalp lesions	آفات الفروة
alopecia areata	الحاصة البقعية ٢٥٢ - ٢٥٧
dandruff	القشرة ٢٤٨
follicular mucinosis	الداء المخاطيني الجرابي ٢٦١
fungal (ringworm) infection	الانتان الفطري (السعفة) ١١٠ ، ١١١
hair pulling (trichotillomania)	شد الشعر (عرة نتف الأشعار) ٢٥٨
metastasis	الانتقالات ٢٦٢
naevus sebaceus (Jadassohn)	الوحمة الدهنية (جاداسون) ٢٩١
radio dermatitis	التهاب الجلد الشعاعي ٤٦٣
sebaceous (tricholemmal) cyst	الكيسة الدهنية (الشعرية) ٢٨٢
seborrhoeic dermatitis	التهاب الجلد الدهني ٥٥
Scar	الندبات
hypertrophic	الضخامية ٢٢٨
keloid	الجدرية ٢٨٠
sarcoidosis	السااركويد (الغرناوية) ٤٢٤ ، ٤٢٥
Schönlein-Henoch purpura	فريرية هونخ - شونلاين ٢٨٨
Scleroderma	صلابة الجلد ٣١٤
localised	الموضعة ٣٩٣ ، ٣٩٤
systemic	الجهازية ٣٩٥ - ٣٩٨
Scrotal lesions	آفات الصفن
angiokeratoma	الورم القرني الوعائي ٣٨٢
Behcet's syndrome	متلازمة بهجت ٣٦٩

capillaritis	التهاب الأوعية الشعرية ٣٦٧
clothing	الثياب ٣٥٩
Henoch schönlein	هونخ - شؤنلاين ٢٨٨
lupus erythematosus	الذأب الحمامي ٢٩٢
pigmented purpuric eruption	الاندفاع الفروري المصطبغ ٣٦٧
'senile'	الشيخية ٣٥٨
stasis	الركودية ٢٦٢ ، ٣٦١
thrombo cytopenic	بنقص الصفيحات الدموية ٣٦٢
traumatic	الرضية ٣٥٧ ، ٣٥٨
uraemic	اليوريميائية ٣٦٣
vásculitis	بالتهاب الأوعية ٣٦٥ ، ٣٦٦
Pustule	البثرة ١٢
acne	العد ٢٢٠
candida infection	انتان المبيضات ١٢٤
infected dermatitis/eczema	التهاب الجلد / الأكزيمة المتقوبئة ٦٦
pustular psoriasis	الصداف البثري ١٧ - ٢١
rosacea	الوردية ٢٢٥
Pyoderma gangrenosum	تقيح الجلد المواتي ٤٤٢ ، ٤٤٣
Pyogenic granuloma	الورم الحبيبي التقيحي ٢٩٩ ، ٣٠٠
Radio dermatitis	التهاب الجلد الشعاعي ٤٦٣
Reticulosis, see Lymphoma	الادواء الشبكية ، انظر الأورام اللمفاوية
Rhinophyma	الفية الأنفية ٢٢٧
Rodent ulcer	القرحة القارضة ٣٢٠ - ٣٢٤
Rosacea	الوردية ١٧٩ ، ٢٢٥ ، ٢٢٦
Sarcoidosis	ادواء الساركويد (الفرناوية) ٤٢٤ - ٤٣١

Plantar lesions	آفات الراحتين
callosities	الأثتان ٢٣٨
secondary syphilis	السيفيليس الثانوي ٩٤
viral warts	التآليل بالمخاط الراشحة ١٤٠ - ١٤١ /
Plaque	البويجة ١٥
Poikiloderma	ترقش الجلد
dermatomyositis	التهاب العضلات والجلد ٤٠٥
mycosis fungoides	التطار الفطرائي (الكئي) ٣٢٩
radiodermatitis	التهاب الجلد الشعاعي ٤٦٣
Polyarteritis nodosa	التهاب الشرايين العقد ٤٠٧
Polymorphic light eruption	الانفجاع الضيائي عديد الأشكال ٤١٠
Pompholyx	عرق ٦٤ ، ٦٥
Porphyria cutanea tarda	البورفيريا الجلدية المتأخرة ٤١٢ - ٤١٦
Port wine stain	الوحمة بلون قرية النبيذ ٣٧٧
Pregnancy eruption	انفجاع الحمل ٢٩٨
herpes gestationis	العتبول الحلمي ٢١٩
impetigo hepitififormis	التوباء عتبولية الشكل ٣٢
striae	الخطوط ٤٦٤
Pre-tibial myxoedema	الوئمة المخاطية أمام الظنبوب ٤٣٩ ، ٤٤٠
Protoporphyrin, erythropoietic	خلية البورفيريا المولدة للكريات الحمر ٤١٩ ، ٤٢٠
Protozoal infection	انتان الأولي
Pseudoxanthoma elasticum	ظه الصقار الكاذب المرن ٤٣٦
Psoriasis	الصداف ١٧ ، ١ ، ٢١
Psoriatic arthropathy	احتلال المفصل الصدافي ١٦
Purpura	البقرية ٣٨٣ ، ٣٥٧ - ٣٦٧
amyloidosis	الدماء التثواني ٤٣٧ ، ٤٣٨

Penile lesions	آفات القضيب
balanitis xerotica obliterans	التهاب الحشفة الجاف الانسدادي ٤٦٢
herpes simplex	العقبولة البسيطة ١٣٠
lichen planus	الحزاز المنبسط ١٨٩ - ١٩٠
psoriasis	الصداف ١٢
scabies	الجرب ١٧١
viral warts	الثآليل بالحماح الراشحة ١٤٧
Perfume, allergic contact dermatitis	التهاب الجلد الأرجي ، العطور ٣٠
Perianal eruptions	الاندفاعات حول الشرج
lichen simplex	الحزاز البسيط ٦٠
secondary syphilis	السيفيليس الثانوي ٩٦
viral warts	الثآليل بالحماح الراشحة ١٤٤ ، ١٤٥
Perioral dermatitis	التهاب الجلد حول الفم ٢٢٨
Periungual fibromas	الورم اللينفي حول الظفر ٣٠٤
Perniosis	الشراث ٣٦٤
Pigmentation disorders	اضطرابات التصبغ ١٨٦
Pigmented basal cell carcinoma	السرطانة قاعدية الخلايا المصبغة ٣٢٢
Pigmented hairy epidermal naevus (Becker)	الوحمة البشرية المصبغة المشعرة (بيكر) ٣٠١
Pigmented purpuric eruption	الاندفاع القرمزي المصبغ ٣٦٧
Pityriasis alba	النخالية البيضاء ٢٣٤
Pityriasis capitis	نخالية الرأس ٢٤٨
Pityriasis rosea	النخالية الوردية ١٦٣ - ١٦٦
Pityriasis rubra pilaris	النخالية الحمراء الجرابية (الشعرية) ٢٤٦ ، ٢٤٧
Pityriasis versicolor	النخالية المبرقشة ٢٣٣ - ٢٣٦
Plane warts (viral)	الثآليل المنبسطة ١٤٣

Onycholysis	تخلل الأظافر
psoriasis	الصداف ١١
tinea unguium	سحرة الظفر ١١٨
Oral lesions	آفات الفم ٢٢١
Oriental sore	حبة الشرق ١٠٩
Paget's disease of the nipple	داء باجيت على الحلمة ٧٠ ، ٣٣١
Palmar lesions	الآفات الراحية
carotenaemia	الجزرينية ٤٤٨
dermatitis/ eczema	التهاب الجلد / الأكزيمة ٦٤ - ٦٧
erythema	الحمى ٣٥٥
erythema multiforme	الحمى عديدة الأشكال ٣٤٨ - ٣٤٩
pityriasis rubra pilaris	التخالية الحمراء الجرابية ٢٤٧
psoriasis	الصداف ١٢
secondary syphilis	السيغليس الثانوي ٩٣
tinea (ringworm) infection	اللاتان الفطري (السعفة) ١١٩
tylosis	داء الاثنان ٢٤٠
viral warts	التآليل بالحمات الراشحة ١٤٢
Papule	الخطاطة ١١
Paronychia, chronic	التهاب ماحول الظفر المزمن ١٣٠ ، ١٣١
Patch testing	اختبار البقعة ٢٤ ، ٣٨ - ٤١
Pediculosis capitis	قمل الرأس ١٧٥ - ١٧٦
Pediculosis corporis	قمل الجسد ٤٤ ، ١٧٣ ، ١٧٤
Pediculosis pubis	قمل العانة ١٧٧ ، ١٧٨
Pemphigoid	الداء الفقاعاني (نظير الفقاع) ١٣ ، ٢٠٥ - ٢٠٨
cicatricial	التقي ٢٠٩ - ٢١١
Pemphigus	القعاع ١٣ ، ١٩٥ - ٢٠٤

naevus flammeus	الوحمة الشعلية ٢٥٦
naevus unius lateralis	الوحمة الجانبية المتحدة ٢٣٢
pigmented hairy epidermal (Becker)	البشروية المشعرة المصطبغة (بيكر) ٣٠١
sebaceous (Jadassohn)	الدهنية لجاداسون ٢٩١
spider	العنكبوتية ٣٧٨
strawberry	التوتية ٣٧٦
Nail disorders	اضطرابات الأظافر ٢٠٥
Nail varnish dermatitis	التهاب الجلد الناجم عن طلاء الأظافر ٣١
Napkin eruption	اندفاع الحفاض ٥٢ - ٥٤
Necrobiosis lipoidica	الموات الحيوي الشحمي ٤٤١
Neurodermatitis	التهاب أعصاب الجلد ٣٥
Neurodermatitis, generalised, see Dermatitis, atopic	التهاب أعصاب الجلد المعمم ، انظر التهاب الجلد التأتبي
Neurodermatitis, localised	التهاب أعصاب الجلد الموضع ٥٧ - ٦٠
Neurofibroma	الورم الليفي العصبي ٣٠٦
Neurofibromatosis	داء الأورام الليفية العصبية ٣٠٥
Neurotic excoriations	السحجات العصبية ٤٥٦
Nickel dermatitis	التهاب الجلد بالنيكل ٢٨
Nipple	الحملة
Dermatitis/ eczema	التهاب الجلد / الأكزيمة ٢٧
paget's disease	داء باجيت ٣٣١
Nodule	العقيدة ١١
Nummular dermatitis	التهاب الجلد المدنر ٣٥
Oedema, angioneurotic	الوذمة الوعائية العصبية ٣٤١
Oil acne	عد الزيوت ٢٢٤

carcinoma	الورم السرطاني ٣٣٣
Hodgkin's disease	داء هودجكن ٣٣٤
lymphosarcoma	الورم العضلي اللمفاوي ٣٣٥
Milia	الدخيات ٢٨٥
Milroy's disease	داء ميلروي ٣٨٣
Molluscum contagiosum	اللياء المعدية ١٤٨ - ١٥٠
Molluscum sebaceum, see	اللياء الدهنية انظر
keratoacanthoma	الورم القرني الشائك
Mongolian spots	البقع المنغولية ٢٣٠
Monilia, see Candida albicans	الطوقيات ، انظر المبيضات البيض
Mononucleosis, infections	انتان وحييدات النوى ٣٤٣
Morphoea	التقعة (الصلابة الموضعة) ٣٩٣ ، ٣٩٤
Mouth disorders	اضطرابات الفم ٢٢١
Mucinosi s, follicular	الداء المخاطيني الجرابي ٢٦١
Mycosis fungoides	التطار الكثني ٣٢٨ - ٣٣٠
Myxoedema	الوئمة المخاطية ٣٣٨ ، ٣٤٦
pretibial	امام الظنبوب ٤٣٩ - ٤٤٠
Naevus	الوئمة
anaemicus	فقيرة الدم ٣٧٩
blue	الزرقاء ٢٩٨
epidermal warty	البشروية التؤلولية ٢٨٧
hairy pigmented	الشعرة المصطبغة ٣٠٢
halo	الهالية ٢٩٦
melanocytic	الليانية ١٨٦ ، ٢٥٢
dermal	الأممية ٢٩٥ ، ٢٩٣
junctional	الوصل ٢٩٢

Lupus vulgaris	الذآب الشائع ١٠٠ - ١٠٣
Lymphangioma	الورم الوعائي اللمفاوي ٣٨٥
Lymphangitis	التهاب الأوعية اللمفاوية ٦٦ ، ٨٤
Lymphoedema	الوذمة اللمفاوية ٢٨٠ ، ٢١٨
hereditary	الوراثية ٣٩٣
Lymphoma	الأورام اللمفاوية ٢٧٦ ، ٢٧٨ ، ٣٤٤
Hodgkin's disease	داء هودجكن ٣٣٤
lumphosarcoma	الغرن اللمفاوي ٣٣٥
mycosis fungoides	الفطار الكئي ٣٢٨ - ٣٣٠ ، ٣٩٦
Macular telangiectasia	
Macula	اللمطخة ١١
Malabsorption dermatitis	التهاب الجلد بسوء الامتصاص ٣٥ ، ٤٦
Malignant atrophic papulosis	الداء الحطاطي الضموري الخبيث
(Degos)	(ديغوس) ٤٥٢
Malignant melanoma Mastocytosis	الورم الميلاني الخبيث ٣٥٠ ، ٣٢٨ ، ٣١٦ - ٣١٩ ، ٣٠٧ ، ٣٠٨
Median nail dystrophy	ضمور الظفر المتوسط ٢٦٩
Melanocytic naevus	الوحمات الميلانية ١٨٦ ، ٢٩٢ - ٢٩٥
Melanoma	الورم الميلاني
Juvenile	الفتوي ٢٩٧
malignant	الخبيث ٣٥٠ ، ٣٥٤ ، ٣١٦ - ٣١٩
malignant, amelanotic	الخبيث عديم الصباغ ٣١٩
Melanoma in situ	الورم الميلاني في موضعه ٣١٤
Melanosis circumscripta pre blastomatosa	الورم الميلاني المحدد قبل التبرعم ٣١٤
Melanotic freckle	النش الميلاني ٣١٤
Melanotic whitlow	الداحسن الميلاني ٢٥٢
Metastasis	الانتقالات (الفقائل)

Leucoderma	اليضاض الجلد (الوضح) ١٨٦
vitiligo	البقع ٢٣٦ ، ٢٣٧
Leucoderma acquisitum centrifugum	اليضاض الجلد المكتسب النابذ ٢٩٦
Leuconychia straita	اليضاض الظفر الخطي ٢٦٦
Leukoplakia	الطلاوة البيضاء ٣١٥
Lichen planus	الحرز النبط ١٥٠ ، ١٨٢ - ١٩٤
atrophic	الشاري ١٥٠
bullous	القعاعي ١٥٠
Lichen sclerosus et atrophicus	الحرز التصلي الضموري ٤٦١ - ٤٦٢
Lichen simplex	الحرز النبط ٣٥ ، ٥٧ - ٦٠
Lichenfication	الحرز ١٥
Light induced dermatitis	التهاب الجلد الناجم عن الضياء ٣٥ ، ٤٥
Lip lesions	آفات الشفة
atopic dermatitis	التهاب الجلد التأتبي ٤٩
dermatitis artefacta	التهاب الجلد المفتعل ٤٥٥
exfoliative cheilitis	التهاب الشفتين التوسفي ٧١
herpes simplex	العقولة البسيطة ١٥٢
leukoplakia	الطلاوة ٣١٥
squamous carcinoma	السرطانة الشائكة ٣٢٥
venous lake	البحيرة الوريدية ٣٨٠
viral wart	التآليل بالحماش الراشحة ١٤٦
Lip licking	لعق الشفاه ٢٣
Livedo reticularis	التعرق الشبكي ٢٨٠ ، ٤٠٧ ، ٤٥٠
Liver palms	الراحة الكبدية ٣٥٦
Lupus erythematosus	التآب الحمامي ٣١٤ ، ٣٨٦ - ٣٩٢
Lupus pernio	التآب الثرثي ٤٢٨

erythroderma	احمرار الجلد ٢٤٨
excoriations	التحجات ٤٤٥
herpes zoster	العقبولة المنطقية ١٣٤
metastasis	الانتقالات ٣٣٤
'toxic' erythema	الحماى الانمامية ٤٤٤
Hordeolum	الشعيرة ٧٧
Hutchinson's lentigo	شامة هوتشنسن ٣١٤
Summer prurigo	الحكاك الصيفى لهوتشنسن ٤٢٣
Hyperkeratosis	قرط التقرن ١٨٧
Hyperpigmentation	قرط التصغ ١٨٦
Ichthyosis vulgaris	الماك الشائع ٢٤٢
Impetigo contagiosa	القوباء الشائعة ١٣ ، ٧٨ - ٨٢
Impetigo herpetiformis	القوباء عقبولية الشكل ٣٢
Infections	الإتانات ٧٣
Infections mononucleosis	إتآن وحيدات النوى ٣٤٣
Infestations	التطفل ٧٣ (الاحتشار) « الإصابة بالحشرات »
Ingrowing hairs	تعرار الأشعار ٢٥١
Ingrowing toenail	تعرار الأظافر ٢٦٨
Injection marks	علامات الحقن ٤٥٨
Insect bites	لدغ الحشرات ١٧٩ ، ١٨٠
Irritant contact dermatitis	التهاب الجلد التاسى التخريشى ٣٤
Juvenile melanoma	الورم الميلانى الفتوى ٢٩٧
Kaposi's sarcoma	الورم العفلى لكابوزى ٣٣٢
Kaposi's varicelliform eruption due to herpes simplex virus	الانمقاع الحماقى الشكل لكابوزى الناجم عن حمة العقبولة البسيطة ١٥٦
Kaposi's varicelliform eruption	الانمقاع الحماقى الشكل لكابوزى

Fissure	الشق ١٣
Flexural dermatitis/eczema, see	التهاب جلد الثنيات / أكزيمة انظر :
Dermatitis, atopic	التهاب الجلد التأتبي
Follicular mucinosis	داء المخاطيني الجرابي ٢٦١
Folliculitis - bacterial	التهاب الأجرية الشعرية ، الجرثومي ٧٣
Fordyce angiokeratoma	الورم القرني الوعائي لفوردايس ٣٨٢
Freckles	المشآت ١١ ، ٢٣١ ، ٢٣٢
axillary	على الإبطين ٣٠٥
melanotic	الميلانية ٤١٤
Fungal infections	إتانات الفطور ٧٣
Furred tongue	اللسان الفروي ٢٧٢
Furuncle	المعل ٧٥
Furunculosis	داء الدمامل ٧٦
Gangrene	النوات ٣٧١
Genital herpes simplex	العقولة البسيطة التناسلية ١٣٠
Genital warts	التآليل التناسلية ١٢٤
Geographical tongue	اللسان الجغرافي ٢٧٥
Gianotti-Crosti Syndrome	متلازمة جيانوتي كروستي ١٦٧
Glomus tumour	الورم الكبي ٣٨٤
Glossitis, median rhomboid	التهاب اللسان المعيني المتوسط ٢٧٤
Granuloma	الورم الحبيبي
annulare	الحلقي ٤٥٩ ، ٤٦٠
pyogenic	التقيح ٢٩٩ ، ٣٠٠
telangiectaticum	الوسع للعروق ٢٩٩ ، ٣٠٠
Gravitational dermatitis	التهاب الجلد الثقلي ٣٤
Groin lesions	آفات المغبن ٤٢ ، ٤٣
candida	داء الليضات ١٢٨

Epidermolysis bullosa	انحلال الجلد الفقاعي ٢١٦ ، ٢١٧
Epiloia	الأيلويا ٢٤٢
Erosio interdigitale	التسحج بين الأصابع ١٢٩
Erosion	الائتكال ١٤
Eruptive xanthomas	الأورام الصفراء الاندفاعية ٤٣٥
Erysipelas	الحمرة ٨٥ ، ٨٦
Erythema	الحمامى ١٥ ، ٢٦٥
ab igne	حمامى الاصطلاء ٣٥٦
annulare centrifugum	الحلقية النابذة ٣٥٤
induratum (Bazin)	الصلبة لبازان ٣٥٣
multiforme	عديدة الأشكال ٨٤ ، ٣٤٨ - ٣٥٠
nodosum	العقدة ٣٥١ ، ٣٥٢
nodosum leprosum	العقدة الجذامية ١٠٨
palmar	الراحية ٣٥٥
steroid	الستيروئيدية ٤٦٥ ، ٤٦٦
Erythrasma	الوذح ١٣٧ ، ١٣٨
Erythroderma	احمرار الجلد
psoriatic	الصدافية ١٥
reticulotic	الشبكية ٤٤٩
Erythropoietic protoporphyria	البورفيريا المولدة للكريات الحمراء ٤١٩ ، ٤٢٠
'Exclamation mark' hairs	الأشعار بشكل علامة التعجب ٢٥٤
Excoriation	التسحج ١٥
Hodgkin's disease	في داء هودجكن ٤٤٥
neurotic	العصبي ٤٥٦
obstructive jaundice	في اليرقان الانسدادي ٤٤٧
uraemic	اليوريميائي ٤٤٦

malabsorption and nutritional	التأخر عن سوء التغذية وسوء الامتصاص ٣٤
napkin	بالخفاص ٥٢ - ٥٤
neurodermatitis	التهاب أعصاب الجلد ٣٥
palm and sole	على الراحتين والأخمين ٣٥ ، ٦٤ - ٦٧
polymorphic light eruption	انتفاخ الضياء عديد الأشكال ٣٢٠
'seborrhoeic'	الدهني ٢٤ ، ٥٠ - ٥٦
infantile	عند الرضيع ٥٢ - ٥٥
'seborrhoeide'	الطفح الدهني ٥٦
secondary spread	الانتفاخ الثانوي ٢٤ ، ٦٤ ، ٦٨ - ٦٩
stasis	الركودي ٢٤
unclassified	غير المصنف ٢٤ ، ٧١ ، ٧٢
Dermatitis herpetiformis	التهاب الجلد عقبولي الشكل ١٣ ، ٢١٢ - ٢١٥
Dermatitis and infestation	التهاب الجلد والإنتان الطفيلي ٤٤
Dermatofibroma	الورم الليفي الجلدي ٢٨٤
Dermatomyositis	التهاب الجلد والعضل ٣٩٩ - ٤٠٦
Dermatosis papulosa nigra	الداء الحطاطي الجلدي الأسود ٢٨٦
Dermographism	الكناية الجلدية ٣٤
Diaper dermatitis	التهاب الجلد بالخفاص ٥٢ - ٥٤
Discoid eczema	الأكرمية القرصية ٣٥ ، ٦١ - ٦٣
Drug eczema	الأكرمية الناجمة عن الأدوية ٣٥
Drug eruption	الانتفاخ الدوائي ٦٨ ، ٢٦٦
fixed	الثابت ٣٤٦ ، ٣٤٧
Ecthyma	الأكبية ٨٣
Eczema craquelé	الأكرمية المشققة ٢٥ ، ٢٦
Elastosis, solar	داء الران الشمسي ٤٠٩
Ephelides (freckles)	النش (الزهرة) ٢٣١ ، ٢٣٢

Dermatitis artefacta	التهاب الجلد (المتفعل) ٤٥٥ - ٤٥٧
Dermatitis/eczema	التهاب الجلد / الأكزيمة
actinic reticuloid	الداء الشبكي الضيائي ٣٢٦
acute	الحاد ٣٤
allergic contact	التاسي الأرجي ٣٤ ، ٢٩٤ ، ٢٧ - ٤١
adhesive plaster	الناجم عن البلاستر اللاصق ٢٩
Berloque	بشكل القلادة ٣٦
chrysanthemum	بنبات الغريب ٣٤
face	الوجه ٣٣
hair dye	بصبغة الشعر ٢٧
medicated tulle	بالشاش الطبي ٣٥
nail varnish	بطلاء الأظافر ٣١
patch testing	اختبار الرقعة ٣٨
perfume	بالعطور ٣٠
shoes	بالأحذية ٣٢
watch strap	سوار الساعة ٢٨
ammoniacal	النشادري ٥٤
atopic	التأتبي ٣٤ ، ٤٧ - ٤٩
discoïd	القرصي ٣٤ ، ٦١ - ٦٣
drug	بالأدوية ٣٤
due to scabies	الناجم عن الجرب ١٦٩
erythrodermic	احمرار الجلد ٣٥ ، ٧٠
gravitational	الثقلي ٣٤
irritant contact	التاسي التخريشي ٣٤ ، ٢٢ - ٢٦
lichen simplex	الحزاز البسيط ٣٤ ، ٥٧ - ٦٠
light-induced	الناجم عن الضياء ٣٤ ، ٤٥

'Chicken neck'	عق الدجاجة ٤٠٨
Chilblains	الشرث ٣٦٤
Chloasma	الكلف ٢٣٥
Chondrodermatitis nodularis helioidis	التهاب الغضروف العقيدي الأذني ٣٧٤
Chrysanthemum dermatitis	التهاب الجلد بنبات الغريب ٣٤
Cicatricial pemphigoid	الداء الفقاعاني الندبي ٢٠٩ - ٢١١
Circumoral dermatitis	التهاب الجلد حول الفم ٢٢٨
Clothing purpura	قرقرية الثياب ٣٥٩
Condylomata acuminata	الورم القنبيطي المؤنف ١٤٧
Condylomata lata	الورم القنبيطي المسطح ٩٦
Contagious lesions	الآفات الشائعة
impetigo cotagiosa	القوباء الشائعة ٧٨ - ٨٢
molluscum contagiosum	المليساء المعدية ١٤٨ - ١٥٠
pediculosis	داء القمل (القمل) ١٧٣ - ١٧٨
secondary syphilis	السيفيليس الثانوي ٨٩ - ٩٦
scabies	الجرب ١٦٩ - ١٧٢
viral warts	الثآليل بالحما ١٣٩ - ١٤٧
Corns	القرن ١٩٤
Creeping eruption	الاندفاع الزاحف ١٨١
Crust	القشرة ١٢
Cushing's disease	داء كوشينغ ٣٦٢
Cutaneous vasculitis	التهاب أوعية الجلد ٣٦٥
Cyst	الكيسة ١٣
Dandruff (pityriasis capitis)	القشرة (نخالية الرأس) ٢٤٨
Darier's disease	داء داريه ٢٤٣ - ٢٤٥
Degos' disease	داء ديغوس ٤٥٢

Callosities	الأشجان ٢٣٨
Campbell de Morgan spots	بقع كامبل ومورغان ٣٨١
Candida albicans infections	إنتان المبيضات البيض ١٢٣ - ١٣٢
angular cheilitis	التهاب الشفتين الزاوي ١٢٥
chronic paronychia	التهاب ما حول الظفر المزمن ١٣٠ ، ١٣١
finger web	أفوات الأصابع ١٢٩
groin	الأرفاع ١٢٨
nails	الأظافر ١٣٢
submammary	على الحلمة ١٢٣ ، ١٢٤
tongue	اللسان ١٢٧
Capillaritis	التهاب الأوعية ٣٦٧
Capillary haemangioma	الورم الوعائي الدموي الشعري ٣٧٧
Carcinoma	السرطانة ٢٧٦ ، ٢٤٨
basal cell,	قاعدية الخلايا ٣٢٠ - ٣٢٤ ، ٣٢٨
basal cell, pigmented	قاعدية الخلايا المصبغة ٣٢٢
basal cell, superficial	قاعدية الخلايا السطحية ٣٢٤
Paget's disease of the nipple	داء باجيت في الحلمة ٣٣١
squamous	الشائكة ٢٤٦ ، ٢٥٠ ، ٢٢٨ ، ٣٦٠ ، ٣٢٥ - ٣٢٧
Carcinoma-in-situ	السرطانة في موضعها ٣١١
Carotenaemia	الجزرينيمية ٤٤٨
Cellular naevus	الوحمات الخلوية ٢٩٣ - ٢٩٥
Cellulitis	التهاب النسيج الخلوي ٨٤
Cheilitis	التهاب الشفتين
angular	الزاوي ١٢٥
exfoliative	التوسفي ٧١
Cherry angioma	الأورام الوعائية الكرزية ٣٨١

Bacterial infections	التهابات الجرثومية ١٣
Barber's rash	التهيج الحاد
see Sycosis barbae	التهيج الحاد للحية ٧٤
Basal cell carcinoma	الورم القاعية الخلايا ٢٢٠ - ٢٢٤
Beau's lines	خطوط بيو ٢٣٧
Becker's naevus	بقعة بيكر ٢٠٩
Behcet's syndrome	متلازمة بخت ٢٣٨ - ٢٣٠
Benign familial chronic pemphigus	التهيج العائلي المزمن السليم ٢٠٤
Benign mucous membrane pemphigoid	التهيج الغشائي المخاطي السليم ٢٠٩ - ٢١١
Berloque dermatitis	التهيج الجلدي شكل القلادة ٢٦
Bites, insect	لسعات الحشرات ١٣٩ - ١٤٠
Black tongue	اللسان الأسود ٢٣٣
Blister	التهيجات ١٣١
intra-epidermal	داخل البشرة ١٣
subcorneal	تحت الطبقة القرنية ١٣
subepidermal	تحت البشرة ١٣
thermal	التهيجات ٢٣٥
Blue naevus	لوحة الزرقاء ٢٣٨
Boil	الدمامل ١٣١ - ١٣٢ - ١٣٣
Bowen's disease	داء بيو ٢٣١
Buccal lesions	
Bullous disease	التهيجات الفقاعية ١٣١
Bullous lichen planus	التهيج البقع الفطري الفقاعي ١٣٠
Burrows of scabies	التقويض الحويصلي ٢٣٨
Cafe-au-lait' macules	بقع القهوة والحليب ٢٠٥
Calcinosis	التهيجات ١٣١ - ١٣٢ - ١٣٣

traction	الشّد ٢٦٢
Amelanotic malignant melanoma	الورم الميلاني الحبيث عديم الميلانين ٣١٩
Amyloidosis	الداء النشواني ٤٣٧ ، ٤٣٨
Anderson-Fabry disease	داء اندرسون - فابري ٣٠٠
Angioid streaks	الخطوط شبه الوعائية ٣٤٠
Angiokeratoma	الورم القرني الوعائي ٣٨٢
Angioneurotic oedema	الوذمة العرقية العصبية ٣٤١
Angio-oedema	الوذمة العرقية ٣٤١
Angular cheilitis (stomatitis)	التهاب الشفتين (الفم) الزاوي ١٢٥
Annular and arcuate lesions	الآفات المقوسة والحلقية
erythema multiforme	الحمامى عديدة الأشكال ٢٧٦
granuloma annulare	الورم الحبيبي الحلقي ٤٥٩ ، ٤٦٠
leprosy	الجذام ١٠٥ - ١٠٧
lichen planus	الحزاز المنبسط ١٨٧
psoriasis	الصداف ٧
sarcoidosis	أدواء الساركويد (الغرناوية) ٤٣٠
urticaria	الشرى ٣٣٧
Aphthous ulcers	القرحات القلاعية ٢٧٧
Apple jelly' nodules	عقيدات هلام التفاح ١٠١
Arborescent telangiectasia	توسعات الأوعية الشعرية المتغضنة
Arsenical keratoses	القران الزرنيخي ٣١٣
Atopic dermatitis/eczema	التهاب الجلد / الأكزيمة ٤٧ - ٤٩ - ٣٤
Atrophic disorders	الآفات الضمورية ٣٥٣
Atrophic lichen planus	الحزاز المنبسط الضموري ١٥٠
Atrophie blanche	الضمور الأبيض ٣٦٠
Atrophy	الضمور ١٤

الفهرس

(The references in **bold** type are to picture numbers, Those in light type are to page numbers)

يبدل اللون الغامق على رقم الصورة
يبدل اللون الفاتح على رقم الصفحة

Acanthosis nigricans	عده الشوك الأسود ٤٥٣
Acne excoriée	العده التسحج ٤٥٣
Acne keloid	العده العجري ٢٢٩
Acne oil	عده الزيتون ٢٢٤
Acne rosacea, see Rosacea	العده الوردي ، انظر ردية الوجه
Acne vulgaris	العده الشائع ١٧٨ ، ٢٢٠ - ٢٢٣
Acrodermatitis continua of Hallopeau	التهاب جلد النهايات المستمر لهالوبو ١٩٠
Actinic reticuloid	عده الشيكاتي الضيائي ٤١٧ ، ٤١٨
Adenoma sebaceum	الورم الغدي الدهني ٣٠٣
Adhesive plaster allergic dermatitis	التهاب الجلد الأرجي الناجم عن البلاستر اللاصق ٢٩
Albinism	التهق ١٨٦
Allergic contact dermatitis	التهاب الجلد الناجم عن التماس الأرجي ٣٤
Alopecia	الحمية
areata	الحمية ٢٥٢ ، ٢٥٧
cicatricial	الحمية ٢١١ ، ٢٦٠ ، ٢٨٩
diffuse	الحمية ٢١٠
due to drugs	الناجمة عن الأدوية ٢٥٩
mucinoso	المخاطية ٢٦١
scarring	الحمية ١٩٤ ، ٤٠٥
tinea capitis	حمية الرأس ١١٠ ، ١١١
totalis	الحمية ٢٥٦