

Syndrome d'Hoflund

- Cours de 4eme
anné
- ISV de Blida
- Metref kheireddine Ahmed
Maitre de conférences
- Dahmani Ali
Maitre de conférences

complication des RPT



vaches qui météorisent
souvent

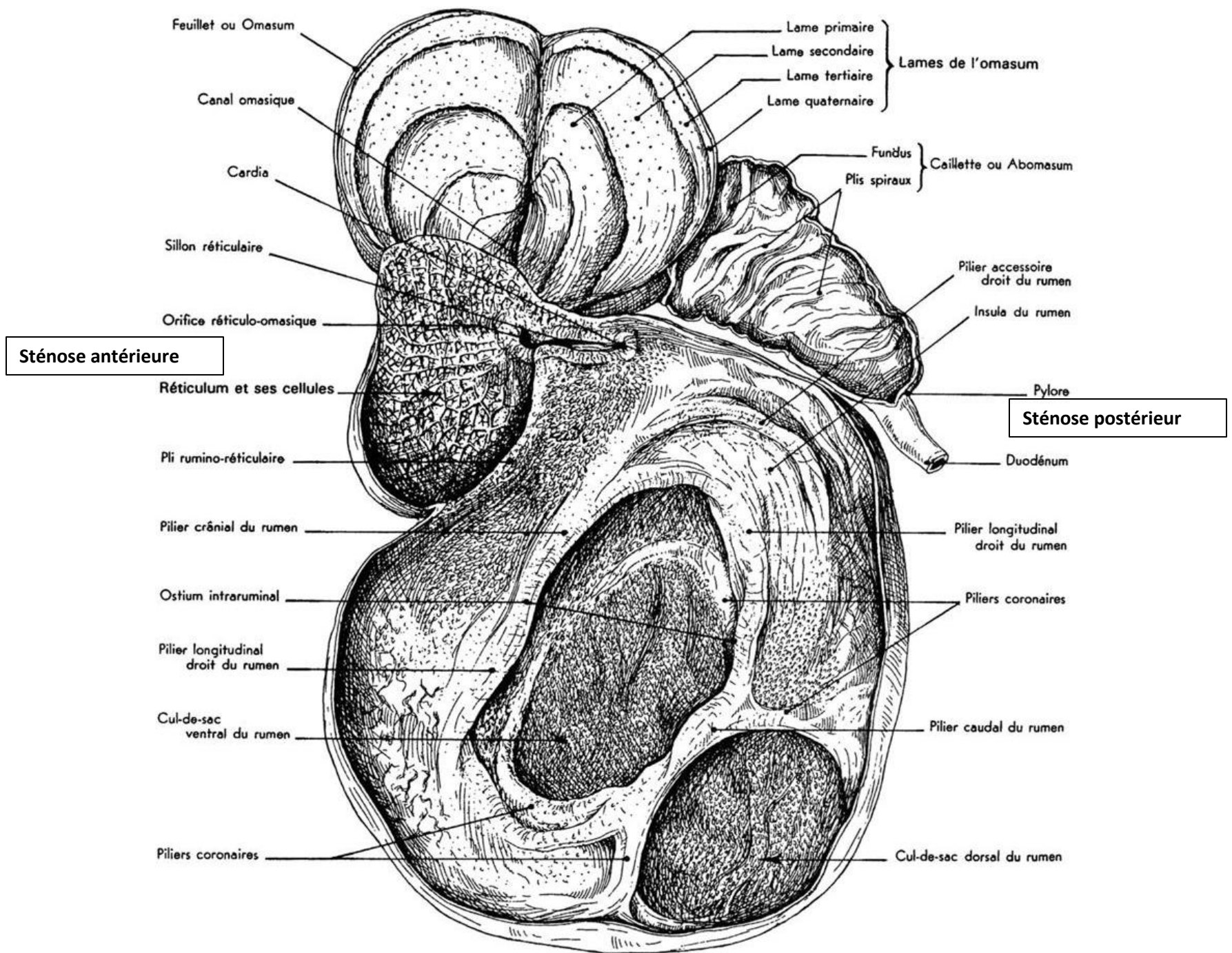


une atteinte de la composante motrice du nerf
vague.



arrêt ou le ralentissement
du transit dans **l'ORO** ;
orifice réticulo-omasal «
sténose antérieure »

arrêt ou le ralentissement
du transit dans **l'orifice**
pylorique « sténose
postérieure »



Arrêt ou ralentissement du transit dans l'orifice réticulo omasal

clinique

amaigrissement

indolence

déshydratation

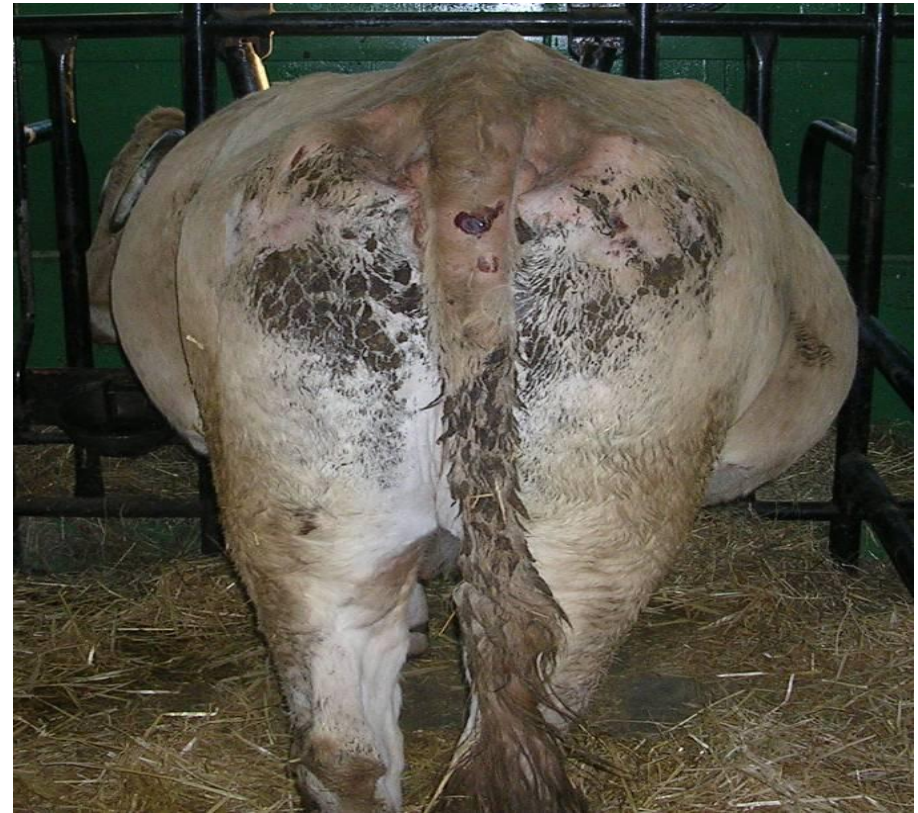température est normale

soif bradycardie



mortelle


distension progressive du flanc gauche, ainsi qu'une distension progressive du flanc droit (partie inférieure), le rumen est dit « en L »



Etiologie

Une insuffisance fonctionnelle du sphincter

Une faillite des mouvements de propulsion du réticulo-rumen

Diagnostic différentiel  météorisations gazeuses et spumeuses
péritonites et RP chroniques

Traitement

Drainage des abcès

Fistule du rumen

Vidange du réticulo-rumen par ruminotomie : 20-30L d'eau tiède salée et du jus de rumen d'une autre vache


Arrêt ou ralentissement du transit dans l'orifice pylorique

clinique

les vaches en fin de gestation
déshydratation intense
hypoglycémie
hypochlorémie
alcalose métabolique
fèces sont pâteuses, huileuses

liquide ruminal est de couleur grisâtre,
(acidose chlorhydrique)

On observe un gonflement de la caillette, du feuillet et du rumen
profil « pomme-poire ».



Etiologie

obstruction du pylore par un corps étranger
augmentation de la viscosité du contenu de l'estomac
lésions vagues
péritonites
un gros foetus qui comprime le pylore

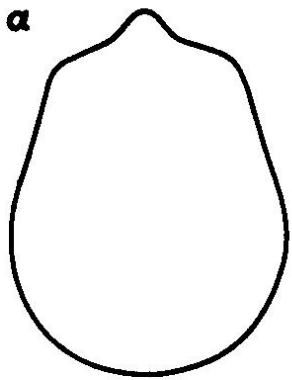
Diagnostic différentiel

déplacement à gauche de la caillette
affections digestives et extra-digestives.

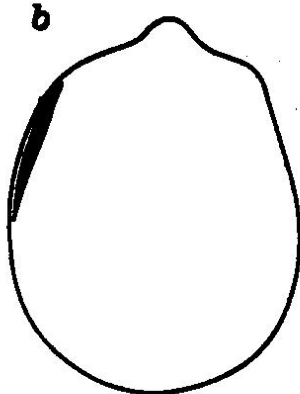
Traitement

Rétablissement de l'équilibre hydro-électrique
Laparotomie et ruminotomie
Vidange de la caillette (sels de magnésium, huiles minérales)


Exemples de modifications des profils abdominaux



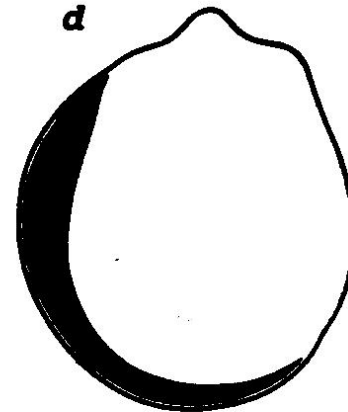
Normal



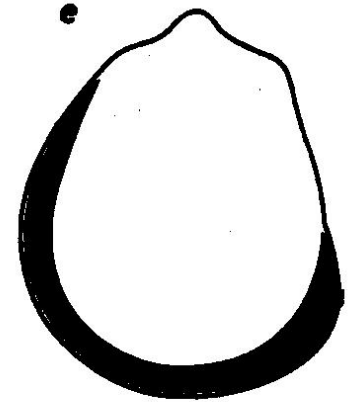
Left Flank Filled



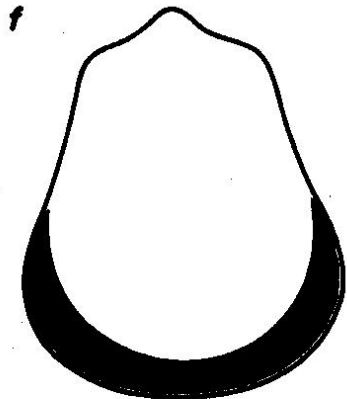
Free Gas Bloat



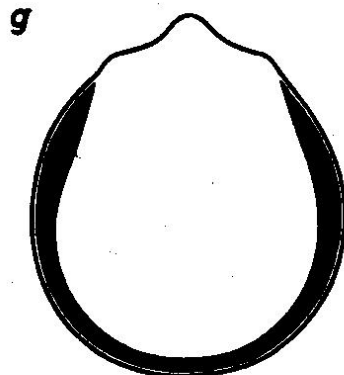
Frothy Bloat



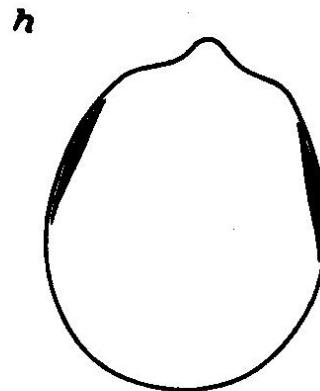
Dil. Rumen (Vagus Indig.)




Hydrops



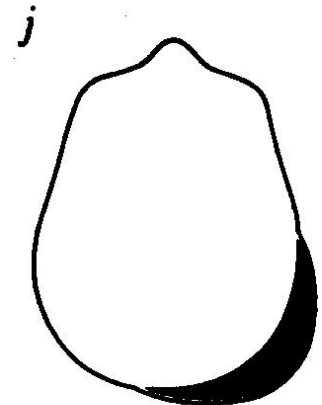
Paralytic Ilius



Pneumoperitoneun



Right side Ab. Dil./Torsion



Abomasal Impaction

Rumen : Indigestion simple (IS)
acidose lactique aiguë
Indigestion spumeuse aiguë (ISA)
RPT
Synd Hoflund

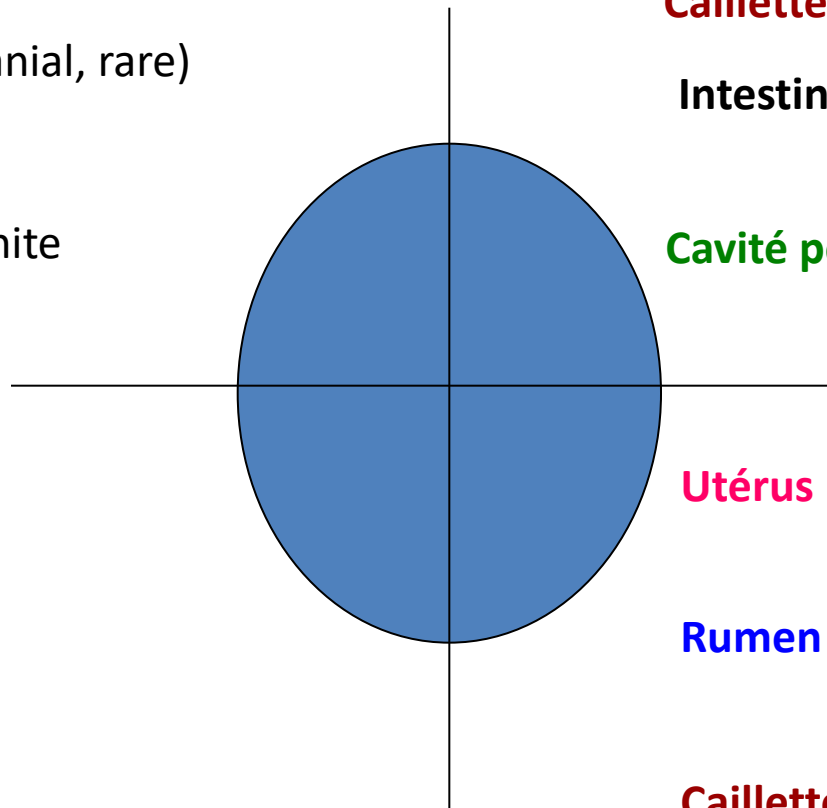
volvulus abomasal > qq j
occlusion intestinale > qq j

Caillette : DCG
(creux du flanc crânial, rare)

Cavité péritonéale : péritonite

Utérus : gémellité
hydropisie

Rumen : IS
ISA
synd Hoflund



Rumen : ISA fin évol

Caillette : volvulus

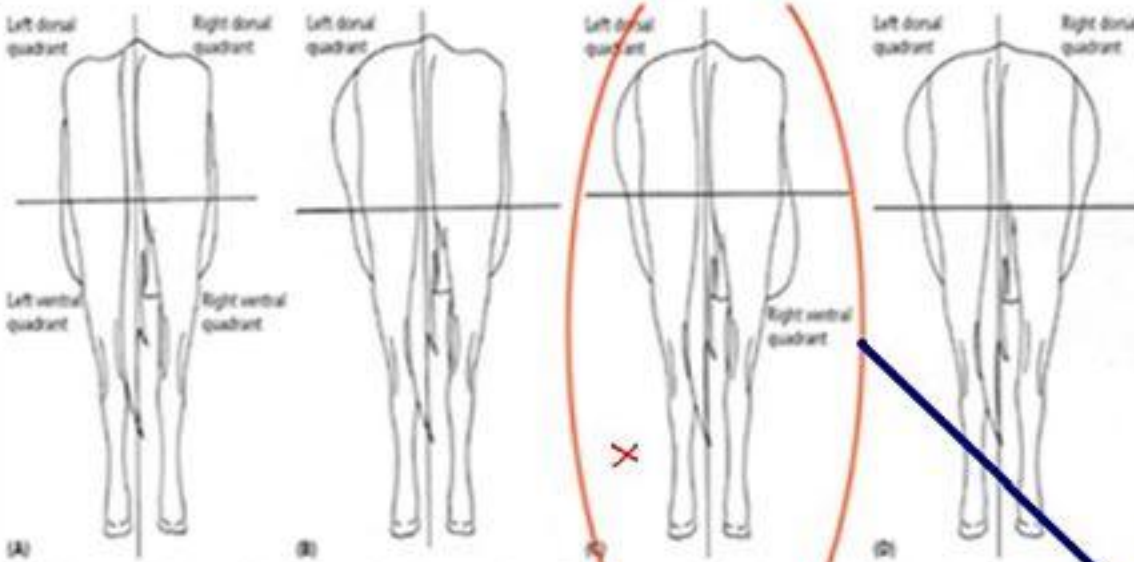
Intestins : dilatation caecum
torsion méésentérique

Cavité péritonéale : péritonite
uropéritoine
ascite

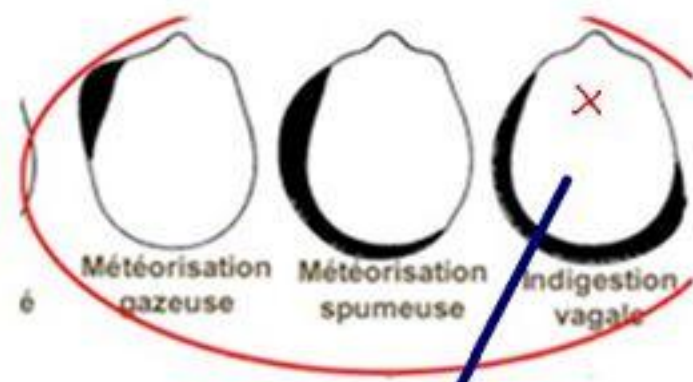
Utérus : gémellité
hydropisie

Rumen : synd Hoflund
ISA fin évol

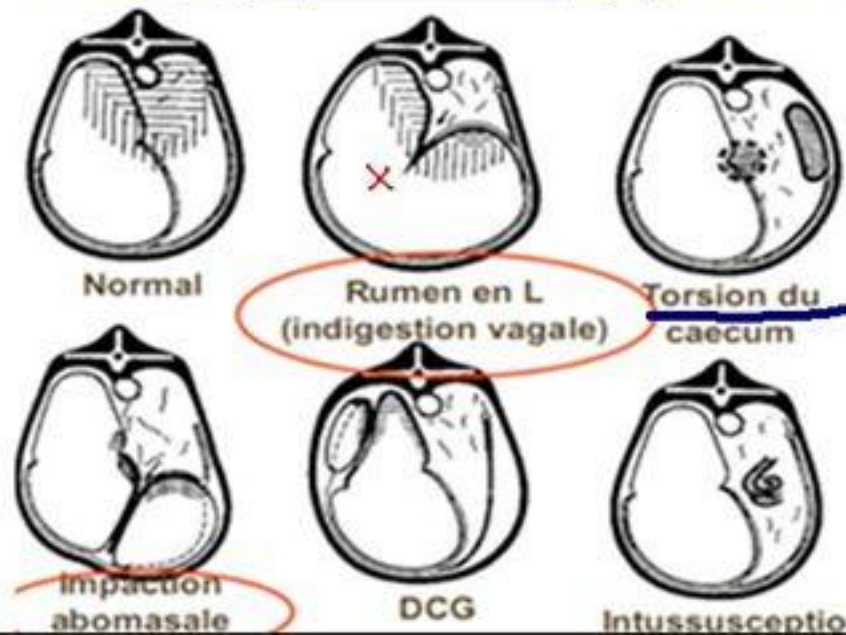
Caillette : surcharge



Posterior views of (A) the normal silhouette of the lateral abdomen in cattle, (B) ruminal bloat causing distension of the left dorsal quadrant of the abdomen, (C) vagal indigestion causing distension of the left dorsal and right ventral quadrants, (D) pneumoperitoneum causing distension of the left and right dorsal quadrants



Déformation du flanc = pomme-poire



Hoflund

Dr charif .t

**SYNDROME D'HOFLUND
-Indegestion vagale-**

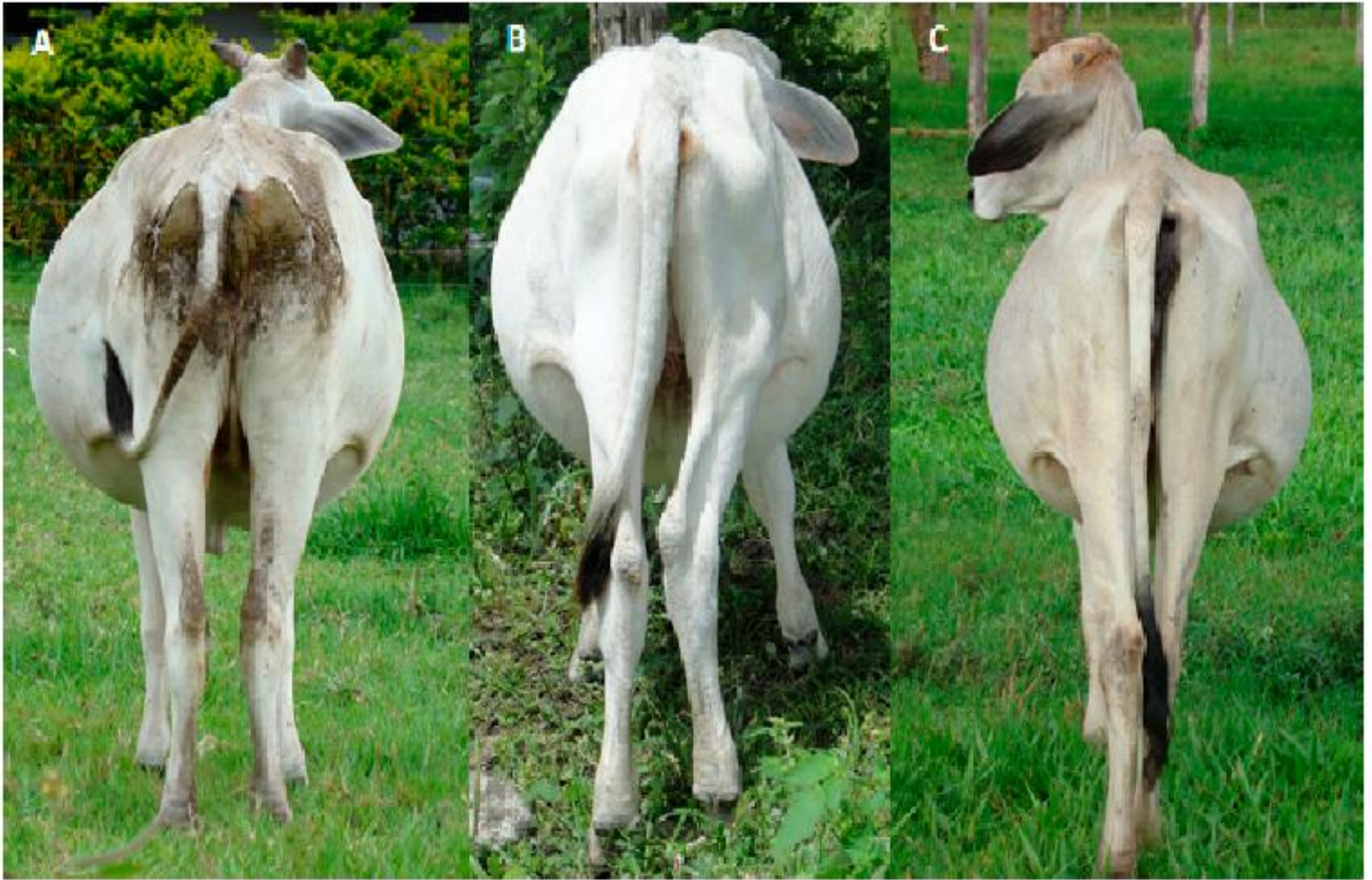

Figure: distension en pomme poire (L) de l'abdomen chez un buffle

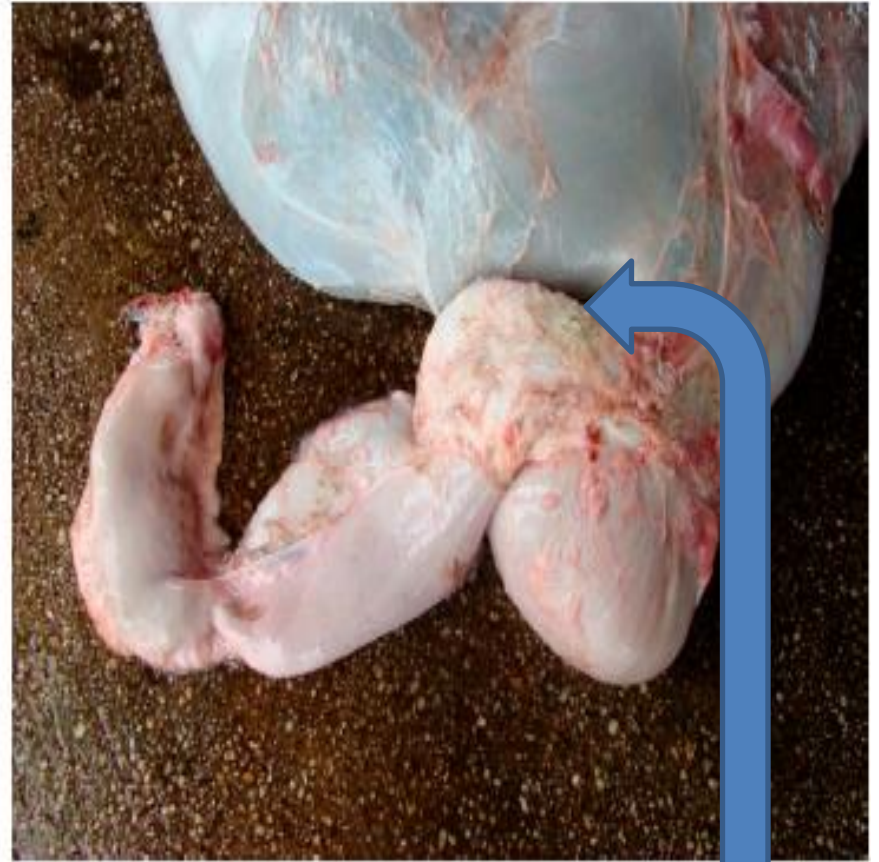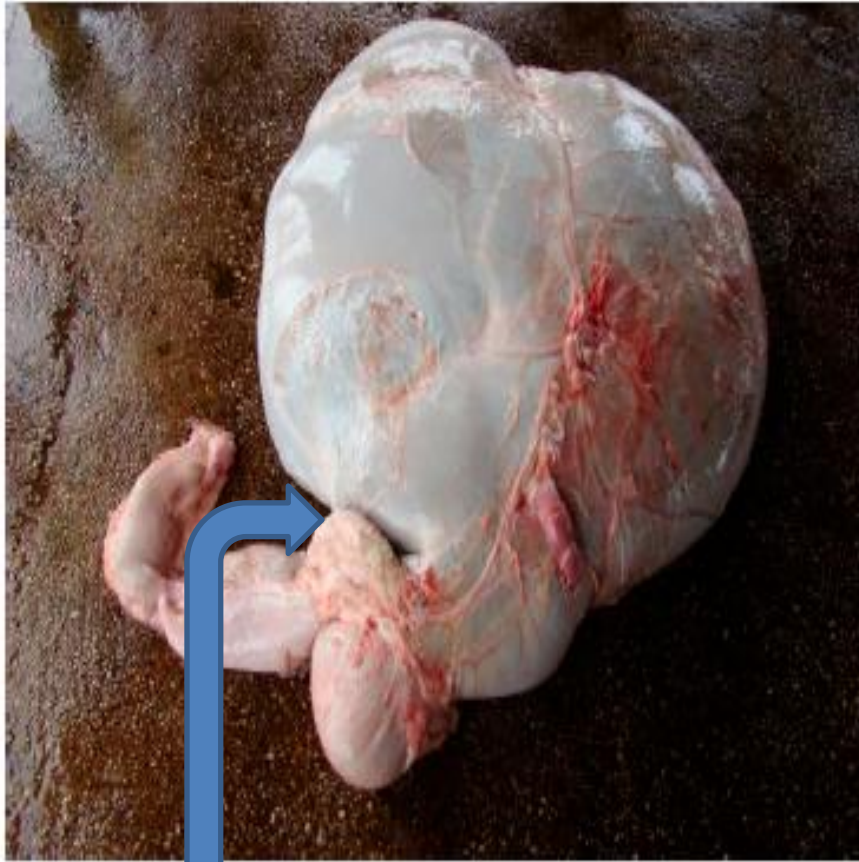


Figure: adhésion d'origine inflammatoire, entre le rumen et la caillette

JE VOUS REMERCIE