



Institut des Sciences
Vétérinaires- Blida

Université Saad
Dahlab-Blida 1-



Projet de fin d'études en vue de l'obtention du
Diplôme de Docteur Vétérinaire

Les dermatoses chez les carnivores domestiques

Présenté par :

MEZRAGUE Kahina

LARDJANE Ahlem

Devant le jury :

Président(e) :	OUAKLI .N	MCB	ISV – Blida 1
Examineur :	YAHIMI A	MCB	ISV – Blida 1
Promoteur :	DJOUDI M	MCB	ISV- Blida 1

Année universitaire : 2019/2020

Remerciements

Après avoir rendu grâce à Dieu le tout puissant et le miséricordieux, nous tenons à remercier vivement tous ceux qui de près ou de loin ont participé à la rédaction de ce mémoire.

Nous tenons à exprimer notre profonde gratitude à notre cher professeur et encadrant M. DJOUDI pour son suivi et pour son énorme soutien, qu'il n'a cessé de nous prodiguer tout au long de la période du projet.

Dédicaces

Je dédie ce modeste travail particulièrement à mes chers parents qui ont consacré leur existence à bâtir la mienne. Je vous remercie pour tout le soutien et l'amour que vous me portez depuis mon enfance et j'espère que votre bénédiction m'accompagne toujours.

Puisse dieu le très haut vous accorde sante bonheur et longue vie et faire en sorte que jamais je ne vous déçoive.

A mon très cher père MEZRAGUE Ahmed ;

A l'homme de ma vie, mon précieux offre du dieu. Qui doit ma vie ma réussite et tout mon respect. Ce travail est le fruit de tes sacrifices que tu as consentis pour mon éducation et ma formation.

Tes conseils ont toujours guidé mes pas vers la réussite. Ta patience sans fin ta compréhension et ton encouragement sont pour moi le soutien indispensable que tu as toujours su m'apporter. Je te dois ce que je suis aujourd'hui et ce que je serai demain et je ferai toujours de mon mieux pour rester ta fierté et ne jamais te décevoir. Que dieu le tout puissant te préserve t'accorde santé bonheur et te protège de tout mal. Je t'aime papa.

A ma très chère mère RAMDANI Malika ;

A lumière de mes jours à la source de mon effort à ma maman .tu m'as comblé avec ta tendresse et affection tout au long de mon parcours. Tu n'as cessé de me soutenir et de m'encourager durant toute ma vie, tu as toujours été présente a mes cotés pour me consoler quand il fallait. Puisse le tout puissant te donner santé bonheur et longue vie afin que je puisse te combler a mon tour.je t'aime maman.

A mon très cher frère Chafa ;

Mon ange gardien et mon fidèle compagnon dans les moments les plus délicats de cette vie mystérieuse.les mots ne suffisent guère pour exprimer l'attachement l'amour et l'affection que je porte pour vous

Je suis très reconnaissante et je ne te remercierai jamais assez pour tes sacrifices ton encouragement et ton soutien moral et matériel.

Je vous dédie ce travail avec tous mes vœux de bonheur de santé et de réussite.
Et je remercie aussi ma belle sœur Sabrina pour sa présence et son amour.

A ma très chère petite sœur Lamia ;

Ma douce petite sœur. Aucune dédicace ne saurait exprimer tout l'amour que j'ai pour vous, votre joie et votre gaité me comble de bonheur. Puisse dieu te garder, éclairer ta route et t'aider à réaliser tes vœux les plus chers.

A mon très cher mari GAOUA Djamel;

Quand je t'ai connu j'ai trouvé l'homme de ma vie, mon âme sœur et la lumière de mon chemin.

Je ne te remercierai jamais assez pour ta présence avec moi , tes conseils , ton soutien et ton amour.

Que dieu réunisse nos chemins pour un long communs serein et que ce travail soit témoignage de ma reconnaissance et de mon amour sincère et fidele.

Et je remercie énormément ma belle famille pour leur amour et leur soutien .je vous aime
(La famille GAOUA)

A mes très chères amies AHLEM, YASMINA, RYMA ;

Ahlem la prunelle de mes yeux, Yasmina la douce, au cœur si grand , ryma l'aimable, je vous adore et je vous aime mes sœurs.

Les mots ne suffisent pas pour vous exprimer toute ma reconnaissance. Vous êtes pour moi des personnes très chères sur qui je peux toujours compter. En témoignage de l'amitié qui nous unie et des souvenirs de tout les moments que nous avons passés ensemble je vous dédie ce travail.

Que dieu vous comble de sa grâce et vous aide également dans ce noble métier qui est la médecine vétérinaire.

Mes chers parents, sans vous je ne serais pas arrivée la sans vos soutiens, sacrifices, encouragements...

Je tiens a vous dédier ce travail, a toi **OMAR LARDJANE** : mon héros, mon guide, l'homme sur lequel je pourrais compter jusqu'a la fin de mes jours, tu as su m'éduquer, m'encourager, me pousser à aller de l'avant, ton soutien fut une lumière dans tout mon parcours. Je tiens à honorer l'homme que tu es, te rendre fier de moi. Je t'aime papa et j'implore le tout puissant pour qu'il t accorde une bonne sante et une vie longue.

A toi **LYNDA HADDAG LARDJANE** : mon idole, la prunelle de mes yeux, la brave femme qui a toujours su m'épauler, tu étais ma mère, mon amie, tu m'as jamais laissé tomber, et tu continues a me soutenir, m'encourager, et me montrer a quel point la vie est belle grâce a toi et a ta présence. Que dieu te donne longue vie, santé et bonheur auprès de moi. Je t'aime maman.

A mes sœurs **LYZA** et **NADINE** : sans vous ma vie n'aurait pas de sens, vous étiez toujours la a mes cotés, a m'aider, me défendre, me rendre heureuse et plus forte en votre présence. Que dieu vous protège et vous garde pour moi, je vous aime.

A mon petit frère **OUSSAMA NASSIM** : tu étais et tu resteras pour toujours mon ange, depuis ta naissance tu es devenu la source de mon bonheur et de ma force, je fais tout pour être un bon exemple pour toi, je t aime mon petit cœur.

A mes amies **KAHINA**, **YASMINA** et **RYMA** : grâce a vous, j'ai passé les meilleurs moments de ma vie, vous étiez toujours proches quand personne ne l'était, je ne peux vous remercier assez, mais je prie le tout puissant pour qu'il vous guide et vous protège, et qu'il vous comble de bonheur, santé et joie.

A tous mes amis : **KAHINA**, **DIHIA**, **DYHIA**, **CYLIA**, **HMIMI**, **AISSA**, **AHCENE**, **AKILA**, votre amitié m'est très chère, c'est grâce a vous que je garde toujours le sourire

A mes chatons : **MINA**, **MINOUCHE**, **CHOCO**, **PANDA** et **LYOUANE** qui étaient a mes côtés lors des longues nuits de révisions, qui attendaient mon retour avec impatience, je vous adore mes petits anges ; que dieu vous protège pour moi

Résumé

Les animaux de compagnie sont les plus sensibles face aux maladies.

Vu la diversité des pathologies selon la partie du corps, la race, l'âge. Nous avons décidé de se focaliser sur les maladies dermatologiques des chats et des chiens.

Les maladies dermatologiques dites dermatoses, sont des pathologies liées à la peau, qui constituent l'un des motifs de consultation les plus importants chez les carnivores domestiques. Dans le premier chapitre, nous nous sommes intéressés à la peau, qui est l'enveloppe externe du corps, composée de couches qui sont de l'extérieur vers l'intérieur : l'épiderme, le derme, l'hypoderme et les annexes cutanés.

L'épaisseur de l'épiderme varie selon l'espèce et la région corporelle. Le derme est un tissu conjonctif riche en collagène, l'hypoderme quant à lui est hautement vascularisé.

Les annexes cutanées constituent : les poiles, les griffes, les glandes sudoripares et les glandes sébacées.

La peau est une barrière qui assure la protection, la régulation thermique, les mouvements, la défense, le stockage, les sécrétions et beaucoup d'autres fonctions

Dans le deuxième chapitre, cette partie est basée sur la recherche bibliographique afin de nous permettre d'avoir une idée solide sur les différentes maladies d'un côté, et de renforcer notre démarche clinique de l'autre.

Parmi les pathologies étudiées, comme la gale, la teigne, et les dermatites par allergie aux piqures des puces.

Elles représentent toutes les maladies dermatologiques observées à l'œil nu, mais qui nécessitent la présence chez le sujet atteint de certains symptômes spécifiques à la maladie, qui nous facilitent le diagnostic et nous orientent vers une démarche thérapeutique adéquate.

La gale est due aux acariens, ces derniers décrivent le type de la gale : la démodécique et la sarcoptique chez le chien, et la notoedrique chez le chat.

Les acariens infestent les follicules pileux, formant ainsi des croûtes et des alopecies prurigineuses, par exemple : dans la gale notoedrique les croûtes sont grisâtres, contrairement à la sarcoptique qui sont hémorragiques.

Par ailleurs, la gale notoedrique est la plus dangereuse et contagieuse, c'est une zoonose. La sarcoptique est très contagieuse entre les chiens, par contre la démodécique est à prédisposition héréditaire et raciale, et peut être localisée /squameuse ou généralisée, qui est plus grave et plus étendue, provoquant l'atteinte de l'état général.

Le diagnostic de la gale est basé sur la biopsie et le raclage, pour la mise en évidence de l'acarien.

Si la gale est provoquée par un acarien, la teigne quant à elle est une mycose due à un champignon, qui engendre des lésions rondes et dépilations, avec chute de poils à la surface de la peau et à la base des phanères. Elle peut être localisée, multifocale ou généralisée, même si les symptômes sont très visibles et permettent un diagnostic direct, la forme asymptomatique est très fréquente chez les chats surtout ceux aux poils longs.

Pour diagnostiquer cette maladie plusieurs méthodes sont utilisées : l'examen direct par prélèvement, l'examen en lampe de WOOD avec les UV, mais la mise en culture d'un prélèvement de poils reste la plus fiable.

Enfin, nous avons la dermatite par allergie aux piqûres des puces ou DAPP, qui n'est pas due à un parasite ni à un champignon, mais à l'haptène contenu dans la salive des puces qui provoque une hypersensibilité. Elle est saisonnière et forme des croûtes miliaires sur le dos et la colonne vertébrale chez les chats, et sur le postérieur du dos et la base de la queue chez les chiens.

Les traitements de ces dermatoses se ressemblent car ils commencent toujours par un déparasitage du sujet atteint, mais diffèrent selon l'agent causal, l'âge, l'espèce et la race de l'animal, et le degré d'atteinte.

ملخص :

الحيوانات الأليفة هي الأكثر تضررا و عرضة للأمراض.

نظرا لتعدد و تنوع الأمراض المتعلقة بالجسم ، العرق و العمر. و لقد قررنا أن نركز على الأمراض الجلدية لدى القطط و الكلاب

في الجزء الأول: تعرفنا على الجلد و طبقاته و مميزاته:

طبقة الجلد الخارجية : و هي الطبقة العليا في الجلد البشرية . أما الطبقة السفلى أو الداخلية تسمى الأدمة

تعمل البشرة كعازل أو واقى ضد مسببات الأمراض المختلفة في البيئة. و تقوم على تعديل الحرارة و الحركات و الدفاع و التخزين و الإفرازات الخ

في الجزء الثاني :

الجزء الثاني يركز على: تعريف بعض الأمراض الجلدية منها: الجرب؛ التهاب الجلد ألتحسسي ضد لسع البراغيث تمثل كل المواضيع الجلدية التي ترى بالعين المجردة. لكن يجب أن تكون هناك عند المريض بعض من الأعراض تكون خاصة بذلك المرض و التي تسهل لنا الدراسة و إعطاء العلاج اللازم للمريض

الجرب هو حشرة غير مرئية للعين المجردة تصيب القطط و يتسبب في ظهور طفح جلدي احمر و حكة شديدة.

ينتقل الجرب عن طريق العدوى بين القطط و ممكن انتقاله للإنسان عن طريق اللمس.

أعراض المرض تتخلص في الحكة الشديدة و المصاحبة بنزول الدم من الجلد و نزول الشعر من القطط بشكل كبير فضلا عن حدوث قروح كبيرة من الجلد و ارتفاع في درجة الحرارة طرق العلاج تختزل في استخدام صابون الكبريت في استحمام القط، و إعطائه علاجا على مدار كل أسبوع أو أسبوعين.

تجنب العدوى من المرض يجب تعقيم جميع الأدوات المستخدمة للقط، و الابتعاد عن لمس القط إلا بارتداء القفازات

السعفة مرض موضعي ناجم عن انتشار الفطريات. لا يؤثر فقط على القطط ، ولكن العديد من الكائنات الحية المختلفة ، بما يؤثر على الجلد والفراء والأظافر ، في ذلك البشر ، بالإضافة إلى إنها معدية جدا. الفطريات التي تنتج السعفة في القطط هي ، لأنه يتغذى على الكراتين. على الرغم حقا عندما توجد السعفة على أظافر القط ، فإنه غالبًا ما يسمى الفطريات الفطرية

لا يمكن أن تعيش هذه الفطريات في المناطق التي يوجد بها شعر، ولهذا السبب تفقد الحيوانات المريضة سعفة الفراء في بعض مناطق الجسم، المناطق التي تسكنها الفطريات. هذا النقص في الشعر هو أوضح أعراض السعفة في القطط هناك بعض العوامل الخارجية التي يمكن أن تفضل انتشار السعفة في القطط: سوء التغذية الطفيليات أو غيرها من الأمراض السابقة إجهاد ظروف سيئة في محيطها: قلة النظافة، الرطوبة الزائدة أو الحرارة، قلة الضوء

و أخيرا لدينا: التهاب الجلد ألتحسسي ضد لسع البراغيث تسببه enètpah موجود في لعاب البراغيث. و الذي يسبب حساسية موسمية و أعراضها تتميز بالتهابات على مستوى الظهر و العمود الفقري لدى القطط. أما عند الكلاب فللتهابات تتمركز على المنطقة الخلفية للظهر و على مستوى قاعدة الذيل

علاج هذه الأمراض يبدأ بالتخلص من الطفيليات' و لكنه يختلف بالنسبة للعامل المسبب و العمر و النوع و درجة المرض.

Abstract :

Pets are the most susceptible to disease.

Given the diversity of pathologies according to body part, breed, age. We decided to focus on dermatological diseases of cats and dogs.

Dermatological diseases, called dermatoses, are skin-related pathologies, which are one of the most important reasons for consultation among domestic carnivores.

In the first chapter, we are interested in the skin, which is the external envelope of the body, composed of layers that are from the outside to the inside: the epidermis, the dermis, the hypodermis and the skin appendages.

The thickness of the epidermis varies according to the species and the body region. The dermis is a connective tissue rich in collagen, while the hypodermis is highly vascularized.

The cutaneous appendages constitute: the hairs, claws, sweat glands and sebaceous glands.

The skin is a barrier that provides protection, thermal regulation, movement, defense, storage, secretions and many other functions.

In the second chapter, this part is based on the bibliographical research in order to allow us to have a solid idea of the different diseases on the one hand, and to reinforce our clinical approach on the other.

Among the pathologies studied, such as scabies, ringworm, and dermatitis due to allergy to flea bites.

They represent all the dermatological diseases observed with the naked eye, but which require the presence in the affected subject of certain symptoms specific to the disease, which facilitate the diagnosis and direct us towards an adequate therapeutic approach.

Scabies is due to mites, which describe the type of scabies: demodetic and sarcoptic in dogs, and notoedric in cats.

The mites infest the hair follicles, forming crusts and pruritic alopecia, for example: in notoedric scabies the crusts are grayish, unlike sarcoptic scabies which are hemorrhagic.

On the other hand, notoedric scabies is the most dangerous and contagious, it is a zoonosis.

The sarcoptic is highly contagious among dogs, on the other hand the demodetic is hereditary and racially predisposed, and can be localized /squamous or generalized, which is more serious and widespread, causing the general condition to be affected.

The diagnosis of scabies is based on biopsy and scraping, for the detection of the mite.

If scabies is caused by a mite, ringworm is a fungus mycosis due to a fungus, which causes round lesions and depilation, with hair loss on the surface of the skin and at the base of the dander. It can be localized, multifocal or generalized, even if the symptoms are very visible and allow a direct diagnosis, the asymptomatic form is very common in cats, especially those with long hair.

To diagnose this disease several methods are used: direct examination by sampling, WOOD lamp examination with UV, but the culture of a hair sample remains the most reliable.

Finally, we have dermatitis by allergy to flea bites or DAPP, which is not due to a parasite or a fungus, but to the hapten contained in the saliva of fleas which causes hypersensitivity. It is seasonal and forms miliary crusts on the back and spine in cats, and on the posterior of the back and the base of the tail in dogs.

Treatments for these dermatoses are similar in that they always begin by de-worming the affected subject, but differ according to the causative agent, the age, species and breed of the animal, and the degree of the disease.

SOMMAIRE :

INTRODUCTION	1
CHAPITRE 1 : RAPPEL ANATOMO- PHYSIOLOGIQUES DE LA PEAU	
I. ANATOMIE DE LA PEAU	
I.1. Définition	2
I.2. Structures de la peau	2
I.2.1. Epiderme.....	2
I.2.2. Derme.....	3
I.2.3. Hypoderme	3
I.2.4. Les annexes cutanées	3
II. PHYSIOLOGIE DE LA PEAU	
II.1. Fonctions générales de la peau.....	4
II.2. PH de la peau.....	4
II.3. Pigmentation	5
II.4 Fonctions d'excrétion.....	5
II.5. Régulation thermique	5
CHAPITRE 2 :	
I.GALES :	
I.1. Gale démodécique chez le chien:	
I.1.1. Définition.....	7
I.1.2 Lésions et évolution	8
I.1.2.1.Gale démodécique localisée.....	8
I.1.2.2.Gale démodécique généralisée	9
I.1.3. Méthodes de diagnostic.....	11
I.1.4. Histopathologie	11
I.1.5. Diagnostic différentiel	12
I.1.6. Traitement :.....	12
I.1.6.1. : Gales démodécique localisées.....	12
I.1.6.2. Gales démodécique généralisées.....	12
I.2. CHEZ LE CHAT :	
I.1.1. Définition.....	13
I.1.2. Diagnostic différentiel.....	14

I.1.3. diagnostic.....	14
I.1.4. Traitement et pronostic.....	14
I.3. Gale notoedrique :	
I.3.1.définition.....	15
I.3.2. Lésions et évolution	15
I.3.3. Méthodes de diagnostic	15
I.3.4. Diagnostic différentiel	15
I.3.5. Traitement.....	16
I.4. Gales sarcoptiques :	
I.4.1.définition.....	16
I.4.2 Lésions et évolution	16
I.4.3. Méthodes de diagnostic	17
I.4.5. Diagnostic différentiel	17
I.4.6. Traitement.....	17
 II. DERMATOMYCOSES :	
TEIGNE :	
II.1.définition.....	18
II.2 Lésions et évolution	19
II.3. Méthodes de diagnostic	20
II.4. Histopathologie.....	20.
II.5. Diagnostic différentiel	20
II.6. Traitement.....	21
 V. DERMATITES	
V.1. Dermatites par allergie aux piqûres des puces chats :	
V.1.1.définition.....	23
V.1.2. Lésions et évolution	23
V.1.3. Méthodes de diagnostic	23
V.1.4. Histopathologie	23
V.1.5. Diagnostic différentiel.....	23
V.1.6. Traitement.....	23
 V.2. Dermatites par allergie aux piqûres des puces chien :	

V.2.1.définition.....	24
V.2.2. Lésions et évolution	25
V.2.3. Méthodes de diagnostic	26
V.2.4. Histopathologie	27
V.2.5. Diagnostic différentiel	27
V.2.6. Traitement.....	27
Conclusion	
Références bibliographiques	

Listes des figures et des tableaux :

Figure 1 : les structures de la peau	3
Figure 2 : Démodécie de la face chez un jeune chien (photo C. Lebis)	9
Figure 3 : Démodécie généralisées chez un chien (photo Julie Knicely)	10
Figure 4 : Demodex canis observé au microscope après raclage cutané (photo Joe Mills)	11
Figure 5 : Chien atteint d'une dermatite étendue avec dépilations, squames, croûtes	16
Figure 6 : sarcoptes scabiei var. canis et ses œufs sous microscope	17
Figure 7 : Un chat atteint d'une teigne	18
Figure 8 : Aspect caractéristique d'une lésion de teigne, sur la face d'un jeune chat : lésion ronde, assez bien circonscrite, squameuse et dépourvue de poils.	19
Figure 9 : Lésion de plus grande taille, au milieu du dos d'un chat	19
Figure 10 : Examen sous lumière de Wood (ultra-violette) : fluorescence des poils parasités	
Figure 11 : Spores de Microsporum canis en manchon sur un poil (microscopie optique)	21
Figure 12 : Culture de Microsporum canis.	21
Figure 13 : La dermatite allergique aux piqûres de puces, chat	22
Figure 14 : un chien atteint d'une DAPP.....	24
Figure 15 : Chien souffrant d'un prurit, erythème et alopecie dans la région lombaire.....	25
Figure 16 . Aspect et localisation typiques des lésions dues aux piqûres de puces chez une chienne labrador	
tableau 1 : différentes lésions primaires.....	6
tableau 2 : différentes lésions secondaires.....	7

INTRODUCTION

La dermatologie est une discipline à forte composante clinique qui s'appuie sur des connaissances solides relatives à d'autres champs des sciences cliniques, et sur le domaine fondamental de la biologie cutanée. **(1)**

À l'heure actuelle, le motif de consultation dermatologique représente un pourcentage élevé (25 à 75 %) de l'ensemble des cas de pathologies des carnivores domestiques, il est donc essentiel que les praticiens soient compétents dans le diagnostic, et les thérapeutiques rationnelles des dermatoses du chien et du chat

Chapitre I : Anatomie de la peau

I.1.définition :

La peau constitue une barrière anatomique et physiologique séparant l'organisme animal de son milieu. Elle le protège des agressions physiques chimiques et microbiennes et ses éléments sensitifs permettent à l'animal de percevoir la chaleur, le froid la douleur et les sensations de toucher et de pression. **(2)** et on la considère comme le plus grand organe du corps.

La peau et le pelage sont avant tout une enveloppe extérieure, qui entoure l'organisme et qui est le reflet de la santé .il s'agit d'un organe complexe, composé de plusieurs couches. La plus superficielle peu épaisse s'appelle l'épiderme et assure un rôle de protection vis-à-vis des agressions qui proviennent du milieu environnant. Sous l'épiderme se trouve le derme structure constituée de fibres et d'une substance amorphe dans laquelle sont localisées diverses cellules. Enfin une troisième couche, l'hypoderme, se situe plus en profondeur, et constitue un support pour les deux premières strates.

I.2.structures de la peau :

I.2.1.l'épiderme :

L'épiderme est constitué d'un épithélium pavimenteux stratifié kératinisé. Il ne contient aucun vaisseau sanguin et lymphatique et renferme de nombreuses terminaisons nerveuses libres **(3)**

L'épiderme est constitué de cinq couches superposées :

- **la couche basale** ou Stratum basale, la plus profonde,
- **la couche épineuse** ou Stratum spinosum,
- **la couche granuleuse** ou Stratum granulosum,
- **la couche claire** ou Stratum lucidum,
- **la couche cornée** ou Stratum corneum.

L'épaisseur de l'épiderme varie en fonction des espèces et des différentes régions du corps. Elle est plus importante chez le chien que chez le chat, allant de 30 µm dans les régions couvertes de poils à 1800 µm dans les zones glabres (truffe, nez, coussinets). La structure de l'épiderme varie, elle aussi, en fonction des différentes régions du corps. Les couches cornées, granuleuses et épineuses sont constituées d'un nombre d'assises cellulaires plus important au niveau des coussinets et de la truffe, qu'au niveau des zones poilues. La couche claire est présente uniquement dans les coussinets. La jonction dermo-épidermique est peu visible, dans les régions poilues **(3)**

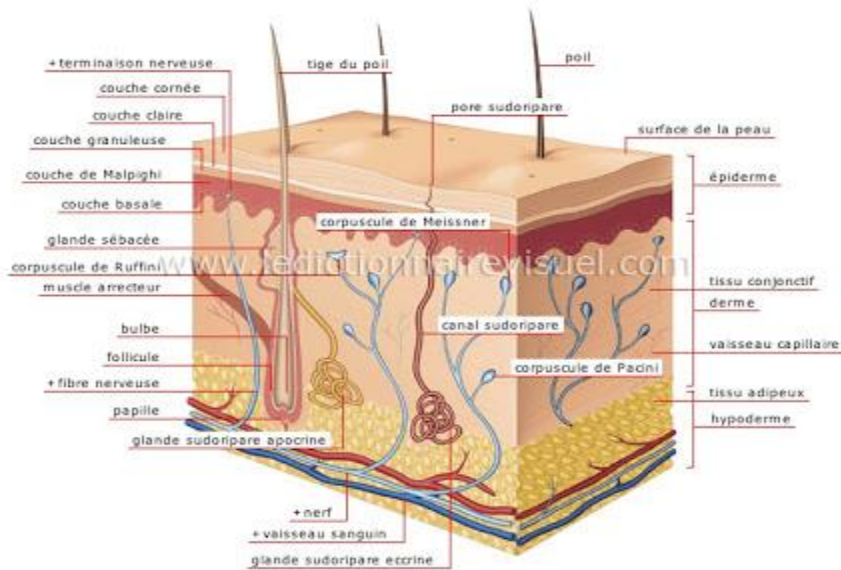


Figure 1: les structures de la peau

I.2.2.le derme :

Le derme est un tissu conjonctif dense et riche en collagène. Il est plus dense en position superficielle, au contact de l'épiderme. Il est constitué de fibroblastes à l'origine de la production de fibres insolubles, comme l'élastine et le collagène, et de macromolécules solubles, comme les protéoglycanes et l'acide hyaluronique. Les fibres insolubles résistent aux forces de tension et les macromolécules solubles résistent aux forces de compression. Le derme contient également des mastocytes, quelques mélanocytes, des cellules dendritiques, diverses annexes cutanées, dérivées de l'épiderme, et de nombreux vaisseaux sanguins et lymphatiques, des nerfs et des terminaisons nerveuses libres et corpusculaires **(5)**

I.2.3.l'hypoderme :

L'hypoderme est un tissu conjonctif lâche richement vascularisé et plus ou moins adipeux, selon les conditions de nutrition. Il est très riche en triglycérides et constitue une réserve énergétique, une couche protectrice et participe à la régulation de la température. Il est également un réservoir de stéroïdes, et un site du métabolisme stéroïdien et de la production ostrogénique **(4)**.

I.2.4.les annexes cutanées :

Ce sont les poils, les ongles et les glandes sébacées (holocrine) et sudoripares (apocrines).

*les poils sont produits par les follicules pileux qui sont des structures cylindriques de l'épithélium entourées de collagène. Chaque poil est associé à une glande sébacée. La contraction du muscle dit érecteur (horripilateur) du poil, en redressant et abaissant son point d'ancrage, est responsable du phénomène de « chair de poule ».

* La griffe (ongles) est un prolongement direct du derme et de l'épiderme ayant une structure spéciale.

*Les glandes sudoripares sont localisées sur tout le corps, mais sont plus nombreuses sur la face plantaire et palmaire des membres.

*Les glandes sébacées sécrètent le sébum qui lubrifie et assouplit la peau (s'ouvrent dans le follicule pileux a une faible distance de la surface) (5)

1.3. Physiologie De La Peau :

1.3.1. Fonctions générales de la peau :

La peau est un organe indispensable, qui est spécialement adapté a la vie et aux activités animales. (6). On a établi la liste des fonctions générales de la peau, et cette liste a été modifiée de la façon suivante pour s'appliquer a l'animal :

Protection :la fonction la plus importante de la peau est peut-être de rendre possible l'existence d'un milieu intérieur pour tout les organes, en constituant une barrière efficace, qui interdit la perte de substances, et la pénétration des facteurs nuisibles externes, physique, chimiques ou microbiens.

Régulation thermique : activement ou passivement, la peau joue un rôle dans la régulation thermique par le pelage qu'elle supporte, et par les variations de son irrigation sanguine.

Rôle sensitif : la peau est l'organe essentiel du toucher, et donc de perception de la température, de la douleur et du prurit.

Mouvements et forme : la souplesse, l'élasticité et la résistance de la peau, permettent les mouvements et donnent au corps les formes et les contours.

Défense : la surface de la peau possède des propriétés antimicrobiennes et antimycosiques.

Sécrétions : grâce aux glandes sébacées et apocrines.

Production des phanères : la peau produit des éléments kératinisés comme les poils, les ongles et la couche cornée de l'épiderme.

Le stockage : la peau joue un rôle de réservoir pour l'eau, les électrolytes, les vitamines, les glucides.

Pigmentation : les processus qui se déroulent à l'intérieur de la peau : formation de mélanine, vascularisation kératinisation contribuent à la détermination de la coloration de la peau et du pelage. Production de la vitamine D.

Rôle d'index : la peau peut nous servir d'index très important pour révéler les maladies internes, tel que les dermatoses d'origine endocrinienne.

1.3.2. PH de la peau :

Une étude de PH de différentes espèces de mammifères, le chien a le PH le plus alcalin. En faisant des prélèvements en six régions de la peau de chaque chien, le PH varie entre 5.18 à 9.18

1.3.3. La pigmentation :

Les mélanocytes sont des cellules qui produisent de la mélanine. Elles contiennent des mélanosomes, qui sont des organites qui fabriquent le pigment.

La variation du nombre et de la disposition des mélanocytes dans les mélanocytes qui cause la variation de couleurs, et plus la formation de la mélanine est massive, plus la couleur varie vers le foncé, voir le noir.

La formation de la mélanine est sous contrôle de l'hormone mélanogène synthétisée au niveau de l'hypophyse, ce qui fait qu'elle soit influencée par les maladies de cet organe, et par d'autres glandes endocrines.

1.3.4. Fonction d'excrétion :

La peau n'est pas une membrane complètement imperméable, et une certaine quantité d'eau est ainsi éliminée de façon insensible. Chez les animaux ayant de nombreuses glandes sudoripares endocrines, la peau peut excréter de petites quantités d'urée, de créatinine, d'ammoniaque et d'ion lactate. De plus de grandes quantités d'eau et certains électrolytes peuvent être excrétés. Comme les chiens et les chats ne possèdent de glandes sudoripares endocrines qu'au niveau des coussinets plantaires, il est douteux que la fonction excrétrice de ces glandes ait une grande importance.

1.3.5. Régulation thermique :

La peau du chien et du chat ne possède pas les abondantes anastomoses artério-veineuses superficielles de l'homme et du porc, qui ont pour but de dissiper la chaleur par temps chaud. C'est pourquoi leurs mécanismes thermorégulateurs et leurs réactions aux brûlures thermiques

sont très différentes (7). De plus, les carnivores n'ont pas de glandes sudoripares endocrines au niveau de la peau velue, si bien que l'importance relative du mécanisme thermorégulateur correspondant n'est pas le même chez les animaux qui suent effectivement. (8) ont montré que les abondantes glandes sudoripares apocrines du chien ne participent pas à la thermorégulation centrale. Les glandes apocrines répondent en fait aux stimulations thermiques locales et elles contribuent probablement, de façon locale et secondaire, à protéger la peau contre une élévation de température excessive.

Les lésions :

On peut rencontrer plusieurs lésions sur la peau, et chacune d'elles est due à une cause quelconque qui lui donne un aspect différent des autres.

Les lésions sont classées selon leurs morphologies en lésions primaires et d'autres secondaires :

Lésions primaires	
Macules	Modification de couleur sans infiltration, sans relief
Papules	Élévation saillante de l'épiderme ou du derme, pouvant atteindre la taille d'un petit pois, solide, non mobiles
Plaques	Augmentation de taille d'une papule, aplatie
Nodules	Élévation saillante dermique ou sous-cutanée plus grosse q'un petit pois
Urticaire	Œdème circonscrit de la partie supérieure du derme
Vésicules	Cavité intra épidermique/ sous-épidermique remplie de liquide.
Pustules	Vésicule épidermique remplie de pus.
Atrophie	Amincissement de la peau (syndrome d'Ehler-Danlos)
Squames	Lamelles corné ornées qui se détachent (desquamation cornée)

Tableau 1 : différentes lésions primaires. (12)

Lésions secondaires	
Squames	Lamelles corné ornées qui se détachent (desquamation cornée)
Croûtes	Sécrétions, sang, pus, cellules et squames desséchées

Cicatrices	Tissu conjonctif de remplacement se formant après la cicatrisation de lésions cutanées profondes.
Erosions	Perte de substance cutanée superficielle pouvant aller jusqu'à la limite inférieure de l'épiderme (guérit sans cicatrices)
Ulcère	Perte de substance plus profonde pouvant aller sous la limite inférieure de l'épiderme (guérit en laissant une cicatrice)
Excoriation	Décollement épidermique superficiel provoqué par une égratignure/ le léchage/ du grattage
Fissure	Déchirure cutanée formant des stries
Atrophie	Amincissement de la peau
Lichénification	Epaississement cutané plan, en nappe, avec hyperpigmentation
Hyper-/ hypo-pigmentation	Modification de couleur cutanée plane (sans relief)
Nécrose	Tissu mort

Tableau 2 : différentes lésions secondaires.(12)

Chapitre 2 : Les différents types de la gale

Les différents dermatoses sont toutes dues aux parasites, ou acariens. Chacun d'eux cause une maladie spécifique, malgré la ressemblance de quelques symptômes, mais la différence de genre de lésions, la région atteinte et la prédisposition raciale et héréditaire de chacun les différencie.

2. 1.La gale démodécique chez le chien:

2.1.1. Définition :

Acariose démodécique est une dermatose alopeciante (49) due à la présence d'un nombre élevé d'un acarien microscopique vermiforme *demodex canis* et la transmission par contact direct a lieu quasi-exclusivement pendant les premiers jours de la vie et très rarement entre chiens adulte. Ces acariens résident normalement dans les follicules pileux d'où une alopecie mais peuvent occasionnellement être retrouver dans les glandes sudoripares apocrines d'où l'état kératoséborrhéique. Les causes d'apparitions restent mal comprises. Elles peuvent être dues à un facteur sérique responsable d'un déficit lymphocytaire, à une infections bactérienne ou a un facteur génétique. Elle n'est pas contagieuse pour l'homme. **(9)**

On distingue deux types généraux de gale démodécique : la démodécie localisée et la démodécie généralisée. L'évolution et le pronostic de ces deux types sont très nettement différents.

Il ya une prédisposition chez les races a poil court, en particulier chez les teckels, les beagles, les boxers, les bouledogues anglais, les bostons terriers, les bassets et les chihuahuas **(10)**

2.1.2. Lésions et évolutions :

Les lésions dermatologiques principales lors de démodécie sont des pertes de poils circonscrites ou étendues. On observe aussi souvent des squames (pellicules). Parfois, la démodécie est compliquée par l'apparition d'une surinfection bactérienne de la peau (on parle alors de pyodémécie) ou par une réaction inflammatoire cutanée importante. **(11)**

2.1.3. Gale démodécique localisée :

(Forme squameuse) <5 lésions alopeciques, évolution bénigne et rémission spontanée 90% des cas. **(12)** Des lésions cutanées apparaissent en présence d'une surpopulation locale de *demodex canis* cette surpopulation est souvent associée a un facteur prédisposent tel :

endoparasitisme, mauvaise nutrition, traitement immunodépresseur ou stress transitoire (par exemple chirurgie). La démodécie localisée est fréquente chez les chiens âgés de 3 à 6 mois.

Elle se manifeste par la présence d'une à cinq plages d'alopecies nummulaire associées à un érythème, à une hyperpigmentation et à une desquamation variable intéressant une région du corps, les lésions concernant le plus souvent la face, mais peuvent se développer sur n'importe quelle région du corps. Les lésions sont généralement non prurigineuses, sauf en cas d'infection secondaire **(13)**

. Lorsque la maladie est contrôlée, les poils recommencent à pousser dans les trente jours. Les récurrences sont rares après, car la peau semble être devenue un milieu défavorable à une reproduction rapide des acariens. **(14)**

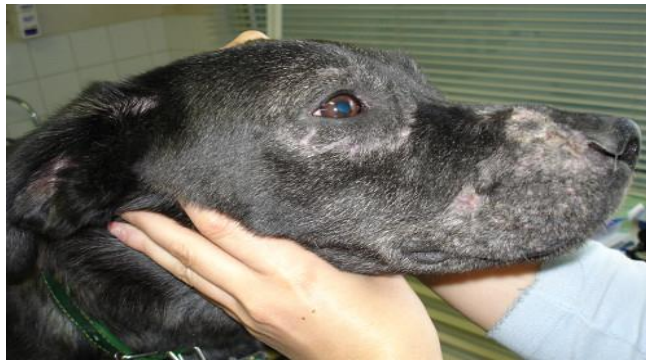

Figure 2 : Démodécie de la face chez un jeune chien (photo C. Lebis)

2.1.4. Gale démodécique généralisée:

>6 lésions : juvénile (extension d'une forme localisée chez des chiots de 3 à 12 mois)

Adulte (chez les animaux plus de 5 ans suite à une immunodépression)

Podo-démodécie (atteinte des pieds) **(12)**

On parle de démodécie canine généralisée quand les lésions cutanées se multiplient ou s'étendent à l'ensemble du corps, c'est une des maladies de peau les plus graves du chien, elle peut aboutir à la mort.

Elle peut être due à trois espèces différents d'acariens : *D. canis*, *D. injai* et un acarien à corps court sans dénomination. Cette évolution peut apparaître aussi bien chez le jeune que chez l'adulte, et traduit généralement un sérieux problème de défenses immunitaires dont l'origine

peut être génétique, due à une autre maladie (trouble hormonal, diabète, cancer, infection...) ou encore à un traitement médical immunosuppresseur (cortisone, chimiothérapie...) **(15)**

La gale démodécique squameuse généralisée est exposé à être infectée secondairement par des bactéries (staphylocoques dorés en général) qui entraînent des complications de pyodermite. Il se produit des réactions suppurées aigues qui évolue au bout de plusieurs mois en forme chronique avec lésions suppurees et hémorragique crouteuses envahissant une grande partie de la surface du corps. Des pustules se forment souvent sur la tête et sur la gorge et justifient l'appellation de gale démodécique pustuleuse. **(16)**

La démodécie généralisée se définit par la présence d'au moins cinq lésions focales ou par une atteinte d'au moins deux régions du corps. On observe en général une alopecie nummulaire, régionale, multifocale, ou diffuse associé à un érythème, à une desquamation gris argenté, à des papules ou un prurit variable. La peau affectée peut se lichénifier devenir hyperpigmentée pustuleuse érodée, crouteuse ou ulcérée en raison d'une pyodermite superficielle ou profonde. Les lésions peuvent intéressée n'importe quelle région du corps, y compris les pieds. **(13)**

Certains propriétaires demandent l'euthanasie de leur chien en raison du caractère rebelle de l'affection parvenue à ce stade. . **(10)**

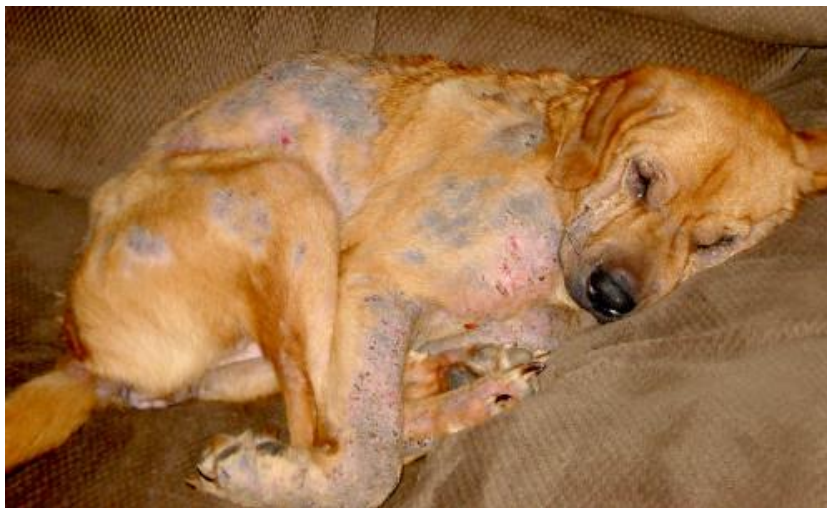

Figure 3 : Démodécie généralisées chez un chien (photo Julie Knicely)

2.1.3.Méthodes de diagnostic :

1/ Une méthode bien préférable est de placer une goutte d'une huile minérale sur la lésion, de comprimer fermement un pli de peau et de transféré sur une lame de verre des matières exprimer hors des follicules pileux .le pronostic devrait être d'autant plus réservé qu'est plus grande la proportion des formes immatures (œufs larves et nymphes) par rapport aux adultes. La découverte d'adultes actifs inhabituellement nombreux est aussi un signe défavorable. **(10)**

2/la réalisation de raclages cutanés au niveau des lésions (on prélève un peu de peau en raclant celle-ci jusqu'aux follicules pileux, avec une lame de scalpel par exemple) et l'observation au microscope du parasite. Le parasite est aussi visible sur des biopsies cutanées. **(17)**

3/Les cultures et l'antibiogramme sont intéressants dans la gale démodécique suppurée pour orienter convenablement le traitement par les antibiotiques.

(Étude des dermatoses des)

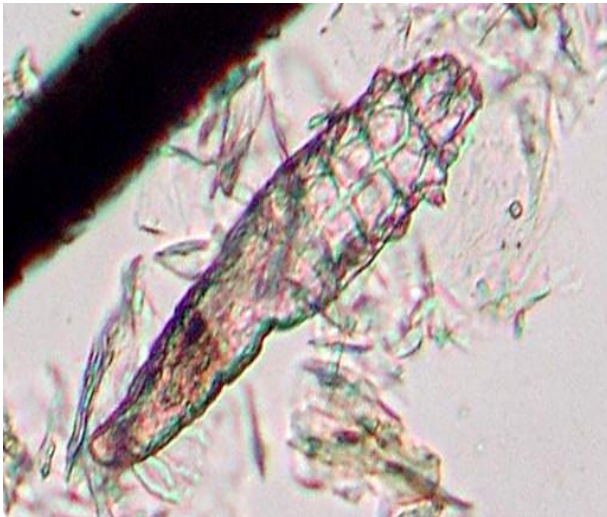

Figure 4 : *Demodex canis* observé au microscope après raclage cutané (photo Joe Mills)

2.1.4.Histopathologie :

Le signe le plus frappant est la dilatation des follicules pileux, qui sont dépourvus de poils mais remplis d'acariens et de kératine. Dans la démodécie localisée l'infiltrat inflammatoire périfolliculaire est minime, il est plus accusé dans la forme généralisée. Un bouchon formé de kératine, de débris et d'acariens morts obstrue chaque orifice folliculaire. L'épiderme est acanthosique et légèrement hyperkératosique. Dans la forme généralisée suppurée les abcès intradermiques sont fréquents. Les follicules pileux se rompent et se transforment en sinus suppurants. **(18)**

Dans la forme généralisée les lésions histologiques ressemblent à celles de la pyodermite mais en plus les follicules pileux sont remplis d'acariens.

2.1.5. Diagnostic différentiel :

Comme les raclages de peau révèlent facilement les acariens en cas de gale démodécique, on confond rarement cette maladie avec d'autres.

1/ la pyodermite généralisée peut ressembler à la gale démodécique.

2/ les dermatomycoses ressemblent aux plaques de démodécie localisée squameuse. La différenciation se fait grâce aux raclages de peau, aux préparations à la potasse, aux cultures de champignons et à l'examen à la lumière de Wood.

3/ la dermatite allergique de contact présente des papules érythémateuses qui ressemblent parfois à la démodécie suppurée.

4/ chez le jeune chien des abrasions superficielles de la peau ressemblent parfois à des plaques érythémateuses de démodécie localisée. Inversement on peut prendre la gale démodécique pour une abrasion.

5/ l'acné de la face des jeunes chiens ressemble parfois à la gale démodécique suppurée et certaines pustules démodéciques de l'abdomen et de la face interne des cuisses ressemblent à des lésions d'acné. On peut les différencier par les raclages de peau ou par la biopsie.

2.1.6. Traitement et pronostic :

En cas de démodécie localisée chez le chien (sauf lors d'atteinte des pattes et des oreilles), l'animal guérit spontanément en quelques semaines à quelques mois. **(19)**

1/ appliquer une fois par jour un médicament acaricide (pommade Goodwindol, benzoate de benzyle ou Canex) sur les lésions.

2/ appliquer tous les 3 à 7 jours un shampoing topique thérapeutique à base de peroxyde de benzoyle à 1% ou 3%.

*Le pronostic est bon. La plupart des chiens guérissent en 4 à 8 semaines.

1.1.6.2. Démodécie généralisée du chien :

1/ interrompre tout traitement à base de corticoïdes, l'administration de corticoïdes étant la cause la plus fréquente de démodécie chez l'adulte.

2/ stériliser les chiens entiers, en particulier les femelles. L'œstrus ou la gestation peuvent être à l'origine d'une rechute.

3/ tonte

4/un traitement topique a l'aide d'un shampoing a base de peroxyde de benzoyle a 1% à 3% tous les 3 à 7 jours aide à accélérer la guérison et renforce l'efficacité des traitements acaricides à un mois d'intervalle).

5/ amitraz : solution de 0.05 à 0.1% à appliquer avec des gants. On doit baigner l'ensemble du corps 1 fois par semaine jusqu'à guérison (2 raclages négatifs réalisé

4/les traitements acaricides efficaces sont notamment les suivants :

_l'administration d'ivermectine (ivomec injectable) a raison de 0.2-0.6mg/kg par voie orale toutes les 4h jusqu'à guérison.

_l'administration de doramectine 0.2-0.6 mg/kg SC une fois par semaine offre un taux de guérison d'environ 85%

_l'utilisation d'un collier à l'amitraz à 9% peut être efficace.

_l'administration de milbémycine oxime toute les 24h a raison de 0.5-2 mg/kg offre un taux de guérison de 85 à 90%

6/ antibiothérapie si pyodermite secondaire.

Quelques soit le traitement acaricide choisi, le traitement est administré sur une longue durée (plusieurs semaine a plusieurs mois) poursuivre le traitement au moins un mois après l'obtention du premier raclage négatif de contrôle (un total de deux raclage négatifs)

Le pronostic est bon a correct. Les rechutes sont possibles, certains chiens ayant besoin de traitement périodique ou permanent. . **(13)**

2.2. Démodécie du chat :

2.2.1. Définition :

La démodécie du chat est une maladie cutanée, due à deux espèces d'acariens : D. cati et D. gatoi, un demodex à corps court dont l'habitat naturel est inconnu. la maladie cutanée peut être localisée ou généralisée.

La maladie localisée est caractérisée par la présence d'une otite externe cérumineuse plus ou moins prurigineuse ou par la présence d'une alopecie focale nummulaire est d'un érythème pouvant être squameux ou crouteux. Les lésions cutanées localisées intéressent plus fréquemment le contour des yeux, la tête, ou le cou.

La forme généralisée est caractérisée par un prurit variable (absent ou extrême) une alopecie multifocale nummulaire, régionale ou symétrique, associé ou non a un érythème, a une desquamation, a des croutes , a des macules et a une hyperpigmentation. Les lésions

intéressent généralement la tête, le cou, les flancs ou le ventre. Une otite externe cérumineuse et une pyodermite secondaire sont possibles. **(13)**

2.2.2. Diagnostic différentiel :

Le diagnostic différentiel comprend : dermatophytose, autres ectoparasites (cheyletiella, notoedres, gale auriculaire) hypersensibilité (aux piqûres de puces, alimentaire, atopie), alopecies psychogène, et autre causes d'otite externe. **(13)**

2.2.3. Diagnostic :

La base du diagnostic de démodécie est l'examen au microscope d'un prélèvement cutané. La méthode la plus fréquente consiste à racler la peau de l'animal jusqu'au sang pour récupérer les Demodex et les observer entre lame et lamelle. Deux autres méthodes peuvent être utilisées : l'arrachage de poils (souvent les Demodex y restent accrochés) ou encore l'apposition de bande collante sur un pli de peau compressé. **(20)**

2.2.4. Traitement et pronostic :

1/identifier et corriger tout facteur prédisposant.

2/D.gtoi peut être difficile à trouver au microscope mais répond bien aux bains de bouillie soufrée.

-Réaliser des bains de bouillie soufrée à 2% ou 4% tous les 3 à 7 jours pendant 4 à 8 semaines.

Traiter tous les chats en contact étroit afin de prévenir une nouvelle réinfection.

3/D. cati : les lésions localisées peuvent guérir spontanément sans traitement.

_ En cas de lésions localisées, l'utilisation d'un traitement topique (0.025%-0.03% d'une solution d'amitraz) peut être efficace en application toute les 24h.

_ En cas de lésions généralisées le traitement pouvant être efficace incluent :

*application hebdomadaire d'une solution de bouillie soufre à 2% ou 4% sur l'ensemble du corps.

*doramectine administre a raison de 0.2-0.6mg/kg SC une fois par semaine.

*l'application d'une solution d'amitraz à 0.015% ou 0.025% sur l'ensemble du corps toute les a 2 semaines.

Note : pour les formes localisée et généralisée de la maladie, il convient de poursuivre le traitement jusqu'à obtenir une guérison des lésions a deux raclage cutanée négatifs successif lors des visites des contrôles (réalisées a environ 3 ou 4 semaine d'intervalles)

4/ le pronostic de la démodécie localisées est bon, le pronostic de la forme généralisées est bon a réservé en fonction de la cause sous jacente **(13)**

2.3. Gale Notoedrique :

2.3.1. Définition :

La gale notoedrique est une maladie parasitaire, due à NOTOEDRES CATI. Elle touche surtout les chats qui vivent dans des zones chaudes, Bien qu'elle affecte essentiellement le chat, surtout ceux qui vivent dans des zones chaudes, elle est éventuellement transmissible à l'homme : c'est une zoonose. **(21)**

Elle atteint de façon caractéristique des portées entières de chatons, de chats mâles plus âgés, c'est une maladie très contagieuse et très prurigineuse, qui se transmet par contact directe.

2.3.2. Lésions et évolutions :

Dans la couche cornée de l'épiderme, entre les follicules pileux, les acariens femelles creusent des galeries.

Epaississement rapide de la peau, qui la rend foncée et plissée.

Formation de croûtes grisâtres, adhérentes.

Les régions attentes présentent des alopecies partielles.

Les symptômes commencent par apparaître à la base de la conque auriculaire, pour ensuite s'étendre à l'ensemble de la tête : les oreilles, la face, les paupières et l'encolure. Les croûtes donnent un aspect de casque au chat. Les lésions peuvent ensuite s'étendre aux pieds et au périnée, puis sur le corps, entraînant une anorexie, une perte de poids voir la mort de l'animal. **(22)**

Une lymphadénomégalie périphérique est fréquente dans ce cas.

2.3.3. Méthodes de diagnostic :

Un raclage cutané superficiel au niveau de l'oreille ou de la face, permet de mettre en évidence les acariens notoedrique adultes, nymphes, larves ou leurs œufs. **(22)**

2.3.4. Diagnostic différentiel :

Gale auriculaire.

Dermatophytose.

Démodécie.

Hypersensibilité alimentaire, aux piqûres des puces.

Dermatoses auto-immunes.

Blessures dues aux batailles des chats adultes.

2.3.5. Traitement :

Il faut traiter le chat bien évidemment, mais aussi son environnement :

1. Appliquer un shampoing anti séborrhéique doux avec de l'eau chaude, pour décoller les croûtes et détacher les squames.
2. Appliquer une dilution à 2.5% de bouillie soufrée, laissée sécher. A renouveler au bout de 10 jours.
3. Appliquer tous les 3 ou 4 jours une solution de polysulfure.

A. traiter tous les chats malades

B. on utilise le soufre, parce qu'il est sans danger pour le chat, contrairement à la plupart des médicaments antiparasitaires qui sont contre indiqués.

2.4. Gale Sarcoptique :

2.4.1. Définition :

La gale sarcoptique est une maladie due à *Sarcoptes scabiei* var. *canis*, un acarien qui pénètre dans les couches superficielles de la peau. Ces acariens secrètent des substances allergiques à l'origine d'une réaction d'hypersensibilité extrêmement prurigineuse chez les chiens sensibilisés. **(22)**

C'est une infestation contagieuse.

2.4.2. Lésions et évolution :

Le prurit et la contagion sont les signes dominants de la gale sarcoptique.

Le bord de la conque auriculaire est une localisation caractéristique.

Sur le corps, les croûtes grisâtres de la gale sarcoptique simulent la dermatite séborrhéique.

Des papules érythémateuses situées au-dessus de la ceinture sont caractéristiques de l'invasion temporaire de la peau par *Sarcoptes scabiei*, var. *canis* chez l'homme. **(10)**

Les lésions de la gale sarcoptique se localisent dans :

Les zones peu velues comme le ventre, la poitrine, les membres, les coudes et les oreilles. La ligne du cou est épargnée. **(12)**

Ces lésions apparaissent peu de temps après l'infestation, et s'aggravent en l'absence de traitement, leur évolution s'étend sur plusieurs mois, voire plusieurs années.

Elle est caractérisée par de l'érythème, des papules, de l'alopecie et la formation de petites croûtes hémorragiques. Le prurit intense entraîne des traumatismes provoquant des excoriations, et production d'une infection bactérienne secondaire sur les régions excoriées.

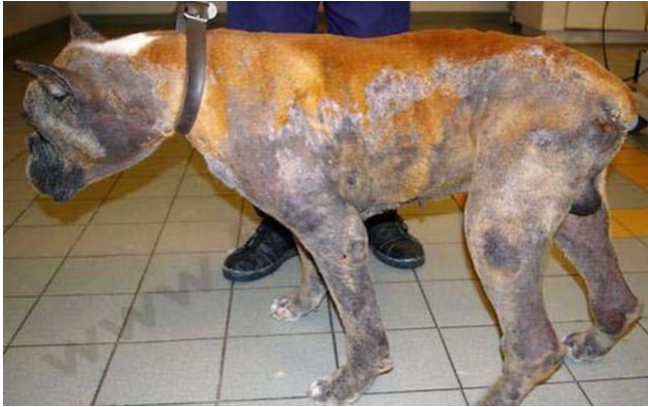

Figure 5 : Chien atteint d'une dermatite étendue avec dépilations, squames, croûtes (34)

2.4.3. Méthodes de diagnostic :

Biopsie et /ou raclage de la peau.

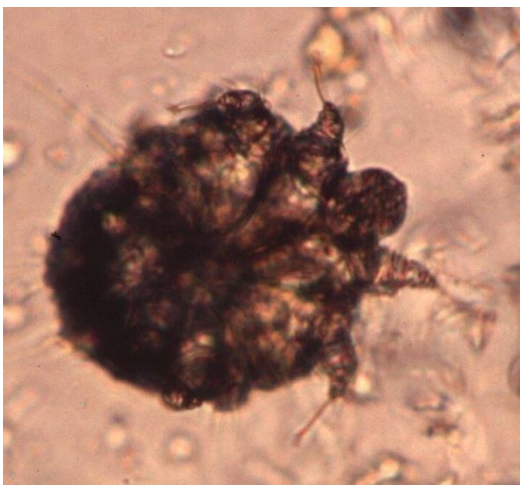

Figure 6 : sarcoptes scabiei var. canis et ses œufs sous microscope (34)

2.4.4. Diagnostic différentiel :

Hypersensibilité (alimentaire, atopie, puces) dermatite à malassezia, pyodermite, démodécie, dermatophytose et dermatite de contact. **(22)**

Cheyléliellose : localisation de pellicules sur le dos.

La teigne : les lésions sont discrètes, moins prurigineuses et plus localisées.

2.4.5. Traitement :

Tonte, pour faciliter la pénétration des shampoings acaricides.

Bains et shampoing pour retirer les croûtes.

Bains acaricides : organophosphorés ou organochlorés (lindane). 1 bain par semaine pendant 4 à 8 semaines.

Traitement systémique (pas d'AMM) : ivermectine 0.2 a 0.4 mg/kg, 2 injections à 15 jours d'intervalle (a proscrire chez les Bobtails et le Colley).

Corticoïdes (5 jours maximum) : prednisolone 0.5 a 1 mg/kg/jour. Rappelons que dans la mesure du possible, il est toujours préférable d'éviter le recours aux corticoïdes. **(12)**

2.5.Dermatomycoses : Teigne :

2.5.1.Définition :

La teigne est une mycose provoquée par des champignons filamenteux, les dermatophytes, à la surface de la peau et à la base des phanères des mammifères : poils et griffes chez le chien et le chat, mais aussi cheveux et ongles chez l'humain ! Les dermatophytes les plus souvent rencontrés chez nos carnivores domestiques appartiennent aux espèces *Microsporum canis* et *Trichophyton mentagrophytes*.**(23)**

Elles sont responsables de lésions cutanées de forme ronde et d'aspect écaillé, avec une dépilation. La prolifération de ces champignons peut être très rapide et entraîner dans un premier temps des microlésions faisant penser à des piqûres d'insectes, puis, des chutes de poils et l'apparition de croûtes. La teigne ne démange pas forcément et il existe des formes discrètes où l'animal peut être porteur sans présenter de lésions. Seul un examen vétérinaire permettra de diagnostiquer la teigne féline à 100 %.**(24)**

La teigne n'est pas une maladie grave, dans le sens où elle ne met pas en jeu la vie du chat, mais elle est très embêtante car il est difficile de s'en débarrasser et elle est très contagieuse.

(25)



Figure 7 :Un chat atteint d'une teigne

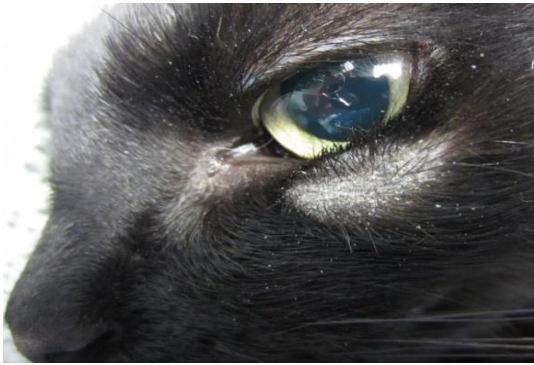

Figure 8 : Aspect caractéristique d'une lésion de teigne, sur la face d'un jeune chat : lésion ronde, assez bien circonscrite, squameuse et dépourvue de poils.

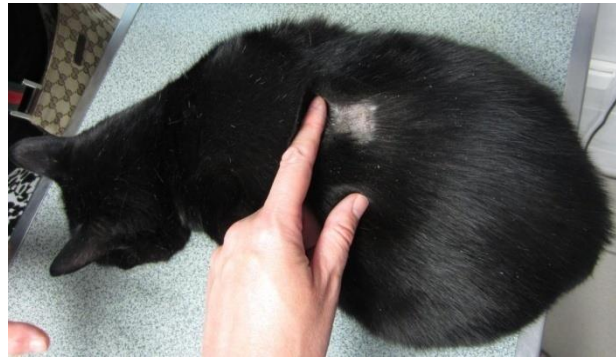

Figure 9 : Lésion de plus grande taille, au milieu du dos d'un chat

(23).

2.5.2. Lésions et évolutions :

Les champignons pénètrent dans la peau par des microlésions comme des piqûres d'insectes. C'est pourquoi un contrôle antiparasitaire permet de limiter l'infection. La multiplication et l'apparition des lésions se font chez certains sujets sensibles. On ne connaît encore pas très bien toutes les causes de sensibilité individuelle. Mais certaines causes comme les carences alimentaires, le parasitisme digestif, les changements d'environnement et le stress en général, expliquent une baisse des défenses immunitaires sans doute responsable pour partie du développement de la maladie. (26)

L'atteinte de la peau peut être localisée, multifocale ou généralisée. Le prurit s'il est présent est généralement minime à faible, mais peut parfois être intense.

Les lésions sont généralement des plaques d'alopecies circulaires, irrégulières ou diffuses accompagnées d'une desquamation variable. Les poils résiduels peuvent être friables ou cassés. La lésion typique est une dépilation (zone sans poils), parfois squameuse, taillée à l'emporte-pièce (plus ou moins ronde) dans le pelage d'un diamètre de 1 à 8 cm.

Chez le chien et le chat les autres symptômes incluent : érythème papuleux, croûtes, séborrhée (peau et poils d'aspect gras) ou paronychie ou onychodystrophie d'une ou de plusieurs doigts, boutons, nodules, fissures et déformation des griffes.

Les formes asymptomatiques (infection subclinique) sont fréquentes chez le chat, en particulier chez les races à poils longs, l'infection asymptomatique bien que rare chez le chien, a été rapportée chez le yorkshire terrier. (13)

Chien : Le diagnostic différentiel chez le chien comprend : démodécie et pyodermite superficielle. En présence de nodules, il convient également d'envisager un processus néoplasique ou une dermite de léchage.

Chat : Le diagnostic différentiel chez le chat comprend : parasites, allergies, et alopecie féline psychogène. **(27)**

2.5.3. Diagnostic :

Une fois les lésions apparues, le vétérinaire peut diagnostiquer la teigne avec un examen direct de la fourrure, mais il est parfois nécessaire de procéder à un prélèvement et à une mise en culture pour s'assurer de la présence de dermatophytes. **(28)**

A. Examen en lampe de Wood (ultraviolet) : les poils montrent une fluorescence jaune vert en présence de souches de *Microsporum canis* . Cet examen de dépistage est facile, mais des résultats faux négatifs et faux positifs sont fréquents. **(13)**



Figure 10 : Examen sous lumière de Wood (ultra-violette) : fluorescence des poils parasités par *Microsporum canis* **(29)**

B. Observation des spores au microscope

Le vétérinaire prélève des poils sur et autour de la lésion, et recherche au microscope la présence de spores sur les prélèvements. Si des spores sont visibles, alors il s'agit bien d'une teigne. S'il n'y en a pas, il n'est pas possible de conclure à la présence ou nom d'un champignon parasite. **(29)**

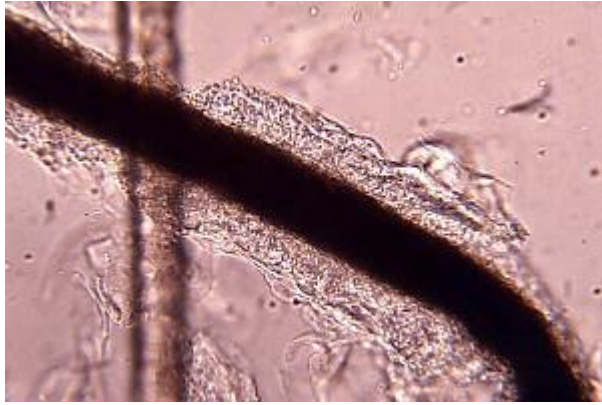

Figure 11 : Spores de *Microsporum canis* en manchon sur un poil (microscopie optique) (29)

C. La mise en culture

C'est l'examen le plus fiable. Des poils sont prélevés sur l'animal et envoyés à un laboratoire spécialisé pour mise en culture. Le vétérinaire utilise aussi un petit carré de moquette stérile qu'il frotte sur les lésions. Le morceau de moquette est envoyé dans un laboratoire spécialisé pour ensemencement et culture. La pousse d'un champignon parasite permet alors de diagnostiquer une teigne et d'identifier l'espèce responsable. La croissance des dermatophytes des animaux de compagnie est rapide et quelques jours sont généralement suffisants pour obtenir une culture.

Anonyme : <https://www.esccap.fr/champignons/teigne-chien-chat-dermatophytes.html>

2.5.4. Traitement :

1/ si la lésion est focale, tondre largement autour de cette dernière et appliquer un traitement topique antifongique toute les 12 heures jusqu'à guérison des lésions .les traitement topique efficace incluent les produits comprenant les molécules suivantes :

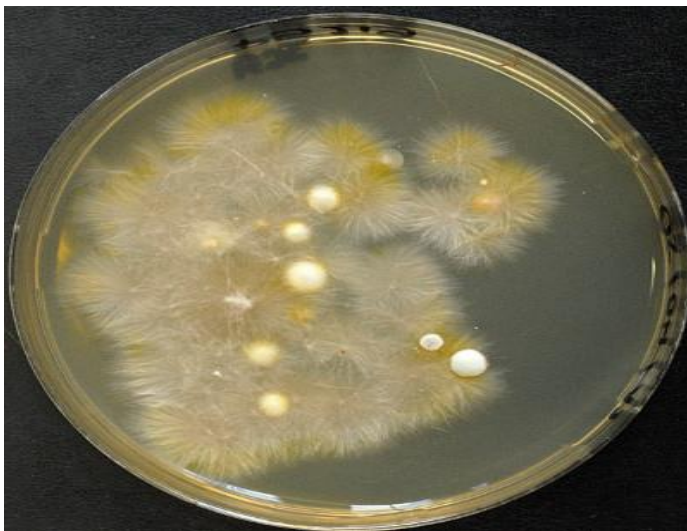


Figure12 : Culture de *Microsporum canis*. (29).

Terbinafine en crème.

Clotrimazole en crème, en lotion ou en solution.

Enilonazole en crème.

Kétonazole en crème.

Miconazole en crème, en spray ou en lotion.

2/ si la réponse au traitement local est décevante, traiter l'animal pour une dermatophytose généralisée.

3/ en cas de maladie généralisée : rincer ou baigner l'ensemble du corps de l'animal une ou deux fois par semaine (4 à 6 semaines au minimum) avec un traitement topique antifongique jusqu'à obtenir des résultats négatifs lors de mises en culture de contrôle. il peut être utile de laver l'animal avec un shampoing à base de chlorhexidine et de Miconazole (ou kétoconazole) juste avant de procéder au bain antifongique.

Les chiens atteints de dermatophytose généralisée peuvent être guéris à l'aide d'un traitement topique seul, tandis que les chats ont pratiquement toujours besoin d'un traitement systémique.

*Les solutions antifongiques topiques efficaces sont les suivantes :

Solution d'éniconazole à 0.2%

Bouillie soufrée à 2% ou 4% (allas de dermatologie chien, chat et NAC Keith A. Hnilica)

*traitement systémique (général fongistatique) :

Griséofulvine (50 mg/kg/jour) ou kétoconazole (10mg/kg/jour), à prolonger jusqu'à 5 semaines après le dernier prélèvement négatif

Le pronostic est généralement bon.

Remarque :

- les chiens infectés doivent être traités jusqu'à l'obtention de 3 cultures fongiques négatives.

-Décontamination de l'environnement (aspirateur/ désinfection à la javel. **(12)**)

2.6. Dermatite du chat par allergie aux puces chats :

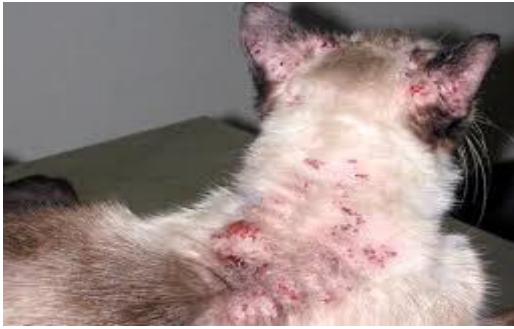

Figure13 :La dermatite allergique aux piqûres de puces, chat

(36).

2.6.1. Définition :

C'est une affection cutanée spécifique des chats, provoquée par des piqûres de puces, liée non seulement à la présence de puces sur l'animal, mais aussi et surtout à la réaction allergique que celles-ci déclenchent

C'est une maladie saisonnière caractérisée par un prurit, de l'érythème, la de la formation de croûtes miliaires, alopecie extensive et des plaques éosinophiliques.

2.6.2. Lésions et évolution :

Les lésions croûteuses se concentrent dans les régions postérieures du dos et de la colonne vertébrale.

La lésion primaire est une papule érythémateuse couverte d'une petite croûte brun-rouge. De nombreuses lésions miliaires de ce genre se rencontrent sur le dos. Les régions postérieures du dos et de la colonne vertébrale sont les plus gravement atteintes. (11)

Chez les animaux gravement atteints l'ensemble du corps peut être couvert de lésions, la tête et les membres étant seuls épargnés.

Le dos, l'encolure et la gorge sont les lieux préférés par les puces pour se nourrir, et les localisations les plus fréquentes des lésions.

Le prurit pousse les chats à se mordiller, se lécher et à se gratter, ce qui provoque l'apparition des plaques excoriées.

2.6.3. Diagnostic :

Localisation caractéristique des lésions (triangle dorsolombaire)

Prurit

L'isolement de puces ou de déjections n'est pas toujours facile, mais leur présence est généralement suffisante.

L'existence de congénères canins ou félins dans votre foyer, qui peuvent faciliter la transmission des puces. (30)

2.6.4. Diagnostic différentiel :

Neurodermatoses granuleuse éosinophiliques : avec mode de répartition différent et absence du prurit généralisé.

Petites blessures multipares en forme de piqûres et couvertes de croûtes situées sur l'encolure et le dos peuvent ressembler aux lésions miliaires mais s'accompagnent pas de prurit.

2.6.5. Traitement :

1. élimination des puces de la même façon suivie pour la Dapp chiens.
2. administration d'un collier antipuce pour chats et/ou application 2 fois par semaine d'une poudre antipuce : SOK
3. administration de 2.5mg per os de la prednisolone 2 fois par jour pendant 2 à 4 semaines, elle permet la guérison complète des lésions miliaires.
4. déparasitage généralisé sur les autres chiens et chats qui vivent avec le sujet atteint, car même s'ils ne sont pas allergiques aux puces, mais ils constituent un réservoir.

2.7. Dermatite par allergie aux piqûres de puces : chien :

2.7.1. Définition :

La dermatite par allergie aux puces est une affection cutanée spécifique du chien due à une hypersensibilité aux piqûres de puces (thèse), entraîne de fortes démangeaisons.

D'après (Gene, 1986) l'espèce responsable de cette maladie est *Ctenocephalides canis*, la DAPP est une réaction d'hypersensibilité liée à l'injection, lors de la piqûre, d'allergènes protéiques contenus dans la salive de la puce, la DAPP se rencontre chez toute les races de chien et chat (Simon, 2019).

La sensibilité se produisant dans la dermatite allergique aux piqûres de puces et sous la dépendance d'une haptène (antigène incomplet) contenu dans la salive de puce et se combinant avec un adjuvant contenu dans la peau (dans le collagène) pour former un antigène complet. **(31)**

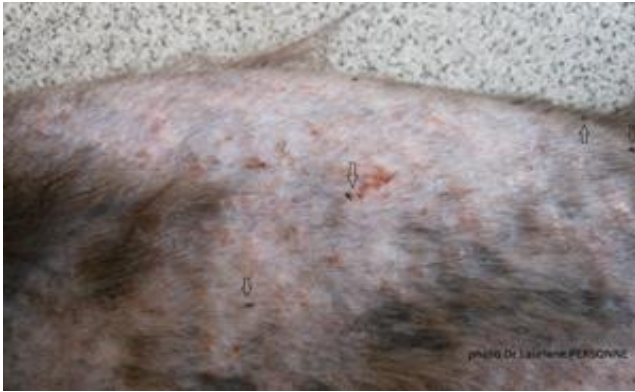

Figure 14 : un chien atteint d'une DAPP. (37).

2.7.2. Symptômes :

La Dermatite Allergisante aux Piqûres de Puce est responsable de plus de 50% des eczémas chez le chien. Elle se développe généralement à partir d'un an.

Les chiens souffrant d'atopie canine (c'est-à-dire qui présentent un risque accru de développer des allergies canines) y sont clairement prédisposés, mais dans les faits, la DAPP peut toucher toutes les races de chiens.

Ses symptômes sont ceux d'une maladie dermatologique canine, à savoir un prurit très intense et parfois violent, ainsi que des lésions et des plaies dites « de démangeaisons » qu'on trouve le plus souvent en région lombaire, à proximité de la queue. Comme le chien ne cesse de se gratter, ces lésions peuvent se surinfecter ou former des croûtes, que le chien arrache également en se grattant : un véritable cycle infernal.

On observe aussi parfois des zones alopeciques sur le pelage du chien, bien délimitées et situées au niveau de sa croupe, son cou ou encore son abdomen. Plus rarement, on peut constater une hyperpigmentation de la peau du chien.

Le prurit, l'érythème et l'alopecie du chien sont en général concentrées dans la région lombaire, mais ces manifestations peuvent s'étendre sur toute la surface du corps : lorsque c'est le cas, la DAPP devient une dermatite aiguë. Par ailleurs, le comportement de l'animal est altéré car son prurit incessant le rend tendu, nerveux et irritable. (33)



Figure 15 : Chien souffrant d'un prurit, erythème et alopecie dans la région lombaire. **(38)**.

2.7.3. Lésions et évolutions :

Le prurit est le principal symptôme et les lésions se concentrent en parties postérieures du dessus du corps.

1/ les premières lésions consistent en laques et en érythème à l'endroit des piqures de puces elles sont souvent caché par le pelage.

2/ la plupart des lésions résultent des traumatismes que l'animal s'inflige lui-même dans les régions ou les puces ont l'habitude de se nourrir : base de la queue, régions lombo-sacrée, face interne des cuisses et partie postérieur du ventre.

3/ les lésions consistent en érythème, papules, pustules et croutes.

4/des plaques de dermatite suintante aigue apparaissent lorsque les excoriations, que l'animal s'est lui-même infligé, s'infectent. La région atteinte de la façon la plus fréquente et la plus caractéristique est la partie postérieure du dos et la base de la queue.

5/ après que le chien ait eu une dermatite par allergie aux puces pendant des années, la peau des régions atteintes devient dépilée, épaissie, grise et plissée.

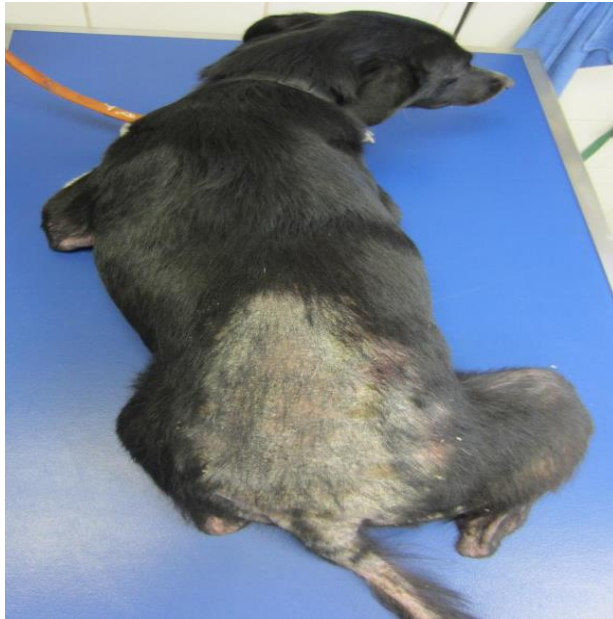

Figure 16. Aspect et localisation typiques des lésions dues aux piqûres de puces chez une chienne labrador (38).

2.7.4. Diagnostic :

Le diagnostic est basé sur l'anamnèse et l'examen de chien **Prelaud et (cochet-Faivre, 2012) (32)**, les puces ne sont pas toujours faciles à trouver dans le pelage et sont parfois absentes de l'animal, il est facile de mettre en évidence les « crottes » de puces qui sont des petits grains noirs qui laissent une coloration orangée sur un papier humidifié.

Signes cliniques : Il est important de démontrer la présence de puces ou d'excréments de puces. Cependant, les animaux qui sont très allergiques sont souvent (presque) dépourvus de puces puisqu'ils grattent et mordent fortement leurs poils. L'utilisation d'un peigne à puces pourrait donc être utile. Des démangeaisons et des lésions sont généralement vues sur le dos.

l'intradermoréaction Un test intradermique est utile pour renforcer un diagnostic suspecté d'allergie aux puces. D'abord, un allergène et une solution de vérification sont injectés. En cas d'hypersensibilité de type 1, un gonflement de la peau apparaît rapidement au lieu de l'injection. Après 24 heures, il faut vérifier les signes d'une hypersensibilité retardée (dans ce cas, c'est possible de voir une rougeur au lieu d'un gonflement).

Un résultat positif signifie que le chat est effectivement allergique à l'allergène injecté, mais ne dit rien sur le moment de l'exposition. Il est donc possible que les symptômes du chat soient causés par une autre cause.

Sérologie : La détection des IgE contre certains antigènes de salive est un diagnostic complémentaire.

2.7.5. Histopathologie :

La dermatite par allergie aux puces a l'aspect histologique d'une dermatite chronique. L'épiderme présente de l'acanthose, du para kératose, de l'hyperkératose et la formation de bourgeon épidermique irrégulier. On voit une infiltration inflammatoire de la partie supérieure du derme. Il ya une dégénérescence pilosébacée et certain follicule sont bouchés par une masse de kératine et de débris cellulaires. Dans la réaction de type immédiat on trouve des éosinophiles. Dans la réaction de type retardé il ya une infiltration du derme qui contient beaucoup de lymphocytes. Dans les lésions les plus anciennes on trouve des plasmocytes.

2.7.6. Traitement :

1/Le traitement passe par une bonne compréhension du cycle biologique et du mode de vie de la puce, ainsi que des modalités d'apparition de la DAPP. La première étape repose sur un contrôle antipuce drastique sur l'animal atteint, ses congénères, et son environnement, afin d'éviter la ré infestation. Il est important d'identifier tous les endroits potentiellement sources d'infestation. Divers produits sont disponibles chez votre vétérinaire (spot-on, spray, collier, comprimé, spray et foggers environnementaux)

2/Pour soulager le chien subissant une crise de prurit, le vétérinaire a recours à des molécules antiallergiques (souvent des corticoïdes) administrées par voie orale, (l'administration par la bouche de 2,5 mg de prednisolone deux fois par jour pendant deux semaines, est efficace) en injections (sont la dexaméthasone, la fluméthasone, la méthyl-prednisolone, la triamcinolone) ou encore par application cutanée sur les lésions. Ces produits sont souvent forts et doivent être réservés au début de l'allergie, car à forte dose ou trop souvent donnés, ils peuvent provoquer des effets secondaires graves : évolution purulente, appétit et soif accrus, maladie hormonale canine plus ou moins sévère, etc. (13)

3/ traitement local dans la plupart des cas l'élimination des puces et le traitement général par les corticostéroïdes suffisent pour guérir la maladie. Un traitement local de la peau est utile dans le cas où la peau est excoriée, infectée, ou épaissie de façon chronique. Des pommades contenant une association de néomycine et de corticostéroïdes sont utiles. Dans les cas chroniques avec formation excessive de squame les shampooings anti séborrhéiques (comme le seleen) sont utiles pour aider à nettoyer la surface de la peau et ouvrir les follicules pileux obstrués.

Références bibliographiques:

- 1/** atlas de dermatologie du chat et du chien , Emmanuel BENSIGNOR, decembre 2006
- 2/** DuKes H.H : physiologie Of Domestic Animals. Comestic Publishing Assoc., Ithaca, N.Y 1995.
- 3/** BERNEX 2005
- 4/**BERNEX 1995
- 5/**ATLAS de dermatologie du chien et du chat , Emmanuel BENSIGNOR , Céline DARMON
- 6/** Lewis, G.M. and Wheeler,C.M : pratical dermatologie .W.B saunders Co, Philadelphia 1967
- 7/** ANGARANO D.W Dermatoses of the nose and the footpads in dogs and cats. In Kirk R. W. Ed,Current Veterinary Therapy IX, 1989, 616-621
- 8/** HERIPRET D.Dialogues thérapeutiques: les dermatoses auto-immunes. Prat . Med. Chir. Anim. Comp. 1992, 2, 127-133
- 9/**Thèse : Les dermatoses du chien dans la wilaya de Blida promo : 2009.2010
- 10/**Études des dermatoses des animaux de compagnies 2012-2013
- 11/**<https://www.wanimo.com/veterinaire/dermatologie-du-chien/la-demodecie-canine.html>
- 12/** Principales dermatoses carnivores domestique rencontrées en cliniques RR TRIKI YAMANI et M BACHIR PACHA 07 2011)
- 13/** Keith A.Hnilica atlas de dermatologie chien, chat et NAC p.134)
- 14/.** DESCH C.E & NUTTING W.B. (1972). Demodex dolliculorum (Simon) and D.brevis AKBulatova of man. Redescription and reevaluation. J. Parasitol., 58, 169-177.
- 15/** <https://www.esccap.fr/arthropodes/demodecie-demodex.html>
- 16/** étude des dermatoses des animaux de compagnie 2012-2013
- 17/** <https://www.wanimo.com/veterinaire/dermatologie-du-chien/la-demodecie-canine.html>
- 18/** WALKER A. (1994). Arthropods of Humans and Domestic Animals. A Guide to Preliminary Identification. Chapman and Hall, London, UK.
- 19/** connaitre la peau du chien et ses maladies. EMMANUEL BENSIGNOR.CÉLINE DARMON. 2EME EDITION 2013)
- 20/:**<https://www.esccap.fr/arthropodes/demodecie-demodex.html>
- 21/:**<https://www.woopets.fr/chat/guide/gale-chat/>
- 22/**atlas de dermatologie chien chat et NAC keith A.Hnilica , p 159
- 23/**<http://www.cliniqueveterinairecalvisson.com/article-veterinaire-70-12-la-teigne-chez-le-chien>

- 24/**<https://jardinage.lemonde.fr/dossier-1872-teigne-chat.html>
- 25/** <https://www.wanimo.com/veterinaire/dermatologie-du-chat/teigne-chez-le-chat.html>
- 26/** <https://www.wanimo.com/veterinaire/dermatologie-du-chat/teigne-chez-le-chat.html>
- 27/**atlas de dermatologie chien chat et NAC keith A.Hnilica , p 137
- 29/** <https://www.esccap.fr/champignons/teigne-chien-chat-dermatophytes.html>
- 21/**<https://chats.ooreka.fr/astuce/voir/667533/dermatite-par-allergie-aux-piqures-de-puces-chez-le-chat>
- 31/** KANITAKIS J : différenciation épidermique et kératinisation. 5eme cours spécialisé du G.E.D.A.C. biologie cutanée, 2001 Lyon
- 32/** Prelaud et (cochet-Faivre, 2012)
- 33/** <https://www.chien.com/sante-du-chien-56/les-parasites-chez-le-chien-56003/la-dermatite-allergisante-aux-piqures-de-puces-dapp-chez-le-chien-578.php>
- 34/** <https://www.fregis.com/infos-sante/gale-sarcoptique-chez-chien/>
- 35/** <https://www.cesaretfelix.com/dossier-41-teigne-chat.html>
- 36/**<https://my.msd-animal-health.be/fr/veterinaires/knowledge-center/knowledge-template?itemId=2388&specie>
- 37/** http://www.veterinaire-evolia.com/veterinaire-dermatologie-clinique-evolia-isle-adam-puces-dermatite-allergie-piqure-dapp_166.aspx?me=204
- 38/** <https://cliniqueveterinairecircee.6temflex.com/dermatite-par-allergie-aux-piqures-de-puces-dapp/>

